BURSA TABİP ODASI
SÜREKLİ TIP EĞİTİMİ KİTABI

KLİNİK PRATİKTE

DERMATOLOJİ

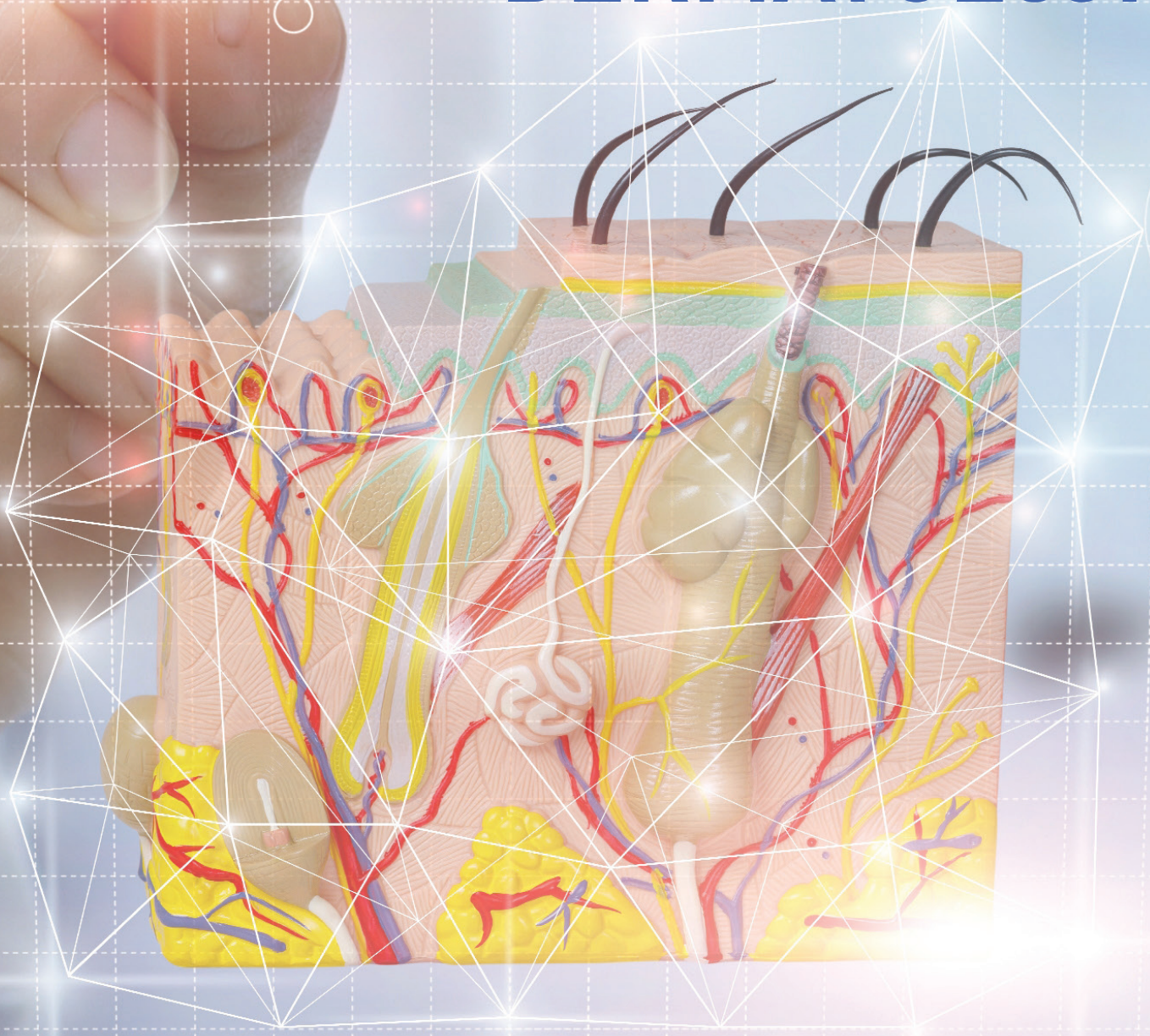

TÜRK TABİPLERİ BİRLİĞİ
BURSA TABİP ODASI

Editör :
Prof. Dr. Kenan AYDOĞAN

TÜRK TABİPLERİ BİRLİĞİ

BURSA TABİP ODASI

Bu kitap, Bursa Uludağ Üniversitesi Tıp Fakültesi,
Dermatoloji Anabilim Dalı’nın kurucuları
saygıdeğer hocalarım
Prof. Dr. Zeki PALALI ve Prof. Dr. Şükran TUNALI'ya
adanmıştır.

Saygılarımla

Bursa Tabip Odası Sürekli Tıp Eğitimi **"KLİNİK PRATİKTE DERMATOLOJİ"** KİTABI
Aralık, 2023

KLİNİK PRATİKTE DERMATOLOJİ

Editör : Prof. Dr. Kenan AYDOĞAN

Kapak Resmi ve Tasarımı : Kadir Bayrık

Grafik : Kadir Bayrık

ISBN : 978-605-9665-86-5

Bursa Tabip Odası Yayınları
www.bto.org.tr
e-mail: bursa@bto.org.tr

UYARI ve NOTLAR: Bu kitaptaki bilgiler tıbbın her alanında olduğu gibi sürekli olarak yenilenmekte ve değişmektedir. Kitabın kapsamı nedeniyle aktarılan bilgiler oldukça sınırlı ölçülerdedir.

İnsanların her biri, diğerlerine göre farklı özelliklere ve duyarlılıklara sahiptir. Bu nedenle buradaki bilgilerin uygulanmasından ve yeterliliğinden doğacak tıbbi ve hukuki sorumluluklar uygulamayı yapan hekim ve kişilere aittir.

Hekimlerin ve tıp eğitimi ile ilgilenen herkesin bedelsiz olarak temin edebildiği bu kitaptan yapılacak alıntılar veya kullanılacak bilgiler kaynak gösterilerek yapılırsa mutluluk duyarız. Atıflarınız veya referanslarınızın içinde, yazarlarımız ve kitabımız yer aldıkça teşvik edilmiş olacağız. Çalışmalarımızın değerini arttırmış olacaksınız.

Atıflarınızı lütfen aşağıdaki örneğe uygun olarak yapınız:
Yazar adı. Bölüm adı. Klinik Pratikte Dermatoloji. Bursa Tabip Odası Sürekli Tıp Eğitimi Kitabı. Ed. Prof. Dr. Kenan AYDOĞAN, Bursa Tabip Odası Yayınları. Aralık 2023, Bursa. Sayfa: 1280

Baskı ve Cilt : Stüdyo Star Ajans Ltd. Şti.
Alaaddinbey Mh. 634. Sk. No:24
Niltim - Nilüfer / BURSA
Tel: 0224 249 33 20
Sertifika No: 48334

BURSA TABİP ODASI
SÜREKLİ
TIP EĞİTİMİ
KİTABI

KLİNİK PRATİKTE
DERMATOLOJİ

TÜRK TABİPLERİ BİRLİĞİ
BURSA TABİP ODASI

SUNUM

Bilimde gelişmenin yolu, elde edilen bilgilerin paylaşılmasından geçmektedir. Tarihsel olarak, matbaa ve okuryazarlığın gelişmediği zamanlar ve toplumlarda; bireysel başarı ve bilgilerin aktarımındaki kısıtlılık nedeniyle bilimsel ilerleme gösterilememesi üzücü bir gerçektir. Okullaşma, üniversitelerin kurulması, matbaa, mesleki sivil toplum örgütlerinin faaliyetleri ve online yayınlar ve yöntemler ile eğitim yapabilme olanağına kavuşabilen toplumların; öğrenme, aktarma, düşünme, değerlendirme, yeni hipotez ve tezler üretme, üretilen bilgileri yaygınlaştırma ve yaşamın doğal döngüsü içinde bilimi ve bilimsel yaşam biçiminin benimsetilmesi-benimsenmesi sayesinde insanların bilimsel gelişime katılabilme kapasitesine kavuşabilmeleri; bilimsel ilke ve ahlaka uygun olarak yapılan bilgi paylaşımlarının ne kadar yararlı ve önemli olduğunu hepimize göstermektedir.

Tıbbi bilgilerin yarı ömrünün giderek kısalması ve eskiden asırlar içinde oluşan gelişmelerin, zamanımızda aylar içinde gerçekleşir olması, eğitimin tıp dışı alanlarda olduğu gibi, tıp alanında da sürekli olmasını gerektirmiştir.

Bursa Tabip Odası'nın sürekli tıp eğitimi alanındaki yayınlarının son eseri **"KLİNİK PRATİKTE DERMATOLOJİ"** sürekli tıp eğitimi kitabıdır. Bu eser, Prof. Dr. Kenan Aydoğan'ın editörlüğünde, Türkiye Cumhuriyeti'ndeki ve Kuzey Kıbrıs Türk Cumhuriyeti'ndeki değişik üniversite, eğitim hastanesi, devlet hastanesi ve özel sağlık kuruluşlarında görev yapmakta olan 115 meslektaşımız tarafından hazırlanmıştır. Kitapta 28 ana bölüm altında 111 alt başlıkta yer alan temel dermatolojik konular bulunmaktadır. Eserin içeriğinin yanı sıra hazırlanışındaki multidisipliner ve multisentrik işbirliği, kitabımızı ulusal çapta örnek bir eğitim meşalesi ve sürekli tıp eğitimi alanında yapılan çalışmalar için son derece önemli bir referans noktası haline getirmektedir.

"KLİNİK PRATİKTE DERMATOLOJİ" e-kitap formunu, Odamızın web sitesinde yer alan yayınlarımız bölümünden, dileyen herkes bedelsiz olarak indirebilecek veya okuyabilecek veya kaynak göstererek ve atıfta bulunarak dilediği şekilde yararlanabilecektir. Basılı kağıt kitap formunu Odamızın hazırlamasını dilediğiniz takdirde, Oda sekreterliğimiz bedeli karşılığında kitabınızı hazırlayarak, dilediğiniz adrese postayla yollayacaktır.

Özellikle editörlüğünden redaktörlüğüne kadar, kitabınızın her şeyiyle, çok büyük bir sevgi ve özveriyle ilgilenip hazırlanmasını sağlayan, sevgili hocamız Prof. Dr. Kenan Aydoğan'a; bütün saygıdeğer yazarlarına; kitabınızın grafik tasarımını hazırlayan ve her türlü tasarımsal dileği gerçekleştirmeye çalışan saygıdeğer grafik sanatçımız Kadir Bayrık'a; Sürekli Tıp Eğitimi Komisyonu'nda görev yapan, katkıları ve kararlarıyla çalışmalarımıza destek olan sevgili meslektaşlarımız Prof. Dr. Safiye Helvacı, Prof. Dr. Alpaslan Türkkan, Doç. Dr. Selma Kenar Tiryakioğlu, Dr. Cem Yalçın, Dr. Bünyamin Dündar, Doç. Dr. Nizameddin Koca, Dr. Bülent Kavuşturan, Dr. Canan Kahraman ve diğer komisyon üyelerine; Odamız Yönetim Kurulu üyeleri olan Dr. Muhsin Güllü, Dr. F. Abdullah Karadağ, Dr. Serap Topçuoğlu, Dr. Sevtap Şimşek, Dr. Kadir Binbaş ve Dr. Yalçın Balkancı'ya; Odamızda görev yapan sevgili arkadaşlarımız Saliha Dülger, Selda Tunca Keskin, Kadriye Caz İnci ve Hacer Azak'a; bu eserden yararlanacak olan bütün meslektaşlarımız ve tıp öğrencileri adına en içten sevgi ve şükranlarımızı sunmayı bir borç biliyoruz. Ayrıca bu çalışmalarda sağlanan başarıların arkasında yer alan bütün oda üyelerimize; insanlık, ülkemiz ve meslektaşlarımız adına bütün kalbimizle teşekkür ediyoruz.

Onların sayesinde böylesi bir eseri yayınlamış olmaktan Bursa Tabip Odası olarak büyük bir sevinç ve gurur duyuyoruz.

Dr. Cem HEPER
Bursa Tabip Odası
Sürekli Tıp Eğitimi Komisyonu Başkanı

Dr. Levent Tufan KUMAŞ
Bursa Tabip Odası
Yönetim Kurulu Başkanı

ÖNSÖZ

Sayın hocalarım ve değerli meslektaşlarım,

Dermatoloji bilim dalı; genel dermatoloji, veneroloji, alerji ve kozmetoloji konularını içine alan, oldukça geniş kapsamlı ve yeni gelişmelerin çok fazla olduğu bir bilim dalıdır.

Yenilikleri yakından izlemeyi ve bilgilerimizi taze tutmayı kolaylaştırmada, son yıllarda alanında çok değerli ve eğitici yazarların katkıları ile hazırlanmış yerli kitaplar ve yabancı kaynaklardan yapılan çeviri kitapları önemli katkılar sağlamaktadır. Bu projemizde benzer hedefi amaçlayarak, Bursa Tabip Odası Sürekli Tıp Eğitimi kapsamında hazırlanan, Dermatoloji ile ilgili hekimlerin faydalanabileceği **"Klinik Pratikte Dermatoloji"** adlı kitabımızı sizlerle paylaşmanın mutluluğunu yaşıyoruz.

"Klinik Pratikte Dermatoloji" kitap projesindeki ana amaç; Dermatoloji uzmanlık alanının hastalık gruplarıyla karşılaşan; tıp fakültesi öğrencilerine, Dermatoloji asistanlarına, Dermatoloji rotasyonu yapan Pediatri ve Aile Hekimi asistanlarına, Aile Hekimi uzmanları ve İşyeri Hekimleri gibi birçok meslektaşımıza ulaşarak, doğru bilgiyi uzmanından öğrenilmesi hedefiyle, konusunda tecrübeli akademisyenlerin bilgi, birikimlerinden faydalanılmasını sağlamak ve bu şekilde eşit eğitime katkı sunmaktır.

Kitabımızda alanında tecrübeli hocalarımızın hazırlamış olduğu her bir bölümde; konular ana hatları ile ele alınmış, anlaşılmayı kolaylaştıracak özet tablolarla zenginleştirilmiş ve tedavi bölümlerinde ayrıntılara girilmeden temel prensiplerden bahsedilmiştir.

Geniş yazar katılım desteğini aldığımız bu kitabın, dermatoloji eğitiminde ve uzmanlık sonrası eğitim döneminde önemli bir kaynak olacağına inanıyoruz.

Kitabımız Türk Tabipler Birliği Bursa Şubesi Sürekli Tıp Eğitim Komisyonu'nun projesi olup, https://www. bto. org. tr adlı web sayfasındaki yayınlarımız bölümünden ücretsiz olarak indirilebilecektir.

Sosyal eğitim projesi niteliğindeki bu kitapta koşulsuz desteğini sunan saygıdeğer hocalarıma, camiamızı daha yukarılara taşıyacak olan genç akademisyen arkadaşlarıma ve kıymetli meslektaşlarıma, kitabımızın basımının gerçekleşmesindeki desteklerinden dolayı komisyon başkanı Uzm. Dr. Cem Heper'in şahsında Bursa Tabip Odası Sürekli Tıp Eğitimi Komisyonu'na teşekkür eder, emeği geçen herkese ve siz değerli okuyucularımıza en derin sevgi ve saygılarımı sunarım...

Prof. Dr. Kenan AYDOĞAN
Klinik Pratikte Dermatoloji Kitabı Editörü
Aralık 2023

TÜRK TABİPLERİ BİRLİĞİ

BURSA TABİP ODASI

İÇİNDEKİLER

BÖLÜM 1. TEMEL DERMATOLOJİ-DERMATOPATOLOJİ 1

1. Deri ve Deri Eklerinin Yapısı ve Görevleri, Elemanter Lezyonlar ve Fenomenler Dermatolojik Anamnez, Muayene - Topografik Dermatolojik Hastalıklar 3

Öğr Gör. Dr. Ferdi Öztürk

2. Kaşıntılı Hastaya Yaklaşım 21

Prof. Dr. Ekin Şavk

3. Dermatolojik Hastalıklarda Tanısal Yöntemler (Wood lambası, Dermoskopi) **ve Testler** (Deri testleri, sitoloji ve mantar arama) 27

Prof. Dr. Mustafa Turhan Şahin

4. Dermatopatolojide Temel Kavramlar, Özel Boyama Metodları ve İmmunofloresan Paternler ... 37

Prof. Dr. Şaduman Balaban Adım

5. Kutanöz İmmünoloji (Dermatoimmunoloji)..... 49

Doç. Dr. Sibel Doğan Günaydın

6. Dermatolojide Akronimler ve Hatırlatıcılar..... 55

Prof. Dr. Ümit Türsen – Uzm. Dr. Selen Taner Akbay

BÖLÜM 2. ENFEKSİYONLAR-ENFESTASYONLAR..... 69

1. Derinin Yüzeysel Mantar Enfeksiyonları..... 71

Doç. Dr. Belma Türsen - Uzm. Dr. Ahmet Kozan

2. Bakteriyel Enfeksiyonlar 83

a. Pyodermalar

b. Sık Görülen Diğer Bakteryal Hastalıklar

Prof. Dr. Sema Aytekin – Dr. Öğr. Üyesi Özge Zorlu

3. Mikobakteriyal Enfeksiyonlar..... 111

Dr. Öğr. Üyesi Zeynep Karaca Ural

4. Derinin Viral Hastalıkları 125

Dr. Öğr. Üyesi Emel Hazinedar – Dr. Öğr. Üyesi Pelin Ertop Doğan

5. Paraziter Enfeksiyonlar (Dermatozoonozlar) 151
Prof. Dr. Sevgi Akarsu

BÖLÜM 3. ENFLAMATUVAR HASTALIKLAR 171

1. Papüloskuamöz Hastalıklar

a. Psoriasis Vulgaris 173
Prof. Dr. Burhan Engin – Dr. Miraç Zengin

b. Liken Planus ve Likenoid Hastalıklar 189
Prof. Dr. Perihan Öztürk – Dr. Öğr. Üyesi Mine Müjde Kuş – Dr. Mehmet Enes Güner

c. Pitriasis Rozea 197
Prof. Dr. Perihan Öztürk – Dr. Öğr. Üyesi Mine Müjde Kuş – Prof. Dr. Orhan Özgöztaşı

d. Pitriasis Rubra Pilaris 203
Prof. Dr. İlkin Zindancı – Uz. Dr. Damla Demir

e. Pitriasis Likenoides 211
Prof. Dr. İlkin Zindancı – Uz. Dr. Özge Akbulak

f. Parapsoriasis 217
Prof. Dr. İlkin Zindancı – Dr. Öğr. Üyesi Sevim Baysak

g. Eritroderma (Eksfoliatif Dermatit) 223
Prof. Dr. Arzu Ataseven – Uz. Dr. Begüm Işık

2. Ekzema – Dermatitler

a. Kontakt Dermatit 231
b. Atopik Dermatit ve Prurigo Nodülaris 233
c. Seboreik dermatit 237
d. Dishidrotik dermatit, Nummuler dermatit, Staz dermatiti, Liken simpleks kronikus, asteatotik ekzema 239
Prof. Dr. Özlem Su Küçük – Uz. Dr. Nazan Taşlıdere

3. Diğer Enflamatuvar Hastalıklar

a. Eritema Nodosum ve Pannikülitler 245
Doç. Dr. Melis Gönülal

b. Figüre (Reaktif) Eritemler 251
Doç. Dr. Melis Gönülal

c. Nötrofilik dermatozlar 255
Uz. Dr. Gökhan Şahin – Prof. Dr. Müge Güler Özden

BÖLÜM 4. OTOİMMUN BÜLLÖZ HASTALIKLAR 269
1.Pemfigus grubu hastalıklar 271
a. Pemfigus Vulgaris, Pemfigus Vejetans, Pemfigus Foliaseus, Pemfiguse Eitematozus, Paraneoplastik Pemfigus, IgA Pemfigusu 271
2. Pemfigoid grubu hastalıklar 273
a. Büllöz Pemfigoid 273
b. Mukoz Membran Pemfigoidi 275
c. Linear IgA Dermatozu 275
d. Edinsel Epidermolizis Büllöza 275
e. Anti-p200 Pemfigoidi 275
f. Dermatitis Herpetiformis 276
Prof. Dr. Savaş Yaylı

BÖLÜM 5. ÜRTİKER, ANJİOÖDEM, İLAÇ ALERJİLERİ (DERMATOALERJİ) 279
1. Ürtiker 281
Prof. Dr. Rafet Koca

2. Anjioödem 297
Prof. Dr. Rafet Koca

3. Anafilaksi 305
Prof. Dr. Rafet Koca

4. Kutanöz İlaç Allerjileri 317
a. Kutanöz İlaç Reaksiyonları 317
b. Sistemik Semptomlu İlaç Reaksiyonlar (DRESS, TEN, AGEP) 324
Prof. Dr. Oktay Taşkapan

BÖLÜM 6. AKNE VE AKNEİFORM HASTALIKLAR 331

1. Akne Vulgaris 333

Prof. Dr. Ayşe Serap Karadağ – Prof. Dr. Kenan Aydoğan

2. Rozase 345

Uzm. Dr. İlknur Özcan – Prof. Dr. Ayşe Serap Karadağ

3. Perioral Dermatit 353

Uzm. Dr. İlknur Özcan – Prof. Dr. Ayşe Serap Karadağ

4. Hidradenitis Süpürativa 357

Prof. Dr. Nida Gelincik Kaçar

BÖLÜM 7. BENİGN KUTANÖZ PROLİFERASYONLAR 363

1. Benign Kutanöz proliferasyonlar 365

Kist, Pilar kist, Epidermoid kist

Sebase hiperplazi, Siringom,Fibroz lezyonlar (Skin tag, Dermatofibrom)Becker nevüs, epidermal nevüs

Hiperkeratotik lezyonlar (Seboreik keratoz, Kallus)

Keloid, Skar, Lipom, Ksantom

Prof. Dr. Mehmet Yıldırım

BÖLÜM 8. KUTANÖZ PREKANSERÖZ HASTALIKLAR 383

1. Aktinik Keratoz, Aktinik Keilitis, Lökoplaki, Keratoakantoma 385

2. Premalign Melanositik Nevüsler 390

3. Kseroderma Pigmentozum 393

Öğr. Gör. Dr. Tubanur Çetinarslan – Prof. Dr. Aylin Ermertcan

BÖLÜM 9. MALİGN DERİ TÜMÖRLERİ 399

1. Melanoma 401

Uzm. Dr. Serap Karadoğan – Prof. Dr. Hayriye Sarıcaoğlu

2. Melanom Dışı Deri Kanserleri 415

a. Bazal Hücreli Kanser 415

Prof. Dr. Emel Fetil

b. Skuamöz Hücreli Kanser 419
Prof. Dr. Emel Fetil

3. Kutanöz Lenfomalar 423
Doç. Dr. İncilay Kalay Yıldızhan – Prof. Dr. Hatice Erdi Şanlı

4. Diğer Deri Kanserleri (Kaposi sarkomu ve Metastatik Deri Kanserleri) 435
Prof. Dr. Ali Karakuzu

BÖLÜM 10. PİGMENTASYON HASTALIKLARI 443
1. Hipopigmentasyon Hastalıkları 445
a. Vitiligo, Albinizm, Piebaldizm
b. İdiopatik Guttat Hipomelanozis
c. Postinflamatuvar Hipopigmentasyon
Prof. Dr. Arzu Kılıç – Dr. Öğr. Üyesi Pelin Hızlı

2. Hiperpigmentasyon Hastalıkları 469
a. Benign Melanositik Lezyonlar (Efelid, Lentijinler, Melasma, Mavi Nevüs, Ito/Ota Nevüs)
b. Diğer Edinsel pigmente lezyonlar(Postinflamatuvar Hiperpigmentasyon, İlaca Bağlı Hiperpigmentasyon, Eritema Diskromikum Perstans)
Uzm. Dr. Gamze Alkız – Prof. Dr. Ayşe Akman

BÖLÜM 11. ORAL MUKOZANIN SIK GÖRÜLEN ENFLAMATUVAR ve PREMALİGN HASTALIKLARI 483
1. Liken Planus 485
2. Eritema Multiforme-SJS,TEN 489
3. Otoimmun vezikülobüllöz hastalıklar (PV, MMP, Paraneoplastik Pemfigus) 501
4. Aftöz Stomatitler 507
5. Oral Mukozanın Premalign Hastalıkları 511
Prof. Dr. Can Ceylan

BÖLÜM 12. CİNSEL İLİŞKİ İLE BULAŞAN HASTALIKLAR VE ANOGENİTAL DERMATOZLAR 513
1. Sifiliz 515
Doç. Dr. Demet Akpolat – Prof. Dr. Bilal Doğan

2. Herpes Genitalis 521
Doç. Dr. Demet Akpolat – Prof. Dr. Bilal Doğan

3. Şankroid 525
Dr. Gökçen Çelik – Prof. Dr. Filiz Canpolat
4. Lenfogranuloma Venerum 529
Dr. Gökçen Çelik – Prof. Dr. Filiz Canpolat

5. Granuloma İnguinale 533
Dr. Gökçen Çelik – Prof. Dr. Filiz Canpolat

6. Vulvovajinitler 535
Dr. Gökçen Çelik – Prof. Dr. Filiz Canpolat

7. Anogenital HPV Enfeksiyonları 541
Uzm. Dr. Eda Haşal – Prof. Dr. Kenan Aydoğan

8. Üretritler 553
Uz. Dr. Burcu Aydemir Demirci

9. HIV Dermatolojik Bulguları 557
Uzm. Dr. Ebru Akal

10. Anogenital Benign Dermatozlar 563
Doç. Dr. İsa An – Prof. Dr. Çiğdem Asena Doğramacı

11. Genital Prekanserözler 575
Doç. Dr. İsa An – Prof. Dr. Çiğdem Asena Doğramacı

BÖLÜM 13. METABOLİK VE DEPO HASTALIKLARI **581**
1. Depo Hastalıkları (Amiloidozis, Musinozis, Gut, Lipoid Proteinozis, Mukopolisakkaridozlar, vb.) 583
Doç. Dr. Leyla Baykal Selçuk

2. Metabolik Hastalıkları 597
Doç. Dr. Leyla Baykal Selçuk

3. Besinsel Eksiklikler ve Dermatoloji..... 603

Doç. Dr. Ayşe Nilhan Atsü – Prof. Dr. Nilgün Solak

BÖLÜM 14. MAKROFAJ, DENDRİTİK HÜCRE VE MAST HÜCRE HASTALIKLARI 617

1. Non-Enfeksiyöz Granulomatöz hastalıklar (Sarkoidoz, Granuloma Annulare, Nekrobiyozis Lipoidika, Yabancı Cisim Granuloması) 619

Doç. Dr. Bahar Sevim Dikicier – Dr. Öğr. Üyesi Rabia Öztaş Kara

2. Langerhans Hücreli Histiositozis 633

Doç. Dr. Deniz Aksu Arıca

3. Mastositozlar 643

Doç. Dr. Deniz Aksu Arıca

BÖLÜM 15. DERİ EKLERİ HASTALIKLARI 659

1. Saç Hastalıkları..... 661

a. Saç Gövde Anormallikleri

b. Skarsız Alopesiler

c. Skarlı Alopesiler

Dr. Kadir Atacan Yıldız – Doç. Dr. Özge Aşkın – Prof. Dr. Server Serdaroğlu

2. Hipertrikoz ve Hirsutizm 677

Uzm. Dr. Tekden Karapınar – Doç. Dr. Hilal Erdoğan

3. Tırnak Hastalıkları.....689

Doç. Dr. Sezgi Sarıkaya Solak

4. Ter Bezi Hastalıkları.....707

Prof. Dr. Zehra Aşiran Serdar – Uzm. Dr. Dua Cebeci

BÖLÜM 16. SİSTEMİK HASTALIKLAR VE DERİ 717

1. Romatolojik Dermatoloji

a. Lupus Eritematozus 719

Prof. Dr. Melih Akyol

b. Dermatomiyozit 725
Prof. Dr. Melih Akyol

c. Sistematik Skleroz ve Sklerodermoid Hastalıklar, Morfea 729
Prof. Dr. Serap Öztürkcan

d. Diğer Romatizmal Hastalıklar (Sjögen Hastalığı, MKDH, Overlap Sendromu) 739
e. Vaskülitler ve Vaskülopatiler 747
(Livedo Retikülaris, Livedoid Vaskülopati, Raynaud Fenomeni vb.)
Uzm. Dr. Gizem Karataş – Prof. Dr. Kenan Aydoğan

f. Behçet Hastalığı 779
Doç. Dr. Seçil Vural – Prof. Dr. Ayşe Boyvat

2. Diğer Sistemik Hastalıklarda Dermatolojik Bulgular 789
a. Endokrin Hastalıklar ve Deri
b. Böbrek Hasralıklarında Deri
c. Gastrointestinal Sistem Hastalıklarında Deri
d. Paraneoplastik Dermatozlar
Doç.Dr. Abdullah Demirbaş – Prof. Dr. Dilek Bayramgürler

BÖLÜM 17. GENODERMATOZLAR 811
1. İktiyozlar, Keratoderma ve Eritrokeratodermiler 813
Prof. Dr. Rebiay Kıran – Uz. Dr. Nurşad Çifci

2. Nörokutanöz Sendromlar (Fakomatozlar) 843
Uzm. Dr. Serap Köran Karadoğan – Prof. Dr. Hayriye Sarıcaoğlu

3. Konjenital Epidermolizis Büllöza 855
Uzm. Dr. Zeynep Topkarcı

4. Genetik Bağ Doku Hastalıkları (Marfan sendromu, Ehlers Danlos sendromu,Kutis laksa, Osteogenesis imperfecta, psödoksantoma elastikum) 865
Uzm. Dr. Zeynep Topkarcı

BÖLÜM 18. FOTODERMATOZLAR VE FOTOKORUNMA 883

1. Fotodermatozlar (Primer, Sekonder) 885

Prof. Dr. Meltem Uslu

2. Fotokorunma (Topikal ve Sistemik) 891

Öğr. Gör. Dr. Fatmagül Gülbaşaran – Prof. Dr. Emel Erdal Çalıkoğlu

BÖLÜM 19. GEBELİK DERMATOZLARI 899

1. Gebeliğin Fizyolojik Mukokutanöz Değişiklikleri 901

Uzm. Dr. Fatmanur Hacınecipoğlu – Prof. Dr. Filiz Canpolat

2. Gebeliğin Kaşıntı Dermatozları 905

Uzm. Dr. Fatmanur Hacınecipoğlu – Prof. Dr. Filiz Canpolat

BÖLÜM 20. PEDİATRİK DERİ HASTALIKLARI 915

1. Neonatal Dermatoloji 917

Doç. Dr. Neslihan Akdoğan – Prof. Dr. Sibel Ersoy Evans

2. Viral Ekzantemler 925

Doç. Dr. Neslihan Akdoğan – Prof. Dr. Sibel Ersoy Evans

3. Vasküler Benign Lezyonlar (İnfantil Hemanjiom) ve Malformasyonlar 933

Doç. Dr. Demet Kartal – Dr. Fatih Can Aba

4. Otoinflamatuvar Hastalıklar (Periodik Ateş Sendromları) 947

Doç. Dr. Didem Didar Balcı – Doç. Dr. Melis Gönülal

BÖLÜM 21. GERİATRİK DERİ HASTALIKLARI 953

1. Kaşıntı

2. Benign Lezyon ve Tümörler

3. Diğerleri; (Otoimmun büllöz hastalıklar (BP, MMP, PV, Paraneoplastik Pemfigus), Aktinik Keratoz, Malign Tümörler, Fotodermatozlar, Purpura, Alopesi, Tırnak Hastalıkları, Ekzematöz Dermatitler, Liken Sklerozis, Enfeksiyonlar, Enfestasyonlar)

4. Geriatrik Dermatofarmakoloji

Doç. Dr. Salih Levent Çınar

BÖLÜM 22. MESLEKİ DERİ HASTALIKLARI 971

1. Kontakt Dermatit 973

2. Kontakt Ürtiker 980

3. Akne ve Follikülit 983

4. Deri Kanserleri 984

5. Enfeksiyonlar 985

6. Kollajen Doku Hastalıkları Benzeri Semptomlarla Seyreden Mesleki Dermatozlar 989

7. Diğerleri 989

Öğr. Gör. Dr. Ümmühan Şeker

BÖLÜM 23. DERMATOLOJİK ACİLLER 993

1. Eritema Multiforme ve Stevens Johnson Sendromu 995

2. Toksik Epidermal Nekroliz (TEN) 996

3. Stafilokoksik Haşlanmış Deri Sendromu 998

4. Toksik Şok Sendromu (TSS) 998

5. Eksfolyatif Dermatit (Eritroderma) 1000

6. Ürtiker, Edinsel ve Herediter Anjiyoödem 1002

7. Anafilaksi 1003

8. İlaç Reaksiyonları (Makülopapüler, AGEP, DRESS) 1004

9. Pemfigus Vulgaris 1006

10. Generalize Püstüler Psoriasis 1008

11. Purpura Fulminans 1009

12. Akut Kontakt Ekzema Disseminasyonu 1010

Öğr. Gör. Dr. Ferdi Öztürk

BÖLÜM 24. DERMATOLOJİK TOPİKAL TEDAVİLER 1013

1. Temel Topikal Tedavi Prensipleri ve Temel Majistraller 1015

Dr. Öğr. Üyesi Selami Aykut Temiz – Dr. Şeyma Kaya Bulut

2. Topikal Kortikosteroidler 1025

Dr. Öğr. Üyesi Selami Aykut Temiz – Dr. Şeyma Kaya Bulut

3. Topikal Antimikrobiyaller 1031

Doç. Dr. Munise Daye – Dr. Öğr. Üyesi Koray Durmaz

4. Topikal İmmunomodülatör – İmmunoterapi Ajanları 1045

Doç. Dr. Munise Daye – Dr. Öğr. Üyesi Koray Durmaz

BÖLÜM 25. DERMATOLOJİDE FOTOTERAPİ 1053

1. Temel Fotobiyoloji 1055

2. Topikal Foto(kemo)terapi 1060

3. Sistemik Foto(kemo)terapi 1060

4. UVA-1 Fototerapi 1062

Öğr. Gör. Dr. Burcu Beksaç – Prof. Dr. Esra Adışen

BÖLÜM 26. DERMATOLOJİDE SİSTEMİK TEDAVİLER 1067

1. H1 Antihistaminikler 1069

Öğr. Gör. Dr. Ümmühan Şeker

2. Antimikrobial Ajanlar 1079

Uzm. Dr. Nazlı Caf – Prof. Dr. Zafer Türkoğlu

3. Retinoidler 1095

Uzm. Dr. İlknur Özcan – Prof. Dr. Ayşe Serap Karadağ

4. Kortikosteroidler 1101

Prof. Dr. Perihan Öztürk – Dr. Öğr. Üyesi Mine Müjde Kuş – Dr. Mehmet Enes Güner

5. İmmunsupresifler (MTX, CsA, MMF, AZA) 1109

Prof. Dr. Selda Pelin Kartal – Uzm. Dr. Tuğcan Yüksek

6. Çeşitli İmmunomodulatörler (Antimalaryal, Kolşisin, Dapson vb) 1125

Prof. Dr. Selda Pelin Kartal – Uzm. Dr. Tuğcan Yüksek

7. Dermatolojide Biyolojik Tedaviler 1135

Prof. Dr. Burhan Engin – Dr. Miraç Zengin

8. İntravenöz İmmunoglobulin (İVİG) 1143

Uzm. Dr. Gizem Karataş – Prof. Dr. Kenan Aydoğan

9. Gebelikte ve Laktasyonda İlaç Kullanımı 1153

Doç. Dr. Bengü Çevirgen Cemil

10. Pediatrik Dermatofarmakoloji 1171

Prof. Dr. Çiğdem Asena Doğramacı

BÖLÜM 27. KUTANÖZ CERRAHİ 1187

1. Yara – Ülser İyileşmesi ve Tedavileri 1189

Doç. Dr. Abdullah Demirbaş – Prof. Dr. Necmettin Akdeniz

2. Biyopsi Teknikleri 1197

Doç. Dr. Abdullah Demirbaş – Prof. Dr. Necmettin Akdeniz

3. Elektrocerrahi 1201

Uz. Dr. Onur Maraklı – Prof. Dr. İlgen Ertam Sağduyu

4. Kriyoterapi 1209

Uz. Dr. Onur Maraklı – Prof. Dr. İlgen Ertam Sağduyu

BÖLÜM 28. KOZMETİK DERMATOLOJİ 1215

1. Dermatolojide Lazerler 1217

Uzm. Dr. Ayşe Mine Gök – Prof. Dr. Zekayi Kutlubay

2. BONT-A 1227

Prof. Dr. Erol Koç

3. Dolgular 1237

Prof. Dr. Erol Koç

4. Kimyasal Peeling 1245

Mikroiğneleme 1249

Mezoterapi 1250

PRP 1251

Uzm. Dr. Begüm Işık – Dr. Öğr. Üyesi Selami Aykut Temiz – Prof. Dr. Recep Dursun

EDİTÖR

Prof. Dr. Kenan AYDOĞAN
Bursa Uludağ Üniversitesi Tıp Fakültesi,
Deri ve Zührevi Hastalıklar AD, Bursa
ORCID ID: 0000-0002-0193-1128
E-mail:aydogank@uludag.edu.tr

YAZARLAR

Dr. Fatih Can ABA
Erciyes Üniversitesi Tıp Fakültesi,
Deri ve Zührevi Hastalıklar AD, Kayseri
ORCID ID: 0000-0001-7787-7669
E-mail: abafatihcan@gmail.com

Prof. Dr. Şaduman BALABAN ADIM
Bursa Uludağ Üniversitesi Tıp Fakültesi,
Tıbbi Patoloji AD, Bursa
ORCID ID: 0000-0002-5039-164X
E-mail: balabanadim@uludag.edu.tr

Prof. Dr. Esra ADIŞEN
Gazi Üniversitesi Tıp Fakültesi,
Deri ve Zührevi Hastalıklar AD, Ankara
ORCID ID: 0000-0002-8768-231X
E-mail: adisenesra@gmail.com

Uzm. Dr. Ebru AKAL
Erzurum Şehir Hastanesi,
Deri ve Zührevi Hastalıklar Kliniği, Erzurum
ORCID ID: 0000-0002-9701-3953
E-mail: karakasebru64@gmail.com

Prof. Dr. Sevgi AKARSU
Dokuz Eylül Üniversitesi Tıp Fakültesi,
Deri ve Zührevi Hastalıklar AD, İzmir
ORCID ID: 0000-0001-8418-2953
E-mail: sevgi.akarsu@deu.edu.tr

Uzm. Dr. Selen TANER AKBAY
İskenderun Devlet Hastanesi,
Deri ve Zührevi Hastalıklar Kliniği, Hatay
ORCID ID: 0000-0003-0368-9096
E-mail: selentaner90@gmail.com

Uzm. Dr. Özge AKBULAK
Sağlık Bilimleri Üniversitesi,
Ümraniye Eğitim Araştırma Hastanesi,
Deri ve Zührevi Hastalıklar AD, İstanbul
ORCID ID: 0000-0003-4333-8274
E-mail: ozge.akbulak@gmail.com

Prof. Dr. Necmettin AKDENİZ
Memorial Ataşehir Hastanesi,
Deri ve Zührevi Hastalıklar Kliniği, İstanbul
ORCID ID: 0000-0001-8910-4874
E-mail: drnecmettinakdeniz@gmail.com

Doç. Dr. Neslihan AKDOĞAN
Hacettepe Üniversitesi,
Deri ve Zührevi Hastalıklar AD, Ankara
ORCID ID: 0000-02-1137-5399
E-mail: nslakdogan@gmail.com

Prof. Dr. Ayşe AKMAN
Akdeniz Üniversitesi Tıp Fakültesi,
Deri ve Zührevi Hastalıklar AD, Antalya
ORCID ID: 0000-0002-5113-4178
E-mail: aakman@akdeniz.edu.tr

Doç. Dr. Demet AKPOLAT
Haliç Üniversitesi Tıp Fakültesi,
Deri ve Zührevi Hastalıklar AD, İstanbul
Dr. Demet Akpolat Kliniği,
ORCID ID: 0000-0001-5080-0733
E-mail: drdemetakpolat@gmail.com

Prof. Dr. Melih AKYOL
Sivas Cumhuriyet Üniversitesi, Tıp Fakültesi,
Deri ve Zührevi Hastalıkları AD, Sivas
ORCID ID: 0000-0001-7912-0651
E-mail: melakyoll@gmail.com

Uzm. Dr. Gamze ALKIZ
Serbest Muayenehane, Antalya
ORCID ID: 0000-0001-7808-7896
E-mail: drgamzealkiz@gmail.com

Doç. Dr. İsa AN
Şanlıurfa Eğitim ve Araştırma Hastanesi,
Deri ve Zührevi Hastalıklar Kliniği, Şanlıurfa
ORCID ID: 0000-0003-3366-4551
E-mail: isaan1989@gmail.com

Doç. Dr. Deniz AKSU ARICA
Karadeniz Teknik Üniversitesi Tıp Fakültesi,
Deri ve Zührevi Hastalıklar AD, Trabzon
ORCID ID: 0000.0003.3755.4325
E-mail: drdenizaksu@gmail.com

Doç. Dr. Özge AŞKIN
İstanbul Üniversitesi-Cerrahpaşa,
Cerrahpaşa Tıp Fakültesi,
Deri ve Zührevi Hastalıklar AD, İstanbul
ORCID ID: 0000-0003-1413-9436
E-mail: ozge.askin@iuc.edu.tr

Prof. Dr. Arzu ATASEVEN
Prof. Dr. Arzu Ataseven
Dermatoloji Kliniği, Antalya
Orcid ID: 0000-0001-5372-0712
E-mail: arzuataseven@hotmail.com

Doç. Dr. Ayşe Nilhan ATSÜ
İstanbul Kent Üniversitesi Meslek Yüksek Okulu,
Saç Bakımı ve Güzellik Hizmetleri Programı,
İstanbul
ORCID ID: 0000-0001-6571-9612
E-mail: nilhan.atsu@kent.edu.tr

Prof. Dr. Kenan AYDOĞAN
Bursa Uludağ Üniversitesi Tıp Fakültesi,
Deri ve Zührevi Hastalıklar AD,Bursa
ORCID ID: 0000-0002-0193-1128
E-mail:aydogank@uludag.edu.tr

Prof. Dr. Sema AYTEKİN
Tekirdağ Namık Kemal Üniversitesi Tıp Fakültesi,
Deri ve Zührevi Hastalıklar AD, Tekirdağ
ORCID ID: 0000-0003-1376-1573
E-mail: semaaytekin@yahoo.com

Doç. Dr. Didem DİDAR BALCI
İzmir Şehir Hastanesi,
Deri ve Zührevi Hastalıklar Kliniği, İzmir
ORCID ID: 0000-0002-5012-4824
E-mail: didemaltiner@yahoo.com

Prof. Dr. Dilek BAYRAMGÜRLER
Kocaeli Üniversitesi Tıp Fakültesi,
Deri ve Zührevi Hastalıklar AD, Kocaeli
ORCID ID: 0000-0001-6617-0019
E-mail: dbayramgurler@yahoo.com

Dr. Öğr. Üyesi Sevim BAYSAK
Sağlık Bilimleri Üniversitesi, Hamidiye Tıp
Fakültesi, Deri ve Zührevi Hastalıkları AD,
Haydarpaşa Numune Eğitim Araştırma Hastanesi,
İstanbul
ORCID ID: 0000-0001-9666-5821
E-mail: drsevimharman@hotmail.com

Dr. Öğr. Üyesi Burcu BEKSAÇ
Gazi Üniversitesi Tıp Fakültesi,
Deri ve Zührevi Hastalıklar AD, Ankara
ORCID ID: 0000-0001-5726-0696
E-mail: burcubeksac@gmail.com

Prof. Dr. Ayşe BOYVAT
Ankara Üniversitesi Tıp Fakültesi,
Deri ve Zührevi Hastalıklar AD, Ankara
ORCID ID: 0000-0001-7897-8349
E-mail: aboyvat@yahoo.com

Dr. Şeyma KAYA BULUT
Necmettin Erbakan Üniversitesi Tıp Fakültesi,
Deri ve Zührevi Hastalıklar AD, Konya
ORCID ID: 0009-0000-5312-6502
E-mail: symakaya96@gmail.com

Uzm. Dr. Nazlı CAF
Sağlık Bilimleri Üniversitesi,
Başakşehir Çam ve Sakura Şehir Hastanesi,
Deri ve Zührevi Hastalıklar Kliniği, İstanbul
ORCID ID: 0000-0001-9364-9236
E-mail: drnazlicaf@gmail.com

Prof. Dr. Filiz CANPOLAT
SBÜ. Ankara Etlik Şehir Hastanesi,
Deri ve Zührevi Hastalıklar Kliniği, Akara
ORCID ID: 0000-0002-5722-6479
E-mail: filizcanpolat@hotmail.com

Uzm. Dr. Dua CEBECİ
Gazimağusa Devlet Hastanesi,
Deri ve Zührevi Hastalıkları Kliniği,
Kuzey Kıbrıs Türk Cumhuriyeti
ORCID ID: 0000-0001-5746-9326
E-mail:perolidua@gmail.com

Doç. Dr. Bengü ÇEVİRGEN CEMİL
SBÜ Ankara Etlik Şehir Hastanesi,
Deri ve Zührevi Hastalıklar Kliniği, Ankara
ORCID ID: 0000-0002-2013-8635
E-mail:dbcemil@yahoo.com

Prof. Dr. Can CEYLAN
Ege Üniversitesi Tıp Fakültesi,
Deri ve Zührevi Hastalıklar AD, İzmir
ORCID ID: 0000-0001-6528-0566
E-mail:canderma@yahoo.com

Prof. Dr. Emel ÇALIKOĞLU
İzmir Özel Sağlık Hastanesi,
Deri ve Zührevi Hastalıklar Bölümü, İzmir
Orchid ID: 0000-0003-3129-0269
E-mail: emelcalikoglu@hotmail.com

Uzm.Dr. Gökçen ÇELİK
SBÜ. Ankara Etlik Şehir Hastanesi,
Deri ve Zührevi Hastalıklar Kliniği, Ankara
ORCID ID: 0000-0002-0032-5572
E-mail: gokcen-celik@hotmail.com

Öğr. ***Gör. Dr. Tubanur ÇETİNARSLAN***
Manisa Celal Bayar Üniversitesi Tıp Fakültesi,
Deri ve Zührevi Hastalıklar AD, Manisa
ORCID ID: 0000-0002-2847-9127
E-mail: t_sarmis@windowslive.com

Doç. Dr. Salih Levent ÇINAR
Erciyes Üniversitesi Tıp Fakültesi,
Deri ve Zührevi Hastalıkları AD, Kayseri
ORCID ID: 0000-0002-3708-2412
E-mail: leventcinar@erciyes.edu.tr

Uzm. Dr. Nurşad ÇİFCİ
Kocaeli Şehir Hastanesi,
Deri ve Zührevi Hastalıkları Kliniği, Kocaeli
ORCID ID: 0000-0003-0080-7456,
E-mail:nuradaslan@yahoo.com

Doç. Dr. Munise DAYE
Necmettin Erbakan Üniversitesi,
Meram Tıp Fakültesi,
Deri ve Zührevi Hastalıklar AD, Konya
ORCID ID: 0000-0002-6614-1821
E-mail: dr_munise@yahoo.com

Uzm. Dr. Damla DEMİR
VM Maltepe Medicalpark Hastanesi,
Deri ve Zührevi Hastalıklar Kliniği, İstanbul
ORCID ID: 0000-0001-9637-0206
E-mail: damlagul88@hotmail.com

Doç. Dr. Abdullah DEMİRBAŞ
Kocaeli Üniversitesi Tıp Fakültesi,
Deri ve Zührevi Hastalıklar AD, Kocaeli
ORCID ID: 0000-0002-3419-9084
E-mail: abdullah_demrba@yahoo.com

Uzm. Dr. Burcu AYDEMİR DEMİRCİ
Zonguldak Atatürk Devlet Hastanesi,
Deri ve Zührevi Hastalıklar Kliniği, Zonguldak
ORCID ID: 0000-0002-5928-7435
E-mail:burcaydemr@gmail.com

Doç. Dr. Bahar SEVİMLİ DİKİCİER
Sakarya Üniversitesi, Tıp Fakültesi,
Deri ve Zührevi Hastalıklar AD, Sakarya
ORCID ID: 0000-0002-1912-3946
E-mail: bsevimlidikicier@gmail.com

Prof. Dr. Bilal DOĞAN
Maltepe Üniversitesi Tıp Fakültesi,
Deri ve Zührevi Hastalıklar AD, İstanbul
ORCID ID: 0000-0002-0855-5209
E-mail: gatadermdogan@yahoo.com

Dr. Öğr. Üyesi Pelin ERTOP DOĞAN
Zonguldak Bülent Ecevit Üniversitesi Tıp Fakültesi,
Deri ve Zührevi Hastalıklar AD, Zonguldak
ORCID ID: 0000-0003-4465-0585
E-mail: pelin-ertop@hotmail.com

Prof. Dr. Asena Çiğdem DOĞRAMACI
Mustafa Kemal Üniversitesi Tıp Fakültesi,
Deri ve Zührevi Hastalıklar AD, Hatay
ORCID ID: 0000-0003-4986-2149
E-mail:catahan85@yahoo.com

Dr.* Öğr.** ***Üyesi Koray DURMAZ
Özel Lokman Hekim Hastanesi,
Deri ve Zührevi Hastalıklar Kliniği, Ankara
ORCID ID: 0000-0002-8636-9866
E-mail:koraydurmaz06@gmail.com

Prof. Dr. Recep DURSUN
Necmettin Erbakan Üniversitesi Tıp Fakültesi,
Deri ve Zührevi Hastalıklar AD, Konya
ORCID ID: 0000-0002-1279-574X
E-mail: recepdursun@gmail.com

Prof.Dr. Burhan ENGİN
İstanbul Üniversitesi-Cerrahpaşa,
Cerrahpaşa Tıp Fakültesi,
Deri ve Zührevi Hastalıklar AD, İstanbul
ORCID ID: 0000-0002-5140-1926
E-mail:burhanengin2000@yahoo.com

Doç. Dr. Hilal KAYA ERDOĞAN
Eskişehir Osmangazi Üniversitesi Tıp Fakültesi,
Deri ve Zührevi Hastalıklar AD, Eskişehir
ORCID ID: 0000-0002-8172-1920
E-mail: hilalkayaerdogan@gmail.com

Prof. Dr. Aylin TÜREL ERMERTCAN
Manisa Celal Bayar Üniversitesi Tıp Fakültesi,
Deri ve Zührevi Hastalıklar AD, Manisa
ORCID ID: 0000-0001-7720-5491
E-mail: draylinturel@hotmail.com

Prof. Dr. Sibel ERSOY EVANS
Hacettepe Üniversitesi Tıp Fakültesi,
Deri ve Zührevi Hastalıklar AD, Ankara
ORCID ID: 0000-0002-5040-2476
E-mail:sevans@hacettepe.edu.tr

Prof. Dr. Emel FETİL
Dokuz Eylül Üniversitesi Tıp Fakültesi,
Deri ve Zührevi Hastalıklar AD, İzmir
ORCID ID: 0000-0003-2927-9052
E-mail: emel.fetil@deu.edu.tr

Uzm. Dr. Ayşe Mine GÖK
Şırnak Devlet Hastanesi,
Deri ve Zührevi Hastalıkları Kliniği, Şırnak
ORCID ID: 0000-0002-6744-471X
E-mail: draysebayazit@gmail.com

Doç. Dr. Melis GÖNÜLAL
İzmir Şehir Hastanesi,
Deri ve Zührevi Hastalıklar Kliniği, İzmir
ORCID ID: 0000-0002-6042-656X
E-mail: drmelis@gmail.com

Öğr.Gör *Dr. Fatmagül GÜLBAŞARAN*
Dokuz Eylül Üniversitesi Tıp Fakültesi,
Deri ve Zührevi Hastalıklar AD, İzmir
ORCID ID: 0000-0002-7550-6052
E-mail: drfatmagulgulbasaran@gmail.com

Doç.Dr. Sibel DOĞAN GÜNAYDIN
Hacettepe Üniversitesi Tıp Fakültesi,
Deri ve Zührevi Hastalıklar AD, Ankara
ORCID ID: 0000-0002-5383-6886
E-mail: sibel.dogan@hacettepe.edu.tr

Dr. Mehmet Enes GÜNER
Kahramanmaraş Sütçü İmam Üniv. Tıp Fakültesi,
Deri ve Zührevi Hastalıklar AD, Kahramanmaraş
ORCID ID: 0000-0001-5424-4674
E-mail: mehmetenesguner171@hotmail.com

Uzm. Dr. Fatmanur HACINECİPOĞLU
SBÜ, Ankara Etlik Şehir Hastanesi,
Deri ve Zührevi Hastalıklar Kliniği, Ankara
ORCID ID: 0000-0002-1027-9549
E-mail: fatmanurhno@gmail.com

Uzm. Dr. Eda HAŞAL
Bursa Özel Medicabil Hastanesi,
Deri ve Zührevi Hastalıkları, Bursa
ORCID ID: 0000-0001-6310-5107
E-mail: edahasal@gmail.com

Dr.* Öğr*. Üyesi Emel HAZİNEDAR
Zonguldak Bülent Ecevit Üniversitesi Tıp Fakültesi,
Deri ve Zührevi Hastalıklar AD, Zonguldak
ORCID ID: 0000-0003-3327-0747
E-mail: emelhazinedar@gmail.com

Dr.* Öğr*. Üyesi Pelin HIZLI
Balıkesir Üniversitesi Tıp Fakültesi,
Deri ve Zührevi Hastalıklar AD, Balıkesir
ORCID ID: 0000-0001-8919-3125
E-mail: pelinhizli@gmail.com

Uzm. Dr. Begüm IŞIK
Yozgat Şehir Hastanesi Dermatoloji Kliniği, Yozgat
ORCID ID: 0000-0003-1462-3869
E-mail: begum1667@gmail.com

Prof. Dr. Nida Gelincik KAÇAR
Pamukkale Üniversitesi Tıp Fakültesi,
Deri ve Zührevi Hastalıklar AD, Denizli
ORCID ID: 0000-0001-8730-8056
E-mail: n_ gelincik@yahoo.com

Dr.* Öğr. *Üyesi Rabia ÖZTAŞ KARA
Sakarya Üniversitesi, Tıp Fakültesi,
Deri ve Zührevi Hastalıklar AD, Sakarya
ORCID ID: 0000-0003-1828-5844
E-mail: r.oztas.kara@gmail.com

Prof. Dr. Ayşe Serap KARADAĞ
İstanbul Arel Üniversitesi, Tıp Fakültesi
Deri ve Zührevi Hastalıklar Kliniği,
ASK Özel Muayenehane, İstanbul
ORCID ID: 0000-0003-4333-8274
E-mail:karadagaserap@gmail.com

Uzm. Dr. Serap KÖRAN KARADOĞAN
İzmir Büyükşehir Belediyesi Eşrefpaşa Hastanesi,
Deri ve Zührevi Hastalıklar Birimi, İzmir
ORCID ID: 0009-0004-5302-2542
E-mail: gafkaradogan@yahoo.com

Prof. Dr. Ali KARAKUZU
İzmir Katip Çelebi Üniversitesi Tıp Fakültesi,
Atatürk Eğitim ve Araştırma Hastanesi,
Deri ve Zührevi Hastalıklar AD, İzmir
ORCID ID: 0000-0002-9962-9137
E-mail: dr.karakuzu@gmail.com

Uzm. Dr. Tekden KARAPINAR
Samsun Özel Atasam Tıp Merkezi,
Deri ve Zührevi Hastalıklar Kliniği, Samsun
ORCID ID: 0000-0003-3795-0731
E-mail:tekdenkarapinar@gmail.com

Uzm. Dr. Gizem KARATAŞ
Erzurum Bölge Eğitim Araştırma Hastanesi,
Deri ve Zührevi Hastalıklar Kliniği, Erzurum
ORCID ID: 0000-0002-4909-8462
E-mail: erdinc_gizemkaratas@hotmail.com

Prof. Dr. Selda Pelin KARTAL
Sağlık Bilimleri Üniversitesi,
Ankara Etlik Şehir Hastanesi,
Dermatoloji Kliniği, Ankara
ORCID ID: 0000-0001-7310-8635
E-mail: pelin@dr.com

Doç. Dr. Demet KARTAL
Erciyes Üniversitesi Tıp Fakültesi,
Deri ve Zührevi Hastalıklar AD, Kayseri
ORCID ID: 0000-0002-5502-7716
E-mail: demetkartal@hotmail.com

Prof. Dr. Arzu KILIÇ
Balıkesir Üniversitesi Tıp Fakültesi,
Deri ve Zührevi Hastalıklar AD, Balıkesir
ORCID ID: 0000-0003-2983-065X
E-mail: kilicarzu1976@gmail.com

Prof. Dr. Rebiay KIRAN
Kocaeli Üniversitesi Tıp Fakültesi,
Deri ve Zührevi Hastalıklar AD, Kocaeli
ORCID ID: 0000-0002-9515-1682,
E-mail:rebiay@kocaeli.edu.tr

Prof. Dr. Rafet KOCA
Zonguldak Bülent Ecevit Üniversitesi, Tıp Fakültesi
Deri ve Zührevi Hastalıklar AD, Zonguldak
ORCID ID: 0000-0003-1546-5380
E-mail: rafkoca@yahoo.com

Prof. Dr. Erol KOÇ
Erol Koç Kliniği, Ankara
ORCID ID: 0000-0003-4147-2015
E-mail:drerolkoc@yahoo.com

Uzm. Dr. Ahmet KOZAN
Mersin Şehir Hastanesi
Deri ve Zührevi Hastalıklar Kliniği, Mersin
ORCID ID: 0009-0009-3291-3289
E-mail: uzmandermatolog@gmail.com

Dr.* Öğr. *Üyesi Mine Müjde KUŞ
Kahramanmaraş Sütçü İmam Üniv. Tıp Fakültesi,
Deri ve Zührevi Hastalıklar AD, Kahramanmaraş
ORCID ID: 0000-0003-3928-7005
E-mail: mmujde_ozdemir@hotmail.com

Prof. Dr. Zekayi KUTLUBAY
İstanbul Üniversitesi-Cerrahpaşa,
Cerrahpaşa Tıp Fakültesi,
Deri ve Zührevi Hastalıklar AD, İstanbul
ORCID ID:0000-0003-0809-1624
E-mail:zekayikutlubay@hotmail.com

Prof. Dr. Özlem SU KÜÇÜK
Bezmialem Vakıf Üniversitesi Tıp Fakültesi,
Deri ve Zührevi Hastalıklar AD, İstanbul
ORCID ID: 0000-0002-1140-9261
E-mail: ozlem.su@bezmialem.edu.tr

Uzm.Dr.Onur MARAKLI
Siverek Devlet Hastanesi,
Deri ve Zührevi Hastalıkları Kliniği, Şanlıurfa
ORCID ID: 0000-0003-0232-7480
E-mail:korfulo@hotmail.com

Uzm. Dr. İlknur ÖZCAN
Soma Devlet Hastanesi,
Deri ve Zührevi Hastalıkları Kliniği, Manisa
ORCID ID: 0000-0002-8043-6896
E-mail: dr.ilknurozcan@gmail.com

Prof. Dr. Müge GÜLER ÖZDEN
Ondokuz Mayıs Üniversitesi Tıp Fakültesi,
Deri ve Zührevi Hastalıklar AD, Samsun
ORCID ID: 0000-0001-7383-9868
E-mail: mgulerozden@hotmail.com

Prof. Dr. Orhan ÖZGÖZTAŞI
Gaziantep Üniversitesi Tıp Fakültesi,
Deri ve Zührevi Hastalıklar AD, Gaziantep
ORCID ID: 0000-0001-7192-0398
E-mail:ozgoztasi@gmail.com

Prof. Dr. Perihan ÖZTÜRK
Kahramanmaraş Sütçü İmam Üniv. Tıp Fakültesi,
Deri ve Zührevi Hastalıklar AD, Kahramanmaraş
ORCID ID: 0000-0002-9303-6808
e-mail: drperihanozturk@hotmail.com

Öğr. Gör. Dr. Ferdi ÖZTÜRK
Bursa Uludağ Üniversitesi Tıp Fakültesi,
Deri ve Zührevi Hastalıkları AD, Bursa
ORCID ID: 0000-0001-7659-7120
Email: ferdiozturk@uludag.edu.tr

Prof. Dr. Serap ÖZTÜRKCAN
Celal Bayar Üniversitesi Tıp Fakültesi,
Deri ve Zührevi Hastalıklar AD, Manisa
ORCID ID: 0000-0002-9065-2285
E-mail: seralbercan@yahoo.com

Prof. Dr. İlgen ERTAM SAĞDUYU
Ege Üniversitesi Tıp Fakültesi,
Deri ve Zührevi Hastalıklar AD, İzmir
ORCID ID: 0000-0003-2341-3935
E-mail: ilgen.ertam@ege.edu.tr

Prof. Dr. Hayriye SARICAOĞLU
Bursa Uludağ Üniversitesi Tıp Fakültesi,
Deri ve Zührevi Hastalıklar AD, Bursa
ORCID ID: 0000-0003-3801-2835
E-mail: hayriye@uludag.edu.tr

Doç . Dr. Leyla BAYKAL SELÇUK
Karadeniz Teknik Üniversitesi, Tıp Fakültesi,
Deri ve Zührevi Hastalıklar AD, Trabzon
ORCID ID: 0000-0001-7956-4033
E-mail: lb_leyla@hotmail.com

Prof. Dr. Zehra AŞİRAN SERDAR
İstanbul YeniYüzyıl Üniversitesi Tıp Fakültesi,
Dermatoloji AD, İstanbul
ORCID ID: 0000-0001-6844-2460
E-mail: dr@drzehraserdar.com

Prof. Dr. Server SERDAROĞLU
İstanbul Üniversitesi-Cerrahpaşa,
Cerrahpaşa Tıp Fakültesi,
Deri ve Zührevi Hastalıklar AD, İstanbul
ORCID ID: 0000-0003-2239-9430
E-mail: server.serdaroglu@iuc.edu.tr

Prof. Dr. Nilgün SOLAK
Memorial Ankara Hastanesi,
Dermatoloji Kliniği, Ankara
ORCID ID: 0000-0002-6572-9615
E-mail: nilgun.solak@memorial.com.tr

Doç. Dr. Sezgi SARIKAYA SOLAK
Trakya Üniversitesi Tıp Fakültesi,
Deri ve Zührevi Hastalıklar AD, Edirne
ORCID ID: 0000-0002-8572-8249
E-mail: sezgisarikaya@gmail.com

Prof. Dr. Mustafa Turhan ŞAHİN
Manisa Celal Bayar Üniversitesi Tıp Fakültesi,
Deri ve Zührevi Hastalıklar AD, Manisa
ORCID ID: 0000-0002-1412-7921
E-mail: mturhans@yahoo.com

Dr. Öğretim Üyesi Gökhan ŞAHİN
Ondokuz Mayıs Üniversitesi Tıp Fakültesi,
Deri ve Zührevi Hastalıkları AD, Samsun
ORCID ID: 0000-0002-7129-4339
E-mail: sgokhan55@hotmail.com

Prof. Dr. Hatice ERDİ ŞANLI
Ankara Üniversitesi Tıp Fakültesi,
Deri ve Zührevi Hastalıklar AD, Ankara
ORCID ID: 0000-0002-2960-3126
E-mail: haticesanli1964@gmail.com

Prof. Dr. Ekin ŞAVK
Aydın Adnan Menderes Üniversitesi Tıp Fakültesi,
Deri ve Zührevi Hastalıklar AD, Aydın
ORCID ID: 0000-0002-9318-1378
E-mail:esavk@adu.edu.tr

Öğr. Gör. Dr. Ümmühan ŞEKER
Bursa Uludağ Üniversitesi Tıp Fakültesi,
Deri ve Zührevi Hastalıklar AD, Bursa
ORCID ID: 0000-0003-1457-9917
E-mail:md.u.seker@gmail.com

Prof. Dr. Oktay TAŞKAPAN
Yeditepe Üniversitesi Tıp Fakültesi,
Deri ve Zührevi Hastalıklar AD, *İstanbul*
ORCID ID: 0000 0003 05607672
E-mail: oktay.taskapan@yeditepe.edu.tr

Uzm. Dr. Nazan TAŞLIDERE
İstinye Üniversitesi Tıp Fakültesi,
Medical Park Gaziosmanpaşa Hastanesi,İstanbul
ORCID ID: 0000-00030667-2505
E-mail: nazanst@hotmail.com

Dr. Öğretim Üyesi Selami Aykut TEMİZ
Necmettin Erbakan Üniversitesi Tıp Fakültesi,
Deri ve Zührevi Hastalıklar AD, Konya
ORCID ID: 0000-0003-4878-0045
E-mail: aykutmd42@gmail.com

Uzm. Dr. Zeynep TOPKARCI
Sağlık Bilimleri Üniversitesi,
Bakırköy Dr. Sadi Konuk Eğitim ve Araş. Hastanesi,
Deri ve Zührevi Hastalıklar Kliniği, İstanbul
ORCID ID: 0000-0002-3847-0695
E-mail: ztopkarci@yahoo.com

Prof. Dr. Zafer TÜRKOĞLU
Sağlık Bilimleri Üniversitesi,
Başakşehir Çam ve Sakura Şehir Hastanesi,
Deri ve Zührevi Hastalıklar Kliniği, İstanbul
ORCID ID: 0000-0002-4357-6646
E-mail:cemzalu@gmail.com

Prof. Dr. Ümit TÜRSEN
Mersin Üniversitesi Tıp Fakültesi,
Deri ve Zührevi Hastalıklar AD, Mersin
ORCID: 0000-0002-5807-6759
E-mail: utursen@gmail.com

Doç. Dr. Belma TÜRSEN
Toros Üniversitesi Sağlık Bilimleri
Meslek Yüksek Okulu, Mersin
ORCID ID: 0000-0003-4735-0705
E-mail:tursenbelma@gmail.com

Dr. Öğr Üyesi Zeynep KARACA URAL
Atatürk Üniversitesi Tıp Fakültesi,
Deri ve Zührevi Hastalıklar AD, Erzurum
ORCID ID: 0000-0002-3333-7027
E-mail:zeynepkaraca.zk90@gmail.com

Prof. Dr.Meltem USLU
Adnan Menderes Üniversitesi Tıp Fakültesi,
Deri ve Zührevi Hastalıklar AD, Aydın
ORCID ID: 0000-0002-8322-0812
E-mail: meltemozdogan@msn.com

Doç. Dr. Seçil VURAL
Koç Üniversitesi Tıp Fakültesi,
Deri ve Zührevi Hastalıklar AD, İstanbul
ORCID ID: 0000-0001-6561-196X
E-mail: secilsaral@gmail.com

Prof. Dr. Savaş YAYLI
Koç Üniversitesi Tıp Fakültesi,
Dermatoloji Anabilim Dalı, İstanbul
ORCID ID: 0000-0001-9402-940X
E-mail: syayli@ku.edu.tr

Prof. Dr. Mehmet YILDIRIM
Süleyman Demirel Üniversitesi Tıp Fakültesi,
Deri ve Zührevi Hastalıklar Anabilim Dalı, Isparta
ORCID ID: 0000-0003-3373-9074
E-mail: mehmetyildirim@sdu.edu.tr

Dr. Kadir Atacan YILDIZ
İstanbul Üniversitesi-Cerrahpaşa,
Cerrahpaşa Tıp Fakültesi,
Deri ve Zührevi Hastalıklar AD, İstanbul
ORCID ID: 0009-0000-5946-5230
E-mail: kadir.yildiz@iuc.edu.tr

Doç. Dr. İncilay KALAY YILDIZHAN
Ankara Üniversitesi Tıp Fakültesi,
Deri ve Zührevi Hastalıklar AD, Ankara
ORCID ID: 0000-0002-5289-4857
E-mail: incilaykalay@gmail.com

Uzm. Dr. Tuğcan YÜKSEK
Girne Dr. Akçiçek Devlet Hastanesi,
Dermatoloji Kliniği, Kuzey Kıbrıs Cumhuriyeti
ORCID ID: 0000-0003-2612-8060
E-mail: tugcanyuksek6@gmail.com

Dr. Miraç ZENGİN
İstanbul Üniversitesi-Cerrahpaşa,
Cerrahpaşa Tıp Fakültesi,
Deri ve Zührevi Hastalıkları AD, İstanbul
ORCID ID: 0000-0002-8233-8966
E-mail: drmiraczengin@gmail.com

Prof. Dr. İlkin ZİNDANCI
Sağlık Bilimleri Üniversitesi,
Hamidiye Tıp Fakültesi,
Deri ve Zührevi Hastalıkları AD, Haydarpaşa
Numune Eğitim Araştırma Hastanesi, İstanbul
ORCID ID: 0000-0003-4354-9899
E-mail: ilkin.dr@gmail.com

Dr. Öğr. Üyesi Özge ZORLU
Tekirdağ Namık Kemal Üniversitesi Tıp Fakültesi,
Deri ve Zührevi Hastalıklar AD, Tekirdağ
ORCID ID: 0000-0001-5555-130X
E-mail: zorluzg@gmail.com

BÖLÜM 1

TEMEL DERMATOLOJİ - DERMATOPATOLOJİ

1. **Deri ve Deri Eklerinin Yapısı ve Görevleri**

   Elemanter Lezyonlar ve Fenomenler

   Dermatolojik Anamnez, Muayene-Topografik Dermatolojik Hastalıklar

2. **Kaşıntılı Hastaya Yaklaşım**

3. **Dermatolojik Hastalıklarda Tanısal Yöntemler ve Testler**

4. **Dermatopatolojide Temel kavramlar, Özel Boyama Metodları ve İmmunofloresan Paternler**

5. **Kutanöz İmmünoloji** (Dermatoimmunoloji)

6. **Dermatolojide Akronimler ve Hatırlatıcılar**

TÜRK TABİPLERİ BİRLİĞİ

BURSA TABİP ODASI

DERİ VE DERİ EKLERİNİN YAPISI VE GÖREVLERİ
ELEMANTER LEZYONLAR VE FENOMENLER
DERMATOLOJİK ANAMNEZ, DERMATOLOJİK MUAYENE-TOPOGRAFİK
DERMATOLOJİK HASTALIKLAR

Öğr Gör. Dr. Ferdi ÖZTÜRK[1]

I. Deri ve Deri Eklerinin Yapısı ve Görevleri

1. Giriş

Derimiz üç tabakadan oluşmaktadır: en dışta epidermis, ortada dermis ve derinde subkutan yağ (pannikulus) tabaksı bulunmaktadır. En dış tabaka olan epidermis, stratum korneum adı verilen bir keratin tabakasıyla kaplı canlı keratinositlerden oluşur. Dermisin ana bileşeni fibriler yapısal bir protein olan kolajendir. Dermis, nörovasküler demetleri içeren kolajen septa ile ayrılmış liposit lobüllerinden oluşan subkutan yağ dokusu üzerinde yer almaktadır.

Bu tabakaların göreceli kalınlıklarında önemli bölgesel farklılıklar vardır. Epidermis en kalın olarak avuç içlerinde ve ayak tabanlarında bulunur ve yaklaşık 1,5 mm'dir. Göz kapağında çok incedir ve 0,1 mm'den daha azdır. Dermis en kalın olarak sırtta bulunur ve burada üstteki epidermisten 30-40 kat daha kalındır. Deri altı yağ miktarı, daha az olduğu burun ve sternum ile karşılaştırıldığında karın ve kalçalarda daha fazladır. Derinin fiziksel, mikrobiyolojik veya kimyasal bariyer işlevi bulunmaktadır. Bu tehlikeye girerse, çeşitli lokal kutanöz veya genel sistemik hastalıklara yol açabilir. Özellikle vücudun açıkta kalan kısımlarındaki hastalıklı deri, düşük benlik saygısına, içe kapanıklığa yol açabilmektedir.

Deri ve deri eklerinin yapısını ve işlevini anlamak önemlidir çünkü bu, çeşitli deri hastalıklarının nasıl teşhis edileceğini ve nasıl yönetileceğini daha iyi anlamamızı sağlayacaktır. Sadece derinin görünümünü iyileştirmeye çalışmakla kalmayıp, aynı zamanda deri hastalığı nedeniyle tehlikeye girmiş olabilecek derinin işlevini de geri kazandırmaya çalışırsak tedaviler daha iyi sonuç verecektir.

2. Derinin Yapısı ve Görevleri

Hastalık süreçlerinde nasıl etkilenebileceğini anlamak için derinin yapısını ve işlevini bilmek önemlidir. Deri, vücuttaki en büyük ve en görünür organdır. Onsuz yaşam mümkün olmazdı. Vücut yüzey alanının >%40'ının yanması genellikle ölümcül olabilmektedir. Deri üç tabakadan oluşur (Şekil 1). Epidermis, keratin adı verilen bir protein üreten keratinosit isimli hücrelerin karmaşık bir matriksinden oluşur. Keratinosit hücreleri bir taş duvardaki harç gibi her hücre arasında keratin bulunan bir taş duvar şeklinde dizilmiştir. Harç kusurlu veya eksikse, deri bariyeri işlevini etkileyecektir. Son çalışmalar, atopik ekzemalı birçok çocuğun, epidermisin en dış tabakasında bulunan ve keratinositleri birbirine bağlayan önemli bir yapısal protein olan filaggrini kodlayan gende bir mutasyona sahip olduğunu göstermiştir. Bu nedenle bu çocuklar kusurlu bir deri bariyerine sahiptir ve enfeksiyonlara, alerjenlere ve tahriş edici maddelere karşı hassastırlar. Epidermis, bazal tabakada bölünen yeni hücreler tarafından sürekli olarak değiştirilir. Eski hücreler yavaş yavaş ölür ve sert keratin ile dolar. Her hücre öldükçe, atılmak ya da dökülmek üzere deri yüzeyine doğru hareket eder. Epidermisin tabanındaki bu hücre üretimi, deri yüzeyindeki hücre kaybı ile özenle dengelenir. Hücre yenilenme hızı değişirse, bir deri hastalığı gelişir. Örneğin psoriasis hastalığında, epidermisin tabanından yukarı doğru itilen ve üretilen anormal bir hücre birikimi vardır ve bu da kalın pullu bir deriye neden olur. Epidermisin bazal tabakası melanosit adı verilen pigment üreten

1. Bursa Uludağ Üniversitesi Tıp Fakültesi Deri ve Zührevi Hastalıkları AD, Bursa

hücreler içerir. Epidermis, dermisten bazal membran ile ayrılır.

Dermis, kıl folikülü, yağ (sebase) üreten bez ve erektör pili kası, ter (ekrin) ve koku (apokrin) üreten bezlerden oluşan pilo-sebase birimleri içerir. Sinir uçları ve kan damarları da dermiste bulunur. Dermis, deriyi destekleyen ve ona esneklik ve elastikiyet kazandıran kolajen ve elastin içerir. Yaşla birlikte bunlar yavaş yavaş bozularak derinin sarkmasına ve kırışmasına neden olur. Bu süreç ultraviyole ışığa aşırı maruz kalma ile hızlanır. Birçok kozmetik firmasının iddialarına rağmen, kozmetik kremlerin veya losyonların dermise nüfuz edip yaşlanmanın etkilerine karşı koyabildiğine dair çok az kanıt vardır. Deri altı yağı yastıklama, ısı yalıtımı ve enerji depolaması sağlar. Ayrıca hormon üretiminde de önemli bir işlevi vardır.

Şekil 1: Derinin Katmanları

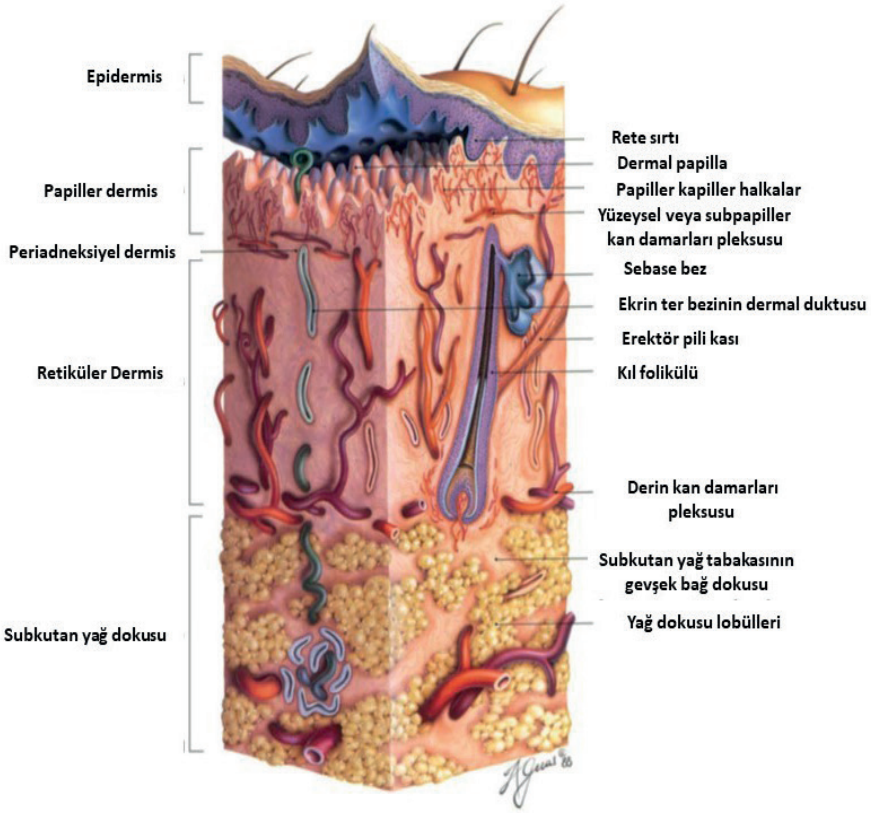

2.1 Epidermis ve Deri Ekleri

Yaşamın ilk haftalarında fetüs, periderm adı verilen keratinize olmayan kuboidal hücrelerden oluşan bir tabaka ile kaplıdır. Daha sonra peridermin yerini çok katmanlı bir epidermis alır. Deri ekleri, özellikle foliküller ve ekrin ter üniteleri, fetal yaşamın üçüncü ayında gelişmekte olan epidermisten aşağı doğru büyümeler olarak ortaya çıkar. Daha sonra, foliküler epitelin üst kısmından apokrin ter üniteleri ve folikülün orta bölgesinden yağ bezleri gelişir. Deri ekleri ilk olarak fetüsün sefalik kısmında ve daha sonra kaudal kısımlarında ortaya çıkmaktadır.

Epidermis veya derinin dış tabakası, yabancı madde girişine karşı en dirençli olan en olgun yüzey tabakası ile karmaşık katmanlı bir düzenleme geliştirir. Diğer önemli işlevleri arasında travmaya karşı direnç gösterme, ultraviyole ışıktan korunma, enfeksiyonları uzaklaştırma, çevreyi algılayabilme, termoregülasyon ve enerji metabolizması yer almaktadır. Epidermis en içteki bazal tabaka (stratum germinativum), malpigian veya dikenli tabaka (stratum spinosum), granüler tabaka (stratum granülosum) ve boynuzsu tabaka (stratum korneum) olarak ayrılabilir. Avuç içlerinde ve ayak tabanlarında, granüler tabakanın hemen üzerinde soluk, berrak ve pembe bir tabaka

olan stratum lusidum bulunmaktadır. Epidermisin bazal hücreleri, epidermisin yenilenmesini sağlayan çoğalma döngülerinden geçer ve deri yüzeyine doğru ilerledikçe yüzey keratinizasyonu ile sonuçlanan bir farklılaşma sürecinden geçer. Bu nedenle epidermis, hücrelerin sürekli olarak senkronize olmayan replikasyon ve farklılaşma gösterdiği dinamik bir dokudur. Epidermis üç temel hücre tipinden oluşmaktadır: keratinositler, melanositler ve Langerhans hücreleri. Ek bir hücre olan Merkel hücresi, avuç içi ve ayak tabanlarının bazal tabakasında, oral ve genital mukozada, tırnak yatağında ve foliküler infundibulumda bulunabilir. Bazal membranın hemen üzerinde yer alan Merkel hücreleri, intrasitoplazmik yoğun çekirdekli nörosekretuar benzeri granüller içerir ve sinir uçlarıyla olan ilişkileri sayesinde yavaş adapte olan dokunma reseptörleri olarak işlev görürler. Desmozomlar aracılığıyla komşu keratinositlerle doğrudan bağlantıları vardır.

2. 1. 2. Keratinositler

Daha önce de belirtildiği gibi, derinin en dış tabakası epidermistir. Epidermisin çoğunluğunu oluşturan hücre keratinositlerdir ve yapısal protein keratin bu hücrede bol miktarda bulunduğu için bu şekilde adlandırılmıştır. Keratinositler, sadece bir bariyer görevi gören ve çok az enerji tüketen ya da hiç tüketmeyen hücre hayaletleri haline gelene kadar giderek olgunlaşan katmanlar halinde kümelenir. Epidermal tabakalar daha fazla basınca maruz kalan avuç içi ve ayak tabanı bölgelerinde daha kalın, göz kapakları gibi böyle bir basıncın olmadığı bölgelerde ise daha incedir. Her tabaka farklı keratinler tarafından tanımlanır ve keratinler de vücut bölgesine göre farklılık gösterir. Aslında, normal epidermisten epidermisteki ölü hücrelere doğru olgunlaşan keratinositlerin aynı genel düzenlemesi, dişlerin ve saçların nasıl oluştuğunu da gösterir. Normal epidermiste ölen keratinositler bir sonraki tabakanın olgunlaşması ve yerini alması için düzenli olarak atılırken, saç ve dişlerde bu hücreler son ''keratinize'' yapıyı oluşturmak üzere tutulmaktadır. Epidermiste keratinositlerin yanı sıra, epidermisi derinin bir sonraki iç tabakası olan dermisten ayıran hayati bir iskelet yapısı olan bazal laminayı delerek geçen sinir hücreleri de dahil olmak üzere birçok hücrenin bulunduğunu vurgulamak önemlidir. Keratinositler, bazal tabakada bulunan bir kök hücre havuzundan köken almaktadır; bu havuzu terk eden hücreler daha sonra yukarı doğru göç ederken olgunlaşarak nihayetinde tabakalı stratum korneumu oluşturmaktadır. Keratinositler ektodermal kökenlidir ve sadece epidermisin yüzey tabakasını (stratum korneum) oluşturmakla kalmayıp aynı zamanda saç ve tırnakların yapısal proteini olan karmaşık bir filamentöz protein olan keratin üretmek gibi özel bir işleve sahiptir. Normal koşullar altında, farklılaşmış keratinositlerin çekirdekli yapıdan ayrılmaları için yaklaşık iki hafta, stratum korneum boyunca ilerlemeleri için ise iki hafta daha gereklidir. Keratinositlerin, yaralanma, inflamasyon veya hastalık nedeniyle uyarıldıklarında çoğalma ve olgunlaşma hızlarını çok daha yüksek düzeylere çıkarma kapasitesine sahip oldukları bilinmelidir. Birden fazla farklı keratin geni tanımlanmış olup asidik ve bazik olmak üzere iki alt aileden oluşmaktadır. Bir bazik ve bir asidik keratin geninin ürünü, birçok dokuda meydana gelen çoklu keratinleri oluşturmak için birleşmektedir. Keratin 5 ve 14 genlerindeki mutasyonlar epidermolizis bülloza simpleks ile ilişkilidir. Keratinositler derinin bağışıklık fonksiyonunda aktif bir rol oynamaktadır. Keratinositler, tümör nekroz faktörü-alfa (TNF-α) dahil olmak üzere çok çeşitli sitokinler ve inflamatuar mediatörler salgılamaktadır. Ayrıca yüzeylerinde hücreler arası adezyon molekülü 1 (ICAM-1) ve majör histokompatibilite kompleksi (MHC) sınıf II molekülleri gibi molekülleri eksprese edebilirler, bu da keratinositlerin immün efektör sinyallerine aktif olarak yanıt verdiğini göstermektedir.

2. 1. 3. Melanositler

Melanositler nöral krestten köken alır ve gelişimin sekizinci haftasında fetal epidermis içinde bulunabilmektedir. Normal, güneşten korunan gövde epidermisinde, melanositler bazal tabakada her 10 bazal keratinosite yaklaşık 1 sıklıkta bulunmaktadır. Yüz, bacağın alt kısmı ve genital organlar gibi bölgelerde melanosit yoğunluğu daha fazladır ve ağır güneş hasarlı yüz derisinde Mart-1 immün boyamasıyla melanositlerin bazal keratinositlere oranının 1:1'e yaklaştığı gösterilmiştir. Melanosit/keratinosit oranındaki varyasyonun tanınması, güneşten zarar görmüş deride şüpheli lentigo maligna (in situ malign melanom) biyopsilerinin yorumlanmasında kritik öneme sahiptir.

Deri rengindeki ırksal farklılıklar melanosit sayısındaki farklılıklardan kaynaklanmamaktadır. Deri rengindeki farklılıkları belirleyen, keratinositlerin içindeki melanozomların veya pigment granüllerinin sayısı, boyutu ve dağılımıdır. Soluk deri daha az melanozoma sahiptir ve bunlar daha küçüktür ve membrana bağlı kompleksler içinde paketlenmiştir. Koyu ten daha fazla melanozoma sahiptir ve bunlar daha büyük ve tek başlarına dağılmış olma eğilimindedir. Kronik güneşe maruz kalma melanositleri daha büyük melanozomlar üretmeleri için uyarabilir, böylece keratinositler içindeki melanozom dağılımı koyu tenli bireylerde görülen modele benzer hale gelmektedir. Melanosit bir dendritik hücredir. Dendritleri epidermis içinde uzun mesafeler boyunca uzanır ve bu nedenle herhangi bir melanosit çok sayıda keratinosit ile temas halindedir; birlikte epidermal melanin ünitesini oluştururlar. Keratinositler melanositik dendritlerin uçlarını aktif olarak içeri almakta ve böylece melanozomları içlerine almaktadır. Keratinositler içinde, melanin tipik olarak çekirdek üzerinde bir başlık şeklinde bulunmaktadır ve burada muhtemelen temel olarak fotokoruyucu bir rol üstlenmektedir. Melanositler içindeki pigment, melanositlerin kendilerini ultraviyole A (UVA) kaynaklı membran hasarı gibi foto hasarlara karşı korumasını da sağlamaktadır. Vitiligoda, melanositlerin yıkımı nedeniyle etkilenen deri beyazlaşmaktadır. Albinizmde melanosit sayısı normaldir, ancak melaninin enzimatik oluşumundaki kusurlar nedeniyle tam pigmentli melanozomları sentezleyemezler. Pigmentasyonun arttığı lokal alanlar çeşitli nedenlerden kaynaklanabilmektedir. Tipik olarak çil, normale yakın sayıda melanosit tarafından pigment üretiminde lokalize bir artıştan kaynaklanır. Nevüsler melanositlerin iyi huylu proliferasyonlarıdır. Melanomlar ise bunların kötü huylu karşılıklarıdır.

2. 1. 4. Langerhans hücreleri

Langerhans hücreleri normalde stratum spinosum keratinositleri arasında dağınık olarak bulunmaktadır. Bu tabakadaki hücrelerin %3-%5'ini oluşturmaktadırlar. Melanositlerde olduğu gibi Langerhans hücreleri de komşu keratinositlere desmozomlarla bağlı değildir. Yapı olarak, katlanmış bir çekirdek ve Birbeck granülleri adı verilen farklı intrasitoplazmik organeller ile karakterize edilmektedirler. Tam gelişmiş formlarında, organeller çubuk şeklindedir ve bir ucunda tenis raketini andıran bir vakuol bulunmaktadır. Bu vakuol, kimyasal işlemlerin bir ürünüdür. İşlevsel olarak, Langerhans hücreleri monosit-makrofaj kökenlidir ve kemik iliğinden kaynaklanmaktadır. Antijenlerin tanınmasını, alınmasını, işlenmesini ve duyarlanmış T lenfositlerine sunulmasını sağlayarak immün yanıtın afferent kolunda birincil olarak işlev görmektedirler ve hümoral immünitenin yanı sıra gecikmiş tip duyarlılığın indüklenmesinde de önemlidirler. Üçüncü büyük epidermal yerleşim birimi olan Langerhans hücrelerinin üyeleri, karmaşık antijenik materyalleri, bazıları immünojenik olan peptitlere metabolize etme kapasitesine sahiptir. Aktivasyondan sonra bu hücreler epidermisten bölgesel lenf düğümlerine doğru hareket eder ve burada bağışıklığın indüksiyonu ve düzenlenmesi sırasında antijen sunumunda kritik bir rol oynamaktadır. Bu işlevleri nedeniyle, alerjik kontakt dermatit, kutanöz leishmaniasis ve insan immün yetmezlik virüsü enfeksiyonunun altında yatan patolojik mekanizmalarda rol oynamaktadırlar. Langerhans hücreleri, psoriasis, sarkoidoz ve kontakt dermatit gibi bazı hastalıkları olan kişilerin epidermisinde azalmıştır; UV radyasyonu, özellikle de UVB ile fonksiyonel olarak bozulmaktadırlar. Antijen sunumu ve lenfosit stimülasyonundaki etkinlikleri nedeniyle dendritik hücreler ve Langerhans hücreleri tümör tedavisi ve tümör aşıları için potansiyel araçlar haline gelmiştir. Bu hücreler tümöre özgü antijenlerle yüklenmekte ve daha sonra konakçı bağışıklık yanıtını uyararak antijene özgü ve dolayısıyla tümöre özgü bir yanıt oluşturmaktadır. Langerhans hücresi tükenmiş deride antijen sunan makrofajlar immün toleransı indükleyebilir. İntradermal immünizasyon, foliküler yardımcı T hücrelerini ve germinal merkez oluşumunu uyarmak için Langerhans hücrelerine ihtiyaç duymaktadır.

2. 2 Dermoepidermal Bileşke

Dermoepidermal bileşke (DEB), epidermis ve dermis arasındaki ara yüzeyi oluşturan bir bazal membran bölgesidir. DEB'in başlıca işlevleri epidermis ve dermisi birbirine bağlamak ve dış ayırma kuvvetlerine karşı direnç sağlamaktır. Epidermis için bir destek görevi görmekte, büyümenin polaritesini belirlemekte, bazal hücrelerdeki hücre iskeletinin organizasyonunu yönlendirmekte,

gelişim sinyalleri sağlamakta ve yarı geçirgen bir bariyer görevi görmektedir. Epidermis ve dermisin birleşme noktası bazal membran zonu (BMZ) tarafından oluşturulmaktadır. Bu bölge yapısal olarak dört bileşenden oluşmaktadır: özelleşmiş bağlanma plakaları (hemidesmozomlar) ile birlikte bazal hücrelerin plazma membranları; lamina lusida adı verilen elektron saydam bir bölge; lamina densa (bazal lamina); ve bazal lamina ile ilişkili, bağlayıcı fibriller, dermal mikrofibriller ve kolajen lifleri gibi fibröz bileşenlerdir. Bazal lamina epidermisin bazal hücreleri tarafından sentezlenir. Tip IV kolajen bazal laminanın ana bileşenidir. Tip VII kolajen ise sabitleyici fibrillerin ana bileşenidir. İki ana hemidesmozomal protein BP230 (büllöz pemfigoid antijen 1) ve BP180'dir (büllöz pemfigoid antijen 2, tip XVII kollajen). Laminin 5 (laminin-332) lamina lusida/lamina densa arayüzünün bir bileşenidir ve kolajen IV lamina densanın ana bileşenidir. BMZ, epidermis ve dermis arasında hücre ve sıvı alışverişine izin veren gözenekli yarı geçirgen bir filtre olarak kabul edilmektedir. Ayrıca epidermis için yapısal bir destek görevi görerek epidermis ve dermisi bir arada tutmaktadır. BMZ ayrıca keratinositlerin ve fibroblastların büyümesi, adezyonu ve hareketinin yanı sıra apoptozun düzenlenmesine de yardımcı olmaktadır. Ekstraselüler matriks proteini 1, lipoid proteinozda fonksiyon kaybı mutasyonlar göstererek bazal membranın tekrar çoğalmasına neden olmaktadır.

2. 3 Epidermal Ekler (Adneksler)

Ekrin ve apokrin bezler, kanallar ve pilosebase üniteler ve tırnaklar deri eklerini oluşturmaktadır. Embriyolojik olarak epidermisten aşağı doğru büyüme şeklinde ortaya çıkmaktadırlar ve bu nedenle ektodermal kökenlidirler. Epidermal olarak köken alırlar ancak tırnaklar hariç, dermiste bulunmaktadırlar. Çeşitli adneksiyal yapılar belirli fonksiyonlara sahip olsa da, hepsi yedek epidermis olarak işlev görebilmektedir, çünkü yüzeysel epidermisinin yaralanmasından sonra, esas olarak keratinositlerin adneksiyal epitelden deri yüzeyine göç etmesi nedeniyle reepitelizasyon gerçekleşmektedir. Bu nedenle, bol miktarda pilosebase ünite içeren yüz veya kafa derisi gibi deri bölgelerinin, her türden adnekslerin nispeten az olduğu sırt gibi deri bölgelerine göre daha hızlı reepitelize olması doğaldır.

2. 3. 1 Ekrin Ter Bezleri

Ekrin ter bezleri tüm vücutta, özellikle avuç içi, ayak tabanı ve aksiller bölgede 130 - 600/cm2 arasında değişen yoğunlukta bulunmaktadır. İnsan vücudunda yaklaşık 3 milyon ekrin ter bezi bulunmaktadır. Fiziksel olarak aktif bireyler ve sıcak iklimlerde yaşayan insanlar için ekrin ter bezleri fizyolojik olarak en önemli deri ekleridir. Duygusal ve termal uyaranlar tarafından aktive edilirler. Kolinerjik innervasyon fizyolojik ekrin salgısından sorumludur. Bir gündeki toplam terleme miktarı asetilkolinler tarafından kontrol edilmektedir ve yetişkinlerde ortalama 700-900 mL'dir. İntradermal olarak enjekte edilen Botulinum toksin tip A (Botoks), asetilkolin etkisini bloke ederek aksiller hiperhidrozu tedavi edebilir. Ekrin ter bezleri, buharlaşmanın soğutma işleminin gerçekleştiği deri yüzeyine ter atarak vücut sıcaklığının düzenlenmesine yardımcı olmaktadır. Ekrin bezinin salgı kısmı tek bir tabaka içinde iki hücre tipinden oluşmaktadır. Bu hücreler düz miyoepitelyal hücrelerle çevrilidir. Bazal tabaka tarafındaki hücreler az sayıda subselüler organel ve büyük miktarda glikojen içermektedir. Bu hücreler ekrin salgısı ile çok miktarda seröz ter salgıladıkları için seröz hücreler olarak da adlandırılırlar. Luminal taraftaki hücreler mukus salgılamaktadır. Miyoepitelyal hücre, kasılma yoluyla biriken teri lümenden ter kanallarına iten bir düz kas hücresidir. Ekrin salgı ünitesi, derin dermis ve subkutan yağda bulunan proksimal sarmal kısım ve dermiste dik olarak yükselen ekrin kanallardan (düz kanallar) oluşmaktadır. Epidermiste kanal tirbuşon gibi tekrar kıvrılıp deri yüzeyine açılmaktadır. Ter kanalı, intraluminal hücreler ve periferik hücrelerden oluşan iki hücre katmanı içermektedir, ancak miyoepitelyal hücrelerden yoksundur. Salgı bölgelerinde üretilen ter (öncül ter olarak bilinir) hafif hipertoniktir ancak sodyum iyonları ve klor iyonları sarmal kanallardaki intraluminal hücreler tarafından geri emilir ve sonunda hipotonik ter salgılanır. Dolayısıyla, ter aygıtı böbrekteki mekanizmaya benzemektedir, yani glandüler (glomerüler) atılımı duktal geri emilim takip etmektedir.

2. 3. 2 Apokrin Ter Bezleri

Ekrin bezlerden daha az sayıda olan apokrin ter bezleri, aksiller bölge, dış kulak kanalları, meme areolası, anogenital bölgelerde bulunan, dejenere olmuş feromon üreten memeli bezleridir. İnsanlarda apokrin bez salgısının bilinen bir işlevi bulunmamaktadır. Diğer türlerde, cinsel işlevinin yanı sıra koruyucu bir işlevi de vardır ve bazı türlerde termoregülasyonda da önemlidir. Apokrin üniteler yüzey epidermisinin değil, kıl folikülünün infundibular veya üst kısmının büyümesi olarak gelişmektedir. İnsan fetüsünde tüm deri yüzeyini kaplayan olgunlaşmamış apokrin üniteler bulunmasına rağmen, bunlar gerilemekte ve fetüs terme ulaştığında ortadan yok olmaktadır. Her zaman kıl folikülleri ile ilişkilidirler ve ergenlik döneminde hormonal uyarım yoluyla büyümektedirler. İnsanlarda, apokrin ter bezleri gelişimleri için androjene bağımlıdır. Vazoaktif intestinal polipeptit de apokrin salgısının uyarılmasında rol oynayabilmektedir. Meme bezleri ve göz kapaklarındaki Moll bezleri modifiye apokrin bezlerdir. Apokrin bezler az miktarda yapışkan ve kokusuz ter üretmektedir. Bununla birlikte, glikoproteinler ve yağ gibi çeşitli ter bileşenlerinin kommensal deri bakterileri tarafından parçalanması kokuyu meydana getirmektedir. Apokrin bezinin salgı kısmı ekrin bezininkinden daha büyüktür. Salgı hücreleri, miyoepitelyal hücrelerle çevrili tek katmanlı bir epitel olarak dizilmiştir. Ter, apokrin veya dekapitasyon sekresyonu adı verilen ve hücrelerin lüminal yüzeyinin şişkinleşerek kabardığı ve hücreden ayrıldığı (apokrin sekresyon) bir süreçle salgılanmaktadır. Ter kanalları doğrudan deri yüzeyine değil, yağ bezlerinin üst kısımlarına açılmaktadır.

2. 3. 3 Kıl Folikülleri

Kıllar, folikül olarak bilinen epidermisin tübüler invajinasyonlarından büyümekte olup, bir kıl folikülü ve bununla ilişkili yağ bezleri pilosebase ünite olarak adlandırılmaktadır. Üç tip kıl vardır: ince, yumuşak lanugo kılları in utero mevcuttur ve fetal yaşamın sekizinci ayında dökülmektedir; vellus kılları, terminal kıllar tarafından kaplanan alanlar dışında vücudun çoğunu kaplayan ince tüylü kıllardır; kalın ve pigmentli terminal kıllar ergenlikten önce kafa derisinde, kaşlarda ve kirpiklerde görülmektedir. Ergenlikten sonra, androjenlerin etkisi altında, sekonder cinsiyete bağlı terminal kıllar aksilla ve pubik bölgede, gövde ve eklemlerde vellus kıllarından gelişmektedir. Kafa derisinde, erkek tipi kelleşmede bunun tersi meydana gelmektedir: Terminal kıllar androjenlerin etkisi altında vellus kıllara dönüşmektedir. Erkeklerde vücuttaki terminal kıllar genellikle orta yaşa gelindiğinde artar ve tüylü kulaklar, burun delikleri ve gür kaşlar ilerleyen yaşların şaşırtıcı eşlikçileridir. Bu bölgelerdeki kılların aşırı büyümesinin herhangi bir biyolojik avantaj sağladığını düşünmek zordur.

Çoğu memelide kıl koruyucu bir işlev görürken, insanlarda esas olarak dekoratif bir işlev görmektedir. Kıl folikülleri avuç içleri ve ayak tabanları hariç tüm vücut yüzeyine dağılmıştır. Bazı bölgelerdeki terminal kıllar hormonal olarak etkilenmekte ve ergenlik dönemine kadar ortaya çıkmamaktadır (örneğin erkeklerde sakal kılları ve her iki cinsiyette de kasık ve koltuk altı kılları). Bir kıl folikülü, epidermisin özelleşmiş bir invajinasyonu olarak görülebilir ve alt kısmında (kıl bulbusu) normal epidermal bazal hücrelerden bile daha aktif bir şekilde çoğalan bir hücre popülasyonu bulunmaktadır. (Şekil 2) Bu hücreler saç matriksini oluşturmaktadır. Epidermisteki bazal hücrelerde olduğu gibi, matriks hücreleri önce bölünür, sonra farklılaşır ve sonuçta keratinimsi bir kıl gövdesi oluşturmaktadır. Matriksteki melanositler, miktarı saçın rengini belirleyen pigmente katkıda bulunmaktadır. Matriks hücreleri bölünmeye devam ettikçe, saç dışarı doğru itilir ve ayda yaklaşık 1 cm hızla epidermisten çıkmaktadır. Bağımsız bir foliküldeki kıl büyümesi, bir büyüme (anagen) fazı, bir geçiş (katagen) fazı ve bir dinlenme (telogen) fazı ile döngüseldir. Evrelerin uzunlukları vücudun bir bölgesinden diğerine değişmektedir. Örneğin kafa derisinde anagen evre yaklaşık 3 yıl, katagen evre yaklaşık 3 hafta ve telogen evre yaklaşık 3 ay sürmektedir. Anagen fazın uzunluğu bireyden bireye değişmekte, bu da bazı kişilerin neden diğerlerinden daha uzun süre saç uzatabildiğini açıklamaktadır. Anagen fazın sonunda büyüme durur ve kıl folikülü katagen ve telogen faza girer, bu sırada kıl folikülünün matriks kısmı ve alt üçte ikisi büzülerek folikül içindeki kıllar dökülür. Daha sonra, kıl folikülü kök hücreleri ile mezenkimal etkileşim yoluyla folikülün tabanında yeni bir kıl matrisi oluşmakta ve döngü tekrarlanmaktadır. Herhangi bir zamanda, kafa derisi saçlarının %80

- %90'ı anagen fazda ve %10 - %20'si telogen fazdadır, dolayısıyla günde 25-100 saç teli normal dökülme oranına karşılık gelmektedir. Kıl folikülü dermiste açılı bir şekilde yer almaktadır. Erektör pili kasına bağlı olduğu gösterilmiştir. Bu kas kasıldığında, kıl dikey bir konuma getirilir ve deriye ''kaz derisi'' görünümü verir. Kıl folikülünün kök hücreleri, erektör pili kasının kıl folikülüne girdiği folikülün ''bulge'' bölgesinde ve dermal papillada bulunmaktadır. Kök hücreler, döngüsel kıl folikülünün kalıcı olmayan kısmının yeniden oluşturulması için önemlidir ve epidermal hücrelerin yeniden oluşturulmasında rol oynamaktadır.

Şekil 2: Kıl Folikülü

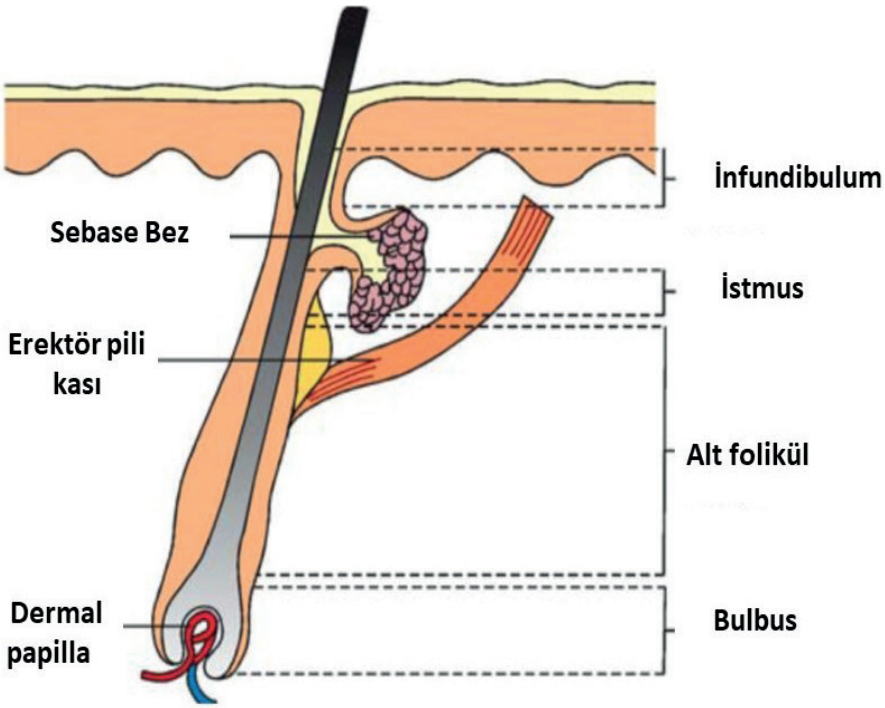

2. 3. 4 Sebase Bezler

Sebase bezler embriyolojik olarak kıl folikülünün üst kısmından dışa doğru bir büyüme olarak oluşmaktadır. Sitoplazmalarında bol miktarda lipid damlacıkları bulunan soluk boyanan hücrelerin lobüllerinden oluşmaktadırlar. Lobüllerin periferinde bazaloid germinatif hücreler görülmektedir. Bu hücreler lipid dolu soluk hücrelere yol açmakta ve bu hücreler kısa sebase kanaldan kıl folikülünün infundibular kısmına doğru sürekli olarak atılmaktadır. Sebase bezler eller ve ayaklar dışında derinin her yerinde bulunmaktadır. Özellikle baş ve boyun, göğüs ve sırtta çok sayıda ve belirgin olarak bulunmaktadırlar. Sebase bezler pilosebase ünitenin bir parçasıdır ve lipit bakımından zengin ürünleri (sebum) bir kanal aracılığıyla kıl folikülüne akmaktadır. Bunlar holokrin bezlerdir yani sebum aktif bir salgı sürecinden ziyade glandüler hücrelerin parçalanması ile üretilmektedir. Doğrudan yüzeye açılan modifiye sebase bezler göz kapaklarında, dudaklarda, meme uçlarında, penis başlarında ve prepusyumda, vulvada ve bukkal mukozada (Fordyce lekeleri) bulunmaktadır. Sebase bez tarafından üretilen lipidlerin çoğu vücudun başka yerlerinde de üretilmektedir. Balmumu esterleri ve skualen, yağ bezlerinin benzersiz salgı ürünleridir. Sebositler histamin reseptörlerini eksprese eder ve antihistaminikler skualen seviyelerini azaltabilir, bu da antihistaminiklerin sebum üretimini modüle etmede bir rol oynayabileceğini düşündürmektedir. Deri lipidleri bariyer işlevine katkıda bulunur ve bazıları antimikrobiyal özelliklere sahiptir. Antimikrobiyal lipidler arasında epidermal seramidlerden türetilen serbest sfingoid bazlar ve sebase trigliseridlerden türetilen yağ asitleri (örn. sapienik asit) bulunmaktadır. Sebase bezler doğumda anne hormonlarının etkisiyle belirginleşmekte, ancak kısa süre sonra körelmekte ve ergenliğe kadar tekrar büyümemektedir. Ergenlikte bezlerin büyümesi ve sebum üretimi androjenler tarafından uyarılmaktadır. Büyüme hormonu ve tiroid hormonları da sebum üretimini uyarmaktadır. Sebum salgısının miktarı yaşla

birlikte değişmektedir. Yeni doğan bebeklerde büyük miktarlarda sebum üretilmektedir. Ergenlikten itibaren üretim tekrar artmaya başlamaktadır. Sebum salgısı kadınlarda yaşamın ikinci ve üçüncü on yıllarında, erkeklerde ise yaşamın üçüncü ve dördüncü on yıllarında zirveye ulaşmakta ve daha sonra azalmaktadır.

2. 3. 5 Tırnaklar

Tırnak, bir parmağın ucundaki falanksın dorsumundaki epidermisin invajinasyonundan türeyen şeffaf bir keratin plakadır. Tırnak, fetal gelişimin üçüncü ayı civarında primitif epidermisten farklılaşmaktadır. Son çalışmalar tırnağın hem dermis hem de kıl özelliklerine sahip olduğunu göstermiştir. Tırnaklar küçük nesnelerin kavranmasına ve parmak ucunun travmadan korunmasına yardımcı olmakta ve duyusal bir işlev görmektedir. Pacini korpuskülü benzeri yapılar insan fetüslerinin tırnak yatağında bulunur, ancak yetişkinlerde tanımlanması zordur. Tırnak büyümesi yaşam boyunca devam eder, ancak gençlikte yaşlılığa göre daha hızlıdır. Tırnakların ortalama büyüme hızı haftada yaklaşık 1 mm'dir ve bir tırnağın matriksten serbest kenara kadar büyümesi için geçen süre yaklaşık 6 aydır. Baskın eldeki tırnaklar baskın olmayan eldekilere göre biraz daha hızlı uzar. Ayak tırnakları, tırnakların üçte biri oranında uzar ve matriksten serbest kenara kadar uzaması yaklaşık 18 ay sürmektedir. Tırnak uzama hızını birçok faktör etkiler. Psoriasiste artar ve tırnak çevresinde inflamatuar değişiklik varlığında hızlanabilir. Ciddi bir sistemik rahatsızlık tırnak büyümesinde ani bir yavaşlamaya neden olarak her tırnak plağında enine bir oluğa neden olabilir. Beau çizgileri olarak bilinen bu oluklar daha sonra tırnaklar uzadıkça görünür hale gelir. Alçıya alınmış bir ekstremite parmaklarında da tırnak büyümesi önemli ölçüde yavaşlayabilir. Tırnakta bulunan keratin türleri, epidermal ve kıl türlerinin bir karışımıdır ve kıl türleri baskındır. Tırnak istmus keratinizasyonu, keratin 10'un sadece tırnak istmusunda bulunması nedeniyle tırnak yatağından farklıdır. Kırılgan tırnaklar elektron mikroskobunda tırnak keratinositleri arasındaki hücreler arası boşluğun genişlediğini göstermektedir. Derinin büyük bir kısmı yumurta kasasına benzeyen rete sırtları ile karakterize edilirken, tırnak yatağı gerçek paralel rete sırtlarına sahiptir. Bu sırtlar, küçük miktarlarda ekstravaze kırmızı kan hücreleri yollarını işaretlediğinde splinter hemorajilerin oluşmasına neden olmaktadır.

Tırnak ünitesi altı ana bölümden oluşmaktadır (Şekil 3).

1. **Tırnak plağı**, çekirdek veya organel içermeyen, birbirine yapışık, iç içe geçmiş hücrelerden oluşan tamamen keratinize bir yapıdır. Tırnak plağı, proksimal tırnak kıvrımının derinliklerinde yer alan tırnak matriksindeki hücre bölünmesinin ürünüdür. Tırnağın görünen kısmıdır ve serbest kenarı parmakların distal ucunun (hiponişyum adı verilen kalınlaşmış stratum korneum) ötesine uzanmaktadır. Üç yatay tabakadan oluşmaktadır: ince bir dorsal lamina, daha kalın bir ara lamina ve tırnak yatağından gelen bir ventral tabaka. Tırnak plağı önemli miktarda fosfolipid içerir ve hidroksilapatit kristallerinde fosfat olarak bulunan kalsiyum açısından zengindir. Tırnak plağı alttaki tırnak yatağına sıkıca yapışır. Parmak tırnaklarının proksimal kısmında tırnak matriksinin görünür kısmı olan beyazımsı, opak, yarım ay şeklinde bir alan, lunula bulunmaktadır.

2. **Tırnak matriksi**, tırnak plağının sert keratininin oluşumundan sorumludur. Aynı zamanda tırnağın çoğunu üretir. Bu kısımda sadece bazal tabaka mevcuttur. Uzunlamasına kesitlerde matriks kama şeklinde bir görünüme sahiptir ve bir proksimal ve bir distal kısımdan oluşmaktadır. Tırnak matriksinin proksimal kısmı tırnak plağının dorsal yüzeyini oluşturur. Tırnak kalınlığı esas olarak tırnak matriksi tarafından belirlenir. Tırnak matriksinin distal kısmında melanositler, Langerhans hücreleri ve Merkel hücreleri de mevcuttur.

3. **Kütikül veya eponişyum**, tırnak plağına uzanan ve tırnağın proksimal kısmında ona yapışan dar epidermis bandıdır. Kütikül, proksimal tırnak kıvrımının stratum korneumunun tırnak plağı üzerindeki bir uzantısıdır. Tırnak plağı ve proksimal tırnak kıvrımı arasında bir sızdırmazlık oluşturarak yabancı maddelerin girmesini önlemektedir.

4. **Tırnak yatağı**, dermis ve tırnak plağının altında yer alan yumuşak dokudan oluşur. Epitel incedir ve 2-5 hücre katmanından oluşur. Keratinizasyonu granüler bir tabaka oluşumu ile ilişkili değildir.

Tırnak yatağı da tırnak plağı oluşumuna katkıda bulunur.

5. **Tırnak oluğu**, tırnak matrisi ile alttaki kemik arasında sabitleyici ligamentlerin bulunduğu kısımdır.

6. **Proksimal tırnak kıvrımı**, yapı olarak komşu deriye benzer ancak dermatoglifik işaretler ve pilosebase bezlerden yoksundur. Lateral tırnak kıvrımları tırnak plağının her iki tarafını da kaplamaktadır.

   Tırnak kütikülü proksimal tırnak kıvrımının keratinositleri tarafından oluşturulurken, tırnak plağı matriks keratinositleri tarafından oluşturulmaktadır. Endojen pigmentler lunulanın (matriksin distal kısmı) kontürünü takip etme eğilimindeyken, eksojen pigmentler kütikülün kontürünü takip etme eğilimindedir. Dorsal tırnak plağı proksimal matriks tarafından oluşturulurken, ventral tırnak plağı tırnak yatağından gelen bir miktar katkı ile distal matriks tarafından oluşturulmaktadır. Bir melanositik lezyonun matriks içindeki yeri, dorsal veya ventral tırnak plağı içindeki pigment varlığı ile belirlenebilmektedir. Tırnak aparatı lateral dijital arterler tarafından sağlanan bol miktarda kan kaynağına sahiptir. Tırnak yatağı, 1-4 arteriyovenöz anastomoz ve sinir uçları içeren kapsüllü nörovasküler yapılar tarafından zengin bir şekilde beslenmektedir. Kutanöz duyu sinirleri eşleştirilmiş dijital sinirlerin dorsal dallarından köken almakta ve dijital damarlara paralel seyretmektedir.

Şekil 3: Tırnak ünitesinin sagital kesitinin şeması

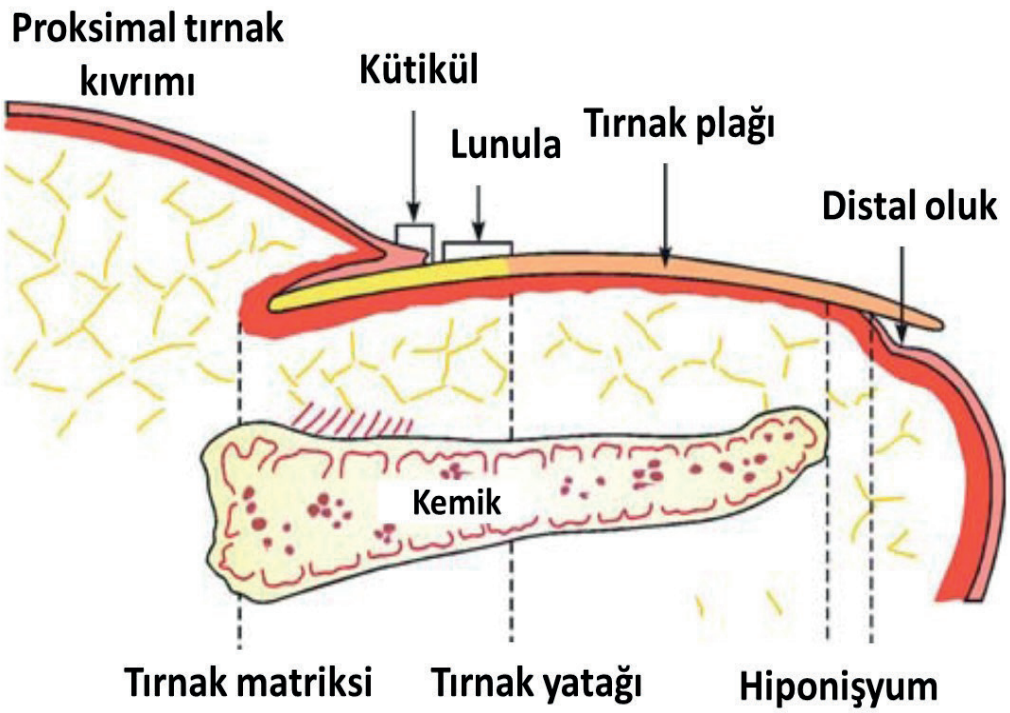

2. 4 Dermis

Dermisin bileşenleri, melanositlerde olduğu gibi nöral krestten türeyen sinirler dışında mezodermal kökenlidir. Fetal yaşamın altıncı haftasına kadar dermis, fibroblastların öncüleri olan asit mukopolisakkarit içeren dağınık dendritik şekilli hücrelerden oluşan bir havuzdur. 12. haftada fibroblastlar aktif olarak retikulum lifleri, elastik lifler ve kolajen sentezler. Bir damar ağı gelişir ve 24. haftada dermisin altında yağ hücreleri ortaya çıkar. Fetal gelişim sırasında, Wnt/β-katenin sinyali ventral ve dorsal dermisin farklılaşması için kritik öneme sahiptir ve dermis daha sonra ventral veya dorsal bölgelerle tanımlanan adneksiyal yapılar için bir iskele görevi görmektedir. Dermis, epidermisin altındaki yapıdır ve bu ikisi bazal membran ile birbirinden ayrılmaktadır. Dermis, sinirler ve damar ağları, epidermis kaynaklı uzantılar, fibroblastlar, makrofajlar ve mast

hücreleri ile çeşitli uyaranlara yanıt olarak dermise giren lenfositler, plazma hücreleri ve diğer lökositler dahil olmak üzere kanla taşınan diğer hücreleri barındıran fibröz, filamentöz ve amorf bağ dokusundan oluşan entegre bir sistemdir. Fibröz bağ dokusu kolajen ve elastik dokuyu içerir ve fibröz olmayan bağ dokusu molekülleri ince filamentli glikoproteinleri ve ''zemin maddesinin'' proteoglikanlarını (PG'ler) ve glikozaminoglikanlarını (GAG'lar) içermektedir. Dermis derinin büyük kısmını oluşturmakta olup esneklik, elastikiyet ve gerilme mukavemeti sağlamaktadır. Vücudu mekanik yaralanmalardan korumakta, suyu bağlamakta, termal düzenlemeye yardımcı olmakta ve duyusal uyaranlar için reseptörler içermektedir. Dermis, her iki dokunun özelliklerini korumak için epidermis ile etkileşime girerek, dermoepidermal bileşke ve epidermal uzantıların (dişler, tırnaklar, pilosebase yapılar ve ter bezleri) morfogenezinde gelişim sırasında işbirliği yaparak ve yaralar iyileştikçe derinin onarılması ve yeniden şekillendirilmesinde rol oynamaktadır. Dermisin kalınlığı göz kapaklarında 1 mm'den sırtta 5 mm'ye kadar değişmektedir. İnsan vücudunun toplam vücut ağırlığının %15-%20'sine katkıda bulunmaktadır. Dermis epidermisten yaklaşık 15-40 kat daha kalındır ve üç tabakadan oluşmaktadır.

1. **Papiller tabaka**: epidermal sırtlar arasında kalan dermal alandır. İnce lif bileşenlerinden ve duyusal sinir uçlarından oluşur ve kapiller kan damarları ile zengin bir şekilde beslenmektedir.

2. **Subpapiller tabaka**: bu bölge epidermisin altındadır ve papiller tabaka ile aynı bileşenlere sahiptir.

3. **Retiküler tabaka**: bu tabaka dermisin en büyük kısmını oluşturur. Fiber bileşenlerden oluşan yoğun bağ dokusuna sahiptir. En alt kısmı deri altı yağ tabakası ile temas halindedir. Retiküler dermisin bazı kısımlarında kan damarları ve sinirler de bulunmaktadır. Dermis, fibröz doku ve interstisyumdaki hücreler tarafından oluşturulan dermal matriksten oluşmaktadır. Başlıca dermal bileşenler kolajen lifler (esas olarak kolajen tip I ve III), daha az miktarda elastik lifler, retiküler lifler ve matrikstir. Fibroblastlar, makrofajlar, mast hücreleri, plazma hücreleri, endotel hücreleri ve sinir hücreleri dermisin hücresel bileşimini oluşturmaktadır.

Dermis ve epidermis, aşağı doğru epidermal çıkıntılar (rete sırtları) ve yukarı doğru dermal çıkıntılar (dermal papillalar) vasıtasıyla iç içe geçmektedir. Dermisin ana özelliği, çoğunlukla kolajen, ancak bir miktar elastin içeren, iç içe geçmiş liflerden oluşan bir ağ oluşturmasıdır. Bu lifler dermise büyük bir güç ve esneklik kazandırmaktadır. Protein olan kolajen ve elastin lifleri, mukopolisakkaritlerden (glikozaminoglikanlar) oluşan bir zemin maddesi içine gömülüdür. Dermisin ana hücresel elemanları fibroblastlar, mast hücreleri ve makrofajlardır. Fibroblastlar dermisin bağ dokusu matriksini sentezler ve genellikle kolajen ve elastin liflerinin yakınında bulunurlar. Mast hücreleri dermis boyunca bulunan özelleşmiş salgı hücreleridir, ancak kan damarları ve uzantıların etrafında daha fazla sayıdadırlar. İçeriklerinde histamin, prostaglandinler, lökotrienler, eozinofil ve nötrofil kemotaktik faktörler gibi mediatörler bulunan granüller içerirler. Makrofajlar kemik iliğinden köken alan fagositik hücrelerdir ve hücre artıkları ile hücre dışı materyallerin temizleyicisi olarak görev yapmaktadırlar. Dermis ayrıca kan damarları, lenfatikler, sinirler ve duyu reseptörleri ile zengin bir şekilde beslenmektedir. Dermisin altında, bir deri altı yağ tabakası deriyi altta yatan fasya ve kastan ayırmaktadır.

2. 4. 1 Dermal Sinirler ve Vasküler Yapılar

Dokunma ve basınç duyuları Meissner ve Vater-Pacini korpüskülleri tarafından alınmaktadır. Ağrı, kaşıntı ve sıcaklık duyuları papiller dermisteki miyelinsiz sinir uçları tarafından alınmaktadır. İnflamasyonun yarattığı düşük yoğunluklu uyarım kaşıntıya neden olurken, inflamasyonun yarattığı yüksek yoğunluklu uyarım ağrıya neden olmaktadır. Bu nedenle kaşıma, dayanılmaz kaşıntı hissini daha tolere edilebilir ağrı hissine dönüştürerek pruritusu ortadan kaldırmaktadır. Otonom sinir sistemi derinin motor innervasyonunu sağlamaktadır. Adrenerjik lifler kan damarlarını (vazokonstriksiyon), kıl erektör kaslarını ve apokrin bezlerini innerve etmektedir. Ekrin ter bezlerine giden otonomik lifler kolinerjiktir. Yağ bezi endokrin sistem tarafından düzenlenir ve otonomik lifler tarafından innerve edilmemektedir.

2. 5 Subkutan Yağ Dokusu

Subkutan yağ dokusu, dermis ve fasya arasındaki tabakadır. Dermisin altında, kolajen ve büyük kan damarlarından oluşan fibröz septa ile ayrılmış yağ hücreleri veya liposit lobülleri ile pannikulus bulunmaktadır. Septadaki kolajen, dermisteki kolajen ile devamlılık göstermektedir. Epidermis ve dermisin kalınlığı deri bölgesine göre değiştiği gibi, subkutan doku da değişmektedir. Pannikulus kaldırma kuvveti sağlamakta, enerji deposu ve endokrin organ olarak işlev görmektedir. Deriyi dış fiziksel basınca karşı korumakta, nemi tutmakta ve ısı üretmektedir. Aromataz tarafından androstenedionun östrona dönüştürüldüğü önemli bir hormon dönüşüm bölgesidir. Lipositlerde üretilen bir hormon olan Leptin, hipotalamus aracılığıyla vücut ağırlığını düzenlemekte ve gıdalardaki tatlara nasıl tepki vereceğimizi etkilemektedir. Çeşitli maddeler lipositler içinde lipit birikimini etkileyebilmektedir. Anormal yağ dağılımı ve insülin direnci Cushing sendromunda ve antiretroviral tedavinin bir sonucu olarak görülmektedir. Diyabet gelişen obez çocuk ve ergenlerde, şiddetli periferik insülin direnci, intramyoselüler ve intraabdominal liposit lipid birikimi ile ilişkilidir

II. Elemanter Lezyonlar ve Fenomenler

1. **Giriş:** Deri muayenesi, herhangi bir deri lezyonunun palpasyonunun yanı sıra kapsamlı görsel incelemesini de içermektedir. İmmünohistokimya ve histolojideki gelişmeler deri hastalıklarının tanısına büyük ölçüde yardımcı olsa da, dermoskopik muayene ile birlikte yapılan fizik muayene, dağılımları, biçimleri, renkleri, şekilleri ve sertlikleri de dahil olmak üzere deri lezyonlarının doğası hakkında önemli bilgiler sağlamaktadır. Tipik olarak, çoğu deri hastalığı farklı özelliklere sahip lezyonlarla kendini göstermektedir. Bu lezyonlar boyut, şekil ve renk bakımından tek tip veya çeşitli olabilmekte ya da farklı gelişim veya değişim aşamalarında olabilmektedir. Orijinal lezyonlar primer elemanter lezyonlar olarak bilinir ve bu lezyonların tanımlanması dermatolojik fizik muayenenin en önemli unsurudur. Bu lezyonlar tam olarak gelişmeye devam edebilmekte veya regresyon, travma veya diğer dış etkenler nedeniyle değişime uğrayarak sekonder elemanter lezyonlar oluşturabilmektedir. Bu bölümde çeşitli deri lezyonlarını tanımlamak için kullanılan terminolojiden bahsedilecektir.

2. Primer elemanter lezyonlar

Primer elemanter lezyonlar şunlardır: makül (veya yama), papül, plak, nodül, tümör, urtika, vezikül, bül ve püstül.

2.1. Makül (veya yama)

Makül küçük, deride herhangi bir değişiklik olmaksızın deri renginde meydana gelen sınırlı bir değişikliktir. Bir makül bu nedenle düzdür ve ele gelmez. Herhangi bir boyut (çapı 1 cm'den az) veya şekle sahip olabilir. Büyük bir makül bazen yama olarak da adlandırılır (çapı 1 cm veya daha büyük olan büyük bir maküldür). Rengi biriken maddeye bağlıdır. En yaygın olarak melanin birikiminden kaynaklanmaktadır. Diğer nedenler arasında hemosiderin, karoten, safra pigmentleri, ilaçlar ve diğer yabancı maddeler (örn. metal, odun kömürü) yer almaktadır. Epidermal bazal tabakada artmış melanin birikimi kahverengi ila siyah bir makül oluşumuyla sonuçlanırken, papiller dermiste artmış birikim gri ila morumsu kahverengi bir makül meydana getirmektedir. Derin dermal tabakasındaki melanin birikimi mavimsi bir makül oluşumuyla sonuçlanmaktadır. Derideki normal pigmentlerin (melanin, hemoglobin ve oksihemoglobin) bileşenleri göz önünde bulundurulduğunda, yaygın olarak görülen makül tipleri aşağıdaki gibi tanımlanabilir:

1. **Hipopigmente maküller**: Melanositlerin sayısında veya ürettikleri pigment miktarında azalma, tüberoz skleroz, nevus akromikus ve lepra hipopigmente maküllerinde görüldüğü gibi, klinik olarak hipopigmente makül olarak gözlenen pigmentasyonun azalmasına yol açmaktadır. Melanositlerin tamamen yokluğu vitiligoda tebeşir beyazı, depigmente maküle yol açmaktadır.

2. **Hiperpigmente maküller**: Bunlar derideki melanin fazlalığı tarafından meydana getirilmektedir. Melanin artışı epidermiste çillerde ve pigmentin kahverengiden siyaha döndüğü kloazmada

görülmektedir. Epidermiste melanosit sayısının artması lentigo simpleks ve lentigo malignada görülmektedir. Dermiste bulunan melanin mavimsi-gri bir renk tonuna sahiptir ve Mongol lekesi veya fiks ilaç erüpsiyonu gibi durumlarda görülmektedir.

3. **Eritem**: Kapiller dilatasyonun neden olduğu deri boyunca artan kan akışı eritemli (pembe) maküller meydana getirmektedir. Bunlar maküler viral ve ilaç döküntülerinde olduğu gibi basınçla kolayca beyazlatılabilmektedir.

4. **Purpura**: Dermisteki kırmızı hücrelerin ekstravazasyonu purpurik makülleri meydana getirmektedir. Bunlar beyazlamamaktadır. Daha büyük lezyonlar ekimoz olarak adlandırılmaktadır. Bu tür lezyonlar trombositopenik purpurada görülebilmektedir.

2.2. Papül

Papüller, çapı 1 cm veya daha az olan lokalize kabarık lezyonlardır. Yüzeyleri düz, erode, ülsere, hiperkeratotik veya krutlu olabilmektedir. Proliferatif bir lezyondan veya epidermisteki inflamatuar bir süreçten veya dermal ödemden kaynaklanabilmektedir. Papüller seröz (üstte bir vezikül ile, örn. ekzema ve dermatit), solid (kabarcıksız, örn. neoplastik lezyonlar, dermal ödem), foliküler (kıl folikülleri ile ilişkili) veya nonfoliküler (kıl folikülleri ile ilişkili olmayan) olarak karakterize edilebilmektedir. Papüller genellikle dermis merkezlidir ve ter kanallarının ağızlarında veya kıl foliküllerinde yoğunlaşabilirler. Yumuşak veya sert kıvamda olabilirler. Yüzeyleri pürüzsüz veya pürüzlü olabilmektedir. Üzerleri skuamlarla kaplıysa skuamöz papüller olarak bilinir ve erüpsiyon (döküntü) papüloskuamöz olarak adlandırılır. Bazı papüller papüler ürtikerde olduğu gibi ayrı ve düzensiz dağılmışken, diğerleri liken nitidusta olduğu gibi grup şeklindedir. Bazıları papül olarak devam ederken, inflamatuar tipte olanlar veziküllere veya püstüllere ilerleyebilir veya regresyon meydana gelmeden önce erode olabilirler. ''Makülopapüler'' terimi kullanılmamalıdır. ''Makülopapül'' diye bir şey yoktur, ancak bir erüpsiyonda hem maküller hem de papüller bulunabilmektedir.

2.3. Plak

Plak, çapı 1 cm veya daha fazla olan geniş bir papüldür (veya papüllerin birleşimidir). Genellikle düzdür ancak merkezi çökük olabilmektedir. Psoriasiste tipik lezyon gümüş renginde skuam tabakaları içeren eritematöz bir plaktır. Likenifikasyon, örneğin liken simpleks bölgelerinde olduğu gibi, sürekli sürtünme nedeniyle deri çizgilerinin belirginleştiği kalınlaşmış bir deri plağıdır. Pityriasis rosea ve Bowen hastalığında da skuamlı plaklar oluşabilir. Tüberküloid leprada iyi tanımlanmış eritematöz veya hipopigmente plaklar görülür. Eritemli plaklarda atrofi, depigmentasyon ve foliküler tıkanma varlığı kronik kutanöz lupus eritematozus tanısını düşündürür.

2.4. Nodül

Nodüller morfolojik olarak papüllere benzer ancak çapları 1 cm'den büyüktür. Nodüller en sık dermis veya subkutan yağda dokusunda yoğunlaşmaktadır. Saf epidermal nodüllere örnek olarak nodüler bazal hücreli karsinom ve keratoakantom verilebilir. Metastatik karsinom ve dermatofibromlar dermal nodüllerin nedenleridir. Lipomlar, tendinöz ksantomlar ve eritema nodozum subkutan nodüllere yol açmaktadır. ''Tüber'' ve ''fima" terimleri nodülün eski eşanlamlılarıdır. ''Tümör'' terimi büyük bir nodüler lezyon (iyi huylu veya kötü huylu) anlamına gelmektedir. ''Gom'' özellikle tersiyer sifilizin granülomatöz nodüler lezyonu için kullanılan bir terimdir.

2.5. Tümör

Tümörler çeşitli boyut ve şekillerde, yumuşak veya sert, serbestçe hareket edebilen veya sabit kitlelerdir, ancak genellikle çapları 2 cm'den büyüktür. Genel kullanım "tümör" kelimesinin neoplazm anlamına geldiğini ifade eder. Yüksek veya derin yerleşimli olabilirler ve bazı durumlarda pedinküllüdürler (nörofibromlar). Tümörlerin yuvarlak olma eğilimi vardır. Kıvamları lezyonun bileşenlerine bağlıdır. Bazı tümörler süresiz olarak sabit kalırken, diğerleri boyut olarak artar veya parçalanır.

2.6. **Urtika**

Urtika çeşitli boyutlarda, ödemli, plato benzeri kabarıklıklardır. Genellikle oval veya kavisli hatlara sahiptirler, pembe ila kırmızı renktedirler ve maküler eritem ile çevrilidirler. Urtika ayrı olabilmekte veya birleşebilmektedir. Bu lezyonlar genellikle hızlı gelişmektedir (dakikalar ile saatler arasında). Urtika ürtikerin prototipik lezyonu olduğu için, urtikanın belirgin olduğu hastalıklar sıklıkla ''ürtikeryal'' olarak tanımlanır (örn. ürtikeryal vaskülit). Dermatografizm veya basınca bağlı urtika belirgin olabilmektedir.

2.7. **Vezikül**

Vezikül, sıvı (berrak, seröz veya hemorajik) içeren ve genellikle grube, çapı 1 cm'den küçük, çevresi sınırlı bir kabarıklıktır. Veziküller doğrudan veya bir makül yada papülden kaynaklanabilir ve genellikle kısa sürede yapılarını kaybederler. Kendiliğinden patlayabilir veya birleşme ya da genişleme yoluyla büllere dönüşebilirler. İnflamatuar süreç püstül oluşumuna yol açabilir. İçerik seropürülan karakterde olduğunda, lezyonlar vezikopüstül olarak tanımlanır.

2.8. **Bül**

Büller, sıvı içeren yuvarlak veya düzensiz şekilli 1 cm'den büyük kabarıklıklardır. Veziküllerden sadece boyut olarak farklıdırlar ve büyüktürler. Genellikle unilokülerdir ancak multiloküler de olabilirler. Büller epidermiste yüzeysel olarak yerleşmiş olabilir, bu nedenle duvarları gevşek ve incedir, kendiliğinden veya hafif bir travma sonucu patlayabilirler. Patladıktan sonra, ince duvarların kalıntıları kalabilir ve eksüda ile birlikte ince bir krut oluşturacak şekilde kuruyabilir. Subepidermal olduğunda, büller gergindir, kolayca patlamaz ve hasta muayenesinde genellikle mevcuttur.

2.9. **Püstül**

Püstüller, irinli materyaller içeren küçük sarımsı kabarcıklardır. Bakteriyel veya mantar enfeksiyonları ya da lökosit birikimiyle (örn. psoriasisde görülen steril püstüllerin oluşumuyla sonuçlanan nötrofiller) oluşabilirler. Birden fazla steril püstül üreten hastalıklar genellikle püstüloz olarak adlandırılır.

3. Sekonder elemanter lezyonlar

Sekonder elemanter lezyonlar primer deri döküntüsünden sonra ortaya çıkan lezyonlardır. Sekonder elemanter lezyonların birçok türü vardır; en önemlileri skuam, krut, erozyon, ülser, fissür, skar, atrofi, ekskoriasyon ve abrazyondur.

3.1. **Skuam**

Stratum korneumun gözle görülür pullar halinde anormal şekilde dökülmesi veya birikmesine skuam denir. Normal şartlar altında, stratum korneum derinin normal döngüsünde sürekli bir süreç içinde küçük görünmez pullar halinde dökülür. Skuamlar, stratum korneum hücrelerinin aşırı üretimi ya da artan adezyonu durumunda oluşur. Psoriasiste, epidermal hücrelerin aşırı çoğalması, karakteristik olarak ince mika benzeri gümüş rengi tabakalar halinde anormal parakeratotik skuam birikimine neden olur. Gümüş benzeri renk, birçok hava-keratin arayüzünde ışığın yansımasından kaynaklanır ve derinin ıslatılmasıyla değişebilir. Yakacık şeklinde skuam, inflamatuar bir lezyonun kenarında ince, periferal olarak tutunan ve merkezi olarak ayrılan bir skuamdır. Anüler skuam porokeratozda da görülür. İhtiyoziform skuamlar büyük ve poligonaldir. Skuamlar birçok inflamatuar hastalığa eşlik edebilir veya bu hastalıkları takip edebilir.

3.2. **Krut**

Krut, genellikle epitel veya bazen bakteriyel kalıntılarla karışık kurumuş serum, irin veya kandır. Krutlar ayrıldığında, taban kuru veya kırmızı ve nemli olabilir. Krutlar, özellikle de skuamlar kalın ve koyu renkli olduğunda zaman zaman skuamlara benzeyebilir. Skuamlar hipertrofik stratum korneumu işaret ederken, krutlar bu tabakanın parçalanmasının bir sonucu olduğu için ikisini ayırt

etmek önemlidir.

3.3. Erozyon

Erozyon, epidermisin bir kısmının veya tamamının kaybedilmesi ancak dermisin sağlam kalmasıdır. Dolayısıyla skarsız iyileşme gerçekleşir. Genellikle bir bül veya püstülün patlamasından sonra meydana gelirler ve yaygın olarak müköz membranlarda görülürler. Pemfigus vulgaris ve epidermolizis bülloza gibi epidermal büllerle seyreden hastalıklarda erozyonlar meydana gelir. Erozyonlar yüzeyseldir, genellikle aynı derinliktedir, eritematözdür ve seröz eksuda ile kaplıdır.

3.4. Ülser

Ülser, epidermis ve dermisin en azından bir kısmının kaybolduğu bir defekttir. Ülserler her zaman yara izi ile iyileşir. Ülserler deri altı yağa kadar uzanabilir ve hatta bazen deri altına geçebilir. İyileşme sürecinde ülser bölgesinde granülasyon dokusu oluşur ve bir yara izi oluşur. Ülserin tabanında genellikle kanama noktaları, seröz eksudalar ve krutlar bulunur. Ülserasyon, vasküler bozukluklar (örn. staz dermatiti, kolajen vasküler hastalıklar, vaskülit, periferik arter hastalığı ve diyabet), enfeksiyonlar ve malignitelere sekonder bir durum olarak ortaya çıkar.

3.5. Fissür

Fissür, derin epidermal tabaka ve dermis boyunca uzanan ince doğrusal bir yarıktır. El ve ayakları tutan kronik ekzema, psoriasis ve anguler keilit gibi hastalıklarda görülebilir. Ellerde ve ayaklarda, intertriginöz alanlarda, eklemlerin yakınında ve mukokutanöz birleşim yerlerinde ortaya çıkma eğilimindedir.

3.6. Skar

Skar, dermiste hasar olduğunda ortaya çıkan reaktif bir süreçtir. Dermal fibroblastların çoğalması ve kolajen liflerinin üretimi ile sonuçlanır. Skarlar ince ve atrofik olabilir veya fibröz elemanlar hipertrofik skarlar veya keloidlerde olduğu gibi neoplastik aşırı büyümeler haline gelebilir. Bazı bireyler ve vücudun bazı bölgeleri, özellikle göğüs ön yüzü ve sırtın üst kısmı, hipertrofik skara özellikle yatkındır. Yara izleri önce pembe veya mor renkte olur, daha sonra beyazlaşır, parlar ve nadiren hiperpigmente olur. Yara izleri kalıcıdır ancak genellikle yıllar içinde daha yumuşak, daha az yüksek ve daha az fark edilir hale gelir.

3.7. Atrofi

Atrofi, deri inceldiğinde ortaya çıkan pürüzsüz veya ince kırışık bir yüzeyle sonuçlanan bir durumdur. Salgı fonksiyonu da azalır ve deri yüzeyinde kuruluk meydana gelir. Deri atrofisine yol açabilecek süreçler arasında yaşlanma, lipoatrofi, stria distensa ve atrofoderma makülatum yer alır.

3.8. Ekskoriasyon ve abrazyon

Ekskoriasyonlar kaşıma nedeniyle epidermiste meydana gelen kısmi hasarın sonucudur. Doku hasarı yüzeysel olduğu için yara izi bırakmadan iyileşirler. Doğrusal veya oval şekli bunları diğer lezyonlardan ayırır. Eksoriasyonlar atopik dermatit gibi kaşıntılı hastalıklarda ve nörotik eksoriasyonlar gibi durumlarda yaygın olarak görülür. Eksoriasyonlar piyojenik mikroorganizmalar için erişim sağlayabilir ve bazen komşu lenfatik bezlerin genişlemesiyle ilişkili olarak krut, püstül veya selülit oluşabilir. Deri hasarı mekanik travma veya sürekli sürtünme sonucu oluşmuşsa ''abrazyon'' terimi kullanılabilir.

Fenomenler

Fenomen, herhangi bir işaret veya nesnel belirti; gözlemlenebilir herhangi bir olay veya olgu olarak tanımlanır. Dermatoloji literatüründe fenomen terimi, çeşitli tuhaf klinik olaylara veya laboratuvar gözlemlerine uyarlanmıştır. Bu fenomenler hakkında kapsamlı bilgi sahibi olmak, hastalık sürecini daha iyi anlamamıza ve hastalara akılcı ve gerçekçi bir bakım sunmamıza yardımcı olacaktır. Bu

bölümde sadece klinik fenomenlerden bahsedilecektir.

Koebner/İzomorfik fenomen

Mitozun hızlandığı bazı deri hastalıklarında (psorasis, liken planus, PRP, pitriazis rozea, verrüler, vitiligo), herhangi bir sebeple travmaya uğrayan yerlerde, bir süre sonra o hastalığa ait elemanter lezyonların gelişmesidir. 1877'de Heinrich Koebner, psoriasis hastaların etkilenmemiş derilerinde travma sonucu psoriatik lezyonların ortaya çıktığını tanımlamıştır. Genel olarak, koebnerizasyon aralığı 10-20 gün arasındadır, ancak 3 gün kadar kısa veya 2 yıl kadar uzun olabilir.

Mum lekesi fenomeni

Psoriasiste görülen bir fenomendir. Psoriasis plağı künt bir bistüri ile kazınacak olursa, plak üzerindeki skuamların kumaş üzerine damlatılmış ve donmuş mum gibi parça parça ve kolayca döküldüğü görülür. Kazıma başlayınca, mat olan renk, parlak (sedefi) bir görünüm alır.

Auspitz fenomeni

Psoriasiste ve hispatolojik olarak papillomatozis gösteren hastalıklarda görülen bir fenomendir. Psoriasis plağı kazınacak olursa, ilk önce nemli bir tabaka görülür (bazal membran, son zar fenomeni), kazımaya devam edilmesi halinde noktasal kanama odaklarına rastlanır. Buna Auspitz fenomeni denir. Bununla birlikte, bu fenomen ekzema ve verrüka olgularında da pozitif olabilir. Auspitz fenomeni mutlaka psoriasis hastalığına özgü değildir.

Nikolsky Fenomeni

Bu fenomen Sir Wilhelm Lutz tarafından tanımlanmıştır. Bu fenomen, pemfigus vulgaris gibi pozitif akantoliz gösteren vezikülobüllöz hastalıklarda görülür. Bül üzerine basınç uygulandığında bülün etrafına doğru genişlediği veya bül kenarındaki normal görünen deri ovulduğunda veya sıkıştırıldığında üst tabakanın kolayca ayrıldığı ve bül oluştuğu görülür. Toksik epidermal nekroliz, stafilokokal haşlanmış deri sendromu, pemfigus ve epidermolizis bülloza hastalarının derisinde pozitiftir.

Paterji fenomeni (pikür testi)

Behçet hastalığında, artmış nötrofil kemotaksisi sonucu, iğne yardımı ile ön kolun fleksör yüzeyine yapılan dermal zedelenme sonucu, pikür yerinde 24-48 saat sonra eritemli bir papül veya steril bir püstül oluşmasıdır. Bu test Behçet hastalığı olan hastaların yaklaşık %70'inde pozitiftir ve bu durum hastaların deri irritabilitesini yansıtır. Paterji fenomeni en sık Behçet hastalığı ve piyoderma gangrenozumda tanımlanır ayrıca bazı sweet sendromu ve subkorneal püstüler dermatoz olgularında da görülür.

Talaş (yonga) belirtisi (sign de copeau)

Pitriasis versikolorda görülen bir belirtidir. Hastanın plakları üzerine künt bir bistüri ile bastırıp ileri doğru hareket ettirilecek olursa skuamların bistüri önünde aynı marangoz rendesi önündeki talaş gibi kalktığı ve biriktiği görülür.

Raynaud fenomeni

Dermatolojide olduğu kadar iç hastalıklarında da iyi bilinen bir fenomendir. Kutanöz vaskülatürdeki kan akışında epizodik değişikliklerle karakterize vazospastik bir hastalıktır. Raynaud fenomeni soğuk mevsimlerde görülür ve klinik olarak solukluk, siyanoz ve hiperemiden oluşan trifazik renk değişikliği ile karakterizedir. İlk evrede yoğun vazospazma bağlı olarak kan akışının azalması sonucu parmak derisi soluk beyaz bir renk alır. Sonraki aşamada venöz tıkanıklık ve periferik dolaşımda oksijeni azalmış kan konsantrasyonunun artması nedeniyle deride mavimsi siyah renk değişikliği görülür. Yukarıdaki her iki atak da kutanöz iskemiye bağlı şiddetli ağrı ile ilişkilidir. Yeniden ısınma sırasında, ilk iki faz boyunca vazodilatasyon ve vazodilatör peptid benzeri P maddesi ve prostaglandin

birikimine bağlı olarak parmaklarda kızarıklık ve eritem vardır.

İzotopik fenomen (Wolf'un izotopik yanıtı)

İzotopik fenomen en iyi zona hastalığında tanımlanmıştır. İyileşen hastalık bölgesinde (genellikle zona) farklı veya ilişkisiz bir dermatolojik hastalığın ortaya çıkması izotopik fenomen olarak adlandırılır.

III. Dermatolojik Anamnez, Dermatolojik Muayene - Topografik Dermatolojik Hastalıklar

1. Dermatolojik Anamnez

Dermatolojik anamnez, mevcut semptomların doğasına ilişkin ayrıntılı bir sorgulama ile başlar ve ardından önceki tıbbi veya dermatolojik hastalıkların değerlendirilmesiyle devam eder. Hastanın yaşı, sağlığı, hobileri, diyeti ve yaşam koşullarının yanı sıra hastalığın başlangıcı, süresi ve seyri ile önceki tedaviye verilen yanıt hakkında bilgi sahibi olmak önemlidir. Başvurulan şikayet klinik öykünün yönlendirilmesine hizmet eder. Hastalığın hızlı bir şekilde ön değerlendirmesinin yapılmasını sağlayarak gereksiz soruların sorulmasını ve bunun sonucunda da zaman kaybını önlemeye yardımcı olur. ''Deri probleminiz tam olarak nedir?'' gibi ön yargısız bir soru, hastanın lezyonlarını ve etkilenen vücut bölgesini göstermesini sağlar. Daha sonra, durumun süresini ve hastalığın zaman içindeki seyrini doğru bir şekilde belirlemek önemlidir. Herhangi bir remisyon olup olmadığının, mevcut atağın süresinin ve hastalığın iyiye mi yoksa kötüye mi gittiğinin belirlenmesine özen gösterilmelidir. Tek tek lezyonların evrimi, yani başlangıçtaki lezyonun ne olduğu ve zaman içinde nasıl bir değişim gösterdiği de önemlidir. Herhangi ilişkili bir semptom da not edilmelidir. Dermatolojik hastalıkların en yaygın ve karakteristik semptomu kaşıntıdır. Bazı hastalıklarda kaşıntı özellikle geceleri belirgindir (örn. uyuz). Molluskum kontagiosum veya bazal hücreli karsinom gibi diğer hastalıklar asemptomatiktir. Fronkül veya herpes zosterde (zona) ağrı baskın olabilirken, leprada his kaybı karakteristiktir. Lokalize deri hastalıklarının çoğu ateş ve halsizlik gibi sistemik semptomlarla ilişkili değildir. Ailede benzer hastalıkların ve diğer ilgili hastalıkların öyküsü yararlı olabilir. Eksiksiz bir ilaç öyküsü, kapsamlı bir öykünün en önemli unsurlarından biridir. Buna reçeteli ve reçetesiz ilaçlar, gıda takviyeler, bitkisel ürünler, göz damlaları ve fitiller dahildir. İlaç reaksiyonları sık görülür ve klinik ve histolojik olarak birçok farklı deri hastalığını taklit edebilir. Tıbbi veya kozmetik amaçlarla deri ve müköz membranlara uygulanan topikal ajanlar hakkında bilgi almak da aynı derecede önemlidir, çünkü bu ajanlar kutanöz veya sistemik reaksiyonlara neden olabilir. Ayrıca, hastanın çapraz reaksiyon gösterebilecek herhangi bir ilaç kullanıp kullanmadığını değerlendirmek ve bu ilaçları reçete etmekten kaçınmak için bilinen alerjileri hakkında bilgi almak da gereklidir. İmpetigo, papüler ürtiker, kontakt dermatit ve uyuz gibi belirgin lokalize deri hastalıklarında sistemlerin gözden geçirilmesinden vazgeçilebilse de, sistemik lupus eritematozus, skleroderma ve lepromatöz lepra gibi multisistem hastalıklarda önemli olmaktadır. Aile öyküsü, atopi, psoriasis ve vitiligo gibi ailelerde görülme eğiliminde olan bazı hastalıklarda önemlidir. Daha nadir görülen diğer hastalıkların (örn. nörofibromatozis, tüberoskleroz ve ihtiyozis) bilinen kalıtım şekilleri vardır. Bu hastalıklarda aile öyküsü tanı, prognoz ve genetik danışmanlık açısından önemlidir. Uyuz gibi bazı enfeksiyöz hastalıklar birden fazla aile üyesini etkileyebilir. Bu durum hem tanı koymada hem de tedavi açısından önemlidir. Son olarak, sosyoekonomik faktörler hastalığın ortaya çıkmasını ve seyrini etkilemede önemli olabilir. Mesleki durum, mesleki dermatoz ve kontakt dermatit hastalarında önemlidir. İş ve ev ortamındaki stres ve gerginlik nörodermatit veya psoriasisin akut alevlenmelerinden sorumlu olabilir. Aşırı alkol tüketimi, yatkın hastada porfiria kutanea tarda'yı indükleyebilir.

2. Dermatolojik Muayene - Topografik Dermatolojik Hastalıklar

Fiziksel muayene aydınlık bir odada yapılmalıdır. Sadece şikayetin olduğu bölgenin değil, tüm deri yüzeyinin ve mukozaların incelenmesi önemlidir. Bir döküntünün bazen ayırt edici özelliklerinin ancak sürterek (Darier bulgusu) ikincil olarak gösterebileceği unutulmamalıdır. Doğru tanımlama için, herhangi bir değişiklikten etkilenmemiş bir döküntünün incelenmesi önemlidir. Döküntülerin doğasını ve özelliklerini tanımlamak için kullanılan terimler aşağıdaki gibidir.

- Döküntü tipi: makül veya yama, papül, nodül, bül.
- Döküntü sayısı: tek veya çok sayıda.
- Döküntü şekli: yuvarlak, oval, poligonal, düzensiz, coğrafik, doğrusal, dairesel, serpiginöz.
- Döküntü boyutu: Bu kitapta döküntülerin boyutlarını tanımlamak için sayısal değerler (milimetre ve santimetre) kullanılmaktadır, böylece bozuk para büyüklüğünde, yumurta büyüklüğünde, parmak büyüklüğünde vb. gibi belirsiz ifadelerden kaçınılmaktadır.
- Elevasyon şekli: düz, kubbemsi, hemisferik (yarım küre), pedinküllü (saplı) , lineer, göbekli.
- Döküntü yüzeyi: yumuşak, sert, verrüköz, papiller, belirgin düzensiz, granüler, likenoid, yeşil shagreen patch benzeri, istiridye kabuğu benzeri, kuru, nemli, eksüdatif, hemorajik (kanlı, kanamalı), skuamlı, krutlu, eroziv, ülsere, fissüre, atrofik, parlak, nekrotik, kabarık (eleve).
- Döküntü rengi: eritematöz, viyolase, mor, depigmente, hiperpigmente, soluk.
- Döküntü dokusu: yumuşak, sert (katı), kırılgan (frajil), gergin, elastik, fluktuan, mobil.
- Döküntü dağılımı: lokalize, yaygın, grube (kümelenmiş), plak benzeri, diffüz, sentrifugal, sirküler (dairesel), serpiginöz, lineer, simetrik, asimetrik.
- Döküntü bölgesi: yüz, baş, ekstremiteler, el, ayak tabanı, parmak ucu, ayak parmağı, ekstansör yüzey, fleksör yüzey, maruz kalan, maruz kalmayan, kasık, mukokutanöz bileşke, intertriginöz alan.
- Subjektif semptomlar: kaşıntı, ağrı (hassasiyet), uyuşma, sızlama, hiperestezi, hipoestezi, yanma, soğuk.
- Döküntü seyri: hızlı mı tedrici mi, nüks var mı yok mu, önceden döküntü var mı yok mu, tedaviyle iyileşme var mı yok mu?
- Diğer: keskin sınırlı, belirsiz sınırlı.

Şekil-4: Topografik Dermatolojik Hastalıklar

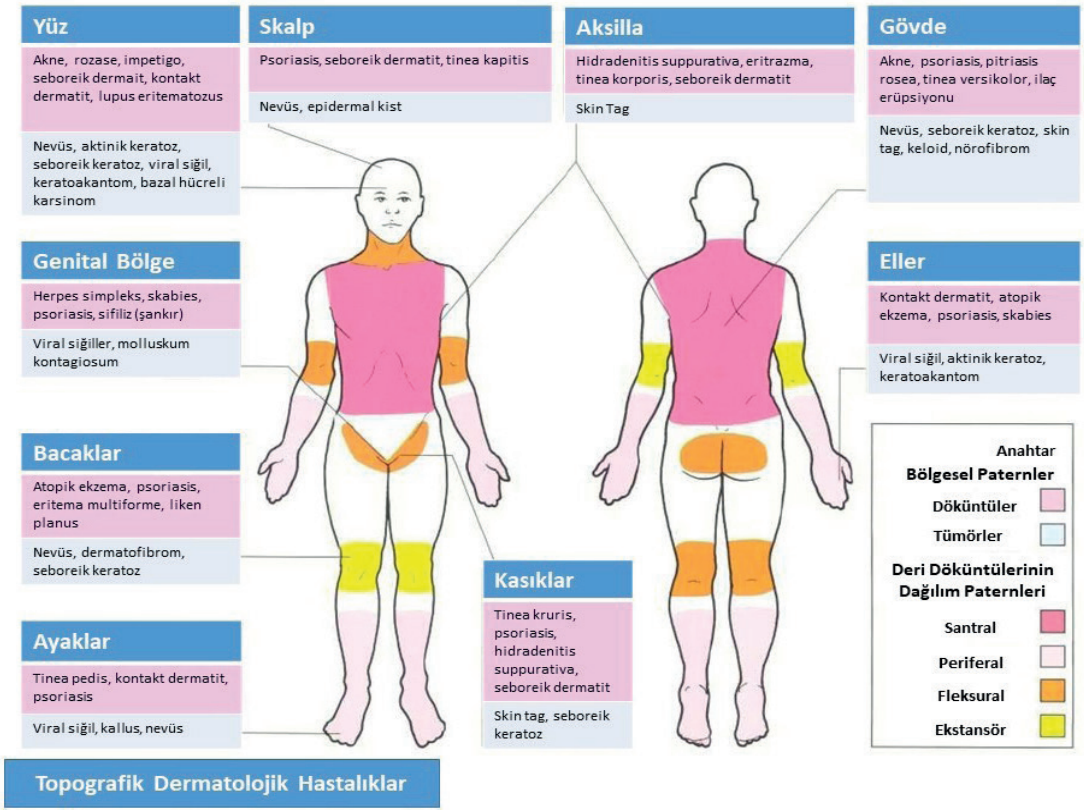

Kaynaklar

1. Eady RA, Leigh IM, Pope FM. Anatomy and organization of human skin. In: Champion RH, Burton JL, Burns DA, Breathnach SM, editors. Rook, Wilkinson, Ebling Textbook of dermatology. 6th ed. London: Blackwell Science; 1996. p. 37–111.
2. Rook's Textbook of Dermatology 9th edition. Griffiths CEM, Barker J, Bleiker T, Chalmer R, Creamer D (Eds). John Wiley & Sons Ltd. 2016; 37-84
3. Shimizu's Dermatology 2nd edition. Shimizu, H. , Chichester, UK, John Wiley & Sons, Ltd. 2016; 67-80.
4. Dermatology Lecture Notes, Eleventh Edition. Graham-Brown R, Harman K, Johnston G. John Wiley & Sons, Ltd. Published 2017; 1-19
5. Fitzpatrick's Dermatology. 9th Ed. Kang S. Amagai M. Bruckner A. L. McGraw-Hill Education, 2019; 49-351
6. IADVL's Concise Textbook of Dermatology 2nd Ed. Jaypee Brothers Medical Publishers Pvt Ltd. , 2019; 7-40
7. Lookingbill and Marks' Principles of Dermatology, 6th Edition. Marks James G, Jr, Jeffrey J. Miller, Elsevier Inc. 2019; 2-28
8. Andrews Diseases of the Skin: Clinical Dermatology. James WD, Berger TG and Elastone DM. 13th ed. Philadelphia. WB Saunders Company, 2020; 1-17
9. Habif's Clinical Dermatology: A Color Guide to Diagnosis and Therapy 7th Edition. Thomas P. Habif, By Dinulos. Elsevier Inc. 2020; 1-19
10. Textbook of Primary Care Dermatology. Buckley D, Pasquali P, Ed. Springer Nature Switzerland AG 2021; 17-28
11. Dermatology Essentials 2nd edition. Bolognia JL, Schaffer JV, Duncan KO, Ko CJ(Eds). Elsevier Inc. 2022; 1-29

KAŞINTILI HASTAYA YAKLAŞIM

Prof. Dr. Ekin ŞAVK[1]

1. **Tanım:** Latince pruritus sözcüğü ile de ifade edilen kaşıntı vücudun belli bir bölgesinin tırnak ya da benzer sivri uçlu bir cisimle ovalanması isteğini uyandıran hoşa gitmeyen duyum olarak tanımlanır. Ağrı, dokunma,yanma, sıcak ya da soğuk hissinin alınmasından farklı bir duyum olmakla beraber bazı durumlarda bu sayılanlarla da birlikteliği olabilir. Altı haftadan kısa süren kaşıntı varlığında akut pruritus, altı haftadan uzun sürdüğünde ise kronik pruritustan söz edilir. Bu duyum vücudumuzda deri ve görünür mukozalara özgüdür. Kaşıntı tek başına bir hastalık olmayıp, dermatolojik bir tanı değil, semptomdur.

2. **Epidemiyoloji:**

   Akut pruritus her insanın yaşamı boyunca çok kez deneyimlediği bir semptomdur. Kronik pruritusun saptanma sıklığı ise yaş, cinsiyet, etnik köken özelliklerine ve sağlık sistemine erişime bağlı olarak değişebilmektedir. Çeşitli çalışmalarda kronik pruritus nokta prevalansı %8 ile 13 arasında kaydedilmiş iken yaşam boyu prevalans %30'a yaklaşabilmektedir.

   Çocuklarda kronik pruritus sıklığı ile ilgili veriler kısıtlı olup genellikle bu yaş grubunun en başta gelen kaşıntılı hastalığı olan atopik dermatit hastalarına aittir. Pediyatrik popülasyondaki pruritusun yaşa özgü diğer dermatolojik nedenleri arasında ihtiyozlar, epidermolizis bülloza, mastositoz ve lineer IgA dermatozu yer alır. Adolesanlarda kronik pruritus varlığının psikolojik stres, kız cinsiyet, sosyo-demografik faktörler, astım, rinokonjunktivit ve ekzema varlığı ile ilişkili olduğu gösterilmiştir. Kronik pruritus yaşlılarda diğer yaş gruplarına kıyasla daha fazla olarak bildirilir ve en sıklıkla ilerleyen yaş ile beraber belirginleşen kserozise bağlıdır. Kronik pruritusun daha çok ortaya çıktığı bir başka dönem ise gebeliktir. Deri kuruluğunun daha belirginleştiği sonbahar ve kış mevsiminde de pruritus yakınmasının sıklığında ve şiddetinde artış olur. Bazı kaşıntılı hastalıklar belli ırk/etnik kökenlilerde daha sık gözlenmekle beraber bu farklılığın nedeni henüz net değildir. Dermatoloji polikliniğine başvuran hastaların 2/3 kadarında bir dermatoz saptanırken 1/3'ünde pruritus sistemik bir hastalığın bulgusu ya da ilaca bağlı gelişen bir durum olarak karşımıza çıkar. Ürtiker, prurigo, atopik dermatit, kontakt dermatit, bazı yüzeyel fungal infeksiyonlar ile skabiyez kaşıntının en sıklıkla gözlendiği dermatozların başında gelir.

3. **Etyopatogenez:** Fizyopatoloji tümüyle aydınlatılabilmiş değildir. Pruritus duyumunu başlatan adım pruritojen bir tetikleyicinin bir veya daha fazla sayıda medyatör molekülün salınımına yol açmasıdır. Sonrasında bu medyatör(ler) dermoepidermal bileşke ve epidermisteki serbest sinir uçlarında yerleşmiş pruritus reseptörlerini uyararak primer duyusal nöronlar boyunca ilerleyen bir iletiyi yani pruritik bir sinyali başlatır. Pruriseptör olarak isimlendirilen ve ince, myelinsiz, yavaş ileti hızı gösteren C fibrillerine sahip olan bu nöronlar boyunca ilerleyen aksiyon potansiyeli şeklindeki sinyal spinal arka boynuz ve trigeminal gangliyonda sekonder duyusal nöronlara aktarılır. Devamında pruritik sinyalin yolu talamus üzerinden çeşitli serebral bölgelere uzanır. Çeşitli görüntüleme teknikleri ve elektrofizyolojik çalışmalar ile beynin santral sulkusunun arka kısmında bulunan primer somatosensoriyel korteksin pruritus sinyalinin şiddeti ile orantılı olarak etkilendiği gösterilmiştir.

   Akut pruritusu tetiklediği bilinen çeşitli eksojen faktörler arasında bazı mikroorganizmalar, parazitler ve bitkiler ile deri yüzeyinden farklı pH, nem ve ısıya sahip olan diğer irritanlar yer alır. Ancak renal ya da hepatik yetmezlik durumları gibi sistemik hastalıklar ile psoriasis gibi primer dermatolojik hastalıkların seyrinde beliren kronik pruritus ve psikojenik ya da nörojenik pruritusun endojen

1. Aydın Adnan MenderesÜniversitesiTıp Fakültesi Deri ve Zührevi Hastalıklar AD, Aydın

tetikleyicilerini sıralamak daha zordur. Bilinen pruritus medyatörlerinin başında histamin gelir. Ayrıca serotonin, proteazlar, bradikinin, asetil kolin, interlökinler, P maddesi, kalsitonin geni ilişkili peptid (CGRP), sinir büyüme faktörü (NGF), beyin natriüretik peptidi (BNP), glutamat, gastrin salıcı peptid (GRP), opioidpeptidler, araşidonik asit metabolitleri olan eikozanoidler ve kanabinoidler ile trombosit aktive edici faktör (PAF) da pruritus duyumunun algılanmasında medyatör olarak görev üstlenebilmektedir. Histamin urtika lezyonu ile ilişkili pruritustan sorumlu tutulurken diğer klinik tablolarda bu diğer medyatörlerin rolü olduğu kabul edilmektedir.

Pruriseptör nöronlarda sitokin reseptörleri, toll benzeri reseptörler (TLR)ve G proteini ile eşleşmiş reseptörler (GPCR) olmak üzere üç grup reseptör bulunur. Reseptörler hücre membranında yer alan geçici reseptör potansiyeli (TRP) kanalları aracılığı ile sodyum kanallarının aktive olmasını sağlayarak pruritus iletisini yönlendirirler. Sitokin reseptörleri arasında pruritus ile ilişkisi en güçlü olan IL-31 reseptörüdür.

Normal şartlarda kaşıntıya yol açmayacak uyaranlar ile pruritusun ortaya çıkması hiperknezis, pruritik uyarana verilen abartılı pruritus yanıtı ise alloknezis olarak adlandırılır. Atopik dermatitli hastaların yünlü teması ile temas sonrası kaşıntı duymaları hiperknezise örnek oluşturur. İntrakutan histamin enjekte edilen atopik dermatitli hastalarındaki pruritusun sağlıklı kontrollere kıyasla çok daha şiddetli olarak tariflenmesi de alloknezis ile açıklanır.

4. **Sınıflandırma:** Uluslararası Kaşıntı Araştırma Forumu'nun (IFSI) önerdiği ve kliniğe dayalı sınıflandırmaya göre kronik pruritus üç başlık altında incelenir.

a. **Lezyonlu deride pruritus:** Nedeni dermatozlardır. Sıklıkla kaşıntıyla seyreden belli başlı dermatozlar Tablo 1'de listelenmiştir.

Tablo 1: Kaşıntılı dermatozlar

İnflamasyon ile seyreden dermatozlar	Atopik dermatit Ürtiker Kontakt dermatit Numuler dermatit Asteatotik ekzema Pityriasis rosea Psoriasis Liken planus Polimorf ışık erupsiyonu İlaç erupsiyonları Mastositoz Gebelik dermatozları Grover hastaığı Persistan böcek ısırığı reaksiyonu Eritrodermiler
İnfeksiyonlar	Skabiyez Pediküloz Dermatofitozlar Kandidiyazis
Otoimmun dermatozlar	Pemfigoid Dermatitis herpetiformis
Genodermatozlar	Nörofibromatozis İhtiyozlar Eritropoetik porfiri
Maligniteler	Mikozis fungoides

b. **Kaşımaya bağlı oluşan lezyonların eşlik ettiği pruritus:** Klinik görünüm kronik kaşıma, yolma, sürtme sonucu ortaya çıkan ekskoriasyon, krut, likenifikasyon, papül ve nodüller ile bunların

iyileşmesiyle oluşmuş hiper ya da hipopigmentasyon alanları ve skatrislerden oluşan sekonder deri lezyonlarından ibarettir. Bu gruptaki hastalarda altta yatan neden bir sistemik hastalık ya da dermatoz olabilir. Liken simpleks kronikus, liken amiloidoz, maküler amiloidoz, prurigo nodularis bu gruba örnek hastalıklar arasında yer alır.

c. **Herhangi bir lezyon olmaksızın belirmiş olan pruritus:** Deri ya da mukozalarda herhangi bir lezyon olmaksızın hissedilen kaşıntı bazen bir dermatozun ancak daha sıklıkla sistemik bir hastalığın bulgusu/habercisi olabilir. Yine çeşitli ilaçların kserozise, nöral ileti yolaklarında değişime, ışın duyarlılığına, kolestatik hepatik hasara yol açarak yaygın pruritus nedeni olabildikleri bilinmektedir. Nadiren, lezyonsuz kronik pruritusu olup yapılan tüm araştırmalara rağmen altta yatan bir nedenin gösterilemediği hastalar da olabilir. Pruritus ile ilgili güncel terminolojide sebebi ortaya konulamamış kaşıntı için bilinmeyen-belirlenememiş kökenli kaşıntı ifadesinin kullanılması önerilir. Sistemik hastalıklara eşlik eden kaşıntı ya da lezyonsuz kaşıntı gibi farklı durumları tariflerken kullanılan ve dolayısıyla kafa karıştırıcı olabilen "pruritus sine materia" teriminden kaçınılmalıdır. "Görünmez dermatoz" olarak adlandırılan ve görünür ya da en azından kolaylıkla görünür lezyonların olmadığı bazı deri hastalıklarının başında özellikle yaşlılarda ortaya çıkan kserozis yani deri kuruluğu gelir. Skabiyez, transient akantolitik dermatoz, büllöz pemfigoid, dermatitits herpetiformis, eritropoietik protoporfiri ve polimorf ışık erupsiyonu da kendilerine özgü tipik lezyonlar ortaya çıkmadan önce bir süre yalnızca kaşıntı ile kendilerini belli eden hastalıklardır. Kaşıntı ile seyredebilen diğer sistemlerin hastalıklarından başlıcaları Tablo 2'de gösterilmiştir. Psikiyatrik kökenli kaşıntı "somatoform pruritus", nöral liflere hasar sonucu oluşan kaşıntı "nöropatik pruritus", hematopoetik sistemin malign hastalıkları ya da bazı diğer solid tümörlere bağlı olarak ortaya çıkan kaşıntı "paraneoplastik pruritus" olarak isimlendirilir.

Tablo 2:Kaşıntı nedeni olabilen sistemik hastalıklar:

Endokrin ve metabolik hastalıklar	Kronik renal yetmezlik (nefrojenik pruritus) Diabetes mellitus Hipertiroidi Hipotiroidi Hiperparatiroidizm Kolestatik hepatik hastalıklar (kolestatik pruritus)
İnfeksiyonlar	HIV infeksiyonu Intestinal parazitozlar (Giardiasis, enterobiazis, onkoserkiozis)
Malign tümörler	Bronş Serviks Kolon Safra kesesi Pankreas Prostat Karsinoid tümör
Hematolojik hastalıklar	Demir eksikliği anemisi Hemokromatozis Demir eksikliği Lenfomalar Multipl myelom Polisitemia vera Esansiyel trombositoz Hipereozinoflik sendrom Sistemik mastositoz

Nörolojik hastalıklar	Multipl skleroz İnme Postzonal pruritus Notalgia parestetika Brakiyoradyal pruritus Saçlı deri disestezisi
Psikiyatrik hastalıklar	Anksiyete bozuklukları Depresyon Deluzyonal parazitoz Anoreksiya nervoza Şizofreni

5. **Tanı ve ayırıcı tanı:** Lezyonların eşlik ettiği pruritusun nedenini ortaya koymak anamnez verileri yanında tipik lezyon morfolojisi, yerleşimi ve seyrinin saptanması ile sıklıkla mümkündür. Dermoskopi (skabiyez), histopatolojik inceleme (mikozis fungoides, psoriazis vb), deri yama testi (kontakt dermatit), serum IgE düzeyi (atopik dermatit) ve diğer bazı dermatozlardan ayırıcı tanıda yardımcı olarak antinükleer antikor ile gebelik testi de pruritik dermatozların değerlendirilmesinde yeri olan incelemelerdir.

   Pruritusa sekonder deri değişiklikleri sergileyen hastalarda ve herhangi bir lezyonun eşlik etmediği durumlarda ise tanı daha güç olabilir ve sıklıkla diğer branş hekimleri ile verimli konsültasyonlar yapılabilmesine bağlıdır. Anamnez ile kaşıntının yerleşimi, şiddeti, var ise eşlik eden diğer duyumlar, tetikleyici ya da şiddetlendiriciler belirlenmelidir. Kronik lokalize pruritus nöropatik bir etyolojiye işaret ederken lezyonsuz yaygın kaşıntı sistemik bir hastalığın habercisidir. Psikiyatrik hastalıklara bağlı kaşıntı hem yaygın hem de lokalize olabilir ve tanısına diğer nedenlerin ekarte edilmesiyle varılabilir. Kaşıntı iletiminde görevli nörolojik yolağın hasar gördüğü durumlarda beliren nöropatik pruritusta yanma, karıncalanma, sıcak ya da soğuk teması gibi ek parestezik yakınmalar olması tipiktir. Nöropatik kaşıntılarda kronik kaşımaya sekonder hiperpigmentasyon, ekskoriasyon, likenifikasyon gibi deri değişikliklerinin gözlenmesi de beklenir. Sistemik hastalıklara yönelik değerlendirme hastanın detaylı özgeçmişi, aile öyküsü, kullanmakta olduğu ilaçlar ile sistem sorgulanması ile başlar. Tüm vücut fizik muayenesinde karaciğer, dalak, lenf nodları mutlaka değerlendirilmelidir. Laboratuar incelemede tam kan sayımı ve formül lökosit, renal ve hepatik fonksiyon testleri, tiroid hormonları, PA akciğer grafisi, batın ultrasonu, gaitada parazit ve gizli kan bakısı ile HIV serolojisi yön vericidir.

6. **Tedavi:** Kronik pruritusun yalnızca rahatsız edici bir semptom olmadığı, hastanın yaşam kalitesinde ciddi kayıp, ruh sağlığında bozulma, uyku bozukluğu, sosyal ve profesyonel hayatın sekteye uğraması gibi önemli sonuçlara yol açacak bir sorun olduğu unutulmamalıdır. Hastalıkların global yükünün araştırıldığı bir çalışmada pruritusun hastaları en olumsuz etkileyen ilk 50 semptom/bulgu arasında yer aldığı gösterilmiştir. Sağaltım başarısının izleminde pruritusun ölçüm yöntemleri arasında en sıklıkla görsel ya da numerik analog skalalar (Visual analog scale, VAS ve numerical rating scale NRS) kullanılır.

   İdeal sağaltım etyolojiye yönelik olmalıdır. Akut pruritus tablolarında, sıklıkla tetikleyici/neden de nettir ve ortadan kaldırılması ya da uzaklaştırılması ile antihistaminler, kortikosteroidler , nemlendiricilerin de desteği ile pruritus sonlandırılabilir. Ancak bu hedefe ulaşmak çok farklı nedene bağlı olabilen kronik pruritusu olan hastalar için çok zor hatta bazı olgularda imkansız olabilir. Hem hekim hem hasta açısından sabır ve uzun soluklu bir uğraş gerekir.

   Genel önlemler: Aşırı sıcak ya da soğuk ortam ısısı, kuruluk ve emosyonel stres etyolojisi ne olursa olsun pruritusu tetikleyebilir, şiddetlendirebilir. Bu nedenle uygun ortam ısısı ve nemliliğinin sağlanması, nemlendiricilerin bol uygulanması ve stresten kaçınma yolları ile ilgili destek alınması pruritus sağaltımının başlangıcını oluşturur. Deri yüzeyi ile aynı pH'a sahip nemlendiricili temizleyiciler

ile ılık suyla kısa süreli banyolar, cilt kurumadan nemlendirici uygulanması, ekskoriasyonun en aza indirilebilmesi için tırnakların kısa kesilmesi faydalıdır. Yünlü giysilerden ve deri kanlanmasını arttırıcı alkol, baharat gibi gıdalardan kaçınılmalıdır.

Yerel sağaltım: İnflamasyonlu deride yani dermatoz varlığında topikal ya da intralezyonal kortikosteroidler ve/veya topikal kalsinörin inhibitörlerinin (takrolimus ve pimekrolimus) etkinliği vardır. Serbest sinir uçlarında P maddesi salınımına yol açarak onları desensitize eden ve böylece hem ağrı hem kaşıntı duyumunun ileti yolağını inhibe eden kapsaisin; notalgia parestetika gibi lokal nöropatik kaşıntı tablolarında etkinliği gösterilmiş bir ajandır. İlk kullanım sonrasındaki sıcaklık ve yanma hissi başlangıçta rahatsız edici olabilmekte ancak günler içerisinde dinmektedir. Mentol serinletici etkisi aracılığı ile pruritusta bir miktar azalmaya katkı sağlayan bir madde olarak topikal antipruritik preparatların içerisinde yer alır. Topikal doksepin ve anestezik ajan kombinasyonları da nöropatik kaşıntı tablolarında kısıtlı ve kısa süreli fayda sağlayabilmektedir. Ayrıca bu ürünlere karşı uzamış kullanımda kontakt dermatit gelişimi de olabilmektedir. Pek çok topikal ürünün içerisinde kaşıntı giderici olarak sunulan diğer çeşitli maddelerin ise günümüzde kanıtlanmış etkinliği bulunmamaktadır.

Sistemik sağaltım: Güvenilir yan etki profili ve kolay erişilebilirlikleri nedeniyle antihistaminler en sıklıkla kullanılan ilaçlardır. Ancak ürtiker ve mastositoz gibi histamin aracılı olan pruritik dermatozlarda etkili olup diğer dermatozlarda ve de lezyonsuz kronik pruritus tablolarında etkinlikleri çok sınırlıdır Difenhidramin, hidroksizin, klemastin gibi klasik antihistaminlerin sedasyon yapıcı özelliğinden geceleri yakınması belirgin şiddetlenen hastalar az da olsa yarar görebilmektedir. Mast hücre stabilizatörü ketotifenin nefrojenik pruritusta fayda sağladığı gösterilmiştir.

Pruritus ile seyreden dermatozlarda antiinflamatuar etkinliği olan sistemik kortikosteroidler lezyonları geriletirken pruritusu da sonlandırabilmektedir. Siklosporin, metotretksat ve biyolojik ajanlar da dermatolojik kaşıntıyı geriletebilmektedir. Dermatitis herpetiformis hastalarında dapsonun dramatik antipruritik etkinliği vardır. JAK inhibitörü yeni moleküllerin başta atopik dermatit kaşıntısı olmak üzere çeşitli pruritik durumlarda hızlı ve çok etkili olduğu yönünde ilk veriler elde edilmişitr.

Bazı antidepresanlar, nöroleptikler ve serotonin gerisalınım engelleyicisi ilaçlar (amitriptilin, paroksetin, doksepin, fluvoksamin, sertralin gibi) pruritus duyumunun santral sinir sistemindeki oluşumunu engellemeye kısmen de olsa yardımcı olabilmekte ve çeşitli dermatozlarda ve dermatozsuz kaşıntı durumlarında kullanılabilmektedir. Ancak bu ilaçların ciddi olabilen ve yönetimi deneyim gerektiren yan etki profilleri olduğundan pozoloji ve izlem detayları için ideali psikiyatri/nöroloji uzmanları ile koordine olarak reçetelenmesidir.

Gabapentinoidler olarak gruplandırılan gapabentin ve pregabalin antiepileptik ilaçlar olup nöropatik ağrı ile mücadelede de faydalı bulunmuşlardır. Kronik pruritus durumlarında iletiyi medulla spinalis düzeyinde engelleyerek etkinlik gösterirler. Kilo artışı ve ciddi düzeyde sedasyon kısıtlayıcı yan etkileridir.

Henüz yaygın erişimin olmadığı opioidler (μ opioid rereseptör antagonistleri nalokson ve naltrekson ile κ opioid reseptör agonistleri nalfurafin ve butorfanol) hem spinal düzeyde iletiyi engelleyerek hem de santral endojen opioidleri baskılayarak etki gösteren ilaçlardır. Renal ve hepatik pruritus başta olmak üzere dermatoz olmaksızın ortaya çıkan pruritusta etkili oldukları gibi mikozis fungoidesde ve nedeni belirlenememiş pruritus olgularında da işe yaradıkları gösterilmişitr. Yan etkileri kolay monitörize edilebilmekle beraber taşiflaksi riski taşırlar.

Fiziksel sağaltım: Ultraviyole radyasyonun periferik sinir uçlarını duyarsızlaştırma, pruritojen maddeleri inaktive etme, mast hücre membranını stabilize etme özelliğinden yararlanarak uygulanan UVB fototerapisi ve PUVA başta paraneoplastik ve nefrojenik pruritus olmak üzere çeşitli refrakter pruritus tablolarında sık başvurulan seçeneklerdir. Transkutan elektriksel sinir uyarımı, kutan alan uyarımı ve akupunktur da lokal pruritus hastalarında fayda sağladığı bildirilen yöntemlerdir.

Kaynaklar

1. Ständer S: Pruritus and prurigo. Braun Falco's Dermatology'de. Plewig G, French L, Ruzicka T, Kaufmann R, Hertl M Ed. . 4. baskı. Springer 2022
2. Şavk E. Pruritus nörofizyolojisi. Şavk E, ed. Pruritus. 1. Baskı. Ankara: Türkiye Klinikleri; 2019. p. 1-5.
3. Uslu M. Pruritus sınıflaması. Şavk E, ed. Pruritus. 1. Baskı. Ankara: Türkiye Klinikleri; 2019. p. 6-9.
4. Ständer S, Weisshaar E, Mettang T, Szepietowski JC, Carstens E, Ikoma A, et al. Clinical classification of itch: A position paper of the International Forum for the Study of Itch. Acta Derm Venereol 2007; 87:291-4.
5. Lipman ZM, Ingrasci G, Yosipovitch G. Approach to the patient with chronic pruritus. Med Clin North Am. 2021;105(4):699-721.
6. Misery L, Pierre O, Le Gall-Ianotto C, Lebonvallet N, Chernyshov PV, LeGarrec R, Talagas M. Basic mechanisms of itch. J Allergy Clin Immunol. 2023:S0091-6749(23)00602-4.
7. Zeidler C, Raap U, Witte F, Ständer S. "Clinical aspects and management of chronic itch". J Allergy Clin Immunol. 2023:S0091-6749(23)00569-9.
8. Vander Does A, Ju T, Mohsin N, Chopra D, Yosipovitch G. How to get rid of itching. Pharmacol Ther. 2023;243:108355.
9. Kim JC, Shim WS, Kwak IS, Lee DH, Park JS, Lee SY, Kang SY, Chung BY, Park CW, Kim HO. Pathogenesis and Treatment of Pruritus Associated with Chronic Kidney Disease and Cholestasis. Int J Mol Sci. 2023;24(2):1559.
10. Şavk E. Neurologic Itch Management. Curr Probl Dermatol. 2016;50:116-23.
11. Savk E, Savk O, Sendur F. Transcutaneous electrical nerve stimulation offers partial relief in notalgia paresthetica patients with a relevant spinal pathology. J Dermatol. 2007;34(5):315-9.
12. Stefaniak AA, Pereira MP, Zeidler C, Ständer S. Pruritus in Pregnancy. Am J Clin Dermatol. 2022;23(2):231-246.
13. Sutaria N, Adawi W, Goldberg R, Roh YS, Choi J, Kwatra SG. Itch: Pathogenesis and treatment. J Am Acad Dermatol. 2022;86(1):17-34.
14. Gurnani P, Miloh T, Chandar J, Landau DA, Hajjar F, Yosipovitch G. Systemic causes of non-dermatologic chronic pruritus in the pediatric population and their management: An unexplored area. Pediatr Dermatol. 2021;38(5):1051-1060.
15. Makar M, Smyth B, Brennan F. Chronic Kidney Disease-Associated Pruritus: A Review. Kidney Blood Press Res. 2021;46(6):659-669.
16. Roh YS, Choi J, Sutaria N, Kwatra SG. Itch: Epidemiology, clinical presentation, and diagnostic workup. J Am Acad Dermatol. 2022 Jan;86(1):1-14.

DERMATOLOJİK HASTALIKLARDA TANISAL YÖNTEMLER

(Wood lambası, Dermoskopi) **VE**

TESTLER (Deri testleri; Sitoloji, Mantar araması)

Prof. Dr. Mustafa Turhan ŞAHİN[1]

1. **WOOD LAMBASI:** Özellikle tinea kapitis tanısı için faydalı olan ve tutulan bölgenin incelenmesi ile en hızlı sonuç veren bir laboratuvar yöntemidir. Saçlar bu ışıkta sarı-yeşil refle verirse, mantar enfeksiyonundan şüphelenilir. Kuzey Amerika'da saçlı deri mantar enfeksiyonlarının çoğunluğunu trichophyton torsurans oluşturduğu için, saçlarda floresan renk değişikliğinin olmaması tinea kapitis tanısını dışlamaz. Potasyum hidroksit (KOH) ile muamele edilmiş saçın incelenmesi daha duyarlıdır ve hızla uygulanabilir. Hifler ve artrosporlar en çok kırık telli saçları enfekte ettikleri için, tanı açısından öncelikle bunların incelenmesi önemlidir. Mantar sa ç gövdesi dışına doğru büyümüşse ektotriks, saç gövdesi içinde büyümüşse endotriks büyümeden söz edilir. Wood lambası 360 nanometrede gözle görülemeyen uzun dalga morötesi ışığı ya da "siyah ışığı" yayar. Bu ışık deri yüzeyine veya idrara temas ettiğinde, bazı hastalıklarda flöresans oluşur. Bu en iyi karanlık odada görülür. Wood lambası bazı tinea kapitislerde *(Microsporum)* flöresans verirken, bazılarında *(Trichophyton)* vermez. Tinea versicolor'da (donuk sarı flöresans), eritrasma'da (mercan kırmızısı refle), ve derinin pseudomonas enfeksiyonunda (yeşil flöresans) izlenir. Wood lambasından, porphyria cutanea tarda'da tarama testi olarak da yararlanılabilir. Burada, idrarın mercan kırmızısı refle verdiği görülür. Wood lambasından ayrıca bazı pigmentasyon bozukluklarının tanısında da yararlanılabilir. Epidermal pigmenti gösterdiği ve dermal pigmenti etkilemediği için, hiperpigmentasyonlu hastaların pigment bölgesinin gösterilmesinde kullanılır. Yanısıra, hipopigmentasyonlu hastalarda, depigmentasyon ile hipopigmentasyonu birbirinden ayırdedebilmektedir. Bu yöntem özellikle, tam depigmentasyon izlenen vitiligoda tanı koymada önemlidir. Bunun dışında, lentigo maligna gibi melanositik lezyonların sınırlarını cerrahi öncesi belirlemek için kullanılabilir.

2. **DERMOSKOPİ:** Konservatif bir tanı yöntemi olması, diğer yöntemler arasında kolay uygulanabilirliği, az masraflı oluşu, kısa sürede sonuç vermesi, ve sağladığı erken tanı olanakları ile, son yıllarda birinci basamak sağlık merkezleri yanısıra, dermatoonkoloji ve nevus polikliniklerinin de vazgeçilmez bir parçası haline gelmiştir. "Dermatoscopia" terimi bir greko-latin sözcük olup "deri bakısı" anlamına gelmektedir. Yöntem makülü incelemekte, ve başlangıçta özellikle melanotik melanositik lezyonlarda kullanılmakta iken, günümüzde non-melanositik, inflamatuvar, infektif, paraziter, mukozal, tırnak yerleşimli, saçlı deri ve saç yerleşimli, ve palmoplantar lezyonların tanı ve izleminde büyük önem kazanmıştır.

   Yöntemi ilk adlandıran, 1921'de "Die Dermatoscopie" terimini kullanan SAPHIER olmuştur. Daha sonraları "Incident light microscopy", "Intravitale makrophotography", "Epiluminescence microscopy", "Hochauflösende hautoberflachen photographie", "In vivo epiluminescence microscopy", "Surface microscopy", "Intravitale auflichtmicroscopie", ve "In vivo cutaneous surface microscopy" terimleri önerilmiştir. Yöntem için "Oil epiluminescence microscopy", "Dermoscopy", ve "Dermatoscopy" terimleri de kullanılmaktadır. Aslında derinin mikroskopla incelenmesi yeni bir yöntem değildir. 1636'da Johan Christophorus Kolhaus tırnak sinüs damarlarını mikroskopla incelemiştir. 1811'de ilk kez deri yüzeyi stereoskopik fotografik olarak değerlendirilmiş, 1879'da alt dudak damarları incelenmiş ve von Abbe mikroskobik incelemede immersiyon yağını kullanan ilk araştırıcı olmuştur. Bu yöntem daha sonra, lupom incelenmesi ve liken planustaki Wickham

1. Manisa Celal Bayar Üniversitesi, Tıp Fakültesi, Deri ve Zührevi Hastalıklar AD, Manisa

çizgilerinin gösterilmesinde kullanılmıştır. Günümüzde, inflamatif hastalıklar, bağ dokusu hastalıkları, bazalyoma erken tanısı, başlangıç dönemindeki verruka ve kalluslar, oral liken planus, artropot incelemeleri 1921'de Saphier'in tanımladığı dermoskopi yöntemiyle yapılmıştır. Pigmente deri lezyonlarının incelenmesinde üstten aydınlatmalı bu mikroskopi yönteminin kullanılmasına 1950'den itibaren yeniden ilgi duyulmaya başlanmış ve Goldman yöntemin önemini vurgulamıştır. Benign ve malign melanositik lezyonların ayırıcı tanısında dermoskopi yönteminin önemi ilk kez 1971'de McKie tarafından bildirilmiştir. Kendisi, bu yöntemle pigmente lezyonların preoperatif tanısal doğruluk oranının %50'den %85'e çıkabileceğini göstermiştir. Ancak, histopatolojik incelemenin alternatifi olamayacağını da vurgulamıştır.

İlk kez 1985'de Friedman ve arkadaşları melanositik lezyonların klinik tanısında "ABCD Kuralı"nı ileri sürmüşlerdir. Stolz ve arkadaşları ise 1994'te bu kuralı dermoskopiye uyarlayarak geliştirmişler, 31 özellik tanımlamışlar, yönteme uygulama ve öğrenme kolaylığı getirmişlerdir. Kreusch ve Rassner'in 1991 yılında pigmente lezyonların ayırıcı tanısı için önerdikleri iki basamaklı işlemi Stolz ve arkadaşları daha da geliştirmişlerdir. Bu işlemde lezyon önce melanositik ve nonmelanositik olmak üzere patern analizine tabi tutulmakta, ikinci basamakta ise melanositik olanlara "Dermoskopik ABCD Kuralı" uygulanmakta ve bunlar benign ve malign olarak ayrılmaktadır. A: Asimetri, B: Kenar, C: Renk, D: Ayırt edici yapılar, kriterlerinden oluşmaktadır. Bu kriterleri semikantitatif kullanabilmek için bir skorlama sistemi geliştirilmiştir. Bununla lineer eşitlik kullanılarak "Total Dermoskopik Skor" (TDS) hesaplanabilmektedir. Asimetriyi değerlendirmek için lezyon üzerine birbirini dik kesen iki eksen yerleştirilir (Şekil 1). Kenar, renk, ve yapı asimetrisi açısından her iki eksende incelenir. Asimetri yoksa 0, bir eksende varsa 1, iki eksende birden izleniyorsa 2 skoru verilir ve bu değerler 1. 3 katsayısı ile çarpılır (Toplam: 0-2. 6). Lezyonun 8 eşit bölüme bölünmesi ardından her bir dilimin kenarı keskin pigment sonlanması açısından değerlendirilir, ve çıkan toplam 0. 1 katsayısı ile çarpılır (Toplam: 0-0. 8). Dermoskopik incelemede lezyon 6 renk açısından (açık kahve, kahverengi, siyah, çelik mavisi, kırmızı, beyaz) değerlendirilir. Kaç renk varsa sayı 0. 5 ile çarpılır (Toplam: 0. 5-3. 0). Ağ yapısı, noktalar, globüller, dilsi uzantılar, ve pigmentli şekilsiz alanlardan oluşan 5 ayırt edici yapıdan kaç tanesi varsa 0. 5 katsayısı ile çarpılır (Toplam: 0. 5-2. 5). Daha sonra tamamı toplanarak toplam skor (TDS) bulunur. Bu değer en az 1. 0, en fazla 8. 9 olabilmektedir. Skor 1. 0-4. 75 arasında ise benign melanositik lezyon, 4. 8-5. 45 arasında ise şüpheli lezyon, 5. 45'in üzerinde ise yüksek oranda melanom şüphesi olan lezyon, tanısına varılmaktadır. Şüpheli lezyonlarda, yakın izlem veya lezyonun çıkartılması önerilir. Pigmente melanositik lezyonların %90'ı ABCD skoru hesaplanarak doğru olarak benign ve malign diye ayırt edilebilmektedir.

İncelenebilecek özellikler: Dermoskopinin en önemli kullanım alanı melanositik pigment içeren deri lezyonlarının incelenmesidir.

a) **Renk değişikliği:** Dermoskopi ile elde edilen görüntü, deride melanin pigmentinin yerleşim düzeyine bağlıdır. Yüzeyel epidermiste melanin pigmenti siyah görülürken, epidermodermal bağlantı alanında ağ veya globül yapısında kahverengi, papillar dermiste gri, ve retiküler dermisde çelik mavisidir. Bu pigmentasyon tipleri diğer yapıları örtecek şekilde uniform tarzda olabildiği gibi, çeşitli pigment paternleri de gösterebilmektedir. Melanomda da görülebilen kompakt ortokeratoz ve hipergranulozun sonucunda, beyaz bir peçeyle örtülmüş izlenimi veren ve "samanyolu" adı verilen opak görünüm oluşur. Derinin farklı derinliklerindeki melanin pigmentinin farklı görülmesinin nedeni, kısa dalga boylu ışığın, uzun dalga boylu ışığa göre daha fazla yansımasındandır. Pigmente deri lezyonlarında görülen kırmızı renk, tümörlerdeki artmış damarlanmaya veya kapiller damarlardaki artışa ya da lezyon içindeki kanamaya bağlıdır. Kanama ve pıhtılaşma şiddeti arttıkça renk de kırmızı-siyahtan mavi-siyaha değişir. Pigmentasyon patern ve yoğunluğu ırka, incelenen vücut bölgesine, ve deri tipine bağlıdır.

b) **Pigmentsizlik:** Pigmentten yoksun nevus nevosellülarisler, Clark ve Spitz nevuslarda pigmentsiz alanlar bulunabilir. Pigmente bir lezyonun periferindeki düzensiz pigmentsiz alanlar, malignleşme lehine değerlendirilmektedir. Regresif değişiklikler gösteren melanomlarda,

sikatriks benzeri oluşumlara bağlı olarak, beyazımsı alanlar izlenebilir.

c) **Ağ yapısı değişiklikleri:** Dermoskopide incelenebilen en önemli ve en özgün özellik pigment ağıdır. Melanositik lezyonlardaki pigment dağılımının düzenini gösterir. Düzenli, uzun, yoğun pigmentli rete uzantılarının bulunduğu melanositik nevuslarda, rete uzantılarındaki keratinositler içinde bulunan melaninin üst üste gelmesi sonucunda dermoskopik incelemede düzenli bal peteği benzeri görünüm izlenir (Şekil 2). Papilla uçlarında pigmente keratinositlerden oluşan katmanın incelmesiyle, açık renkli ağ gözü görülürken, papillaların omuz kısımları boyunca çok sayıda biriken keratinositlerle birlikte, rete tabanlarındaki melanositik hücre yuvaları ağ örgüsünün atkılarını oluşturur (Şekil 3). Ağ gözleri, dermal papillalara karşılık gelmektedir (Şekil 4). Dermoepidermal yüzeyi değiştiren her türlü olay, pigment ağında belirli bir değişiklik meydana getirir. Pigment ağının çeşitli modifikasyonları, pigmente deri tümörlerinin ayırıcı tanısında önem taşır ve dermoskopinin esas kullanım alanını oluşturur. Dermal papillaların büyüklükleri ve şekillerindeki değişiklikler, düzensiz pigment ağına yol açmaktadır. Epidermodermal bağlantı alanı ve papillar dermis inflamatif ve neoplastik hücrelerle kaplandığında da aynı durum görülebilir. Düzensiz pigment ağı, genellikle Clark nevus ve malign melanomda görülebilmektedir. Pigment ağı, büyük oranda melanositik lezyonlara özgüdür ve verruka seboreikalar dışında nonmelanositik lezyonlarda görülmez. Sık görülen ağ yapısı değişiklikleri:

i) **Büyük ağ gözü:** Ağ gözü çapının büyük olması durumudur. Rete uzantıları aralıklarının birbirinden uzak olmasına bağlıdır. Bu görünüme erken melanomda sık rastlanılır (Şekil 5).

ii) **Küçük ağ gözü:** Ağ gözü çapının küçük olması durumudur. Rete uzantıları aralıklarının birbirine yakın olmasına bağlıdır. Genellikle, benign melanositik lezyonlarda rastlanır (Şekil 6).

iii) **Kalın ağ atkısı:** Ağ tellerinin geniş olması durumudur. Hiperplastik epidermiste, düzensiz yuvalar halinde biraraya gelen artmış sayıda melanositten oluşur. Sıklıkla erken melanomda rastlanır (Şekil 7).

iv) **İnce ağ atkısı:** Ağ tellerinin dar olması durumu. Rete uzantılarının dar olmasına bağlıdır. Benign melanositik lezyonlarda görülür (Şekil 6).

v) **Ağın dağılım düzeni değişiklikleri:** Düzensiz ağ yapısı, malign melanositik lezyonlarda görülür **(Şekil 7).**

d) **Kahverengi globüller (Yuvarcıklar):** Çok sayıda globül görünümünde pigment kümelerinden oluşmaktadır. Dermal kahverengi globüller, papillar dermiste melanin içeren nevus hücrelerinden oluşan yüzeyel yuvalara karşılık gelmektedir. Sütlü kırmızı globüller, iyi damarlanmış hücre yuvalarına bağlıdır ve esas olarak malign melanomda görülür (Şekil 8).

e) **Kara benekler (Noktalar):** Üst epidermal katmanlardaki veya stratum korneumdaki melanin içeren melanositlere bağlı olan noktasal yoğunlaşmalardır. Pigmente bir lezyonun periferinde düzensiz dağılım gösteren kara benekler malignleşmeyi işaret edebilir. Benign melanositik lezyonlarda bulundukları taktirde sadece merkezi yerleşim gösterirler (Şekil 9).

f) **Akçaağaç yaprağı benzeri pigmentasyon:** Papillar dermisteki küçük, pigmentli epitelial yuvalara bağlıdır. Dermal nevuslarda bulunan kahverengi globülden farkı, dallanma ya da filizsi bir düzen göstermesidir. Pigmente bazalyomlarda tipik olarak bulunur.

g) **Kenar pigment düzeni:** Melanositik lezyonun kenar özellikleri tanıda önemlidir. Düzenli, düzensiz olması yanısıra, benign lezyonlarda ağ rengi perifere doğru solarken, melanomda aniden sonlanan koyu kahverengi düzensiz kenardan sağlam deriye doğru uzantılar izlenir.

i) Işınsal yayılım: Bozulmuş pigment ağının göstergesidir. Ağ atkısının bir kısmı yok olursa, sonunda düzensiz dallı uzantılardan oluşan bir ağ yapısı geriye kalır. Özellikle melanomda izlenir (Şekil 10).

ii) Dilsi uzantılar (Pseudopodlar): Melanositik lezyonun kenarından çevre normal deriye şekilde uzanır. Pseudopod yalancı ayak anlamına gelmektedir (Şekil 11).

h) **Pigmentli şekilsiz alanlar:** Melanositik lezyonlarda rete uzantıları kısa veya az pigmentli ise, dermoskopide farklı kahverengi tonlarda, herhangi bir ağ yapısı göstermeyen, belirsiz şekilli alanlar görülür.

i) **Omuz belirtisi:** Ortadaki epidermodermal yerleşimli nevusun (Clark nevus) çevresinde oluşan, halka tarzında, genelllikle maküler, daha seyrek olarak da makulopapular pigmentasyona verilen addır (Şekil 12).

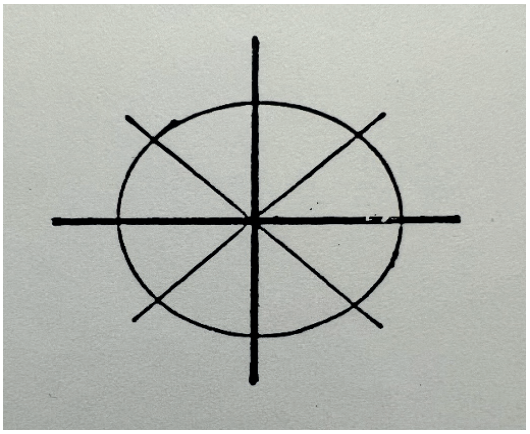

Şekil 1: Asimetri ve kenar özelliği değerlendirmesi



Şekil 2: Bal peteği paterni

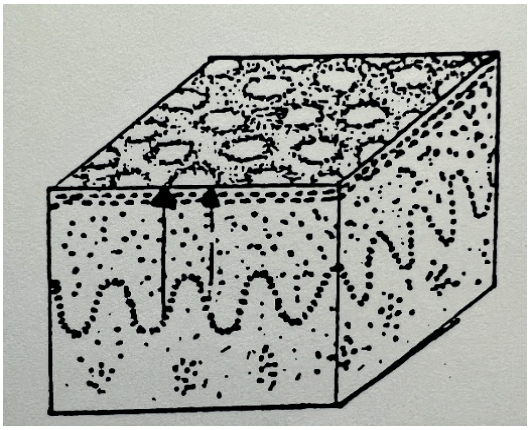

Şekil 3: Ağ örgüsü yapısı

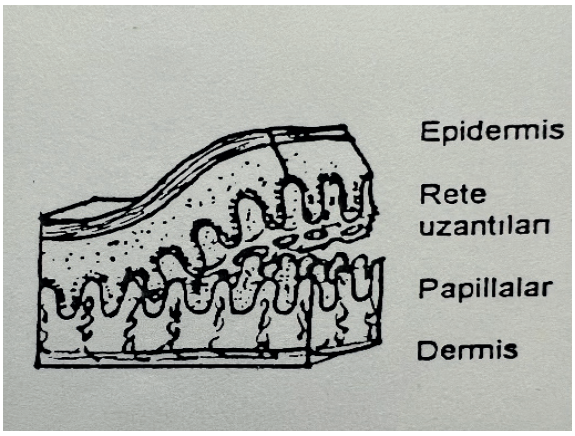

Şekil 4: Rete-papilla yapıları

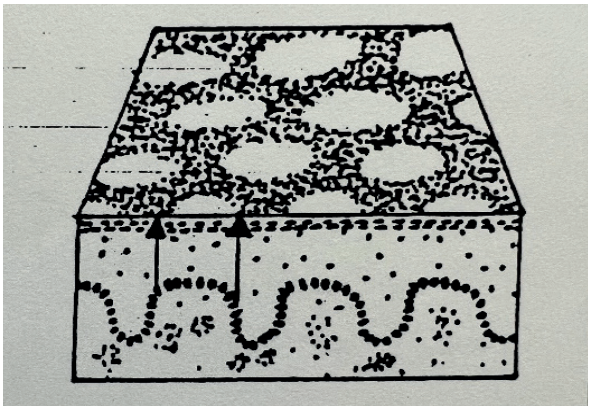

Şekil 5: Büyük ağ gözü, kalın ağ atkısı

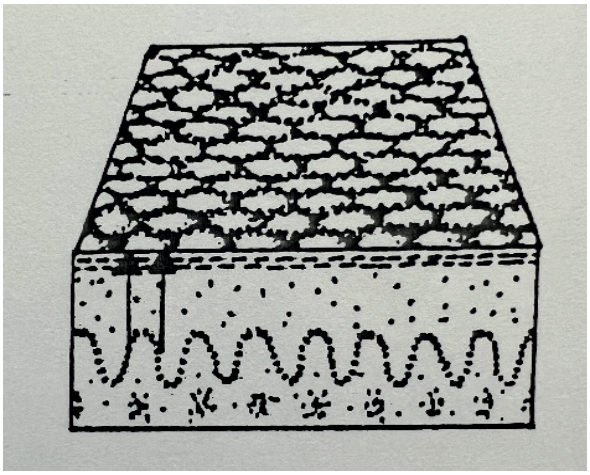

Şekil 6: Küçük ağ gözü, ince ağ atkısı

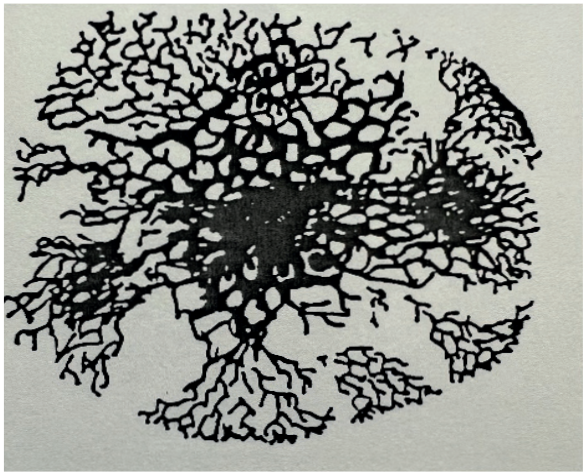

Şekil 7: Düzensiz ağ yapısı



Şekil 8: Yuvarcıklar



Şekil 9: Benekler



Şekil 10: Işınsal yayılım



Şekil 11: Dilsi uzantılar



Şekil 12: Omuz belirtisi

3. **DERİ TESTLERİ**: Tinea versicolor tanısı için potasyum hidroksit dışında kullanılabilecek başka bir basit test vardır. Mikroorganizma üst stratum korneum tabakasında bulunduğundan şeffaf selofan bant yöntemi çok iyi bir tanı yöntemidir. Yeterli tortu elde edildiğinden emin olunması için öncelikle deri iyice kazınır elde edilen tortunun üzerine bant yapıştırılarak cama monte edilir ve mikroskop altında incelenir "Spagetti ve köfte" görünümü veren kısa hifler ve mayalar görülür. Organizmaları seçici bir şekilde boyayan metilen mavisi de preparata eklenebilir.

   Uyuz tanısı için en iyi yöntem derideki tünelin ve içinde parazitin gösterilmesidir. Klasik bir tünel en iyi kol bileğinin fleksör yüzlerinde, parmak aralarında ve genital bölgede düzensiz, çizgi şeklinde, deriden hafifçe kabarık olarak görülür. Uyuzu olan erişkin erkeklerin %85'inde eller ve kol bileklerinde uyuz etkeni sarkoptlar vardır. Bazen tünelin ucunda, çıplak gözle etken seçilebilir.

   Hayvanlardan bulaşan kene ısırıkları nasıl tanınır? Hastalar kaşıntılı kabarıklıklarla başvururlar. Lezyonlar özellikle kollarda, göğüslerde, ve karında lokalizedir. Tünel yapmayan bu keneler "ısır-kaç" taktiği uygular. Tanı kediden, köpekten, tavşandan alınan örneğin selefon bant yöntemi ile incelenmesi sonucu, altı bacaklı larva formunun veya 8 bacaklı erişkin formunun gösterilmesiyle konulur.

4. **SİTOLOJİ:** Gözle tanısı konamayan birçok deri neoplazisi için hematoksilen-eozin ile boyanan deri biyopsileri en iyi tanı yöntemleridir. Ayrıca, klinik muayene, kan testleri, ve deri kazıntıları ile tanı konulamayan birçok inflamatuvar deri hastalığının tanısında da yararlıdır. Deri biyopsi için çok uygundur. Alınan örnekler immünofloresans, elektron mikroskopisi, özel boyalar, kültürler, ve polimeraz zincir reaksiyonları ile inceleme için uygundur.

   Traş biyopsi en yüzeyel deri biyopsisi tipidir. Lezyon epidermiste olduğunda faydalıdır. Saplı, papular, ve ekzofitik lezyonlar için en uygun yöntemdir. BCC ve SCC tanısında, seboreik keratoz, siğil, intradermal nevuslar, ve piyogenik granulom tanısında özellikle yararlıdır.

   Panç biyopsi aleti yuvarlak bir bıçak içerir. 2-10 mm lik bıçaklar vardır. Epidermis, dermis, ve bazen deri altı yağ dokusunu da içeren silindir şeklinde doku örneklerinin alınmasını sağlar.

   Eksizyonel ve insizyonel biyopsiler genellikle elips şeklindedir ve panç biyopsilere göre daha derinden alınırlar.

   Derinin direkt immunofloresanı (DIF) deri biyopsisi örneklerinin antikorlar ve diğer doku proteinlerinin gösterilmesi amacıyla histolojik boyama yöntemidir. Hastadan alınan deri örneği hemen sıvı nitrojende dondurulur veya immunoreaktanların korunması amacıyla özel bir ortamda saklanır. Büllöz pemfigoid, herpes gestasyones, sikatrisyel pemfigoid, epidermolisis büllosa acqusita, dermatitis herpetiformis, linear IgA bülloz dermatiti ve çeşitli pemfigus tipleri gibi birçok immünobülloz hastalık spesifik DIF bulguları gösterir.

5. **MANTAR ARAMASI:** KOH (Potasyum hidroksit) testi için alınan örneklerde etkenlerin en çok bulunabilecekleri yerler veziküllerin tepeleri, anüler lezyonların kenarları ve mantar enfeksiyonu düşünülen tırnaklarda derin kazıntı örnekleridir. Lezyon bölgesi alkollü pamuk veya su ile silindikten sonra 15 numaralı bistüriyle kazıntı örnekleri alınmalıdır. Saçlı deri ve tırnaklardan örnek alırken bir küret kullanılması daha iyi olabilir. Bistürinin üzerindeki yumuşak korneositler daha sonra kolayca bir cam üzerine aktarılabilir bir veya iki damla %10 ila 20 Lik potasyum hidroksit damlatılır ve örneğin üstü kapatılır. Alternatif olarak önce örneğin üstü lamla kapatılır potasyum hidroksit kapatılan bölgenin kenarından damlatılır. KOH preparatı kaynatılmaksızın hafifçe ısıtılıp mikroskopda incelenir. Mantar hifleri dallar veren düzgün silindirik yapıları ve zor farkedilen yeşilimsi renkleri ile tanınırlar. Tinea kapitiste, tutulan bölgenin Wood ışığı ile incelenmesi en hızlı sonuç veren yöntemdir. Eğer saçlar bu ışıkta sarı-yeşil renk verirse mantar enfeksiyonu olma ihtimali vardır. KOH ile muamele edilmiş saçın incelenmesi daha duyarlı ve hızla uygulanabilir bir testtir. En çok kırık telli saçlar hifler ve artrosporlarla enfekte olduğundan, en iyisi bunların incelenmesidir. Mantar saç gövdesi dışına doğru büyümüşse (ektotriks), KOH muayenesi ile rahatça görülür. Ayrıca, birçok dermatofit saç gövdesi içinde (endotriks) büyüdüğü için, KOH'un saç gövdesini parçalayabilmesi ve böylece artrosporların daha rahat görünür hale gelmesi için birkaç dakikanın geçmesi gereklidir. Tanı ayrıca mantar kültürleri ile de doğrulanabilir.

Kaynaklar

1. Fitzpatrick TB, Bernhard JD: The structure of skin lesions and Fundamentals of diagnosis. In Fitzpatrick TB, Eisen AZ, Wolff K, et al (eds): Dermatology in General Medicine, 4th ed. McGraw-Hill, New York, 1993, pp 27-55.
2. Habif TP. Clinical Dermatology: A Color Guide to Diagnosis and and Therapy, 3rd ed. St. Louis, Mosby, 1996, pp 242-247.
3. Arndt KA: Operative procedures. In Manual of Dermatologic Therapeutics with Essentials of Diagnosis, 4th. ed. Boston, Little, Brown and Co. ,1989, pp 171-180.
4. Stolz W,Braun-Falco O, Bilek B, Landthaler M, Cognetta BA. Color Atlas of Dermoscopy. Oxford, Blackwell, 1994.
5. MacKie RM. An aid to the preoperative assesment of pigmented lesions of the skin. Br J Dermatol 1971; 85: 232-238.
6. Pehamberger H, Steiner A, Wolff K. In vivo epiluminescence microscopy of pigmented skin lesions. I. Pattern analysis of pigmented skin lesions. J Am Acad Dermatol 1987; 17: 571-583.
7. Steiner A, Pehamberger H, Wolff K. In vivo epiluminescence microscopy of pigmented skin lesions. II. Diagnosis of small pigmented skin lesions and early detection of malignant melanoma. J Am Acad Dermatol 1987; 17: 584-591.
8. Soyer HP, Smolle J, Hod S, et al. Surface microscopy. A new approach to the diagnosis of cutaneous pigmented tumors. Am J Dermatopathol 1989; 11: 1-10.
9. Cohen DE, et al. In vivo cutaneous surface microscopy: Revised nomenclature. Int J Dermatol 1993; 32: 257-258.
10. Braun-Falco O, Stolz W, Bilek P, et al. Das Dermatoskop. Hautarzt 1990; 41: 131-136.
11. MacKie RM. Skin surface microscopy. Turk J Dermatopathol 1992; 1: 80-81.
12. Knoth W, et al. Differentialdiagnostische Untersuchungen mit dem Dermatoskop bei ausgewählten Erkrangungen. Hautarzt 1979; 30: 7-11.
13. Stolz W, et al. Dermatoscopy. A guide to the examination of pigmented skin lesions. Herrsching, Heine op: totechnik, 1990.

14. Minkin W, Rabhan NB. Office nail fold capillary microscopy using ophtalmoscope. J Am Acad Dermatol. 1982: 7: 190-193.

15. Epstein E. Magnifiers in dermatology: A personal survey. J Am Acad Dermatol 1985; 13: 687-698.

16. Bahmer F, Rohrer C. Rapid and simple macrophotography of the skin. Br J Dermatol 1986; 114: 135-136.

17. Nachbar F, Stolz W, Merkle T, et al. The ABCD rule of dermatoscopy. J Am Acad Dermatol 1994; 30: 551-559.

18. Stolz W, Riemann A, Cognetta AB, et al. ABCD rule of dermatoscopy: a new practical method for early recognition of malignant melanoma. Eur J Dermatol 1994; 4: 521-527.

19. Head E: Laboratory diagnosis of the superficial fungal infections. Dermatol Clin 1984; 2:93-108.

20. Lefler E, Haim S, Merzbach D. Evaluation of direct microscopic examination versus culture in the diagnosis of superficial fungal infections. Mykosen 1981; 4: 102-106.

21. Lucky AW. Epidemiology, diagnosis, and management of tinea capitis in the 1980s. Pediatr Dermatol 1985; 2: 226-228.

22. Martin AG, Kobayashi GS. Yeast infections: Candidiasis, Pityriasis (Tinea) versicolor. In Fitzpatrick TB, Eisen AZ, Wolff K; et al (eds): Dermatology in General Medicine, 4th ed. New York, McGraw-Hill, 1993, pp: 2462-2467.

DERMATOPATOLOJİDE TEMEL KAVRAMLAR, KULLANILAN ÖZEL BOYAMA METODLARI VE İMMUNOFLORESAN PATERNLER

Prof. Dr. Şaduman BALABAN ADIM[1]

Dermatopatoloji deri hastalıklarının ve tümörlerinin ya da deriyi sekonder olarak etkileyen sistemik hastalıkların tanısında, etyolojisinin belirlenmesinde, patogenezin tanımlanmasında, hastalıkların evrelerinin ve tedaviye cevabın takibinde başvurulan bir bilim dalıdır.

Dermatologlar çoğu cilt hastalığını görünüşlerine, anatomik dağılımlarına ve davranışlarına göre tanıyabilirler. Ancak bazen bu kriterler kesin bir teşhis yapılmasına yeterli gelmez ve mikroskop altında incelenmek üzere deri biyopsisi alınır. Bu süreçte hastalığın patolojik bulguları tanımlanır, spesifik bir tanı verilir ya da bu yönde yorum yapılır. Bazı durumlarda ışık mikroskobik incelemenin yanı sıra histokimya, immünohistokimya, immünfloresan boyamalar ile, flow sitometri ve moleküler patolojik incelemelerin de yapılması gereklidir.

Patoloji uzmanları laboratuvara gelen, punch biyopsi, insizyonel ve eksizyonel biyopsiler ile rezeksiyon materyallerinden tanı koyarlar.

Patolojik olarak deri hastalıklarına yaklaşımda:

- ✓ Histolojik olarak deri katmanlarını iyi bilmek,
- ✓ Hastalığın öncelikle hangi katman ve/veya katmanları tuttuğuna dikkat etmek,
- ✓ Lezyonu oluşturan hücresel elemanları ve elementer lezyonları iyi yorumlamak gerekir.
- ✓ Patoloji raporunda makroskopik inceleme, mikroskobik inceleme, ek boyama metodları, kesin tanı ya da deskriptif tanı ve yorum kısmı yer alır.
- ✓ Makroskopik incelemede gönderilen biyopsi materyalinin niteliği ve özellikleri, büyük dokularda lezyonun görünümü tarif edilir.
- ✓ Mikroskopik incelemede ise deride görülen histolojik değişiklikler tarif edilir.

I. KATMANLARA GÖRE İZLENEN HİSTOLOJİK DEĞİŞİKLİKLERDE TEMEL TERMİNOLOJİ

HİPERKERATOZ: Stratum korneumun kalınlaşmasına verilen addır. İki şekilde görülür.

- ✓ **Ortohiperkeratoz**da hücre çekirdekleri görülmez.
  - Sepet örgüsü hiperkeratoz (Darier Hastalığı)
  - Kompakt hiperkeratoz (Liken simpleks kronikus)
  - Lameller hiperkeratoz (Lameller ihtiyoz)
- ✓ **Parakeratoz**da hücre çekirdekleri izlenir. (Aktinik keratoz, liken simpleks kronikus, psoriazis)

HİPERGRANÜLOZ: Granüler tabakanın 2-3 sırayı aşmasına denir. (Darier hastalığı, verruka vulgaris, liken planus)

1. Bursa Uludağ Üniversitesi Tıp Fakültesi Tıbbi Patoloji AD, Bursa

HİPOGRANÜLOZ: Granüler tabakanın incelmesidir. (İktiyozis vulgaris, psoriazis vulgaris, pitriazis rozea)

EPİTELYAL HİPERPLAZİ:

- ✓ **Epidermal hiperplazi:** Keratinositlerin sayıca artarak epidermisi kalınlaştırmasıdır. Keratinosit çoğalması sadece malpighi tabakasındaki hücrelerde olursa buna akantoz denir.
  - Psoriaziform: Retelerin düzenli uzamıştır. (Psoriazis vulgaris, Liken simpleks kronikus)
  - Düzensiz: Reteler düzensiz görünümdedir. (Liken planus)
  - Papiller tipte: Parmaksı çıkıntılar tarzında epidermal kalınlaşma mevcuttur. (Verruka)
  - Psödokarsinomatöz (Psödoepitelyomatöz) tip: Skuamöz hücreli karsinomu taklit eder tarzda düzensiz ve belirgin kalınlaşma izlenir. (Derin mantar enfeksiyonu, blastomikozis benzeri pyoderma)
- ✓ **Adneksiyal hiperplazi** (Sebase hiperplazi)

EPİDERMAL ATROFİ: Özellikle spinal tabakadaki keratinositlerin azalması, retelerin silinerek düzleşmesi şeklindedir. Papiller dermisteki skleroz çoğunlukla eşlik eder.

- ✓ Tipik örneği liken skleroatrofikustur.

SPONGİOZ: Spinal tabakadaki ödeme bağlı olarak intersellüler mesafenin artmasıdır. Bir sonraki aşamada epidermiste MİKROVEZİKÜLLER oluşur. Bunlara spongiotik vezikül denir.

- ✓ Ekzema grubu hastalıklarda sık görülür.

BALONLAŞMA (İNTRASELLÜLER ÖDEM): Özellikle spinal tabaka ve deri eklerine ait epitelde sitoplazmik sıvı birikimine bağlı olarak hücrelerin şiş ve soluk görünmesine denir. Balonlaşan keratinositlerin parçalanmasıyla RETİKÜLER DEJENERASYON oluşur.

- ✓ Herpes ve pox virüs gibi viral dermatozlarda, E. multiforme ve fiks ilaç reaksiyonlarında görülür.

HİDROPİK DEJENERASYON: Bazal tabaka hücrelerinde intrasitoplazmik vakuollerle giden dejeneratif değişikliktir. Balonlaşma ile aynı anlamda da kullanılabilir. Dejenerasyon ağırlaşırsa, bazal tabaka hücreleri apopitoza gider, koyu eozinofilik cisimcikler ortaya çıkar. (Apopitotik cisim / kolloid cisim/ hyalen cisim/ civatte cismi).

- ✓ Liken planus, lupus eritematozus, eritema multiforme gibi interfaz dermatitlerde görülür.

SPONGİFORM PÜSTÜL: Epidermis içinde spongiotik bir zeminde nötrofillerin oluşturduğu topluluktur.

- ✓ Psoriaziste çok görülür. Üst epidermiste görülene Kogoj, keratin tabakada görülene Munro mikroabsesi adı verilir.
- ✓ Psoriazis dışında mantar enfeksiyonlarında da görülür.

AKANTOLİZ: Keratinositler arası bağlantıların kopmasına denir.

- ✓ Pemfigus grubu hastalıklar, Darier, Hailey- Hailey hastalığı, Transient akantolitik dermatoz, aktinik keratoz gibi hastalıklarda görülür.

DİSKERATOZ: Keratinositlerin prematür keratinizasyonu sonucu oluşan piknotik, çekirdeği seçilemeyen koyu eozinofilik boyanan cisimlerdir.

- ✓ Hailey-Hailey, Darier hastalığı, Bowen hastalığı, seboreik keratoz, ilaç reaksiyonları gibi birçok hastalıkta görülebilir.

EKZOSİTOZ: Epidermiste spongiotik bir zeminde lenfositlerin varlığıdır. Subakut dermatitler başta olmak üzere birçok deri hastalığında görülür.

EPİDERMOTROPİZM: Spongioz olmaksızın epidermiste mononükleer hücrelerin görülmesidir. Buradaki hücreler atipik lenfoid hücrelerdir ve epidermotropizm Mikozis Fungoidesin tipik bulgusudur.

PAUTRİER MİKROABSESİ: Epidermotropik hücrelerin oluşturduğu topluluklardır.

EOSİNOFİLİK SPONGİOZ: Spongiotik zeminde eozinofillerin varlığıdır. Başlıca büllöz pemfigoid ve bazı pemfigus grubu hastalıklarda görülür. Ayrıca böcek ısırığı, atopik dermatit, kontakt dermatit, grover hast, herpes gestasyones ve ilaç reaksiyonlarında da görülebilir.

NÖTROFİLİK SPONGİOZ: Spongiotik zeminde nötrofillerin varlığıdır. Psoriazis ve Sneddon- wilkinson hastalığında gör.

BLİSTER: Epidermis içinde veya altında sıvı toplanması ile oluşan ayrışmalara verilen isimdir.

- ✓ Klinik olarak 1 cm. nin altında ise VEZİKÜL, üstünde ise BÜL denir. İçinde nötrofiller varsa PÜSTÜL adı verilir.
- ✓ Ayrışmanın yeri, şekli, içeriği, akantoliz varlığı- yokluğu, spongioz varlığı-yokluğu, hastalıktan hastalığa farklılıklar göstermektedir.

PAPİLLOMATOZİS: Papiller dermisin yüzeye doğru parmaksı çıkıntılar oluşturmasıdır.

- ✓ En sık verruka vulgaris, sebase nevüs, kondiloma aküminatumda görülür.

PİGMENT İNKONTİNANSI: Bazal tabakadaki hasara veya aşırı melanin varlığına bağlı olarak epidermisten melanin pigment kaybıdır. Melanin üst dermiste makrofajlar içinde bulunur.

- ✓ Liken planus, Eritema multiforme, Eritem fiks, Eritema diskromikum migrans vb.

KOMEDON: Genişlemiş, lümeni keratin, sebum ve mikroorganizmalarla dolu infindibuluma verilen addır. Komedonun orifisi çık veya kapalı olabilir. Komedon akne vulgarisin vazgeçilmez komponentidir.

MAKÜL: Deri üzerinde palpe edilemeyen, 1 cm. den küçük lekelerdir.

PATCH: 1 cm. den büyük olan maküllere denir.

PAPÜL: Deri yüzeyinden hafifçe kabarık çapları 1cm. yi aşmayan solid veya kistik lezyon

PLAK: Çoğunlukla papüllerin çoğalması ve birleşmesiyle oluşan çapları 1 cm. den büyük, yüzeyden hafifçe kabarık lezyonlardır.

II. DERMATOPATOLOJİDE ALGORİTMİK YAKLAŞIM

Derinin inflamatuar hastalıklarında inflamasyonun paterni ve doku reaksiyon paterni dikkate alınarak deskriptif bir tanıya ulaşılır.

İnflamasyon patterni, inflamatuar hücre infiltrasyonunun dermis ve/veya subkutanöz dokuda dağılım (yerleşim) biçimini tanımlayan bir terimdir. Belirli inflamasyon patternlerinin tanınması spesifik dermatoz tanısına ulaşmada yardımcı olur.

- ✓ Süperfisyel perivasküler dermatit
  - o Makülopapüler ilaç reaksiyonları, viral ekzantemler, eritema annulare senrifigum
- ✓ Süperfisyel ve derin perivasküler dermatit
  - o Eritema annulare sentrifigum, Jessner'in lenfosittik reaksiyonu
- ✓ Nodüler ve diffüz dermatit
  - o Lenfoma, psödolenfoma, lupus eritematozus
- ✓ Vaskülit

- ✓ Veziküler ve püstüler dermatit
  - o Ekzema, psoriazis, pemfigus vulgaris, büllöz pemfigoid
- ✓ Follikülit ve perifollikülit
- ✓ Pannikülit
- ✓ Fibrozan dermatitler
  - o Skleroderma
- ✓ Alopesiler

Doku reaksiyonu patternleri, kutanöz hastalık gruplarını kategorize eden belli morfolojik patternlerdir. Bu histopatolojik kategorilerde benzer ya da farklı klinik tabloya veya etyolojiye sahip hastalıklar bulunur.

Bazı hastalıklar seyirleri sırasında birden fazla reaksiyon patterninin histopatolojik özelliklerini sergileyebilir.

- ✓ İnterfaz dermatit: Bazal hücre zedelenmesi ile karakterize dermoepidermal bileşkeyi etkileyen dermatitler
- ✓ Likenoid dermatit: İnterfaz değişiklikler ve bant tarzında inflamasyon (liken planus, likenoid ilaç reaksiyonu, Graft versus host hastalığı)
- ✓ Vakuoler dermatit: İnterfaz değişiklikler ve perivasküler inflamasyon (Eritema multiforme, lupus eritematozus, dermatomiyozit)
- ✓ Psoriaziform dermatit: Düzenli epidermal hiperplazi ile giden dermatitler (Psoriazis, sifiliz, liken simpleks kronikus)
- ✓ Spongiotik dermatit: Epidermisde intersellüler ödemin izlendiği dermatitler (Atopik, kontakt dermatit)
- ✓ Vezikülobüllöz dermatit: Epidermis içinde ya da hemen altında kabarcık oluşumu ile giden dermatitler (Pemfigus vulgaris, büllöz pemfigoid)
- ✓ Granülomatöz dermatit: Granülomatöz inflamasyon ile karakterize dermatitler (Lupus vulgaris, granüloma annulare, sarkoidoz)
- ✓ Vaskülopatik reaksiyonlar: Kutanöz kan damarlarında hasarın izlendiği dermatitler (Henoch schönlein purpurası, vaskülitler, pigmente purpurik dermatoz)

III. PATOLOJİDE ÖZEL BOYAMA METODLARI

A. Histokimyasal Boyamalar

B. İmmünohistokimyasal ve İmmunofloresan Boyamalar

C. Moleküler patolojik testler

A. HİSTOKİMYASAL BOYAMALAR (HK)

Dokularda hücre içi ya da hücre dışında bulunan protein, karbonhidrat, yağ gibi maddeleri açığa çıkarmak, enfeksiyon ajanlarını belirleyebilmek amacıyla yapılan boyama metodlarıdır.

Tablo 1'de Dermatopatolojide en sık kullanılan Histokimyasal boyamalar verilmiştir

Tablo 1: Histokimyasal Boyama yöntemleri ve boyanan substratlar

Boyama Yöntemi	Boyadığı materyal
Karbonhidratlar ve glikokonjugatlar	
PAS	Nötral müsin, glikojen
Alcian mavisi pH 2,5	Labil siyalomüsin
Alcian mavisi pH 1,0	Sülfomüsin, rezistan siyalomüsin
Müsikarmin	Siyalomüsin, sülfomüsin
Kolloidal demir	Siyalomüsin, sülfomüsin, hyalüronik asit, proteoglikanlar
Toluidin mavisi	Sülfomüsin
Bağ doku elemanları	
Masson trikrom	Kollajen, kas, sinir
Verhöeff-Von Gieson	Elastik lifler
Silver nitrat	Retikulum lifleri
Enfeksiyon etkenleri	
Ziehl Nielsen	Mikobakteri
PAS	Mantar ve parazitler
Müsikarmin	Kriptokok
Giemsa	Leishmania
Methenamine silver	Mantar
Warthin starry	Spiroket, bakteriler
Gram	Bakteriler
Diğer	
Prusya mavisi	Hemosiderin
Oil red O	Lipidler
Von Kossa	Kalsiyum tuzları
Kongo Red	Amiloid

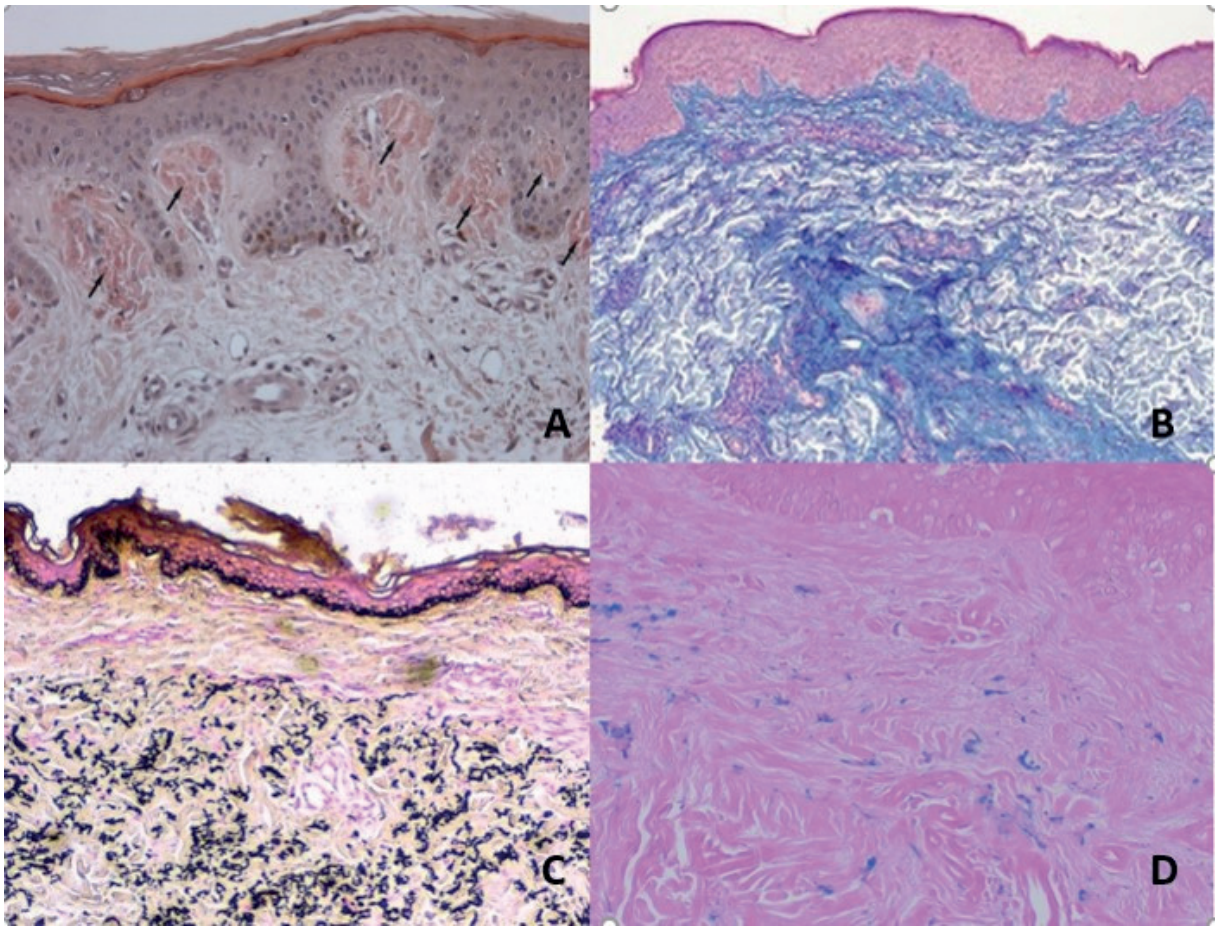

Resim 1A: Liken amiloidozlu olguda amiloid birikimleri (Kongo red), 1B: Retiküler eritematöz müsinozlu olguda dermal miksoid materyal birikimi (Alcian mavisi), 1C: Psödoksantoma elastikumlu olguda kalsiyum depozitleri (Von kossa) 1D: Staz dermatitli olguda mavi renkli hemosiderin pigmentleri (Prusya mavisi)

B. İMMÜNOHİSTOKİMYASAL TESTLER (İHK)

İHK hücre ve dokularda yer alan bir molekülü insitu olarak lokalize edebilmek amacıyla bu moleküle karşı özel yöntemlerle hazırlanmış işaretli antikorların ışık veya elektron mikroskopik düzeyde kullanılması tekniğidir.

Bu yöntem yardımıyla herhangi bir molekülün hücre/ dokunun neresinde ve kabaca ne oranda yer aldığı gösterilir.

İHK'da en önemli rolü antikorlar oynar.

Antikorlar monoklonal ya da poliklonal olabilir.

Uygulandığı materyaller

- ✓ Parafin kesitler
- ✓ Frozen kesitler
- ✓ Sitolojik materyal
- ✓ Elektron mikroskobi materyali

İHK'da Kullanılan Yöntemler;

Kullanılan antikorun çeşidine göre: **Direkt** veya **İndirekt**

İşaretleyiciye göre: **İmmünoenzimatik** veya **İmmünofloresan** yöntemler olarak ayrılır.

İmmünoenzimatik yöntemde;

Antikorun enzime bağlanması, daha sonra da enzimin substratı ile reaksiyona girip renkli görünür ürün oluşturması prensibi kullanılır.

Primer antikor uygulandıktan sonra enzim işaretli sekonder antikor uygulaması ve arkasından da uygun substrat eklenmesiyle istenen doku antijeni görünür hale gelir.

Kullanım Alanları

- ✓ Hematoksilen Eosin boyalı preparatlarda kesin tanısı verilemeyen tümörleri spesifiye etmek
- ✓ Metastatik tümörlerde primeri tayin etmek
- ✓ Prognostik markerları belirlemek
- ✓ Dermatoloji ve Nefrolojideki otoimmün kökenli hastalıkların ayırıcı tanısını yapabilmek (Konnektif doku hastalıkları, Glomerül hastalıkları, Derinin Büllöz hastalıkları vb.)
- ✓ Enfektif ajanları tespit etmek
- ✓ Doku ve hücrelerin salgıladığı ürünleri belirlemek (İmmünoglobulinler, hormonlar vb.)
- ✓ Prognostik belirteç olarak
- ✓ Tümörün evrelemesinde önemli olan mikroinvazyonun; lenf nodülü ve kemik iliği ile diğer organlardaki mikrometastazların tespiti

Tablo 2: Dermatopatolojide sık kullanılan İmmünohistokimyasal Boyamalar ve kullanım alanları belirtilmiştir.

Tablo 2: İmmünohistokimyasal Boyamalar: kullanım alanları

Boya Adı	Kullanım alanı
Epidermal ve Adneksiyal Tümörler	
AE1/AE3	Pan keratin. Epitelyal hücreleri ve tümörleri
CAM 5,2	Keratin 8, 18. Epitelyal hücreleri boyar. Glanduler tümörlerde faydalıdır.
BerEP4	BHK pozitif, SHK negatif boyanır
CK7	Mammarian ve ekstramammarian Paget hastalığı, Sebase, ekrin ve apokrin tümörlerde pozitif
P63	SHKda pozitif
CD10	BHKda epitel pozitif, stroma negatif; Trikoepitelyomda stroma pozitif, epitel negatif
Bcl2	BHKda pozitif
Melanositik Tümörler	
S100	Benign malign ayırdetmeksizin tüm melanositik tümörlerde pozitif (Sensitivitesi yüksek, spesifitesi düşük)
Sox-10	Nöral belirteç. Melanositik tümörlerde nükleer boyanma yapar.
HMB45	İğsi hücreli melanomda negatif, PEComada pozitif (Spesifitesi yüksek, sensitivitesi düşük)
Melan A/Mart 1	HMB45 ile benzer. İğsi hücreli melanomlarda negatif olabilir.
Ki67	Proliferatif aktiviteyi gösterir. Melanomlarda yüksek (%13-35), nevüslerde düşük (%5 den az)
Nöroektodermal tümörler	
S100	Nöroektodermal, nöronal, sinir kılıf kökenli, kıkırdak kökenlitümörler, bazı terbezi tümörleri, myoepitelyoma' da pozitif boyanır

NSE	Merkel hücreli karsinoma
CK20	Merkel hücreli karsinoma
Sinaptofizin	Merkel hücreli karsinoma
Kromogranin	Merkel hücreli karsinoma
TTF1	Metastatik küçük hücreli karsinoma, metastatik tiroid tümörleri
Vasküler Proliferasyonlar	
ERG	Endotel hücrelerinde nükleer boyanma yapar (CD31 den daha iyi)
CD31	Endotelyal tümörlerde pozitif
CD34	Endotelyal tümörlerde pozitif (Sensitivitesi yüksek, spesifitesi düşük)
Fli 1	Endotelyal hücrelerde nükleer boyanır
GLUT 1	Jüvenil hemanjiomların tümünde pozitif, konjenital hemanjiomlarda genellikle negatif
Myojenik/ myofibroblastik Diferansiasyon	
MSA	Kas orjinli tümörler pozitif
Desmin	Kas orjinli tümörler pozitif (Düz kas ve çizgili kas tümörlerinde pozitif, myofibroblastik tümörlerde nadir ve fokal olarak pozitif)
Myogenin	Rabdomyosarkomda pozitif
SMA	Düz kas tümörleri, glomus tümörü, myoperisitoma, dermatomyofibroma da pozitif
Lenfoid Belirteçler	
LCA	Tüm lenfoid hücreler
CD3	T lenfoid hücreler ve tümörleri
CD20	B lenfoid hücreler ve tümörleri
CD30	Anaplastik büyük hücreli lenfoma
CD138	Plazma hücreleri ve plazma hücreli myeloma
BHK. Bazal hücreli karsinoma; SHK, Skuamöz hücreli karsinoma; MSA, Kas spesifik aktin; PEComa, perivasküler epiteloid hücreli tümör; SMA, anti- düzkas aktini.	

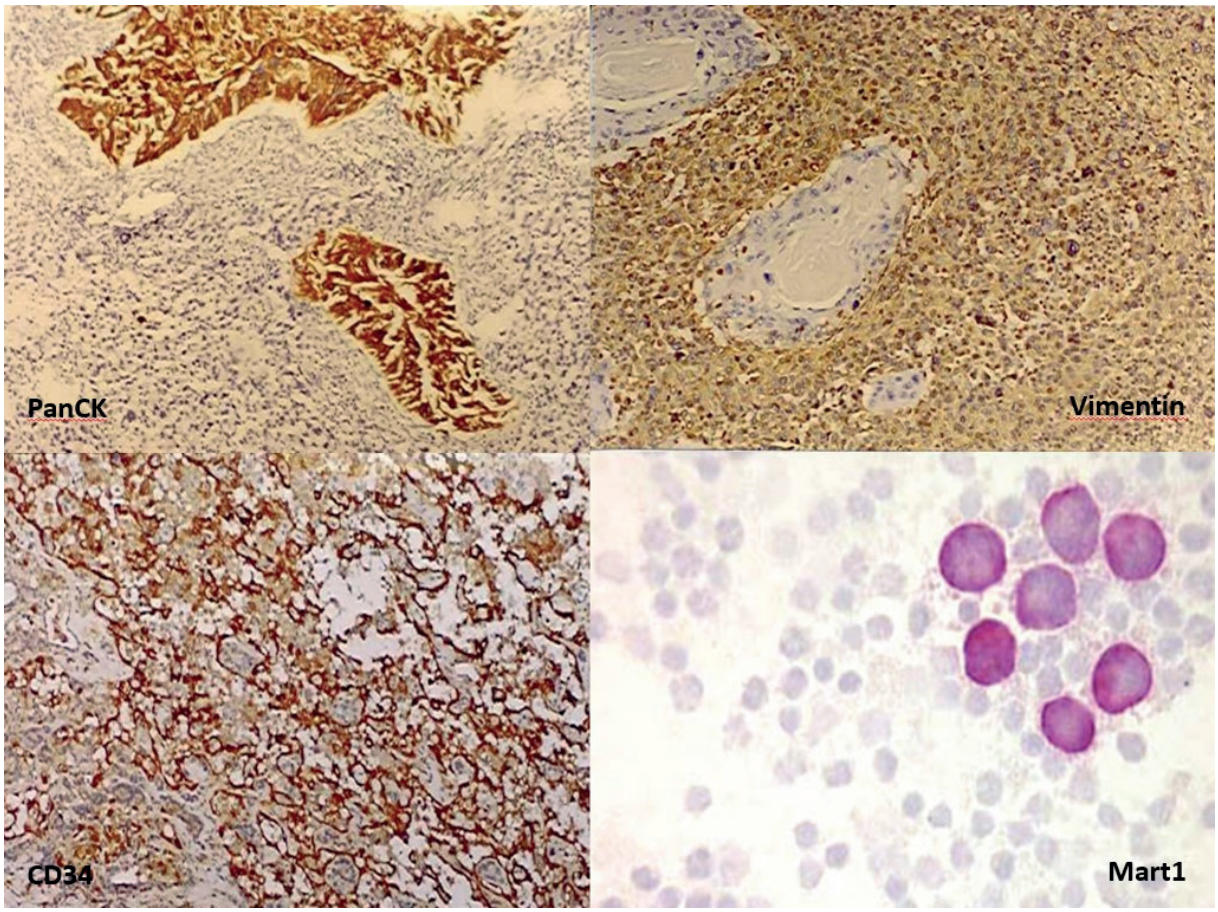

Resim 2: Sol üstte karsinosarkomalı olguda epitelyal komponentin Pan CK ile boyanması, sağ üstte aynı olguda sarkomatöz komponentte vimentin pozitifliği. Sol alt resimde anjiosarkomada CD34 boyanması. Sağ alt resmde lenf nodunda mikrometastatik melanomun Mart 1 ile demonstrasyonu.

Şekil 1'de İmmünohistokimyasal boya yardımıyla andiferansiye bir tümöre algoritmik yaklaşım verilmiştir.

Şekil **1:** İmmünohistokimyasal boya yardımıyla andiferansiye bir tümöre algoritmik yaklaşım

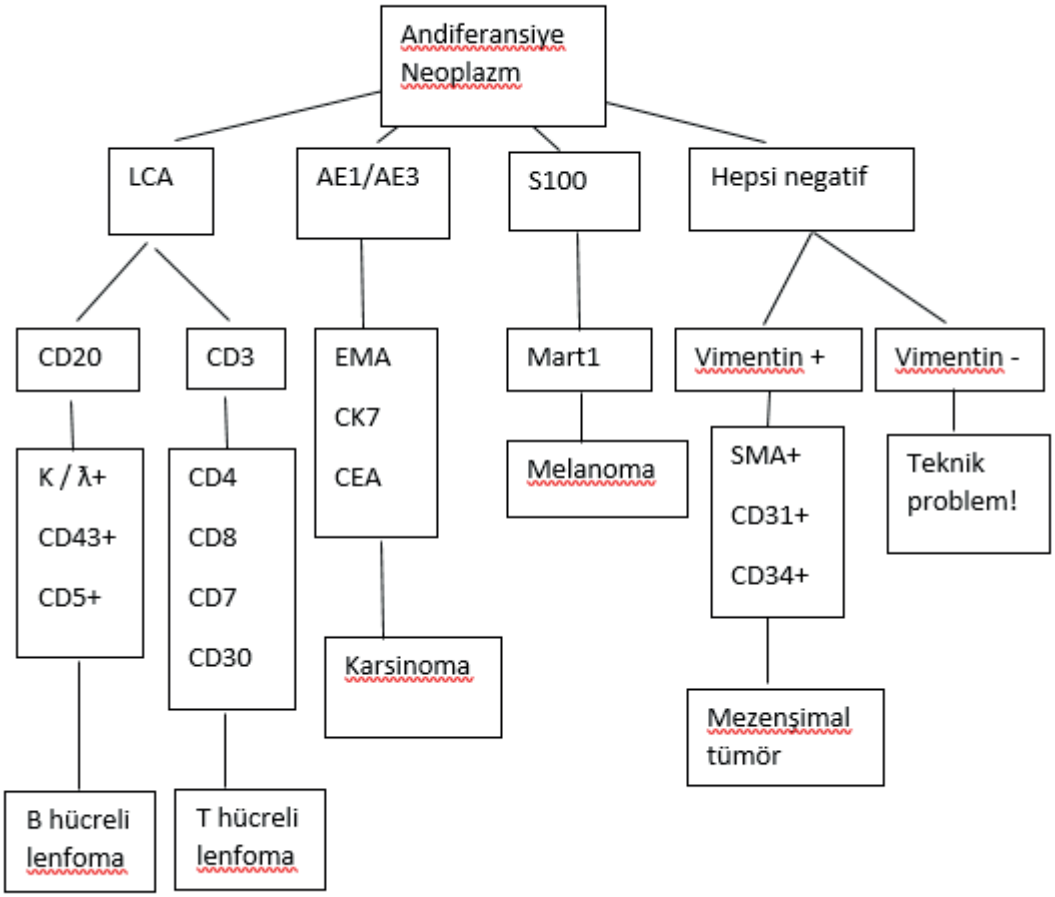

Tablo 3: İmmünfloresan Boyamalar ve büllöz hastalıklarda boyanma paternleri

Hastalık adı	**Ana immünbirikim**	**Boyanma Yeri**	**Boyanma paterni**
Subepidermal büllöz hastalıklar			
Büllöz pemfigoid	C3,IgG	BMZ	Lineer
Skatrisyal pemfigoid	C3,IgG	BMZ	Lineer
Herpes gestasyones	C3	BMZ	Lineer
Akkiz epidermolizis bülloza	C3,IgG	BMZ	Lineer
Büllöz SLE	C3,IgG,IgA,IgM	BMZ	Granuler
Dermatitis Herpetiformis	IgA	BMZ	Granuler
Lineer IgA Dermatozu	IgA	BMZ	Lineer
Eritema multiforme	C3,IgM	BMZ	Granuler
	C3,IgM	Damarlar	Granuler
Pemfigus ve varyantları			
Pemfigus vulgaris	IgG+/- C3	İntersellüler	Dantelimsi/ noktasal
Pemfigus foliaseus	IgG+/- C3	İntersellüler	Dantelimsi/ noktasal

Pemfigus vejetans	IgG+/- C3	İntersellüler	Dantelimsi/ noktasal
Pemfigus eritematozus	IgG+/- C3	İntersellüler	Dantelimsi/ noktasal
IgA pemfigusu	IgA+/-IgG+/-C3	İntersellüler	Dantelimsi/ noktasal
Paraneoplastik pemfigus	IgG	İntersellüler	Dantelimsi/ noktasal
	C3, IgG	BMZ	Lineer
	C3, IgG	BMZ	Granuler
BMZ, bazal membran zonu			

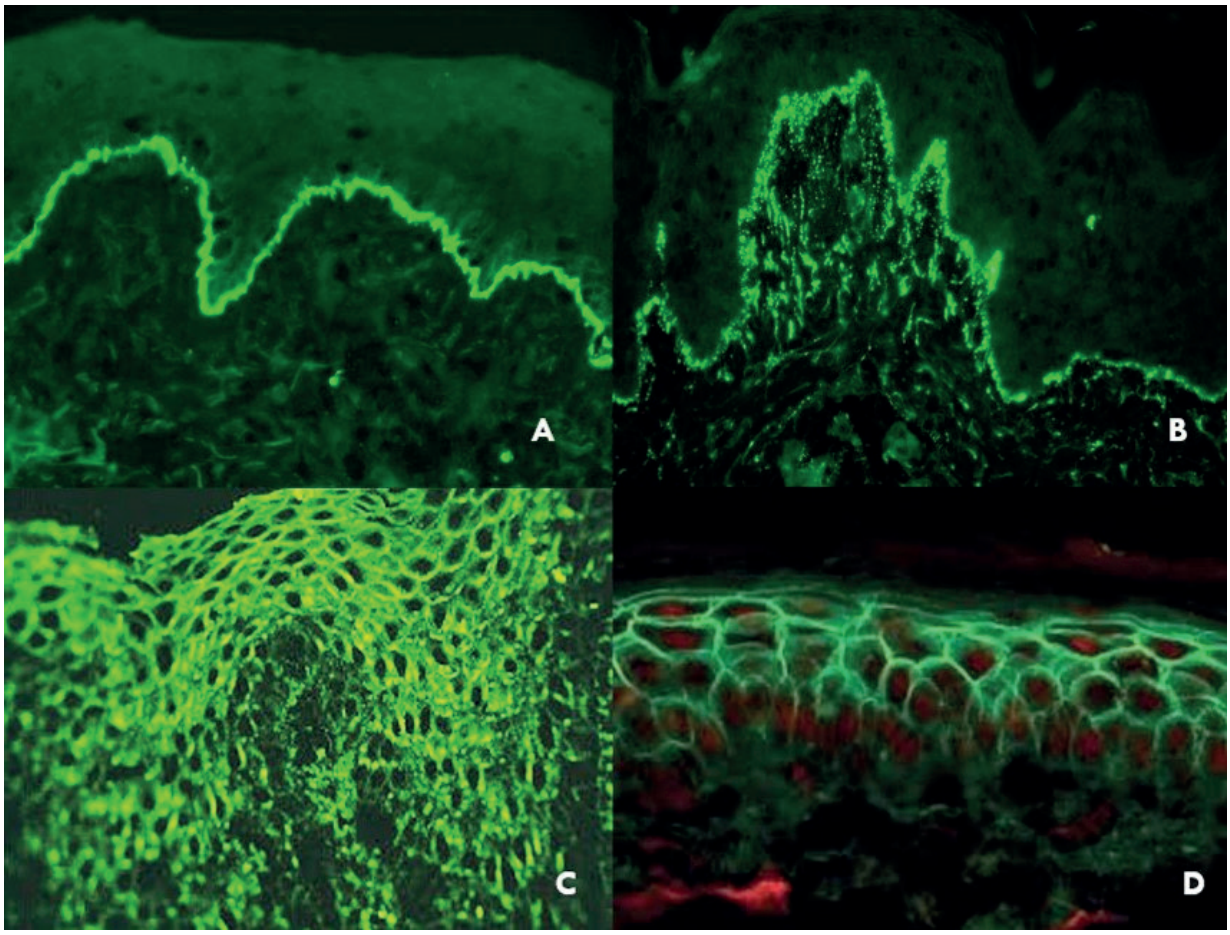

Resim 3A: Büllöz pemfigoidde bazal membranda lineer IgG birikimi, 3B: Dermatitis herpetiformiste bazal membranda granüler IgA birikimi, 3C: Pemfigus vulgariste tam kat intersellüler IgG birikimi, 3D: Pemfigus foliaseusta üst epidermal intersellüler IgG birikimi

C. MOLEKÜLER PATOLOJİK TESTLER

Moleküler patoloji, patoloji içinde son yıllarda önemli bir yer olarak gelişen, organ, doku ya da hücrelerde genetik moleküllerin, mutasyonların, mutant gen ve gen ürünlerinin incelenmesi ile hastalıkların tanısının ve tedavi seçeneklerinin belirlenmesi sağlayan bir alandır. OMICS olarak belirtilen (genomik, proteomik, metabolomik gibi) yeni çalışma alanları ile de ilişkisi olan moleküler patoloji, günlük uygulamada daha çok kanser tanı ve mutasyon analizlerinde yer almaktadır. Son yıllarda her geçen gün önemi daha da artan 'Hedefe Yönelik' tedavinin temelinde bu moleküler çalışmalar yer almaktadır. Özellikle bazı tümör tiplerinde (bazı yumuşak doku tümörleri gibi) ise hem tanı hem prognoz (hastalığın gidişatı) tayini için de 'Moleküler Patolojik' tetkikler gerekli olabilmektedir.

Kaynaklar

1. Histologic Diagnosis of Inflammatory Skin Diseases. Ackerman AB et al. Second Ed. , Williams and Wilkins; 1997
2. Skin Pathology. Weedon D. Churchill Livingstone, 2002
3. Lever's Histopathology of the skin. David E. Elder. 12th Ed. , Wolters Kluver; 2022
4. Dermatopathology. W. Kempf, M. Hantschke, H. Kutzner , W. H. C. Burgdorf. Steinkopff Verlag, Springer; 2008.
5. Mayo Clinic Atlas of Immunofluorescence in Dermatology. Patterns and Target Antigens. Amer N. Kalaaji, Marie Eleanore O. Nicolas. Mayo Clinic Scientific Press Taylor ve Francis group; 2006.
6. McKee's Pathology of the Skin with clinical correlations. Eduardo Calonje, Thomas Brenn, Alexander J. Lazar, S. teven Billing. 5th Ed. Elsevier; 2020.
7. Pathology Outlines.

KUTANÖZ İMMUNOLOJİ (Dermatoimmünoloji)

Doç. Dr. Sibel DOĞAN GÜNAYDIN[1]

1. **Giriş:** Deri ve mukozalar, vücudun kronik şekilde dış etken ve mikroorganizmalara maruz kalan öncelikli bariyer sistemleridir. Bu nedenle, deride hem doğal hem de kazanılmış immün yanıt mekanizmalarının sağlıklı biçimde yürütülmesi büyük önem taşımaktadır. Deri ve ekleri, karmaşık bir immün organ olarak kabul edilir ve deri ile ilişkili lenfoid dokular (skin-associated lymphoid tissues, SALT) terimi, immünolojide sıkça kullanılan bir isimlendirme olarak yer almaktadır.

2. **Derinin immünolojik yapısı:** Deri, yaklaşık 1,8-2 m^2'lik yüzey alanıyla vücudun en büyük organı olarak bilinir ve ektodermal ve mezenkimal elemanlardan oluşur. Anatomik olarak epidermis, dermis ve subkutan doku olmak üzere üç ana katmana ayrılarak incelenir.

   Deride bulunan doğal immünite elemanları, interlökin-1 (IL-1) gibi sitokinleri, kompleman gibi kanda bulunan elemanları, doğal immün sistemde görevli Langerhans hücrelerini, dermal dendritik hücreleri (DH) ve epitelyal ve immün hücrelerin yüzeylerinde yer alan toll-benzeri reseptörler (TLR) ve nod-benzeri reseptörleri (NLR) içermektedir.

   Kazanılmış immün sistem hücrelerinden özellikle T hücreler ve daha nadir olarak B hücreler, kutanöz immün sistemin savunma mekanizmalarında görevlidirler. Bu hücrelerin kutanöz anatomide yerleşim alanlarına bakıldığında, CD8+ sitotoksik T lenfositlerin stratum bazale ve stratum spinozumda yer alabildiği görülmektedir. Dermiste ise dermal DH, plazmositoid DH, T hücre alt grupları [yardımcı T hücre tip1; Thelper1 (TH1), TH2, gama-delta T hücre], doğal öldürücü-T (NK-T) hücreler, makrofajlar, mast hücreleri ve fibroblastlar yer almaktadır.

3. **Normal flora:** Deri, doğal immün sistem elemanları olarak kabul edilen çok çeşitli mikroorganizmalardan oluşan bir mikrofloraya sahiptir. Aslında deri, bakteri, fungus, viruslar ve akarlar gibi mikroorganizmaların kolonize ettiği bir ekosistemdir. Mikroflora veya mikrobiyom, derinin kalınlığına, kıl folliküllerinin ve sebase bezlerin yoğunluğuna bağlı olarak farklılık gösterebilir ve kıvrım bölgelerinde değişişebilir.

   Kolonize simbiyotik mikroorganizmalar, daha patojenik ve zararlı organizmaların invazyonunu engelleyerek kutanöz bağışıklığın korunmasını sağlar. Deri mikroflorası, kutanöz bariyerin bir parçası olarak işlev görerek vücudumuzu dış etkenlere ve enfeksiyonlara karşı korumada önemli bir rol oynar.

4. **Deri immünitesinde görevli hücreler**

a. **Keratinositler:** Deri epitelinin %90'ından fazlasını oluşturan keratinositler, doğal immün sistem hücreleri olarak kabul edilmektedir. Deri yüzeyini kolonize eden mikroorganizmaları, sürekli olarak patern tanıma reseptörleri (pattern recognition receptor, PRR), TLR ve NLR aracılığıyla tanırlar. Keratinositler, mikrobiyal kaynaklı patojen ilişkili moleküler paternleri (PAMP) ve irritan ve toksin kaynaklı tehlike ilişkili moleküler paternleri (DAMP) TLR ve NLR'leri yoluyla tanırlar. Yüzeylerindeki PRR'ler sayesinde flajellin, nükleik asitler, gram-negatif bakteri duvarlarında bulunan lipopolisakkaritleri, fungal hücre duvarında yer alan mannan ve zimosin, gram-pozitif bakterilerde bulunan peptidoglikan ve lipoteikoik asit gibi PAMP'ları tanımakla görevlidirler. Yüzeylerinde bulunan TLR'ler ise daha çok bakteriyel ve viral DNA veya RNA'daki çeşitli motifleri tanımak için kullanılmaktadır.

1. Hacettepe Üniversitesi Tıp Fakültesi Deri ve Zührevi Hastalıklar Anabilim Dalı, Ankara

TLR'ler, hücre yüzeyi ve endozomlarda bulunan transmembran proteinlerdir. Epidermal keratinositler, çeşitli TLR'leri bünyelerinde barındırırlar. TLR1, TLR2, TLR4, TLR5 ve TLR6 hücre yüzeyinde, TLR3 ve TLR9 ise endozomlar içerisinde bulunmaktadır. TLR3'ün çift sarmal RNA ile uyarılması, TLR7'nin indüklenmesine yol açar. TLR ekspresyonu, TH1 tipinde immün yanıt ve interferon (IFN) salınımı ile sonuçlanır. DH'ler üzerinde bulunan TLR'ler aracılığıyla tanınan mikrobiyal komponentler T hücrelere sunulur ve bu şekilde kazanılmış immün yanıt indüklenebilir. Bu yanıt mekanizmasından yararlanılarak üretilen ve TLR7 agonisti olarak davranan imidazokinolin (imikimod), HPV'ye karşı başarılı bir antiviral tedavi yanıtını indükleyerek etkili olabilmektedir.

Keratinositler, TLR ekspresyonu ile Langerhans hücrelerinin aktivasyonunu ve diğer profesyonel olmayan antijen sunucu hücrelerin uyarılmasını sağlarlar. Aynı zamanda CD40 ligandı eksprese ederek dermal DH'lerde uyarı oluşumuna ve lenf nodunun uyarılmasına, lenfadenopati gelişmesine ve antikor oluşumuna katkıda bulunurlar.

Keratinositler, sitokin, kemokin ve antimikrobiyal peptitler (AMP) ile nötrofilleri, monositleri ve T hücrelerini uyarır. Keratinositlerin PAMP'ları fark ederek AMP salgılamasıyla doğal immün yanıt başlar. AMP'ler bakteri, fungus ve zarflı virüsleri doğrudan öldürebilir. Defensinler, RNAaz, psoriazin, katelisidin ve dermisidin keratinosit kaynaklı AMP'lere örnek olarak verilebilir. Psoriazisde yüksek miktarda olan AMP'ler sayesinde psoriatik plaklar üzerinde hemen hiçbir zaman bakteriyel süperenfeksiyonlar gelişmez. Atopik dermatitli hastalarda ise özellikle *Staphylococcus aureus* ile bakteriyel süperenfeksiyon gelişme riski artmış olabilir, çünkü atopik dermatit patogenezinde azalmış AMP'lerin olduğu düşünülmektedir.

AMP'ler dışında keratinositler IL-1, IL-6, IL-10, IL-18 ve tümör nekroze edici faktör alfa (TNF-α) salgılarlar. Kimyasallar ve ultraviyole radyasyon (UVR) keratinositlerden proinflamatuar sitokinlerin salgılanmasına neden olabilir. Keratinositler ayrıca taşıdıkları kemokin reseptörleri ve salgıladıkları CCL20, CXCL9, CXCL10 ve CXCL11 gibi kemokin ligandları ile deriye T hücre göçünü, CXCL1 ve IL-8 ile ise inflame epidermise nötrofil göçünü indüklerler. Keratinositler, doğal immünite ve kazanılmış immünite arasında önemli bir rol oynayarak deri bağışıklığının korunmasına ve düzenlenmesine katkıda bulunurlar.

Derideki immün yanıtın koordinasyonu sırasında, keratinositler çevresel uyarıları algılayarak IL-1β, IL-6, IL-18 ve TNF gibi proinflamatuvar sitokinleri salgılarlar. Bu sitokinler dermal DH'leri aktive eder. Uyarılan plazmositoid DH (pDC) IFN-α salgılayarak inflamasyonu arttırırlar. Aynı zamanda, fibroblastlar TNF ve IL-6 gibi sitokinleri salgılayarak immün yanıta katkıda bulunurlar. NK-T hücreleri de IFN-γ ve TNF salgılayarak immün yanıtı desteklerler.

Tüm bu süreçler sonucunda dermal DH'ler, deride yerleşik hafıza CD4+ ve CD8+ hücreleri aktive ederek spesifik bağışıklık tepkisine yol açarlar. Bu koordineli immün yanıt sayesinde deri, enfeksiyonlara ve diğer patojenlere karşı etkin bir savunma mekanizması oluşturur. Deri bağışıklığının bu kompleks düzenlemesi, vücutta dış etkenlere maruz kalma sıklığının yüksek olduğu bölgede vücut için hayati önem taşır ve sağlıklı bir bağışıklık sisteminin sürdürülmesini sağlar.

b. Dendritik hücreler

Deri, çeşitli DH'lerin bulunduğu önemli bir bağışıklık organıdır. Langerhans Hücreleri (epidermal DH), dermal myeloid DH, plazmasitoid DH ve miyeloid inflammatuvar DH, derideki başlıca DH türleridir. Langerhans hücreleri diğer DH'lerden CD1a yüzey molekülünü eksprese etmeleri ile ayrılırlar. Dermal DH'ler ise lenf nodlarına kolaylıkla göç edebilirler ve aktive olduklarında TNF ve indüklenebilir nitrik oksit sentaz (iNOS) salgılayabilirler. DH'lerin temel fonksiyonu, antijenik komponentleri T hücrelere sunarak kazanılmış immün yanıt mekanizmalarını başlatmaktır.

Deride antijenik uyarılar, deri hasarı, dermatofit enfeksiyonları, bakteriyel veya viral enfeksiyonlar gibi çeşitli yollarla gelişebilir. Antijen ile karşılaşma sonrasında doğal immün sisteme ait lokal immün öğeler olan makrofajlar, kompleman ve defensinler (katyonik AMP) aktive olur. Kaspaz-1 aktivasyonu ile aktive olan IL-1β ve IL-6 akut inflamasyonu tetikler. Antijeni tanıyan Langerhans

hücreleri ve dermal DH'ler, bölgesel lenf noduna göç ederek parakortikal alanlarda kolonize olurlar ve burada T hücrelere işledikleri antijenleri sunarlar. Ancak bu yolla sadece spesifik yanıtı oluşturacak kazanılmış immün sistem aktivasyonu sağlanır.

DH'ler, aldıkları antijeni glikoprotein olarak alıp işleyerek polipeptit haline getirir ve bu antijenleri major doku uygunluk antijen (MHC) molekülleri aracılığı ile yüzeylerinde sunmaya başlarlar. Viral antijenler veya tümoral antijenler gibi selüler metabolizma ürünü olan polipeptitler MHC sınıf I molekülleri ile CD8+ T hücrelere sunulur. Yabancı antijenler ve ancak kimyasal olarak bir proteine bağlandığı zaman T hücre yanıtı oluşturabilen haptenler ise MHC sınıf II molekülleri ile CD4+ T hücrelere sunulur. Bu süreçler, derideki immün yanıtın koordinasyonunu ve kazanılmış immün sistem aktivasyonunu sağlar, böylece dış etkenlere karşı etkin bir bağışıklık tepkisi geliştirilir.

c. Lenfositler

Sağlıklı deride B hücreleri nadir olarak bulunur. T hücreleri deride dikotomik bir dağılım gösterir. CD4+ T hücreler dermiste, CD8+ T hücreler ise epidermiste yer alır. Herpes simpleks virüs (HSV) enfeksiyonu sonrasında, CD8+ T hücrelerin epidermiste yerleştiği gözlenir.

İnflame olmayan sağlıklı deride T hücreleri mevcuttur. Normal deride %95'in üzerinde CD45RO+ hafıza T hücre ve %5'in altında naif T hücre bulunur. Çoğu T hücresi kutanöz lenfoid antijen (CLA) eksprese eder. Normal deride, total kan hacminin yaklaşık iki katı kadar T hücresi bulunur. CLA ve CCR4, skin homing adresinler olarak da adlandırılmaktadır.

CD8+ T hücreleri, perforin ve granülozin gibi sitotoksik granüllerin salınımı ile sitotoksik özellikler gösterirken, CD4+ T hücreler yardımcı T hücre (TH) görevini üstlenirler. TH1 hücreleri, IL-2, IFN-γ ve TNF gibi sitokinleri daha çok üreterek makrofajları aktive eder ve sitotoksik T hücre yanıtını uyarır. Bu süreçte, TH1 yanıtının oluşması için önemli bir sitokin olan IL-12 rol oynar. Öte yandan, IL-4›ün eksikliği, IL-12, IL-2 ve IFN-γ'nın varlığında baskın olarak TH1 yanıtının geliştiği görülürken, TH2 hücreleri ise IL-4, IL-5, IL-6, IL-13 ve IL-15 salgılayarak humoral immün yanıtı desteklerler. Alerjen ve ekstraselüler patojenler gibi uyaranlar, mast hücre ve bazofillerden salınan IL-4 sayesinde T hücrelerinin TH2 profiline yönlendirilmesine neden olur. IFN-γ, TH2 yanıtını baskılarken, IL-4 ve IL-10 ise TH1 yanıtını baskılamaktan sorumludur. Bu dengenin bozulması, çeşitli dermatolojik hastalıklara neden olabilir. (Tablo 1.)

Tablo 1. Başlıca dermatolojik hastalıklarda etkili olan sitokinler.

TH1(yardımcı T hücre 1) yanıtının baskın olduğu dermatolojik hastalıklar (IFN-γ ,TNF, IL-1,IL-2, IL-6, IL-8, IL-12, IL-18)	Psoriasis, Psoriatik artrit, Rozasea, Liken planus, Alopesia areata, Hidradenitis suppurativa, Nötrofilik dermatozlar Melanoma Akne vulgaris, Dermatomiyozit, Vitiligo, Kontakt dermatit
• Akne vulgaris	IL1-α, TNF-α, GM-CSF
• Alopesi areata	IFN-γ, RANTES, IL-8, eotaxin
• Liken planus	Aktive CD8+ T hücre: TNF-α
• Vitiligo	IL1, IL6, TNF-α
• Nötrofilik dermatozlar	IL-8, TNF- α
• Allerjik kontakt dermatit	TNF-α, IL-8
TH2 (yardımcı T hücre 2) yanıtının baskın olduğu dermatolojik hastalıklar (IL-4, IL-5, IL-13, IL-25, IL-31, IL-33, TSLP)	Atopik dermatit, Prurigo nodülaris, Kronik spontan ürtiker, Büllöz pemfigoid, SLE, Sjögren sendromu, Sistemik skleroz, KTHL, Gıda alerjileri
• Atopik dermatit	IL4, IL13, IL31

Th17-IL-23/IL-17 aksı ilişkili hastalıklar **(IL-17A,17F, IL-22, IL-23, IL-36)**	Psoriasis, Psoriatik artrit , Atopik dermatit, Hidradenitis suppurativa, Alopesia areata , Pitriazis rubra pilaris, Sistemik sklerozis, SLE, Nötrofilik dermatozlar
• Psoriazis	T-helper 17 hücreler: IL17, myeloid dendritik hücre: IL23, TNF-α
• Püstüler psoriazis	IL-1, IL-36

Bunun yanı sıra, dokuda yerleşik hafıza T hücreleri (T resident memory hücre, Trm) uzun süre deride kalabilirler. Trm'ler viral enfeksiyon sonrasında deride kalır ve migrasyon yetenekleri bulunmamaktadır. L-selektin eksprese etmezler ve çoğunlukla deride veya kanda bulunurlar. Naif T hücreler, deriden drene olan bir lenf nodunda antijenle ilk karşılaşmalarını tamamlarsa, skin homing adresinler olarak da adlandırılan CLA ve CCR4'ü eksprese ederler. Antijenle ikinci karşılaşmada ise efektör hafıza T hücreleri (T effector memory, Tem) doku içi adresin reseptörlerini açığa çıkarır. Patojen temizlendikten sonra ise santral hafıza T hücreleri (T central memory, Tcm) oluşur. Tcm'ler, lenf nodu homing reseptörleri olan L-selektin ve CCR-7'yi eksprese ederler. Patojenle temas sonrasında, deriye göç ederler ve patojenin yok edilmesine katkı sağlarlar. Tem'ler tüm deriyi kolonize edebilse de, patojen maruziyetinin yoğun olduğu bölgelerde daha sık bulunurlar. DH daha önceden karşılaşılmış olan antijeni alır ve yerleşik Tem'e sunar. Bu lenfositler çoğalarak patojeni elimine ederler. İnflamasyonun endotel aktivasyonu ile kandan non-spesifik T lenfositler gelir ve az sayıda da olsa antijen spesifik T hücreleri dokuya gelir. DH, antijeni lenf noduna taşır ve burada Tcm'ye sunar. Tcm'ler, deriye göç edebilen Tem oluşumunu sağlar. TH17 hücreler IL-17 salınımı ile karakterize bir T hücre subgrubudur. CCR6 eksprese eden TH17 hücreler CCL20 ligandı sayesinde epitelyal dokulara göç edebilmektedirler. TH17 hücrelerinin farklanması IL-23 ve IL-12 bağımlıdır. TH17 hücrelerin mantarlar, protozoalar, virüsler ve diğer ekstraselüler bakterilere karşı immün yanıtı sağladıkları bilinmekle beraber bu hücrelerin önemli otoimmün ve inflamatuvar hastalıkların (örn psoriazis, romatoid artrit, lupus eritematozus) patogenezinde rol aldıkları düşünülmektedir.

5. Deride gecikmiş tip hipersensitivite yanıtı

İmmün duyarlanma geliştikten sonra, antijen sunucu hücrelerin aynı antijeni spesifik T hücrelere tekrar sunması sonucunda immün yanıt oldukça güçlü bir şekilde ortaya çıkar. T hücreleri klonal olarak çoğalır ve özellikle IL-2 salgılamaya başlarlar. Bu süreçte, TH1, TH2 ve TH17 gibi önemli alt gruplara farklanma gerçekleşir. TH1 ve TH17 hücreleri özellikle viral ve mikobakteriyel enfeksiyonlara karşı gelişen immüniteden sorumludurlar. Tüberkülin deri reaksiyonu bu tip immüniteye güzel bir örnek olarak verilebilir. Öte yandan, ekstraselüler parazitler veya nematodlarla uyarılan immün sistem, özellikle TH2 yanıtını aktive eder.

İmmün yanıtın kontrolünü sağlayan regülatör T hücrelerinin (Treg) yetersiz olduğu durumlarda, immün yanıt mekanizmalarındaki denge bozularak çeşitli hastalıklar gelişebilmektedir. Örneğin, zararlı bir patojene karşı gösterilmesi beklenen yanıt, sıradan çevresel alerjenlere karşı da kolaylıkla tetiklenebilir hale gelebilir. Kontakt hipersensitivite ve likenoid graft versus host hastalığı, TH1-TH17 aracılı immünitenin önemli bir örneğidir ve bu reaksiyonlar tip IV hipersensitivite mekanizması ile gelişir.

Enfeksiyon hastalıklarından korunmada en önemli basamaklardan birini oluşturan aşılama, kutanöz immünite elemanlarının işlev ve kapasitelerinin iyi bilinmesini gerektirir. Aşılama ile kalıcı immünite sağlanması planlanan enfeksiyon ajanının özellikleri, aşılama yolunun seçilmesinde önem taşır. Örneğin, sadece deriye özel reseptörleri (skin-homing reseptörler) aracılığı ile papiller dermisteki damarlardan geçerek deriye göç edebilen lökositlerde yerleşen bir patojen için çiçek virüsü aşısı, özel bir teknik olan skarifikasyon yöntemiyle epidermis içine virüs transferi yapılarak

gerçekleştirilebilir. Bu yöntemle kutanöz T hücre aracılı gecikmiş tip hipersensitivite reaksiyonu oluşturulmuş ve deriye özel reseptörlere sahip T hücreleri uyarılarak çiçek mikrobuna karşı kalıcı immünite elde edilebilmiştir.

Sonuç olarak, intradermal olarak yapılan aşılamalarda baskın olarak deriye özel efektör hücreler uyarılırken, oral yoldan veya intramusküler enjeksiyonlar ile uyarılan efektör hafıza T hücreleri diğer dokularda savunmaya yönelik olarak gelişebilmektedirler. Aşılara eklenen adjuvanlar ile daha geniş ve santral bir hafıza hücre havuzu oluşturulması mümkün olsa da komplikasyonların ve otoimmün reaktivitenin tetiklenmemesi için adjuvan kullanımının sınırlı ve kontrollü olarak ele alınması önerilmektedir.

Kaynaklar

1. Abbas AK, Litchman AH, Pillai Shiv. Cellular and molecular immunology. 10th ed. Elsevier; 2021.
2. Shwarz T. Overview of basic science. Immunology. In Bolognia JL, Jorizzo JL, Rapini RP eds. Dermatology. Vol 1. 1st ed,. Spain: Elsevier; 2003; 65-81.
3. Nguyen AV, Soulika AM. The Dynamics of the Skin's Immune System Int J Mol Sci. 2019; 20:1811.
4. Bangert C, Brunner PM, Stingl G. Immune functions of the skin. Clin Dermatol 2011; 29:360-76.
5. Debenedictis C, Joubeh S, Zhang G, Barria M, Ghohestani RF. Immune functions of the skin. Clin Dermatol 2001; 19:573-85.
6. Streilein JW. Skin-associated lymphoid tissues (SALT): origins and functions. J Invest Dermatol. 1983; 80:12-6.

TÜRK TABİPLERİ BİRLİĞİ

BURSA TABİP ODASI

DERMATOLOJİDE AKRONİMLER VE HATIRLATICILAR

Uzm. Dr. Selen Taner AKBAY[1]

Prof. Dr. Ümit TÜRSEN[2]

1. **Giriş:** Terim, değişik bilim, sanat ve meslek alanlarında özel kullanım alanları bulmuş belli bir kavramı karşılayan özel sözcükleri ifade ederken; terminoloji ise terimler ile uğraşan bilim dalıdır. Tıbbi terminoloji ise tıbbi terimleri konu alan bilim dalıdır. Akronim ise, birden fazla terimle ifade edilen uzun sözcükleri kısaltmak ve yazım kolaylığı sağlamak için baştaki veya içeriğindeki harflerin kısaltılması ile elde edilen özel kelimelere denilmektedir. Örnek olarak beyin omurilik sıvısı **'**BOS', bilgisayarlı tomografi 'BT', vücut kitle indeksi 'VKİ' tıbbi akronimler arasında sayılabilir.

2. **Tarihçe:** Tıp terimleri genel olarak Latince ve Yunanca'dan köken almaktadırlar. En eski tıbbi terimlere eski Mısır dillerinde rastlanılmıştır. Daha sonra Yunanca kökenli kelimeler kullanılmaya başlanılmıştır. Özellikle günümüzde kullanılan birçok tıbbi terim Hipokrat tarafından bulunmuştur. Roma İmparatorluğu'nun gelişimi ile birçok terim Latinceye dönmüştür ve halen tıbbi terimlerde baskın dil olarak Latince kullanılmaktadır. Yine Arapça ve son yıllarda artan sayıyla da İngilizce kökenli sözcüklerden de tıbbi terimler üretilmektedir. Bazı terimlerde Latince kullanımı ağırlık kazanırken bazı terimlerde Yunanca kullanım yaygın olarak devam etmektedir. Örneğin; '**cutis**' Latincede deri anlamına gelmektedir ve anatomide ağırlıklı olarak kullanılmaktadır. '**Dermat**' ise Yunanca deri anlamına gelir ve patoloji ve klinikte daha çok bu şekliyle kullanılır. Terminolojide derinin inflamatuvar durumları dermatit olarak tanımlanmaktayken, deri hastalıklarıyla ilgilenen tıp dalına dermatoloji denilmektedir.

3. **Akronimler:** Belli bir tanımı hatırlatmak için, birkaç sözcüğün ilk harflerinin veya ilk hecelerinin birleşmesiyle oluşan sözcüklere denilmektedir. Akronimler özellikle tıp literatüründe yoğun olarak kullanılmakla birlikte bütün bilim dallarında yaygın kullanımları mevcuttur. Kelime anlamı olarak 'kısma ad' karşılığına denk gelmektedir. Tıp literatüründe kullanılan bu kısaltmalar ve akronimler kendi içlerinde yeni kelimeler türetilmesini sağlamıştır. Kısma adların çoğunluğu tıbbi terminolojiye katkı sağlayan Latince- Yunanca ve giderek etkisi artan İngilizce kökenli sözcüklerden oluşmaktadır. Dilbilimci Hadumod Bußmann'a göre akronimlerin farklı oluşturulma biçimleri mevcuttur.

a. Kelimelerin ilk harflerinden veya hecelerinden oluşan kısaltmalar.

Örneğin; LASER (Light Amplification by Stimulated Emission of Radiation).

b. Hecelerle oluşturulan kısaltmalar/kısma adlar / heceli kısma adlar.

Örneğin; AİDS (Acquired Immune Deficiency Syndrome)

c. Kelimenin ilk harfleriyle hece oluşturan kısaltmalar.

Örneğin; SAPHO: Sinovitis, akne (konglobata), püstülozis (palmoplantar), hiperosteozis, osteitis.

d. Karma biçimler.

Örneğin; ADAM: Assessment Measure for Atopic Dermatitis (Atopik Dermatit Değerlendirme Ölçeği).

4. Dermatolojide Akronimler:

5. Dermatoloji görsel bir bölüm olduğundan hatırlatıcı akronimlerin kısaltmaların tanımlanması ve ezberlenmesi konusunda önemi artmaktadır. Özellikle birbiriyle ilişkili klinik özelliklerin ve birden fazla

1. İskenderun Devlet Hastanesi Deri ve Zührevi Hastalıklar Kliniği, Hatay
2. Mersin Üniversitesi Tıp Fakültesi Deri ve Zührevi Hastalıklar AD, Mersin

bulgu içeren sendromların hatırlanması ve tanınması açısından akronimlerin kolaylaştırıcılığından dermatolojide daha fazla yararlanılmaktadır. Akronimler, kısa, basit, kullanılması ve hatırlanması kolay kısaltmalardır. Akronim kullanmanın avantajları dışında kavram karmaşasına neden olabilmesi nedeniyle dezavantajları da mevcuttur. Akronim kullanılırken yazarların, editörlerin ve hakemlerin en dikkat ettiği hususlar kullanılan dilin anlaşılırlığı ve dermatolojide tek tip terminoloji kullanılmasıdır.

Dermatolojide yaygın kullanılan akronim örnekleri Tablo 1'de verilmiştir.

Tablo 1. Dermatolojide sık kullanılan akronimler

Akronimler	**Komponentleri**
ABCD	Asymmetry, Border sharpness, Color variegation, Diameter Asimetri, kenar düzensizliği, renk değişikliği, boyut
AD	Atopik Dermatit
AGEP	Akut Generalize Ekzantematöz Püstülozis
BCC	Basal Cell Carcinoma Bazal hücreli kanser
BIDS	Brittle hair (B), Intellectual impairment (I), Decreased fertility (D), Short stature (S) Kırılgan saçlar, entellektüel bozukluk, azalmış fertilite, kısa boy
CANDLE	Cronic Atypical Neutrophilic Dermatosis with Lipodystrophy and Elevated temperature Kronik Atipikal Nötrofilik Dermatoz Lipodistrofi ve Artmış sıcaklık
CHILD	Congenital Hemidysplasia with Ichthyosiform Erythroderma and Limb Defects Konjenital hemidisplazi, iktiyoziform eritrodermi ve uzuv defektleri
CLOVE	Congenital, Lipomatous Overgrowth, Vascular malformations, Epidermal nevi and Scoliosis/Skeletal/Spinal anomalies Konjenital lipomatöz büyüme, vasküler malformasyonlar, epidermal nevüs, skolyoz, iskelet/spinal anomaliler
COIF	Congenital Onychodysplasia of the Index Fingers İndeks parmağın konjenital onikodisplazisi
CREST	Kalsinozis kutis, Raynaud fenomeni, Özefageal motilite bozukluğu, Sklerodaktili ve Telenjiektazi
DLE	Diskoid Lupus Eritematozus
DRESS	Drug Rash with Eoshinophilia and Systemic Symptoms Sistemik semptomlar ve eozinofili ile seyreden ilaç döküntüsü
DYKİ	Dermatoloji Yaşam Kalite İndeksi
EMPACT	Erythema Multiforme Associated with Phenytoin And Cranial Radiation Therapy Fenitoin ve kranyal radyasyon terapisi ile alakalı eritema multiforme
ENGLAND	Ekrin spiradenoma, nörilemma, glomus tümör, leiomiyoma, angiolipoma, nöroma, dermatofibroma
GvHD	Graft versus Host Disease
HAIR-AN	Hiperandrojenizm, insülin rezistansı, akantozis nigrikans

HATS	Hemimaxillary enlargement, asymmetry of the face, tooth abnormalities, and skin findings Hemiaksiller büyüme, yüz asimetrisi, diş anomalileri ve deri bulguları
HPV	Human Papilloma Virüs
HSV	Human Simpleks Virüs
H&E	Hematoxylin and eosin stain
ILVEN	İnflamatuvar Lineer Verrüköz Epidermal Nevus
KID	Keratitis, Ichthyosis, Deafness Keratit, iktiyozis, sağırlık
LASER	Light Amplification by Stimulated Emission of Radiation
LEOPARD	Lentiginler, Elektrokardiyografik ileti defektleri, Oküler hipertelorizmi, Pulmoner stenozu; Genital bölge Anormallikleri, büyüme Retardasyonu, Deafness (sensorinöral sagirlik)
MM	Malignant Melanoma
MIDAS	Mikroftalmi, Dermal aplazi, sklerokornea
NAME	Kalpte miksoma, blue nevüs, hormonsal anomaliler
NAPSI	Nail Psoriasis Severity Index Tırnak psoriazis şiddet indeksi
Nd:YAG	Neodymium:yttrium-aluminum-garnet
NICH	Noninvoluting Congenital Hemangioma Gerilemeyen konjenital hemanjiom
NSE	Nöron spesifik Enolaz
PAN	Poliarteritis Nodoza
PAS	Periyodik Asit Schiff
PACK	Primary biliary cirrhosis, anticentromere antibody, CREST syndrome, and keratoconjunctivitis sicca Primer biliyer siroz, antisentromer antikor, CREST sendrom, keratokonjunktivitnnnçn
PAPA	Piyojenik artrit (PA), piyoderma gangrenozum (PG) ve akne
PASH	PG, akne, hidradenitis suppurativa (HS)
PASI	Psoriazis Alan Şiddet İndeksi
PAPASH	PA, PG, akne ve HS
PsAPASH	Psoriatik artrit, PG, akne, ve HS
PASS	PG, akne vulgaris, ankilozan spondilit, HS
PAC	PG, akne, ülseratif kolit
PELVIS	Perineal hemangioma, External genitalia malformations, Lipomyelomeningocele, Vesicorenal abnormalities,Imperforate anus, and Skin tag Perineal hemajiom, dış genital malformasyonları, lipomyelomeningosel, vesikorenal anormallikler, delinmemiş anüs, et beni.
PHACES	Posterior fossa anomalies, Hemangioma, Arterial lesions, Cardiac abnormalities/ coarctation of the aorta, Eye anomalies Posterior fossa anomalileri, hemajiomlar, arteryel lezyonlar, kardiyak bozukluklar, aort koarktasyonu, göz anomalileri

POEMS	Polinöropati, Organomegali, Endokrinopati, M-protein değişiklikleri, Deri değişiklikleri
PPD	Pigmente Purpurik Dermatoz
PRP	Platelet Rich Plasma Trombositten zengin plazma
PUPPP	Pruritic Urticarial Papules and Plaques of Pregnancy Gebeliğin Kaşıntılı Ürtikeryal Papül ve Plakları
PUVA	Psoralen Ultraviyole A
SACRAL	Spinal disrafizm, Anogenital, Kutanöz, Ürolojik anomaliler, Lumbosakral Anjiom
SAPHO	Sinovitis, akne (konglobata), püstülozis (palmoplantar), hiperosteozis, osteitis
SCALP	Sebaceous nevus syndrome, central nervous system malformations, aplasia cutis congenita, limbal dermoid, and pigmented nevus (giant congenital melanocytic nevus) Sebase Nevüs Sendrom, santral sinir sistem malformasyonları, aplasia kutis konjenita, limbal dermoid, pigmente nevüs (dev konjenital melanositik nevüs
SCC	Squamous Cell Carcinoma Skuamöz hücreli deri kanseri
SCORAD	Atopik Dermatit Skor İndeksi
SDRIFE	Symmetrical drug-related intertriginous and flexural exanthema Simetrik ilaç ilişkili intertrijinöz ve fleksural ekzantem
SJS	Steven-Johnson Sendromu
SLE	Sistemik Lupus Eritematozus
SSSS	Stafilokoksik Haşlanmış Deri Sendromu
TASS	Thyroiditis, Addison's disease, Sjögren's syndrome and sarcoidosis Tiroidit, Addison hastalığı, Sjögren sendromu, sarkoidozis
TEN	Toksik Epidermal Nekroliz
TPHA	Treponema pallidum Hemaglütinasyon
TOASSUC	Thyroiditis, other autoimmunity, Sjögren's syndrome, sarcoidosis, ulcerative colitis Tiroidit, diğer otoimmün hastalıkları, Sjögren sendromu, sarkoidozis, ülseratif kolit
UV	Ultraviyole
WILD	Warts, Immunodeficiency, Lymphoedema and anogenital Dysplasia Siğiller, immün yetmezlik, lenfödem, anogenital displazi
VZV	Varisella Zoster Virüs
VDRL	Venereal Disease Research Laboratory

5. Dermatolojide Sık Kullanılan Terimler:

Tıp terimlerinin çoğu Batı dillerinden uyarlanan kelimelerden oluşmaktadır. Bu durum dermatoloji özelindeki terimlerde daha da öne çıkmaktadır. Dermatolojide kullanılan terimlerin daha iyi anlaşılması ve terminolojinin bilinçli kullanılması açısından sık kullanılan terimlerin bilinmesi önem arz etmektedir. Sık kullanılan dermatolojik terimlerden bazıları Tablo 2' de verilmiştir.

Tablo 2. Dermatolojide sık kullanılan terimler

Terimler	Kökenleri/Anlamları
Abse	Latince "abscessus"tan (giden) gelmektedir. Şişliğin içindeki püyün uzaklaşması anlamındadır.
Akne	Latince aknas, Yunanca akmas, akme'nin (sivri uç) çoğulundan gelmektedir.
Amiloidoz	Latince "amylum" ve Yunanca "amylon" (nişasta) gelmektedir. Amylos değirmende öğütülmemiş, elle çekilmiş anlamındadır.
Anafilaksi	Yunanca ana- (yukarı, ileri) + phylaxis (gözeten, koruyan) kökeninden gelmektedir. Latince abartılı hassasiyet anlamındadır.
Atopi	Yunanca "atopos"tan (garip, yersiz) gelmektedir.
Bül	Gal dilinde *beu- (şişlik) kökeninden gelmektedir. Latince "bulla" kabarcık, yuvarlak şişlik anlamındadır.
Dekübit	Latince "decumbere"den (yatmak) gelmektedir.
Dermis	Yunanca deri anlamında "derma" dan gelmektedir.
Ekzema	Yunanca "ekzein"den (kaynama) gelen ekzema (ısıyla dışarı atılan şey) anlamındadır.
Epidermis	Yunanca "üzerinde" anlamına gelen epi- önekiyle, dermisin üzerinde anlamındadır.
Erizipel	Yunanca "erysipelas": erythros (kırmızı)+ pella (deri) sözcüklerinden gelmektedir.
Fakomatoz	Yunanca phak (lens) + oma (tumor) + osis (durum) türetilmiştir. Kutanöz, nörolojik ve oküler bulgularla giden sendromları tanımlamak için kullanılmaktadır.
Glomus	Latince top, yumak anlamına gelmektedir.
Herpes	Yunanca "herpein" (yayılma) kökeninden gelmektedir.
İktiyoz	Yunanca balık anlamına gelen "ikhthys"ten gelmektedir.
Kallus	Latince sert deri anlamına gelen "callus" kelimesinden gelmektedir.
Keloid	Yunanca yengeç kıskacı, pençe anlamına gelen "khele"den gelmektedir.
Keratinosit	Eski Yunanca'da boynuz anlamına gelen "keras" kökünden türetilmiştir. Cyto; Eski Yunancada boş sepet, kap anlamına gelen "kytos" kökeninden gelmektedir. Boynuzlaşan, keratin üreten hücre anlamına gelmektedir.
Kerion	Yunanca bal peteği anlamına gelmektedir.
Komedon	Latince yutmak anlamına gelen "comedo" kökünden gelmektedir. Cilt altı akne öncülü lezyonlardır.

Lentigo	Latince çil anlamına gelen “lenticula” dan türemiştir.
Lepra	Latince pullanan, soyulan anlamına gelen “lepros” kökünden gelmektedir.
Liken	Latince “lichen”, Yunanca “leichen” kökünden türemiştir, etrafındakileri yiyen anlamındadır.
Livedo	Mavimsi- kurşuni renk demek olan livid’den türemiştir.
Lupus	Latince “lupus” (kurt) sözcüğünden gelmektedir.
Makül	Latince “macula” (leke, nokta) kökeninden gelmektedir.
Melanosit	Yunanca siyah anlamına gelen “melas” kökünden gelmektedir. Cyto, hücre demektir. Melanin üreten hücre anlamındadır.
Milyum	Latince darı tanesi anlamına gelir.
Molluskum	Latince “molluscus” (ince kabuklu) ve “mollis” (yumuşak) kökünden gelmektedir.
Morfea	Yunanca form, şekil, figür anlamına gelen ’’morphe’’ kökünden gelmektedir.
Nekroz	Yunanca “nekros” (ölü vücut), “necrosis” (ölüm durumu, ölme) anlamındadır.
Papül	Latince “papula” şişmek, kabarık anlamına gelmektedir.
Pityriazis	Galen tarafından “kepek gibi pullanma” anlamında kullanılmıştır.
Psoriasis	Yunanca kaşıntılı anlamına gelen ’’psora’’ kökünden gelmektedir.
Püstül	Latince “pustula” (kabarcık, sivilce) anlamındadır.
Rasemoza	: Üzüm salkımına benzer anlamındadır
Retiküler	Latince “reticulum”dan (ağ benzeri) ve ağ anlamındaki rete kökünden gelmektedir.
Sebase	Latince “sebum” (donyağı, yağ) kökenlidir.
Sikatris	Latince “cicatrix” (sebebi bilinmeyen yara) anlamındadır.
Sikozis	Çok sayıda grupe foliküller incirin iç yapısına benzetildiği için incire benzeyen anlamına gelmektedir.
Skabiyes	Latince kaşımak anlamına gelen “scabies”ten gelmektedir.
Skar	Latince “eschara”dan, Yunanca “eskhara” (yanık sonrası oluşan kabuk, yangın yeri) gelmektedir.
Skleroderma	Yunanca skleros (sert) + derma (deri) köklerinden oluşur.
Tinea	Latince kemiren kurt, güve, halkalı kurt anlamına gelmektedir.
Ülser	Latince “ulcus”, Yunanca “elkos” yara anlamındadır.
Verruka	Latince “verruca” şişlik, siğil anlamındadır.

Vezikül	Latince mesane veya baloncuk anlamına gelen "vesicula" dan türemiştir.
Zoster	Yunanca "zostrix" (kuşak) kökünden gelmektedir. Kuşak şeklinde yayılan anlamını ifade eder.

6. **Dermatolojide Hatırlatıcılar:** Hatırlatıcılar, normalde hatırlanması zor olan bir konu ile anında korelasyon kurmaya yardımcı olan basit ifadeler ve kısaltmalardır. Genelde günlük yaşamdan tanıdık kelimeler ile oluşturulan hatırlatıcılar ezberleme ve hatırlama sürecini hızlandırırlar. Hatırlatıcıların kullanımı, özellikle zamanın kısıtlı olduğu ve hızlı hatırlama gerektiren klinik durumlarda hayati önem taşımaktadır. Birçok bilim dalında kullanılan hatırlatıcıların öğrenme süreçlerini hızlandırması nedeniyle tıpta kullanımı da yaygındır. Terimlerin ve özellikli isimlerin daha ağırlıkta olduğu dermatoloji ve dermatopatolojide de hatırlatıcı kullanımı, tıp öğrencilerinin, dermatoloji asistanlarının ve uzmanlarının teorik bilgi dağarcığını arttırmaktadır.

   Sağlık hizmeti veren kişilerin kayıt tutma ile ilgili zaman kısıtlılığının olması nedeniyle tıbbi kayıtlarda hatırlatıcılardan daha çok yararlanılmaktadır. Özellikle pediatride dermatolojik sendromları daha kolay hatırlamak amacıyla bu tarz terminoloji kullanılmaktadır. Yine dermatopatolojide akronimler ve hatırlatıcılar dermatolojik tümör ve lezyon bağlantısını kurmak için sıkça kullanılmaktadır. Örneğin; '*METRO*' (MElanositik tümör ve TRİkOblastoma) ve CAMEL (CArcinoma ve MELanoma) gibi kombinasyonlar hatırlamayı kolaylaştırmaktadır.

   İngilizcede ''*mnemonic*'' olarak kullanılan hatırlatıcı terimi, 'dikkatli, unutmayan' anlamlarına gelen Yunanca ''*mnemon*'' kökünden gelmektedir. Anımsatıcılar, öğrenme sürecinde olgusal bilgiyi depolamak için önemli bir öğretim aracı olarak kabul edilmiştir. Her geçen gün yeni tıbbi bilgilerin artışıyla, temel bilgileri hatırlamanın yolu olarak anımsatıcı kullanımı da artmaktadır.

   Hatırlatıcı kullanarak bir şeyi ezberlemeden önce o konu ile ilgili önemli bilgileri ve gerçekleri öğrenmek, hatırlatıcıların yardımcı olmasını arttıracaktır. Anımsatıcı daha sonra hatırlamak için kullanılmalıdır. Hatırlatıcı kullanımı ile ilgili bilgi ve konu her zaman takviye ve revizeedilmelidir.

   Hatırlatıcılar klinik prezentasyonu zor olan durumlarda tanı koymayı kolaylaştırıcı süreçlerde de işe yaramaktadırlar. Örneğin; Pyoderma gangrenozum, enfeksiyon, vasküler hastalıklar ve malignansileri taklit edebilen inflamatuvar nötrofilik bir dermatoz olup bazen tanı koyması zor olabilmektedir. Pyoderma gangrenozumu hatırlatıcı olarak İngilizce *Painful (ağrılı), Progressive (ilerleyici), Purple (mor renkli), Pretibial, Pathergy (paterji reaksiyonu)* kelimelerinin başharflerinden oluşan '*5P*' kısaltması kullanılmaktadır. Yine bir başka örnek olarak derinin bakteriyel enfeksiyonu olan '*Sellülit*' hastalığının tanısı patognomonik bulgular yoksa zorlayıcı olabilmektedir. Tanıyı kolaylaştırabilmek amaçlı, sellülit ve psödosellülit hastalarını takip eden ve yaklaşık 50 yıllık tecrübeye sahip olan uzmanların görüşleriyle hatırlatıcı olarak 'CELLULITIS' kısaltması oluşturulmuştur. Bu kısaltma *cellulitis history* (sellülit öyküsü), *edema* (ödem), *local warmth* (lokal ısı artışı), *lymphangitis* (lenfanjit), *unilateral* (tek taraflı), *leukocytosis* (lökositoz), injury (hasar), tender (hassasiyet), instant onset (ani oluşumlu), systemic signs (sistemik bulgular) kısaltmalarını içermektedir.

   Akronim ve hatırlatıcılar kısa, yerden tasarruf sağlayan, basit, kullanışlı ve hatırlaması kolay kısaltmalardır. Genellikle belli bir grup profesyonel tarafından kullanılır ve anlaşılırlar. Hatırlatıcı kullanılırken bazı sınırlamaların farkında olunmalıdır. İlk olarak en olası tanıları en yaygın olanlardan en nadir olana doğru sıralamak akıllıca olacaktır. Örneğin; cafe au lait spotları içeren sendromları hatırlatmak için kullanılan hatırlatıcı '*BIT CAFÉ*' de B: Blooms Sendromu, I: idiopatik, T: tuberöz skleroz, C: Konjenita diskeratozis, A: Ataksi telanjiektazi, F: Fanconi anemisi ve E: Elephant man (fil adam sendromu, nörofibromatosis) içermektedir.

   Anımsatıcılar, bir konunun öğretilmesinde yararlı bir araç olarak oluşturulmuştur. Öğrenme sürecinde öğrenciler, anımsatıcı kullanımını geleneksel metotlara göre daha yararlı ve öğretici bulmuşlardır. Belirli konularda rutin öğrenme metotlarına göre anımsatıcıların kullanımının daha etkili ve geliştirici olduğu görülmüştür. Yeni bilgilerin öğrenilmesi ve eklenilmesi ile anımsatıcıların

güncel tutulması sağlanmalıdır. Özellikle sınav gibi stresli süreçlerde anımsatıcı kullanımı öğrencilerin işini kolaylaştırmaktadır.

Dermatolojide olduğu kadar dermatopatolojide de hatırlatıcılar sık kullanılmaktadır. Tablo 3'te dermatoloji ve dermatopatolojide sık kullanılan hatırlatıcılara yer verilmiştir.

Tablo 3. Dermatoloji ve dermatopatolojide sık kullanılan hatırlatıcılar

Anımsatıcı	Açıklamalar
"**A**" **Addison hastalığı**	**A**steni, **A**reola pigmentasyonu, **A**rterial hipotansiyon, **A**limentary abnormality (beslenme anormallikleri) (**A**norexia, **A**kut abdomen semptomları), **A**nksiyete, **A**ksiller ve pubik kıllanmada incelme
ACID (hipersensitivite reaksiyon sınıflandırması)	Tip I: **A**nafilaktik; Tip II: **C**ytotoxic (sitotoksik); Tip III: **I**mmune kompleks; Tip IV: **D**elayed (gecikmiş).
A POEM (mavi sklera nedenleri)	**A: A**nemi; **P: P**seudoksantoma elastikum; **O: O**steogenesis imperfecta; **E: E**hlers– Danlos sendromu; **M: M**arfan sendromu
AWEEPing LOTUS (Kutanöz tüberküloz tipleri)	**A: A**kut miliyer tuberkulozis; **W: W**arty tuberkulozis; **E: E**ritema induratum; **E: E**ritema nodosum; **P: P**apulonekrotik tuberkulid; **L: L**upus vulgaris, **L**iken skrofulaseum; **O: O**rofasyel tuberkulozis; **T: T**uberkular gumma; U: tuberkular **Ü**lser; **S: S**krofuloderma
BEAN SAP (Churg–Strauss sendromu tanı kriterleri)	**B: B**lood eosinophilia (kanda eozinofili); **A: A**stım; **N: N**öropati; **S: S**inus anormalliği; **A: A**llerjiler; **P: P**erivasküler eozinofili
BEHCET'S	**B: B**arsak ülseri; **E: E**ritema nodosum; **H: H**idroüretrozis ve artirit; **C: C**NS, **C**utaneous (kutanöz) ve renal vaskulit; **E: E**pididimit; **T: T**hromboflebit ve paterji; **S: S**emptomlar konstitüsyonel.
BED REST (eritema nodozum sebepleri)	**B: B**ehcet sendromu; **E: E**strogens; **D: D**rugs (ilaçlar) (iyodürler, bromideler, sulfonamidler); **R: R**ecent (yeni) ve kronik enfeksiyonlar; **E: E**nteropati (ülseratif kolit, Crohn hastalığı); **S: S**arkoidozis; **T: T**uberkülozis.
BLEND TAN EGG veya **Blue ANGEL**	**B: B**lue rubber bleb nevüs **L: L**eiomyoma kutis **E: E**krin spiradenoma **N: N**euroma/ **N**eurofibroma **D: D**ermatofibroma **T: T**ufted angioma **A: A**ngiolipoma **N: N**eurilemmoma **E: E**ndometrioma **G: G**ranular cell tümör **G: G**lomus tümör

BOYS DROPPED (onikoliz sebepleri)	**B: B**ronkojenik karsinom; **O: O**ccupational (mesleksel) travma; **Y: Y**ellow nail sendromu; **S: S**kleroderma, **S**LE; **D: D**rugs (ilaçlar); **R: R**eiter's sendromu; **O: O**thers (diğerleri); **P: P**emphigus; **P: P**soriasis; **E: E**ndokrin (tiroid anormaliği); **D: D**iyabet
BUCCAL MUCOSA (oral ülser sebepleri)	**B: B**ehcet sendromu; **U: U**lcerler (aftöz); **C: C**andidiasis; **C: C**ontact (kontakt) dermatit (dental materiyeller ve ilaçlar); **A: A**brazyonlaar ve travma; **L: L**iken planus; **M: M**ultiforme eritema; **U: U**nknown (bilinmeyen); **C: C**hemotherapy (kemoterapi); **O: O**ral herpes; **S: S**kuamöz hücreli kanser; **A: A**utoimmune (otoimmun) (pemphigus, DLE, SLE ve diğerleri)
CA^2 B^3 S	**C**ancer (kanser, malignansi varlığı) **A**rea of body >10% total vücut yüzey alanı **A**ge >40 years (yaş) **B**UN >27 mg/dl **B**ikarbonate <20 mEq/L **B**eats per minute>120 bpm (dakikadaki atım sayısı) **S**ugar>250mg/dl (şeker) SCORTEN Skalası için anımsatıcı
CHAPLAINS (ilaç ilişkili lupus nedenleri)	**C: K**lorpromazin; **H: H**idralazine; **A: A**ntibiyotikler (griseofulvin, sulfa), **A**ntihipertansifler (angiotensin-dönüştürücü enzim (**A**CE) inhibitorleri, atenolol); **P: P**enisillamine, **P**rocainamide; **L: L**ithium; **A: A**ntikonvulzanlar (fenitoin, fenobarbiton); **I: I**soniazid; **S: S**ulfonamideler.
CLUBBING sebepleri	**C: C**yanotic (siyanotik) kalp hastalıkları; **L: L**ung (akciğer) hastalıkları; **U: U**lceratif kolit ve Crohn's hastalığı; **B: B**iliyer siroz; **B: B**irth (doğum) defektleri; **I: I**nfektif endokardit; **N: N**eoplazi (Hodgkin's lenfoma); **G: G**astrointestinal (malabsorbsiyon).
Cold **TONIC** (Raynaud fenomeni sebepleri)	**C: C**ollagen (kollajen) vasküler hastalıklar; **T: T**ravma; **O: O**kluzif hastalıklar (arteriyel embolism, Burger's hastalığı); **N: N**örolojik hastalıklar; **I: I**ntoksikasyon (ağır metaller, tütün, β-blokörler); **C: C**old agglutinins, **C**arcinoma (soğuk agglutininler, karsinom).
Cockayne's sendromu	**C: C**NS defects (santral sinir sistemi defektleri), **O**: lip**O**distrofi, **C**: **C**olor (hiperpigmentasyon içeren renk), **A**: **A**uditory symptom of deafness (Sağırlık), **Y:** microencephal**Y** (mikrosefali), **N: N**ormal pressure hydrocephalus (normal basınçlı hidrosefali), **E: E**ye lesion (tuz-biber retina görüntüsünü içeren göz lezyonları), **S: S**hort (kısa)
CRAP (pemfigus benzeri lezyonlara neden olan ilaçlar)	**C: C**aptopril**; R: R**ifampicin; **A: A**CE inhibitors; **P: P**iroxicam, **P**enicillamine.

"D" ve "M" Pellagra	**D**emans, **d**iyare, **d**ermatit**, d**eath (ölüm), **m**eats (yağlı et ürüleri), **m**elas, **m**ısır
DID NOT HEAL (gecikmiş yara iyileşmesi sebepleri)	**D: D**rugs (ilaçlar); **I: I**nfeksiyon, **I**kter, **I**skemi; **D: D**iyabet; **N: N**utrisyonel; **O: O**ksijen eksikliği; **T: T**oksinler; **H: H**ipo/**H**ipertermi; **E: E**dema (ödem); **A: A**sidozis; **L: L**okal anestezikler.
DIABETES Mellitus (diyabette kutanöz lezyonlar)	**D: D**ermopati; **I: I**nfeksiyonlar; **A: A**nnulare granuloma; **B: B**ülloz diabetikorum; **E: E**ruptif xanthoma; **T: T**ight waxy skin (sıkı mumsu deri); **E: E**ritem ve anjiopati; **S: S**kleroderma; **M: M**otor ve duyusal nöropatiler
ENGLAND veya **GLENDA** (ağrılı deri tümörleri)	**E: E**krin spiradenoma **N: N**öroma **G: G**lomus tümör **L: L**eiomyoma **A: A**njiolipoma **N: N**örilemmoma **D: D**ermatofibroma
HAAPPIED (eozinofilik spongiozu gösteren durumlar)	**H**erpes gestasyones **A**rtropod ısırığı **A**llerjik kontakt dermatit **P**emfigus **P**emfigoid **I**nkontinensiya pigmenti **E**ritema toksikum **D**rug (İlaç)
HIP PAIN (Sistemik lupus eritematozusa sebep olan ilaçlar (SLE)-benzeri sendrom)	**H: H**idralazin; **I: I**buprofen; **P: P**rokainamide, **P**enicillamine, **P**ractolol; **P: P**henylbutazone, **P**henytoin; **A: A**sebutolol, **A**llopurinol; **IN: INH** (isoniazid).
ITCHING KID (jeneralize kaşıntı sebepleri)	**I: I**diyopatik; **T: T**iroid ve diğer endokrinopatiler (diyabet, karsinoid); **C: C**ancer (polisitemia vera, Hodgkin's lenfoma); **H: H**epatik hastalık, **H**uman immunodeficiency virüs (HIV); **I: I**nfestasyonlar (skabiyez, pedikulozis); **N: N**örotik; **G**: **G**estasyonel; **K: K**idney (böbrek) hastalıkları (kronik renal yetmezlik); **I: I**ron (demir) eksikliği anemisi; **D: D**rugs (ilaçlar)
Koebner fenomeni görülen hastalıklar (**Very Low Density Lipo Proteins**)	**V: V**itiligo; **L: L**iken planus; **D: D**iskoid lupus eritematozus (DLE); **L: L**iken nitidus/**L**iken striatus; **P: P**soriasis.
"L" dermatopatolojide **Lenfosit predominant superfisyel ve derin perivasküler infiltrasyonlar**	**L**ight eruption (polimorf ışık erüpsiyonu), **l**upus eritematozus, **l**enfositik infiltrasyon Jessner + derin figüre/girat eritemler, **L**yme hastalığı, **l**ues (sifiliz, **l**enfoma, **l**ösemi, **l**epra

LEMONS (küçük yuvarlak mavi hücreli tümörlerin ayırıcı tanısı)	**L**enfoma **E**wing sarkoma **M**elanoma, **O**lfactory (koklama duyusuna ait) / **O**ther (estesinöroblastoma, rabdomyosarkoma veya Merkel hücreli karsinoma) **N**öroblastoma **S**mall cell carcinoma (küçük hücreli karsinoma)
LEND AN EGG (ağrılı deri tümörleri)	**L: L**eiomyoma **E: E**krin spiradenoma **N: N**eurilemmoma **D: D**ermatofibroma **A: A**ngiolipoma **N: N**euroma **E: E**ndometrioma **G: G**ranular cell tümör **G: G**lomus tümör
Lymphogranuloma venereum (**ABCDEFG**)	**A: A**semptomatik erken evrede; **B: B**ilateral bubolar; **C: C**hlamydia trachomatis; **D: D**rug (seçilen ilaç doksisiklin); **E: E**stheomine; **F: F**rei's test; **G: G**roove's işareti.
Life **C**an **G**et **C**omplicated (nekroz tipleri için)	**L**ikefaktif **C**oagulation (koagulasyon) **G**angren **C**aseous (kazeöz)
Minnows swim in the **clear marin**a	**Mino**siklin mikobakterium **marin**um için ilk tedavi seçeneğidir. **Clar**ithromisin diğer bir seçenektir.
MR. LEMONS (küçük yuvarlak mavi hücreli tümörlerin ayırıcı tanısı)	**M**elanoma **R**abdomyosarkoma **L**enfoma **E**wing's sarkoma **M**eduloblastoma **O**lfactory (koku duyusuna ait) **N**öroblastoma **S**mall cell (oat cell) (küçük hücreli karsinoma)
3 M (Herpes enfeksiyonu sitolojik değişiklikler)	**M**ultinükleasyon **M**olding, nükleer **M**arjinasyon nükleer kromatinde

NODOSUM	**NO** cause in 60%, **D** for drugs, **O** for oral contraceptives, **S** for sarcoidosis, **U** for ulcerative colitis and **M** for microbiology: bacterial, viral, yersinia, tuberculosis, leprosy, deep fungal
7P (Liken Planus)	**P**urple (mor), **P**olygonal, **P**lanar (düz), **P**apüller, **P**ruritik, **P**ersistent (persistan, inatçı), **P**enile
P telogen effluvium	**P**regnancy (gebelik), **p**rotein depletion (protein azalması), **p**ills (ilaçlar), **p**ropranolol, **p**yrexia (ateş), **p**arturition (doğum), **p**sycic stress (fiziksel stres)
PEEL ME (Kawasaki sendromu klinik özellikleri)	**P: P**ireksi; **E: E**ritematöz döküntü; **E: E**kstremite değişiklikleri (kırmızı el içi ayak tabanı); **L: L**enf nodu büyümesi; **M: M**outh (ağız içi) değişiklikleri (çilek dili, kırmızı fissürlü dudaklar); **E: E**ye (göz) (konjunktival infeksiyon).
PLAID	**P**emfigoid (bülloz) **L**upus (bülloz SLE) **A**cquista (Epidermolizis Bülloza Kazanılmış) **I**gA, lineer **D**ermatitis herpetiformis
PTICS (stratum korneumda nötrofil bulunan durumlar için)	**P**soriasis **T**inea **I**mpetigo **C**andida **S**ifiliz
READ HMP Pathway (palpabl purpura nedenleri)	**R: R**ocky Mountain ateşli humması; **E: E**ktima gangrenosum; **A: A**kut meningokoksemi; **D: Di**semine gonokoksal infeksiyon; **H: H**enoch–Schönlein purpura; **M: M**iks kriyoglobulinemi; **P: P**olyarteritis nodosa; **P: P**araneoplastik sendrom
ROUGH (Wegener granülomatöz tanı kriterleri)	**R: R**adiografi göğüs; **O: O**ral ülser; **U: U**riner sedimentler; **G: G**ranuloma**; H: H**emoptizi.
"S" Superfisyal kronik glossit	Smoking (sigara), Spirit (alkol), Spices (baharat), Sifiliz, Sharp objects (keskin objeler, travma), Sepsis (kronik zayıflatan hastalıklar)
See **C**ats **A**nd **D**ogs **F**ight (Wood lambasında floresans veren mantarlar)	Tinea **s**choenleinii, Microsporum **c**anis, Microsporum **a**udouinii, Microsporum **d**istortum, Tinea **f**errugineum

7. Sonuç:

Hekimlerin dermatolojide kullanılan terimlerin kendileri ve kökenlerine aşina olmaları hem tanı koyabilme hem de diğer hekimler ile iletişimde fayda sağlamaktadır. Dermatolojide akronim ve hatırlatıcıların bilinmesinin, mesleğe yeni adım atacak hekimlerin dermatolojik hastalıkları tanımasında ve hastalıklar hakkında bilgi sahibi olmasında katkısı büyüktür. Bu basit kısaltmalar, karmaşık konuları, tedavileri, ayırıcı tanıları ve cilt bozukluklarının semptomlarını anlamayı geliştirmektedir.

Kaynaklar

1. Polat M, Eroğlu F. Tıbbi Terminoloji. 3. Baskı. Dünya Tıp Kitabevi, İstanbul,2021.
2. Kiremit BY, Katı C, Yardan ED, Bölükbaşı FB, Aydın GZ, Aşık H, Us NC, Yardan T, Beylik U. Sağlık Hizmetlerinde Tıbbi Terminoloji. 2. Baskı. Nobel Akademik Yayıncılık, Ankara, 2022.
3. Özbek A, Çolak T, Bamaç B. Tıp Terminolojisi ve Etimolojisi. Nobel Tıp Kitabevleri, Ankara, 2020.
4. Puttgen KB, Lin DDM. Neurocutaneous vascular syndromes. Childs Nerv Syst. 2010 Oct;26(10):1407-15.
5. Trüeb RM. Value of Eponyms in Dermato-Trichological Nomenclature. Skin Appendage Disord. 2018 Apr;4(2):71-77.
6. Girard C, Bigorre M, Guillot B, Bessis D. PELVIS Syndrome. Arch Dermatol 2006 Jul;142(7):884-8.
7. M, Ivanović B, Bjekić M, Sipetic S. Are dermatologists familiar with acronyms? Indian J Dermatol Venereol Leprol. 2013 Nov-Dec;79(6):849.
8. Turan D. Tıbbi terminolojide akronimler. Almanca-Türkçe dil ikilisi örneği. Kafkas Üniversitesi Sosyal Bilimler Enstitüsü Dergisi. 2022; 29:115-129.
9. Özyurt S, Kaptanoğlu AF. Dermatolojik Terimlerin ve Hastalık Adlarının Kökenleri. Dermatoz 2013; 4(3): 101-110.
10. Braun-Falco O, Plewig G, Wolff HH, Burgdorf WHC. Dermatology. 2. Baskı. Berlin, Heidelberg, Springer. 2000; 1-1853.
11. Bolognia JL, Schaffer JV, Cerroni L. Dermatology. 4. Baskı. New York, Amerika Birleşik Devletleri, ELsevier. 2018; 1-2672.
12. Vale SM, Koenig K, Ailor SK, Martin K. Knowledge of dermatologic abbreviations: A survey of patients and physicians who are not dermatologists. JAAD. 2017 February; 76(2): 362-364.
13. Neill BC, Seger WS, Hooton TA, Bailey G, Rajpara A, Stoecker WV. The 5P's of Pyoderma Gangrenosum. Journal of Drugs in Dermatology. 2019 December; 18 (12): 1282-1283.
14. Neill BC, Stoecker WV, Hassouneh R, Rajpara A, Aires DJ. CELLULITIS: A mnemonic to increase accuracy of cellulitis diagnosis. Dermatology Online Journal. 2019 January; 25(1): 14.
15. Al Aboud K. Mnemonıcs in Dermatopathology. Our Dermatol Online. 2012; 3(4): 359-360.
16. Al Aboud K. Acronyms in dermatology literature: an appraisal. Journal of Pakistan Association of Dermatologists 2012; 22:50-54.
17. Al Aboud K, Al Hawsawi K, Ramesh V, Al Aboud D. Mnemonics in dermatology; an appraisal. International Journal of Dermatology 2002; 41: 594–595.
18. Smith J, Feldman SR. DERM: Dermatologic Education Reinforced Mnemonically. J Dermatolog Treat, 2015; 26(6): 491–492.
19. Al Aboud D, Al Aboud K, Ramesh V. Mono-letter mnemonics in dermatology. Int J Dermatol 2006 Dec;45(12):1444.
20. Bouganim N, Barankin B, Freiman A. Mnemonics in dermatology. Int J Dermatol 2006 Jan;45(1):81-2.
21. Gupta S, Gupta S, Mahendra A, Kumar P. Mnemonics in dermatology. Int J Dermatol 2006 Dec;45(12):1470-1.

TÜRK TABİPLERİ BİRLİĞİ

BURSA TABİP ODASI

BÖLÜM 2

ENFEKSİYONLAR-ENFESTASYONLAR

1. **Derinin Yüzeyel Mantar Enfeksiyonları**
2. **Bakteriyel Enfeksiyonlar**
3. **Mikobakteriyel Enfeksiyonlar**
4. **Viral Enfeksiyonlar**
5. **Paraziter Enfeksiyonlar** (Dermatozoonozlar)

TÜRK TABİPLERİ BİRLİĞİ

BURSA TABİP ODASI

DERİNİN YÜZEYEL MANTAR ENFEKSİYONLARI

Uzm. Dr. Ahmet KOZAN[1]

Doç. Dr. Belma TÜRSEN[2]

Tanım: Patojenik mantarların neden olduğu, epidermis, kıl, tırnak ve mukoza ile sınırlı olan mantar hastalıkları, yüzeysel mantar enfeksiyonları olarak adlandırılır. Bu grupta; dermatofitozlar,tinea versikolor, tinea nigra, piedra ve yüzeyel kandidiyazis enfeksiyonları yer alır.

Tablo 1'de Kutanöz mantar enfeksiyonlarının sınıflaması yapılmıştır.

TABLO 1: Yüzeyel ve derin mantar enfeksiyonlarının sınıflaması
Yüzeyel mantar enfeksiyonları Pitiriyazis versikolor Tinea nigra Piedra Dermatofitozlar Yüzeyel kandidiyazis
Derin mantar enfeksiyonları Subkütan Sporotrikozis Miçetoma Kromoblastomikozis Feohifomikozis Subkutan Zigomikozis Lobomikozis Sistemik fırsatçı Kandidiyazis Aspergillozis Zigomikozis Fusariozis Kriptokokkozis Sistemik endemik Histoplazmozis Afrika Histoplazmozisi Blastomikozis Koksidioidamikozis Parakoksidiomikozis Penicillium marneffei enfeksiyonu

1. **Dermatofitozlar:** Etkenler Microsporum, Epidermophyton ve Trichophyton türü mantarlardır. Bu grup mantarlar dermatofitler olarak adlandırılır. Dermatofitler besin olarak keratini kullanırlar ve deri, saç, tırnak gibi keratinize dokuya yerleşerek **dermatofitoz** denen yüzeyel mantar enfeksiyonlarına neden olurlar. İçerdikleri enzimler ve metabolizmalarındaki farklılıklar nedeni ile Trikofitonlar deriyi, saçı ve tırnağı, Mikrosporumlar saçı ve deriyi, Epidermofitonlar ise deriyi ve tırnağı enfekte eder. Dermatofitler insandan insana(antropofilik), hayvandan insana(zoofilik) ve topraktan insana(geofilik) bulaşabilir. Diabetes mellitus, malignansi, immün yetmezlik, kortikosteroid, kemoterapi gibi immünsupresif ilaç kullanımı, nemli ortam ve enfekte alana temas

1. Mersin Şehir Hastanesi Deri ve Zührevi Hastalıklar Kliniği, Mersin
2. Toros Üniversitesi Sağlık Bilimleri Meslek Yüksek Okulu, Mersin

dermatofit enfeksiyonun ortaya çıkmasını kolaylaştıran faktörlerdir. Dermatofitozlar; tinea kapitis, tinea barbae, tinea fasiei, tinea korporis, tinea kruris(inguinalis), , tinea manum, tinea pedis, tinea unguium, şeklinde tutulum bölgesine göre kendi içinde ayrılırlar. Ayrıca dermofit enfekisyonları ile ilişkili olarak tinea inkognito ve dermatofid (id) reaksiyonu şeklinde klinik tablolar vardır.

a. **Tinea kapitis:** Saçlı derinin yüzeyel dermatofit enfeksiyonuna verilen isimdir (Tablo 2).

(1) Epidemiyoloji: Prepubertal çocuklarda sık görülür. En sık görüldüğü yaşlar 3-7 yaşlarında olsa da yenidoğan dönemi ve bebeklikte de görülebilir.

(2) Etyopatogenez: Etken Mikrosporum ve Trichophyton cinslerinden biridir. Bulaş; dökülmüş bir saç teli, epitel, tarak, şapka, giysiler, çarşaflardan olabilir. Enfeksiyöz fungal materyal aylarca canlı kalabilir.

(3) Klinik özellikler: Klinik olarak tinea kapitis superfisyalis, tinea kapitis profunda(keriyon selsi), favus (tinea kapitis favoza) şeklinde 3 tipi vardır.

a. **Tinea kapitis süperfisyalis**: Sıklıkla saçların kırılarak döküldüğü, saçlı deride soluk eritemli zemin üzerinde ince skuamların bulunduğu, yuvarlak veya oval yamalar şeklinde gözlenen, inflamatuar olmayan tinea kapitis şeklidir.

b. **Tinea kapitis profunda(keriyon selsi):** Saçlı deride deriden kabarık, ağrılı, üzerinde püstüller, akıntı ve krutların bulunduğu nodüler lezyon şeklinde gözlenen ve saçların kolaylıkla çekilebildiği, inflamatuar bu tinea kapitis tipi **keriyon selsi** olarak da adlandırılır. Kliniğe bölgesel lenf nodları eşlik edebilirken, erken dönemde tedavi edilmezse skartisyel alopesi oluşabilir.

c. **Favus (tinea kapitis favoza):** *T. schoenleinii* (ve nadiren diğer dermatofitler) enfeksiyonundan kaynaklanan tinea capitisin nadir bir klinik formudur. Favus'ta perifoliküler eritem, kılı çevreleyen skutulum adı verilen kupa(fincan) şeklindeki sarı kabukların varlığı karakteristiktir. Skutulumlar mantar, epidermal hücreler ve kurumuş serum içerir, birleşerek alopesik alanlarda plaklar oluştururlar. Favusa hoş olmayan bir koku ve skartisyel alanlar eşlik edebilir, favus tedavi edilmezse uzun süre devam edebilir.

TABLO 2 Tinea kapitis: Üç Farklı Klinik Form
T. Kapitis Superfisyalis İnflamatuar olmayan formdur. Saçlar kırılarak dökülür. Kepeklenme eklenebilir
T. Kapitis Profunda : Kerion Selsi İnflamatuar formdur. Ağrılı, pürülan, akıntılı: Püstüller, abse ve ödemli nodüller Sikatrisyel alopesi yapar
T. Kapitis Favosa : Favus Skutula adı verilen bal rengi kadeh şeklinde folliküler krutlar Sikatrisyel alopesi yapar

(4) Tanı-Ayırıcı Tanı: Deri lezyonunun aktif kenarından künt cisimle kazınarak elde edilen skuam örneği ve çekilerek alınan kıl şaftı (köküyle birlikte) lam üzerine konulur sonrasında %10-30 KOH solüsyonu damlatılıp, 10-30 dakika nemli ortamda bekletilir. Ektotriks infeksiyonlarda kıl şaftı çevresinde kılıf gibi küçük ve büyük sporlar, endotriks infeksiyonda kıl şaftının içinde sporlar görülür. Wood lambası ile inceleme bize endotriks ve ektotriks infeksiyonları ayırmada yol gösterir ve mikrosporum türlerinde yeşil refle alınır. Esas ayrım kültür yoluyla yapılmalıdır. Mantarların üremesi 4-6 haftayı bulabilir. Tinea kapitisin

non-inflamatuvar yaygın kepekli formu özellikle seboreik dermatit, atopik dermatit, tinea amiantase ve psöriazisten ayırt edilmelidir. Alopesi gelişmiş ise alopesi areata ve trikotilomani, inflamatuvar formlarda bakteriyel infeksiyonlar ayrıca tanıya girerler.

(5) Tedavi: Topikal tedavi tek başına yeterli değildir, sistemik tedavi süresini kısaltmak amacıyla sistemik tedavinin yanına eklenmelidir. Sistemik tedavi: Terbinafin, 20 kg'dan küçük çocuklarda 62,5 mg/gün, 20-40 kg çocuklarda 125 mg /gün, >40 kg çocuklarda ve erişkinlerde 250 mg/gün 4 hafta kullanılır. İtrakonazol, Erişkinlerde 100 mg/gün, çocuklarda 5 mg/kg/gün dozunda 2-6 hafta süre ile kullanılır. Flukonazol, 6 aydan küçük çocuklarda kullanılmamaktadır ve kg başına 5-6 mg/gün dozunda ya da haftalık olarak 8 mg/kg dozunda 6-8 hafta boyunca verilmektedir. Griseofulvin, Çocuklarda dozu 15-20 mg/kg/gün, erişkinlerde ise 500-1000 mg/gündür ve tedavi süresi 8-10 haftadır. Topikal tedavi: Selenyum süfit, çinko pirityon, ketokonazol içeren şampuanlar, antifungal kremler sistemik tedaviye eklenebilir. Şampuanlar saçlı deride 5 dakika bekletilerek haftada 2 gün 2-4 hafta, kremler günde 1 kez 1 hafta boyunca kullanılır.

(6) Klinik Seyir ve Prognoz: Tinea kapitisin prognozu erken tanı konulup tedavi edilince iyidir. Aksi takdirde uzun süreli durumlarda, keriyon ya da favusu olan hastalarda kalıcı alopesi görülebilir.

b. Tinea barbae: Sakal ve bıyık bölgesinde gözlenen dermatofit enfeksiyonudur.

(1) Epidemiyoloji: Adölesan ve yetişkin erkeklerde görülür.

(2) Etyopatogenez: *T. mentagrophytes* ve *T. verrucosum* en sık etkenlerdir. Hastalıklı bölge ile direk temas veya hastalıklı bölge ile temas etmiş materyeller ile indirek teması ile hayvandan bulaş olabileceği gibi, hasta insandan başka bir insana da bulaşabilir.

(3) Klinik özellikler: Klinik olarak 3 farklı görünümde gözlenir: 1. Tinea korporis benzeri lezyonlar 2. Bakteriyel folikülite benzer sikoziform tip: Merkezinde kıl bulunan foliküler püstüller ile karekterizedir. 3. Keryon benzeri derin tiptir.

(4)Tanı-Ayırıcı Tanı: Tanıda mikolojik inceleme esastır. Mikolojik inceleme doğrudan mikroskopi bakısı ve kültürden oluşur. Tinea barbae; sikozis simpleks, karbonkül, fronkül, akne vulgaris ile ayrıcı tanıya girer.

(5) Tedavi: Topikal tedaviler kıl köklerine yeterince penetre olamadığından oral tedaviye ihtiyaç duyulmaktadır. Tedavisi tinea kapitis ile aynıdır.

(6) Klinik Seyir ve Prognoz: Çok şiddetli olmadıkça genellikle klinik düzelme görülür.

c. Tinea korporis ve tinea fasiei: Saçlı deri, sakal, el, ayak ve inguinal bölgeleri hariç diğer deri bölgelerinde gözlenen dermatofit enfeksiyonundur. Yüzün kılsız bölgelerinde gözlenen tinea korporise 'tinea fasiei' denir.

(1) Epidemiyoloji: Tinea korporis her yaşta görülebildiği gibi en sık adölesanslarda ve genç yetişkinlerde görülür. Yaşam boyu edinmenin riski %10-20 tahmin edilmektedir.

(2) Etyopatogenez: En sık etkenler *Trichophyton rubrum, Trichophyton mentagrophytes, Microsporum canis* ve *Trichophyton tonsurans'dır*. Risk faktörleri enfekte kişi ya da hayvanla yakın temas, öyküsünde tinea kapitis olan birisiyle yakın temas, güreş gibi yakın temas sporları veya immünsupresyondur.

(3) Klinik özellikler: Kaşıntılı, dairesel veya oval, eritemli ve aktif periferik skuamlı sentrifungal yayılan yama ya da plak şeklinde başlar, zamanla merkezden perifere doğru

bir iyileşme ile halkasal görünüm oluşur. Bazen plaklar birleşebilir ve üzerlerinde püstüller görülebilir. Lezyonlar asimetrik olarak dağılma eğilimindedir. Erişkinlerde maruz kalan cilt bölgesinde, çocuklar ve ergenlerde ise gövdede sık görülür.

(4) Tanı-Ayırıcı Tanı: Tanıda KOH ile mikroskobik bakı veya fungal kültür kullanılır. Tinea korporis; pitriazis roza, numuler ekzema, psöriazis, eritem anüler santrifüj, granülom anülare, subakut kutanöz lupus eritamatozus gibi hastalıklarla ayrıcı tanıya girer.

(5) Tedavi: Yüzeyel lezyonlar günde iki kez uygulanan topikal antifungal kremler ile tedavi edilebilmektedir. İki haftalık tedavi süresi genellikle yeterli olmakla beraber sonrasında 1 hafta daha devam edilmesi önerilmektedir. Yaygın lezyonlarda, topikal tedavinin yetersiz olduğu durumlarda sistemik tedavi kullanılır: Terbinafin: Çocuklarda 3-6 mg/kg/gün doz ile 1 hafta, erişkinde ise 250 mg/gün doz ile 1-2 hafta . Itrakonazol: Çocuklar için 5mg/kg/gün dozun 1 hafta, erişkinlerde ya 200 mg/gün dozun 1 hafta ya da 100 mg/ gün dozun 2 hafta uygulanması. Flukonazol: Çocukta 6 mg/kg/gün doz ile 2-4 hafta, 150 mg/hafta doz ile 2-4 hafta uygulanır.

(6) Klinik Seyir ve Prognoz: Lokalize tinea korporisin prognouzu uygun tedaivi ve hasta uyumu olursa mükemmeldir, fakat tedavinin erken bırakılması durumunda nüks gözlenebilir. Ayrıca bir rezerv(tinea kapitis, tinea pedis gibi) söz konusuysa reenfeksiyon oluşabilir.

d. Tinea kruris(inguinalis): Dermatofitlerin pubik, inguinal ve perineal bölgeleri içeren kasıklarda yaptıkları enfeksiyondur.

(1) Epidemiyoloji: Tinea kruris her iki cinsiyette de görülmekle birlikte erkeklerde kadınlardan daha fazla görülür.

(2) Etyopatogenez: *Epidermophyton floccosum, Trichophyton rubrum* ve *T. mentagrophytes* etyolojisinde yer alan türlerdir. Sıcak ve nemli ortam ile tetiklenir.

(3) Klinik özellikler: Lezyon kasık bölgesinde ortası deri renginde, yarım ay şeklinde kenarı deriden kabarık, eritemli, veziküler bir görünümde oluşur ve sıkla kaşıntı eşlik eder.

(4) Tanı-Ayırıcı Tanı: Tanı klinik görünüm ile konulsa bile bazen tanıda KOH ile mikroskobik bakı veya fungal kültür gerekebilir. Ayırıcı tanısında; eritrazma,invers psöriazis, seboreik dermatit ve intertrigo yer alır.

(5) Tedavi: Tinea korporis ile tedavisi benzerdir. Topikal tedaviler genellikle yeterlidir.

(6) Klinik Seyir ve Prognoz: Genellikle topikal tedaviye yanıt alınır. Yaygın hastalık veya immünsüpresif durumlarda tedavi direnci oluşabilir.

e. Tinea pedis ve tinea manum: Ayaklarda gözlenen dermatofit enfeksiyonu 'tinea pedis', eller de gözlenen ise 'tinea manum' olarak adlandırılır.

(1) Epidemiyoloji: Tinea pedis en sık gözlenen dermatofit enfeksiyonudur. Tinea pedis ve tinea manum, çocuklarda nadirdir, yetişkinlerde daha sık görülür.

(2) Etyopatogenez: *T. rubrum ve T. mentagrophytes* ve *Epidermophyton floccosum* en sık sorumlu olan ajanlardır. Genellikle ayağın infekte olmasından sonra ele bulaş olup ve elde de dermatofit infeksiyonu görülmektedir. Nemli ortam enfeksiyon oluşumunu kolaylaştıran faktörlerin başında gelir. Uzun süre kapalı ayakkabı giyenlerde, hiperhidrozu olanlarda, ıslak ortamda çalışanlarda ya da ayaklarını yıkadıktan sonra iyi kurulamayanlarda hastalık daha fazla gözlenir. Ortak terlik veya ayakkabı kullanımı enfeksiyonun yayılımını artırıran diğer bir faktördür.

(3) Klinik özellikler: Tinea pedis ve tinea manuma genellikle kaşıntı eşlik eder. Tinea manumda; eritem, skuam, hiperkertoz, papüller, veziküller ve püstüller görülebilir. Tinea pedisin 4 ayrı klinik tipi bulunmaktadı;

a. İntertriginöz tip: Parmak aralarında eritem, maserasyon, deskuamasyon ve fissürler gözlenir.

b. Hiperkeratotik tip (Makosen tip): Tipik olarak, kuru hiperkeratotik ve skuamoz alanlar ayak tabanı ve ayak kenarını kaplayacak şekildedir, ayak dorsali genellikle tutulmamıştır.

c. Veziküler veya vezikülobüllöz(inflamatuar) tip: Derin yerleşimli veziküller ve büller gözlenir.

d. Ülseratif tip: Eroziv ve ülsere lezyonlar görülür.

(4) Tanı-Ayırıcı Tanı: Tanı genellikle klinik olarak konulur. Bununla birlikte direkt mikroskop bakısı ya da kültür yapılabilinir. Tinea manum kontakt dermatit ve psöriazis ile ayrıcı tanıya girer. Tinea pedisin ayırıcı tanısında ise kontakt dermatit, dishidrotik ekzema, psöriazis yer almaktadır.

(5) Tedavi: Hafif ve orta şiddetli tinea pedis ve tinea manum tedavisinde genellikle topikal antifungallerin 4-6 hafta kullanılması yeterlidir. Şiddetli enfeksiyonlarda ise sistemik tedaviye geçilir. Terbinafin: Çocuklarda 3-6 mg/kg/gün doz ile 2 hafta, erişkinde ise 250 mg/gün doz ile 2 hafta . Itrakonazol: Çocuklar için 5mg/kg/gün dozun 1-2 hafta, erişkinlerde ya 400 mg/gün dozun 1 hafta ya da 200 mg/gün dozun 3 hafta veya 100 mg/gün dozun 4 hafta. Flukonazol: Çocukta 6 mg/kg/gün doz ile 4-6 hafta, 150 mg/hafta doz ile 3-6 hafta tedavi uygulanır.

(6) Klinik Seyir ve Prognoz: Tinea pedis ve tinea manumda topikal tedaviye yanıt genellikle iyidir. Şiddetli hastalık veya immünsüpresif durumlarda tedavi direnci oluşabilir ve sekonder bakteriyel enfeksiyonlar eşlik edebilir.

f. Tinea unguium: Tırnaktaki tüm fungal enfeksiyonlar (dermatofitler, nondermatofitik küfler, mayalar) 'onikomikozis', tırnaktaki sadece dermatofit enfeksiyonları ise 'tinea unguium' olarak isimlendirilir.

(1) Epidemiyoloji: Onikomikozis tırnak hastalıklarının %20'sini oluşturur. Onikomikozların %85'ini ise dermatofit enfeksiyonları oluşturur. Toplumun %10'unda görülür. Ergenlerde ve yetişkinlerde daha sık rastlanır.

(2) Etyopatogenez: En sık etkenleri *T. rubrum* ve *T. interdigitale'*dir. Tırnağın çevredeki dermatofitler ile doğrudan teması veya etkilenen deriden(örn: tinea pedis) enfeksiyonun yayılmasıyla oluşur.

(3) Klinik özellikler: Onikomikozisin 4 klinik tipi mevcuttur.

a. Distal subungual onikomikoz: Enfeksiyon tırnağın distalinde sarımsı bir diskolerasyon şeklinde başlar ve yayıldıkça hiperkeratoz, distrofi gelişebilir. En sık görülen klinik tipidir.

b. Proksimal subungual onikomikoz: Tırnak tabakasının proksimal kısmında beyazımsı veya beyaz - kahverengi diskolerasyon şeklinde gözlenir.

c. Süperfisyal beyaz onikomikoz: Tırnak yüzeyinde yer yer gri lekelenmelerin olduğu beyaz renk ile kaba ve yumuşak görünüm ortaya çıkar.

d. Total distrofik onikomikoz: Onikomikozların son evresidir. Tırnak kalın ve distrofiktir.

(4) Tanı-Ayırıcı Tanı: Tanı klinik gözlem, KOH preperatı veya fungal kültür ile konulur.

Ergenlerde ve yetişkinlerde daha sık görülür. Travmatik tırnak, psöriyatik tırnak, liken tırnağı ayırıcı tanıda göz önünde bulundurulmalıdır.

(5) Tedavi: Tırnak uzamasının ve yenilenmesi uzun süre aldığı için, onikomikoz tedavisi uzun süreçli bir tedavidir. Ayak tırnakları için tedaviye başladıktan sonra önerilen takip süresi 16-18 aydır. El tırnağının tamamen yenilenmesi ise 4-6 aydır. Tırnaklar vasküler olmayan, geçirgen olmayan keratinden oluştuklarından topikal tedavilerden direkt yarar sağlamak zordur. Topikal antifungaller, tırnak cilası şeklinde uygulandığında, etkinlikleri artar ve hafif şiddetteki enfeksiyonlar bu tedaviden fayda görebilirler. Ayrıca sistemik tedavinin yanında adjuvan tedavi olarak topikaller kullanılabilir. Sistemik olarak; Terbinafin: Günde 250 mgr doz ile el tırnağında 6 hafta, ayak tırnağında 12 hafta. Itrakonazol: Günde 200mgr el tırnağında 6 hafta; ayak tırnağında 12 hafta sürekli ya da; 3 hafta ara ile 1 hafta günde 2 kez 200 mg dozda el tırnağında 2 kür, ayak tırnağında 3 kür puls tedavi. Flukonazol: Haftada 150 mg doz ile iyileşme sağlanana kadar kullanılır. Ayrıca son zamanlarda onikomikoz tedavisinde ND:YAG, Q-anahtarlı lazerler ve CO2 lazer kullanılmaktadır.

(6) Klinik Seyir ve Prognoz: Nüks oranı (%10-50) yüksek olan bir dermatofit enfeksiyonudur. Tedavi edilmedikçe; tırnak şekil bozuklukları, fizksel fonksiyonlarda sıkıntı, psikolojik etkiler başlayabilir.

g. Dermofit enfeksiyonları ve ilişkili durumlar:

(1) Tinea inkognito: Yüzeyel dermatofit enfeksiyonları üzerine topikal kortikosteroidlerin kullanımı sonrası tipik mantar bulgularının kaybolduğu, kaşıntı hissinin azaldığı ve zeminde mantar enfeksiyonunun hızla yayıldığı bir klinik tablodur. Klinik görüntü değiştiği için tanı koyması zordur. Tedavide topikal antifungaller tek başlarına etkili olmadıkları için kullanılmazlar. Topikal steroid tedavisi kesilmeli ve sistemik antifungaller kullanılmalıdır. 250 mg/gün dört hafta terbinafin, günde iki kez 100 mg 8 hafta itrakonazo,l ve 200 mg/gün dört hafta flukonazol kullanılabilir.

(2) Dermatofid (id) reaksiyonu: İd reaksiyonu; dermatofit antijenlerine karşı gelişen gecikmiş tip bir hipersensitivite reaksiyonu olarak kabul edilmektedir. Sıklıkla kerionda ve tinea pedisin vezikülobüllöz tipinde ortaya çıkar. Klinik olarak en sık olarak ellerde, özellikle el parmaklarında veziküller şeklinde gözlenir. İd reaksiyonu tanısı için bazı kriterler tanımlanmıştır. Bu kriterler; mikolojik olarak kanıtlanmış fungal enfeksiyon odağı, id reaksiyonu olarak tanımlanan bölgenin fungal enfeksiyon odağı ile komşuluğunun olmaması, id reaksiyonu olarak düşünülen alanda fungal ajan tespit edilmemesi ve fungal enfeksiyonun tedavi edilmesi durumunda id reaksiyonunun spontan gerilemesidir. İd reaksiyonu dermatofit enfeksiyonu iyileşince kendiliğinden kaybolur.

2. Tinea versikolor: Derinin normal florasında bulunan, dimorfik, lipofilik mantarlar olan mayaların neden olduğu, derinin yüzeyel mantar enfeksiyonlarından biridir **pitiriyazis versikolor** olarak da bilinir.

a. Epidemiyoloji: Tüm dünyada yaygın olan pitriyazis versikolor, tropikal bölgelerde %40'a ulaşan sıklıkta görülmektedir. Her yaşta ortaya çıkabilmesine rağmen adölesan ve genç erişkinlerde daha sık rastlanır.

b. Etyopatogenez: Etken insan derisindeki normal florada bulunan lipofilik Malassezia cinsi mantarlardır. Malassezia cinsi arsında en M. furfur etken olurak görülür. M. globosa, M. restricta, M. sympo dialis, M. slooffiae, M. obtusa ve M. dermatis ile ilgili vakalar da vardır. T. versikolor gelişiminde ekzojen ve endojen bir takım predispoze faktörler rol oynar. En önemli ekzojen neden yüksek sıcaklık ve nemdir. En önemli endojen faktörler ise yağlı deri,

hiperhidroz, herediter faktörler, kortikosteroid tedavisi ve immün yetmezliktir.

c. **Klinik özellikler:** Lezyonlar iyi sınırlı, bir iki santimetreden tüm gövdeyi kaplayacak büyüklüğe ulaşabilen, sıklıkla birbiriyle birleşmeye meyilli pembe, beyaz, açık veya koyu kahve renkte olabilen, ve üzeri ince skuamla kaplı hipo-hiperpigmente maküllerdir. Genellikle boyun, kolların proksimali ve gövde üst bölgesinde lokalizedir.

d. **Tanı-Ayırıcı Tanı:** Tanı genellikle klinik olarak konulurken, wood ışığında altın sarısı renginde floresans, KOH preparatında 'spagetti ve köftelere' benzetilen hif ve sporlar rahatlıkla gözlenir. Skuam belirsiz olduğu zaman bistüri ile kazıma yoluyla skuam ortaya çıkarılabilir buna latent deskuamasyon (Talaş belirtisi) denir.

e. **Tedavi**: Tedavide ilk tercih topikal tedavidir. Antifungal içeren kremler, spreyler, şampuanlar lezyon üzerine uygulanır. Topikal tedavi genellikle yeterlidir, yaygın durumlarda sitemik tedavi tercih edilir. Sistemik tedavide griseofulvin ve terbinafin efektif bulunmamıştır. İtrakonazol pitriazis versikolor tedavisinde yüksek etkinlik gösterir, günde 200 mg itrakonazol 7 gün kullanılır. Flukonazol de oral tedavide etkili diğer bir seçenektir. 150 mg/hafta dört hafta, 300 mg/hafta iki hafta dozlarında kullanılabilmektedir.

f. **Klinik Seyir ve Prognoz**: Prognozu iyidir. Mikolojik kür genellikle antifungal tedaviden hemen sonra elde edilir. Tinea versicolor tedavi edilmezse yıllarca devam etme eğilimindedir.

3. **Tinea nigra:**. Tinea nigra, pigmentli bir maya olan *Hortaea werneckii'*nin neden olduğu yüzeysel bir mikozdur.

a. **Epidemiyoloji:** Diğer bölgelerde de görülmesine rağmen**,** tropikal bölgelerde daha sık görülür**.** Kadınlarda erkeklere göre 3 kat fazladır.

b. **Etyopatogenez:** *Hortaea werneckii*; siyah maya olarak büyüyen ve küfe dönüşebilen pleoanamorfik bir mantardır. Halotolerant, osmotolerant ve hidrofilik bir mantar olduğundan sulu ortamlarda, yüksek tuzlu ortamda yaşayabilir. Sağlıklı insanlarda, travma sonrası toprak, gübre, ağaç, kirli veya tuzlu sulardan bulaşarak stratum korneuma girer, sonrasında ise ekrin ter bezlerine geçip çoğalır ve tinea nigra denilen enfeksiyonu oluşturur.

c. **Klinik özellikler:** Genelikle el ayası daha fazla olmak üzere, ayaklarda, boyun ve göğüs bölgesinde görülür. açık kahve rengiden siyaha kadar değişen renkte, keskin sınırlı, oval makül veya yamalar oluşturur ve genellikle asemptomatiktir.

d. **Tanı-Ayırıcı Tanı:** Tanı klinik ve KOH bakısı veya kültürle konulur. Ayırıcı tanısında melonositik nevüs, melanom, ilaç erüpsiyonu, lentigo, kimyasal boya temasları gibi durumlar yer alır.

e. **Tedavi:** Tedavisinde antifungal ve kerotolitik topikal tedaviler kullanılır.

f. **Klinik Seyir ve Prognoz:** Prognozu iyidir. 2 haftada lezyonun tamamında gerileme olur.

4. **Piedra:** Piedra enfeksiyonu, siyah ve beyaz piedra olmak üzere ikiye ayrılan yüzeyel mantar enfeksiyonudur.

a. **Epidemiyoloji:** Siyah piedra her iki cinsi eşit tutar. Her yaşta görülebilmesine rağmen vakaların %57'si 11 yaş üzerindedir. Beyaz piedra her iki cinsi aynı oranda tutar ve her yaşta görülebilir.

b. **Etyopatogenez:** *Piedra hortae* nemli ve ıslak bölgelerde, toprakta, kirli sularda bulunur ve başta saç olamk üzere, sakal, bıyık, pubik bölge kıllarında siyah piedra enfeksiyonuna yol açar. Trichosporon türleri, cilt ve saçta kolonize olabilen saprofitik mayalardır. Toprakta, havada, kirli

sularda, gübrede, çürümüş ağaç ve yapraklarda bulunurlar, çevreden bulaşacağı gibi hayvandan insana ve insandan insana bulaşarak beyaz piedra adlı enfeksiyona yol açarlar.

c. Klinik özellikler: Siyah piedra; genellikle asemptomatik, başta saç olmak üzere, sakal, aksiller ve pubik kılları tutabilir. Kılların gövdelerini tutarak buralarda kahverengi-siyahımsı sert nodüller oluşturur. Beyaz piedra; siyah piedra ile aynı bölgeleri tutar ve beyazımsı yumuşak nodüller oluşturur. Her iki enfeksiyonda kıllarda bozulma ve kırılmaya yol açar.

d. Tanı-Ayırıcı Tanı: Tanı klinik gözlem, KOH preperatı veya fungal kültür ile konulur. Ayırıcı tanıda pedikülozis ve trikomikozis ön planda bulundurulmalıdır.

e. Tedavi: Tedavide enfekte kılların tıraşlanması ve topikal antifungal kremler, şampuanlar ile keratolitk topikaller kullanılır. Sistemik olarak ıtrakonazol iyi bir tercihtir**.**

f. Klinik Seyir ve Prognoz: Tedaviden sonra siyah piedra nadir tekrarlar fakat tedavi edilmezse uzun sürebilir. Beyaz piedra ise tedaviye rağmen nüksler görülür.

5. **Yüzeyel kandidiyazis:** Candida ailesinden özellikle *Candida albicans* tüm candida infeksiyonlarının %70-80'ninden sorumludur. İnsanda kandidalar; oral mukoza, periorifisiyal ve intertrijinöz bölgeler, barsaklar ve vajinada saprofit olarak bulunabilir. Kandidiyazis için yatkınlık yaratan durumlar, diabetes mellitus, obezite, konjenital immün bozukluklar, HIV infeksiyonları ve preterm bebeklerdir. Kandidalar oral, vulvovajinal, deri ve tırnakta enfeksiyon oluşturabilirler. Oral kandidiyazis, vulvovajinal kandidiyazis, intertrijinöz kandidiyazis, kandidal paronişi ve kandida onikomikozu yüzeyel kandidiyazis enfeksiyonları arasında yer alır. Ayrıca kandidiyazis ilişkili olarak kronik mukokutanöz kandidiyazis tablosu mevcuttur.

a. Oral kandidiyazis: En sık etken olarak Candida albicans'ın neden olduğu oral bölgenin yüzeyel kandiyazis enfeksiyonudur, Psödomembranöz, eritematöz (atrofik), kronik hiperplastik ve angüler keilit gibi klinik tipleri vardır.

(1) Epidemiyoloji: En sık görülen kandidiyazis tipi psödomembranöz oral kandiyazistir. Pamukçuk olarak da bilinir. Yenidoğanların yaklaşık %5'i, immünitesi düşük yaşlıların %10'unda görülür.

(2) Etyopatogenez: Kandidiyazisin tüm klinik tiplerinde hem mukokütanöz hem de sistemik enfeksiyonlarda en sık izole edilen *C. albicans*, sağlıklı deri florasında düzenli yerleşim göstermez, ancak deri harabiyeti ve çevresel değişiklikler ile enfeksiyona yol açar. Oral kandidal infeksiyon genellikle immünitesi baskılanmış kişilerde lokalize veya yaygın şekilde görülür. Tükrük salgısının azalması, ağız hijyeninin bozuk olması, protez diş kullanımı gibi durumlar lokal olarak kandida yerleşimini kolaylaştırırken diabetes mellitus, beslenme bozukluğu, HIV enfeksiyonu/AIDS gibi durumlar da sistemik olarak immüniteyi baskılayarak kandidiyazis oluşumuna zemin hazırlar.

(3) Klinik özellikler: Oral kandidiyazisin Psödomembranöz, eritematöz(atrofik), kronik hiperplastik ve angüler keilit gibi klinik tipleri vardır.

a. Psödomembranöz kandidiyazis(Pamukçuk): Klinik olarak bukkal ve labial mukoza ile dil ve yumuşak damakta süt kesiği görüntüsünde beyaz plaklarla karakterizedir. Beyaz plaklar kolaylıkla kaldırılarak altta eritematöz zemin bırakır.

b. Eritematöz(atrofik) kandidiyazis: Akut veya kronik olabilir. Damak ve dil dorsali sık olmak üzere oral mukozanın herhangi bir yerinde eritemli plak şeklinde görülür.

c. Kronik hiperplastik kandidiyazis: Tipik olarak bukkal mukozanın komissural bölgesinde beyaz bir plak şeklinde görülür ve kolaylıkla kaldırılamaz, ayrıca dil ve damakta da görülebilir.

d. Angüler keilit(Perleş): Eritem, maserasyon, skuam ve fissürlerle karakterize kronik

inflamatuar bir lezyondur. Ağız kenarlarında ağrılı yarıklanmalar şeklinde görülür.

(4) Tanı-Ayırıcı Tanı: Yüzeyel kandida enfeksiyon tanısı genellikle klinik görünümleri ile konur. Oral kandidiyazis için KOH preparatı, kültür ve biyopsi diğer tanı yöntemleridir. Ayırıcı tanıda stomatit, lökoplaki, liken planus, pernisiyöz anemi, difteri, çinko eksikliği ve travma alır.

(5) Tedavi: Tedavisinde nistatin oral süspansiyon kullanılabilir. Günde 4 defa ağızda 3-5 dk çalkalanır ve yutulur 1-2 hafta genellikle yeterlidir. Sistemik tedavide en etkili ilaç flukonazoldür. 200 mg/gün flukonazolün 1 hafta kullanılması yeterlidir. İtrakonazol 200 mg/gün tedavisi de 1-3 hafta kullanıldığında etkilidir.

(6) Klinik Seyir ve Prognoz: Oral kandidiyazis; tanınır ve tedavi edilirse iyi bir prognoza sahip yaygın bir dermatolojik durumdur.

b. Vulvovajinal kandidiyazis: Vulva ve/veya vajende kandida türleri tarafından oluşturulan yüzeyel kandidiyazis enfeksiyonudur**.**

(1) Epidemiyoloji: Araştırmalarda, vulvovajinal kandidiyazis prevalansı üreme çağındaki kadınlar arasında en yüksek düzeydedir ve menopoz öncesi kadınların yüzde 29 ila 49'u yaşamları boyunca en az bir epizot geçirir.

(2) Etyopatogenez: *Candida albicans,* vulvovajinal kandidiyazis epizotlarının yüzde 80 ila 92'sinden sorumludur. İmmünsüpresyon, gebelik, antibiyotik kullanımı, oral kontraseptif kullanımı ve hijyen enfeksiyon oluşumunu etkileyen faktörlerdir.

(3) Klinik özellikler: Vulvada kaşıntı, vajende yanma hissi, dizüri, disparauni, süt kesiği veya kronik olgularda sulu beyaz vajinal akıntı en sık izlenen semptomlardır.

(4) Tedavi: Topikal antifungal krem ve ovüller ile tedavi edilir ve polien grubu ve azol grubu antifungaller tedavide etkilidir. Kremler genellikle günde iki kez 5-7 gün, ovüller günde tek doz bir hafta uygulanmaktadır. Sistemik tedavide tek doz 150 mg flukonazol veya günde iki kez 200 mg itrakonazol yeterlidir.

(5) Klinik Seyir ve Prognoz: Rekürrensler gözlenebilir, kadınların %9'u yılda 4 veya daha fazla epizot geçirir.

c. İntertrijinöz kandidiyazis: İnguinal kıvrım, parmak araları, meme altları ve aksilla gibi intertriginöz bölgelerin kandidiyal infeksiyonudur.

(1) Epidemiyoloji: Kadınlarda daha sık görülür ve her yaşta görülebileceği gibi, 65 yaş üstünde yatkınlık daha fazladır.

(2) Etyopatogenez: Etken C. albicans başta olamak üzere kandida türü mantarlardır. Obezite, sıcak, nem ve yetersiz hijyen oluşumunu kolaylaştırıcı faktörlerdir.

(3) Klinik özellikler: Skuamlı, üzerinde püstüller bulunan masere eritemli plaklar şeklinde görülür. Püstüller çoğu zaman hızlıca efüzyona uğradıkları için görülmeyebilirler.

(4) Tanı-Ayırıcı Tanı: Tanı klinik bulgular, mikrokobik bakı ve kültürle konulabilinir. Ayırıcı tanıda tinea kruris, bakteriyel intertrigo, eritrazma yer alır.

(5) Tedavi: Bölgeyi kuru tutmak tedavinin başıdır. Antifungal kremler günde 2 kez klinik düzelinceye kadar kullanılır. Lokal tedavi yetersiz kaldığında sistemik olarak itrakonazol veya flukonazol de tedaviye eklenebilir.

6. **Klinik Seyir ve Prognoz:İmmünsüpresif kişilerde şiddetli geçebilir.**

d. Kandidal paronişi: Paronişi, parmaklarda tırnak dokusunu çevreleyen deri kıvrımlarının inflamatuar bir hastalığıdır. Akut ve kronik tipleri vardır, kronik tipinde etkenlerden biri kadidalardır bu yüzden önceleri kandidal paronişi olarak adlandırılmıştır, ama artık tek etkenin kadidalar değil, multifaktöryel olduğu bilinmektedir.

(1) Epidemiyoloji: Daha çok eli nemli ortamlarda(sulu ortamlarda) bulunan kişilerde görülür.

(2) Etyopatogenez: Kandiada türü mantarlar ve diğer etkenler etyolojide yer alır. Özellikle diyabet ve immün zafiyeti olan insanlarda kronik paronişiye sık rastlanmaktadır.

(3) Klinik özellikler: Tırnak üzerinde ağrı, hassasiyet, kızarıklık ve tırnak yatağında apse olabilmektedir. Ayrıca tırnakta kalınlaşma, renk değişiklikleri de görülür.

(4) Tanı-Ayırıcı Tanı: Tanı klinik bulgular, mikroskobik bakı, kültürle konulabilinir ve ayırıcı tanıda tırnağın yassı hücreli karsinomu, malign melanom ve metastatik lezyonlar bulunmaktadır.

(5) Tedavi: Topikal kortikosteroidler ve sistemik terbinafin,itrakonazol kullanılabilinir.

(6) Klinik Seyir ve Prognoz: Tedavilere cevap alınamadığı durumlarda bazen tırnak eksizyonuyla seyredebilir.

e. Kandida onikomikozu: Onikomikozisin en sık etkeni dermatofitlerdir, onun dışında onikomikoza neden olan mantar türlerinden biri de kandidalardır ve kandidaların oluşturduğu onikomikoza **kandidal onimikoz** olarak adlandırılır ve tırnakta benzer değişiklikler görülür. Tanı KOH preperatı ve kültürle konulur. Tedavide sistemik tedavi ön plandadır.

f. Kronik mukokutanöz kandidiyazis: Kronik mukokutanöz kandidiyazis, genetik olarak heterojen bir hastalık grubudur. Kandida enfeksiyonlarına yatkınlık, farklı gen mutasyonları ile Th17 hücre aracılı bir bağışıklık bozukluğundan kaynaklanmaktadır. Altta yatan immün yetersizliğe bağlı olarak deri, oral mukoza ve tırnaklarda yaygın ve dirençli kandidal infeksiyonla karakterizedir. Bu hastalık grubuna otoimmün bozukluklar, endokrinopatiler eşlik edebilir.

Kaynaklar

1. Kelly BP. Superficial Fungal Infections. Pediatr Rev. 2012 Apr 1;33(4):e22–37.
2. Hay RJ. Fungal infections. Clin Dermatol. 2006 May;24(3):201–12.
3. Dursun DR. Derinin Yüzeyel ve Derin Mantar Enfeksiyonları: Dünyada ve Türkiye'de Epidemiyolojik Özellikler. Turk Klin J Dermatol-Spec Top. 2008;1(2).
4. Gül Ü. Derinin Yüzeyel Dermatofit Enfeksiyonları. Ank Med J. 2014;14(3).
5. Doç. Dr. Zekayi Kutlubay, Doç. Dr. Burhan Engin, Prof. Dr. Server Serdaroğlu. Yüzeyel Mantar Hastalıklarında Tedavi. Dermatoz. 2015;6.
6. Gür G. Childhood Fungal Infections. Turkderm. 2011 Dec 15;45(2):109–16.
7. Adresi Y. Özlem Dicle, Birgül Özkesici. Turk J Dermatol. 7:1–8.
8. Ilkit M. Favus of the Scalp: An Overview and Update. Mycopathologia. 2010 Sep;170(3):143–54.
9. Higgins EM, Fuller LC, Smith CH. Guidelines for the management of tinea capitis. Br J Dermatol. 2000 Jul;143(1):53–8.
10. Matthias Mohrenschlager M, Seidl HP, Ring J, Abeck D. Pediatric Tinea Capitis: Recognition and

Management. Am J Clin Dermatol. 2005;6(4):203–13.

11. Bonifaz A, Ramírez-Tamayo T, Saúl A. Tinea Barbae (Tinea Sycosis): Experience with Nine Cases. J Dermatol. 2003 Dec;30(12):898–903.

12. Leung AK, Lam JM, Leong KF, Hon KL. Tinea corporis: an updated review. Drugs Context. 2020 Jul 20;9:1–12.

13. Adams BB. Tinea corporis gladiatorum. J Am Acad Dermatol. 2002 Aug;47(2):286–90.

14. Vena GA, Chieco P, Posa F, Garofalo A, Bosco A, Cassano N. Epidemiology of dermatophytoses: retrospective analysis from 2005 to 2010 and comparison with previous data from 1975. NEW Microbiol. 2012;35:207–13.

15. Ely JW, Rosenfeld S, Stone MS. Diagnosis and Management of Tinea Infections. Am Fam Physician. 2014;90(10).

16. Ilkit M, Durdu M. Tinea pedis: The etiology and global epidemiology of a common fungal infection. Crit Rev Microbiol. 2015 Jul 3;41(3):374–88.

17. Veraldi S, Schianchi R, Benzecry V, Gorani A. Tinea manuum: A report of 18 cases observed in the metropolitan area of Milan and review of the literature. Mycoses. 2019 Jul;62(7):604–8.

18. Williams L. ADVANCES IN SKIN & WOUND CARE & AUGUST 2012. 2012;25(8).

19. Monod M, Méhul B. Recent Findings in Onychomycosis and Their Application for Appropriate Treatment. J Fungi. 2019 Feb 22;5(1):20.

20. Gupta AK, Mays RR. The Impact of Onychomycosis on Quality of Life: A Systematic Review of the Available Literature. Skin Appendage Disord. 2018;4(4):208–16.

21. Mark BJ, Slavin RG. Allergic Contact Dermatitis. Med Clin North Am. 2006 Jan;90(1):169–85.

22. Cheng N, Rucker Wright D, Cohen BA. Dermatophytid in Tinea Capitis: Rarely Reported Common Phenomenon With Clinical Implications. Pediatrics. 2011 Aug 1;128(2):e453–7.

23. Yelda Karıncaoğlu HÖ. Tinea Versikolor Tedavisinde İtrakonazol ve İtrakonazol ile Birlikte Uygulanan %2 Ketokonazol Şampuanın Etkinliğinin Karşılaştırılması: Retrospektif Çalışma. İnönü Üniversitesi Tıp Fakültesi Derg. 2003;10(3):125–8.

24. Çesme, M, Özarmagan, G. Pitiriyazis Versikolorda Sistemik Flukonazol ve ‹trakonazolün Etkinli¤i: Karfl›laflt›rmal› Çal›flma. TÜRKDERM. 2001;37:114–6.

25. Leung AK, Barankin B, Lam JM, Leong KF, Hon KL. Tinea versicolor: an updated review. Drugs Context. 2022 Nov 14;11:1–20.

26. Ertam, Ilgen, Aytimur, Derya. Malassezia spp. ve Dermatoloji'deki Yeri. Türkderm. 2006;40(1):7–10.

27. Bonifaz A, Gómez-Daza F, Paredes V, Ponce RM. Tinea versicolor, tinea nigra, white piedra, and black piedra. Clin Dermatol. 2010 Mar;28(2):140–5.

28. Gupta AK, Chaudhry M, Elewski B. Tinea corporis, tinea cruris, tinea nigra, and piedra. Dermatol Clin. 2003 Jul;21(3):395–400.

29. Solak B, Unus Z. Tinea nigra on the fingers. BMJ Case Rep. 2015 Dec 7;bcr2015211124.

30. Khandpur S, Reddy BS. Itraconazole therapy for white piedra affecting scalp hair. J Am Acad Dermatol. 2002 Sep;47(3):415–8.

31. Ghannoum MA, Hajjeh RA, Scher R, Konnikov N, Gupta AK, Summerbell R, et al. A large-scale North American study of fungal isolates from nails: The frequency of onychomycosis, fungal distribution, and antifungal susceptibility patterns. J Am Acad Dermatol. 2000 Oct;43(4):641–8.

32. Hon-Balla B, Erdős M. Krónikus mucocutan candidiasis. Orv Hetil. 2022 Jan 30;163(5):171–80.

33. ÖzdemİR Ş, BİLen H. Oral Kandidiyazis ve Diğer Fungal Hastalıklar. Turk Klin J Dermatol-Spec Top. 2015;8(4).

34. Millsop JW, Fazel N. Oral candidiasis. Clin Dermatol. 2016 Jul;34(4):487–94.

35. Şatıroglu, Hakan, Aydınuraz, Batu. 168-170 vajinal kandidiyazis. İç Hastalık Derg. 2007;14(3):168–70.

36. Foxman B, Muraglia R, Dietz JP, Sobel JD, Wagner J. Prevalence of Recurrent Vulvovaginal Candidiasis in 5 European Countries and the United States: Results From an Internet Panel Survey. Am Soc Colposc Cerv Pathol. 2013;17(3):340–5.

37. Gonçalves B, Ferreira C, Alves CT, Henriques M, Azeredo J, Silva S. Vulvovaginal candidiasis: Epidemiology, microbiology and risk factors. Crit Rev Microbiol. 2016 Nov;42(6):905–27.

38. Metin A, Dilek N, Demirseven DD. Fungal infections of the folds (intertriginous areas). Clin Dermatol. 2015 Jul;33(4):437–47.

39. Oztürk, Akif Muhtar, Ozgürol, Barış. El enfeksiyonları. TOTBİD Dergis. 2011;10(4):306–11.

BAKTERİYEL ENFEKSİYONLAR

Dr. Öğr. Üyesi Özge ZORLU[1]

Prof. Dr. Sema AYTEKİN[2]

1. **Tanım:** Deri ve yumuşak dokunun bakteriyel enfeksiyonları (DYBE), dermatoloji polikliniğine başvuruların önemli bir kısmını oluşturur. Sağlıklı deride meydana gelen enfeksiyonlar *primer*, travma veya altta yatan deri hastalığı nedeniyle hasarlanmış deride ortaya çıkan enfeksiyonlar ise *sekonder* bakteriyel enfeksiyon olarak isimlendirilir.

   Derinin bakteriyel enfeksiyonları, etiyolojik ve klinik özellikler bakımından farklılıklar gösteren, heterojen bir grup hastalıktan oluşmaktadır. Bu hastalıkların sınıflamasında öne sürülen birçok sınıflama yöntemi (anatomik lokalizasyon, etiyolojik ajan, deri katmanlarının tutulumu, klinik özellikleri, pürülan içerik olup olmaması, şiddet gibi) mevcuttur; ancak günümüzde en çok kabul gören ve pratik kullanıma uygun sınıflama Amerika Enfeksiyon Hastalıkları Derneği'nin (Infectious Diseases Society of America [IDSA]) sınıflamasıdır:

Tutulan deri katmanına göre: ***Yüzeyel*** (epidermis ve dermisin etkilendiği, komplike olmayan enfeksiyonlar) ya da ***derin*** (hipodermis ve daha derin dokuların etkilendiği, komplike enfeksiyonlar) olarak sınıflandırılır. Resim 1'de şematize edilmiştir.

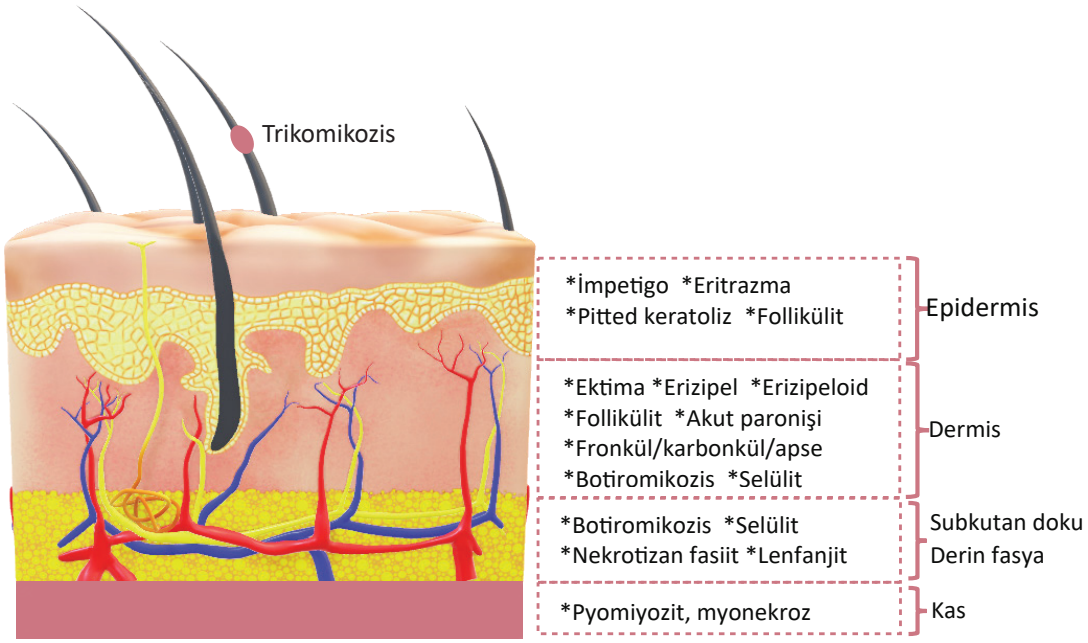

Resim 1. Tutulan deri katmanına göre bakteriyel enfeksiyonlar

Progresyon hızına göre: ***Akut*** ya da ***kronik*** olarak sınıflandırılır.

Doku nekrozuna göre: ***Nekrotizan*** ya da ***nekrotizan olmayan*** olarak sınıflandırılır.

Ayrıca, Amerika Birleşik Devletleri Gıda ve İlaç Dairesi (U. S. Food and Drug Administration [FDA]), selülit/erizipel, yara yeri enfeksiyonları ve majör kutanöz ülserleri içeren "*akut bakteriyel deri ve deri katmanlarının enfeksiyonu*" (ABDDKE) tanımlamasını yapmıştır. Buna göre, derideki lezyon alanı

1. Tekirdağ Namık Kemal Üniversitesi Tıp Fakültesi Deri ve Zührevi Hastalıklar AD, Tekirdağ
2. Tekirdağ Namık Kemal Üniversitesi Tıp Fakültesi Deri ve Zührevi Hastalıklar AD, Tekirdağ

≥75 cm^2 (eritem, ödem ya da endurasyon ölçümü ile) olan bakteriyel enfeksiyonlar ABDDKE olarak tanımlanmıştır.

2. Epidemiyoloji: Derinin bakteriyel enfeksiyonlarının %70-75'i hastaneye yatış gerektirmeyen hafif seyir gösterir. Ancak; çoğu hasta, hafif enfeksiyonlar kendini sınırlayıcı özellik gösterdiğinden, doktora başvurmayabilir. Bu nedenle, yapılan epidemiyolojik çalışmalar gerçek insidans veya prevelansı tam olarak yansıtmayabilir ve ülkeden ülkeye değişkenlik gösterebilir. Amerika Birleşik Devletleri'nde, DYBE nedeniyle yapılan poliklinik başvuruları yılda 14 milyonun üzerindedir. Erkeklerde (tüm olguların %60-70'i) ve 45-64 yaş arası kişilerde prevelans daha yüksektir.

3. Etiyopatogenez: Deri, mikroorganizmalara karşı fiziksel bir bariyer oluşturur ve birçok koruyucu mekanizmaya sahiptir (asidik pH, sebase salgı ve yağ asitleri, normal flora elemanları). Bu mekanizmalarda bozulmaya neden olan durumlar, deri enfeksiyonlarına yönelik kolaylaştırıcı faktörler olarak nitelendirilir. Enfeksiyonlar, deri bütünlüğünün bozulması sonucu direkt invazyon olarak gelişebileceği gibi, komşu organ enfeksiyonlarının deriye yayılımı (osteomyelit gibi) veya nadiren hematojen yayılım ile de ortaya çıkabilir.

a. Kolaylaştırıcı Faktörler

(1) Deri bütünlüğünün bozulması

(a) Travma: Yanık, kesi, cerrahi, haşere/hayvan ısırıkları vb.

(b) Deri hastalıkları: Kaşıntılı dermatozlar (atopik/kontakt dermatit gibi), büllü hastalıklar (otoimmün büllü hastalıklar, su çiçeği gibi), kronik ülserler.

(2) Sistemik faktörler

(a) Kronik ve metabolik hastalıklar: Diyabetes mellitus (DM), obezite, kronik böbrek yetmezliği (KBY), siroz, periferik damar hastalığı, lenfödem gibi.

(b) İmmün yanıtta bozulma: Hücresel veya humoral immünyetmezlikler, nötropeni, HIV, nötropeni gibi.

(3) Yaşam tarzı ile ilişkili faktörler: Kötü hijyenik koşullar, kalabalık ve/veya sıcak ve nemli ortamda yaşam, malnutrüsyon, alkol veya madde bağımlılığı gibi.

b. Etken bakteriler: Derinin toplumsal kökenli bakteriyel enfeksiyonları, genellikle tek patojene bağlı olarak ortaya çıkarken, hastane kökenli olanlar polimikrobiyal olarak gelişebilir. Etken olan bakteriler; gram pozitif, gram negatif ve diğerleri (klamidya, riketsiya, spiroket, mikoplazma) olarak sınıflandırılabilir.

Deri enfeksiyonuna en sık yol açan bakteriler *Staphilococcus aureus* ve Grup A *β-hemolitik streptococcus* (GAS) gruplarıdır. Enfeksiyonun ortaya çıkmasında bakterilerin virülans faktörleri önemlidir. Bakterilerin virülans faktörlerine yönelik örnekler Tablo 1'de sunulmuştur.

Tablo 1. Deride enfeksiyona yol açan bakteriler ve virülans faktörlerinden bazıları

Etken	Virülans faktörleri
Staphylococcus aureus	*Adherans faktörleri: kümeleşme faktörü, protein A* *Ekzotoksin:* serin proteaz, lipaz, Panton-valentine lökosidin

Streptococcus	*Aderans faktörleri:* Fimbrialar, M-proteini, protein-F *Ekzotoksin:* eritrojenik toksin *(SPE-A,B,C)*
Bacillus anthracis	Antifagositik kapsül, letal toksin, ödem toksini *(koruyucu antijen, letal faktör, ödem faktörü)*
Clostridium	Kollojenazlar, hiyalunoridazlar, alfa toksin, perfiringolizin
Corynebacterium diphtheriae	Difteri toksini
Neisseria meningitidis	Polisakkarid kapsül, endotoksin
Bartonella	Endotelyal hücre uyarıcı faktör *(vasküler proliferasyon)*
Burkholderia mallei	Ekzotoksin: Pyosiyanin *(elektron iletim sistemini bozar),* lesitinaz *(hücre lizisi),* kollajenaz, lipaz, hemolizin

4. Klinik özellikler: Deri ve yumuşak doku enfeksiyonlarında, inflamasyon cevabına bağlı olarak lezyonlarda genellikle eritem, ısı artışı, hassasiyet/ağrı ve ödem görülür. Bazı durumlarda fonksiyon kaybı veya ateş, hipotansiyon, taşikardi gibi sistemik semptomlar da eşlik edebilir. Sistemik semptomların varlığı, lezyonlarda krepitasyon, purpura veya nekrozun olması, bulgular ile orantısız şiddette ağrı görülmesi daha şiddetli veya derin enfeksiyon olduğuna işaret eder. Derinin yüzeyel tabakalarının tutulduğu (toksik şok sendromu gibi) bazı durumlarda da şok bulguları görülebilir. Bu nedenle hastalar, tüm muayene bulguları göz önünde bulundurularak değerlendirilmelidir.

a. Gram pozitif bakterilerin neden olduğu derinin bakteriyel enfeksiyonları

(1) Stafilokokkal ve Streptokokkal enfeksiyonlar

(a) İmpetigo: Çocuklarda en sık görülen bakteriyel deri enfeksiyonudur. Bulaşıcılığı oldukça yüksektir. Kişiler arası direkt temas veya eşyalarla temas ile hızla yayılır.

Altta yatan lezyon veya hastalık zemininde (travma alanları, atopik/kontakt dermatit, suçiçeği, herpes vb) gelişen non-büllöz impetigo, *impetijinasyon* veya *sekonder impetigo* olarak adlandırılır. İmpetigonun klinik özellikleri Tablo 2'de belirtilmiştir.

(b) Ektima: Non-büllöz impetigonun derin ve ülsere formu olarak kabul edilir. Klinik özellikleri Tablo 2'de belirtilmiştir.

(c) Erizipel: Lenfatik tutulum ile seyreden dermisin enfeksiyonudur. Olguların çoğunda etken GAS'dir. Nadiren grup B, C, D, G streptokoklar da etken olabilir. Klinik özellikleri Tablo 2'de belirtilmiştir.

(d) Selülit: En sık *S. pyogenes* ve *S. aureus*'a bağlı ortaya çıkan derin dermis ve subkütan dokunun enfeksiyonudur. Klinik özellikleri Tablo 2'de belirtilmiştir.

(e) Perianal Streptokokkal Dermatit/Selülit: Klinik özellikleri Tablo 2'de belirtilmiştir.

(f) Lenfanjit: Subkütan lenfatiklerin enfeksiyonudur. Klinik özellikleri Tablo 2'de belirtilmiştir.

(g) Follikülit: Kıl follikülünün yüzeyel veya derin enfeksiyonudur. Klinik özellikleri Tablo 2'de belirtilmiştir.

(h) Büllü Distal Daktilit: El veya ayak parmaklarının volar yağ yastığının enfeksiyonudur. Klinik özellikler Tablo 2'de belirtilmiştir.

(ı) Kızıl: Grup A β-hemolitik streptokokların eritrojenik toksinlerine (A, B ve C) bağlı ortaya çıkan çocukluk çağı enfeksiyonudur. Toksinlere karşı antikor gelişen bireylerde döküntü olmaz; ancak, enfeksiyonun diğer bulguları gelişir (boğaz ağrısı

gibi). Klinik özellikler Tablo2'de belirtilmiştir.

(i) Stafilokokkal Haşlanmış Deri Sendromu (SHDS): Stafilokokkal toksinlerin aracılığı ile ortaya çıkan bir hastalıktır. *S. aureus'un* eksfoliatif toksin A ve B'si desmoglein 1 (Dg1) proteini için yüksek duyarlılığı olan serin proteazlardır. Toksinler, Dg1'e bağlanarak protein yapısında değişikliğe neden olması sonucu S. granulosum tabakasında ayrışma ve akantoliz meydana gelir. Prematüreler ve KBY olan olgular toksin atılımı yetersiz olduğundan risk altındadır. Hastalığın klinik özellikleri Tablo 2'de belirtilmiştir.

Tablo 2. Gram pozitif bakterilerin neden olduğu, nekrotizan olmayan bakteriyel deri hastalıkları

Enfeksiyon		Özellikler
Pürülan Olmayanlar		
İmpetigo *(Resim 1)*	**RF**	***Non-büllöz form:** Okul öncesi çocuklar, genç erişkinler ***Büllöz form: Neonatal dönem**, çocuklar *E=K, sonbahar ve yaz dönemi *Stafilokok taşıyıcılığı (%20-40) (**Nazal,** aksiller, faringeal, perineal) *Otoinokülasyon, sıcak, yüksek nem, atopi, travma, kötü hijyen
	Etiyoloji	**Non-büllöz form:** *S. aureus* > GABHS **Büllöz form:** *S. aureus (Eksfoliatif toksin A/B; desmoglein 1'e bağlanır; granüler tabakada ayrışma, akantoliz)*
	Klinik	***Non-büllöz impetigo (İmpetigo kontagioza) (~ %70)*** -Yüz (burun ve ağız çevresi) ve ekstremiteler -Eritemli makül → püstül/vezikül → erozyon, akıntı → Bal rengi krutlar -LAP, lökositoz (olguların yarısında) eşlik edebilir -Tedavisiz 2 haftada, skar bırakmadan iyileşme eğilimindedir. -**Komplikasyon:** Akut romatizmal ateş, APSGN (*S. pyogenes* serotip 1,4,12,25,49'un etken olduğu olguların %5'inde. Bulgular 18-21 gün sonra başlar. Risk, antibiyoterapi ile değişmez.) Sistemik hastalık veya malnutrüsyon varlığında sepsis, endokardit gibi önemli komplikasyonlar görülebilir. ***Büllöz impetigo*** -Yüz, **kıvrım alanları,** gövde, kalça, perine, ekstremiteler -Vezikül/gevşek büller → Sarımsı krutlanmalar, bül tavanı çevresinde yakacık tarzı skuamlar, erozyon etrafında eritem yok -Genellikle sistemik semptom eşlik etmez. -Tedavisiz 3-6 haftada, skar bırakmadan iyileşmeye eğilimlidir. -Non-büllöz formdan farklı olarak normal deride de görülebilir. -**Komplikasyon:** SHDS
	Tanı	**Klinik**; gram boyama veya kültür (kabuk altındaki eksudadan veya sağlam bül sıvısından)
	AT	**Non-büllöz impetigo:** atopik/kontakt dermatit, böcek ısırığı, Herpes enfeksiyonu, su çiçeği, kandidiyazis, dermatofitoz, pemfigus foliaseus. **Büllöz impetigo:** büllöz ilaç reaksiyonları, Herpes enfeksiyonu, büllöz böcek ısırığı, yanık, otoimmün büllü hastalıklar
	Tedavi	*Otoinokulasyon ve bulaş önlenmelidir *Krutların temizlenmesi-IP *Stafilokok taşıyıcılığı varsa tedavisi ****Komplike olmayan olgular*** (az sayıda lezyon, sistemik bulgu yok): Topikal mupirosin, retapamulin veya fusidik asit (5-7 gün) *-Sistemik antibiyotik (>5 lezyon, rekürren/tedaviye yanıtsızlık, lenfadenit varlığında):* Antistafilokokkal antibiyotik (Öncelikle MDSA'ya etkili olanlar tercih edilir, 7 gün). Streptokokkal olduğu tespit edilirse; penisilin.

		***Komplike olgular** (Şiddetli ve yaygın enfeksiyon, immün sistem disregülasyonu):* IV β-laktamaz dirençli penisilinler; seftriakson; sefuroksim
Ektima	**RF**	Çocukluk çağı, kötü hijyen, travma, lenfödem, immünsupresyon
	Etiyoloji	GAS (Lezyonlarda stafilokoklar ile kontaminasyon sıktır)
	Klinik	-Alt ekstremitelerde daha sık -Vezikül/vezikülopüstül → Birkaç günde büyür, üzeri yapışkan kalın krut ile kaplı, zımbayla delinmiş gibi, zemini pürülan ve nekrotik ülser. -Skar ile yavaş iyileşir. -Genellikle sistemik semptom görülmez. -**Komplikasyon:** Selülit, osteomyelit nadirdir.
	Tanı	Klinik + ülser tabanından kültür. Gerekirse; derin doku örneğinde gram boyama ve kültür, deri biyopsisi.
	AT	Ektima gangrenozum, diğer ülser nedenleri (venöz/arteriyel ülser, nörotik ekskoriasyon, kutanöz difteri, vaskülit gibi)
	Tedavi	β-laktamaz dirençli penisilin, sefaleksin (7 gün)
Erizipel	**RF**	*İleri yaş (60-80 yaş) *Bölgesel dolaşım bozukluğu (venöz veya lenfatik), kronik deri ülserleri *Kolaylaştırıcı faktörler (DM, obezite, IV madde bağımlılığı, periferik damar hastalığı gibi) *Streptokokkal farenjit öyküsü
	Etiyoloji	GAS (Yüz bölgesinde odak genellikle nazofarinks).
	Klinik	-**Yüz>**alt ekstremiteler -Parlak kırmızı, ödemli, keskin sınırlı, deriden kabarık plak. -Lezyon üzerinde vezikül/bül olabilir. -Lokal ısı artışı, ağrı, hassasiyet, LAP, lenfanjit, ateş, lökositoz eşlik edebilir. -**Komplikasyonlar:** sepsis, APSGN, lenfatik hasar.
	Tanı	**Klinik;** derin doku kültürü, bül varsa bül içeriği kültürü
	AT	Selülit, anjioödem, rozase, kontakt/fotokontakt dermatit
	Tedavi	*Elevasyon, istirahat, IP, enfeksiyon giriş yerinin (tinea pedis, nazal taşıyıcılık vb.) ve kolaylaştırıcı faktörlerin tedavisi. **Hafif hastalık:* Oral antibiyotik (β-laktamaz dirençli penisilinler ya da sefalosporin [seftriakson, sefazolin]) 10-14 gün **Şiddetli hatalık:* Parenteral antibiyotik (β-laktamaz dirençli penisilinler, vankomisin+piperasilin/tazobaktam 10-14 gün)
Selülit *(Resim 2 ve 3)*	**RF**	*Bölgesel dolaşım bozukluğu (venöz veya lenfatik), daha önce geçirilmiş selülit öyküsü *Kolaylaştırıcı faktörler (DM, obezite, IV madde bağımlılığı, periferik damar hastalığı, deri bütünlüğünde bozulma gibi)
	Etiyoloji	GAS> S. aureus. (Çocuklarda nadiren *H. influenza*; kronik deri ülserlerinde [diyabetik, bası ülserleri gibi] polimikrobial) *Direkt invazyon (tinea pedis, böcek ısırığı vb giriş kapısı) *Hematojen yayılım (immünite bozukluğu olanlarda) *Komşuluk ile yayılım (apse, osteomyelit vb)

		Derin dermis, subkutan dokunun enfeksiyonu
	Klinik	-Alt ekstremitelerde daha sık -Eritemli, ağrılı, sınırları net olmayan, lokal ısı artışı olan deriden kabarık plak. Lezyon üzerinde vezikül/bül/püstül/nekroz görülebilir. -LAP, lenfanjit, ateş, lökositoz eşlik edebilir. -Sinüzit, periorbial selülite sebep olabilir. **-Komplikasyonlar:** APSGN, lenfadenit, endokardit, lenfatik damar hasarı (rekürren selülit), subkutan apse, nekrotizan fasiit, septik artrit, osteomyelit, tromboflebit, sepsis. Periorbital selülitte; proptozis, oftalmopleji, görme kaybı, kavernöz sinüs trombozu.
	Tanı	**Klinik**, tedavi direnci var ise kültür (*Olguların %20-25'inde üreme olur.*)
	AT	Erizipel, staz/kontakt dermatit, derin ven trombozu, yüzeyel tromboflebit, pannikülitler. Periorbital selülitte: erizipel, anjioödem, oftalmik Herpes enfeksiyonu.
	Tedavi	*Elevasyon, istirahat, IP, enfeksiyon giriş yerinin (tinea pedis, nazal taşıyıcılık vb.) ve kolaylaştırıcı faktörlerin tedavisi. **Hafif hastalık:* Oral β-laktamaz dirençli penisilinler ya da sefalosporin (seftriakson, sefazolin) (5-7 gün) **Şiddetli hatalık (İY, DM, venöz yetmezlik gibi predipozan faktörler, ateş ve lökositoz gibi sistemik bulgular var ise):* Parenteral β-laktamaz dirençli penisilinler ya da vankomisin+piperasilin/tazobaktam (10-14 gün)
Perianal selülit	**RF**	Okul öncesi çocukluk dönemi, E>K, kış ve ilkbahar ayları
	Etiyoloji	**GAS>** stafilokok
	Klinik	-Anal/perianal kaşıntı; perianal, keskin sınırlı, eritemli, ağrılı plak -Rektal iritasyon, ağrılı dışkılama, kabızlık, fissürler, rektal kanama eşlik edebilir -**Komplikasyonlar:** Balanit, vulvovajinit, APSGN
	Tanı	Kültür (boğaz ve perianal)
	AT	Dermatitler (bez, irritan ya da seboreik), psoriasis, kandidiyazis, parazit enfestasyonları, inflamatuvar bağırsak hastalığı, Kawasaki hastalığı-erken dönemi, istismar.
	Tedavi	Oral antibiyotik (penisilin, makrolid, sefalosporin ya da klindamisin) + topikal mupirosin/fusidik asit (14-21 gün) *Tedavi sonrası kültürde bakteri üremesi olmadığı gösterilmelidir.*
Lenfanjit *(Resim 3)*	**RF**	Deri bütünlüğünde bozulma (kesi, tinea pedis, dermatit vb)
	Etiyoloji	Streptokoklar > stafilokoklar
	Klinik	Genellikle ekstremitelerde görülen, bakterinin giriş yerinden başlayıp, ekstremitenin uzunluğuna paralel seyreden lineer, eritemli, ödemli, ısı artışı olan, ağrılı enfeksiyon. LAP eşlik edebilir.
	Tanı	Klinik
	AT	Yüzeyel tromboflebit, fitofotodermatit.
	Tedavi	*Ekstremite elevasyonu, IP, primer giriş yerinin (tinea pedis, nazal taşıyıcılık vb.) tespiti ve tedavisi

		*Sistemik antibiyotik (β-laktamaz dirençli penisilinler ya da sefalosporin)
Follikülit	**RF**	*Stafilokok taşıyıcılığı (nazal, perianal), hiperhidroz, friksiyon, oklüzyon, epilasyon uygulamaları, sıcak ve yüksek nem, UV ışınlar, kozmetik ürünler *Sistemik/topikal steroidler, uzun süre antibiyotik kullanımı, halojenli bileşenler *Gebelik, DM, HIV, İY, maligniteler
	Etiyoloji	***S.aureus*** *(en sık); gram negatifler (uzun süre antibiyotik kullanımında), Pseudomonas (Jakuzi kullanımında)*
	Klinik	-Yüz, saçlı deri, sakal bölgesi, göğüs, sırt, glutea ve ekstremitelerde sık -Tek veya çok sayıda, eritem ile çevrili, merkezinde kıl olan, sarımsı, kubbe şekilli, milimetrik papül/püstüller -Yüzeyel formu; *Bockhart folliküliti* -Sakal ve bıyık bölgesindeki derin formu; *sikozis barba* (Bıyık bölgesinden başlayarak sakal bölgesine yayılır. Kronik seyirlidir. Kaşıma ve tıraş etken olabilir) -Skar bırakmadan 7-10 gün içinde iyileşir.
	Tanı	**Klinik**, gram boyama ve kültür (tekrarlayan ve tedaviye dirençli olgularda)
	AT	Akne vulgaris, rozase, tinea barba, psödofollikülit, keratozis pilaris, Behçet Hastalığı'nda görülen papülopüstüler lezyonlar (nonfollikülerdir) *(Resim 4)*.
	Tedavi	*Rekürren ve yaygın lezyonlarda kolaylaştırıcı faktörler (*S. aureus* taşıyıcılığı, DM gibi sistemik hastalıklar) araştırılmalıdır. *Klorheksidin, triklosan içerikli antiseptikler ile temizleme. *S. aureus* taşıyıcılığı varsa tedavisi. *Topikal mupirosin/fusidik asit (7-10 gün) *Sistemik β-laktamaz dirençli penisilin, sefaleksin, makrolid
Büllü distal daktilit	**RF**	Çocukluk çağı (2-16 yaş), travma (böcek ısırığı, yanık gibi), burun karıştırma sonucu otoinokulasyon
	Etiyoloji	**GAS**> *S.aureus, S. epidermidis*
	Klinik	Ayak/el parmaklarının volar yüzlerinde, ağrılı eritematöz zeminde gergin büller
	Tanı	Klinik
	AT	Herpetik dolama, yanık, akut paronişi, büllöz impetigo, friksiyonel bül
	Tedavi	İnsizyon ve direnaj sonrası antibiyotik (β- laktamaz dirençli penisilin, sefalosporin)-10 gün
Kızıl	**RF**	Çocukluk çağı (1-10 yaş), sonbahar ve kış dönemleri
	Etiyoloji	***GAS*** *(eritrojenik toksinler, SPE-A, B ve C)*
	Klinik	-Ani başlangıçlı boğaz ve baş ağrısı, halsizlik, yüksek ateş → 12-48 saat sonra boyun, göğüs, aksillalarda başlayarak yayılan zımpara kağıdı benzeri, küçük papüler eritematöz döküntü; ekstremite fleksörlerinde (antekubital, inguinal, aksiller) lineer peteşiler *(pastia çizgileri);* perioral solukluk, çilek dil (beyaz → kırmızı); palatal peteşi; servikal LAP → 7-10 gün içerisinde deskuamasyon (özellikle el ve ayaklarda) -Palmoplantar tutulum görülmez. -**Komplikasyonlar:** otit, mastoidit, sinüzit, pnömoni, myokardit, menenjit, artrit, hepatit, APSGN, ARA.

		(*Penisilin tedavisi ile ARA gelişme riski önlenir*)
	Tanı	Klinik, boğaz/burun kültürü, ASO, anti-DNase, antifibrinolizin, antihiyaluronidaz
	AT	Kızamık, kızamıkçık, TŞS, Kawasaki hastalığı, ilaç reaksiyonları
	Tedavi	Penisilin (10-14 gün)
SHDS *(Resim 5)*	**RF**	Yenidoğan, çocuklar (<6 yaş); renal yetmezlik/İY olan erişkinler; E>K
	Etiyoloji	*S. aureus-faj grup II (eksfoliatif toksin A, B)* → epidermiste granüler tabakadan ayrışma
	Klinik	-Ateş, halsizlik, boğaz ağrısı, konjonktivit, deride hassasiyet → Kıvrım yerlerinde eritem → 48 saat içinde yayılır; perioral kabuklanma, radial fissürler, yüzde hafif ödem; nikolsky (+) gevşek büller, eksfoliasyon (kıvrım yerlerinde başlar) → Deskuamasyon (3-5 gün) → 10-14 günde reepitelizasyon tamamlanır. -Mukozalarda tutulum görülmez. -Skarsız iyileşir. -**Komplikasyonlar:** Dehidratasyon, hipoproteinemi, hipotermi, sekonder gram negatif enfeksiyonlar. *Yenidoğanlarda hastanın diğer yenidoğanlardan izolasyonu salgının önlenmesi için önemlidir*. -**Mortalite;** çocuklarda %3, erişkinlerde >%50
	Tanı	Klinik, deri biyopsisi-frozen inceleme Bül kültürü negatif; konjonktiva/nazofarinks/dışkı kültürlerinde *S. aureus* üreyebilir. Kan kültürü pozitifliği erişkin hastalarda daha sıktır. Çocuklarda ise genellikle negatiftir.
	AT	Büllöz ilaç reaksiyonları, SJS, TEN, büllöz impetigo, Kawasaki hastalığı, GVHH
	Tedavi	Jeneralize SHDS olgularında hospitalizasyon gereklidir. IV β-laktamaz dirençli antibiyotik, 7 gün
Deri Şarbonu	**RF**	*Enfekte hayvanlara veya leşine maruz kalma; çiftçi, çoban, mezbaha çalışanları. *Posta yolu ile temasa bağlı ortaya çıkan sayılı şarbon vakaları bildirilmiştir.
	Etiyoloji	*B. anthracis (antifagositik kapsül, letal ve ödem toksinleri)*
	Klinik	-Purpurik makül/papül → Gode bırakmayan ödemle çevrili vezikül → Ülserasyon → Merkezi nekrotik eskar, çevresinde eritem ve ödem → 1-2 haftada skar bırakmadan iyileşir -**Ağrısızdır**. Sistemik semptomlar, lenfanjit, ağrılı LAP nadiren eşlik edebilir
	Tanı	Gram boyama ve kültür
	AT	Böcek ısırığı, selülit, orf, sütçü nodülü, tularemi
	Tedavi	Florokinolon ya da doksisiklin; 7-10 gün. *Lezyonların seyrini değiştirmez ancak sistemik hastalık riskini azaltır.*
Erizipeloid	**RF**	Balıkçılar, kabuklu hayvan, et, kümes hayvanları, balık hazırlayanlar
	Etiyoloji	*Erysipelothrix rhusiopathiae*
	Klinik	*-Lokalize form;* kaşıntılı, ağrılı, eritemli süpüratif olmayan selülit. Hemorajik veziküller eşlik edebilir.

		-*Yaygın form;* ateş, artralji, yaygın deri lezyonları (perifolliküler papül, eritemli plak, purpura veya nekroz). **Komplikasyon:** Endokardit, septik artrit, iç organ abseleri.
	Tanı	Klinik
	AT	Erizipel, selülit, böcek sokması, fiks ilaç erupsiyonu
	Tedavi	Penisilin ya da sefalosporin, 7 gün
Pürülan Olanlar		
Apse	**RF**	Travma
	Etiyoloji	*S. aureus* > polimikrobial, steril (%5 - yabancı cisim reaksiyonu sonucu)
	Klinik	-Eritemli papül → Ağrılı, ısı artışı olan nodül -Kapsül ile çevrilidir -Komplike olgularda ateş, lenfatik tutulum, ödem eşlik edebilir.
	Tanı	**Klinik**, gram boyama ve kültür
	AT	İnflame kist
	Tedavi	İnsizyon ve direnaj. Komplike olgularda sistemik antibiyotik
Fronkül	**RF**	*Adölesan, genç erişkinler *Hiperhidroz, friksiyon, bası, kötü hijyen, travma *DM, obezite, İY gibi sistemik hastalıklar **S. aureus* taşıyıcılığı (nazal, aksilla, perine)
	Etiyoloji	*S. aureus*
	Klinik	-En sık; baş-boyun, aksilla, kalça, uyluk, anogenital bölgeler -Eritemli zeminde ağrılı folliküler nodül → Folikül üzerinde püstül oluşumu → Fluktuasyon → Rüptüre ve direnaj -Genellikle sistemik semptom eşlik etmez. -**Komplikasyon:** Kavernöz sinüs trombozu, sepsis, endokardit, menenjit, metastatik apse *(Fluktuasyon vermeyen fronkül/karbonküllerin sıkılması veya boşaltılmaya çalışılması komplikasyon riskini artırır.)*
	Tanı	**Klinik**, gram boyama ve kültür
	AT	Epidermoid kist, hidradenitis süpürativa, kistik akne
	Tedavi	*Seyri sırasında direne olan tek lezyon kendiliğinden iyileşebilir. *Kolaylaştırıcı faktörün tedavisi *Fluktuans yok ise sıcak kompres *Fluktuans var ise **insizyon ve direnaj** ***Topikal antibiyotik** ve antiseptikler iyileşmeyi hızlandırır. ***Oral β-laktamaz dirençli antibiyotik:** -Yüz orta hata yakın veya dış kulak kanalında -Rekürren -Topikal tedaviye dirençli -Çevresinde selülit eşlik eden lezyonlarda
Karbonkül	**RF**	*Hiperhidroz, friksiyon, bası, kötü hijyen *DM gibi sistemik hastalıklar **S. aureus* taşıyıcılığı (nazal, aksilla, perine)
	Etiyoloji	*S. aureus*
	Klinik	-En sık; ense, sırt, bacak arkaları, kalçalar

		-Ağrılı, eritemli, infiltre nodül/tümör → Fluktuasyon → Drenaj (Lezyon yüzeyinde direnaj izlenen sinüs açıklıkları, ülser) -Ateş, halsizlik, sistemik bulgular, lökositoz eşlik edebilir. -Skar bırakarak iyileşir.
	Tanı	**Klinik**; gram boyama ve kültür
	AT	Epidermoid kist, hidradenitis süpürativa
	Tedavi	*Kolaylaştırıcı faktörün tedavisi *Fluktuasyon yok ise sıcak kompres *Fluktuasyon var ise **insizyon ve direnaj** *Sistemik β-laktamaz dirençli antibiyotik
Akut paronişi	**RF**	Tırnak yeme, parmak emme alışkanlıkları, manikür, travma, tırnak batması, uzun süre ıslak kalması
	Etiyoloji	*S. aureus*
	Klinik	Proksimal ve/veya lateral tırnak kıvrımlarında eritem, ödem, ağrılı apse → Fluktuasyon → Drenaj +/-
	Tanı	Klinik
	AT	Monilial paronişi, herpetik paronişi, kandidial paronişi, kronik kontakt dermatit
	Tedavi	*Kolaylaştırıcı faktörlerden kaçınılması *Topikal antibiyotik *Fluktuasyon var ise direnaj *Sistemik β-laktamaz dirençli penisilin, sefaleksin
Botriyomikoz	**RF**	E>K; hücresel immünitede bozukluk
	Etiyoloji	***S. aureus**; psudomonas, proteus, moraxella, serratia, corynebacteria*
	Klinik	-Genellikle ekstremitelerde, kronik, pürülan, nodül/apse/ülser veya verrüköz plaklar. Kaşıntı ve hassasiyet eşlik edebilir. -İç organ tutulumu olabilir.
	Tanı	Mikroskopik inceleme, kültür, deri biyopsisi
	AT	Miçetoma, aktinomikoz, abse, epidermoid kist, deri tüberkülozu, atipik mikobakteriyel enfeksiyonlar, orf, fungal enfeksiyonlar
	Tedavi	Cerrahi eksizyon ve debridman

AT: ayırıcı tanı, APSGN: akut poststreptokokkal glomerülonefrit, ARA: akut romatizmal ateş, DM: diyabetes mellitus, E: erkek, K: kadın, GAS: grup A streptokoklar, GVHH: graft versus host hastalığı, IP: ıslak pansuman, İY: immünyetmezlik, LAP: lenfadenopati, MDSA: metisilin duyarlı *S. aureus,* RF: risk faktörleri, SHDS: stafilokokkal haşlanmış deri sendromu, SJS: Steven-Johnson sendromu, TEN: toksik epidermal nekroliz, TŞS: toksik şok sendromu

(j) Toksik Şok Sendromu (TŞS): *S. aureus*'un ekzotoksininin neden olduğu multisistemik hastalıktır. Hastalığın ilk tanımlandığı dönemde, olguların büyük kısmı menstrüasyon döneminde, tampon kullanan kadınlar olsa da günümüzde olguların çoğu menstrüasyon ile ilişkili değildir. Çoğunlukla cerrahi işlem sonrası görülür ve her iki cinsiyeti eşit etkiler.

Hastalığın ortaya çıkmasındaki temel faktör, *S. aureus*'un TŞST-1 toksinidir. Bu toksin; organlarda doğrudan toksisiteye yol açar, süperantijen olarak rol oynar ve bağırsak florasından gelen endojen endotoksinlerin klirensini bozar.

Erken tanı, organ fonksiyonlarında bozulma olmasının önlenmesi için önemlidir. Ayırıcı tanıda yer alan öncelikli hastalık streptokokkal TŞS'dir. İki hastalığın karşılaştırmalı özellikleri Tablo 3'te belirtilmiştir.

(k) Streptokokkal Toksik Şok Sendromu: Grup A β-hemolitik streptokokların etken olduğu, fatal seyredebilen bir hastalıktır. Deri bütünlüğünün bozulması sonucu bakterinin direkt invazyonu ve streptokokkal toksinlerin süperantijen olarak rol oynaması hastalığın ortaya çıkmasındaki temel faktörlerdir. Ayırıcı tanıda yer alan öncelikli hastalık stafilokokkal TŞS'dir. İki hastalığın karşılaştırmalı özellikleri Tablo 3'te belirtilmiştir.

(l) Apse, Fronkül, Karbonkül: Apse ve fronküller, kapsülle çevrili püy birikimleriyle karakterize enfeksiyonlardır. Apseler herhangi bir lokalizasyonda ortaya çıkabilirken fronküller sadece kıl follikülü olan alanlarda görülür. Kıl follikülü ve çevre dokusunun enfeksiyonu olan, inflame ve enfekte fronküllerin birleşmesi sonucu karbonküller ortaya çıkar. Sürekli yeni ve çok sayıda fronkül gelişimi fronküloz olarak isimlendirilir. Fronkülozu olan olgularda *S. aureus* taşıyıcılığı ve eşlik eden kolaylaştırıcı faktörler araştırılmalıdır. Klinik özellikler Tablo 2'de belirtilmiştir.

(m) Akut Paronişi: Klinik özellikleri Tablo 2'de belirtilmiştir.

(n) Botriyomikozis: Klinik özellikleri Tablo 2'de belirtilmiştir.

Tablo 3. Stafilokokkal ve streptokokkal toksik şok sendromu

	TŞS	**Streptokokkal TŞS**
RF	*15-35 yaş sağlıklı bireyler *Cerrahi, kateter, ÜSYE, nasal/vajinal tampon, abse	*20-50 yaş sağlıklı bireyler *Travma (deri bütünlüğünde bozulma), varisella
Etiyoloji	*S. aureus (TŞST-1, enterotoksin)*	*GAS (pirojenik ve mitojenik toksin)*
Klinik	-Başlangıç; ani yüksek ateş, kusma, ishal, baş ağrısı, farenjit -Gövde ve ekstremitelerde belirgin, sentripedal yayılım gösteren, maküler, kaşıntısız, kızıl benzeri **döküntü** -Palmoplantar ödem, eritem, **deskuamasyon** (1-3 hafta sonra) -Konjonktivada hiperemi -Mukozalarda eritem, çilek dil -Jeneralize gode bırakmayan ödem **Komplikasyonlar:** Böbrek yetmezliği, miyalji/artralji, amenore, parestezi, karpal tünel sendromu, ses teli paralizisi **Mortalite:** < %3	-Başlangıç; ateş, myalji, ishal, **lokalize ekstremite ağrısı** **-Yumuşak doku enfeksiyonu** (bölgesel şişlik, ağrı, eritem) -Döküntü daha az -Palmoplantar deskuamasyon daha az (%20) -Konfüzyon, koma **Komplikasyonlar:** Böbrek yetmezliği, DİK, ARDS **Mortalite:** %30-60
Tanı	**Yüksek ateş + döküntü + deskuamasyon + hipotansiyon** (SKB erişkin: <90mmHg, çocuk: <5.persentil) **+ ≥3 organ/sistem tutulumu:** *GİS, kas, SSS, renal, hepatik,*	**Steril bölgelerde GAS üremesi (kan, BOS, doku biyopsi gibi) + hipotansiyon** (SKB erişkin: <90mmHg, çocuk: <5.persentil) + **aşağıdakilerden ≥ 2'si**:

	mukozalar, hematolojik-platelet < 100bin/mm3 Kan kültürü pozitifliği < %15	*Renal, hematolojik (platelet <100bin/mm3 veya DİK), hepatik fonksiyon bozukluğu, ARDS, jeneralize eritemli döküntü +/- deskuamasyon, yumuşak doku nekrozu* Kan kültürü pozitifliği > %50
AT	Streptokokal TŞS, Kawasaki hastalığı, kızıl, TEN-erken dönemi, KDBA, leprospiroz	TŞS, Kawasaki hastalığı, kızıl, TEN-erken dönemi, KDBA, leprospiroz
Tedavi	Hemodinamik destek tedavi Enfeksiyon kaynağı (tampon gibi) varsa ortadan kaldırılır Antistafilokokkal antibiyotik	Hemodinamik destek tedavi Enfeksiyon kaynağı (tampon gibi) varsa ortadan kaldırılır β-laktamaz dirençli antibiyotik + klindamisin
AT: ayırıcı tanı, ARDS: akut respiratuvar distres sendromu, BOS: beyin omurilik sıvısı, DİK: disemine intravasküler koagulasyon, GAS: grup-A streptokok, GİS: gastrointestinal sistem, KDBA: kayalık dağlar benekli ateşi, RF: risk faktörleri, SKB: sistolik kan basıncı, SSS: santral sinir sistemi, TEN: toksik epidermal nekroliz, TŞS: toksik şok sendromu, ÜSYE: üst solunum yolu enfeksiyonu.		

(o) Nektotizan Fasiit: Deri, subkutan yağ doku ve fasyanın, hızlı ilerleyen ve fatal seyredebilen, nekrotizan enfeksiyonudur. Olguların yaklaşık %10'unda etken GAS olmakla birlikte olguların büyük çoğunluğu polimikrobial olarak gelişir. Klinik özellikler Tablo 4'te belirtilmiştir.

(ö) Piyomiyozit: İskelet kasının primer bakteriyel enfeksiyonudur. Sıklıkla *S. aureus*'a bağlı ortaya çıkan hastalık, erken tedavi edilmezse fatal seyredebilir. Klinik özellikler Tablo 4'te belirtilmiştir.

Tablo 4. Nekrotizan bakteriyel deri enfeksiyonları

	Etiyoloji ve Risk faktörleri	Klinik	Tanı	Tedavi
Nekrotizan Fasiit *(Resim 6)*	GAS (%10) Polimikrobiyal (aerob ve aneroblar) **Tutulum yeri:** Derin dermis, subkutan doku, fasya **RF:** İleri yaş, komorbiditeler (DM, periferik damar hastalığı, alkolizm gibi), travma, deri ülserleri, suçiçeği, cerrahi	-Başlangıç: **Şiddetli ağrılı**, eritemli, gergin, endure plaklar -Ani başlangıç, **hızlı yayılım** -Lezyonlarda gri-mavi renk değişimi -Hemorajik bül, odunsu ödem gelişebilir -Fasya ve yağ dokuya uzanan nekroz, **kötü kokulu akıntı, krepitasyon.** Lezyon derinleştikçe **his kaybı** gelişebilir. -Ateş, lökositoz, yüksek CK, şok görülebilir. -**Antibiyotiklere direnç** **Fournier gangreni:** Perine ve genital bölgeyi tutan NF **Ayırıcı Tanı:** hematom, purpura fulminans, dekübit ülser, varfarin nekrozu, piyomyozit, flebit, bursit, artrit. **-Mortalite:** %20-40 (yaşlı, kadın, yaygın tutulum, geç tanı, organ disfonksiyonu, serum kreatinin ve laktik asit yüksekliği, GAS nedenli ortaya çıkanlarda mortalite riski daha yüksektir.)	Klinik, Gram boyama, doku/kan kültürü Direkt grafi (yumuşak dokuda hava) MRG (derinlik tespiti)	Cerrahi geniş debridman + IV geniş spektrumlu ampirik antibiyoterapi Kültür sonucuna yönelik antibiyoterapi ile devam edilir.
Piyomyozit	*S. aureus* **Tutulum yeri:** Kas **RF:** Tropikal iklim, travma, diyabet, HIV, İY, IV ilaç bağımlılığı	-Miyalji, hafif ateş. Sert, ağrılı, endüre yumuşak doku kitlesi -Haftalar içerisinde yumuşak doku kitlesinde büyüme **Komplikasyon:** kas apsesi, septisemi, septik şok **Ayırıcı Tanı:** selülit, hematom, dermatomyozit/polimyozit, HIV-ilişkili myopatiler, DVT, Osteomiyelit, NF, septik artrit.	MRG	Total cerrahi eksizyon IV antibiyoterapi *(Klinik iyileşme sonrası 3 hafta oral antibiyotik)*
Anaerobik selülit	*Clostridium perfiringes* **Tutulum yeri:** Dermis, subkutan doku **RF:** Travma, DM, periferik damar hastalığı	-Yumuşak dokuda krepitasyon; koyu gri/kahverengi, kötü kokulu akıntı -Üzerindeki deride değişiklikler nadir -Ağrı, ödem, ateş: hafif -24-48 saat içerisinde miyonekroza ilerleyebilir. **Ayırıcı tanı:** NF, miyonekroz	Akıntıdan gram boyama Direkt grafi: subkutan doku ve fasyada yaygın gaz	Erken cerrahi debridman Antibiyoterapi
Gaz gangreni (Miyonekroz)	*Clostridium perfiringes> C. Novyi, C. septicum* **Tutulum yeri:** Kas **RF:** Travma, cerrahi sonrası, DM, periferik damar hastalığı	-Anaerobik selülit şeklinde başlayabilir -Üzerindeki deride; koyu sarı/bronz renk değişikliği, "fare" gibi kötü kokulu eksuda. Şiddetli ağrı, ödem, düşük dereceli ateş, hipotansiyon gibi toksik belirtiler eşlik eder. -Hemolitik anemi ve lökositoz; krepitasyon bazen görülebilir. **Ayırıcı tanı:** NF, streptokokkal gangren	Gram boyama ve kültür	Erken geniş cerrahi debridman + IV antibiyoterapi

CK: kreatin kinaz, DM: diyabetes mellitus, DVT: derin ven trombozu, GAS: grup A streptokok, İY: immünyetmezlik, NF: nekrotizan fasiit, RF: risk faktörleri

(2) Korinebakteriyum enfeksiyonları: *Corynebacterium*'un etken olduğu *eritrazma, pitted keratoliz, trikomikozis aksillaris* ve *kutanöz difteri* hastalıklarının klinik özellikleri Tablo 5'te belirtilmiştir.

Tablo 5: Korinebakterium enfeksiyonlarının klinik özellikleri

Eritrazma *(Resim 7)*	**RF**	İntertrijinöz ve nemli alanlar, kötü hijyen, hiperhidroz, obezite, DM, ileri yaş
	Etiyoloji	*C. minuttissimum*
	Klinik	-*Parmak arası varyant;* eritrazmanın en sık görülen formu ve ayağın en sık bakteriyel enfeksiyonu. Parmak arasında fissürleşme ve maserasyon. -Kıvrım alanlarında (inguinal, aksiller, meme altları, intergluteal, periumblikal) keskin sınırlı, pembemsi kahverengi yamalar, maserasyon eşlik edebilir. Kaşıntı genellikle eşlik etmez. -*Disk şeklinde varyant;* hiperpigmente, keskin sınırlı skuamlı plak. Tip 2 DM belirteci olabilir. -Predispozan faktörler ortadan kaldırılmazsa rekürren veya dirençli seyir.
	Tanı	Wood lambası *(mercan kırmızı refle);* gram boyama, kültür. KOH: negatif
	AT	Dermatofitoz, kandidiyazis, seboreik dermatit, invers psoriazis, Hailey hailey hastalığı
	Tedavi	Topikal antibiyotik (klindamisin, eritromisin; 7 gün) veya antifungaller (imidazol); oral makrolid (5-7 gün)
Pitted keratoliz *(Resim 8)*	**RF**	Hiperhidroz, deri pH'sinde artış, oklüzyon
	Etiyoloji	***Kytococcus sedentarius*** *(keratini yıkan proteazlar P1 ve P2)**;*** *Dermatophilus congolensis; Corynebacterium, Actinomyces ve Streptomyces türleri*
	Klinik	-Plantar bölgelerde (ağırlık taşıyan bölgelerde) çok sayıda, milimetrik, kötü kokulu, zımba ile delinmiş gibi çukurcuklar. Hiperhidroz (+) İnflamasyon bulgusu yoktur. Nadiren palmar alanlarda da görülebilir. -Predispozan faktörler ortadan kaldırılmazsa rekürren veya dirençli seyir.
	Tanı	Klinik; Wood ışığı: floresan vermez. KOH: negatif
	AT	Verrü, tinea pedis, palmoplantar punktat keratoderma, palmar/plantar hipokeratoz
	Tedavi	Topikal klindamisin, eritromisin ya da benzoil peroksit; topikal alimünyum klorid solüsyon
Trikomikozis	**RF**	Hiperhidroz, kötü hijyen
	Etiyoloji	*C. tenuis (yüzeyel kıl şaftı enfeksiyonu)*
	Klinik	Aksilla> pubis. Kıl şaftı üzerinde, çıplak gözle görülebilen, beyazımsı-sarı veya kırmızımsı-siyah renkli, kötü kokulu, yapışkan nodüller
	Tanı	**Klinik**; gram boyama
	AT	Beyaz ve siyah piedra, skuam
	Tedavi	Kılların traşlanması, topikal benzoil peroksit ya da klindamisin
Kutanöz Difteri	**RF**	Tropikal bölgeler, çocuklar ve yaşlılar, immünyetmezlik, travma
	Etiyoloji	*C. diphtheriae (doğrudan kişiden kişiye temas ile bulaş)*
	Klinik	-Keskin sınırlı, üzeri sarımsı kalın psödomembran ile kaplı, zımbayla delinmiş gibi ülser (primer hastalık, ektima difterikum) -Önceden var olan yara üzerinde gelişebilir (sekonder hastalık)
	Tanı	Gram boyama ve kültür
	AT	Ektima, piyoderma gangrenosum, deri şarbonu, deri tüberkülozu, *M. ulcerans*, yaws, kutanöz leishmaniasis, fungal enfeksiyon
	Tedavi	İV antitoksin, penisilin ya da eritromisin (10-14 gün)
AT: ayırıcı tanı, DM: diyabetes mellitus, KOH: potasyum hidroksit, İV: intravenöz, RF: risk faktörleri		

(3) Klostridyal enfeksiyonlar

(a) Anaerobik selülit: Dermis ve subkutan dokunun nekrotizan enfeksiyonudur. Derin fasya ve kaslarda tutulum izlenmez. En sık etken *Clostridyum perfiringens*'tir. Hastalığın klinik özellikleri Tablo 4'te belirtilmiştir.

(b) Miyonekroz (Gazlı Gangren): Kasların hızlı ilerleyen, fatal seyredebilen, nekrotizan enfeksiyonudur. En sık etken *Clostridyum perfiringens*'tir. Hastalığın klinik özellikleri Tablo 4'te belirtilmiştir.

(4) Diğer Gram pozitif bakteri enfeksiyonları

(a) Deri şarbonu: *Bacillus anthracis*, insanlarda inhalasyon, deri veya gastrointestinal yolla enfeksiyona yol açarak şarbon hastalığına yol açar. Deri şarbonu, en sık endemik bölgelerde (Batı Asya, Batı Afrika'da bazı kısımlar) olmak üzere doğal olarak ortaya çıkan en sık şarbon şeklidir. Klinik özellikleri Tablo 2'de belirtilmiştir.

(b) Erizipeloid: *Erysipelothrix rhusiopathiae'*in etken olduğu hastalığın klinik özellikler Tablo 2'de belirtilmiştir.

b. Gram negatif bakterilerin neden olduğu derinin bakteriyel enfeksiyonları

(1) Psödomonal enfeksiyonlar: *Pseudomonas,* sulu ortamlarda kolay gelişen ve pigment üreten (Pyosiyanin: yeşilimsi mavi. Floresein: sarı-yeşil. Pyomelanin: kahverengi-siyah) bakteridir. Deri bariyerinin bozulduğu ve vücudun nemli bölgelerinde primer deri enfeksiyonuna yol açabilir. *P. aeruginosa'*nın etken olduğu hastalıkların klinik özellikleri Tablo 6'da belirtilmiştir.

Tablo 6. Psödomonal deri enfeksiyonları

Yeşil Tırnak Sendromu	**RF**	Suyla uzun süreli temas, tırnak travması, onikoliz
	Klinik	Tırnakta yeşilimsi siyah veya yeşilimsi mavi renk değişimi
	Tanı	**Klinik;** gram boyama, kültür
	AT	Subungual hematom, melanositik nevüs, melanom, onikomikoz
	Tedavi	Kolaylaştırıcı faktörlerden uzaklaşılması, tırnak sırtının kesilmesi. Topikal florokinolon/tobramisin/polimiksin B/gümüş sulfadiazin (1-4 ay). Oral florokinolonlar kullanılabilir.
Ektima Gangrenozum	**RF**	İmmünsüprese ve düşkün hastalar
	Klinik	-Genellikle immünsuprese kişilerde görülen *P. aeruginosa* septisemisinin kutanöz bulgusudur. (%1-13'ünde) -En sık; anogenital bölge ve ekstremitelerde -Ateş, hipotansiyon, taşikardi, bilinç değişiklikleri eşlik eder. -Eritemli purpurik makül → sert vezikül/püstüller → hemorajik viyolase veziküller → rüptür → merkezi grimsi nekrotik, etrafı inflame ve hassas ülserler -Kötü prognoz; çok sayıda lezyon, nötropeni, gecikmiş tedavi
	Tanı	Deri biyopsisi ve deri/kan/idrar kültürleri **-Deri biyopsisi;** nekrotizan hemorajik vaskülit. Derin damarların adventisyal ve medial duvarlarında basiller görülebilir. İntima normaldir.
	AT	Pyoderma gangrenosum, nekrotizan vaskülit, kriyoglobülinemi
	Tedavi	IV aminoglikozid + anti-psödomonal penisilin; florokinolonlar, 3. kuşak sefalosporinler
Pseudomonas Sıcak Ayak Sendromu	**RF**	*P. aeruginosa* ile kontamine havuzda yüzen çocuklarda.
	Klinik	Özellikle ayak tabanının ağırlık taşıyan bölgelerinde, ağrılı eritemli morumsu nodüller. Kendi kendini sınırlar.
	Tanı	Klinik
	AT	Hidradenitis süpürativa, pannikülitler, basınç ürtikeri

	Tedavi	Semptomatik tedavi
Pseudomonal Follikülit	**RF**	Jakuzi, sıcak küvet, nadiren yüzme havuzu kullanımı (Sıcak küvet "Hot-tub" folliküliti)**.** Deri bütünlüğünün bozulması.
	Klinik	-İnvazyondan 8-48 saat sonra başlayan folliküler eritemli papül/püstüller -Lezyonlar genellikle mayo altında kalan bölgelerdedir. -7-14 günde iyileşir.
	Tanı	*P. aeruginosa*'nın izolasyonu
	AT	*S. aureus* folliküliti, eozinofilik follikülit, papüler ürtiker, miliaria, akne vulgaris, Majocchi granülomu, böcek sokması.
	Tedavi	*İmmünkompetan kişilerde kendi kendini sınırlar, tedavi gerekmez. *Yaygın lezyon varlığında, sistemik semptomlar eşlik ediyorsa ve immünsupreselerde; topikal gentamisin veya oral florokinolonlar.
Pseudomonal Pyoderma	**RF**	Yanık hastaları, dekübit ve kronik deri ülserleri
	Klinik	**-**Derinin yüzeyel enfeksiyonu -Kenarları masere ve erode, epidermiste güve yeniği görünümü, mavimsi yeşil akıntı, "fare" kokusu
	Tanı	Klinik, gram boyama ve kültür
	AT	Blastomikoz benzeri pyoderma (kenarları eleve verrüköz plak/püstüller)
	Tedavi	Sistemik antibiyotik, topikal ıslak pansuman
Eksternal Otit (Yüzücü kulağı)	**RF**	Yaşlı diyabetik hastalar (MEO)
	Klinik	EO: işitsel kulak kanalı ödemli ve masere. Yeşilimsi pürülan akıntı. Kulak heliksinde hassasiyet. Eksudatif dermatit görülebilir. MEO: Helikste aşırı hassasiyet, inatçı akıntı, dış kulak yolunda kemik ve kıkırdak dokunun birleştiği yerde granülasyon dokusu. Kıkırdak, kemik, sinir (fasyal sinir hasarı) ve yumuşak dokuya ilerleyebilir.
	Tanı	Klinik, gram boyama ve kültür
	AT	Kontakt dermatit, psoriasis, bakteriyel ve fungal enfeksiyonlar
	Tedavi	EO: topikal antibiyotik MEO: Hospitalizasyon, cerrahi ve İV aminoglikozid + anti-psödomonal penisilin; florokinolonlar ya da 3. kuşak sefalosporinler
AT: ayırıcı tanı, EO: eksternal otit, İV: intravenöz, MEO: malign eksternal otit, RF:risk faktörleri		

(2) Neisseria enfeksiyonları

(a) Meningokoksemi: *Neisseria meningitidis*'in etken olduğu, ateş ve peteşial döküntü ile karakterize hastalıktır. *N. meningitidis*'in rezervuarı nazofarinkstir. Solunum yoluyla bulaşır. Klinik özellikler Tablo 7'de belirtilmiştir.

Tablo 7. Meningokoksemi klinik özellikler

RF	*Küçük çocuklar (6 ay-1 yıl), genç erişkinler *E>K *Aktif/pasif sigara içiciliği *İmmün fonksiyonda bozulma (kompleman eksikliği, Ig eksikliği, splenektomi gibi)
Etiyoloji	*N. meningitidis*
Klinik	***Akut form:*** %30-50 olguda peteşial/purpurik erupsiyon; ekimoz, iskemik nekroz; hemorajik büller (gövde ve alt ekstremitelerde daha sık). Ateş, hipotansiyon eşlik edebilir. *Komplikasyonlar*; menenjit, meningoensefalit, pnömoni, artrit, perikardit, myokardit, DİK. ***Kronik form*:** Tekrarlayan ateş atakları, artralji, ateşin başlamasından 12-24 saat sonra eritemli makül/papül/plak/nodüller. Çok nadir görülür. Ateş ve deri lezyonları eş zamanlı geriler ve tekrarlar.
Tanı	Klinik, deri lezyonlarından gram boyama (olguların %70'inde), kültür, PCR (deri, kan, BOS örneklerinde). ***Kronik form:*** ateşli ataklar sırasında kan kültürü

AT	***Akut form:*** Septik vaskülit, akut hipersensitivite vaskülitleri, enteroviral enfeksiyonlar, Kayalık Dağlar Benekli Ateşi, TŞS, purpura fulminans, leptospiroz ***Kronik form:*** Subakut bakteriyel endokardit, HSP, eritema multiforme, Sweet sendromu, ARA, kronik gonokoksemi
Tedavi	İV penisilin (penisilin allerjisi; kloramfenikol. Penisilin direnci; 3. kuşak sefalosporinler) Temas öyküsü olan herkese profilaktik tedavi: rifampisin
ARA: akut romatizmal ateş, AT: ayırıcı tanı, BOS: beyin omurilik sıvısı, E: erkek, HSP: Henoch Schönlein purpurası, İV: intravenöz, K: kadın, RF: risk faktörleri, TŞS: toksik şok sendromu	

(3) Bartonella enfeksiyonları: Sağlıklı bireylerde de enfeksiyon yapabilse de fırsatçı patojen olması bakımından önemlidir. Vektörler ile taşınır. Enfeksiyona ek olarak endotelyal hücreler ve kan damarlarında proliferasyona yol açar. Bartonella kaynaklı ortaya çıkan hastalıkların klinik özellikleri Tablo 8'de belirtilmiştir.

(4) Diğer gram negatif bakteriyal enfeksiyonlar: Klinik özellikleri Tablo 9'da belirtilmiştir.

c. Spiroketlerin neden olduğu derinin bakteriyel enfeksiyonları

(1) Lyme Hastalığı: *Borrelia burgdorferi, B. afzelli veya B. garinii*'nin etken olduğu enfeksiyon hastalığıdır. Beyaz ayaklı fare ve beyaz kuyruklu geyik, enfeksiyonun rezervuarlarıdır. İnsana enfekte kenenin tükürüğü ile bulaşır. Avrupa'da *Ixodes ricinus,* Doğu ABD'de *Ixodes dammini/scapularis,* Batı ABD'de *Ixodes pacificus,* Asya'da *Ixodes persulcatus* türü keneler enfeksiyonun taşınmasında rol oynar. Bulaş için kenenin 24 saatten uzun süre deriye tutunması gerekmektedir. Kenenin ısırdığı veya *B. burgdorferi* serolojisi pozitif olan kişilerin hepsinde Lyme Hastalığı görülmez.

Yaz aylarında daha sık görülür. En sık görüldüğü bölgeler; Amerika'nın Kuzeydoğu/Orta batı/Batı sahilleri ve Avrupa'da İskandinav ülkeleri ile Orta Avrupa'dır.

Hastalığın ilk deri belirtisi **eritema migrans** *(Resim 9)* olguların %60-90'ında görülür. Kene ısırığının olduğu bölgede, ısırıktan 1-2 hafta sonra başlayan, merkezi soluk renkli, eritemli, annüler, sığır gözü gibi görünen plaklar şeklindedir. Lezyon periferine doğru genişler. İlerleyen kenarda skuamlanma veya veziküller görülebilir. Gövde, aksillalar, kasıklar, diz arkaları sık görüldüğü bölgelerdir. Hastaların %20-25'inde, tedavi edilmediğinde spiroketemi ve lenfatik yayılıma bağlı **erken dissemine hastalık** gelişebilir. Lyme hastalığı olanların %1'inde, bu dönemde **Borrelial lenfositoma** görülebilir. Çocukların kulak memelerinde, erişkinlerin areola/meme ucunda, daha az sıklıkta genital bölge, ekstremite ve gövdede, sert mavi-kırmızımsı tümör/plak şeklinde görülen lenfositoma lezyonları *B. afzelli, B. garinii* nedeniyle ortaya çıktığından sadece Avrupa'da görülmektedir.

Akrodermatitis kronika atrofikans, enfeksiyondan 6 ay-8 yıl sonra ortaya çıkan kronik hastalığın bir deri bulgusudur. En sık *B. afzelli*'ye karşı gelişir. Bu nedenle ABD'de nadirdir. Avrupa'daki Lyme olgularının ise %10'unda görülür. Lyme hastalığının klinik özellikleri Tablo 10'da belirtilmiştir.

(2) Leptospirozis (Weil hastalığı, Pretibial ateş, Fort Bragg ateşi)

Leptospira interrogans'ın etken olduğu, enfekte hayvanın idrarı ile kontamine olmuş su ile doğrudan temas ile bulaşan deri enfeksiyonudur. Ateş, baş ağrısı, ağrılı pretibial plaklar, konjonktivit, sarılık, difüz ekzantem ile karakterizedir. Tedavisinde penisilin uygulanır.

Tablo 8. Bartonella kaynaklı deri enfeksiyonları

	Etiyoloji ve Risk Faktörleri	Klinik	Tanı ve Ayırıcı Tanı	Tedavi
Oroya Ateşi *(Carrion Hastalığı)* *(Verruga peruana)* *(Bartonellozis)* *(Peruvian siğil)*	**B. bacilliformis** **Vektör:** tatarcık sineği (*Lutzomyia verrucarum*) **Rezervuar/ konakçı:** insan -Peru, Ekvator, Kolombia'nın güneybatısı -Çocuklarda daha hafif	**Akut dönem** (Oroya ateşi): Ateş+ hemolitik anemi **Kronik dönem** (verruga peruana): -Anjiomatöz papül/nodül -Baş ve ekstremitelerde sık -Kanama, ülserasyon, sekonder bakteriyel enfeksiyon gelişebilir. -Spontan geriler ya da tekrarlar	PY Deri biyopsi Kan kültürü AT: Yaws, molluskum, baziller anjiomatozis, verrü, pyojenik granülom	Akut: kloramfenikol Kronik: rifampin; streptomisin
Kedi Tırmığı Hastalığı	*B. henselae* **Vektör:** kedi piresi *(Ctenocephalides felis)* **Rezervuar/ konakçı:** kedi -Kedi ısırığı ve tırmalaması ile bulaşır. -Sonbahar, kış ayları; <18 yaş	-Bulaştan 2-4 hafta sonra unilateral, ağrılı, yüzeyi eritemli, mobil LAP (aksilla > epitrohlear bölge. 2-5 ay) **-Perinaud okuloglandüler sendrom (%5):** unilateral konjonktivit, aynı tarafta preauriküler LAP -Nadiren; ensefalit, pnömoni, eritema nodosum, artralji, trombositopenik purpura	Klinik, biyopsi, seroloji AT: Diğer LAP nedenleri, malignite	Spontan rezolüsyon İmmünsupreselerde doksisiklin ya da makrolid
Baziller Anjiomatozis (BA)	*B. henselae* *B. quintana* Vektör: bit, kene, pireler -İmmünyetmezlik, HIV (+) ve CD4 <200 hücre/µl hastalar	Eritematöz, vasküler, ağrılı papül/nodüller *B. henselae* nedenli BA olgularının %20'sinde öncesinde KTH mevcut	Doku örneğinde PCR, kültür, seroloji AT: PG, KS, anjiokeratom, anjiosarkom, verruga peruana, glomanjiom, atipik mikobakteriyel enfeksiyon	Doksisiklin ya da eritromisin (en az 3 ay)
Siper Ateşi	*B. quintana* Vektör: İnsan vücut biti *(Pediculosis humanus var corporis)* **Rezervuar/ konakçı:** insan -Kalabalık ortam, kötü hijyen	Tekrarlayan ateş, titreme, sırt ağrısı, tibiada hassasiyet, geçici maküler erüpsiyon	Kültür, seroloji, PCR AT: HIV, EBV, epidemik tifo, KTH, BA, Brusella, NHL, KDBA, tüberküloz, tifoid ateş, lyme hastalığı, Q ateşi	Doksisiklin ya da eritromisin

AT: ayırıcı tanı, KDBA: kayalık dağlar benekli ateşi, KS: kaposi sarkomu, KTH: kedi tırmığı hastalığı, LAP: lenfadenopati, NHL: non-Hodgkin lenfoma, PG: piyojenik granülom, PY: periferik yayma

Tablo 9. Diğer gram negatif bakteriyal enfeksiyonlar

Brusella (Ondülan ateş, Malta ateşi)	**RF**	Çiftçi, kasap, veteriner, laboratuvar personelleri
	Etiyoloji	*Brucella spp.* **Bulaş:** Enfekte hayvan doğrudan temas, partiküllerin inhalasyonu veya pastörize edilmemiş süt ürünlerinin tüketimi
	Klinik	**Akut dönem;** ateş, artralji, myalji, aşırı ve kötü kokulu terleme, LAP, hepatosplenomegali. **Kronik dönem;** artralji, myalji, aşırı ve kötü kokulu terleme, depresif ataklar, seksüel impotans, spondilit, episklerit, üveit. ***Deri tutulumu (%1-10):*** viyolase papülonodüler erüpsiyon (en sık), eritema nodosum, vaskülit
	Tanı	Kan/kemik iliği kültürü, seroloji
	AT	Akut form; mononükleoz, influenza, sıtma, tifoid ateş, tularemi, tüberküloz, sarkoidoz. Kronik form; romatolojik, nörolojik, psikosomatik hastalıklar
	Tedavi	Doksisiklin+rifampisin/streptomisin/kinolon/aminoglikozidler/TMP-SMX
Glanders	**RF**	Veteriner, mezbahada çalışanlar, hayvan bakıcıları, laboratuvar personelleri. Afrika, Asya, Orta Doğu, Orta/Güney Amerika'da endemik.
	Etiyoloji	*Burkholderia mallei.* **Bulaş:** Enfekte at, katır, eşeklerle doğrudan temas
	Klinik	İnsanda hastalık nadirdir. -Lokalize form: İnokülasyon bölgesinde hemorajik ödem ile çevrili nodül/püstül/vezikül. Zeminde gri-kahverengi tabanlı ülser. Burun veya damak perforasyonu görülebilir. -Septisemik form: Flushing, siyanoz, yaygın püstüler erüpsiyon ve bölgesel LAP, selülit, lenfanjit, jeneralize eritroderma, sarılık -Kronik form: Ağrılı, deri altı ve kas içi abseler. Direne olan lenfatik boyunca çok sayıda deri altı ve kas içi nodüller *(farcy buds)*
	Tanı	Kültür, seroloji
	AT	Tüberküloz, şarbon, tularemi, veba, kedi tırmığı hastalığı, sepsis
	Tedavi	60-150 gün oral CAM, tetrasiklin veya TMP-SMX
Kutanöz Malakoplaki	**RF**	Mononukleer hücrelerin fagositik özelliklerinde bozulma, solid organ transplantasyonu
	Etiyoloji	*E-coli (P. aeruginosa, Proteus, Klebsiella, Mycobacteria, Staphylococcus)*
	Klinik	Perianal ülser/abse/sinüs açıklıkları/eritemli endüre nodül/papül
	Tanı	Histopatolojik inceleme *(Michaelis-Gutmann cisimcikleri, von Hanseman hücreleri)*
	AT	Sarkoidoz, enfeksiyöz granülom, Langerhans hücreli histiyositoz, granüler hücreli tümör, fibröz histiyositom
	Tedavi	Florokinolon, TMP-SMX, klofazimin ya da cerrahi eksizyon
Tularemi (Geyik sineği ateşi, Tavşan ateşi)	**RF**	Avcılar
	Etiyoloji	*Francisella tularensis* (Rezervuar: tavşan, kene, yabani tavşan) (Vektör: at sineği, kene) Enfekte tavşan veya hayvan leşleri ile temas ile de bulaşabilir. Deri ve mukozalar enfeksiyonun esas giriş yerleridir. Nadiren solunum ve sindirim yolları ile de bulaş olabilir.
	Klinik	En sık tipi **ülseroglandüler tularemi** (%70-80): kene ısırığı bölgesinde ülser, bölgesel LAP, ateş. Daha az sıklıkta bubon, morbiliform döküntü, eritema nodosum, eritema multiforme.
	Tanı	Klinik + seroloji. Kültür, PCR

	Ayırıcı Tanı	Bubonik veba, tüberküloz şankırı, glander, şarbon, yumuşak doku enfeksiyonları
	Tedavi	Streptomisin-10 gün veya doksisiklin/kloramfenikol 14-21 gün.
Rinoskleroma	**RF**	Kötü hijyen, kalabalık ortamda yaşam, malnütrüsyon, hücresel İY, makrofajların fagositoz fonksiyonlarında bozulma
	Etiyoloji	*Klebsiella rhinoscleromatis* (inhalasyon ile bulaş)
	Klinik	Nazal mukoza ve üst solunum yolunda enfeksiyöz granülomlar, epistaksis, Hebra burnu (burun kıkırdağında harabiyet). Sklerotik dönemde, obstrüksiyon ile sonlanan fibröz nodüller.
	Tanı	Histopatolojik inceleme *(Mikulicz hücreleri, Russell cisimcikleri);* PAS, Giemsa, gümüş ve gram boyamalar. İmmünoperoksidaz. Kültür (%50-60 olguda pozitif).
	AT	Leishmaniazis, dimorfik fungal enfeksiyonlar, lepra, yaws, tersiyer sifiliz, nazal tüberküloz, sarkoidoz, poliangiitisli granülomatozis, nazal NK/T hücreli lenfoma, BHK, SHK, ekstranodal Rosai-Dorfman hastalığı, rinosporidiozis.
	Tedavi	Tetrasiklin; sklerotik olgularda siprofloksasin
Tifoid Ateş	**RF**	Endemik bölgelere (Güneydoğu Asya, Güney Amerika) seyahat
	Etiyoloji	*Salmonella typhi (hastalığı olanlar veya taşıyıcılarla doğrudan temas ile bulaşır)*
	Klinik	*Ateş, baş ağrısı, myalji, öksürük, boğaz ağrısı, kusma, ishal, kabızlık. *Deri lezyonu: "rose spot" gül lekesi; gövde ön yüzde grube pembe papüller. (Olguların %50sinde) *Diğer; eritema multiforme, püstüler dermatit, jeneralize eritemli döküntü-eritema tifozum, Sweet sendromu, hemorajik bül.
	Tanı	Kültür
	AT	Viral enfeksiyonlar
	Tedavi	Florokinolon
Fare Isırığı Ateşi (Haverhill ateşi)	**RF**	Kötü hijyen, fare popülasyonunun fazla olması
	Etiyoloji	*Streptobacillus moniliformis (kemirgenlerle doğrudan temas veya kontamine gıdalarla, çiğ sütle bulaş)*
	Klinik	Ateş + artrit (romatoid artrit benzeri gezici poliartrit) + döküntü (ısırık yerinde eritem/ödem/abse/ülser, jeneralize, akral bölgelere yayılan morbiliform erüpsiyon, bölgesel LAP) Mortalite: Tedavi edilmezse %10-15
	Tanı	Klinik + kültür/PCR
	AT	Sekonder sifiliz, Kayalık Dağlar Benekli Ateşi, viral enfeksiyonlar, leptospiroz, kronik meningokoksemi, akut romatizmal ateş, SLE, serum hastalığı, eritema multiforme
	Tedavi	İV penisilin, 10-14 gün
Veba	**RF**	Güney Doğu Asya, Afrika, Güney Amerika
	Etiyoloji	*Yersinia pestis (pire ve kemirgenler tarafından bulaştırılır)*
	Klinik	-Bubonik form: inokülasyon bölgesinde papül/püstül/ülser, ağrılı bölgesel LAP, konstitüsyonel semptomlar +/- -Septisemik form: vezikül, karbonkül, peteşi, purpura -Pnömonik form: akut pnömonit
	Tanı	Klinik, kültür, seroloji
	AT	-Bubonik form: tularemi, fare ısırığı ateşi, sporotrikoz, tüberküloz, ektima, sifiliz, lenfogranüloma venerum. -Septisemik form: Tifüs, tifoid ateş, tularemi, sıtma, bakteremiler -Pnömonik form: Diğer pnömoniler

		Tedavi edilmezse bubonik formda %25-50 mortalite, diğer formlar her zaman fataldir.
	Tedavi	Aminoglikozid (Streptomisin, gentamisin), florokinolon ya da doksisiklin; 10-14 gün. Temas sonrası profilaksi: 7 gün (gebelikte TMP-SMX)
Vibrio Enfeksiyonu	**RF**	Diyabetes mellitus, kronik karaciğer hastalığı, İY
	Etiyoloji	*Vibrio vulnificus.* ***Bulaş:*** *çiğ deniz ürünü tüketimi, açık yaranın deniz suyu ile teması*
	Klinik	*Ateş, titreme, karın ağrısı, hipotansiyon *Deri lezyonları (%75inde) kırmızı viyolase maküller, ağrılı hemorajik büller, nekrotik lezyonlar. Selülit, myozit, nekrotizan fasiit, myonekroz, gangren, sepsis gelişebilir.
	Tanı	Klinik, gram boyama, kültür, PCR
	AT	Stevens-Johnson Sendromu, toksik epidermal nekroliz, eritema multiforme, yanık, alerjik kontakt dermatit, otoimmün büllü hastalıklar
	Tedavi	*Hafif enfeksiyon: lokal yara bakımı + oral antibiyotik (tetrasiklin/kinolon); 5-7 gün *Şiddetli enfeksiyon: İV 3. kuşak sefalosporin + oral kinolon ya da doksisiklin
AT: ayırıcı tanı, BHK: bazal hücreli karsinom, CAM: amoksisilin klovulonat, İY: immünyetmezlik, İV: intravenöz, LAP: lenfadenopati, RF: risk faktörleri, SHK: skuamöz hücreli karsinom, SLE: sistemik lupus eritematozus, TMP-SMX: trimetoprim sulfametaksazol		

Tablo 10. Lyme Hastalığı

Erken Lokalize Hastalık	Erken Dissemine Hastalık	Kronik Hastalık
Grip benzeri bulgular + **Eritema migrans (EM)** *(Resim 9).* Bölgesel LAP. Tedavi edilmese de 4-6 haftada iyileşir.	**Multiple EM;** yaygın, daha küçük lezyonlar **Borrelial lenfositoma;** mavimsi kırmızı nodül/plak. En sık; çocuklarda *kulak memesi*, erişkinde *areolada.* -Nöral tutulum; kranial nöropati (Bell's palsi), menenjit, ensefalopati. -Gezici artralji, artrit. -Kardiyak tutulum (%5, kardit, AV blok), yaygın LAP.	**Akrodermatitis kronika atrofikans** *Erken inflamatuvar dönem*; ekstremite distallerinde eritemli morumsu plak/nodüller, ödem *Geç atrofik dönem*; subkutan yağ doku kaybı, deride sigara kağıdı gibi parlak ve atrofik görünüm. Hiperestezi, parestezi, ağrı, kaşıntı, ekstansöz fibröz nodüller eşlik edebilir. Nörolojik (ensefalopati, ensefalomyelit, nöropati) ve kronik artrit gibi komplikasyonlar gelişebilir.
Tanı: Klinik, seroloji (IgM antiforları enfeksiyonun 3-6. Haftalarında pozitifleşir), doku kültürü, PCR (doku veya idrarda), histopatolojik inceleme (Borrelial lenfositoma)		
Ayırıcı Tanı: Erken dönem hastalık; Artropod reaksiyonları, alerjik kontakt dermatit, erizipel, selülit, fiks ilaç erüpsiyonu, figüre eritem yapan hastalıklar. **Borrelial lenfositoma;** lenfositoma kutis, artropod ısırıkları, B-hücreli lenfoma. **Kronik hastalık;** egzematöz dermatitler, morfea, fibromatozlar, topikal steroid kullanımına sekonder atrofi.		
Tedavi: >8 yaş: Doksisiklin 100mg (2mg/kg) 2x1, 14-21 gün, po <8 yaş ve gebeler: Amoksisilin 500mg (50mg/kg/g) 3x1 14-21 gün, po Geç atrofik dönemde tedavi süresi 14-28 gün. **Borrelial lenfositoma:** Topikal/intralezyonel steroid; doksisiklin		

(3) Venereal Olmayan Treponemal Enfeksiyonlar: Tablo 11'de belirtilmiştir.

Tablo 11. Venereal olmayan Treponemal enfeksiyonlar

Enfeksiyon	Etiyoloji ve Risk Faktörleri	Klinik Özellikler
Yaws	*T. pallidum (pertenue)* (Enfekte lezyonla doğrudan temas) Tropikal iklim <15 yaş çocuklarda ve genellikle alt ekstremitede	Kronik tekrarlayan seyir. 3 dönemden oluşur: **Primer:** inokülasyon bölgesinde bir veya birkaç adet eritemli, infiltre, ağrısız papül **(anne yaw);** büyür, ülsere olur ve skarla iyileşir. Bulaşıcıdır. **Sekonder:** Tüm vücutta simetrik olarak yayılmış, daha küçük yavru yaw'lar. Bulaşıcıdır. **Tersiyer:** Deri ve kemik değişiklikleri (gom, keratoderma, orta yüz hasarı, kemik inflamasyonu ve hasarı (tibiada eğilme-*sabre tibia*), nodüler lezyonlar. Mukozal yaws kondiloma lataya benzer **Deri lezyonları ayırıcı tanı:** venereal sifiliz, psoriasis, egzema, verruka, kallus, sarkoidoz, skabiyez
Pinta	*T. carateum* (Enfekte lezyonla doğrudan temas) Kurak ve sıcak iklim (Orta-Güney Amerika) Her yaşı eşit etkiler	Kronik tekrarlayan seyir. 3 dönemden oluşur: **Primer:** İnokülasyon bölgesinde yassı, eritemli halka ile çevrili papül. Bulaşıcıdır. **Sekonder:** Psöriaziform sarımsı kahverengi papül/plaklar (pintids). Bulaşıcıdır. **Tersiyer:** Yüz, el bilekleri, trokanterik bölgelerde vitiligo benzeri depigmente atrofik veya hiperkeratotik lezyonlar. **Erken dönem lezyonlar ayırıcı tanı:** venereal sifiliz, endemik sifiliz, yaws, psoriasis, egzema, lepra, liken planus, tinea korporis, lupus eritematozus. **Geç dönem lezyonlar ayırıcı tanı:** vitiligo
Endemik Sifiliz	*T. pallidum (endemicum)* (Enfekte lezyonla doğrudan temas) Kurak ve sıcak iklim (Kuzey Afrika, Arap yarımadası, Güneydoğu Asya) <15 yaş çocuklarda	**Primer:** deri lezyonları nadir **Sekonder:** mukozal membranda yamalar, angüler stomatit, kondiloma lata, kaşıntılı olmayan papüler döküntü, jeneralize LAP. Osteit, periosteit, kemik hasarı. **Tersiyer:** Gom oluşumu, kas, kıkırdak, kemiklerde mutilasyon. Damak ve burun septumunda deformasyon. **Ayırıcı tanı:** venereal sifiliz, aftozis, perleş, vitamin eksiklikleri, lepra, rinoskleroma, leishmaniazis, tüberküloz, parakoksidioidomikozis.
Tanı: Klinik + Seroloji (treponemal ve nontreponemal testler, hastalıkları birbirinden ayırt ettirmez), karanlık alan incelemesi **Tedavi:** 2.4 MU benzatin penisilin (alerji varsa venereal sifilizde kullanılan dozlarda doksisiklin) <10 yaşta 50000 U/kg Aile üyeleri, yakın temas öyküsü olanlar, latent hastalığı olanlar da tedavi edilmelidir.		

d. Derinin diğer bakteriyel enfeksiyonları

(1) Aktinomikoz

Etiyoloji: *Actinomyces israelii (normal oral flora elemanı)*

Risk Faktörleri: Kötü oral hijyen, dental işlemler, travma. E>K

Klinik: Çenede mavimsi şişlik veya sert nodül → komşu dokulara invazyon, fistül ve sinüs oluşumları → Sarı sülfür granülleri ile pürülan akıntı. Ateş, ağrı, lökositoz eşlik edebilir. LAP genellikle yoktur.

Tanı: Gram boyama, kültür

Ayırıcı Tanı: Skrofuloderma, derin fungal enfeksiyonlar, dental sinüs kanalı

Tedavi: Akut enfeksiyon; insizyon, direnaj, 2-3 hafta oral penisilin

Derin enfeksiyon; IV penisilin G (2-6 hafta) sonrasında oral ile devam 6-12 ay

(2) Aktinomikotik miçetoma (Madura Ayağı)

Süpüratif bir enfeksiyon olan miçetomalar bakteriyel (aktinomikotik miçetoma) veya fungal (ömiçetoma) kaynaklı gelişir.

Etiyoloji: ***Nocardia brasiliensis*** *(Meksika, Orta ve Güney Amerika'da %90'ından sorumlu), Nocardia asteroides, Actinomadura madurae, Actinomdura pelletieri, Streptomyces somaliensis*

Risk Faktörleri: Deri bütünlüğünde bozulma, çiftçi ve bahçevanlar, immünyetmezlik.

Klinik: Travma bölgesinde (en sık ayakta) ağrısız nodül, süpürasyon ve sinüs oluşumları sonrası direne olur. Pürülan akıntı, sülfür granülleri içerir. Papülonodüller şeklinde sporotrikoid paternde lenf nodları görülebilir.

Tanı: Doku kültürü

Ayırıcı Tanı: Fungal miçetomalar

Tedavi: Sülfonamid. Apse varlığında cerrahi. (6-12 hafta. İmmünyetmezlik varsa 3-12 ay)

5. Tanı-Ayırıcı Tanı: Derinin bakteriyel enfeksiyonlarının çoğunda klinik bulgular tanı için yeterlidir. Bazı durumlarda gram boyama, doku kültürü ve histopatolojik incelemeler tanıda yardımcıdır. Nekrotizan olmayan deri enfeksiyonlarında kan kültüründe nadiren üreme saptanır (olguların %5'inden azında). Fasya ve yumuşak doku enfeksiyonundan şüphelenildiğinde direkt grafi, USG ve MR görüntülemeleri tanıda yardımcı olabilir. Ayrıntılı tanısal yöntemler ve ayırıcı tanıda yer alan hastalıklar Tablo 2-11'de belirtilmiştir.

6. Tedavi: Bakteriyel deri enfeksiyonlarında antimikrobial tedaviler genellikle spesifik etiyoloji belirlenmeden önce, ampirik olarak başlanır. Bu nedenle, tutulan vücut bölgesi ve hastalığın şiddetinin belirlenmesi uygun tedavinin seçiminde önemlidir.

a. Topikal tedavi: Yüzeyel, lokalize bir alana sınırlı, sistemik bulguların eşlik etmediği durumlarda topikal antibakteriyel tedavi etkindir. Ancak, çok sayıda, derin yerleşimli, sistemik bulguların eşlik ettiği durumlarda sistemik antibakteriyel tedavi başlanması gerekmektedir.

Topikal tedavide mupirosin %2 ve fusidik asit %2 krem en sık kullanılan antibakteriyel ajanlardır. Stafilokok taşıyıcılığının tedavisinde (günde 2 kez, 5 gün süreyle) de etkin bulunmuşlardır. Mupirosin ve fusidik asite dirençli *S. aureus* enfeksiyonları veya MDSA'da topikal retapamulin %1 kullanılmaktadır.

b. Sistemik tedavi*:* Stafilokokkal enfeksiyonlarda öncelikle metisiline duyarlı *S. aureus*'a (MSSA) yönelik tedaviler tercih edilmelidir. Penisilinaza dirençli penisilinler (kloksasilin, dikloksasilin, flukloksasin), ampisilin-sulbaktam, amoksisilin-klovulonat veya sefalosporinler hem MSSA'ya hem de streptokoklara karşı etkili tedavi seçenekleridir. Sefalosporinler, gram negatif bakterilere karşı da etkilidir.

Günümüzde, ülkemizde ve tüm dünyada metisiline dirençli *S. aureus* (MDSA) kökenli deri enfeksiyonlarının sıklığında artış yaşanmaktadır. MDSA enfeksiyonlarının tedavisinde trimetoprim-sulfametoksazol, klindamisin, tetrasiklinler, linezolid, rifampin, fusidik asit veya nadiren florokinolonlar kullanılabilmektedir. Ancak, trimetoprim-sulfametoksazol GAS'ın etken olduğu enfeksiyonlarda yetersiz olduğundan kültür ve antibiyogram sonuçları görülmeden ampirik tedavi olarak başlanmamalıdır. Şiddetli MRSA enfeksiyonlarında parenteral antibiyotikler (Vankomisin, teikoplanin, daptomisin, linezolid, tigesiklin, dalbavansin, tedizolid) tercih edilmelidir.

c. Diğer tedaviler

(1) İntravenöz immünglobulin: Gram pozitif bakterilerin toksinlerini bağlayıcı özellik göstererek özellikle nekrotizan deri enfeksiyonlarının ve toksik şok sendromunun (stafilokoksik veya streptokoksik) tedavisinde etkili olabileceği ileri sürülmüştür. Ancak, kullanımı halen tartışmalıdır.

(2) Hiperbarik oksijen tedavisi: Nekrotizan deri enfeksiyonlarında yardımcı tedavi yöntemi olarak kullanılabileceği ileri sürülmüştür. Ancak, kanıt düzeyi düşük olan tedavinin kullanımı halen tartışmalıdır.

7. Klinik Seyir ve Prognoz: Hastalarda tedavi başlandıktan 48-72 saat sonra klinik iyileşme, inflamasyon bulgularında azalma beklenir. Antibiyotik tedavisinden 5 gün sonra halen iyileşme saptanmadıysa tanı, etiyolojik ajan ve tedavi yöntemi tekrar değerlendirilmelidir.

Nekrotik doku, şiddetli ağrı, şok bulguları, bilinç bulanıklığı, organ yetmezliği kötü prognostik özelliklerdir.

Altta yatan predispozan faktörlerin varlığında bazı deri enfeksiyonları tekrarlama eğilimindedir: selülit, erizipel, fronkülozis, lenfanjit, eritrazma, pitted keratoliz gibi. Selülitli olguların yaklaşık %14'ünde ilk bir yılda, %45'inde ise üç yıl içerisinde rekürrens bildirilmiştir. Tekrarlayan lezyonlar, genellikle aynı bölgede ortaya çıksa da fronküloz lezyonları değişen bölgelerde görülebilir. Rekürren selülit olgularında, bir yıl süreyle profilaktik benzatin penisilin G tedavisi sonrası rekürrens riskinde azalma bildirilmiş olsa da profilaktik penisilin kullanımı halen tartışmalıdır. Ayrıca; *S. aureus*'un etken olduğu rekürren hastalıklarda, başlıca nazal bölge olmak üzere, *S. aureus* taşıyıcılığının sonlandırılması (mupirosin %2 krem, intranazal, günde iki kez, 5 gün boyunca) atakların önlenmesinde oldukça önemlidir.

Hastalıkların ayrıntılı klinik seyir ve prognostik bilgileri Tablo 2-11'de belirtilmiştir.

KAYNAKLAR

1. Sommer LL, Reboli AC, Heymann WR. Bacterial Diseases. In Dermatology. Bolognia JL, Schaffer JV, Cerroni L (Eds), 4th ed, Elsevier 2018; 1259-1293.

2. Stevens DL, Bisno AL, Chambers HF, et al. Practice guidelines for the diagnosis and management of skin and soft tissue infections: 2014 update by the infectious diseases society of America. Clin Infect Dis 2014; 59:147–59.

3. Jain S. Dermatology Illustrated Study Guide and Comprehensive Board Review. Jain S (Ed), 2nd Ed, Springer International Publishing AG 2017; 204-223.

4. Ki V, Rotstein C. Bacterial skin and soft tissue infections in adults: A review of their epidemiology, pathogenesis, diagnosis, treatment and site of care. Can J Infect Dis Med Microbiol. 2008;19(2):173-84.

5. Silverberg B. A Structured Approach to Skin and Soft Tissue Infections (SSTIs) in an Ambulatory Setting. Clin Pract. 2021;11(1):65-74.

6. Ramakrishnan K, Salinas RC, Higuita NIA. Skin and Soft Tissue Infections. Am Fam Physician. 2015;92(6):474-83.

7. Esposito S, Bassetti M, Concia E. Diagnosis and management of skin and soft-tissue infections (SSTI). A literature review and consensus statement: an update. J Chemother. 2017;29(4):197-214.

8. Gül Ü. Derinin Sık Görülen Bakteriyel Enfeksiyonları. Ankara Med J. 2016; 16(1):98-114

9. Yaylı S. Sık Görülen Bakteriyel Deri İnfeksiyonları. Türkderm. 2011;45(özel sayı 2):104-108.

10. Veraldi S, Girgenti V, Dassoni F, Gianotti R. Erysipeloid: a review. Clin Exp Dermatol. 2009;34(8):859-62.

11. David Dworzack. Streptobacillus Moniliformis Infection. In xPharm: The Comprehensive Pharmacology Reference. Enna SJ, Bylund DB (Eds), Elsevier 2007; 1-5.

12. Nelson CA, Meaney-Delman D, Fleck-Derderian S, et al. Antimicrobial Treatment and Prophylaxis of Plague: Recommendations for Naturally Acquired Infections and Bioterrorism Response. MMWR Recomm Rep. 2021;70(3):1-27.
13. Kim SE, Shin SU, Oh TH, et al. Outcomes of Third-Generation Cephalosporin Plus Ciprofloxacin or Doxycycline Therapy in Patients with Vibrio vulnificus Septicemia: A Propensity Score-Matched Analysis. PLoS Negl Trop Dis. 2019;13(6):e0007478.

Resim 1. İmpetigo

Resim 2. Sağ bacak distalinde selülit. Ayak tırnaklarında onikomikoz.

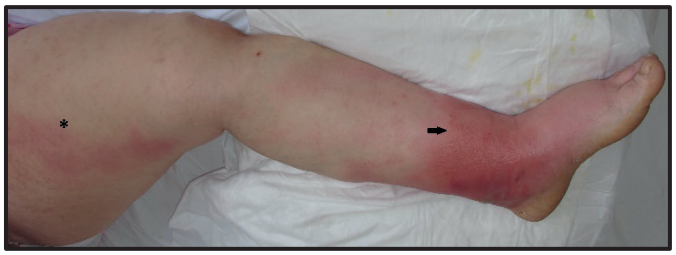

Resim 3. Sol ayak bileği çevresi ve kruris distalinde selülit (➡). Uyluk proksimalinde lineer uzanımlı lenfanjit (*).

Resim 4. Behçet Hastalığı. Nonfolliküler püstüller.

Resim 5. Stafilokokkal haşlanmış deri sendromu

Resim 6. Nekrotizan fasiitli olgu. Lezyonda hızlı progresyon sonrası nekrotik doku gelişimi.

Resim 7. Aksillada eritrazma. Wood ışığı ile mercan kırmızı refle.

Resim 8. Pitted keratoliz

Resim 9. Eritema migrans

MİKOBAKTERİYEL ENFEKSİYONLAR

Dr. Öğr Üyesi Zeynep KARACA URAL[1]

Lepra

1. **Tanım:** Cüzzam, Hansen Hastalığı, Hanseniyazis olarak da bilinen *Mycobacterium Leprae*'nin sebep olduğu kronik granülomatöz bir enfeksiyon hastalığıdır. Önemli bir küresel sağlık problemidir. Konakçının immun durumuna göre kendini sınırlayan veya progresif olabilen kronik bir seyir gösterir. Periferik sinir sistemi, deri, üst solunum yolu mukozası, göz, kemik ve testis öncelikli tutulum gösterdiği yerlerdir. Nöropati nedeniyle göz, eller ve ayaklarda gelişebilecek geri dönüşümü olmayan sakatlıkları önlemek için erken tanı ve tedavisi önemlidir.

2. **Epidemiyoloji:** Dünya Sağlık Örgütü (DSÖ) 1990'lı yıllarda Lepra'nın bir halk sağlığı problemi olmaktan çıkarılmasını ve endemik ülkelerde yaygınlığının 10. 000 kişi başına 1'in altına düşürülmesini hedeflemiştir. 2011 yılında kayıtlı vaka sayısı 10. 000 kişi başına 0,37'dir. Her iki cinsiyeti etkiler, ancak lepramatöz lepra erkeklerde kadınlardan 2 kat daha fazladır. 10-15 ve 30-60 yaş arasında pik yapar. Tüm dünyada sosyoekonomik düzeyi düşük toplumlarda daha sık görülür.

3. **Etyopatogenez:** *Mycobacterium leprae*'nın rezervuarı hasta insanlardır. Armadillo, maymun ve farelerde de bulunabilir. Bulaş için enfekte hastanın kliniği, bulaşacak olan kişinin immün durumu ve çok sık ve yakın temas önemlidir. Burundan ve ağızdan damlacık yolu ile veya az miktarda erode deriden bulaşır. Kuluçka süresi ortalama 4-10 yıldır ancak 30 yılı bulabilir.

   Lepra basili vücuda girdikten sonra önce Schwann hücresi tarafından alınır. Daha sonra serbest bırakılarak aktive makrofajlar tarafından yakalanır. Makrofaj içerisindeki basil için iki farklı senaryo söz konusudur. Birinci durumda; fagositoz gerçekleşir, sindirilemeyen atıklar atıldıktan sonra makrofajlar epiteloid hücre formuna dönüşür ve birbirleri ile birleşerek dev hücreleri oluştururlar. Bu durumda immünite ve direnç gelişir hastalık ortaya çıkmadan sonlandırılır. İkinci durumda ise basil makrofaj içerisinde fagositozdan kaçıp canlılığını koruyabilmektedir. Sindirilemeyen basil taşıyan makrofajlar köpüksü lepra hücrelerine (Virchow hücreleri) dönüşmektedir. İmmunite gelişmeyip hastalık ortaya çıkmaktadır.

   HLA DR3 negatif olanların lepraya karşı immun cevabının yeterli olmadığı düşünülmektedir. Tüberküloid leprada HLA DRW6 insidansı düşük; HLA DRW2, HLA DRW3'ün ise daha yüksek olduğu gösterilmiştir. Lepramatöz ve borderline leprada ise HLA DQ1'in sıklığı daha fazla bulunmuştur.

4. **Klinik özellikler:** Lepra farklı klinik bulgular ile karşımıza çıkabilen bir hastalıktır. Bulaş sonrası en sık beklenen durum, hastalık ortaya çıkmadan sınırlandırılması ve iyileşmedir. Hastalık ortaya çıktığı zaman ise konağın immün direncine göre lepra bakteriyolojik, patolojik, immünolojik ve klinik olarak farklı spektrumlarda karşımıza çıkmaktadır. Hücresel immun direncin en yüksek olduğu basil sayısının az olduğu **Tüberküloid** lepra bir uçta bulunurken; immün direncin düşük olduğu basil sayısının fazla olduğu lepramatöz lepra diğer uçtadır. Bu iki form arasında üç farklı kararsız borderline form bulunmaktadır. Erken dönemde hipopigmente bazen anestezinin eşlik ettiği yama şeklinde başlar, bu dönemde hastalığın hangi forma dönüşeceği belli değildir. "indetermine=kararsız" evre olarak adlandırılır. Bu lezyon kendiliğinden iyileşebileceği gibi lepra formlarından herhangi birine de dönüşebilir.

   a. İndetermine Lepra: Lepra sinsi bir başlangıç gösterir. İlk semptom hastaların %90'nında uyuşukluk hissidir. Deri lezyonları yıllar sonra ortaya çıkar ve ilk ortaya çıkan lezyon kenarları düzensiz etrafı normal görünümlü hipopigmente yamadır. Yanaklar, kollar, uyluk ve kalça en

1. Atatürk Üniversitesi Tıp Fakültesi Deri ve Zührevi Hastalıklar AD, Erzurum

sık yerleştiği yerlerdir. Muayenede duyu fonksiyonları normal ya da çok az azalma vardır. Histopatolojik olarak granülom oluşumu göstermeyen lenfositik infiltrat ve deri sinirlerinin tutulumu görülür.

b. Tüberküloid lepra: Beş veya daha az sayıda, asimetrik yerleşimli, hipopigmente veya eritemli, kuru, skuamlı, kılsız plaklar ya da indetermine leprada olduğu gibi eritemli ve hipopigmente yamalar şeklindedir. İndetermine lepradan farklı olarak indürasyon ve nörolojik bulgular vardır. En sık yüz ekstremite ve gövdeyi tutar, saçlı deri, koltuk altı, kasık ve perine tutulmaz. Gerilerken anüler, arkiform ve sirsine olabilir. Lezyon kenarları farklı kalınlıktadır.

Lezyonlar hiperestezik veya anestezik olabilir, terleme kusuru eşlik edebilir, lezyon çevresindeki sinirlerde kalınlaşma, hassaslaşma olabilir. Tüberküloid leprada sinirler erken dönemde etkilenir. Bu sinirlerin etkili olduğu kaslarda değişiklikler meydana gelir. Eldeki interossöz kas gruplarında atrofi, tenar ve hipotenar alanlarda kasların erimesi, el parmaklarında kontraksiyon, yüz kaslarında paralizi ve düşük ayak görülebilen durumlardır. Yavaş seyirli bir hastalıktır. Tedavisiz 3 yılda tedavi ile daha kısa sürede iyileşir. Kendiliğinden iyileşen lezyonların yerlerinde pigment değişiklilkleri kalır.

c. Borderlayn Tüberküloid Lepra: Tüberküloid lezyonlara benzeyen, ancak daha küçük ve sayıca daha fazla lezyonlar ile karakterizedir. Lezyon etrafında küçük uydu lezyonların görülmesi bu tipe özgüdür.

d. Borderlayn Lepra: Çok sayıda, yaygın, asimetrik, kırmızı, düzensiz sınırlı plaklar ile karakterizedir. Uydu lezyonlar görülebilir. Tüberküloid tipin aksine plak sınırları kabarık ve belirgin değildir. Sinirler kalınlaşmış ve hassas olabilir. Anestezi orta derecededir.

e. Borderlayn Lepramatöz Lepra: Sayılamayacak kadar çok sayıda, simetrik, makül, papül ve nodüller ile karakterizedir. Sinir tutulumu daha sonra gerçekleşir. Sinirler kalınlaşmış ve hassas olabilir. Sinir tutulumunun simetrik olmasıı önemlidir. Duyu ve terleme normaldir.

f. Lepramatöz Lepra: Birincil olarak başlayabileceği gibi borderlayn formlardan da geçiş olabilir. Tedavisiz bırakıldığı zaman ilerleyici bir seyir gösterir. Soluk renkli lepromatöz maküller veya lepramatöz infiltrasyonlar ile karakterizedir. Çok sayıda basil içerir.

Maküler lezyonlar; tüm vücuda yayılır çok sayıda ve simetriktir. Saçlı deri, perine, koltuk altı, kasıklar ve vücudun orta hattı tutulmamıştır. Deri çizgilerinde değişiklik yapmazlar kenarları keskin değildir, çevre deriye tedrici bir şekilde karışırlar. Duyu kaybı, sinirlerde kalınlaşma ve terleme bozukluğu görülmez. Kaşların lateral 1/3'ünde, kirpiklerde ve vücut kıllarında kayıp olur. Saçlar etkilenmez.

İnfiltrasyonlar difüz, plak ve nodüler şekilde olabilir. Diffüz tipde yüzde yaygın infiltrasyon (aslan yüzü) gelişir. Kaşların kaybı (madarozis) ve derinin parlak bir görünüm alması ile karakterizedir. Bu görüntü cilalı görünüm olarak adlandırılır.

Meksika'daki lepra hastalarının 1/3'ünde görülen diffüz lepra tipi **Lucio lepra** diye adlandırılır. Tüm gövdede uniform diffüz bir infiltrasyon vardır. Vücut kontürleri değişir. El ve ayaklarda uyuşukluk, nazal konjesyon, epistaksis, hoersness, ayaklarda ödem olabilir. Lokalize lepromlar genellikle görülmez. Lucio fenomeni (eritema nekrotikans) bu tipin kendine özgü komplikasyonudur, reaktif bir durumdur.

İnfiltrasyonlar **leprom** adı verilen nodüllerin gelişmesiyle belirginleşir. İyi tanımlanmamış erken nodüller kulak, baş, boyun, çene, dirsek, el, kalça ve dizlerde yerleşir. Olguların %80'ninde erken belirti üst solunum yolu invazyonuna sekonder burun tıkanıklığı ve burun kanamasıdır. Burun septumunda delinmeye, yonca burun deformitesine; damakta yerleşenler damak delinmesine, uvulada yerleşenler uvula kaybına neden olurlar. Sinir tutulumu yavaş gelişir. Deri lezyonlarında olduğu gibi simetriktir. Eldiven-çorap tarzında dağılım görülür. Karaciğerin lepramatöz infiltrasyonu mortalite ile sonuçlanabilir.

g. Histoid Lepra: Uzun süre dapson ile başarılı bir şekilde tedavi edilmiş hastalarda nüks olması durumunda görülür. Bu durum genellikle dapsona dirençlidir. Nadiren primer olarak da görülebilir. 3 cm, parlak, bakır kırmızısı, sert nodüller şeklindedir. Derin infiltrasyon göstermezler. Yüzeyde palpe edilirler. Sırtın alt kısmı, aksiller bölge, bel, göğüs ve boyun gibi alışılmadık yerlerde yerleşirler.

Sinir tutulumu: Schwan hücreleri veya aksonların *Mycobacterium Leprae* ile kolonizasyonu bakteriler arasında tektir. Sinir tutulumu lepra hastalarında erken dönemlerde başlar. Tedavide ana hedef sinir hasarını önlemek ya da en aza indirmektir. Her muayenede mutlaka periferik sinirler değerlendirilmelidir. En çok duyusal algı kaybı (soğuk ve sıcaklık algısı en sık ve en erken) ile kendini gösterirken ilerleyen dönemlerde ağrılı nöropati görülebilir. Tüberküloid leprada lezyon etrafındaki periferik sinirlerde hasar meydana gelirken lepramatöz tipte sinir hasarı daha yaygındır. Tutulan sinirlere göre semptomlar ortaya çıkar. Sık tutulan ulnar ve median sinire bağlı pençe el; peroneal sinire bağlı ayak düşüklüğü, posterior tibial sinire bağlı pençe ayak parmakları ve plantar duyarsızlık; fasial sinire bağlı lagoftalmi görülebilir. Subklinik nöropati, cüzzamda daha önce inanıldığından daha yaygın görünmektedir. Segmental demiyelinizasyon, cüzzamda sinir hasarının son ortak yolu gibi görünmektedir; buna yol açan mekanizmalar tam olarak anlaşılamamıştır.

Göz Tutulumu: Göz kapaklarının kaslarını innerve eden ve korneaya duyusal innervasyon sağlayan sinirlerin bozulması lagoftalmiye, korneada kuruma, aşınma ve ülserasyona yol açabilir. Kornea ve konjonktivanın dikkatli muayenesi, göz kapağının kapatabilme yetisinin değerlendirilmesi muayenenin önemli bir parçasıdır.

Lepra Reaksiyonları

Tip 1 Lepra Reaksiyonu: Sinirlerde kalınlaşma, sinir ağrıları, ödem ve deri lezyonlarında alevlenme ile kendini gösterir. Çoğunlukla borderlayn hastalarda görülür. Hücresel immünite ile ilişkilidir. Tedavi alan hastalarda iyiye giden tedavi almayan hastalarda kötüye giden reaksiyonlar ortaya çıkar. Tip 1 reaksiyon spontan olarak ortaya çıkabilse de genellikle antilepra tedavi sonrası veya doğumdan sonra çıkmaktadır.

Tip 2 Lepra Reaksiyonu: Ateş, eritema nodozum, iridosiklit, glomerulonefrit, artrit, epididimoorşit başlıca klinik belirtilerdir. Lepramatöz lepra ve borderlayn lepramatöz lepra gibi çok basilli hastalarda görülür. Spontan olarak ortaya çıkabilse de genellikle antilepra tedavinin başlamasından sonra ortaya çıkar. Enfeksiyonlar, cerrahi müdahaleler, mental stres, gebelik, doğum, düşük ve küretaj gibi olaylar reaksiyonları tetikleyebilir.

5. **Tanı-Ayırıcı Tanı:** Endemik olduğu yerlerde tanısı kolaydır. Ancak nadir görülen yerlerde akla gelmediği için gözden kaçma ihtimali yüksektir. Tipik deri lezyonlarının varlığı, yüzeyel duyu kaybı, periferik sinirlerde kalınlaşma lepra için kardinal bulgulardır.

Klinik ve laboratuvar muayenede yapılacaklar:

Klinik:

a. Yüzeyel duyu kaybının araştırılması: Şüpheli lezyonlarda sıcak-soğuk, dokunma ve ağrı duyuları araştırılmalı

b. Periferik sinir palpasyonu: Periferik sinirler kalınlaşmış sert ve hassas olarak ele gelirler

Laboratuvar:

a. Basil arama : Kaşların dış kısmı, çene, kulak memeleri, el ve ayak parmaklarının dış yüzü, dirsek ,diz gibi soğuk deri alanlarında ve burun mukozasında basil aranır. 5mm derinlikli 3 mm uzunluğundaki insizyondan alınan kazıntı örneği Ziehl Neelsen yöntemi ile boyanır.

b. Lepromin testi: Lepra basiline karşı konakçının direncini değerlendiren bir testtir. Tanı testi olarak değil hastalığın tipini belirlemede kullanılır. Ön kolun iç yüzüne intradermal olarak lepromin test solüsyonunun enjekte edildikten 48 saat sonra erken bir reaksiyon olarak Fernandez reaksiyonu ortaya çıkarsa bu konağın lepra basiline karşı duyarlılığını gösterir. 3-4 hafta sonra geç dönemde Mitsuda reaksiyonu oluşursa bu da konağın dirençlilik halini gösterir. Yanlış pozitiflik görülebilir. Tüberküloid leprada kuvvetli pozitif, borderlayn tüberküloid leprada zayıf pozitif, diğer türlerde ise negatiftir.

c. Dermatopatolojik inceleme: Alınan örnek dermisi tüm kalınlığınca içermelidir. Lezyonun aktif kenarından alınmalıdır.

1) İndetermine Lepra: Epidermis normaldir. Dermiste damar, sinir ve deri ekleri etrafında dağınık, esas olarak lenfositlerden ve az sayıda histiyositlerden oluşan mononükleer hücre infiltrasyonu vardır. Granülom yapısı gözlenmez. Aside dirençli basiller az sayıdadır.

2) Tüberküloid Lepra: Dermiste nörovasküler yapılar çevresinde tüberküloid granülomlar vardır. Bazal tabakaya uzanır epidermise yayılabilir. Kutanöz sinirler tutulmuştur. Sinirlerde kazeifikasyon nekrozu olabilir. Basil görülmez.

3) Borderlayn Tüberküloid Lepra: Tüberküloid lepraya benzer ancak epiteloid hücrelerde vakualizasyon oluşumu, daha çok basil görülmesi ve clear zone varlığı ayırıcı özellikleridir.

4) Borderlayn Lepra: Granülomlar daha az organizedir. Dev hücreler görülmez, makrofajlar köpüksü sitoplazmaya sahip olup lezyonlarda çok sayıda basil mevcuttur.

5) Borderlayn Lepramatöz Lepra: Köpüksü histiositler epitelolid hücrelere göre daha ön plandadır. Lenfositler granülomlarda çok sayıda olabilirler ancak perifere yerleşmeyip yaygın bir dağılım gösterirler. Basiller çok sayıda ve kümeler halindedir.

6) Lepramatöz Lepra: Epidermis incedir. Rete çıkıntıları düzleşmiştir. subepidermal bölgede clear zone görülür. Derin dermiste diffüz, bol basil bulunduran epiteloid hücrelere dönüşemeyen makrofajlardan oluşan granülom (leprom) vardır. Az sayıda lenfosit ve plazma hücresi görülebilir. İleri evrede Virchow'un köpük hücreleri ortaya çıkar. Derideki sinirlerin çevresinde inflamasyon mevcuttur.

d. Serolojik tanı : FLA-ABS, RIA ve ELISA ile *M. leprae*'ye karşı geliştirilen antikorlar gösterilebilir.

Ayırıcı tanı: Lezyon tipine göre ayırıcı tanıya giren hastalıklar değişir. Maküler lezyonlardan hipopigmente olanlar; vitiligo, nevüs anemikus, pitriyazis simpleks, morfea ile hiperpigmente olanlar; cafe au lait lekeleri, plak tip parapsoriasis, post inflamatuar hiperpigmentasyon ile karışır. Papuler lezyonlar; sarkoidoz, dissemine granülom anülare, liken planus, papuler treponemal lezyonlar, leiyomiyom, siringomlar ile ayırıcı tanıya girer. Plak lezyonlar; tinea corporis, pitriyazis rosea, liken planus, figüre eritem, granülom anulare, sarkoid, lenfoma kutis, psoriasis, sarkoidoz, mastositoz ile ayırıcı tanıya girer. Nodüller; akne vulgaris, ksantomatozis, granülomlar, eritema elevatum diunitum, norofibromatozis, kaposi sarkomu, lenfoma kutis ile karışabilir.

6. Tedavi: Dünya Sağlı Örgütünün protokolüne göre tanı ve tedavide uygulamayı kolaylaştırmak için aşağıdaki sınıflama önerilmiştir.

1-Deri yaymaları:

- PB: Basil negatif
- MB: Basil pozitif

2-Klinik bulgular:

a. Lezyon sayısı

- SLPB: Tek deri lezyonu olan az basilli hasta
- PB: 2-5 deri lezyonu olan az basilli hasta
- MB: 5'den daha fazla lezyonu olan çok basilli hasta

b. Tutulan sinir sayısına göre yapılabilir.

Tablo 1. Lepra tedavisinde önerilen ilaç dozları

	0-5 yaş	6-14 yaş	15 yaş üzeri
Az basilli hastalar			
Dapson/gün	25 mg	50 mg	100 mg
Rifampisin/ay	300 mg	450 mg	600mg
Çok basilli hastalar			
Dapson/gün	25 mg	50 mg	100 mg
Rifampisin/ay	300 mg	450 mg	600mg
Klofazimin /ay	100 mg	200 mg	300mg
Klofazimin/gün	50 mg /haftada iki	50 mg /günaşırı	50 mg
Etionamid		250-375 mg/gün	

Etkinlik ve maliyet ön planda tutularak DSÖ tarafından multi-drug- terapi önerilmektedir. Ülkemizde az basilli hastalar 6 ay, çok basilli hastalar ise 24 ay süre ile tedavi edilmektedir.

İmmünoterapi: IL-2, IFN gama, kemo-immunoterapi, levamizol, çinko sülfat, uygulanmaktadır. Ancak immunoterapi TNF alfa salınımını arttırarak lepra reaksiyonlarının gelişmesine neden olabilir.

7. **Klinik Seyir ve Prognoz:** Karaciğer tutulumu ve reaksiyonel evrede ortaya çıkabilen glomerülonefrit dışında mortal bir hastalık değildir. Hastalar toplumda görülen diğer ölüm nedenleri ile kaybedilir.

Tüberküloz

1. **Tanım:** Tüberküloz asit ve alkole dirençli bir basil olan *Mycobacterium tuberculosis*'e bağlı bir deri enfeksiyonudur. Tüberküloz bakımı ile ilişkili yol kat edilmiş olmasına ve küresel anlamda ölüm oranlarının azalmış olmasına rağmen hala önemli bir halk sağlığı problemidir. Kutanöz tüberküloz diğer organ tutulumları içerisinde nispeten daha nadir görülür. Klinik, basilin deriye giriş yolu, konağın immun durumu veya daha önce basil ile karşılaşıp karşılaşmamasına göre değişkenlik gösterir.

2. **Epidemiyoloji:** *M. tuberculosis* virulan değildir. Enfekte hastaların %5-10 unda klinik olarak hastalık tablosu oluşur. 2019 DSÖ verilerine göre tüberkülozların %15'i akciğer dışı tüberkülozlardır. Bunların %2'den daha azı ise kutanöz lezyonlardır. Kutanöz tüberküloz, akciğer tüberkülozu ile paralellik gösterir. Akciğer tüberkülozunun yaygın olduğu yerlerde kutanöz tüberküloz sıklığı da artmıştır. Dirençli suşların, bağışıklık sistemini baskılayan tedavilerin, HIV pozitif hasta sayısının artması dünyanın bazı yerlerinde tüberküloz görülme sıklığını arttırmıştır.

3. **Etyopatogenez:** Deri tüberkülozuna *M. tuberculosis* ayrıca *M. bovis* ve *M. bovisin* zayıflatılmış suşu bacille Calmette-Guerin (BCG) sebep olmaktadır. *M. tuberculosis* düz veya hafifçe kıvrık, hareketsiz, aside ve alkole dirençli, fakültatif, intrasellüler, aerobik spor yapmayan bir mikroorganizmadır. Solunum, sindirim ve direk inokülasyon yolu ile bulaşabilmektedir. Vücuda alındığı zaman antijen sunan hücreler aracılığı ile lenfokinler, interlökin ve interferonlar salgılanır. Bu maddeler T lenfositlerde IL-2R ve MHC Class II antijenlerinin aktivasyonunu sağlar. Makrofajların toplanması

ile granülom yapısı ve hafıza T hücreleri oluşur. Bunlar lenfoid organlar ve dolaşımda uzun yıllar varlığını devam ettirir.

4. **Klinik özellikler:** Mikroorganizma vücuda girdikten sonra oluşacak enfeksiyonun tipini ve şiddetini; konakçının daha önceki duyarlanma durumu,hücresel immunite düzeyi, enfeksiyonun bulaşma yolu ve mikobakterinin enfektif suşunun patojenitesi belirleyecektir. Enfeksiyonun tipine göre ise tüberküloz lezyonları; plaklar, ülserler, sinüsler, verrüköz veya vejatatif lezyonlar, nodüler veya papillomatöz tümörler, skatrisyel plaklar şeklinde karşımıza çıkabilir. Tüberküloz temelde gerçek kutanöz tüberküloz, tüberkülidler ve BCG aşısına bağlı tüberküloz şeklinde sınıflandırılabilir. Gerçek kutanöz tüberkülozda; yayma, kültür ve patoloji örneklerinde mikobakteriler gösterilebilirken; tüberkülidlerde saptanamazlar. Tablo. 2'de tüberküloz sınıflaması gösterilmiştir.

Tablo2. Enfeksiyon türüne göre kutanöz tüberküloz sınıflandırması

1. Gerçek Kutanöz Tüberküloz		
Bitişik yayılma/otoinokülasyon	**Hematojen yayılma**	**Ekzojen enfeksiyon**
Skrofuloderma* Orifisyal tüberküloz*	Lupus Vulgaris** Akut milier tüberküloz* Metastatik tüberküloz apsesi*	Primer inokülasyon tüberkülozu* Tüberkülozis verrükoza kutis**
2. Tüberkülidler		
Papulonekrotik tüberkülid Liken skrofulosorum Eritama induratum bazin		
3. BCG aşısına bağlı tüberküloz		

*Multibasiler formlar; basiller dokuda veya eksudada kolayca saptanabilir.

**Pauci basiler formlar; basillerin doku veya eksudada saptanabilmesi zordur.

a. Gerçek Kutanöz Tüberküloz

(1) Primer inokülasyon tüberkülozu: Daha önce basile karşı duyarlanmamış kişilerde, deri bütünlüğünün bozulduğu bir alandan basilin bulaşı ile ortaya çıkar. İnokülasyondan 2-4 hafta sonra **ağrısız, sert, kırmızı-kahverengi papulonodüler** bir lezyon oluşur sonrasında bu lezyon erode olarak keskin sınırlı ülsere dönüşür. Enfeksiyondan 3-8 hafta sonra ise akciğer tüberkülozunda oluşan Ghon komplesine benzer şekilde bölgesel lenfatikler ve adenopati ile birlikte primer kutanöz kompleks oluşur. Primer lezyon 3-12 ay içerisinde skar bırakarak geriler. Bazen üzerinde lupus vulgaris veya tübekülozis verrükoza kutis gelişebilir. Bölgesel lenf nodları skrofuloderma yaparak açılabilir. Histopatolojisinde; erken dönemde çok sayıda polimorf nüveli lökositler, lenfositler ve aside dirençli boyamada basiller görülür. Nekroz alanları, diffüz granülomatoz reaksiyon, dağınık kümeler halinde epiteloid hücreler, Langhans dev hücreler vardır. 3-6 hafta sonra infiltrat granülomatöz hale gelir. Kazeifikasyon nekrozunun görülmesinden sonra basillerin görülmesi güçleşir. Tüberkülin deri testi tipik olarak erken dönemde nagatif iken sonrasında pozitifleşir.

(2) Tüberkülozis verrükoza kutis: Daha önce basile karşı duyarlanmış kişilerde eksojen bulaş sonrası ortaya çıkar. **Küçük, siğil benzeri, enflamatuar kenarı olan bir papül şeklinde başlar** zamanla büyüyerek sert kırmızımsı-kahverengi verrüköz plak halini alır. Kontamine alanlarda oynayan çocuklar ve mesleki olarak tüberküloz basiline maruz kalan kişiler risk altındadır. En sık el sırtı ve parmaklar etkilenir. Ayak bilekleri ve kalçalar çocuklarda en sık tutalan bölgelerdir.

Aylar ve yıllar sonra spontan iyileşme görülebilir. Histopatolojisinde; hiperkeratoz, yoğun inflamatuar bir infiltrat ve psödoepitelyamatöz hiperplazi vardır. Yüzeyel dermiste subepidermal apseler vardır. Değişik sayıda granülom yapısı ve orta derecede kazeifikasyon nekrozu görülür. Az sayıda basil bulunur, zamanla fibrozis gelişir. Tüberkülin deri testi orta-kuvvetli pozitifdir.

(3) Skrofuloderma: Deri altında, sert, derin yerleşimli, enflamatuar eksuda ve nekrotik dokunun biriktiği soğuk apse şeklinde başlar. Eritemli veya deri renginde olabilir, ısı artışı eşlik etmez. Daha sonra bu apse deriye yapışıp süpüre olur. Kenarları düzensiz, mavi renkli ve oyuk ülserler, sinüsler ve bantlar oluşturur. Boyun, koltuk altı ve kasıklar sık yerleşim yerleridir. Çoğunlukla vücutta bir tüberküloz odağı vardır. Bu odak genellikle lenf nodu ya da kemiktir ancak eklemler ve epididim kaynaklı da olabilir. Histopatolojisinde; dermise doğru ilerleyen nekrotik dokuyu çevreleyen inflamatuar infiltrat vardır. Apselerin etrafında ve sinüsler çevresinde; tüberküloid granülomlar, gerçek tüberkül yapıları ve basiller görülür. Derin dermiste apse etrafında kazeifikasyon nekrozu ve tüberkülit yapılar vardır. Çok sayıda basil görülür. Lezyon yaşlanıp kazeifikasyon nekrozu arttıkça mikroorganizma sayısı azalır. Tüberkülin deri testi pozitiftir.

(4) Orifisyal tüberküloz: Genellikle ilerlemiş bir ekstrakutanöz tüberküloz ve immün yetmezlik durumunda ortaya çıkar. Primer odak akciğer, gastrointestinal sistem veya genitoüriner sistemdir. Otoinokülasyon yolu ile bulaş olur. Oral, nazal, genitoüriner açıklıkların etrafında, mukokutanöz bölgede, yerleşen ve **hızla ülserleşen nodül** şeklinde başlar. Ülserin kenarları mavimsi, periferi ödemlidir, üzeri beyaz-sarı membran ile kaplıdır. Histopatolojisinde nonspesifik inflamatuar infiltrat ve nekroz **görülür, derinlerde tüberkül yapıları vardır. Basiller görülebilir.** İmmün sistemdeki yetmezlik nedeniyle tüberkülin deri testi değişkenlik gösterir.

(5) Lupus Vulgaris: Tüberküloz basiline karşı orta ve yüksek bağışıklığı olan kişilerde enfeksiyonun yeniden reaktivasyonu şeklinde ortaya çıkan kronik ve ilerleyici bir durumdur. Vücuttaki bir odaktan hematojen, lenfojen veya direk yayılım yolu ile bulaş olmaktadır. Primer inokülayon bölgesinde, BCG skarında veya skrofuloderma skatrisi üzerinde gelişebilir. Kadınlarda erkeklerden 2 kat daha sık görülür. Baş boyun bölgesi; burun, yanaklar ve kulak memeleri en sık yerleşim gösterdiği yerlerdir. **Kırmızı –kahverengi papü**llerden oluşan plak oluşturur. Lezyon periferinde yeni papüllerin gelişip birleşmesi ile büyüme gösterir. Plak üzerinde yapışık skuamlar görülebilir. Diaskopi testi ile soluk sarı-kahverengi **"elma jölesi"** görüntüsü verir. Kazeifikasyon nekrozu görülen orta kısım yumuşaktır, kolayca ülsere olur. Lezyon orta kısımda skar bırakarak iyileşirken perifere doğru genişleme göstererek yayılır. Kronik seyirlidir. Yavaş yayılım gösterir ve yıllarca kalır. İyileşirken bulunduğu yerde şekil bozukluğu, doku kaybı yapar. Plak dışında; ülseratif veya mutilan, vejetatif, tümoral, papulonodüler lezyonlar şeklinde olabilir. Histopatolojisinde tipik tüberküller oluşur. Üst dermiste epiteloid hücrelerin ve lenfositlerin daha hakim olduğu granülom yapısı vardır. Tüberkülin testi genellikle pozitiftir.

(6) Akut milier tüberküloz: Daha çok bebeklerde ve hücresel immun yetmezliği olan kişilerde görülür. Genel bir hastalık hali mevcuttur. Primer odak genellikle akciğerlerdir. Kutanöz bulgular bakteriyemiden kaynaklanır ve hastalığa özgü değildir. **İğne başı büyüklüğünde mavi-kırmızı, üzerinde veziküllerin bulunduğu papüller** şeklinde başlar. Kahverengi-beyaz skar bırakarak geriler. Histopatolojisinde; makrofajlar tarafından çevrelenebilen, fokal nekroz alanları ve çok sayıda basil içeren apseler görülür. İntravasküler basil bulunabilir. İmmunite gelişirse damarlarda lenfositlerden oluşan manşet ve tüberküller oluşur. Tüberkülin deri testi anerji nedeniyle genellikle negatiftir.

(7) Metastatik tüberküloz apsesi: Hücresel immün sistemin düşük olduğu bireylerde primer odaktan subkutan dokuya hematojen yayılım sonucu ortaya çıkar. En çok sosyoekonomik düzeyi düşük çocuklarda görülür. **Subkutan sert nodül** şeklinde başlar, daha sonra yavaşça yumuşayarak fluktuasyon veren kötü sınırlı nodül halini alır. Sonrasında sinüs oluşturarak altı oyuk ülser haline döner. Ekstremite tutulumu ön plandadır. Tüberkülin deri testi anerji nedeniyle genellikle negatiftir.

b. Tüberkülidler

M. tuberculosis'e karşı ortaya çıkan kutanöz aşırı duyarlılık döküntüleri olduğu düşünülmektedir. Hastalarda deri dışı bir tüberküloz öyküsü, kuvvetli tüberkülin deri testi pozitifliği ve interferon-gama salınım testi pozitifliği mevcuttur. Deri lezyonlarında tüberküloz ile ilişkiyi destekler şeklide *M. tuberculosis* DNA'sına rastlanmıştır; ancak basilin kendisi tespit edilemez. Anti tüberküloz tedavi ile klinik gerileme sağlanır.

(1)Papulonekrotik tüberkülid: En sık görülen tiptir. Daha çok çocuklar ve genç erişkinler etkilenir. Yüz, kulaklar, ekstremitelerin ekstansör yüzleri ve gluteal bölge en sık etkilenen bölgelerdir. **2-8 mm, simetrik, tekrarlayan, sert, koyu kırmızı-menekşe renginde, papuller şeklinde başlayıp püstül ve sonrasında nekrotik hal alan lezyonlar** ile karakterizedir. 6-8 hafta içerisinde yerinde atrofik skar bırakarak gerileme gösterir**.** Histopatolojisinde epidermis ve üst dermiste nekroz alanları ve nonspesifik çoğunlukla tüberküloid inflamatuar infiltrat vardır. Kan damarlarında tıkayıcı bazende granülomatöz vaskülit görülür. Tüberkülin testi pozitiftir. Tedavi edilmezse nüks sıktır. Anti-tüberküloz tedavi sonrası günler ve haftalar sonra iyileşme olur.

(2)Liken skrofulosorum: Nodal, pulmoner, iskelet ve intrakraniyal tüberkülozu olan çocuklarda ve genç erişkinlerde görülür. BCG aşısına ikincil olarak da gelişebilir. Genellikle gövdede asemptomatik, **2-4 mm, sarı-pembe/kırmızı-kahverengi gruplaşmış, foliküler veya perifoliküler papuller** şeklindedir. Uzun yıllar içerisinde kendiliğinden geriler. Histopatolojisinde; kıl folikülleri çevresinde bazen de bağımsız olarak yüzeyel tüberküloid granülomlar vardır. Basiller görülmez. Anti-tüberküloz tedavi sonrası haftalar içinde iyileşme olur.

(3)Eritema induratum bazin: Hastalar genellikle orta yaşlı alt ekstremitelerde eritrosiyanotik lezyonları olan kadınlardır. **En sık alt bacakların arka yüzünde, hassas, donuk kırmızı renkli, subkutan nodüler lezyonlar** ile karakterizedir. Genellikle drene olur ve ülserleşir. Klinikte kronik venöz yetmezlik bulguları, livedo retikülaris, ödem ve skleroz eşlik edebilir. Histopatolojisinde septal pannikülit vardır. Vaskülit bulguları saptanır. Basil görülmez. Kültür negatiftir.

c. BCG aşısına bağlı tüberküloz: BCG aşısına bağlı nadiren komplikasyonlar oluşabilir. En sık lokal doku reaksiyonları, ülserasyon, apse ve süpürasyonlu lenfadenit görülürken; skrofloderma, lupus vulgaris ve tüberkülidler ile uyumlu lezyonlar tanımlanmıştır.

5. Tanı-Ayırıcı Tanı:

Öykü fizik muayenede deri tüberkülozundan şüphelenildiğinde aşağıdaki tanısal testlere başvurulur.

a. Biyopsi: Histopatoloji tüberküloid granülomları, aside dirençli basilleri ve spesifik varyantların kendine has özelliklerini ortaya koymada yardımcıdır. Tüberküloid granülom; merkezinde kazeifikasyon nekrozu ve çok sayıda lenfosit, periferinde ise halka şeklinde epitelioid histiyositler ve Langhans tipi dev hücrelerin görüldüğü karakteristik bulgudur.

b. Mikroskobik inceleme: Aside dirençli basillerin yaymada gösterilmesi kültürden daha hızlı bir yöntemdir. Primer inokülasyon tüberkülozu, skrofuloderma, tübercülozis kutis orifisyalis ve metastatik tüberküloz apsesi gibi çok sayıda basil içeren tiplerde basilin görünmesi kolaydır.

c. Kültür: Altın standarttır. Doku biyopsisi ya da akıntı uygun örneklerdir.

d. Tüberküloz basili için immünolojik kanıtların test edilmesi: Tüberkülin deri testi ve interferon-gama salınım testi. 2-4 hafta sonra pozitileşir. Terminal hastalık dönemlerinde ya da anerjiye sebep olan bir durum varlığında negatiftir.

e. PCR: Lupus vulgaris, papulonekrotik tüberkülid veya eritema induratum bazin gibi tablolarda

basil varlığını gösterebilmek için PCR yöntemlerine başvurulabilir.

Tüberkülozdan kuvvetli şüphelenilen ancak laboratuvar olarak kanıtlanamayan vakalarda tedaviye cevap değerlendirilerek tanıya gidilebilir.

Ayırıcı Tanı: Tüberküloz tipine göre ayırıcı tanıya giren hastalıklar değerlendirilmelidir.

a. Gerçek Kutanöz Tüberküloz

(1) Primer inokülasyon tüberkülozu: Non-spesifik piyojenik ülserler, kronik şankriform lezyonlar, sporotirikoz, dimorfik veya oportünisttik mantar enfeksiyonları, *M. marinum* enfeksiyonları, Nocardiyozis, tularemi, sifiliz, kedi tırmığı hastalığı

(2) Tüberkülozis verrükoza kutis: Basit siğiller, verrüköz fungal enfeksiyonlar, tersiyer sifiliz, hipertrofik liken planus

(3) Skrofuloderma: Dimorfik veya oportunistik mantar enfeksiyonları, atipik mikobakteriyal enfeksiyonlar, sifilitik gom, aktinomikoz, kronik bakteriyel osteomiyelit, drene olan adenit, hidradenitis süpürativa, akne konglobata

(4) Orifisyal tüberküloz: HSV, tekrarlayan aftöz stomatit, pemfigus, histoplazmozis

(5) Lupus Vulgaris: Sarkoidoz, diskoid lupus eritematozis, dimorfik mantar enfeksiyonları, leismaniazis, tersiyer sifiliz, skuamoz hücreli karsinom

(6) Akut milier tüberküloz: Suçiçeği, enteroviral ekzantemler, riketsiyal çiçek, pitriyazis likenoides variliformis akuta

(7) Metastatik tüberküloz apsesi: Pannikülit, dimorfik veya fırsatçı mantar enfeksiyonu, sifilistik gom, hidradenitis süpürativa

b. Tüberkülidler

(1)Papulonekrotik tüberkülid: Papulopüstüler sekonder sifiliz, pitriyazis likenoides variliformis akuta, Churg-Strauss granülomu, lenfomatoid papulozis, perforan granülom anülare, nekrotizan veya septik vaskülit

(2)Liken skrofulosorum: Liken niditus, liken planus, sekonder sifiliz, sarkoidoz

(3)Eritema induratum bazin: Eritema nodozum, nodüler vaskülit, poliarteritis nodoza, tersiyer sifiliz, diğer pannikülitler

6. Tedavi:

a. Sistemik tedavi:Kutanöz **tüberküloz tedavisi diğer organ tüberkülozlarının tedavisi ile aynıdır. 2 fazdan oluşur.** 1. Fazda 3-4 ilaç ile 2 ay yoğun bir tedavi yapılır, çoğalmakta olan mikobakterilerin sayısında hızlı bir azalma sağlanır. Sonrasında en az 4 ay süre ile 2 ilaçla 2. Faz ile geri kalan mikobakteriler ortadan kaldırılmaya çalışılır. 6 aydan kısa süreli tedaviler önerilmemektedir. İmmunsüprese hastalarda tedaviyi 1 yıla kadar uzakmak gerekir. Gebelerde streptomisin ve pirazinamid kullanılmamalıdır.

Tablo 3. Tüberküloz tedavisinde kullanılan ilaçlar

Primer ilaçlar	Sekonder ilaçlar
İsoniazid	Sikloserin
Rifampisin	Etionamid, protionamid
Etambutol	Tiasetazon
Pirazinamid	Para-aminosalisilik asit
Streptomisin	Kapreomisin, viomisin
	Levofloksasin
	Moksifloksasin
	Klaritromisin
	Azitromisin

Tablo 4. Tüberküloz tedavisinde standart tedavi rejimleri

	Yetişkin dozu	Çocuk dozu
a. Başlangıç fazı (2 ay boyunca 3-4 ilaç ile)		
İzoniazid	300 mg/gün	5-8 mg/kg
Rifampisin	50 kg altı 450 mg/gün - 50 kg üstü 600 mg/gün	10-12 mg/kg
Pirazinamid	50 kg altı 1,5 gr/gün - 50 kg üstü 2 gr/gün	20-25 mg/kg
Etambutol	60 gün altı 25 mg/kg/gün - 60 gün üzeri 15 mg/kg/gün	Önerilmiyor
Streotomisin	3-4 gr	15-20 mg/kg
b. İdame fazı (4 ay süre ile 2 ilaç ile)		
İzoniazid	300 mg/gün	5-8 mg/kg
Rifampisin	50 kg altı 450 mg/gün - 50 kg üstü 600 mg/gün	10-12 mg/kg

b. Cerrahi tedavi: Lupus vulgaris ve tübercüloszis verrükoza kütis de lokalize lezyonlarda cerrahi olarak çıkarma, kriyoterapi ve elektrokoterizasyon düşünülebilir. Ayrıca skrofulodermada da bazı vakalarda cerrahi girişim faydalıdır.

7. Klinik Seyir ve Prognoz: Hastalar anti-tüberküloz tedaviden fayda görmektedir. Tedaviye cevap fizik muayene ile değerlendirile bilmektedir. Kutanöz tüberküloz tanısı konulan hastalar mutlaka HIV açısından ve ekstrakutanöz tüberküloz enfeksiyonu açısından sorgulanmalıdır ve akciğer grafisi ile değerlendirilmelidir. Çoklu ilaç direnci olan tüberküloz fazla olduğundan mümkün oldukça tedavi öncesi antibiyotik duyarlılık testleri yapılmalıdır.

Atipik Mikobakteri Enfeksiyonları

Tüberküloz ve lepra dışında insanlarda hastalığa yol açan, aside dirençli boyanan mikobakteriler olan çok

sayıda fakültatif patojenler ve saprofitler tespit edilmiştir. Bunlar atipik mikobatriyozlar, tüberküloz dışı mikobakteriyozlar, non-tüberküloz mikobakteriyozlar veya fırsatçı mikobakteriyozlar olarak adlandırılır. Bu mikobakteriler su, toprak, hayvanlar, insan dışkısı, süt gibi doğal ortamlarda bulunabilir ve kazara sindirim, solunum ve deri yolu ile insana bulaşabilir. Mikobakteri türüne, maruziyet derecesine ve konakçının bağışıklık durumuna göre farklı kliniklere yol açarlar. **Özellikle immunsüprese bir hastada ağrısız nodül, ülser veya plak varsa atipik mikobakteriyozlardan şüphelenmek gerekir. Tedavi etkene göre değişiklik gösterir.**

Mycobacterium Ulcerans (Burili Ülseri)

1. **Tanım:** Dünyada üçüncü en sık görülen mikobakteri enfeksiyonudur. Aside dirençli, sinsi büyüyen, deri ve deri altında ülserler oluşturan bir basildir.

2. **Epidemiyoloji:** Başlıca endemik olduğu yerler tropikal ve subtropikal ülkelerin bataklık arazileridir. Gölet, nehir ve çamur teması ile bulaş olduğu düşünülmektedir. Salyangoz, balık ve su böceklerinde yaşar. Çocuklar daha çok etkilenir.

3. **Etyopatogenez: Ülser tabanından, nekrotik subkutan doku etrafından ve sağlam görünü**mlü çevre dokudan alınan örnekde çok sayıda hücre dışı aside dirençli basil görülür. Ayrıca yaygın nekroz hakimdir. Bu durumların salgılanan mikolaktona bağlı olduğu düşünülmektedir. HIV varlığı enfeksiyona yatkınlık oluştur

4. **Klinik özellikler:** Subkutan, hareketli, tek, sert, asemptomatik, 1. 2 cm çaplı nodüler lezyon şeklinde başlar. Daha sonra tabanı nekrotik, derin oyuk kenarları olan 15 cm veya daha büyük ülser şeklini alır. Çoğunlukla ekstremitelere yerleşir. Skar ve deformitelere neden olabilir.

5. **Tanı-Ayırıcı Tanı:** Histopatolojik inceleme, kültür ve PCR ile tanı konulabilir. Başlangıç döneminde pannikülitler, nodüler fasit, yabancı cisim granülomu ve diğer granülomatoz hastalıklar ile; ülseratif dönemde ise mantar enfeksiyonları, piyoderma gangrenozum, süpüratif pannikülit ile ayrımı yapılmalıdır.

6. **Tedavi: Öncelikli olrak cerrahi eksizyon önerilmektedir. Lokal ısı tedavileri, hi**perbarik oksijen de faydalı olabilir. İlaç tedavileri genellikle yetersizdir. Cerrahiye ek olarak kullanılabilir. 4-6 hafta süre ile rifampisin- amikasin veya etambutol- trimetoprim sülfometoksazol kombinasyonu kullanılabilir. BCG sınırlı bir imm**ü**n koruma sağlayabilir.

Mycobacterium Marinum

1. **Tanım:** Tatlı ve tuzlu sularda serbestçe yaşayan, deri bütünlüğü bozulduğu zaman insanlara bulaşan bir organizmadır.

2. **Epidemiyoloji ve Patogenez :** Akvaryumlar, yüzme havuzları ve göller kaynaklardır. Klora dirençli bir mikroorganizmadır. Bulaş için sıyrılmış veya travmatize olmuş bir giriş yolu gerekir. Bula**ş**tan 2-3 hafta sonra klinik belirti verir bu süre 2 ayı bulabilir.

3. **Klinik özellikler:** En sık eller dizler dirsekler ve ayaklarda yerleşir. Asemptomatik bir papul olarak başlar sonrasında krutlu ülser, süpüratif apse ve verrüköz görünüm alabilir. Lenf drenajı boyunca sporotrikoid bir yerleşim gösterir. Tenosinovit, artrit ve osteomiyelite sebep olabilir. Tüberkülin deri testi genellikle pozitiftir.

4. **Tanı-Ayırıcı Tanı:** Öykü ve klinik tanıda önemlidir. Histopatolojisinde akut, kronik enflamasyon bulguları ve tüberküloid granülomlar görülebilir. Genelikle kültür ile patojen varlığı doğrulanır. PCR da gösterilebilr. Ayırıcı tanıda tüberkülozis verrükoza kutis, leishmaniazis, sporotrikoz düşünülmelidir.

5. **Tedavi:** Mümkün ise cerrahi tedavi etkili olur. Medikal tedavi olarak minosiklin, doksisiklin, trimetoprim sülfometoksazol, klaritromisin kullanılabilir. Tedaviye lezyonlar geriledikten sonra en

az 1-2 ay, ideali 3-4 ay kadar devam edilmelidir.

Mycobacterium Kansasii

1. **Tanım:** *M. Tübercülosis* ile yakın ilişkilidir. Işığa maruziyet sonrası beta karoten birikimi ile karakterize olması nedeniyle sarı basil olarak bilinir.

2. **Epidemiyoloji ve patogenez:** Tüm dünyada en sık da ılıman iklimli yerlerde bulunur, şehirde yaşayan erkekler en sık etkilenen kişilerdir. Sığır ve domuzda görülmüştür rezervuar su olabilir. Başlıca akciğer tutulumu yapar, travmatize deride de enfeksiyon yapabilir.

3. **Klinik özellikler:** Daha çok immun süprese hastalarda, sporotrikoid patern de verrükoz, nodüle yada ülsere lezyonlar yapar. Daha az sıklıkta papulonekrotik yada selülit benzeri seyir gösterebilir

4. **Tanı-Ayırıcı Tanı:** Histopatolojisinde tipik tüberküloid granülomlar görülebilir. *M. tuberculosis* enfeksiyonu ile ayrımı zordur. Kültür ile üretilebilir. PCR ile gösterilebilir. Klinik şekline göre bir çok durum ayırıcı tanısına girer.

5. **Tedavi:** Anti- tüberküloz tedaviden fayda görür. Direnç olabilir öncesinde ilaç duyarlılığı bakılması önerilir.

Mycobacterium Fortuitum, Mycobacterium Chlonae, Mycobacterium Abscessus

1. **Tanım:** DNA ve serolojik analizlerle ayrılabilen birbirine çok benzeyen üç organizmadır.

2. **Epidemiyoloji ve patogenez:** Su, toprak, toz ve haynanlarda saprofit olarak bulunur. Deride kommensal olabilirler, bağışıklık sistemi düşen hastalar daha sık etkilenir. Kontamine tıbbı araçlar ile işlem (botulinum toksin uygulanması, kulak deldirme, akapunktur vs) bulaş olur. Tırnak salonlarında ayak banyosu sonrası alt ekstremitede fronkülozis yapabilir.

3. **Klinik özellikler:** En sık ekstremite distalinde sporotrikoid paternde eritemli subkutan nodiller şeklinde karşımıza çıkar. Onun dışında selülit, apse, papulopüstüler lezyon, ülser ve sinüs gibi farklı klinik görüntüler olabilir.

4. **Tanı-Ayırıcı Tanı:** Histopatolojisinde polimorfonükleer mikroapseler ve yabancı cisim dev hücrelerin birlikte görüldüğü granülomların varlığı karakteristiktir. Koyun kanlı agar veya çikolata agarda 7 gün içerisinde hızlı bir üreme olur. PCR ile gösterilebilir. Yabancı cisim reaksiyonları, derin mikozlar ve osteomiyelit ayırıcı tanısında düşünülmelidir.

5. **Tedavi:** lezyon tipine ve yayılımına göre tedavi planlanır. Anti-tüberküloz tedaviye dirençlidir. Ancak *Mycobacterium fortuitum, Mycobacterium chlonae* **büyük oranda klaritromisin duyarlıdır. Cerrahiye zaman zaman başvurulabilir.**

Mycobacterium avium intracellulare

1. **Tanım:** AIDS ile sıklığı artmıştır. AIDS hastalarında en sık terminal dönemde görülen, en sık fırsatçı enfeksiyon yapan patojendir.

2. **Epidemiyoloji ve patogenez:** Tatlı ve tuzlu su, toprak, evcil hayvan ve insan dışkısında bulunabilir. En sık akciğer enfeksiyonu yapar**.** Deri enfeksiyonları inokülasyon sonucu primer olabilir yada bağışıklık sistemi baskılanmış hastalarda disseminasyon sonucu deri tutulabilir.

3. **Klinik özellikler:** Yaygın hastalık tablosu ile karşımıza çıkar deri nadiren tutulur ve ülserasyon, sinüs, folikülit, granülomatoz plak, nodül, pannikülit şeklinde lezyonlar olabilir.

4. **Tanı-Ayırıcı Tanı:** Yaygın hastalıkta kemik iliği ve karaciğer biyopsisi kültürü ve kan kültürü ile tanı konulur. Tutulan alana göre biyopsi ve kültür yapılır. Histopatolojisinde; lepramotöz lepraye benzer histopatolojisi vardır. Nekroz olmaksızın makrojaflar içerisinde çok sayıda basil vardır. Makrofajlar iğsi hücrelere dönüşür. PCR ile gösterilebilir

5. **Tedavi:** Yaygın enfeksiyonların tedavisinde klaritromisin, etambutol ve rifampisin ile en az üçlü tedavi önerilmektedir. Tedaviye amikasin eklenebilir. Tedavi süresi 18-24 aydır.

Mycobacterium haemophilum

1. **Tanım:** Çoğalması için hem, hemin, hemoglobin varlığı gibi özel şartlar gerektiren; sıradan laboratuvar teknikleri ile izolasyonu mümkün olmayan aside dirençli bir basildir.
2. **Epidemiyoloji ve patogenez:** En **sık AIDS, transplant hastaları, lösemi ve lenfomalılarda görülür. Sağlıklı çocuklarda servikal lenfadenit tanımlanmıştır.**
3. **Klinik özellikler:** Mavimsi-kırmızı püstül, papulonodül, plak gibi farklı klinik görünülerle karşımıza çıkabilir. Apse ve ülserasyona ilerleyebilir. Çok sayıda lezyon yapabilir en sık ekstremitelerde eklem üzerine yerleşir.
4. **Tanı-Ayırıcı Tanı:** Histopatolojisinde süpürasyon, granülomatöz inflamasyon ve bazen iyi gelişmiş tüberküloid granülomlar görülebilir. Özel besi yerlerinde kültüre edilebilir. PCR yapılabilir.
5. **Tedavi:** HIV pozitif hastalarda sistemik tutulum varsa antiretroviral tedavi iyileşmede etkili olabilir. Rifabutin ve rifatinin siproflaksasin ve amikasinle kombine tedavisi gerekir. Sağlıklı bireylerde lenfadenit gibi bir tutulum varsa cerrahi eksizyon yapılabilir.

Kaynaklar

1. Tüzün Y, Gürer MA, Serdaroğlu S, Oğuz O, Aksungur VL (2008) Dermatoloji. Cilt 1, 3. Baskı. İstanbul: Nobel Tıp Kitapevi, s: 433-458
2. James WD,Berger TG, Elston DM (2008) Andrews' Deri Hastalıkları Klinik Dermatoloji. Çev: Aydemir EH. 1. Baskı İstanbul: İstanbul Tıp Kitapevi, s: 332-352
3. Bolognia JL, Jorizzo JL, Rapini RP (2012). Dermatology (Dermatoloji). Çev:Sarıcaoğlu H, Başkan EB. Cilt1, 2. Baskı. İstanbul: Nobel Yayınevi, s: 1107-1126
4. Moschella SL. An update on the diagnosis and treatment of leprosy. J Am Acad Dermatol 2004; 51:417.
5. Scollard DM, Adams LB, Gillis TP, et al. The continuing challenges of leprosy. Clin Microbiol Rev 2006; 19:338.
6. https://www. who. int/lep/strategy/en/ (Accessed on June 02, 2021).
7. Global leprosy situation, 2012. Wkly Epidemiol Rec 2012; 87:317.
8. World Health Organization. Leprosy (Hansen's disease). https://www. who. int/news-room/fact-sheets/detail/leprosy (Accessed on May 24, 2021).
9. Saunderson P, Bizuneh E, Leekassa R. Neuropathic pain in people treated for multibacillary leprosy more than ten years previously. Lepr Rev 2008; 79:270.
10. Wilder-Smith EP, Van Brakel WH. Nerve damage in leprosy and its management. Nat Clin Pract Neurol 2008; 4:656.
11. van Brakel WH, Nicholls PG, Wilder-Smith EP, et al. Early diagnosis of neuropathy in leprosy--comparing diagnostic tests in a large prospective study (the INFIR cohort study). PLoS Negl Trop Dis 2008; 2:e212.
12. Daniel E, Ffytche TJ, Kempen JH, et al. Incidence of ocular complications in patients with multibacillary leprosy after completion of a 2 year course of multidrug therapy. Br J Ophthalmol 2006; 90:949.

13. World Health Organization. Global tuberculosis report, 2019. https://www. who. int/tb/publications/global_report/en/ (Accessed on March 23, 2020).

14. van Zyl L, du Plessis J, Viljoen J. Cutaneous tuberculosis overview and current treatment regimens. Tuberculosis (Edinb) 2015; 95:629.

15. Chen Q, Chen W, Hao F. Cutaneous tuberculosis: A great imitator. Clin Dermatol 2019; 37:192.

16. Bravo FG, Gotuzzo E. Cutaneous tuberculosis. Clin Dermatol 2007; 25:173.

17. Sethi A. Tuberculosis and infections with atypical mycobacteria. In: Fiztpatrick's Dermatology, 9th ed, Kang S, Amagai M, Bruckner AL, et al (Eds), McGraw-Hill Education, 2019. p. 2858.

18. Dias MF, Bernardes Filho F, Quaresma MV, et al. Update on cutaneous tuberculosis. An Bras Dermatol 2014; 89:925.

19. James WD, Berger TG, Elston DM. Andrews' Diseases of the Skin Clinical Dermatology, 11th ed, Elsevier, 2011. p. 322.

20. Franco-Paredes C, Marcos LA, Henao-Martínez AF, et al. Cutaneous Mycobacterial Infections. Clin Microbiol Rev 2018; 32.

21. Tirado-Sanchez A, Bonifaz A. Cutaneous Tuberculosis: a Review of the Current Literature. Curr Trop Med Rep 2018; 5:67.

22. Arenas R. Cutaneous tuberculosis. In: Tropical Dermatology, Arenas R, Estrada R (Eds), Landes Bioscience, 2001. p. 132.

23. Rao M, Kadam M, Rao S. Formulation and evaluation of topical formulation for cutaneous tuberculosis. Journal of Drug Delivery and Therapeutics 2018; 8:102.

24. Baek SO, Ko HS, Han HH. BCG vaccination-induced suppurative lymphadenitis: four signs to pay attention to. Int Wound J 2017; 14:1385.

DERİNİN VİRAL HASTALIKLARI

Dr. Öğr. Üyesi Emel HAZİNEDAR[1]

Dr. Öğr. Üyesi Pelin ERTOP DOĞAN[2]

Virüsler, DNA veya RNA içeren kapsid proteinleri ile kaplı zorunlu hücre içi yapılardır. Çocuklarda ve erişkinlerde deri ve mukozalarda çok sayıda enfeksiyona yol açmaktadırlar. Bunlar arasında günlük pratikte sıklıkla deride lezyona yol açan virüsler papillomavirüs, herpesvirüs, poxvirüs, poliomavirüs, parvovirüs, picornavirüs ailesine ait virüslerdir. Bu hastalıkların tanı, tedavi yöntemleri ve önleme yollarının bilinmesi tüm hekimler için önem arz etmektedir.

HUMAN PAPİLLOMA VİRÜS ENFEKSİYONLARI

1. **Tanım:** Papilloma virüsler, hayvanlar ve insanlarda yaygın olarak bulunan DNA virüs ailesidir. Bu aileye ait olan Human papilloma virüs (HPV)'ler, deri ve mukozaları enfekte etme özelliğine sahiptirler. 150'den fazla HPV genomu tam olarak tanımlanmış ve en az 200 HPV genotipinin varlığına işaret eden DNA dizileri elde edilmiştir. Kutanöz HPV enfeksiyonları sıklıkla benign papillomlar ve siğillere (verruka) neden olurken, nadiren skuamöz hücreli karsinom (SCC) gibi malign lezyonlara da yol açabilirler. Bazı HPV'ler belli anatomik bölgelere tropizm gösterme özelliğine sahiptirler. Örneğin, HPV-1, avuç içi ve ayak tabanlarının hiperkeratinize derisinde çoğalırken, HPV-16 mukozal alanları tercih eder ve HPV-11 genital ve laringeal epitelde replike olur.

2. **Epidemiyoloji:** HPV enfeksiyonları tüm dünyada yaygın olarak görülmektedir. Görülme sıklığı, yaş, cinsiyet ve sosyoekonomik faktörlere bağlı olarak değişir. Nongenital verrukalar en çok okul çağındaki çocuklarda ve genç erişkinlerde görülürler. İlkokul döneminde prevalansı yaklaşık %30'a ve genel popülasyonda %20'ye kadar çıkabilir. Özellikle 12-16 yaş arasında pik yapar. Orta yaştan sonra sıklığı azalmakla birlikte her yaşta oluşabilir. Hayvanlardan insana bulaşma nedeniyle meslek hastalığı olarak da ortaya çıkabilmektedir. Kasaplar, balıkçılar ve mezbaha işçilerinin ellerinde basit verruka oranı yüksektir. Çocuklarda anogenital verrukalar vertikal olarak doğumda, indirekt olarak kontamine havlu ve çamaşırlarla veya cinsel olmayan temas ile bulaşabilmektedir.

3. **Virüs özellikleri:** HPV'ler zarfsız, küçük (50-55nm), çift sarmallı DNA virüsleridir. Zarfsız olmaları nedeniyle kuruluğa, donmaya ve solventlere dirençlidirler. Enfektivitesinde minör kayıp ancak 56 ^{0}C'de meydana gelir. HPV'ler α, β, γ, μ and ν olmak üzere beş cinse ayrılırlar. Bunlardan α ve β (epidermodisplaziya verrusiformis için etken) insanda enfeksiyon yapan hemen hemen bütün HPV tiplerini kapsar. Diğerleri de ek kutanöz tipleri içerir.

4. **Etyopatogenez:** HPV ile enfeksiyon, maserasyon veya travma bölgeleri ile doğrudan cilt teması yoluyla oluşur. HPV enfeksiyonu normal deride de görülebilir. HPV rezervuarı, klinik veya subklinik enfeksiyonu olan kişiler gibi görünmektedir. Cansız nesneler yoluyla bulaşma olabileceği düşünülmekle birlikte kanıtlanamamıştır. Kuluçka süresi yaklaşık 2-6 aydır (1 yıldan daha uzun da olabilmektedir). Virüsün ilk bulaşmasından sonra enfeksiyon otoinokülasyon yolu ile yayılır.

   HPV, keratinize ve nonkeratinize çok katlı yassı epitel hücrelerini enfekte ederek hastalığa neden olur. Virüs, epidermisin bazal tabakasını, muhtemelen kök hücrelerine girerek yaşam döngüsüne başlar. Ancak viral replikasyon yalnızca tam olarak farklılaşmış keratinositlerde (üst stratum spinosum ve stratum granulosum hücreleri) gerçekleşir. Aktif enfeksiyon ve hiperproliferasyon indüksiyonu, virüs çoğalan bazal epitel hücrelerine girdiğinde başlar. Bu hücre katmanı, üstteki farklılaşmış hücre katmanları tarafından sağlanan mekanik bariyer nedeniyle normalde virüs tarafından erişilebilir değildir. Bu nedenle, enfeksiyonun bazal hücreleri virüse maruz bırakmak için epitelde bir aşınma veya başka bir travma gerektirmektedir.

1. Zonguldak Bülent Ecevit Üniversitesi Tıp Fakültesi Deri ve Zührevi Hastalıklar AD, Zonguldak
2. Zonguldak Bülent Ecevit Üniversitesi Tıp Fakültesi Deri ve Zührevi Hastalıklar AD, Zonguldak

Viral DNA işlevsel olarak erken (E) ve geç (L) bölgelere ayrılır. Erken genler DNA replikasyonu, transkripsiyonel düzenleme ve transformasyondan sorumluyken, geç genler viral kapsidin yapısal proteinlerini kodlar. Virüsün geç genlerinin ifadesi, konakçı hücrenin de farklılaşarak epidermisin üst tabakalarına doğru ilerlemesi ile oluşur. Papilloma virüslerinin in vitro tek katlı doku kültüründe çoğaltılması bu nedenle son derece zordur. Çünkü virüs yaşam döngüsünün tamamlanması için gerekli tüm bu gereklilikleri taklit etmek güçtür.

HPV'lere karşı immun yanıt genellikle diğer viral enfeksiyonlara göre daha geç gelişir. Bunun nedeni HPV'nin konak immun cevabından kaçabilmesidir. Virüs immun sistemden kaçabilmek için birçok mekanizma geliştirmiştir. Bunlardan en önemlisi replikasyon döngüsüdür. Yaşam döngüsü boyunca viremik faz içermez. Enfeksiyonun epitel hücrelerin lizisine yol açmaması ve farklılaşmaya bağımlı viral protein ekspresyonunun epitelin üst tabakalarında olması doğal immün cevabın uyarılmasını azaltmaktadır. İmmun cevaptan kaçıştaki bir diğer faktör keratinositlerin antijen sunumunda yetersiz kalmasıdır. Böylece adaptif immun cevabın aktivasyonu da geciktirilmiş olur. Ayrıca HPV'nin kendisi doğal immuniteyi engelleyen bazı mekanizmaları da içermektedir. Yüksek riskli HPV'lerde bulunan E-6 ve E-7 proteinleri hücre yüzeyinde MHC-I ekspresyonunu azaltıp, tip-1 interferon ekspresyonunu ve sinyal iletimini bozmaktadır. Papillomavirüslerin bağışıklık yanıtlarından kaçmadaki göreceli başarısına rağmen, kutanöz siğillerin 2/3'ü 2 yıl içinde kendiliğinden geriler ve multifokal enfeksiyonların lezyonları da sıklıkla eş zamanlı olarak geriler. Ayrıca, baskılanmış hücre aracılı bağışıklığı olan hastalarda siğil prevalansında artış vardır. Buna karşılık, hümoral bağışıklık ile ilgili sorunu olan hastalar HPV enfeksiyonlarına yatkın görünmemektedir. Yaygın veya inatçı tutulum için predispozan koşullar arasında atopik dermatit ve azalmış hücre aracılı bağışıklık ile ilişkili durumlar (örn. AIDS, organ nakli) yer alır.

5. Klinik tipleri: HPV enfeksiyonunun klinik ve histopatolojik özellikleri, kişisel yatkınlık, etkilenen anatomik bölge ve HPV tipine göre farklılık gösterir. Bu aktif görünür enfeksiyon dışında, HPV ile ilk karşılaşmadan sonra, klinik bulgu oluşmadan, enfeksiyonun latent olarak devam edebileceğine ve daha sonra yeniden aktif hale gelebileceğine dair kanıtlar da bulunmaktadır. Latent HPV enfeksiyonları, HPV DNA'sının klinik ve sitolojik olarak normal epitelde kalıcılığı olarak tanımlanır. HPV'nin latentliğe girdiği ve aktif hale geldiği mekanizmalar bilinmemektedir.

5. 1. ***Kutanöz HPV enfeksiyonları***

a. Verruka vulgaris:

- Mozaik verru
- Paronişiyal verru
- Kasap siğilleri
- Pigmente siğiller

b. Verruka filiformis

c. Verruka plantaris

d. Verruka plana

e. Epidermodisplazia verrusiformis

5. 2. ***Mukozal HPV enfeksiyonları***

a. Anogenital HPV enfeksiyonları

b. Oral ve nazal mukoza lezyonları

c. Fokal epitelial hiperplazi (Heck hastalığı)

d. Oral florid papillomatoz

e. Rekürren respiratuvar papillomatozis

5. 1. a. Verruka vulgaris (Basit siğiller): Klasik tip olan verruka vulgarisin başlıca etkeni HPV-2 olmakla birlikte HPV-1, 4, 7, 27 ve 57'dir. Başlıca 5-20 yaş arasında ortaya çıkar, sadece %15'i 35 yaşından sonra görülür. Deri renginde veya biraz daha koyu, hiperkeratotik, pürtüklü yüzeyli, ekzofitik, sert papül ve plaklar şeklindedirler. Küçük papüllerden 1-2 cm çapında fissüre kitlere kadar değişen farklı morfolojilerde görülebilirler. El parmakları ve el dorsalleri en sık yerleşim bölgeleridir. Diz-dirsekler gibi travmaya maruz kalan bölgelerde de sık görülmekle birlikte, ellerle otoinokülasyon yolu ile yayılarak deride herhangi bir yerde ortaya çıkabilir. Travma ile ilişkili otoinokülasyon nedeniyle lineer yerleşimli lezyonlar **(psödo-Köbner fenomeni)** görülebilir. Avuç içi, ayak tabanı, periungual bölge, eklem üzeri gibi bölgelerde bitişik papüllerin oluşturduğu, nispeten düz yüzeyli büyük plaklara mozaik verrü adı verilir. Periungual ve subungual yerleşim paronişial verruka olarak isimlendirilir. Tırnak yeme alışkanlığı olanlarda daha sık görülür. El parmaklarında görülmesi tipiktir. Tırnağın distal kısmı altında ve lateral tırnak kıvrımlarında yerleşerek tırnağı çepeçevre saran hiperkeratotik papüller şeklinde görülürler. Proksimal tırnak kıvrımı tutulumunda, lezyonun kendisi veya uygulanan tedavi nedeniyle oluşabilen matriks hasarı sonucu onikodistrofi oluşabilir. HIV enfeksiyonunda periungual verru sıklığı artmıştır. Lezyonların üzerindeki hiperkeratotik doku kazınınca veya doğrudan görülen siyahımsı kırmızı noktalar verrukaların tromboze ve dilate kapillerlerini yansıtan karakteristik özellikleridir. Lezyonlar genel olarak semptomatik olmamakla birlikte basmakla ağrı yapabilirler. Fissure lezyonlar kanama ve ağrıya neden olabilirler. Et, kümes hayvanları veya balık işleriyle uğraşanlarda, derinin nemli hayvan etiyle uzun süre temas halinde olduğu yerlerde el siğilleri görülme sıklığı yüksektir. Kasap verrukası olarak da adlandırılan bu lezyonların etkenleri HPV-2 ve HPV-4 olabilirken, 1/3-1/2'sinde sorumlu etkenin HPV-7 olduğu tespit edilmiştir. HPV-7 genel toplumda çok nadir bulunur. Kasaplarda ise sadece etle doğrudan temasın olduğu bölgelerde oluşur. Lezyonlar karnabahar benzeri, büyük verrüköz papüller şeklindedir. Ancak HPV-7 bir sığır papilloma virüsü değildir ve kaynağı bilinmemektedir. Bir diğer nadir varyant ise pigmente siğillerdir. Pigmente verrukalar Japonya'da sık olarak bildirilmektedir. Eller ve ayaklarda ortaya çıkar. Hiperpigmentasyon dışında diğer verrukalar ile aynı özelliklere sahiptirler. HPV-4, -65 ve -60 tarafından oluşturulurlar. Pigmentasyon, HPV ile enfekte dokunun bazal tabakasındaki melanositlerin büyük miktarda melanin içermesine bağlıdır.

5. 1. b. Verruka filiformis: Başlıca yüz, burun delikleri çevresi, göz kapakları ve boyunda görülen ince veya kalın saplı, ucunda ipliksi hiperkeratotik çıkıntılar bulunan verruka tipidir. Filiform verrukalar her yaşta ortaya çıkabilirler ve erkeklerde daha sık görülürler. Çocuk hastalarda çok sayıda lezyona rastlanabilir. Bazen dudak veya başka herhangi bir bölgeye de yerleşebilirler. Saçlı deriye yerleştiklerinde çoğunlukla ekzofitik, geniş tabanlı görünüm alırlar ve bu karakterdeki fifliform verrukalar dijitat verru olarak da adlandırılır. Filiform verrukaların da etkenleri verruka vulgaris ile aynıdır.

5. 1. c. Verruka plantaris: Ayak tabanı basit verrukaların en sık görüldüğü bölge olup bu bölge tutulumları verruka plantaris olarak adlandırılır. Her yaşta görülebilirler. Genellikle ayağın basınç noktalarında, en çok midtarsal alanda orataya çıkarlar. Ancak ayağın herhangi bir bölgesinde de oluşabilirler. Sıklıkla bir ayakta birdan fazla verruka vardır.

Plantar verrukaların iki tipi vardır.

- ✓ Bunlardan birincisi HPV-1 ve 63'e bağlı gelişen, içe doğru büyüyen (endofitik), derin tipidir. Bu tip ayak tabanı ve yan yüzlerinde, ortaları çökük, kenarları hafifçe kabarık, karınca yuvasına benzeyen (bu nedenle de karınca yuvarı anlamına gelen "***myrmecia***" olarak adlandırılır) karakterdedir. Derin olmaları sebebiyle ayak tabanında yürüme basıncına bağlı olarak ağrılı olabilirler. Lezyonlar genellikle deriden fazla kabarık değildirler ve derine doğru infiltrasyon palpasyonla hissedilir.

- ✓ Mozaik tip olarak adlandırılan yüzeyel lezyonlar ise HPV-2 ve HPV-4'e bağlı olarak gelişirler. Genellikle birkaç lezyon olarak ortaya çıkarlar ve birleşme eğiliminde olabilirler. Yumuşak merkezleri vardır ve sert bir hiperkeratotik halka ile çevrilidirler. Palmar ve plantar yerleşimli verrukalarda dermatoglifig genellikle kaybolur. Bu özellik kallus ile ayırımında önemlidir. Plantar verrukaların üzerindeki siyah noktalar da kallus ayırımında önemli bir özelliktir.

✓ Plantar verrukaların nadir görülen bir varyantı HPV-60'ın neden olduğu, lezyonun yüzeyi boyunca dermatoglifiglerin kaybolmadığı formudur. Siğiller tipik olarak deriden hafifçe kabarık, deri rengi, 3-5 mm papüller şeklindedir. Ağırlık taşımayan alanlarda ortaya çıkar ve plantar siğillerin tipik özelliklerini taşımazlar. Plantar bölgede yük taşıyan bölgelerdeki epidermal kistler şeklindeki lezyonlarda HPV-60 ve daha nadiren HPV-57 içerdiği bulunmuştur. Bu kistlerin, ekrin ter bezi kanalının enfeksiyonu veya implantasyonu yoluyla oluştuğu düşünülmektedir. Kistlerin stratifiye skuamöz duvarında HPV enfeksiyonuna ait histolojik özellikler görülür. Üst epidermal hücreler, büyük sitoplazmik granüller ve bol miktarda viral partikül üretir.

5. 1. d. Verruka plana: En sık HPV-3 ve 10, bazen HPV-28 ve 29'a bağlı gelişen, bir kaç milimetre çapında, yassı, düz yüzeyli, sığ papüller ile seyreden verruka tipidir. Özellikle çocuklar ve gençlerde sık olarak rastlanır. Bu nedenlede **verruka plana juvenilis** olarak da adlandırılır. Hafif eritemli, hafif kahverengi veya deri rengi olabilirler. Genellikle birden fazla sayıda olup, yüzlerceye kadar değişen sayıda papüler lezyonlar olabilir. Yüz, boyun, el sırtları, el bilekleri, diz ve dirsekler en sık yerleşim bölgeleridir ve çoğunlukla gruplar oluşturmuş şekilde bulunurlar. Ancak vücudun her bölgesine yerleşebilirler. Tıraş bölgelerinde otoinokilasyona bağlı çok sayıda lezyon oluşabilir. HPV-10 ve 28 ile ilişkili verruka plana lezyonları daha hiperkeratotik ve basit siğillerin erken dönemine benzerdir. Yanlış tanı ile topikal kortikosteroidlerin kullanılması lezyonların çok yayılmasına neden olabilir. Gerek verruka vulgariste gerekse de verruka planada Köbner fenomeni (izomorfik reaksiyon) benzeri tablo bulunmaktadır. Psoriasis gibi inflamatuvar hastalıklarda görülen Koebner fenomeninden farklı bir mekanizma (otoinokülasyon) ile oluştuğu düşünüldüğünden burada "psödo-Koebner" fenomeni tanımı tercih edilir. Verruka plana herhangi bir sübjektif yakınmaya yol açmamakla birlikte, hastayı kozmetik açıdan rahatsız eder ve oldukça kronik bir seyri vardır.

5. 1. e. Epidermodysplasia verrüsiformis: Epidermodysplasia verruciformis (EV), ilk olarak 1922'de Lewandowski ve Lutz tarafından tanımlanmış, nadir görülen bir genetik hastalıktır. Çoğu zaman sporadik gelişirken, hastaların %25'inde otozomal resessif, bazen de X'e bağlı resessif kalıtım gösterir. Bağışıklığı yeterli bireylerde klinik lezyonlar oluşturmayan β cinsindeki HPV tipleriyle kutanöz enfeksiyonlara karşı özel bir duyarlılıkla karakterizedir. EV'li hastalarda yaklaşık iki düzine HPV tanımlanmıştır. Ancak esas olarak sorumlu etkenler HPV-5 ve HPV-8'dir. Belirtiler çoğunlukla çocukluk döneminde başlar. Yaygın, polimorf deri lezyonları ve malign melanom dışındaki deri kanserlerine yatkınlık yaşam boyu süren bu hastalığın en önemli özellikleridir. EV, pitriasis versikolor benzeri ince plaklar, verruka plana benzeri, yaygın, ayrık veya birleşen papüller ve skuamlı, pembemsi veya hipopigmente guttat maküller-plaklar şeklinde olmak üzere üç tip deri lezyonuna yol açar. Özellikle, diz-dirsek ve gövdede birleşme eğilimi gösterek geniş yamalar oluşturabilirler. Mukozal yüzeyler tutulmaz. Bunların dışında prekanseröz lezyonlar ve deri kanserleri de sıktır. EV'li bir hastada, klinik olarak farklı görünen siğiller genellikle farklı HPV tipleri içerir ve her cilt lezyonu genellikle birkaç HPV tipi içerir. Genellikle 30 yaşından sonra da aktinik keratoz lezyonları ortaya çıkmaya başlar ve EV hastalarının yaklaşık yarısında yavaş yavaş invaziv SCC'lere dönüşür. Bu tümörler düşük metastatik potansiyele sahiptir ve esas olarak alın, kulaklar ve eller gibi güneşe maruz kalan bölgelerde gelişir. Bu lokalizasyonlar UV radyasyonun önemli bir ko-karsinojen olduğunu gösterir. EV'li hastalar, güneş maruziyetini en aza indirmenin önemi konusunda eğitilmeli ve aile üyeleri benzer lezyonların varlığı açısından taranmalıdır.

5. 2. Mukozal HPV enfeksiyonları: HPV'ler mukozal tutulum bölgesi olarak en sık anogenital bölgede enfeksiyona neden olurlar. Bu bölge dışında, dudak, oral kavitenin herhangi bir bölgesi, orofarenks, burundan akciğere kadar tüm solunum yolu boyunca ve konjonktivada da ortaya çıkabilirler.

5. 2. a. Anogenital HPV enfeksiyonları: Cinsel yolla bulaşan hastalıklar bölümünde detaylı olarak ele alınacaktır.

5. 2. b. Oral ve nazal mukoza lezyonları: Ağızda en çok dudak vermillonunda lezyon olur. Vermillon bölgesinde papillomatöz yüzeyli veya filiform lezyonlar olması tipiktir. Çocukların ellerindeki siğiller parmak emmeye bağlı olarak dudaklara ve ağız içine yayılabilir. Yalnızca oral mukozada veya vücudun diğer bölgeleri ile birlikte, soliter veya multipl lezyonlar şeklinde görülebilirler. Orofaringeal bölgenin verrukalarında HPV-6, 11 ve 32 daha ön planda olan etkenlerdir. Erişkin hastalarda oral

verruklar, orogenital cinsel temas yolu ile de ortaya çıkabilir. HIV enfeksiyonu olan bireylerde oral verrukalara sık rastlanır ve normalde oral bölgede enfeksiyon yapmayan HPV-7, 71 ve 72 tipleri ile de enfeksiyonlar görülebilir.

HPV enfeksiyonları göz ve burun mukozalarını da etkileyebilir. Burun delikleri çevresinde yerleşebileceği gibi nazal vestibülde de oluşabilirler. Nazal yolla kokain kullananlar, ortak kullanılan inhalasyon cihazları ve mukozal hasar, kolaylaştırıcı faktörler olabilirler. Göz kapağı konjonktivasında küçük papüller şeklinde lezyonlar görülebilir. Bu lezyonlar tedavi edilmezse büyük nodüllere dönüşebilir. Göze yakın gelişen verrukalar hafif bir konjonktivite neden olabilir. Konjonktival lezyonlar en sık HPV-6 ve 11 ile ilişkilidir.

5. 2. c. Fokal epitelial hiperplazi (Heck hastalığı): HPV-13 ve 32'ye bağlı olarak gelişen oral verruka tipidir. Eskimo'lar, Kızılderililer ve Güney Afrika'da daha sıktır. En sık çocukluk döneminde görülür. Bazen immunsüprese erişkinlerde de görülebilir. HIV enfeksiyonunun erken bir bulgusu da olabilir. Başlıca alt dudak ve yanak mukozasında, daha nadir olarak dil, gingiva gibi ağızın diğer bölgelerine yerleşebilen, 2-5 mm çapında, çok sayıda papülonodüler lezyonlar ve bunların birleşmesi ile oluşmuş plaklar ile seyreder. Lezyonlar, yumuşak, mukoza rengi veya beyazımsı, kabarık, sapsız, düzgün veya pürtüklü yüzeylidirler ve kümeler oluşturabilirler. Büyük lezyonlar ağrılı ve hassas olabilirler ve yemek yemeyi güçleştirebilirler. Yıllar süren seyir sonrasında kendiliğinden iyileşebilen lezyonların malign dönüşümü bildirilmemiştir.

5. 2. d. Oral florid papillomatoz: Ağız içinde büyük verrüköz lezyonların görüldüğü nadir bir tablodur ve verrüköz karsinom tipi olarak kabul edilir.

5. 2. e. Rekürren respiratuvar papillomatozis (RPR): Başlıca HPV-6 ve 11 ile ilişkili olarak ortaya çıkar. Solunum ve sindirim yollarında benign ekzofitik skuamöz papillomlar şeklinde görülür. Hastalığın cinsel temas veya transplasental ve doğum sırasında vertikal yolla bulaşmaya bağlı geliştiği düşünülmektedir. Hastalar klasik olarak ses kısıklığı, stridor ve solunum sıkıntısı üçlüsü ile başvururlar. Papillomlar çoğunlukla larenks ve subglotisin skuamöz ve silier epiteli arasındaki geçiş bölgelerinde ortaya çıkar, ancak nadiren distal trakeaya, bronşlara ve hatta bronkoalveollere yayılabilirler. Uzun süreli hastalığı olan hastalarda laringeal papillomların SCC'lere malign transformasyonu bildirilmiştir. X-ışınları, sigara içme, kimyasal toksinler veya kemoterapi gibi eksojen faktörler ise ko-karsinojenler olarak gösterilmiştir.

6. **Histopatoloji:** Verrukalar histopatolojik olarak, epidermisin üst tabakalarındaki keratinositlerin karakteristik özelliği olan koilositoz (vakuollü hücreler) ile birlikte, akantoz ve hiperkeratoz gösterir. Çoğu lezyonda papillomatozis de vardır. Koilositlerde ve diğer granüler tabaka hücrelerinde, ultrastrüktürel olarak viral partikül dizilerinden oluştuğu görülen, bazofilik nükleer inklüzyon cisimcikleri olabilir. Bu üst epidermal hücreler, düzensiz kümelenmiş keratohyalin granüllerini temsil eden eozinofilik inklüzyonlara sahiptir. Bu sitopatik etkiler, HPV tipine özgü ayrıntılı özellikler gösterebilir.

- ✓ Verruka vulgaris histopatolojik olarak, hiperkeratoz, parakeratotik sütunlar, akantoz, papillomatoz, granüler tabakada belirginleşme, epidermisin üst tabaklarında koilositler ve üst dermiste kapillerlerde dilatasyonu içeren klasik görünüme sahiptir.
- ✓ Filiform verrukalarda epidermiste papillomatöz görünümü çok belirgindir.
- ✓ Verruka plantaris de klasik histopatolojik özelliklere sahiptir. Derin plantar verrukalar (myrmecia) belirgin papillomatoz, hiperkeratoz ve parakeratoz ile belirgin endofitik büyüme gösterir. Ek olarak sratum spinozumda, orak ve halka şeklinde, eozinofilik stoplazmik inklüzyonlar içermesi karakteristiktir.
- ✓ Verruka planada papillomatoz belirgin değildir.
- ✓ EV'de farklı klinik lezyon tiplerinde histolojik tablo benzerdir. Sıradan verruka plana lezyonlarında olduğu gibi hiperkeratoz ve akantoz vardır. Bununla birlikte, keratinositlerin perinükleer bölgesindeki vakuolasyon veya balonlaşma daha belirgindir ve spinöz tabakanın üst yarısı ile

dörtte üçünü etkileyebilir.

7. **Tanı-Ayırıcı Tanı:** Basit verrukalarda tanı çoğunlukla klinik olarak konur. Günümüzde dermatoskopik muayene de tanı yöntemlerine eklenmelidir. Kesin tanıdan emin olunamadığı durumlarda histopatolojik inceleme ile desteklenmelidir. HPV'ler doku kültüründe üreme göstermezler. Polimeraz zincir reaksiyonu (PCR), in situ hibridizasyon, Southern blot yöntemleri HPV enfeksiyonlarının tanısında yeri olan yöntemlerdir.

Ayırıcı tanıya giden hastalıklar, lezyonların yerleşim yerine ve karakterine göre değişebilir.

- ✓ Güneş gören bölgelerdeki lezyonların hipertrofik aktinik keratoz ile ayırıcı tanısı önemlidir. Periungual lezyonların, Bowen hastalığı, SCC, amelanotik melanom, koenen tümörü ile ayırıcı tanısı yapılmalıdır.
- ✓ Parmak lezyonları dijital müköz kist,
- ✓ El-ayak lezyonları, talon noir, hipertrofik liken planus, tüberkülozis kutis verrukoza, palmoplantar punktat keratoderma, arsenik keratozu, nasırlar, epidermal nevüs, ekrin poroma, edinsel dijital fibrokeratom ile ayırıcı tanıya girer.
- ✓ Ekstremite ve gövdede bulunan geniş, hiperkeratozu yoğun olan verrukalarda prurigo nodülaris düşünülmesi gereken hastalıklardan biridir.
- ✓ Hiperpigmente verruka planaların kabarıklığı belirgin olmadığında lentigo ve efelidlerle karışabilir. Ayrıca yüz orta hatta yerleşen eritemli lezyonlar akne vulgarisi, gövde üst tarafı ve boyundaki yaygın hiperpigmente lezyonlar pitriasis versikoloru andırabilir.
- ✓ Baş- boyun-yüzde bulunan verruka plana ve verruka filiformislerin, seboreik keratoz, kornu kutaneum, akrokordon ile;
- ✓ Plak benzeri verruka plana ve verruka vulgarislerin, verruköz nevüs, nevus sebaseus, siringokistadenoma papilliferum, melanositik nevuslar, warty diskeratom ile ayırımlarının yapılması gerekebilir.
- ✓ Siringom, trikoepitelyom, sebase hiperplazi, verruka plananın ayırıcı tanısına giren diğer benign neoplazilerdir.
- ✓ Bunların dışında, Koebner pozitifliği olan ve lezyon özellikleri benzeyen tablolar olmaları nedeniyle molluskum kontagiozum, liken nitidus, liken planus, verruka vulgaris ve verruka plana'nın ayırıcı tanısında düşünülmesi gereken diğer hastalıklardır. Verruka plana lezyonlarının aşırı yaygın olması durumunda EV açısından araştırılmalıdır. Yine ileri yaşta yaygın lezyonu olan olgularda immunsupresyon açısından tarama yapmak gerekir.
- ✓ Oral verrukaların ayırıcı tanısı, verrüsiform ksantom, Goltz sendromunun papillomatöz lezyonları, tuberoskleroz ve Cowden hastalığının ağız lezyonları ile yapılmalıdır.

8. **Tedavi:** Verrukalar yoğun semptom oluşturmasalar bile hasta açısından sosyal aktiviteyi ve yaşam kalitesini önemli ölçüde etkileyen tablolardır. Siğiller, özellikle elleri veya yüzü etkilediklerinde görüntü ile ilgili sıkıntılara, mahcubiyet, utanma veya başkaları tarafından olumsuz algılanma endişesine yol açabilir. Spesifik bir antiviral tedavinin olmayışı nedeniyle tedaviye yönelik çok çeşitli uygulamalar mevcuttur. Tedavi yöntemine karar vermeden önce, hastanın yaşı, lezyonların yaygınlık durumu, sayısı, karakteri ve süresi, daha önce denenmiş tedavi yöntemleri, hastanın immunitesi, hastanın tedaviyi isteyip istememesi gibi özelliklerin tümü değerlendirilmeli ve buna göre planlama yapılmalıdır.

   Çocuklarda görülen verrukaların üçte ikisinde 2 yıl içinde spontan gerileme beklendiğinden tedavi gerekmeyebilir. Erişkinlerde hastalık genelde daha uzun sürer (3-4 yıl). İyileşme öncesinde inflamasyon belirtileri görülebilir. Yalnızca epidermisi etkilediği için, kendiliğinden iyileştiğinde iz kalmaz. Enfeksiyonun kendini sınırlayıcı bu özelliği nedeniyle, tedavilerde skatris gelişiminden, agressif ve ağrılı yöntemlerden mümkün olduğunca kaçınılmalıdır. Hastalara hastalıkları ile ilgili gerekli açıklamalar yapılmalı ve tedavi yöntemlerinin dezavantajları hakkında bilgi verilmelidir.

Mevcut tedavi modaliteleri, öncelikle görünür lezyonların destrüksiyonu ve ortadan kaldırılmasına veya enfekte olmuş hücrelere karşı sitotoksisitenin indüklenmesine odaklanır. Siğiller için en sık kullanılan tedaviler, virüs bulaşmış epidermis bölgesinin yok edilmesini içerir. Bu tür tedaviler genellikle başlangıçta topikal bir preparatın uygulanmasını içerir. Epidermisin büyümesini değiştirmeyi veya bir bağışıklık tepkisini uyarmayı amaçlayan diğer terapiler, topikal veya sistemik bir yaklaşım gerektirir. Kombinasyon tedavilerine sıklıkla ihtiyaç olur. Hangi yöntem kullanılırsa kullanılsın başarısızlıklar ve yinelemeler olacaktır. İyileşme için en iyi klinik kılavuz, uygun olan yerlerde epidermal sırt paterni de dahil olmak üzere normal epidermal dokunun restorasyonudur. Tedavi denemelerinin plasebo kontrollü olduğu çalışmalarda, plasebo etkinliğinin de genellikle %20-30'luk yanıt oranları ile oldukça yüksek olduğu gözlenmiştir.

***Birinci basamak* tedavi:** Hastanın evde kendi başına uygulayabileceği tedavi seçenekleridir.

- ✓ Salisilik asit (SA): Kutanöz siğillerin tedavisinde sıklıkla kullanılan keratolitik etkisi olan ve hafif irritasyon yapan bir ajandır. Etkisi yavaş ortaya çıkar. Şu anda siğil tedavisinde kullanılan en etkili yöntem olarak kabul edilmektedir. Nüks oranları yüksektir. Keratolitik etkisi ile lezyonda küçülmeye, hafif irritan etki ile de immünolojik cevabı uyararak iyileşmeye neden olabilen bir etkinlik gösterir. %10-50 oranlarında kadar olan konsantrasyonlarda kullanılabilmek ile birlikte piyasadaki preparatlarda konsatrasyon %5-40 arası değişir. Yüksek konsatrasyonlar plantar verrukalarda tercih edilirken daha küçük konsatrasyonları verruka vulgaris ve diğer verukalarda tercih edilmelidir. Oklüzyonla veya kalınlaşmış stratum korneum kürete edildikten sonra veya sıcak suda bekletildikten sonra uygulanması etkinliğini arttırır. Piyasada SA (%17)+laktik asit, SA (%10)+5-florourasil ve SA+glikolik asit kombinasyonları da mevcuttur. Salisilik asitin tek başına ya da kombine preparatlarının, günlük olarak 3-4 ay süreyle uygulanması gerekir. Uygun şekilde kullanılan SA (%17)+laktik asit (%17) preparatı ile hastaların üçte ikisinde gerileme görüldüğü, 18 ayda ise % 75 temizlenme olduğunu bildiren çalışmalar mevcuttur. SA'nın uzun süre kullanım gerektirmesi ve irritasyon gibi yan etkileri oluşması kullanımını kısıtlayan özellikleridir. Çevredeki normal cilde vazelin uygulanması, konsantre asidin irritan etkisine karşı koruyuculuk sağlar. Plantar verrukaların (myrmecia) derin içe doğru büyümesiyle ortaya çıkan basınç ağrısını azaltmak için, hiperkeratotik yüzeyin noktasal kanama odakları görülene kadar tekrar tekrar kürete edilmesi oldukça etkili bir yöntemdir. Bir ponza taşı veya ayak törpüsü ile yüzey keratininin ve önceki uygulamanın kalıntılarının nazikçe çıkarılması tüm siğillerde yardımcı bir ön hazırlıktır ve hiperkeratozu yoğun olan plantar verrukalarda esastır. Bununla birlikte, aşırı törpüleme yaygın yapılan bir hatadır ve bu, virüsün bitişik deriye inokülasyon yoluyla yayılmasını arttırabilir. Verrukaların küretajının immuniteyi uyarmaya yardımcı olabileceği de düşünülebilir. Salisilik asitin %40'lık konsantrasyonunu içeren flasterlerden de plantar siğillerde faydalanılabilir. Diyabet hastalarında olduğu gibi nöropati veya dolaşım bozukluğu olan ayaklarda salisilik asit kullanımında, iyileşmeyebilecek ülserasyon oluşturma riskinden dolayı dikkatli olunmalıdır. Çocuk hastalarda geniş yüzey uygulamalarının salisilizim riski oluşturabileceği de unutulmamalıdır.
- ✓ Topikal 5-florourasil (5-FU): 5-FU bir antimetabolit ajandır. Nükleik asit sentezini bozarak hem hücrenin hem virüsün DNA'sının kopyalanmasını engeller. %5'lik kremi oklüzyon altında veya %10 salisilik asit ile kombinasyonunu içeren preparatlar verruka tedavisinde etkilidir. Salisilik asit ile kombine kullanımı, tek başına salisilik asit kullanımından daha etkili bulunmuştur. Kriyoterapi ile kombine tedavilerde ise tek başına kriyoterapiye üstünlüğü gösterilmemiştir. Ancak irritasyon ve postinflamatuar hiperpigmentasyon gibi yan etkileri olabilir. Periungual bölge uygulamalarında onikolizise yol açabilir.
- ✓ Formalin: %2-3 formalin ile suda bekletme veya kompres yapma (formalin suda yaklaşık %37 formaldehittir) plantar siğillerde etkili olabilen ve çocuklarda bildirilen iyileşme oranı %80 olan bir tedavi seçeneğidir. Ancak uygulama zaman alır ve etkilenen ciltle sınırlandırılması zordur. İrritan dermatit gelişebilir. Uygulama bölgesinin çevresindeki deriyi korumak için vaselin ile bariyer uygulaması yapıldıktan sonra **günde 15-20 dakika solüsyonda bekletilmesi önerilir.** Formalin'in virüs öldürücü etkisi vardır. Ancak aynı zamanda deriyi kurutur ve sertleştirir, soyulmayı kolaylaştırır.
- ✓ Gluteraldehid: Gluteraldehitin virüsidal özellikleri nedeniyle siğil tedavisinde kullanılabilir. %10 glutaraldehit içeren ürünler kullanılabilir ancak kontrollü çalışmaları yoktur. Uygulama bölgesinde cilt sertleşir ve kahverengiye döner, bu da ellerde kabul edilebilirliği sınırlar, ancak

glutaraldehitin ciltte kuruyarak silinebilecek bir yüzey tortusu bırakmaması ayaklardaki siğiller için kolay uygulanabilir olmasını sağlar.

- ✓ Kimyasal destrüktif ajanlar: Monokloroasetik asit, trikloroasetik asit, gümüş nitrat, cantharidin, fenol, formik asit ve diğer destrüktif kimyasallar etkili bir şekilde kullanılabilirler. Ancak ağrılı reaksiyonlara neden olabilmeleri dezavantajlarıdır. Kimyasal *peeling* ajanları olan piruvik asit ve glikolik asit özellikle verruka plana tedavisinde yardımcı olabilir.

- ✓ Retinoidler: Retinoidlerin keratinosit farklılaşması ve proliferasyonu üzerine olan etkileri HPV replikasyon ve birleştirilmesi üzerine inhibitör etki oluşturur. Topikal retinoidler (tretinoin ve tazaroten) özellikle verruka planada kullanılabilir, ancak en iyi sonuçların daha yüksek konsantrasyonlarda alındığı bildirilmektedir. Bu da sıklıkla şiddetli irritasyona yol açar. Adapalen ve tretinoin çocukların ve yetişkinlerin verruka planalarında başarı ile kullanılabilirler.

- ✓ Vitamin D analogları: Vitamin D analogları epidermal hücrelerin büyümesini regüle etme ve sitokin profilini düzenleme özellikleri nedeni ile psoriasis gibi hiperproliferatif deri hastalıklarının tedavisinde topikal olarak etkili bir şekilde kullanılmaktadırlar. Topikal kalsipotriol ve maksakalsitol'ün erişkin ve çocuk olgularda tedaviye dirençli verrukaların tedavisinde etkili olduklarına dair bilgiler mevcuttur.

İkinci basamak tedavi: Doktor kontrolünde yapılan tedaviler daha fazla zaman alması veya pahalı olması nedeniyle *second line* olarak sınıflandırılabilir.

- ✓ Kriyoterapi: Sıvı nitrojen deride soğuk termal hasar oluşturur. Sıvı nitrojen (-196 ^{0}C) en soğuk donmayı üretir ve hastane uygulamalarında yaygın olarak kullanılır. Diğer ofis içi veya ev tipi dondurma ürünleri (örn. dimetil eter ve propan içerenler) daha az etkilidir. Sıvı nitrojen pamuklu çubukla ya da kriyosprey şeklinde uygulanabilmektedir. Her iki yöntem de eşit derecede etkili görünmektedir. Dondurucunun uygulama hızı, kaptaki deliğin boyutundan etkilenir. Standart tedavide siğili çevreleyen normal deride yaklaşık 1 mm genişliğinde donma halkası (kolaylıkla beyaz renk değişikliği olarak görülür) oluşana kadar uygulamaya devam edilir. Donma, siğilin boyutuna ve yerine bağlı olarak 5-30 saniye süreyle korunur. Bu, siğilin boyutuna ve kalınlığına bağlı olarak 5 ile 20 saniye arasında sürekli veya darbeli bir sprey gerektirebilir. Daha uzun süre uygulamalar (25 sn'den uzun, sürekli dondurma) yara izi bırakma, muhtemelen alttaki yapılara zarar vermesi ve temizlenme oranlarını da iyileştirmemesi nedeniyle tercih edilmez. Daha nazik veya "geleneksel" bir dondurma, donmuş derinin 1 mm'lik kenarı görünene kadar dondurmayı ve ardından durmayı içerir. Bu daha ılımlı yöntem temizlenme için daha az etkili görünmektedir. Çözüldükten sonra, ikinci bir donma siklusu uygulaması el siğillerinde daha az faydalı olsa da, plantar siğillerde iyileşme oranını arttırmaktadır. Kriyoterapi, enfekte hücrelere zarar vererek etki eder ancak bunun yanı sıra bir immünolojik cevabı da uyararak etkinliğe yol açabilir. Her 3 haftada bir tekrarlanan tedavi, 3 ay sonra el siğillerinde %30-70 iyileşme oranı sağlar. Tedavi aralıklarının daha sık olması tedaviye cevabı iyileştirebilir, ancak daha fazla ağrıya neden olur. Daha uzun aralıklar ise daha az etkilidir. Kriyoterapinin en önemli dezavantajlarından biri ağrıdır. Ancak hastalar arasında ağrı algısı şaşırtıcı bir şekilde değişkenlik gösterir. Özellikle daha uzun donma sürelerinde çok şiddetli olabilir ve saatlerce hatta birkaç gün devam edebilir. Tedavi edilen bölgenin ve çevresindeki derinin şişmesi dakikalar içinde başlar ve periorbital bölge gibi dokuların gevşek olduğu bölgelerde çok daha dramatik olabilir. Bazen 1-2 gün içinde hemorajik büller oluşabilir. Önemli yan etkilerinden biri de postinflamatuar depigmentasyondur. Lezyonu çevreleyen derinin kenarını içermeyen kriyoterapi uygulanması sonrası lezyonun periferinde değil de merkezde klerens nedeniyle bir "donut (çörek) siğili" oluşumu can sıkıcı olabilir.

- ✓ Hipertermi: 44 ^{0}C ile 30 dk. ısıtma yöntemi % 12 lik plasebo yanıtına kıyasla % 52'lik bir olumlu cevap oluşturduğu bildirilmiştir. İnfrared ile koagülasyon yöntemi ile de %70'lik başarı elde edilildiğine dair bilgi mevcuttur.

- ✓ Cerrahi yöntemler: Skar ve rekürrens risklerinin yüksek olması nedeniyle cerrahi eksizsiyon nadiren tercih edilir. Özellikle filiform verrukalarda küretaj ve elektrocerrahi yöntemleri etkili bir şekilde kullanılabilir.

- ✓ Lazer: Lazer tedavisi (örn. Karbondioksit (CO_2), *Nd:YAG* veya *pulse dye* lazerleri ile) kriyoterapi gibi uygulamalar ile karşılaştıralabilir etkinliğe sahiptir. Oldukça pahalı uygulamalardır. Subungual verrukalar gibi ulaşmanın zor olduğu bölgelerde veya tedaviye dirençli olgularda

tercih edilebilirler. CO_2 lazerler seçici olmayan termal doku hasarına neden olurlar. Pulse dye lazerler kan damarlarında koagülasyona yol açarak nispeten daha seçici etki gösterirler. Lazer ile destrüksiyonu takiben topikal ajanların uygulanması ile kombinasyon tedavisi, nüks oranını azaltabilir. Ablatif lazerler ve elektrocerrahi uygulamalarında virüs içeren buharlaşma oluşması ve solunum yollarına virüs bulaşma riski nedeniyle gerekli önlemler (duman tahliye cihazları kullanılması gibi) mutlaka alınmalıdır.

- ✓ Fotodinamik tedavi: Tedaviden önce, siğile bir ışığa duyarlılaştırıcı genellikle 5-aminolevulinik asit (5-ALA) uygulanır. 5-ALA hiperkeratotik doku tarafından absorbe edildikten sonra protoporfirin IX'a dönüştürülür. Işık uygulamasından sonra verrukalara zarar veren bir fotooksidatif kaskad oluşur. Çeşitli çalışmalar, fotodinamik tedavinin inatçı siğillerin tedavisinde %56-94 başarı oranlarıyla sonuçlandığını göstermiştir. Yöntem genç hastalarda daha etkilidir. Fotodinamik terapi, iyi kozmetik sonuçlara yol açtığı için özellikle yüz siğillerini tedavi etmek için çok uygundur. Ayrıca salisilik asit tedavisi ile kombine edilebilir.

- ✓ Podofilin ve podofilotoksin: Podofilin ve saflaştırılmış podofillotoksin, mitoz sırasında kromozomların hizalandığı iğ oluşumunu bozan antimitotikler olarak işlev görür. Esas olarak anogenital siğillerin tedavisinde kullanılırlar, ancak kutanöz siğillerde de etkili olabilmektedirler. Keratinize deriye penetrasyonlarının zayıf olması dezavantajıdır. Uzun süreli oklüzyon altında veya %5'lik salisilik asit ve kantaridin ile birlikte iyileşme oranları %80-95'e kadar yüksek olabilmektedir. Uygulama sonrası yoğun lokal inflamasyon ve akut ağrı meydana gelebilir. Podofillin ve podofillotoksin gebelikte kontrendikedir ve çocuklarda kullanım için onayı yoktur.

- ✓ Kantaridin: Kantaridin yağ böceğinin ağız salgısından elde edilen bül oluşturan bir ajandır. Keratinositler tarafından emilerek nötral serin proteazları aktive eder. Keratinositler arasındaki desmozomal bağlantılara hasar vererek akantolize neden olur. Kantaridin özellikle plantar siğillerin tedavisinde (özellikle de salisilik asit ve podofilotoksin ile kombinasyonu) oldukça etkilidir. Oluşan büller skar bırakmadan iyileşir. Ancak evde kullanım için uygun değildir.

- ✓ İmiquimod: İmikimod antijen sunan hücreler üzerinde toll benzeri reseptörleri (özellikle TLR-7) uyararak ve böylece Th1 sitokinlerinin lokal üretimini ve T hücre aracılı sitotoksik immün yanıtı artırarak etki göstermektedir. Imiquimod, kondiloma aküminatanın topikal tedavisi için ABD Gıda ve İlaç İdaresi (FDA) tarafından onaylanmıştır. Kutanöz siğiller de imiquimod tedavisine yanıt verir ancak keratinize yüzeyden zayıf penetrasyon etkinliğin oluşmasını güçleştirir. Gebelik kategorisi C'dir. Oklüzyon eklenmesinin başarı oranını etkilemediği gösterilmiştir. Özellikle kasap siğilleri, yüzdeki filiform verrukalar ve verruka plana tedavisinde etkilidirler. İmmün yetmezlikli hastalarda da etkili oldukları gösterilmiştir. Yan etki olarak, irritasyon, hassasiyet ve ara sıra erozyona neden olabilir. Çok nadiren de uygulama bölgesinde depigmentasyon oluşabilir.

- ✓ Topikal immunoterapi: Dinitroklorobenzen kutanöz siğilleri tedavi etmek için kullanılan ilk alerjendir. Ancak potansiyel kanserojen olması nedeniyle artık kullanılmamaktadır. Difensipron daha yaygın olarak kullanılan bir ajandır. Hastaların %44-88'inde kür elde edilmiş ve kriyoterapiye göre daha belirgin bir etkinlik sağlamıştır. Tedavi bölgelerinde oluşan kaşıntı genellikle tolere edilir, ancak bazı hastalarda diğer bölgelerde dermatit veya yaygın ürtiker gelişebilir. Yine alerjen olarak squarik asit dibutil esterin kullanımı aynı derecede etkili olabilir ve daha iyi tolere edilebilir.

- ✓ İntralezyonel immunoterapi: Lokal bir aşırı duyarlılık reaksiyonu üretmek için intralezyonel kandida antijeni kullanan denemeler, inatçı vakalarda iyileşmeyi hızlandırabileceğini düşündürmektedir. Kabakulak veya BCG aşısı, kızamık, kabakulak ve kızamıkçık (MMR) aşısı %47-87'lik temizlenme oranlarıyla benzer şekilde kullanılmıştır.

- ✓ İnterferon: Dirençli verrukaların tedavisinde interferonlar intralezyonel olarak kullanılabilir. Ancak karşılaştırmalı çalışmaları yoktur. Özellikle palmoplantar verrukaların tedavisinde etkili olduğuna dair bilgiler bulunmaktadır.

- ✓ H2 reseptör antagonistleri: Oral simetidin ve ranitidin kullanımının verruka tedavisinde etkinlikleri ile ilgi çelişkili sonuçlar bulunmaktadır. Simetidin immunmodülatör etkinliği de bulunan bir ajandır. Yetişkinlerde kullanılan yüksek doz (30-40 mg/kg) simetidinin hastaların üçte ikisinin tam düzelme gösterdiğini bildiren çalışma bulunsa da plasebo kontrollü çalışmalarda anlamlı sonuçlar elde edilememiştir. Ancak çocuk hastalarda özellikle levamizol ile birlikte

kullanımının etkili olduğuna dair bilgiler bulunmaktadır.

- ✓ Çinko: Çinkonun immun sistem üzerene hafif bir modülasyon etkisi vardır. Sistemik olarak ve topikal olarak kullanıldığında etkili olduğuna dair olgu örnekleri bulunmaktadır. Oral çinko sülfat (10mg/kg) ile % 78-87 oranında etkinlik tespit edilmiştir. Ancak yan etkileri tedaviye devam etmeyi engelleyebilmektedir. Verruka planada %10'luk çinko oksitin günde üç kez, 4 hafta boyunca kullanımının % 86 etkili olduğunu bildiren çift kör çalışma bulunmaktadır.
- ✓ Oral retinoid: Epidermal proliferasyon üzerine olan etkileri nedeniyle sistemik retinoidler (asitretin , izotretinoin) verrukaların tedavisinde kullanılabilen ajanlardır. Ancak nüks olasılığı yüksektir. Bu nedenle daha çok ağrı ve diğer semptomların azaltılmasında faydalı olabilmektedir. İsotretinoinin 0,5mg/kg veya daha düşük dozları genellikle yeterli olur. Verruka planalarda daha yüksek etkinlikleri var gibi görünmektedir. İmmün yetmezliği olan hastalarda da oral retinoid tedavisi ile yaygın ve hiperkeratotoik deri lezyonlarının büyük kısmında azalma olduğu bildirilmiştir.
- ✓ İntralezyonel bleomisin: Bleomisin sitotokisik bir ajandır. Total doz 4mg'ı geçmeyecek şekilde intralezyonel olarak üç defaya kadar uygulanabilir. Hassasiyetin yoğun olabileceği bölgelere lokal anestezi önerilir. Bu şekilde yapılan uygulamalarda sistemik toksisite bildirilmemiştir.
- ✓ Sidofovir: Bir nükleozid analoğu olan sidofovir esas olarak CMV enfeksiyonu tedavisi için onaylanmış ve antiviral ajandır. Topikal veya intralezyonel olarak uygulandığında verrukalar için alternatif bir tedavi seçeneği olarak da kullanılabilmektedir. İmmunsuprese hastaların da özellikle intralezyonel sidofovirden fayda gördüğü, olgu sunumları ile bildirilmiştir.
- ✓ Psikolojik tedavi yöntemleri: Bilinen tıbbi yaklaşımlar dışında halk arasında uygulanan pek çok yöntem vardır. Bunlardan biride psikolojik veya telkin yoluyla yapılan uygulamalardır. Bu yöntemlerin etkili olduğu pek çok kez gözlemlenmiş ve belgelenmiştir. Verukalar üzerine telkin yoluyla olan etkinin immün cevap aktivasyonu vasıtası ile olduğu düşünülmektedir.
- ✓ HPV aşısı: Serviks kanserinden korunmak için geliştirilmiş olan HPV aşılarının konvansiyonel tedavilere dirençli ekstragenital verrukalı hastalarda etkili olduğu gözlenmiştir. Yapılan bir çalışmada, tedaviye dirençli olgulara dörtlü HPV aşılaması uygulanmış, prepübertal çocukların (9-11 yaşları arası, 6 çocuk) hepsinde tam yanıt, adolesanların (14-17 yaş arası, 29 çocuk) %62'sinde ve erişkinlerin yalnızca % 18'inde etkili olduğu gözlemlenmiştir. Bu tedavinin en iyi puberte öncesi çocuklarda işe yaradığının gösterilmesi, seks hormonlarının enfekte hücrelerde HPV proteinlerinin ekspresyonu üzerine etkisiyle ilgili olabilir. Ergenliğin başlangıcından sonra, HPV ile enfekte olmuş hücrelerde sınıf 1 MHC (majör doku uygunluk kompleksi) molekülleri kaybolur ve bu muhtemelen HPV'lere karşı daha zayıf bir aşı kaynaklı sitotoksik T hücre yanıtı ile sonuçlanır. Kutanöz siğillerin tedavisinde HPV aşılamasına dair kanıtlar şu anda sınırlı olsa da, olumlu sonuçlar, özellikle kanser önleme açısından her durumda HPV aşısından fayda görecek çocuklarda bu yaklaşımın faydalı olabileceğini göstermektedir. Dörtlü aşının yalnızca HPV tip 6, 11, 16 ve 18 antijenlerini içerdiği ve ekstragenital kutanöz siğillerin ağırlıklı olarak HPV tip 1-4 ve 26-29'dan kaynaklandığı göz önüne alındığında, aşının etkinliği çeşitli HPV tipleri için gösterilen çapraz korumaya bağlanabilir.

HERPES SİMPLEKS VİRÜS ENFEKSİYONLARI

1. **Tanım:** Herpesvirüs ailesi, nispeten büyük, zarflı DNA virüslerinden oluşur. Herpesvirüsleri, genom benzerliklerine göre α, β ve γ herpesvirüsleri olarak alt gruplara ayrılmaktadır. Grubun sekiz üyesi insanları enfekte edebilmektedir. Primer enfeksiyona yol açtıktan sonra latent kalıp daha sonra reaktive olabilmektedirler. Alfaherpes virüsler, Herpes simpleks virüs (HSV) tip 1, HSV tip2 ve Varicella zoster virüsdür (VZV).
2. **Epidemiyoloji:** Herpes simpleks enfeksiyonları dünya genelinde insanlarda yaygın görülen enfeksiyonlardan biridir. İki ana antijenik tipi vardır: Tip 1, genellikle yüz enfeksiyonlarıyla ilişkilendirilir; ve tip 2, tipik olarak genital enfeksiyonlarla ilişkilendirilir, ancak bu ayrım tam

değildir ve ortak noktaları olabilmektedir. HSV-1 enfeksiyonlarının çoğu çocukluk döneminde edinilmektedir. 10 yaşın altındaki çocuklarda, herpetik enfeksiyonların ~ %80-90'i HSV-1 tarafından oluşturulmaktadır. Dünya genelinde yapılan analizler, 20-40 yaş arasındaki bireylerin %50-90'ı HSV-1 antikorlarının bulunduğunu göstermiştir. Dünya Sağlık Örgütü'nün (DSÖ) 2016 verilerine göre ise; dünya nüfusunun %67'sine denk gelen 50 yaşın altındaki 3. 7 milyar insanda HSV-1 enfeksiyonu (oral veya genital) bulunmaktadır.

Hastalık Kontrol ve Önleme Merkezi'nin (Centers for Disease Control and Prevention-CDC) 2005-2008 arasındaki raporuna göre, 14-49 yaş arası bireylerde HSV-2 seroprevalansı genel olarak %16 olarak bildirilmiştir. DSÖ'nün 2016 verilerine göre, HSV-2'nin neden olduğu genital herpes, dünya genelinde 15-49 yaş arasındaki tahmini 491 milyon insanı (%13) etkilemektir. HSV-2 prevalansı yaşla birlikte artar, ancak en yüksek yeni enfeksiyon sayısı ergenlik döneminde görülmektedir.

3. **Virüs Özellikleri:** Herpes simpleks virüsü, *Herpesviridae* ailesine, *Alphaherpesvirinae* alt ailesine ve *Simplexvirus* cinsine ait bir virüs türüdür. Linear çift sarmallı DNA ve onu çevreleyen ikosahedral kapsülden oluşan, Spike glikoprotein içeren bir zarfı olan, 100-110 nm boyutunda bir virüstür. İnsanlar HSV'nin konakçısıdır ve virüsler dış ortamda uzun süre yaşayamamaktadır. Virüsün enfeksiyöz olabilmesi için zarfın bulunması gerekmektedir.

4. **Etyopatogenez:** Herpes virüs enfeksiyonunun bulaşı, enfekte deri ve mukoz membranlardan direk temas veya bu yüzeylerden olan sekresyonlardan damlacık yoluyla olabilmektedir. Keratinize deriye uygulanan bir travma genellikle bulaşı kolaylaştırmaktadır.

   Bu virüsler epitelyal hücrelerde litik enfeksiyona yol açar ve primer enfeksiyona sebep olur. Hastalık seyri sırasında mukokutanöz enfeksiyon yerinde replike olup aksonal yolla dorsal kök ganglionlarına giderler ve burada reaktivasyona kadar nöronlarda latent kalırlar. HSV enfeksiyonlarının klinik seyri; primer enfeksiyon, latent dönem ve reaktivasyon şeklinde seyredebilmektedir.

   Primer enfeksiyondan sonra humoral ve hücresel immünite rol oynar ancak immün sistem tam olarak reenfeksiyon veya rekürrensten koruyamamaktadır. Daha önce farklı bölgeden HSV ile enfekte olan kişilerde, başka bölgeden yeni bir tip HSV enfeksiyonu geçirmesine primer olmayan ilk episod HSV enfeksiyonu denilmektedir. Genel olarak daha önce oral herpes olan kişilerde, HSV-2 ile primer olmayan genital enfeksiyon daha hafif geçebilmektedir.

   Primer enfeksiyon, seronegatif kişilerde genellikle subklinik geçirilir. Ancak, eğer primer enfeksiyonda lezyonlar oluşursa, rekürren enfeksiyonlara göre daha ağır seyretmektedir. Oral herpese göre primer genital herpes klinik olarak daha semptomatik gözlenir. Semptomatik veya subklinik geçirilen primer enfeksiyondan sonra, kişide ömür boyu hiç lezyon çıkışı gözlenmeyebilir. Ancak belli oranlarda da nüks gözlenmektedir. Oral herpes enfeksiyonlarının %30-50'sinde rekürrens gözlenebilmektedir. Genital herpes için ise, eğer HSV-2'ye bağlıysa %95 oranında, HSV-1'e bağlı ise yaklaşık %50 oranında nüks beklenmektedir. Nüksler; minör travma, ultraviyolet ışık, febril veya afebril enfeksiyonlar, dental veya nörolojik operasyonlar, dermabrazyon, lazer ile tetiklenebilmektedir. Stresin de immün sistem üzerine olan etkisinden dolayı nüksleri tetikleyebileceği bilinmektedir. Rekürrensler, klinik olarak hafif seyretmekte olup, daha az sayıda lezyonla genellikle konstitusyonel semptomlar eşlik etmeden ortaya çıkar. Daha kısa sürede iyileşme gözlenir.

   HSV vücuda alındıktan sonra bazı dönemlerde subklinik viral yayılım olabilmektedir. Bu durumda lezyon olmadan HSV yayılımı olabilmektedir. HSV-2'nin subklinik yayılımı, HSV-1'e göre daha sıktır ve semptomatik nüks sıklığı ile ilişkilidir. Özellikle ilk episoddan sonra asemptomatik kişilerde aylarca tükürük veya genital sekresyonlarda HSV olabilmektedir. Subklinik viral yayılıma göre; aktif lezyonlardaki HSV saçılımı yaklaşık 100-1000 kat daha fazladır.

   Histopatolojik olarak HSV'nin epitelyal hücrelerde yaptığı ilk değişiklikler; hücre çekirdeğinde genişleme, kromatin marjinasyonu ve çekirdekte balonlaşmadır. Bunu vezikül tabanında daha belirgin gözlenen enfekte epitelyal hücre sitoplazmasının ödemlenmesi ve hücrelerin şişmesi (balonlaşma dejenerasyonu) izler. İntrasellüler ve intersellüler ödem vezikülleri oluşturur. Bu

şişmiş, soluk keratinositler sıklıkla birleşerek çok çekirdekli dev hücreler oluşturur ve Cowdry tip A inklüzyonları olarak adlandırılan, artifakt bir yarığın çevrelediği eosinofilik intranükleer inklüzyon cisimlerini içerebilirler. Cowdry tip A inklüzyonları, HSV için spesifik bir bulgu olmayıp, aynı zamanda varisella-zoster virüsü (VZV) ve sitomegalovirüs (CMV) gibi diğer herpesvirüslerinde de görülebilir. Dermal ve epidermal polimorfonükleer lökosit, lenfosit ve eozinofil infiltrasyonu eşlik eder. Vasküler değişiklikler arasında hemorajik nekroz bölgeleri ve perivasküler manşonlama yer alabilir. Özellikle dissemine deri tutulumunda epidermal nekroz bazen yaygın olabilir.

5. **Klinik Tipleri:** Herpes simpleks virüs enfeksiyonları; kişinin yaşı, eşlik eden hastalıkları, immün durumu ve enfeksiyonun primer veya rekürren olmasına göre değişik kliniklerde ve şiddette görülebilmektedir.

5. 1. **Primer Herpetik Gingivostomatit**: Bu klinik tip, HSV-1'e bağlı en sık gözlenen primer enfeksiyondur. Ancak daha az sıklıkta HSV-2'ye bağlı da gözükebilmektedir. Primer tip 1'e bağlı enfeksiyonlar genellikle infantlarda ve çocukluk çağında gözlenir ve çoğunlukla hafif veya subklinik seyretmektedir. Semptomatik olduğunda ise çocuklarda gingivostomatit, erişkinlerde ise farenjit ve mononükleoz benzeri tablo ile seyretmektedir. Çoğunlukla, primer herpetik gingivostomatit 1-5 yaş arası çocuklarda gözlenmektedir. İnkübasyon süresi yaklaşık 5 gündür. Daha sonra; ateşle beraber stomatit başlar. Halsizlik, huzursuzluk, aşırı salya akışı, nefesin kötü kokması eşlik edebilir. Dudaklarda, dil, farenks, bukkal mukoza ve damakta yaygın veziküler lezyonlar ortaya çıkar. Diş etlerinde ödem ve kolay kanama olabilir. Yeme içmede belirgin zorlanma ve ağrı eşlik etmektedir. Bu yaygın veziküler lezyonlar daha sonra erode veya ülsere olup üzeri beyaz membranla kaplanabilir ve bölgesel lenfadenopati eşlik eder. 3-5 gün içinde ateş gerileyip yaklaşık 2 hafta içinde iyileşme gözlenir.

Ayırıcı tanıda; herpangina, el ayak ağız hastalığı, rekürren aftöz stomatit, kandidiyazis ve Steven-Johnson sendromu düşünülmelidir.

Komplikasyonları arasında; daha sonra ele alınacak olan yaygın HSV enfeksiyonu olan egzema herpetikum, özellikle yenidoğan ve immünsüprese bireylerde gözlenebilecek hepatit, ensefalit gibi sistemik tutulum olmasıdır. Otoimmün bülloz hastalıklarda primer hastalıkla karışabilecek tedaviye dirençli erode lezyonlara yol açabilmektedir.

5. 2. **Rekürren Orofasyal Herpes:** Trigeminal ganglionda latent olarak bulunan HSV aktivasyonu sonucu asemptomatik viral yayılım veya klinik olarak belirgin rekürren hastalık tablosu ortaya çıkar. Rekürren lezyonlar genellikle dudağın vermillion sınırında ortaya çıkar. Daha az sıklıkta; perioral deri, nazal mukoza, yanak, ve kemik üzerinde yer alan gingiva ve sert damakta görülebilmektedir. Lezyon çıkmadan yaklaşık 1-2 saat önce yanma, kaşıntı, karıncalanma hissi oluşabilir. Daha sonra eritemli zeminde grube veziküller gözlenir. Birkaç gün içinde veziküler açılıp krutlanır ve ağrı gerilemeye başlar. 7-10 günde skar bırakmadan iyileşir.

Rekürren orofasyal herpes, primer HSV gibi egzema herpetikuma yol açabilir. Eritema multiforme, Bell's paralizi veya ensefalit de diğer komplikasyonları arasındandır. Eğer rekürren HSV gözü de tutuyorsa, keratokonjonktivit, dendritik ülserler ve iridosiklite yol açabilir. Oftalmolog muayenesi ve takibi de gerekmektedir.

5. 3. **Genital Herpes:** Genital herpes genellikle cinsel yolla bulaşmaktadır. Herpes bulaşı, sıklıkla asemptomatik viral yayılım evresinde gerçekleşmektedir. Çocuklarda seropozitivite düşüktür ancak genç erişkinlerde HSV-2 için bu oran 1/3'tür ve daha ileri yaşlarda %50'ye yaklaşmaktadır. Primer enfeksiyon HSV-1 veya HSV-2'ye karşı antikoru bulunmayan kişilerde meydana gelen enfeksiyondur. Primer HSV-2 enfeksiyonu, primer HSV-1'e göre daha semptomatik geçebilmektedir. Non-primer ilk atak ise HSV-1 antikoru olan bir kişide HSV-2 ile ya da daha önce HSV-2' ye karşı antikoru oluşan kişide HSV-1 ile yeni enfeksiyon gelişimidir. Primer ve non-primer enfeksiyonlar klinik olarak asemptomatik olabilir ama özellikle primer enfeksiyonlar daha semptomatik olma eğilimindedir.

Klinik olarak erkeklerde glans penis ve penile shaftda, kadınlarda ise eksternal genitale, vulva,

vajina ve servikste ağrılı ülserler ve bazen ödem ile karakterizedir. Gluteal bölgede tutulum eşlik edebilmektedir. Ağrılı eroziv balanit, vulvite yol açabilmektedir. Disuri ve inguinal lenfadenopati görülebilmektedir. Radikülonöropati, ekstragenital lezyonlar, üriner retansiyon, baş ağrısı ve aseptik menenjit gibi komorbiditeler ve sistemik bulgular görülebilir ve bu oran kadınlarda daha fazladır.

Ayırıcı tanıda Sifiliz, şankroid, Behçet hastalığı, lenfogranüloma venerum gibi genital ülser ve erozyon yapan hastalıklar yer almaktadır.

5. 4. Rekürren Genital Herpes: HSV-2 ile daha sık olup ortalama senede 2-6 kez görülebilmektedir. Rekürrens sıklığı, primer herpes enfeksiyonu şiddeti ile orantılıdır ve seneler içinde sıklığı azalmaktadır. Klinik olarak benzer lokalizasyonlarda daha hafif şiddetle ancak gene ağrılı non-endüre küme yapmış veziküllerle karakterizedir ve daha kısa sürede iyileşme gözlenmektedir.

5. 5. Herpetik Paronişi : Klinik olarak intak veya hasarlı deriye kontamine aletler veya travma ile inokülasyonu sonucunda görülmektedir. Herpetik paronişi için HSV-1 enfeksiyonu olan çocuklarda başparmağı emme veya tırnak yeme alışkanlığı olanlar ve eldiven giymeyen sağlık personeli ve diş hekimleri risk altındadır. Inokülasyon bölgesinde eritem, ödem ve kümeleşmiş veziküllerle karakterizedir. Bazı durumlarda veziküller hemen gözükmeyebilir. Büllü distal daktilit ve paronişi ile karışabilmektedir. Bazı pediatrik vakalarda el veya ayak parmaklarında selülit benzeri veya gangrenöz tabloya yol açabilmektedir.

5. 6. Herpes gladyatörüm: Genellikle güreş gibi kontakt sporlarla uğraşan kişilerde sıklıkla HSV-1'e bağlı ortaya çıkan herpes virüs enfeksiyonudur. Diğer atletin lezyonunun temas ettiği yerlerde ortaya çıkmaktadır ve bazı durumlarda yaygın olabilmektedir.

5. 7. Neonatal Herpes : Genelikle anneden vertikal yolla herpes bulaşına bağlı doğum sonrası 28 gün içinde bebekte meydana gelen herpes virüs enfeksiyonudur. İnsidansı, lokalizasyona göre 2-60/100. 000 doğum olarak değişebilmektedir. Yenidoğana bulaş sıklıkla (%85), HSV-1 veya HSV-2'ye doğum kanalında maruziyet sonucu perinatal dönemde meydana gelmektedir. Daha az sıklıkta, postnatal orolabial veya kutanöz lezyonlardan direkt kontakt (%10) veya in utero (%5) bulaş şeklinde olmaktadır. Perinatal HSV bulaş riski birçok faktöre bağlıdır. HSV tipi, primer enfeksiyon, non-primer ilk episod veya rekürren enfeksiyon olması, doğum şekli (vajinal veya sezaryen), membranların ruptür süresi riski belirlemektedir. Bulaş riskinin en yüksek olduğu durum anneden bebeğe geçebilecek koruyucu antikorların henüz oluşmadığı maternal primer genital HSV enfeksiyonudur ve %50'ye varan oranda risk oluşturmaktadır.

Klinik olarak 3 şekilde tutulum olabilmektedir. Deri-göz ve ağız tutulumu, santral sinir sistemi tutulumunda ve dissemine hastalık şeklinde görülebilmektedir. İzole deri ve mukoza tutulumu, %45 ile en sık karışılaşın neonatal herpes tablosudur. Baş-saçlı deride, gövdede veya mukozalarda grube veziküller veya kenarı girintili çıkıntılı erode alanlarla prezente olmaktadır. Bazı durumlarda bül oluşumu, deride soyulma, mukozalarda inflamasyon ve ülserasyon da gözlenebilmektedir. Santral sinir sistemi tutulumında letarji, irritabilite, nöbet, beslenme güçlüğü görülebilir. Dissemine neonatal herpes, ensefalit, hepatik ve solunum yetmezliği, hipoperfüzyon ve dissemine intravasküler kolagülasyona yol açabilir. Ayırıcı tanıda stafilokoksik enfeksiyonlar, yüzeyel kandidiyazis, eritema toksikum neonatarum, neonatal püstüler melanozis, follikülit ve travma gibi nedenler düşünülmelidir.

5. 8. Egzema Herpeticum: Bir diğer adı Kaposi'nin variselliform erüpsiyonudur. Var olan bir cilt hastalığı olan hastada, genellikle lokalize veya hafif veziküler döküntülere neden olan bir virüs tarafından meydana gelen, yaygın cilt enfeksiyonunu tanımlamak için kullanılmaktadır. Çoğunlukla HSV-1'e bağlı meydana gelmektedir ve primer veya rekürren enfeksiyon yol açabilmektedir. Sıklıkla yüz, boyun ve gövdede lokalizedir. Ancak eller, bacaklar, genital bölgede de gözlenebilmektedir. Klinik olarak monomorfik, çok sayıda hızla püstüler hale dönüşen veziküller oluşur. Daha sonra kenarı girintili çıkıntılı ülser görünümünü alır. Hemorajik karakterde olabilir, yüzde ödem eşlik edebilir. Egzema herpetikuma'a (EH) en sık yatkınlık yapan hastalık sıklıkla deri bariyer bozukluğunun eşlik ettiği Atopik dermatittir (AD). AD hastalarında görülen en yaygın viral enfeksiyonlardan biri EH'dir.

AD hastalarının yaklaşık %3'ünde görülür ve bu başlangıçta lokal bir hastalık olan EH potansiyel olarak hayati tehlike oluşturan sistemik bir enfeksiyona ilerleyebilir. AD dışında, irritan kontak dermatit, seboreik dermatit, psoriyazis, otoimmün büllöz dermatozlar, Darier hastalığı, pitiriyazis rubra pilaris, Hailey-Hailey hastalığı ve T hücreli lenfoma da EH ile ilişkilendirilmiştir.

6. **Tanı:** Tanı genellikle muayene bulguları ve hastanın kliniği ile konulmaktadır. Vezikül sıvısından alınan viral kültür veya kanda bakılan HSV antikor serokonversiyonu tanıyı desteklemede kullanılabilir ancak sonucun çıkması birkaç günde olabilmektedir. Veziküler lezyondan alınan örneğin PCR (polimeraz zincir reaksiyonu) ile incelenmesiyle HSV DNA gösterilmesi daha hızlı bir tanısal metotdur ancak her zaman ulaşılabilir olmayabilmektedir. Vezikül tabanından alınan örneğin lama yayılıp Wright veya Giemsa ile boyanması ile yapılan Tzanck testinde herpesvirüslerin karakteristik sitopatik etkisinin (çok çekirdekli hücrelerin intranükleer inklüzyonlarla veya olmadan) görülmesi tanıyı destekler. Ancak Bu test, düşük duyarlılık ve özgüllüğü nedeniyle sınırlı kullanıma sahiptir.

7. **Tedavi:** Tedavi prensipleri; semptomatik tedavi, destek tedavisi ve antiviral tedaviden oluşmaktadır. Antiviral tedavi, semptom şiddeti, süresini ve viral yayılımı azaltmaktadır, ancak virüs eradikasyonu veya latent enfeksiyona etkisi yoktur. HSV'ye karşı lisanslı profilaktik ve terapötik aşılar henüz mevcut değildir. Bununla birlikte, ön klinik ve klinik aşamalarda birçok umut verici aday bulunmaktadır.

   HSV enfeksiyonu için antiviral ajanlar arasında asiklovir, valasiklovir ve famsiklovir bulunur. Bu nükleik asid analogları, viral DNA sentezini viral DNA polimerazı inhibe ederek engeller. Bu yüzden sadece aktif HSV replikasyonu sırasında etki eder. Bu nedenle tedaviye mümkün olduğu kadar erken başlanılmalıdır. İnsan herpesvirüslerinin tümü arasında, asiklovir HSV-1 ve HSV-2'ye karşı en büyük in vitro aktiviteye sahiptir. Bununla birlikte, famsiklovir ve valasiklovir, asiklovirden daha yüksek oral biyoyararlanıma sahiptir ve daha az sıklıkta dozlanması gerekmektedir. Asiklovir ve analoglarının eliminasyonu böbrek fonksiyonuna bağımlı olduğundan, orta ile şiddetli böbrek yetmezliğinde doz ayarlaması gerekmektedir.

   HSV enfeksiyonlarda; tutulum yeri (mukozal, kornea, sistemik vs), yaygınlığı, primer veya rekürren enfeksiyon olması, rekürrens sıklığı, hastanın eşlik eden hastalıkları ve immünsupresyon durumuna göre tedavi planlaması yapılmalıdır. İntravenöz asiklovir, neonatal HSV enfeksiyonu, bağışıklık sistemi baskılanmış hastalarda şiddetli enfeksiyonlar, şiddetli egzema herpetikum ve sistemik komplikasyonları olan hastalarda endikedir.

Klinik bulgulara göre genel tedavi prensipleri aşağıda ele alınacaktır.

- ✓ Primer Herpetik Gingivostomatit: Hafif, komplike olmayan vakalara semptomatik tedavi verilebilmektedir. Öncelikle sıvı alımı ve uygun hidrasyon sağlanmalı, daha sonra ağrı için anestetik etkili gargara ve oral paracetamol veya ibuprofen tedaviye eklenebilir. Etkilenen deriye sürülebilecek antibakteriyel kremler sekonder bakteriyel enfeksiyon riskini azaltmaktadır. Dudakların bakımı için bariyer krem (saf vazelin) kullanılabilir. Oral sıvı alımının bozulduğu ve şiddetli ağrının eşlik ettiği durumlarda immünkompetan çocukta ilk 72-96 saat içinde başvurmuşsa semptomatik tedaviye ek olarak oral asiklovir eklenebilir. Çocuklarda oral asiklovir günde 5 kez 15 mg/kg (max 200 mg) 5-7 gün boyunca kullanılabilir. Erişkinde Asiklovir 5x200 mg veya 3x400, valasiklovir ise 2x1000 mg 7-10 gün hastalığın şiddetine göre verilebilir. Bu tedaviler semptom şiddetini ve viral yayılmayı engellemektedir. Ancak klinik enfeksiyon geçtikten sonra latent kalmasını engelleyici özelliği yoktur.

- ✓ Rekürren Orofasyal Herpes: Eğer ataklar sık değilse ve hafif geçiyorsa rekürren herpes labialisde tedavi gerekmemektedir. Sekonder bakteriyel enfeksiyonu engellemek için topikal antibakteriyel kremler eklenebilir. Rekürren herpes enfeksiyonuna tedavi verildiğinde ise episodik veya supresif tedavi şeklinde planlanabilir. Episodik tedavide, %5 asiklovir içeren kremler, günde 6 kez/3 saat arayla, lezyon çıkmadan, karıncalanma vb. öncül semptom olduğunda hemen kullanılmaya başlandığında faydası olabilmektedir. Ancak hastalığın seyri üzerine olan etkisi ile ilgili çelişkili veriler mevcuttur. Asiklovir 3x400 mg 5 gün veya valasiklovir 2x2 gr tek gün şeklinde tedavi verilmesi rekürrens şiddettini azaltıp iyileşme süresini hızlandırabilmektedir. Çok sayıda rekürrensi olan kişilerde 4-6 ay süre ile supresyon tedavisi planlanabilir. Bu kişilerde eğer atak sayısı yılda 10'dan az ise valasiklovir 1x500 mg veya 2x200-400 mg asiklovir, eğer

yılda ≥10 atak mevcutsa 1 gr/gün valasiklovir verilebilir.

- ✓ Primer Genital Herpes: Primer genital herpes, tedavisiz yaklaşık 2-3 haftada iyileşmektedir. Tedavi ile latent enfeksiyon engellenememektedir ancak semptom şiddeti ve hastalık süresi azaltılabilmektedir. Oral asiklovir 3x400 mg veya 5x200 mg; valasiklovir 2x1000 mg 7-10 gün süre ile verilebilir. İmmünkompromise hastada ciddi enfeksiyon veya sistemik komplikasyonların eşlik ettiği hastalarda intravenöz asiklovir tedavisi düşünülmelidir.
- ✓ Rekürren Genital Herpes: Rekürren herpes genitalisde tedavi episodik veya supresif tedavi şeklinde planlanabilir. Episodik tedavide oral asiklovir 3x400 mg veya 2x800 mg 5 gün; valasiklovir ise 2x500 mg 3 gün veya 1x1000 mg 5 gün süre ile verilebilmektedir. Diğer bir tedavi yaklaşımı ise kronik supresif tedavidir. Eğer yılda altı veya altıdan fazla fazla rekürrens oluyorsa, şiddetli bir tablo görülüyorsa, hayat kalitesini ciddi şekilde bozuyorsa veya bulaş riski azaltılmak isteniyorsa bu tedavi seçeneği düşünülmelidir. Valasiklovir 1x500 mg veya asiklovir 2x400 mg şeklinde planlanabilir. Eğer yılda 10'dan fazla rekürrens oluyorsa valasiklovir 1 gr / gün şeklinde verilmesi önerilmektedir.
- ✓ Neonatal Herpes: Eğer doğum eylemi sırasında annede primer herpes enfeksiyonu varsa bulaş riski en yüksek durumdur ve sezaryen endikasyonu mevcuttur. Bu durumda yenidoğanda asiklovir profilaksisi de düşünülmelidir. Amerikan Kadın Doğum Uzmanları ve Jinekologlar Koleji (ACOG), doğum anında aktif genital lezyonları veya prodromal belirtileri olan tüm kadınlarda sezaryen doğum önermektedir. Üçüncü trimesterin herhangi bir noktasında birincil veya nonprimer ilk-epizod genital enfeksiyonu olan kadınlarda da sezaryen doğum düşünülebilir. Amerika Pediatri Akademisinin önerilerine göre; neonatal herpes şüphesi olan bebeklerde, şüpheli deri lezyonundan veya tutulum olabilecek alanlardan (BOS, kan vs) PCR ve viral kültür alınıp çalışılması ve yüksek doz 3x20 mg/kg/gün intravenöz asiklovir tedavisi başlanması gerekmektedir ve en az 14 gün süre ile verilmelidir. Asiklovir tedavisi endikasyonu; virolojik olarak kanıtlanmış HSV enfeksiyonu, klinik olarak şüpheli HSV enfeksiyonu ve perinatal veya postnatal HSV maruziyeti olan bebeklerdir.

Tablo-1'de Herpes Simpleks Virüs İçin Tavsiye Edilen Antiviral İlaçların Dozları verilmiştir

Tablo-1. Herpes Simpleks Virüs İçin Tavsiye Edilen Antiviral İlaçların Dozları

Primer Herpetik Gingivostomatit	• Asiklovir; Çocuklarda günde 5 kez 15 mg/kg (max 200 mg) 5-7 gün Adolesan ve Erişkinde 5x200 mg veya 3x400, 7-10 gün • Valasiklovir 2x1000 mg 7-10 gün
Rekürren Orofasyal Herpes	• Episodik: %5 asiklovir krem, günde 6 kez/3 saat ara ile Oral asiklovir 3x400 mg 5 gün veya valasiklovir 2x2 gr tek gün • Supresyon: Atak sayısı < 10 atak /yıl ise valasiklovir 1x500 mg veya 2x200-400 mg asiklovir 4-6 ay Atak sayısı ≥ 10 atak /yıl ise 1 gr/gün valasiklovir 4-6 ay

Primer Genital Herpes	• Asiklovir 3x400 mg veya 5x200 mg 7-10 gün • Valasiklovir 2x1000 mg 7-10 gün
Rekürren Genital Herpes	• Episodik: Oral asiklovir 3x400 mg veya 2x800 mg 5 gün Valasiklovir 2x500 mg 3 gün veya 1x1000 mg 5 gün • Supresyon: Atak sayısı < 10 atak /yıl ise valasiklovir 1x500 mg veya 2x400 mg asiklovir 4-6 ay Atak sayısı ≥ 10 atak /yıl ise 1 gr/gün valasiklovir 4-6 ay

VARİCELLA ZOSTER VİRÜS ENFEKSİYONLARI

Herpes Zoster

1. **Tanım:** VZV (Varicella-Zoster Virus), dünya genelinde görülen, varisella (suçiçeği) olarak adlandırılan birincil enfeksiyona ve latent enfeksiyonun reaktivasyonu sonucu ortaya çıkan Herpes Zoster (HZ) hastalığına neden olur. HZ, zona veya halk arasında gece yanığı olarak da bilinmektedir.

2. **Epidemiyoloji:** HZ insidansı yaşa bağlı değişmektedir. Çocuklarda ve genç erişkinlerde nadir görülmekle birlikte, artan yaş ile insidansı artmaktadır. HZ için risk faktörleri; >50 yaş üstü olmak, immünsupresyon, enfeksiyonlar, mental stres ve diyabetes mellitus varlığıdır. Yaşlı hastalarda (>65 yaş) yılda 1000 kişide 3,9–11,8 insidansında görülmektedir. Ortalama görülme yaşı 60'tır.

3. **Virüs Özellikleri:** VZV, Herpesviridae ailesine, Alphaherpesvirinae alt ailesine ait bir virüs türüdür. Linear çift sarmallı DNA ve onu çevreleyen ikosahedral kapsülden oluşan, nörotropik özelliği olan bir virüstür. HHV-3 olarak da adlandırılmaktadır

4. **Etyopatogenez:** Varicella zoster virüsü, nazofarenks sekresyonlarından damlacık yoluyla veya deri lezyonunun vezikül sıvısına direk temas ile bulaş olabilmektedir. En bulaşıcı hastalıklardan biridir. VZV bulaş sonrasında lokal ve bölgesel lenf nodlarında çoğalıp daha sonra retiküloendotelial sisteme ilk viremisini gerçekleştirir. Deri lezyonlarının da oluştuğu ikinci bir viremiye yol açar. Özellikle duyu nöron ganglionlarında latent olarak kalır. İnkübasyon periodu ortalama 14-16 gündür ve bulaştırıcılık deri lezyonları ortaya çıkmadan ortalama 2 gün önce başlayıp, deri lezyonları kabuklanıp kuruyuncaya kadar devam etmektedir. Herpes zoster ise, dorsal kök ganglionlarında latent olarak bulunan virüs replikasyonu sonucunda ortaya çıkmaktadır. VZV; ganglionda nöronlarda replike olur ve takiben duyu siniri boyunca anterograd yayılım gösterir. Bunun sonucunda o duyu sinirinin inerve ettiği dermatomda orta hatta sonlanan tipik klinik bulgular ortaya çıkmaktadır.

5. **Klinik**: Primer enfeksiyonunda, yüz ve gövdede daha yoğun yerleşen eritemli zeminde veziküllerle karakterize su çiçeğine yol açar. Su çiçeğinin karakteristik özelliği derinin herhangi bir alanında farklı gelişim evrelerindeki lezyonların (makül, papül, vezikül, püstül ve krut) eş zamanlı bulunmasıdır. HZ ise viral reaktivasyonun olduğu sinirin inerve ettiği dermatomda orta hatta sonlanan lezyonlarla seyreder. Yakın gruplanmış kırmızı papüller, hızla eritemli zeminde veziküler ve daha sonra püstüler hale gelir. Birkaç gün boyunca yeni lezyon çıkışı devam etmektedir. Etkilenen dermatoma göre mukozal lezyon da gözlenebilmektedir. Reaktive olduğu sinirde inflamasyona yol açar ve bu durum döküntü öncesi başlayan ve daha sonra devam eden zona ağrısına yol açmaktadır. Zosterin ilk belirtisi

genellikle şiddetli olabilen akut miyokard enfarktüsü, akut abdomen veya diş ağrısı ile karışabilen ağrıdır ve ateş, baş ağrısı, halsizlik ve hassasiyet gibi belirtilerle birlikte görülebilir. Ağrı genellikle tek taraflı olarak keskin bir şekildedir, ancak bazen daha yaygın olabilir. Prodromal semptom olarak ağrı dışında, kaşıntı, karıncalanma, hiperestezi de görülebilir. Ağrının başlaması ile döküntünün ortaya çıkması arasındaki süre trigeminal zosterde ortalama 1. 4 gün, torasik hastalıkta ise 3. 2 gün olarak kabul edilir. HZ en sık gövdede daha sonra yüzde gözlenmektedir. HZ'nin çıkış yerini belirleyen faktörler genellikle net olmasa da, sinir köklerine bası veya travma, neoplastik süreçler, radyoterapi ve cerrahi olabilmektedir. Bu belirtiler bazen sonrasında cilt lezyonları olmadan da ortaya çıkabilir. Bu duruma **"zoster sine herpete"** denilmektedir.

Zoster, orta ve alt dermis içinde sinir liflerinde bazı tahribatlara neden olabilir. Kısmi denervasyon bir yıldan uzun sürebilir ve postherpetik nevralji (PHN) olan hastalarda ağrı belirgin bir şekilde devam edebilir. Omurilikteki ilgili lifler dejenerasyona uğrar ve ganglion bölgesinde skarlaşma olabilir. Bazı hastalarda, myelit, leptomenenjit, ensefalit ve lokal demiyelinizasyon görülebilir.

Yaşlı veya beslenmesi yetersiz hastalarda lezyonlar nekrotik karakterde olabilir ve iyileşmesi bu durumda zor olmaktadır. Lenfoma gibi hastalıklarda veya immunsüprese hastalarda birden fazla dermatom tutulumu, orta hattın geçilmesi veya yaygın tutulum (dissemine zoster), motor tutulum, hemorajik lezyonlar veya sistemik tutulum gözlenebilmektedir.

5. 1. Klinik alt tipleri

✓ Oftalmik Zona

Trigeminal sinirde, aktivasyon yüzde orta hattı geçmeyen eritemli zeminde grube veziküllerle karakterizedir. Oftalmik Zona, bir diğer adlandırılması Herpes Zoster Ophthalmicus (HZO) ise Trigeminal sinirin oftalmik bölümünü (V1) etkileyen VZV reaktivasyonunu tanımlamaktadır. HZ vakalarının yaklaşık %10-20 si HZO olarak başvurmaktadır. Okuler tutulum olmadan da oftalmik tutulum olabilmektedir. Nazosilier sinirin tutulumu oftalmik inflamasyon ve korneal tutulum ile ilişkilidir ve nazosilier sinir tutulumu alt üst göz kapağı ve burun ucunda da lezyonlara yol açmaktadır. Burun ucunda lezyon olması korneal tutulumu belirtmesi açısından önemlidir ve Hutchinson belirtisi olarak da adlandırılmaktadır.

HZO vakalarının yaklaşık olarak %50 ile %85'inde konjonktivit, üveit, episiklerit, keratit veya retinit gibi gözle ilgili şikayetler görülebilmektedir. Nadir görülen belirtiler arasında steril iris apsesi, oküler motor sinir felci, superior orbital fissür sendromu, orbital apeks sendromu ve izole edilmiş reaktif olmayan midriyazis bulunmaktadır.

HZO, göz sağlığıyla ilgili acil bir durumdur ve görme kaybı riski taşır. Yüzde zona lezyonu ile başvuran hastalarda ivedilikle mutlaka göz hekimi muayenesi yapılıp, multidisipliner takibi ve tedavi planlaması gerekmektedir.

✓ Ramsay Hunt Sendromu

Ramsay Hunt sendromu, genikülat ganglion ve fasyal sinirde (7. kraniyal sinir) aktivasyon sonucu ortaya çıkmaktadır. HZ'nin daha az yaygın bir alt tipidir ve tüm HZ vakalarının %1'inden azını temsil eder. Tipik belirtileri tek taraflı yüz felci, otalji ve kulak kepçesi ve/veya dış kulak yolunda ağrılı veziküllerdir. Eş zamanlı olarak vestibulokoklear (8. kraniyal sinir) veya trigeminal sinirin (5. kraniyal sinir) etkilenmesi sıkça gözlenebilmektedir. Bu tutulum baş dönmesi, çınlama, işitme bozukluğu veya yüz ağrısı gibi belirtilere yol açabilmektedir.

6. **Tanı & Ayırıcı Tanı:** Tipik zoster inteşhisi, döküntünün gelişmesiyle birlikte genellikle konulabilmektedir. Bazı durumlarda; zosteriform herpes simpleks, kontakt dermatit, fitofotodermatit, büllöz impetigo ve selülit ile karışabilmektedir. Teşhis belirsiz olduğunda, suçiçeği gibi kültür veya PCR ile doğrulama yapılabilmektedir.

7. **Komplikasyonlar:** Herpes zoster genellikle bağışıklığı normal olan çocuklarda ve genç erişkinlerde

sekelsiz iyileşme göstermektedir. Bununla birlikte, herpes zosterin ağrısı, deri lezyonları ve komplikasyonları yaş ilerledikçe ve bağışıklık sistemi zayıfladıkça daha şiddetli hale gelir. En yaygın komplikasyon postherpetik nevraljidir. Bu, cilt lezyonları iyileştikten sonra devam eden disestetik ağrı (örneğin yanma veya saplanma hissi, allodini) ile karakterizedir. Genellikle zosterin başlangıcından sonra üç aydan daha uzun süren lokalize nöropatik ağrının devam ettiği durumlar PHN olarak adlandırılmaktadır. Çocukluk döneminde nadir görülürken, yaşla birlikte sıklığı ve şiddeti artar. 40 yaşın üzerindeki hastaların yaklaşık %30'unda görülebilmektedir.

Diğer komplikasyonlar arasında sekonder bakteriyel enfeksiyon, hipertrofik skar, eritema multiforme aktivasyonu, menenjit-ensefalit, pnömonit ve hepatit bulunabilir. Önceki iyileşmiş herpes zoster bölgelerinde "Wolf izotopik yanıtı" olarak adlandırılan bir fenomene bağlı psödolenfoma, granulomatoz hastalıklar gelişebilir.

8. **Tedavi**:

✓ Korunma:

İlerleyen yaşlarda, VZV'ye karşı bağışıklık azalır ancak ara ara su çiçeği ile temas sonrasında bağışıklık güçlenebilir. HZ aşıları, HZ'nin aktivasyonunu ve post-herpetik nevraljinin gelişimini önlemeyi amaçlar. Şu anda sağlıklı yaşlı yetişkinler için iki HZ aşısı mevcuttur: canlı zayıflatılmış VZV aşısı (Zostavax; Merck, Kenilworth, NJ, ABD) ve rekombinant adjuvanlı VZV glikoprotein E alt birimi aşısı (Shingrix, GlaxoSmithKline, Londra, İngiltere). Canlı zayıflatılmış aşı uzun yıllar boyunca standart aşı olmuştur. Aşılama, mümkün olduğunda önerilir (ABD'de 60 yaş üzeri ve İngiltere'de 70 yaşında) Ciddi bağışıklık yetmezliği olan hastalarda canlı aşı kontrendikedir. Hastanın yaşı, eşlik eden hastalıkları, kullandığı ilaca göre aşı planı yapılmalıdır.

✓ Tedavi:

HZ'nin standart tedavisi asiklovir ve onun ön ilacı olan valasiklovir veya brivudin'dir. Tedaviye en kısa sürede mümkünse ilk 72 saat içinde başlanmalıdır. Yeni lezyon çıkışı devam ediyorsa veya hasta immünsuprese ise 72 saat sonra da antiviral tedavi düşünülmelidir.

Asikovir erişkinde 7 gün 5x800 mg oral, çocukta ise 3x10 mg/kg/gün (maksimum tek sefer 800 mg; max total doz:2500 mg) verilmelidir. Şiddetli HZ'de veya immünsupresyon durumunda 3x10 mg/kg/gün dozunda IV asiklovir tedavisi düşünülmelidir. Valasiklovir dozu ise 7 gün 3x1000 mg'dir.

Asiklovir ve diğer antiviral ilaç tedavilerinin nadir bir yan etkisi böbrek toksisitesidir. Böbrek yetmezliği olan hastalarda veya ileri yaş hastalarda glomerular filtrasyon hızı hesaplanıp doz ayarlaması gerekmektedir. Brivudin ise böbrek toksisitesi olmayan tek seçenektir. Ancak, brivudin ile **mutlak kontrendikasyon,** son 4 hafta içinde 5-fluorourasil veya diğer 5-fluoropirimidin bileşikleri ile herhangi bir tedavi olması durumudur. Bu durum, 5-FU içeren topikal preparatları ve 5-FU'nun ön ilaçları (örneğin kapesitabin, floksuridin, tegafur) ve bu etkin maddeleri veya diğer 5-fluoropirimidinleri içermekte olan kombinasyon ürünler için de geçerlidir.

Antiviral tedavi akut nöritle ilişkili ağrıyı azaltsa da, HZ ile ilişkili ağrı sendromları hala şiddetli olabilir. Akut nöritin yönetimi bireyselleştirilmeli ve herhangi bir ağrıyı yönetme prensipleriyle aynı ilkeleri gerektirmektedir. Hafif ağrısı olan hastalarda, nonsteroidal antiinflamatuar ilaçlar ve asetaminofen ağrıyı hafifletmek için faydalı olabilir. Uykuyu bozan orta ve şiddetli ağrısı olan hastalar için yönetim daha zor olabilir ve ek ilaçlar gerekebilir. Tedavi seçimi hastanın eşlik eden hastalıkları, eşzamanlı ilaçları, ağrı şiddeti ve tercihlerine dayanır. Kısa etkili narkotikler veya antiviral tedavi ile birlikte uygulanan 10 ila 14 günlük bir doz azaltma süreci olan oral prednizon kullanılabilir. Ancak steroid tedavisinin etkinliği ile ilgili tartışmalı sonuçlar mevcuttur ve disseminasyon ve sekonder enfeksiyonlar açısından dikkatli olunmalıdır.

PHN tedavisi zor olabilir ve bazı hastaların semptomlarını yönetmek için çoklu tedavi modalitesine ihtiyaç duyulabilir. Hastaların semptomuna, eşlik eden hastalıklarına göre Nöroloji bölümü ile

tedavisi yönetilmelidir. Gabapentinoidler (gabapentin, pregabalin) ve trisiklik antidepresanlar veya topikal kapsaisin tedavide kullanılabilmektedir.

EL AYAK AĞIZ HASTALIĞI

1. **Tanım:** El ayak ağız hastalığı, genellikle çocuklarda görülen viral etkenli akut bulaşıcı bir hastalıktır. Halsizlik, hafif ateş, el ve ayakta veziküler lezyonlar ve oral ülserlerle karakterizedir.

2. **Epidemiyoloji:** El ayak ağız hastalığı, 1950'lerde Kanada'da bir salgından sonra ilk kez tanımlandı. Bu hastalık, özellikle insan enterovirüsleri ve coxsackievirüsler (CV) olmak üzere pikornavirüsler tarafından oluşturulmaktadır. En sık yol açan virüsler; enterovirus 71 ve coxsackievirus A16'dır. Dünya genelinde sporadik vakalar ve salgınlar şeklinde görülür ve yaz, ilkbahar ve sonbahar aylarında görülme sıklığında artış görülebilmektedir. En çok etkilenenler genellikle 10 yaşın altındaki çocuklardır. Yetişkinler nadiren etkilenebilir.

3. **Virüs Özellikleri:** Hastalık *Picornaviridae* ailesinin *Enterovirus* cinsine üye olan İnsan enterovirüsleri (EV'ler) tarafından oluşturulur. Bu virüsler, bir zarfı olmayan bir kapsid ile tek zincirli RNA genomundan oluşur. EV'ler moleküler, biyolojik ve genetik özelliklerine göre Enterovirus A, B, C ve D olmak üzere dört kategoriye ayrılmıştır. El ayak ağız hastalığına yol açabilen alt türleri arasında en sık ilişkili bulunanlar EV A serotipinde olan EV-A71 and CVA16 'dır. Günümüzde CVA6 ve CVA10 gibi diğer EV'ler, vakaların ve salgınların önemli bir kısmından sorumludur. EV'lerin özellikleri arasında eter ve kloroform gibi organik çözücülere ve düşük sıcaklık koşullarına karşı direnç, yüksek sıcaklık, klorlu dezenfektanlar, formaldehit ve ultraviyole gibi faktörlere duyarlılık bulunur.

4. **Etyopatogenez:** Enteroviral enfeksiyonlar genellikle fekal-oral, kontakt temas veya solunum yoluyla insanlar arasında bulaşır. İnkübasyon süresi genellikle 3-6 gün olarak bilinir. Enterovirüsler, farinks ve alt gastrointestinal sistem epitelyal yüzeylerini enfekte ederler. Daha sonra lenfoid dokularda çoğalır ve başlangıçta minör bir viremi yoluyla yayılır. Daha sonra, merkezi sinir sistemi, kalp, karaciğer, böbrek üstü bezleri, solunum yolları, cilt ve mukozalar dahil olmak üzere birden fazla anatomik bölgede replikasyon gerçekleşebilir. Bu replikasyon, klinik semptomların ortaya çıkmasıyla ilişkilidir.

5. **Klinik:** Hastalık genellikle hafiftir ve çoğu vakada bir haftadan daha kısa sürer. Çocuklarda, başlangıçta hafif ateş, boğaz ağrısı ve halsizlik görülürken, yetişkinlerde ağrılı stomatit erken bir belirtidir. Oral lezyonlar, genellikle yumuşak damağı da içeren, arka ağız boşluğunu etkiler. Lezyonlar ayrıca dil ve yanak mukozasını da etkileyebilir, ağrı ve dehidratasyona neden olabilir. Ağızdaki kabarcıklar hızla yüzeyel ülserlere dönüşür. Çocuklar, yetişkinlere göre avuç içinde ve daha az sıklıkla tabanlarda gevşek, grimsi renkte 2-5 mm oval veziküller geliştirme eğilimindedir. Bunlar genellikle parmakların ve ayak parmaklarının yanlarında veya arkalarında, özellikle tırnakların etrafında ve topukların kenarlarında görülür, ancak parmak eklemlerinde, avuç içinde ve tabanlarda ve bazen de kalçalarda da görülebilirler. Genellikle sayıca azdırlar, ancak nadiren 50'ye kadar çıkabilirler. 2-3 gün sonra solgunlaşırlar. Bazı vakalarda döküntü, vezikül olmaksızın papüler, makülopapüler, hemorajik veya purpurik olabilir. Gövde, yanak, gluteal bölge veya genital bölgeye yayılma, avuç içi ve ayak tabanlarında deskuamasyon, atopik dermatit bölgelerinde belirginleşme (ekzema coxsackium) gibi tipik olmayan cilt lezyonlarına yol açabilir. Şiddetli hastalık, yaygın bir döküntü ile birlikte CV-A6 enfeksiyonlarında daha sık görülür. Akut enfeksiyondan sonra Beau çizgileri, onikoliz veya tırnak dökülmesi (onikomadezis) gibi tırnak değişiklikleri genellikle 1-2 ay sonra ortaya çıkar.

   Deri bulguları dışında, aseptik menenjit, akut flasid felç ve ensefalomiyelit gibi nadir nörolojik komplikasyonlar, özellikle enterovirus 71 ile birlikte ortaya çıkabilir. Diğer nadir komplikasyonlar arasında pulmoner ödem, pulmoner kanama ve kardiyorespiratuvar yetmezlik bulunur.

   Enterovirüslerin sebep olduğu bir diğer klinik tablo Herpangina'dır. Herpangina, genellikle 3-10 yaş arasındaki çocuklarda görülen ateşli bir hastalıktır ve yumuşak damak, uvula, bademcikler, farinks ve yanak mukozasında ağrılı veziküller ve erozyonlar ile karakterizedir. Tipik olarak ekzantem (döküntü) bulunmaz. Genellikle Coxsackievirus A ve B grupları ile echovirüsler hastalığa sebep olan

etkenlerdir. Herpangina sıklıkla el, ayak ve ağız hastalığı ile birlikte görülür.

6. **Tanı & Ayırıcı Tanı:** El-ayak-ağız hastalığı tanısı, genel olarak tipik bulgular ile klinik tanı olarak konulmaktadır. Tanı belirsizse, enterovirüs veya coxsackievirus tespiti için serolojik inceleme ve polimeraz zincir reaksiyonu (PCR) çalışmaları yapılabilir.

   Ağız lezyonları herpes simpleks veya Stevens-Johnson sendromunu düşündürebilir. Yaygın bir şekilde görülüyorsa, su çiçeği veya atopik kişilerde Kaposi'nin variselliform döküntüsü düşünülmelidir.

7. **Tedavi:** El ayak ağız hastalığı genellikle hafif ve kendiliğinden düzelen bir seyir gösterir. Tedavisi çoğunlukla semptomatik ve destekleyici yöntemlere dayanır. Hastaların yeterli miktarda sıvı alması önemlidir, çünkü ateş ve ağız içi lezyonlar nedeniyle yemek yemekte zorlanabilirler. Bol sıvı tüketimi, dehidratasyon riskini azaltır. Yumuşak, kolay çiğnenen ve yutulabilen gıdalar tercih edilmelidir. Hastalık genellikle 7-10 gün içinde kendiliğinden iyileşir. Bu süre zarfında çocuğun istirahat etmesi ve bulaş riski nedeniyle etrafındaki diğer çocuklardan uzak durması önemlidir.

   Bununla birlikte, bağışıklık sistemi baskılanmış bireyler veya yeni doğanlar gibi belirli hasta gruplarında, enteroviral enfeksiyon potansiyel olarak yaşamı tehdit eden komplikasyonlarla ilişkilendirilebilir. Plekonaril adlı bir ilacın, protein kapside bağlanarak enterovirüsün tutunmasını ve kapsidin açılmasını engelleyerek etkili olduğu hem in vitro hem de klinik çalışmalarda gösterilmiştir. Bu nedenle, enteroviral sepsisi olan yeni doğanlarda son zamanlarda yapılan bir randomize, plasebo kontrollü çalışmada da etkili olduğu görülmüş ve ciddi enteroviral enfeksiyonlar için özel bir antiviral tedavi olarak umut vermektedir. Çin'de klinik kullanım için lisanslanmış inaktive enterovirus-71 aşısı bulunmakta ve diğer enteroviral aşılar geliştirilme aşamasındadır.

POX VİRÜS ENFEKSİYONLARI

1. **Tanım:** Poxvirüsler, en küçük bakterilerden hafifçe daha küçük olan ve ışık mikroskobunda ancak görülebilen, en büyük hayvan virüsleridir. Birçok tür hem insanları hem de diğer hayvanları enfekte edebilmektedir.

2. **Epidemiyoloji:** *Poxviridae* ailesi, sitoplazmik replikasyon ile karakterize edilen büyük, tuğla veya ovoid şeklinde çift sarmallı DNA virüsleridir. *Poxviridae* ailesinde; *Orthopoxvirus* cinsine ait olan *variola*, *vaccinia, cowpox, monkeypox; Parapoxvirus* cinsine ait olan *orf, paravaccinia* (sağmaç nodülleri) ve *Molluscipoxvirus* cinsine ait olan molluskum kontagiyozum türleri yer alır. Bunların tarihsel olarak önemlisi çiçek hastalığıdır ve bir zamanlar dünya genelinde endemik olan ve milyonlarca insanın ölümüne neden olan bir hastalıktır. ABD'deki son çiçek hastalığı salgını 1949'da gerçekleşmiş olup, 1980 yılında Dünya Sağlık Örgütü çiçek hastalığının dünya genelinde tamamen eradike edildiğini ilan etmiştir.

3. **Virüs Özellikleri:** Poxvirüsler, sitoplazmada replike olan karmaşık çift sarmallı DNA virüsleridir ve özellikle epidermal hücrelere adaptasyon göstermişlerdir. Sitoplazmada eosinofilik inklüzyon cisimleri (Guanieri cisimleri) oluştururlar. Genel olarak fiziksel hasara karşı dirençlidirler; örneğin variola gibi bazıları kurumaya karşı dikkate değer bir dirence sahiptir ve kabuklarda aylarca canlı kalabilmektedirler.

Aşağıda orf, sağmaç nodülleri ve molluskum kontagiyozum ele alınmıştır.

ORF

1. **Tanım:** ORF virüs enfeksiyonu, *Parapoxvirus* tarafından oluşturulan zoonotik bir deri hastalığıdır. Bu enfeksiyon genellikle küçükbaş hayvanlarla temas sonucu insanlara bulaşır. Özellikle enfekte koyunlar ve keçilerle temas eden kişiler risk altındadır. Ektima kontagiyozum veya enfektif püstüler dermatit olarak da adlandırılabilmektedir.

2. **Epidemiyoloji**: ORF virüs enfeksiyonu dünya genelinde yaygın olarak görülen bir hastalıktır. Orf,

genellikle bir meslek hastalığıdır ve risk altındaki nüfus arasında çobanlar, kasaplar, çiftçiler, yün kesicileri, mezbaha çalışanları ve veterinerler bulunur. Orf enfeksiyonu genellikle ilkbahar ve yaz aylarında meydana gelir ve insanlara genellikle doğrudan veya dolaylı temas yoluyla bulaşır. Enfekte hayvanlarla, etle ve hayvan leşleriyle temas halinde olan insanlar, ciltteki yaralanmalar veya kesikler yoluyla orf enfeksiyonuna yakalanabilirler. Orf virüsü dayanıklı bir virüstür; kuruma ve donmaya karşı dirençlidir. Toprakta ve çiftlik malzemelerinde aylardan yıllara kadar canlı kalır. Bu özellik , insanların enfekte hayvanlar tarafından önceden kontamine edilmiş fomitlerden (çiftlik binaları, çitler, yemlikler, kontamine ekipman, yün, otlaklar, kovalar, bıçaklar gibi) enfeksiyon kapabilmesinin nedenidir.

4. **Klinik :** Klinik olarak, enfekte bir hayvan veya malzeme ile temasın ardından yaklaşık 5-6 gün sonra (3-10 gün aralığında) lezyon gelişir. Altı-sekiz hafta süren bir süreçte altı klinik aşamadan geçer. Her aşamanın süresi yaklaşık bir haftadır: Bu aşamalar; **makülopapüler evre** (yalnız eritemli papül), **hedef evresi** (lezyonun boyutu giderek küçülür ve genellikle kalıcı bir iz bırakmaz), **akut evre** (papül veya nodülde sulanma), **rejenerasyon evresi** (lezyonda kuruma başlamakta), **papilloma evresi** (papillomatöz yüzeyli ve kuru kabuklu papül veya nodül), **gerileme evresi** (lezyonun boyutu giderek küçülür ve genellikle kalıcı bir iz bırakmadan **çözülür**) olarak sıralanmaktadır. Çoğunlukla el dorsumu veya parmaklarda, temas noktasında tek lezyon şeklinde gözlenir. İmmünsuprese bireylerde, dev orf veya yaygın lezyonlar şeklinde ortaya çıkabilir. Atopik egzema veya yanık vakalarında da yaygın lezyon gelişimi bildirilmiştir. Nadiren ateş, halsizlik, lenfadenopati eşlik edebilir. Bazı durumlarda tabloya sekonder bakteriyel enfeksiyon eklenebilir ve erizipel, lenfanjit gelişebilir. Pimer orf lezyon gelişiminden yaklaşık 2-4 hafta sonra eritema multiforme aktivasyonuna yol açabilir. Ek olarak yaygın papulovezikül döküntü ve antikor aracılı büllü hastalıkları tetikleyebilmektedir.

5. **Tanı & Ayırıcı Tanı:** ORF virüs enfeksiyonunun tanısı genellikle klinik belirtiler ve hastanın temas geçmişi dikkate alınarak konulur. Lezyonların karakteristik görünümü ve enfekte hayvanlarla temas hikayesi tanıya yardımcı olur. Nadir durumlarda, lezyonlardan alınan örnekler virüsün varlığını doğrulamak için PCR gibi tetkiklerle incelenebilir.

   Ayırıcı tanılar arasında; sağmaç nodülü, antraks, herpetik paronişi, atipik mikobakteriyel enfeksiyonlar, kutanöz leishmaniasis, dev molluskum kontagiyozum, keratoakantoma ve piyojenik granüloma yer almaktadır.

6. **Tedavi:** Sağlıklı hastalarda, hastalığın genellikle spontan olarak 6 ile 8 hafta içinde kendiliğinden iyileşmesi nedeniyle konservatif bir yaklaşım önerilir. Sekonder bakteriyel enfeksiyonları önlemek için lokal antiseptikler kullanılabilir. Topikal imikumod, kriyoterapi, elektrokoterizasyon, veya sidofovir gibi farklı tedavi yöntemlerinin etkinliği anektodal raporlarda bildirmiştir; ancak hiçbiri randomize kontrollü çalışmalarla destekleyici kanıtlara sahip değildir.

SAĞMAÇ NODÜLÜ

Sağmaç nodülü, enfekte büyükbaş hayvanlarla (inek, sığır) temas eden süt sağan kişilerin veya hayvanların ağız bölgesini muayene eden veterinerlerin genellikle ellerinde ortaya çıkan bir hastalıktır. Temastan sonra 5 gün ile 2 hafta inkübasyon süresi geçtikten sonra, küçük bir papül oluşur . Bir hafta içinde, bu kırmızı-mavi, sert bir nodüle dönüşür ve veziküller görünebilir. Lezyonun etrafında genellikle bir eritem halkası bulunur. Tek veya birden fazla olabilen lezyonlar, en sık ellerde, ön kollarda ve bazen yüzde bulunur. Lezyonlar, orf hastalığına çok benzer. Bunun yanı sıra, herpes simplex, kutanöz antraks ve piyojenik granülom da ayırıcı tanıda göz önünde bulundurulmalıdır. Spesifik tedavi gerektirmemektedir. Destek tedavisi verilebilir.

MOLLUSKUM KONTAGİOZUM

1. **Tanım:** Molluskum kontagiozsum, *Molluscum contagiozum* virüsünün (MCV) neden olduğu, kronik seyirli, kendiliğinden iyileşme eğilimi gösterebilen, deri rengi papüler lezyonlar ile karakterize, epidermal viral bir enfeksiyondur. MCV, poksvirüs ailesinden *molluscipox* sınıfına ait, çift sarmallı bir DNA virüsüdür. Çiçek hastalığının (*smallpox*) eradikasyonundan sonra "hayvanlarda enfeksiyona yol açmadan yalnızca" insanda morbiditeye neden olan tek poksvirüs enfeksiyonu molluskum kontagiozumdur.

2. **Epidemiyoloji:** Tüm dünyada yaygın görülen bir hastalıktır ve tahmini prevalansı %5-11'dir. En sık çocuklarda görülür. Ayrıca adolesan ve erişkinlerde de görülür. Yakın temas gerektiren sporlar nedeniyle ve cinsel yolla bulaşan bir hastalık olarak ortaya çıkabilir. Bağışıklığı baskılanmış konakçılarda, en önemlisi HIV ile enfekte kişilerde de görülür. Erkeklerde daha sıktır. İnsidansın son birkaç on yılda arttığı düşünülmektedir.

3. **Virüs özellikleri:** MCV belirli bir cins olan Molluscipox, Poksvirus ailesi içinde sınıflandırılır ve ortopoks ile parapoks grupları arasında ara özelliklere sahiptir. Doku kültüründe veya yumurtalarda üretilemez. MCV stoplazmada çoğalan bir DNA virüsüdür.

4. **Etyopatogenez:** Etken olan MCV'nin dört genotipi tanımlanmıştır ancak olguların %90'dan fazlasından MCV-1 sorumludur. MCV-2 ise daha çok immünsüprese hastalarda görülen ve cinsel temas ile buşan enfeksiyonun etkenidir. MCV-3 ve 4 ise Asya ve Avustralya'da görülen nadir tiplerdir. Tüm tipler ortak ana klinik özelliklere sahiptir. İç organ tutulumu olmaksızın sadece deri ve mukoza lezyonu yapar. MCV epidermis ve kıl folikül infindibulumunda kolonize olur. Viral DNA, molluskumlu insanların normal derilerinde ve çevrelerindeki nesnelerde de tespit edilebilir. Bu nedenle enfeksiyonun, enfekte kişilerle doğrudan temas ile veya kontamine nesneler (havlu, iç çamaşır, oyuncak, jilet, dövme malzemeleri) yoluyla diğer insanlara bulaştığı düşünülmektedir. Yüzme havuzları ve diğer ıslak ortamlardan da bulaştığı düşünülmektedir ancak kanıtlanamamıştır. Ayrıca otoinokülayon ile de bulaşma çok sık görülür. Kişiden kişiye bulaş bilinmesine rağmen aile içinde birden fazla kişide hastalığın görülmesi sık karşılaşılan bir durum değildir. Epidermal hasarın enfeksiyon oluşumu için önemli olup olmadığı bilinmemektedir. Keratinosit içine giren virüs, hücre stoplazmasında replike olur. Hücre proliferasyonu lobüle epidermal büyümeler üretir ve bu büyümeler, papillaları, tepe noktası yukarı bakacak şekilde armut şeklindeki lobüller arasında fibröz septalar olarak görünene kadar sıkıştırır. Bazal tabaka bozulmadan kalır. Lezyonun merkezindeki hücreler en büyük bozulmayı gösterir ve sonunda yok edilir. Sitoplazmik virüs materyali kütleleri içeren yaklaşık 25 µm çapında büyük hiyalin cisimler (molluskum cisimleri) olarak görünür. Bu cisimler, tamamen gelişmiş lezyonun merkezinde, yüzeye yakın görünen boşlukta çok sayıda bulunur. Dermiste inflamatuar değişiklikler yoktur veya hafiftir, ancak uzun süreli lezyonlarda kronik granülomatöz infiltrat olabilir. İnflamatuar reaksiyonun, sekonder enfeksiyondan ziyade bir papül içeriğinin dermise boşalmasıyla indüklenebileceği öne sürülmüştür. Spontan regresyonda lezyonlar interferon üreten plazmasitoid dendritik hücre infiltratı ile çevrilidir.

5. **Klinik Özellikler:** Enfeksiyonun ortalama kuluçka süresi 2-8 hafta kadardır, 6 aya kadar uzayabilir. Lezyonlar, 3-4mm çapında, yuvarlak veya oval, asemptomatik, kubbe şeklinde, parlak, pembe, beyaz veya deri renginde, genellikle birbirine yakın ama bazen dağınık yerleşimli papüller şeklindedir. Lezyonların merkezinde bir girinti veya umblikasyon olması tipik özelliğidir. Bunun nedeni enfekte hücrelerin rüptürü ve boşalmasıdır. Daha geniş molluskum lezyonlarında santral keratotik tıkaç olabilir. Kriyoterapi uygulama ile oluşan donma esnasında bu tıkaçların görünümü daha belirgin hale gelir. Bazen de saplı lezyonlar ortaya çıkabilir. Lezyonlar vücudun herhangi bir yerine yerleşebilmekle birlikte gövde, yüz, boyun, aksilla, inguinal ve genital bölge daha sık tutulur. Çocuklarda antekubital bölge ve popliteal bölge önemli yerleşim yerleri arasındadır. Lezyon sayısı çoğunlukla 20'nin altındadır. Ancak bazen çok fazla lezyon ile karşılaşılabilir. Palmoplantar bölge de lezyona çok nadiren rastlanır. Lineer yerleşimli lezyonlar şeklinde oluşan Psödo-Koebner fenomeni, verrukalarda olduğu gibi molluskum kontagiozumda da görülen bir durumdur. Göz kapağında yerleşik lezyonlar konjonktivite neden olabilirler. Oral mukozal tutulum nadirdir. Cinsel temas ile

bulaşan molluskum kontagiozum lezyonları tipik olarak kalça, karının alt kısmı, uyluk proksimali ve genital bölgede yerleşiktir. HIV ile enfekte veya hücresel immün yetmezliği olan kişilerde, nadiren de immunkopetan kişilerde özellikle yüzde ama diğer bölgelerde de olabilen dev molluskum lezyonları veya çok yaygın lezyonlar görülebilir. Yaygın lezyonların çocuklardaki en önemli nedeni atopik dermatittir. İmmün yetmezlik sendromlarından DOCK8 eksikliğinde özellikle HPV, HSV ve MKV enfeksiyonlarına eğilim artmıştır. Cinsel yolla bulaşma durumunda ise diğer cinsel yolla bulaşan hastalıklar açısından hasta mutlaka değerlendirilmelidir.

Molluskum kontagiozum ve ilişkili durumlar:

a. Molluskum dermatiti: Molluskum kontagiosum lezyonlarını çevreleyen ekzematöz yamalar veya plakların gelişimi ile karakterize molluskum dermatiti yaygın bir fenomendir.

b. İnflame lezyonlar: Lezyonların eritem ve ödemi ile karaktertize inflame molluskum kontagiozum, yaklaşan iyileşme olasılığının daha yüksek olduğunu gösteren klinik bir durumdur. İnflamasyon, oluşmuş konak immün yanıtının bir göstergesidir. Görünümü nedeniyle sekonder bakteriyel enfeksiyon ile sıklıkla karışmaktadır. Sistemik antibiyotik tedavisi gerekli değildir.

c. Diğer: Gianotti Crosti sendromu (papüler akrodermatitis) çocuklarda viral enfeksiyonlara eşlik eden, kaşıntılı inflamatuvar bir deri hastalığıdır. Molluskum kontagiozumlu olgulardan oluşan geniş bir seride olguların % 5'inde Gianotti Crosti benzeri bir erüpsiyonun eşlik ettiği bildirilmiştir. Bu tablonun gelişmesi, hastalığın yakın bir gelecekte iyileşeceğinin habercisi olabilir. Molluskum kontagiozum ile bağlantılı olarak ortaya çıkan eritema multiforme ve eritem annüler santrüfij tabloları da bildirilmiştir.

6. Tanı: Molluskum kontagiozum tanısı genellikle tipik klinik görünüm ile konur. Dermatoskopik muayene klinik tanıyı desteklemek için oldukça yararlıdır. Gerektiğinde histopatolojik inceleme ile tanı doğrulanabilir. Penset ile sıkıldığında içinden kazeöz materyal çıkması da molluskumun tipik bir özelliğidir.

- ✓ Dermoskopik inceleme: Polilobüler, beyazdan sarıya, amorf yapılar ve merkezi umblikasyonun görüntülenmesi tipiktir. Lezyon periferinde çelenk şeklinde yerleşmiş, radyal veya punktat vasküler yapılar da mevcuttur.
- ✓ Mikroskopik inceleme: Papüllerin kürete edilmesi veya sıkılması ile elde edilen materyalin lama yayılması ve Wright, Giemsa gibi boyalarla boyanarak mikroskopta incelenmesi ile inklüzyon cisimcikleri gösterilebilir.
- ✓ Histopatolojik inceleme: Mikroskopik olarak klasik özelliklere sahiptir. Hiperplazik epidermis dermis içine invajine olur. Prolifere olmuş rete sırtları aşağı doğru iner ve dermisi çevreler. Bazal tabaka üstünde, keratinositler içinde bulunan, yukarı doğru boyutları gittikçe artan, intrasitoplazmik, büyük inklüzyon cisimcikleri (molluskum cisimcikleri, Henderson-Patterson cisimcikleri) bulunur. Elektron mikroskopta inklüzyon cisimciklerinin içinin virüs ile dolu olduğu görülür.

7. Ayırıcı tanı: Molluskum kontagiozum lezyonları, lezyon sayısı, kümelenme özelliği, boyut ve yerleşim yerine göre çeşitli hastalıklar ile ayırıcı tanıya girer.

- ✓ Multipl veya küçük papüller lezyozyonlar: Verruka plana, siringom, senil sebase hiperplazi, ekrin hidrokistoma, trikoepitelioma, senil sebase hiperplazi, akrokordonlar, multipl keratoakantomlar, generalize papüler granüloma anülare;
- ✓ İnflame papüller: Enfekte epidermal kist, fronkül, folikülit;
- ✓ Geniş soliter lezyonlar: SCC, BCC, epidermal inklüzyon kisti, piyogenik granülom;
- ✓ Göz kapağında yerleşen molluskum lezyonları: Kistler, milium, hordeolum, şalazyon, yabancı cisim granülomu, siringom, verruka filiformis, lipoid proteinozis, akrokordon;
- ✓ İmmünsüprese hastalarda görülen yaygın lezyonlar: Kriptokokkoz, histoplazmoz, sifiliz, penisilliozis, koksidiodomikoz.

8. **Tedavi:** Molluskum kontagiozumun spesifik bir antiviral tedavisi ne yazık ki yoktur. Kendi kendini sınırlayan doğası ve terapötik müdahaleyi kesin destekleyen kanıtların azlığı tedavi ihtiyacı konusunda tartışmalara yol açmıştır. Hastalığın kendini sınırlandırması sıklıkla 6-9 ay, nadir olmayarak da 3-4 yıl kadar sürer. Hastalar sıklıkla kozmetik nedenler, sosyal damgalanmadan kaçınmak ve diğer insanlara bulaştırma endişeleri nedeniyle tedavi arayışında olurlar. Başarılı tedavinin potansiyel avantajları arasında, lezyonun yayılımının sınırlandırılması, başka insanlara bulaşın engellenmesi, sekonder dermatit ve enfeksiyonlardan kalabilecek izlerin engellenmesi, ebeveyn ve hastanın stresinin azaltılması sayılabilir. Ancak seçilecek tedaviye bağlı olarak ağrı, dispigmentasyon, tedavinin zaman alması ve skar kalması gibi tedavi dezanvantajları ile de karşılaşılabilir. Sağlıklı bireyler için tedavi isteğe bağlıdır. Yapılan retrospektif bir çalışmada tedavi edilen ve edilmeyen çocukların %50'sinin bir yıl içinde tamamen düzeldiği gözlemlenmiştir. Bu nedenle hasta veya yakınları etki ve yan etkiler konusunda bilgilendirilerek tedavi kararı birlikte alınmalıdır. İmmün yetmezliği olanlarda ise tedaviye olabildiğince erken başlanmalıdır. Tedavide tercih edilecek yöntemin belirlenirken, hastanın yaşı, anatomik lokalizasyonu, lezyonun yaygınlığı ve karakteri, hastanın immünitesi dikkate alınmalıdır. Mevcut tedavi yöntemleri, fiziksel destrüksiyon uygulamaları, topikal ilaçlar ve sistemik tedavi seçenekleri şeklinde sınıflandırılabilir.

   - ✓ Fiziksel destrüksiyon yöntemleri: Fiziksel uygulamalar esas olarak, sıvı nitrojen ile kriyoterapi, elektroketerizayon ve küretaj yöntemleridir. Lazerler (örn. Karbondioksit (CO_2), *pulse dye* lazer) ve 5-ALA ile fotodinamik tedavi de gerektiğinde kullanılabilecek yöntemlerdir. Lezyonun sıkılarak veya sivri uçlu bir çubuk batırılarak travmatize edilmesi inflamasyonu uyarır ve bu şekilde iyileşmeyi sağlayabilir. Bu yöntem hastanın kendisi veya yakınları tarafından da uygulanabilecek kolay, ucuz ve etkili bir yöntemdir. Fiziksel yöntemlerin ağrılı olmaları ve skar riski bulunması nedeniyle, özellikle çocuklarda uygulanmaları güç olabilir. Uygulama öncesi lokal anestezik krem kullanımı kolaylık sağlayabilir. Bu uygulamalar tedavi esnasında görünür olmayan, daha sonra belirginleşen lezyonların da tedavi edilebilmesi için aralıklı olarak birkaç kez tekrarlanmalıdır.

   - ✓ Topikal ilaçlar: İmmünolojik yanıtının uyarılması, destrüktif veya inflamatuar tedavilerden sonra ortaya çıkabilir. Pek çok topikal ajan, hafif ile orta derecede inflamasyon oluşturmak amacıyla kullanılır. Bu şekilde potansiyel olarak virüse karşı bir bağışıklık yanıtının gelişimini uyarır. Kantaridin, trikloroasetik asit, laktik asit ve seyreltilmiş fenol, hem ağrıya, bül oluşumuna, hem de skar oluşumuna neden olabilen güçlü irritan maddelerdir. Ancak dikkatli uygulama ve uygun seyreltme ile lezyonun tedavisini sağlayabilir. Topikal salisilik asit preparatları, tretinoin, adapalen, nitrik oksit, %5-10 potasyum hidroksit solüsyonu ve benzoil peroksit, deride irritasyon ve inflamasyona neden olarak etkinlik gösterebilirler. Eğer preparatlar doğru hazırlanırsa ve uygulama sıklığı ayarlanırsa, hastalar iyileşme gerçekleşene kadar tekrarlanması gereken tedavileri tolere edebilirler. İmikimod krem, sidofovir krem topikal olarak, alfa interferon intralezyonel olarak tedaviye dirençli molluskum tedavilerinde kullanılabilmektedir. İmikimod özellikle genital bölge lezyonlarında tercih edilir.

   - ✓ Sistemik tedavi seçenekleri: İmmün modülatör olarak simetidin molluskum tedavisinde de kullanılabilmektedir. HIV pozitif hastalarda, yaygın, büyük ve tedaviye dirençli molluskum lezyonlarının antiretroviral tedavi ile gerileyebildiği gözlemlenmiştir. Sidofovirin intravenöz kullanımı da tedaviye dirençli olgularda etkinlik sağlayabilir. Çok yaygın molluskum lezyonları olan immünsüprese, tedaviye dirençli olgularda intravenöz paklitaksel uygulamasının etkili olduğu da bildirilmiştir.

Kaynaklar

1. Sterling JC. Viral Infections In: Griffiths C, Barker J, Chalmers R, Bleiker T, Creamer D, editors. Rook's Textbook of Dermatology, 4 Volume Set. 1. 9th Edition ed. West Sussex, PO19 8SQ, UK: Wiley; 2016.
2. Karadağ AŞ, Balta, İ. Human Papilloma Virüsler ve Deri. Türkiye Klinikleri Dermatoloji 2013;6(2):47-57.
3. Kirnbauer RL, P. Human Papillomaviruses. In: Bolognia JL SJ, Cerroni L. , editor. Dermatology. 2. 4 ed: Elsevier; 2017. p. 1383-88.

4. Baykal C. Dermatoloji Atlası. İstanbul: Nobel Tıp Kitapevi; 2022. 42-96 p

5. Zhu P, Qi RQ, Yang Y, Huo W, Zhang Y, He L, et al. Clinical guideline for the diagnosis and treatment of cutaneous warts (2022). J Evid Based Med. 2022;15(3):284-301.

6. Sterling JC. Viral Disease. In: Kang S, Amagai MB, A. L. , Enk AH, Margolis DJ, Mc Michael AJO, J. S. , editors. Fizpatrick's Dermatology. 2: Mc Graw Hill Education; 2019. p. 3021-102.

7. Miyata K, Go U, Mitsuishi T. So-Called Butcher's Warts Appeared on the Hands of a Meat Handler. Case Rep Dermatol. 2020;12(3):219-24.

8. Ballestas SA, Shelly S, Soriano RM, Klein A. Trends in recurrent respiratory papillomatosis treatment. Acta Otorrinolaringol Esp (Engl Ed). 2021;72(2):109-20.

9. Leerunyakul K, Thammarucha S, Suchonwanit P, Rutnin S. A comprehensive review of treatment options for recalcitrant nongenital cutaneous warts. J Dermatolog Treat. 2022;33(1):23-40.

10. Lau WC, Lau CB, Frangos JE, Nambudiri VE. Intralesional cidofovir for the management of refractory cutaneous verrucae: a review of applications and opportunities. Ther Adv Infect Dis. 2023;10:20499361231165862.

11. Abeck D, Tetsch L, Lüftl M, Biedermann T. Extragenital cutaneous warts - clinical presentation, diagnosis and treatment. J Dtsch Dermatol Ges. 2019;17(6):613-34.

12. Ringin SA. The Effectiveness of Cutaneous Wart Resolution with Current Treatment Modalities. J Cutan Aesthet Surg. 2020;13(1):24-30.

13. Downing C, Mendoza N, Sra K, Tyring SK. Human Herpesviruses. In: Bolognia JL, Schaffer JV, Cerroni L, editors. Dermatology: Elsevier; 2017. p. 1400-24.

14. Herpes simplex virus [Internet]. World Health Organization. 2023.

15. Centers for Disease C, Prevention. Seroprevalence of herpes simplex virus type 2 among persons aged 14-49 years--United States, 2005-2008. MMWR Morb Mortal Wkly Rep. 2010;59(15):456-9.

16. Amir J. Clinical aspects and antiviral therapy in primary herpetic gingivostomatitis. Paediatr Drugs. 2001;3(8):593-7.

17. Hargitai IA. Painful Oral Lesions. Dent Clin North Am. 2018;62(4):597-609.

18. Mathew Jr J, Sapra A. Herpes Simplex Type 2. StatPearls. Treasure Island (FL)2023.

19. Saleh D, Yarrarapu SNS, Sharma S. Herpes Simplex Type 1. StatPearls. Treasure Island (FL)2023.

20. Collier E, Parikh P, Martin-Blais R, Chen J, Anand V. Herpetic whitlow of the toe presenting with severe viral cellulitis. Pediatr Dermatol. 2019;36(3):406-7.

21. Lee H, Yang JH, Suh DH. Gangrenous herpetic whitlow initially misdiagnosed as cellulitis. Australas J Dermatol. 2020;61(3):274.

22. Samies NL, James SH, Kimberlin DW. Neonatal Herpes Simplex Virus Disease: Updates and Continued Challenges. Clin Perinatol. 2021;48(2):263-74.

23. Lehman JS, el-Azhary RA. Kaposi varicelliform eruption in patients with autoimmune bullous dermatoses. Int J Dermatol. 2016;55(3):e136-40.

24. Damour A, Garcia M, Seneschal J, Leveque N, Bodet C. Eczema Herpeticum: Clinical and Pathophysiological Aspects. Clin Rev Allergy Immunol. 2020;59(1):1-18.

25. Sharma D, Sharma S, Akojwar N, Dondulkar A, Yenorkar N, Pandita D, et al. An Insight into Current Treatment Strategies, Their Limitations, and Ongoing Developments in Vaccine Technologies against Herpes Simplex Infections. Vaccines (Basel). 2023;11(2).

26. Workowski KA, Bachmann LH, Chan PA, Johnston CM, Muzny CA, Park I, et al. Sexually Transmitted Infections Treatment Guidelines, 2021. MMWR Recomm Rep. 2021;70(4):1-187.

27. Garland SM, Steben M. Genital herpes. Best Pract Res Clin Obstet Gynaecol. 2014;28(7):1098-110.

28. Herpes simplex. In: Kimberlin DW, Barnett ED, Lynfield R, Sawyer MH, editors. Red Book: 2021-2024 Report of the Committee on Infectious Diseases, 32nd ed: American Academy of Pediatrics; 2021. p. 407-16.

29. Patil A, Goldust M, Wollina U. Herpes zoster: A Review of Clinical Manifestations and

Management. Viruses. 2022;14(2).

30. Freer G, Pistello M. Varicella-zoster virus infection: natural history, clinical manifestations, immunity and current and future vaccination strategies. New Microbiol. 2018;41(2):95-105.

31. Li JY. Herpes zoster ophthalmicus: acute keratitis. Curr Opin Ophthalmol. 2018;29(4):328-33.

32. Zhu P, Ji W, Li D, Li Z, Chen Y, Dai B, et al. Current status of hand-foot-and-mouth disease. J Biomed Sci. 2023;30(1):15.

33. Saguil A, Kane SF, Lauters R, Mercado MG. Hand-Foot-and-Mouth Disease: Rapid Evidence Review. Am Fam Physician. 2019;100(7):408-14.

34. Bergqvist C, Kurban M, Abbas O. Orf virus infection. Rev Med Virol. 2017;27(4).

35. Midilli K, Erkilic A, Kuskucu M, Analay H, Erkilic S, Benzonana N, et al. Nosocomial outbreak of disseminated orf infection in a burn unit, Gaziantep, Turkey, October to December 2012. Euro Surveill. 2013;18(11):20425.

36. Yilmaz K, Goletz S, Pas HH, van den Bos RR, Blauvelt A, White WL, et al. Clinical and Serological Characterization of Orf-Induced Immunobullous Disease. JAMA Dermatol. 2022;158(6):670-4.

37. Meza-Romero R, Navarrete-Dechent C, Downey C. Molluscum contagiosum: an update and review of new perspectives in etiology, diagnosis, and treatment. Clin Cosmet Investig Dermatol. 2019;12:373-81.

38. Leung AKC, Barankin B, Hon KLE. Molluscum Contagiosum: An Update. Recent Pat Inflamm Allergy Drug Discov. 2017;11(1):22-31.

PARAZİTER ENFEKSİYONLAR
(Dermatozoonozlar)

Prof. Dr. Sevgi AKARSU[1]

G*ünümüzde halen önemli bir halk sağlığı sorunu olmaya devam e*den derinin paraziter hastalıkları (dermatozoonozlar) özellikle tropikal ve nemli iklimlerde, ekonomik ve çevresel koşulları kötü olan toplumlarda daha sık görülmekle birlikte, hekimler bu tür tablolarla dünyanın her yerinde karşılaşabilmektedir. Günümüzde ulaşım imkânlarının artması, zorunlu göçler, sığınmacılar ve yaşam koşullarının kötüleşmesinin de etkisiyle sıklıkları giderek artmıştır. Kalabalık, beslenme, yaş ve bağışıklık durumu gibi sosyoekonomik ve demografik faktörler de kutanöz parazitik enfeksiyonların insidansını ve şiddetini etkileyen faktörlerdir. Deri ve deri altı dokuların paraziter enfeksiyonlarına, tek hücreli protozoalardan karmaşık çok hücreli solucanlara (helmintler) ve artropodlara (araknidler ve böcekler) kadar *çok çeşitli parazitler neden ol*maktadır (Tablo 1-3). Deri ve deri altı dokuları en sık etkileyen parazitler artropodlar (eklembacaklılar) olup; *Sarcoptes scabei, Demodex* türleri**,** *Tunga penetrans* ve miyazise neden olan sinek larvalarını içerir. *Leishmania* gibi protozoal (tek hücreli) parazitler de bazı ortamlarda yaygın olabilir. Helmintler daha az görülür ve yuvarlak kurtlar (örn. *Dirofilaria* türleri), tenyalar (örn. *Taenia solium, Spirometra* türleri) ve yassı kurtlardan (örn. *Schistosoma* **türleri)** oluşur. Bu paraziter hastalıklarda belirlenen spesifik organizmalar, endemik ülkelere seyahat veya ikamet gibi hastanın maruziyet öyküsüne göre büyük ölçüde değişiklik göstermektedir. Daha yaygın görülen artropod parazitler tipik olarak sınırlı deri hastalığına neden olur, ancak bağışıklığı baskılanmış konakçılar veya ileri yaştaki bireyler daha ciddi infestasyonlar veya komplikasyonlar yaşayabilir. Vakaların çoğu sekel bırakmadan iyileşir, ancak sekonder infeksiyon, ülserasyon ve lenfanjit de tabloya eklenebilir. Bununla birlikte, et yiyen sinek larvalarının neden olduğu nadir artropod enfeksiyonları (miyazis) ciddi sistemik hastalığa ve ölüme neden olabilir (Tablo 1). Lokalize deri hastalığına yol açan artropodların aksine, protozoal deri enfeksiyonlarına (örn. layşmanyazis, amebiyazis) sistemik hastalık durumunda sıklıkla rastlanır (Tablo 2). Helmintler için hastalık spektrumu ise oldukça geniştir (Tablo 3). Deride bulunan başlıca helmintik parazitler, her ikisi de yetişkin formunda deri altı nodüller oluşturabilen *Loa loa* ve *Onchocerca volvulus*'u içerir. Deri, kutanöz larva migransa neden olan göç eden helmint larvalarında veya insan drakunkuliyazisi (Gine solucanı hastalığı) yaşam döngüsünün son aşamasında da bir konakçı olabilir.

Bu bölümde *ülkemizde en sık görülen tablolardan olan* uyuz (skabiyes), bitlenme (pedikülozis) ve *şark çıbanı (*layşmanyazis)'nın tanı ve tedavi yaklaşımları anlatılmaktadır. Bunların dışında kalan diğer deri ve deri altı dokularda enfeksiyona yol açan parazitlerin sınıflamaları ve klinik bulguları tablolar içinde *özetlen*mektedir. Ciddi morbiditeye, iş gücü ve ekonomik kayıplara yol açabilen ve sıklıkla gözden kaçan bu hastalıkların farkında olunması ve doğru teşhis edilmesi korunma ve tedavi stratejilerinin belirlenebilmesi için çok önemlidir.

SKABİYES (UYUZ)

1. **Tanım:** Tüm dünyada yaygın olarak görülen ve en kaşıntılı deri rahatsızlıklarından biri olan uyuz önemli bir halk sağlığı sorunudur. İnsana özgü uyuzun etkeni *Sarcoptes scabiei var. hominis*'tir.

2. **Epidemiyoloji:** Yıllık yaklaşık 150-200 milyon kişiyi etkileyen uyuz, dünyanın her yerinde görülmekle beraber tropikal, subtropikal ve gelişmekte olan ülkelerde, nemli iklimler ve düşük gelirli toplumlarda daha sıktır. Gelişmiş ülkelerde ise sikluslar halinde 7 yıllık ya da 15 yıllık epidemi dönemlerini eşit aralıklarla sakin dönemlerin izlemesi şeklinde uyuz salgınları

1. Dokuz Eylül Üniversitesi Tıp Fakültesi Deri ve Zührevi Hastalıklar AD, İzmir

görülmüştür. Huzur evi, hastane ve okul gibi birlikte yaşam alanlarında epidemiler görülebilir. Aşırı kalabalık, göç, kötü beslenme, kötü hijyen, evsizlik ve demans bulaşa yatkınlık yaratan faktörler arasındadır. Kalabalık ve yakın temaslı ortam koşulları, soğuk ortamda sarkoptların daha uzun süre hayatta kalabilmesi ve yazın terdeki antimikrobiyal peptitlere duyarlı olmaları sebebiyle sonbahar ve kış aylarında sıklığı artmaktadır.

3. **Etyopatogenez:** Artropod sınıfından bir parazit olan *Sarcoptes scabiei var. hominis* saydam, parlak beyaz renkli, 0. 4x0. 3 mm boyutunda ve çıplak gözle çok zor fark edilen bir akardır. İnsana tamamen bağımlı olup yaşamını ancak dış ortamın sıcaklık ve nemine bağlı olarak sürdürebilir. Dış ortamda oda koşullarında (21° C ve %40-80 nispi nem) en az 24-36 saat canlılığını koruyan sarkoptlar soğuk havada ve yüksek nemli ortamlarda daha uzun süre yaşamakta, 50 °C'de ise 10 dakika içinde canlılığını kaybetmektedir.

   Deri yüzeyinde çiftleşen dişi sarkopt epidermise penetre olarak stratum korneum içinde tünel kazmaya başlar ve yaklaşık bir ay boyunca günlük 2-3 yumurta bırakarak ilerler. Bu yumurtaların ancak %1'inden daha azı 10-14 gün içinde erişkin sarkopt haline dönüşür. Günde 0. 5-5 mm uzunluğunda kazdığı tünelde ilerlerken *scybala* adı verilen dışkılarını da bırakır. Sarkoptlar yaklaşık 1-2 ayın sonunda tünelin ucunda ölürler. Genellikle erişkin hastaların çoğunda dişi sarkopt sayısı ortalama 10-15, çocuklarda ise 20 ile sınırlıdır. İnfestasyondan yaklaşık üç ay sonra konak hücresel immünitesi ve yoğun kaşıntı ile mevcut sarkoptların çoğunun mekanik olarak yok edilmesiyle sayıları hızla azalır.

4. **Bulaşıcılık:** Klasik uyuzda temel bulaş yolu en az 15-20 dakika süren yakın temastır (tekrarlayan ya da sürekli ten-tene temas, cinsel temas gibi). Kısa süreli selamlaşma, sarılma ya da muayene risk taşımamaktadır. Nadiren, özellikle de krutlu uyuz gibi sarkopt miktarı daha yüksek olan dirençli uyuz olgularında, ortak kullanılan çamaşır, çarşaf veya diğer eşyalar ile de bulaş olabilmektedir. Sarkoptla ilk kez karşılaşmış birinde uyuz infestasyonunun 2-6 hafta boyunca asemptomatik seyredebilme özelliği bulaştırıcılık açısından önemlidir. Kaşıntı ve klinik belirtiler sarkoptların kendisi, yumurtası, dışkısı ve salgısına karşı gecikmiş tip 4 hipersensitivite reaksiyonu nedeniyle geç ve sinsice başlamaktadır. Tekrarlayan infestasyonlarda ise bulgular saatler-günler içinde gelişir.

5. **Klinik özellikler:** Uyuzun en sık görülen klinik formu klasik uyuzdur. Bunun dışında nodüler uyuz ve krutlu uyuz olmak üzere iki temel klinik formu daha vardır.

a. **Klasik uyuz:** Klasik uyuzun ana semptomu özellikle geceleri artan ve genellikle uyku kalitesini olumsuz olarak etkileyen şiddetli, inatçı, generalize kaşıntıdır. Erişkinlerde uyuz tipik olarak baş, boyun, yüz, interskapüler ve medyotorasik bölgeleri etkilemez, ancak bebek, yaşlı ve immunsupresif bireylerde bu alanları da etkileyecek şekilde tüm vücut tutulabilir.

   Klasik uyuzda görülen lezyonlar nonspesifik ve spesifik olarak ikiye ayrılır.

✓ **Uyuzun nonspesifik lezyonları**; hipersensitiviteye bağlı olarak ortaya çıkan, genellikle simetrik dağılımlı, polimorfik (yoğun kaşıntıya bağlı ekskoriyasyonlar, eritemli ürtikeryal papüller, üzerinde hemorajik krutlar bulunan ekskoriye inflamatuar papüller, papülovezikül̈ler, impetiginizasyon/püstüller, likenifikasyon ve/veya prurigo nodularis şeklinde) lezyonlardır. Parmak aralarından başlayan kaşıntılı nonspesifik lezyonlar bilekler, dirseklerin ekstansör bölgeleri, aksiller bölge, penis, skrotum, kadınlarda meme areolaları, gluteal, sakral ve periumbilikal bölgeye yayılır.

✓ **Uyuzun tipik spesifik lezyonları** olan; tünel (sillon) ve vezikül perlede dişi sarkopt bulunmaktadır. Deriden hafif kabarık, beyazımsı gri renkli, 1 cm uzunluğuna varabilen, sonunda siyah bir nokta içeren S şeklinde, dalgalı iplik benzeri veya lineer görünümlü tünellerin tavanında sarkoptun açtığı hava deliklerine giren kirler nedeniyle siyah noktalar izlenir. Genellikle ince stratum korneuma sahip kılsız bölgeleri tutma eğiliminde olan tüneller en sık el bilekleri, el parmak araları, parmak lateralleri, tenar, hipotenar çıkıntılar, aksilla, gluteal bölge ve peniste görülür. Vezikül perle ise tünelin hemen ucunda veya ondan bağımsız olarak görülebilen inci tanesine

benzeyen küçük papüloveziküler lezyonlardır. Genital bölgede uyuza bağlı olarak gelişen ektimatoid ülserasyonlara veya kırmızı-kahverengi ekskoriye papüllere "uyuz şankrı" adı verilir.

b. **Nodüler uyuz:** Uyuz sonrası %7-10 oranında görülen ve genellikle yeterli bir uyuz tedavisinden sonra aylar boyunca inatçı bir şekilde kalan kahverengi-kırmızı renkli kaşıntılı nodüllerle karakterizedir. Özelliklerde erkeklerde, genital, inguinal, femoral ve aksillar bölgelerde çapı 2 cm'ye varabilen bu lezyonlarda sarkopt görülmez. Bunların akar antijenlerine ve feçesine karşı lokal alerjik hipersensitivite sonucu ortaya çıktığı düşünülmektedir. Histopatolojik olarak kutanöz CD30+ psödolenfoma özelliklerini gösterir.

c. **Krutlu uyuz (keratotik uyuz, Norveç uyuzu):** Nadir görülen bu uyuz tipi yaşlı, hareketsiz, felçli, yatağa bağımlı, mental geriliği ve nöropatisi bulunan kişilerde veya sarkopta karşı duyarlılığın oluşamadığı steroid kullanımında, organ transplantı yapılmış, immünsupresif ve HIV pozitif hastalarda ortaya çıkar. Hücresel aracılı immünitenin bozukluğu ve kognitif bozukluklar veya fiziksel yetersizlik nedeniyle kaşıntıya kaşıma yanıtının yeterli olarak verilememesi sarkopt sayısının aşırı artmasına katkıda bulunur. Bununla beraber bazı hastalarda herhangi bir risk faktörü bulunmayabileceği de akılda tutulmalıdır. Sarkoptlar mekanik olarak uzaklaştırılamadıkları için hastaların vücutlarında binlerce hatta milyonlarca sayıda olması nedeniyle aşırı bulaşıcıdır ve hastanelerde uyuz salgınlarına neden olabilir. Klinik olarak vücutta yaygın hiperkeratoz ve krutlar, başlıca el, ayak, diz, dirsek gibi akral bölgelerde kalın hiperkeratotik plaklar ve palmoplantar derin fissürlerle karakterizedir. Subungual hiperkeratoz ve tırnak distrofisi eşlik edebilir. Sıklıkla kaşıntı hafif veya yoktur. Bazen tüm vücutta yaygın eritem hatta eritrodermi gözlenebilir. Bu tablo klinik görünüm nedeniyle psoriyazise benzeyebilir. Bazı olgularda yaygın lenfadenopatiler ve eozinofili bulunabilir. Krutlu uyuzda sekonder bakteriyel infeksiyonlar veya altta yatan hastalıklar nedeniyle mortalite riski yüksektir.

d. **Atipik klinik formlar:** Uyuz hastalığının klasik lokalizasyonlardaki tipik lezyonları dışında psoriyazis, kerion selsi ve tinea inkognito, dermatitis herpetiformis, dermatomiyozit, sistemik lupus eritematozus, ürtikerya pigmentoza, langerhans hücreli histiyositoz, pitriyazis rosea ve subkorneal püstüler dermatoz benzeri, büllöz, purpurik, ekimotik veya reaktif ürtikeryal lezyonlar gibi atipik klinik görünümleri de olabilir.

✓ **Hijyeni iyi olan hastalardaki uyuz:** Kişisel hijyenine ve temizliğe dikkat eden, sık yıkanan hastalarda lezyonlar dağınık, tüneller az sayıda ve belirsiz olabilir. Ancak kaşıntı şiddeti değişmez.

✓ Görünmez uyuz (skabiyes inkognito): Topikal veya sistemik steroid kullanımı antiinflamatuar etkiyle uyuz lezyonlarının oluşumunu baskılayabilir. Kaşıntı şiddetinin çok azalmadığı bu tabloda lezyonlar atipik ve daha yaygın olabilir.

✓ **Bebek ve çocuklarda uyuz:** Klasik uyuzda erişkinlerde tutulmayan palmoplantar bölge, yüz, boyun, saçlı deri ve kulak arkaları çocuklarda sık olarak etkilenir. Bu yaş grubunda inflamatuar lezyonlar, vezikülopüstüller ve nodüllere sık rastlanır. Ekzematizasyon ve impetiginizasyon yaygındır. Klasik uyuzdaki tüneller çocuklarda pek görülmez. Vezikülopüstüller ve papüler lezyonlar özellikle akral yerleşim göstererek palmoplantar bölge ve ayak sırtını etkiler. Uyuz tedavi edilse bile oluşmaya eğilimli nodüler lezyonlar tedaviye oldukça dirençlidir. Bu nodüller erişkinlerdeki genital yerleşimin aksine daha çok aksiller bölge ve sırtta gözlenir.

✓ **Yaşlılarda uyuz:** Yaşlılarda uyuza karşı gelişen inflamatuvar deri reaksiyonu hafif olabilir ve atipik prezentasyon yaygındır. Sıklıkla senil pruritus olarak yanlış ve geç tanı alır. Özellikle yatağa bağımlı hastalarda sırt lezyonları, vezikülobüllöz lezyonlar ve saçlı deri tutulumu ile seyredebilir. Genellikle yaşlılarda görülen nadir bir uyuz formu olan veziküler-büllöz uyuzun klinik, histolojik ve immünfloresan bulguları ile büllöz pemfigoidden ayırımı zordur.

6. **Tanı:**

✓ Klinik muayenede kaşıntı (sıcakla artan, gece yatağa girince ortaya çıkan veya uykudan

uyandırabilen inatçı şiddetli kaşıntı) varlığında eşlik eden tipik dağılımlı tipik lezyonlar, erkek genital bölgesi ve kadınlarda meme areola tutulumu, tünel ve veziküllerin saptanması ve temas öyküsünün varlığı uyuz tanısı koymada yardımcıdır. Genellikle yakın çevredeki kişilerde, aile üyelerinde ve yakın temaslılarında kaşıntı hikâyesi vardır ancak uyuz erken dönemde semptomsuz olduğu ve kaşıntı sinsice başlayıp arttığı için her zaman bu öyküyü alınamayabilir.

- ✓ Kesin uyuz tanısı sarkoptun kendisi, yumurtaları veya dışkısının gösterilmesi ile konur. Uyuz tanısında uygulanan spesifik yöntemler, deri kazıntılarının ışık mikroskobunda incelenmesi (direkt muayene) ve tünel içinde yerleşmiş olan akarın dermoskopik olarak görülmesidir.
- ✓ Direkt muayenede tünel veya vezikül perlenin tavanı 15 numara steril bisturinin keskin ucuyla kazınarak veya iğne ucu yardımıyla kaldırılarak alınan materyal lam üzerine yerleştirildikten ve üzerine mineral yağı damlatıldıktan sonra lamelle kapatılıp ışık mikroskobunda incelenir. x10 büyütme ile sarkoptun kendisi ya da feçesinin görülmesi kesin tanıyı koydursa da, görülmemesi uyuz tanısını dışlamaz. Bu yöntem invaziv olduğu için bebeklerde daha kolay bir yöntem olarak selofan bantın lezyonlu bölgeye birkaç kez yapıştırılıp çekilmesi ile elde edilen materyal incelenebilir. Yapılması kolay olan bu testin sensitivitesi düşük, pozitif prediktif değeri yüksek olup taramada da kullanılabilir. Mikroskobik incelemede erişkin sarkoptların dişileri (400x300 µm boyutunda), yumurtaları (saydam, oval, uniform ve 100-150 µm boyutunda) ve feçesleri (kahverengi, düzensiz şekilli, yumurtalardan daha küçük kümeler şeklinde) görülür.
- ✓ Daha spesifik ve dermatoloji uzmanlarının başucu cihazlarından biri olan el dermoskopisi ile derinin 10 kat büyütmeli incelemesinde görülen "jet ve bulutu bulgusu" uyuz için patognomoniktir. Sarkoptun pigmente ön kısmına karşılık gelen karakteristik küçük siyah üçgen şeklinde yapılar ve bitişiğinde tünele karşılık gelen lineer segmentin birlikte görünümü, jetlerin arkalarında bıraktıkları duman izine benzetilmiştir. Dermoskopinin sensitivitesi direkt mikroskopiden daha yüksek, spesifitesi ise düşük bulunmuştur.
- ✓ Atipik seyreden şüpheli olgularda deri kazıntısında *Sarcoptes scabiei* DNA'sını saptayan polimeraz zincir reaksiyonu (PCR) yöntemi, noninvaziv, hızlı ve duyarlı bir yöntemdir. Özellikle başarılı bir tedaviyle 28 günlük dönemden sonra hala PCR pozitifliği varsa tedavi yetersizliği, tedavi ihtiyacı veya reenfestasyon düşünülmelidir.
- ✓ Uyuz tanısında nadiren deri biyopsisi ile histopatolojik incelemeye başvurulur. Eozinofilden zengin perivasküler inflamatuvar infiltrat ve spongiyoz, ödem ve epidermal spongiyoz nonspesifik bulgulardır. Ancak biyopside stratum korneum içinde sarkopt, yumurtaları veya feçesinin görülmesinin veya yumurta kalıntıları olan "*pink pigtail*" yapılarının varlığı kesin olarak uyuz tanısını koydurur.
- ✓ Uyuz tanısında tüm bu tanı testlerinin negatif olması tanıyı dışlamaz. Klinik şüphenin varlığında ampirik skabiyes tedavisi verilmelidir. Klinik semptom ve bulguların ortadan kalkarak iyileşmenin görülmesiyle de tanı dolaylı olarak doğrulanmış olur.

7. **Ayırıcı Tanı:** Uyuz diğer deri hastalıklarını taklit edebilir. Ayırıcı tanı açısından akla gelmesi gereken hastalıklar arasında atopik dermatit, alerjik kontakt dermatit, impetigo, folikülit, diğer artropod reaksiyonları, nörotik ekskoryasyon, prurigo ve ilaç reaksiyonları, özellikle yaşlılarda büllöz pemfigoid gibi otoimmün büllü hastalıklar, bebek ve küçük çocuklarda ise akral ve baş-boyun lokalizasyonları nedeniyle infantil akropüstüloz ve Langerhans hücreli histiyozis sayılabilir.

8. **Komplikasyonlar:** *Sarcaptes scabiei var. hominis* herhangi bir viral veya bakteriyel enfeksiyon etkenine vektörlük yapmaz. Ancak kaşıma ve deri bariyerinin bozulması sonucu kolaylıkla çoğalabilen stafilokok ve Grup A streptokoklarla impetigo, ektima, fronkülozis ve hipodermit gibi lokal bakteriyel deri infeksiyonları yanında bakteriyemi ile poststreptokokal akut glomerulonefrit gelişebilir. Özellikle atopik bünyeli bireylerde hem aktif infestasyon döneminde hem de tedavi sonrasında sekonder ekzematizasyon görülebilir. Hastaların büyük çoğunda gece artan şiddetli kaşıntıya bağlı uyku bozuklukları ve anksiyete eşlik edebilmektedir.

9. **Tedavi:** Tedavide primer olarak sarkoptların ortadan kaldırılması, sekonder olarak da semptomların (kaşıntı, spesifik ve nonspesifik inflamatuar belirtiler, sekonder infeksiyonlar, ekzematizasyon) giderilmesi hedeflenmektedir. Çeşitli lokal ya da sistemik uygulanabilen ilaçların seçiminde tedavide direnç oluşmasına ve yan etkilere göre karar verilmektedir. Tedavide esas olan hızlı izolasyon, kişinin uygun ve yeterli tedavisi yanında temasta olunan kişilerin de saptanarak tedavisi ve çevresel ortam/eşya temizliğidir.

a. **Topikal Tedavi:**

- ✓ Uygulama süreleri farklılık gösteren topikal uyuz tedavilerinin doğru uygulanması çok önemlidir. Lokal ilaç uygulamasının vücudun tüm bölgelerine ulaşması açısından başka bir birey tarafından eldiven kullanılarak yapılması daha uygun olur. Özellikle gece yapılması gereken bu işlemde, keselenerek yapılan sıcak bir banyonun ardından vücudun tam kurumasını takiben yaklaşık bir saat sonra uygulama yapılır. Sağlıklı erişkinlerde baş-boyun tutulumu görülmemesi nedeniyle, kulak arkalarından ve enseden başlanarak boyundan aşağı tüm kıvrım yerleri ve tırnakların iç kısımları dahil olacak şekilde bütün vücuda ilaç sürülmesine özen gösterilmelidir. Ancak şüpheli atipik lezyonlarda, yaşlılarda ve üç yaşından küçük çocuklarda perioral ve periorbital bölge korunarak kafa derisi ve yüz de tedaviye dahil edilmelidir. İlaç sürüldükten sonra ellere pamuk eldiven giyilmeli, mümkünse eller yıkanmamalı ve yıkandığında da tekrar ilaç sürülmelidir. İlaç, uyuz olmayan biri tarafından uygulanıyorsa tek kullanımlık eldiven giyilmelidir.
- ✓ Hastalara uygulanacak ilaç, uygulama miktarı ve yöntemi ile alınacak önlemleri anlatan yazılı bir bilgilendirme yapılması önemlidir.
- ✓ Lokal skabisitlerin akarların yetişkin, larva ve yumurtalarına etki ettikleri bildirilmekteyse de, önlem olarak bir hafta sonra ikinci bir doz önerilmesi uygun olur.
- ✓ Hasta takipleri tedaviden sonraki 4-6 hafta boyunca yapılmalıdır.

(1) **Permetrin:** Klasik uyuz tedavisinde ilk seçenek olarak %5'lik permetrin kullanılır. Permetrin %5'lik kremin (erişkinler: 30 gr, 6-12 yaş: 15 gr, 2 ay-5 yaş: 7,5 gr) 8-14 saat uygulanması önerilmektedir. Ortalama bir erişkin için 30 gram uygulamak yeterlidir. Permetrin için 48 saat boyunca total emilim vücuda uygulanan miktarın %0,7'sidir. Toksik etkisi az olup, iyi tolere edilmektedir. Yan etki olarak var olan kaşıntıda artış, bazen de yanma, hafif batma hissi, geçici parestezi ve nadiren allerjik kontakt dermatit yapabilir.

(2) **Benzil benzoat**: Peru balsamında bulunan bu madde, günde iki kez 2-3 gün süre ile kullanılır ve on gün sonra tekrarı önerilir. %10'luk form 1 yaşından sonra, %25'lik formu ise 12 yaşından büyük hastalarda kullanılabilir. İrritandır ve gözlerde konjuktivite neden olabilir.

(3) **Kükürt:** Ucuz ve etkili olan kükürt preparatları genelde vazelin içerisinde hazırlanır. Çocuklarda %2,5'luk, erişkinlerde %10'luk konsantrasyonlar tercih edilmektedir. Üç gün üst üste çene altından başlayarak ayak parmak ucuna kadar tüm vücuda sürülüp dördüncü gün banyo yapılması önerilmektedir. Kükürt içeren Wilkinson pomadının sistemik absorbsiyonu ve toksisitesi olmadığından özellikle gebelerde, emziren annelerde ve çocuklarda kullanılabilmektedir. Ancak kötü kokulu olması, deriyi boyaması ve irritasyon yapabilmesi dezavantajlarıdır.

(4) **Krotamin:** Bazı Avrupa ülkelerinde %10 losyon, krem, pomat formları ve %5 gel formu bulunan krotaminin etkinliği diğer ilaçlar kadar iyi değildir. Beş ardışık gün uygulama gerektirir. Antipruritik ve antibakteriyel etkisi bulunmaktadır.

(5) **Lindan %1 (gama benzen hekzaklorid):** Etkinliği permetrine yakın olmakla birlikte nörotoksisite gibi yan etkilerinden dolayı günümüzde güvenilirliği tartışılır haldedir. Permetrine göre insan

derisinden 20 kat daha fazla emilir. Uygun dozda kullanılırsa ciddi yan etki riski oldukça düşük olmasına rağmen, merkezi sinir sisteminde uyarılma, konvülziyonlar, bulantı, kusma ve aplastik anemi bildirilmiştir. Gebe, çocuk ve derisinde ekskoriye lezyonları olanlarda kullanılmamalıdır. Normal kuru deriye uygulanmalı, uygulama öncesi banyo yapılmamalıdır. Tek uygulama yeterli olup 8-12 saat sonra yıkanmalıdır. Ülkemizde antiskabietik olarak bulunmamaktadır.

b. **Sistemik Tedavi:** İvermektin, uyuz tedavisinde sistemik olarak kullanılan (0,2 mg/kg, 3 gr'lık tabletlerden 15-24 kg: 1 tb, 25-35 kg: 2 tb, 36-50 kg: 3 tb, 51-65 kg: 4 tb, 66-79 kg: 5 tb, ≥80 kg: 6 tb) tek ilaçtır. Artropodlarda ve helmintlerde nörotransmisyona etki ederek, paralizi ve ölüme neden olur. Özellikle tekrarlayıcı, konvansiyonel tedavilere dirençli, infekte ya da ekzematize deri lezyonları olan ve krutlu uyuz olgularında kullanılmaktadır. Endemik bölgelerde ve uyuz epidemilerinde, çok sayıda kişi infekte olduğunda oral ivermektin kullanımı topikal tedavilere göre daha kolay kullanılır. Sinir sistemi hastalıklarında, gebelikte, emzirmede, 5 yaşından küçük veya kilosu 15 kg'dan az olan çocuklarda ve alerjik reaksiyonu olanlarda kontrendikedir. Gebelik kategorisi C'dir. Dünyada Fransa başta olmak üzere yaklaşık 10 ülkede uyuz tedavisinde ilk seçenek olarak kullanılmaktadır. Oral ivermektinin eliminasyon yarı ömrü kısadır (28±10 saat). Sadece olgun akarlar üzerinde etkili olup yumurtalara ve çok genç akarlara etki etmez. Bu yüzden tek doz uygulama tedavide yeterli değildir ve 7-14 gün sonra ikinci bir doz uygulanması önerilmektedir. Oral alındıktan sonra 4 saatte plazmada en yüksek konsantrasyona ulaşır. Yemeklerle alımı emilimi ve biyoyararlanımı arttırır. En sık yan etkiler hipotansiyon, halsizlik, baş ağrısı, ateş, anoreksi, eklem ve kas ağrısı, eozinofili, lenf nodlarında büyüme, döküntü ve kaşıntıdır. Karaciğerde metabolize olur, inaktif metabolitleri böbrekle atılır. Böbrek yetmezliğinde doz ayarlanması gerekli değildir.

c. **Özellikli uyuz olgularında tedavi:**

- ✓ Özellikle, tüm ailenin enfeste olduğu durumlarda bebeklerin ve gebelerin bazı tedavi alternatiflerini kullanamaması tedaviyi zorlaştırmaktadır. Uyuz tedavisinde ilk basamak tedavilerden biri olan permetrin, benzil benzoat ve sülfür içeren preparatların gebelik sırasında kullanımı güvenlidir. Bebeklerde emzirme yoluyla temas etmesi nedeniyle göz çevresi dışında yüz derisi de tedavi edilmelidir. Topikal permetrin tedavisi 2 ay ve üzeri yaş gruplarında güvenli olup, daha küçük bebeklerde %5-10'luk sülfür-vazelin karışımının üç gün süreyle uygulanması tek tedavi alternatifidir. İvermektin tedavisi ise 15 kilogram ve üstü çocuklarda kullanılabilir.
- ✓ Nodüler uyuz, topikal ve intralezyoner steroidlerle tedavi edilebilir.
- ✓ Sekonder infeksiyon gelişen hastalarda topikal ve sistemik antibakteriyellerin kullanımı gerekebilir.
- ✓ Krutlu uyuzda 0,2 mg/kg dozundaki oral ivermektinin 1. ,2. ,8. ,9. ve 15. günlerde verilmesi, şiddetli olgularda gerekirse 22. ve 29. günlerde de tedaviye devam edilmesi önerilir. Bu tedaviyle birlikte %5 permetrin veya benzil benzoat ile 7 gün boyunca topikal uygulama yapılması ve sonrasında kür oluncaya kadar topikallere haftada 2 kez

devam edilmesi tedavi başarısını arttıracaktır. Krutlu uyuz gibi subungual tutumunun yoğun olduğu hastalarda oral tedavinin kalınlaşmış keratotik debrise penetre olamadığı için topikal ilaçların tedaviye eklenmesi önemlidir. Wilkinson pomadın, hem keratolitik hem de antiskabietik etkisiyle krutlu uyuzda kullanımı oldukça iyi sonuçlar verir. Hastanede yatan hastalarda uyuz epidemilerinin en sık sebebi krutlu uyuz olduğu için kür sağlanana kadar sıkı izolasyon yapılmalı, primer bakım sağlayanlari sağlık personeli ve hasta yakınları hijyen, temas ve tedavi açısından iyi bilgilendirilmelidir.

11. Genel önlem ve öneriler:

- ✓ Kaşıntı duyarlanmaya bağlı başladığı için bundan önceki dönemde konakta bol miktarda sarkopt bulunabilmekte ve bulaş en fazla bu dönemde olabilmektedir. Bu nedenle uyuz tanısı alan hastaların kaşıntılı olsun veya olmasın tüm aile bireyleri ile yakın çevresindeki kişiler aynı anda tedavi edilmelidir.
- ✓ İlk tedavide ilaca maruz kalmayan ve yumurtadan yeni çıkan sarkoptları da tedavi etmek için 1-2 hafta sonra ikinci bir uygulama önerilir. Yakın teması olan semptomsuz kişilerde herhangi bir topikal ilacın bir kez uygulanması yeterlidir.
- ✓ Kullanılan tedaviye uygun sürenin sonunda banyo yapılmalı, sonrasında özellikle son 3 gün içinde kullanılan giysiler, çarşaflar, havlular en az 60 °C derecede çamaşır makinasında yıkanmalıdır ve kızgın ütüyle ütülenmelidir. Eğer bunlar yapılamıyor ise yıkanmayan materyaller için insektisid pudra ve aerosoller, gerekirse kuru temizleme uygulanabilir. Temaslı eşyalar 72 saat 21 derecelik ortamda ya da 1 hafta süreyle ağzı kapalı plastik torba içinde bekletilebilir.
- ✓ Tedavinin başarılı olabilmesi için enfeste kişiyle birlikte aynı evde yaşayan ve yakın temas eden tüm bireyler yeniden bulaşmayı önlemek amacı ile tedavi olmalıdır. Hastalık yakın temas ile bulaşabildiği için hastaların ve eşlerinin tedavi rutinini tamamlayana kadar ilişkiden kaçınması önerilmektedir. Hastaların son iki aydaki cinsel eşlerinin tespit ve tedavisi epidemiyolojik olarak önem taşımaktadır.
- ✓ Uyuz enfestasyonunun endemik olarak gözlemlendiği bölgelerde, bakımevi, hapishane ve hastane gibi kapalı ve ortak yaşam alanlarında yaşayan kişilerde belirti ve bulgulardan bağımsız olarak toplum tedavileri önerilmektedir. Toplum tedavilerinde, kullanımının daha kolay olması nedeniyle oral ivermektin tedavisi önerilmektedir. Topikal permetrin ve oral ivermektin tedavilerinin bir arada kullanılmasının güvenli olduğu ve hatta sinerjistik etki gösterdiği bildirilmiştir.
- ✓ Hastaya tedaviden hemen sonra kaşıntının ortadan kalkmayabileceği, sarkoptlar ve yumurtalar tedavi ile ölse bile tünel içindeki materyale karşı sensitizasyon nedeniyle kaşıntı tedaviden birkaç hafta sonra bile devam edebileceği ve azalarak geçeceği anlatılmalı, sık tedavi uygulamalarından ve irritasyon yapıcı yıkamalardan kaçınması tavsiye edilmelidir. Ancak kaşıntı giderek artıyorsa reenfestasyon düşünülmelidir. Herhangi bir tedavinin başarılı olup olmadığını değerlendirmek için bir ay takip etmek gerekir.
- ✓ Sarkopt varlığının dışlandığı ancak kaşıntısı devam eden hastalarda semptomlara yönelik olarak antihistaminikler ve yerel kortikosteroidler önerilebilir.
- ✓ Tedavi ile semptomların gerilemediği dirençli olgularda yetersiz tedavi, re-enfestasyon, tedaviye direnç, yerel tedavilere bağlı irritan dermatit, parazit delüzyonları veya ev tozu sarkoptlarının antijenleri ile çapraz reaksiyon gelişimi akla gelmelidir.
- ✓ Uyuz vakalarındaki artışla beraber ilaçlara karşı direnç gelişimi de önemli bir sorun haline gelmiştir. Özellikle, en sık kullanılan tedaviler olan permetrin ve ivermektin tedavilerine karşı direnç gelişimi klinik pratikte hekimleri zorlayan uyuz vakaları olarak karşımıza çıkmaktadır. Anti-inflamatuvar, anti-bakteriyel ve kaşıntı önleyici özellikleri olan Çay ağacı yağının akarisidal etkileri de görülmüştür. Özellikle krutlu uyuz vakalarında, %5'lik çay ağacı yağının haftada 2-3 kez 1-4 hafta süreyle diğer topikal ve sistemik uyuz tedavilerine ek olarak kullanılması tedavi başarısını arttırmıştır.

PEDİKÜLOZİS (BİTLENME)

Bit enfestasyonları (pedikülozis) sıklıkla kötü hijyen koşullarında yaşayan bireylerde görülmekle birlikte kişiden kişiye bulaş olması nedeniyle toplumun her kesimini etkileyebilir. En sık görülen formu pedikülozis kapitis olup, diğer iki tip ise pedikülozis korporis ve pedikülozis pubistir.

1. Pedikülozis Kapitis (Baş bitlenmesi)

a. Etyopatogenez: Etkeni (*Pediculus humanus capitis)* 2-4 mm boyutlu, 3-6 saatte bir kan emerek beslenen ve saçlı deriye 2-4 mm yakınlıkta olacak şekilde günlük 5-6 yumurta (sirke) bırakarak tedavisiz bir ay yaşayabilen bir parazittir. Baş biti enfestasyonu sıklıkla okul çağındaki çocukları ve kızları etkilemektedir. Bulaş temelde baş başa yakın temas ile olur, ancak parazitle enfekte tarak, şapka ve yastık kılıfı gibi ortak kullanılan eşyalar yoluyla da olabilmektedir. Bitler uçamazlar ve hayvanlardan bulaş bildirilmemiştir. Saçlı derinin 0. 6 mm yakınında olan yumurtalar genellikle canlıdır. Bununla birlikte yaz aylarında ve sıcak iklimlerde saçlı deriden daha uzakta bile canlı sirkeler görülebilir.

b. Klinik: Pediküloziste temel klinik belirti ve bulgular genellikle ense, kulak arkası ve saçlı derideki kaşıntıdır. İlk enfestasyonda immün duyarlanmaya bağlı olarak kaşıntının başlaması 2-6 hafta sürebilir. Kaşıntının yanı sıra bazı olgularda ateş ve halsizlik, ayrıca ekskoriyasyon, eritem ve sekonder enfeksiyonun eşlik etmesiyle sevikal lenfadenopati görülebilir.

c. Tanı: Saçların 0,2 mm aralıklı ince dişli bir tarakla taranması esnasında canlı bitlerin görülmesi ile konur. Yalnızca sirkelerin görülmesi aktif enfestasyonu göstermez. Sirkeler saça sıkıca yapışık ve saçtan ayrılmaları zor olması nedeniyle seboreik dermatit ve psoriasisin neden olduğu saçlı deri skuamlarından ve saç spreyi kalıntılarından ayırtedilebilir. Saçların mikroskobik incelemesi de tanıda yardımcı olabilir.

d. Tedavi: Aktif enfestasyonu olan kişiler tedavi edilmeli ve yakın temasta olan diğer bireyler de taranmalıdır. Tedaviyle birlikte yatak örtüleri, kıyafetler ve havlular 50 °C ve üzerindeki sıcaklıklarda yıkanmalı, ayrıca tarak ve saç fırçası gibi eşyalar dezenfekte edilmelidir. Başlangıç tedavisinde topikal pedikülositlere ek olarak bitlerin mekanik olarak temizlenmesi ve sık dişli bir tarakla ıslak taraması sıklıkla başarılı olur. Aktif enfestasyonun devamı halinde bir hafta-on gün sonra tedavi tekrarlanmalıdır. Ancak dirençli vakalarda oral tedavilere geçilebilir.

(1) Topikal tedavi:

- ✓ Topikal pedikülositler parazitin sodyum kanallarını bloke ederek veya respiratuvar paralizi yoluyla pedikulosidal ve/veya ovosidal etkinlik gösterirler. Topikal permetrin veya piperonil butoksidli topikal piretrin, bu ajanlara direncin olmadığı bölgelerde tedavide ilk tercih edilecek ve en ucuz topikal ajanlardır. Piretrinler alerjik rinitli kişilerde nefes almada zorluğa sebep olabilirken, krizantemumlara alerjisi olan kişilerde de permetrin kullanımı önerilmez. Yine piretrinler ancak 2 yaş üstünde kullanımı önerilirken, permetrin 2 aydan büyük bebeklerde kullanılabilir. Piretroid direnci durumunda ise malatyon, benzil alkol, spinosad, topikal ivermektin gibi diğer pedikülositler tercih edilebilir.
- ✓ Topikal pedikülositler uygulanırken perkutan absorbsiyonu en aza indirgemek için, derinin serin ve kuru olduğundan emin olunmalıdır. Kuru saça uygulanıp 10 dakika bekletilir ve yıkanır. Sıklıkla bir hafta sonra uygulamanın tekrarlaması ile tedavi başarısı artar. Uygulamadan önce saç kremi kullanılması tedavinin etkinliğini azaltır. Topikal pedikülositlerin küvette veya duştan ziyade lavaboda yıkanması deriye temasın azaltılması açısından önemlidir. Yıkanırken sıcak su yerine ılık su kullanmak vazodilatasyona bağlı oluşabilecek ilaç absorbsiyonunu ve sistemik

emilimi azaltmaktadır.

- ✓ %1'lik permetrin krem: Permetrinin rezidüel aktivitesi olup insanlardaki toksisitesi düşüktür, ancak uygulama alanında kaşıntı ve eriteme neden olabilmektedir. Permetrinle benzer etki mekanizmasına sahip olan %0. 33 piretrin krem permetrine göre daha yüksek oranda alerjik reaksiyona neden olur. Permetrinin ve piretrinin absorbsiyonu düşük olup gebelik kategorisi B'dir.
- ✓ %0. 5 malatyon: Organosfosfat grubundan olup kolinesteraz inhibitörüdür ve yüksek pedikülosidal etkinliğe sahiptir. Malatyonun diğer pedikülositlere göre daha uzun uygulama süresi olup kuru saça 8-12 saatlik süreyle uygulanır. Pahalı ve kötü kokuludur. Buharı gözü tahriş edebilir. Yanıcı özelliği nedeniyle saç kurutma makinası kullanılmamalı ve ateşe yaklaşılmamalıdır. Yutulursa solunum depresyonuna yol açabilir. Gebelikte B kategorisindedir. 2 yaş altında kullanılmamalıdır.
- ✓ %5 benzil alkol: Gebelerde ve laktasyonda kullanılabilecek güzel kokulu bir ajandır. Biti respiratuvar asfiksi aracılığıyla öldüren bu ajanın ovosidal etkinliği yoktur. Deride, saçlı deride ve gözlerde irritasyona yol açabilir. Altı aydan büyük çocuklarda kullanılabilir.
- ✓ %0. 9 spinosad süspansiyon: 6 ay altında kullanımı uygun değildir. Uygulama sonrasında eritem ve irritasyon gözlenebilir.
- ✓ %1'lik lindan (gama-benzen hekzaklorür): Toksik etkileri nedeniyle ilk tercih olarak seçilmemeli ve şampuan formu saçlı deride 4 dakikadan uzun tutulmamalıdır. Absorbsiyon oranı yüksek olup nörotoksisite ve kemik iliği supresyonu yapabilmektedir. Gebelerde, nöbet öyküsü olan bireylerde ve yenidoğanda kullanılmamalıdır.
- ✓ %0. 5 ivermektin losyon: Glutamat aracılı klorid kanallarına bağlanarak bitte paralizi ve ölüme yol açar. Genelikle malatyon gibi tek uygulama yeterlidir. 6 aydan büyük çocuklarda kullanılabilir. İyi tolere edilirse de gözlerde irritasyon, saçlı deride kuruma ve yanma hissi yapabilir. Altı aydan küçük bebeklerde güvenilirliği kanıtlanmamıştır.

(2) Sistemik tedavi: Topikal tedaviye dirençli vakalarda 0,2 mg/kg dozunda kullanılan ve 10 gün sonra tekrarlanan oral ivermektin ile başarılı sonuçlar alınmıştır.

2. Pedikülozis Korporis (Vücud bitlenmesi)

a. Etyopatogenez: *Etken pediculus humanus corporis,* morfolojik olarak baş bitine benzemekte ve kan emmeksizin 3 güne kadar yaşayabilmektedir. Kötü hijyen ve sağlıksız yaşam koşulları ile ilişkilidir. Düşük sosyoekonomik koşullarda yaşayanlarda, evsizlerde, kapalı ve kalabalık ortamlarda daha sık görülür. Bulaş enfeste kişiyle yakın temasla ya da ortak kullanılan eşyalar, kontamine giysiler ve yatak ile olur. Parazit vücut yüzeyinde yaşar, ancak yumurtalarını giysilerin üzerine (sıklıkla iç kıvrım ve dikiş bölümlerine) bırakır. Kan emerek beslenir, yaşam döngüsü baş bitine benzer. Epidemik tifus, siper ateşi ve tekrarlayan ateş gibi bazı enfeksiyonlar için (*Rickettsia prowazeki, Borrelia recurrentis, Rochalimea quintana*) vektör görevi görebilmesi açısından önem taşır.

b. Klinik: Temel yakınma kaşıntıdır. Lezyonlar sıklıkla bel çevresi ve aksilla gibi giysilerin deriyle temas eden bölgelerinde görülmektedir. Parazitin tükrük salgısı deride ortasında hemorajik bir pikür izi bulunan yoğun kaşıntılı papüller, eritem ve urtikaryal döküler gelişimine neden olur. Kaşıntıya bağlı çok sayıda ekskoriyasyonlar, likenifikasyon ve hiperpigmentasyon alanları görülür. İkincil bakteriyel infeksiyon ve lenfadenopati ortaya çıkabilir. Ekskoriyasyon,

hiperpigmentasyon ve sikatriksler ile karakterize polimorfik görünüme "serseri derisi" adı verilmiştir.

c. **Tanı:** Giysilerin dikiş yerlerinde yumurtaların veya bitin görülmesi yeterlidir. Nadiren deri üzerinde de gözlenebilir. Bu nedenle hastanın öncelikle giysileri incelenmelidir. Bite ait dışkı lekeleri de ipucu oluşturmaktadır. Atopik dermatit, kontakt dermatit, uyuz, nörodermatit gibi kaşıntıyla seyreden tüm dermatozlar ayırıcı tanıya girer.

d. **Tedavi:** Enfeste kişinin kullandığı giysilerin ve yatak örtüsü, nevresim, çarşaf, havlu gibi kişisel eşyaların öncesindeki 2-3 gün öncesinden başlayarak en az 50 derecelik yüksek sıcaklıkta yıkanmalı veya kuru temizleme yapılmalıdır. Kişiden uzakta bitler 48 saat yaşayabilir, yıkanamayan ürünler en az 72 saat poşetlenerek bekletilebilir. Kişisel hijyen kurallarına uyulmalı ve düzenli banyo yapılmalıdır. Tedavide genellikle pedikülositlere ihtiyaç duyulmamakla birlikte vücut kıllarında bit bulunan durumlarda baş biti tedavisine benzer şekilde topikal tedaviler uygulanabilir. %5 permetrin kremin 8-10 saatlik tüm vücuda uygulanması önerilir. Kaşıntıyı azaltmak için antihistamikler, sekonder irritasyon ve ekzematizasyon için lokal kortikoidler ve enfeksiyonlara yönelik antibiyoterapi tedavileri eklenebilir.

3. Pedikülozis Pubis (Kasık bitlenmesi)

a. **Etyopatogenez:** Etken *Phthirus pubis*'tir. 0,8-1,2 mm uzunluğundaki dişi parazit 3-4 hafta yaşar ve günde en fazla 3 yumurta bırakır. Parazit baş ya da vücut bitine göre daha küçüktür. Vücut dışında ancak 14-24 saat canlılığını koruyabilir. Yumurtalarını kıla yapıştırır, 1 hafta içinde yumurtadan çıkanlar 2 hafta içinde cinsel olgunluğa ulaşır. Kirpikler dahil bütün vücut kıllarını tutabilen pedikülozis pubis genellikle yakın temasla ve sıklıkla erişkinlerde cinsel yolla bulaşan bir enfestasyondur. Daha az sıklıkta ortak havlu ve giysi paylaşımı ile de bulaşabilmektedir. Temel bulaş yolunun cinsel temas olması nedeniyle kasık biti olan hastalarda diğer veneryal hastalıklar da araştırılmalıdır. Çocuklarda kaş-kirpik tutulumunda ortak kullanılan kişisel eşyalarla bulaş düşünülmekle birlikte cinsel istismar yönünden de uyanık olunmalıdır.

b. **Klinik:** Pubik bölge, aksilla, bazen gövde kılları, daha az sıklıkta kaş ve kirpik tutulumu görülebilir. Kirpik tutulumunda kirpik diplerinde kabuklanma, konjuktivit ve preauriküler lenfadenopati görülebilir. Diğer bit enfestasyonlarında olduğu gibi pedikülozis pubis de temel olarak kaşıntıya sebep olur. Ancak kaşıntı orta şiddettedir, ekskoriyasyonlara sık rastlanmaz. Enfestasyonun uzun sürdüğü bazı olgularda alt karın bölgesi ve uyluk üstünde bit tükürüğünün antikoagülan özelliği nedeniyle *maculae ceruleae (taches bleues)* adı verilen mavi-gri maküler lezyonlar görülebilir.

c. **Tanı:** Kıl diplerinde parazitlerin ve yumurtalarının görülmesi tanı için yeterlidir.

d. **Tedavi:**

- ✓ Öncelikle tercih edilen topikal %1 permetrin, %4 piperonil bütoksit ve %0. 33 piretrin kuru deriye uygulanarak 10 dakika sonra yıkanmalı ve tedaviden 7-10 gün sonra yeniden uygulanmalıdır. Dirençli vakalarda %0. 5 malatyon ve oral ivermektin kullanılabilir. Ayrıca bit ve yumurtaların mekanik uzaklaştırılması, kişisel eşyaların yüksek ısıda yıkanıp ütülenmesi gerekmektedir. Kılların traşlanması gerekli değildir.
- ✓ Kaş-kirpik tutulumunda ise lokal pedikülositler göz çevresine uygulanamayacağı için 8-10 gün boyunca günde iki kez vazelin uygulanarak bit ve yumurtalar mekanik olarak uzaklaştırılır.
- ✓ Pedikülozisli olguların semptom başlangıcından üç ay öncesine kadar olan cinsel

partnerleri enfestasyon açısından muayene edilmelidir.

✓ Cinsel temas yoksa aynı evde yaşayanlarda enfestasyon bulgusu olmadığı taktirde tedavi vermeye gerek yoktur.

KUTANÖZ LAYŞMANYAZİS

1. Tanım:

- ✓ Vektör aracılıklı bir hastalık olan layşmanyazis *Leishmania* genusuna dahil protozoal parazitlerin tipine ve konağın immün yanıtına bağlı olarak kutanöz, mukokutanöz ve visseral layşmanyazis olmak üzere üç temel formda karşımıza çıkabilir.
- ✓ Kutanöz layşmanyazis (KL) ilişkili parazitlerin farklı coğrafik bölgelerde farklı tiplerinin yol açtığı iki temel klinik form vardır: Orta ve Güney Amerika'da "Yeni Dünya KL"; başlıca Güney Avrupa, Ortadoğu, Güneybatı Asya ve Afrika'da gözlenen ve ülkemizdeki Şark Çıbanı'nın da karşılığı olan "Eski Dünya KL".
- ✓ Halk arasında halen "Şark Çıbanı" olarak bilinen bu tablo hayatı tehdit edici bir hastalık olmamasına karşın, kendiliğinden iyileştiğinde deride çökük skatriks gelişimi ve şekil bozukluğuna yol açması nedeniyle önemli kozmetik morbidite ve psikolojik etkilere yol açabilmektedir.

2. Epidemiyoloji:

- ✓ Çoğunlukla tropikal ve subtropikal bölge ülkelerinde görülmesine rağmen Dünya Sağlık Örgütü verilerine göre 80 civarındaki ülkede 350 milyondan fazla insan aktif parazit bulaşmasının olduğu alanlarda yaşamaktadır. Dünya genelinde 92 ülke veya bölge endemik olarak bildirilmiş ve her yıl 1 milyondan fazla yeni KL vakası bildirilmektedir.
- ✓ Ülkemizdeki tahmini yıllık yeni KL'li olgu sayısı 5000'den fazla olup bunların çoğu 9 endemik ilden (Şanlıurfa, Diyarbakır, Mardin, Osmaniye, Adana, Hatay, Kahramanmaraş, Mersin ve Antalya)'dan bildirilmektedir. Ancak endemik bölgelerden diğer bölgelere göçlerin artması, endemik bölgelere ticaret ve turizm amaçlı seyahatlerin, sayıları giderek artan mültecilerin ve çalışan yoğunluğunun sıklaşması nedeniyle sınırlı bir hastalık olmaktan çıkmış, ülkemizin her bölgesinde karşılaşılabilecek bir hastalık haline gelmiştir.

3. Etyopatogenez:

- ✓ Ülkemizde layşmanyazise en sık neden olan etken parazit tür *Leishmania tropica'dır.* Bununla birlikte Doğu Akdenizdeki bazı vakaların *Leishmania infantum* kaynaklı olduğu düşünülmekte*dir.* Son zamanlarda, muhtemelen Suriyeli mültecilerin akını nedeniyle *L. major* ve L. donovani de KL vakalarında ülkemizde saptanan türler arasında yer almıştır.
- ✓ Vektör aracılı olan layşmanyazisde insanlar genellikle ikincil ya da rastlantısal konak, kemirgenler ve köpekler gibi diğer memeliler ise rezervuar konaktır.
- ✓ Vektör olan sinekler Eski Dünya'da *Phlebotomus*, Yeni Dünya'da ise *Lutzomiya* genusuna ait infekte dişi tatarcık sinekleridir.
- ✓ Hastalık, enfekte olan bu sineklerin (kum sineği, yakarca, üvez, mucuk) kan emerken farinksindeki *leishmania* promastigotlarını deriye inoküle etmesi ile bulaşır. Konağa girdiğinde dermiste makrofajlar tarafından fagosite edilen parazit kamçısını kaybederek amastigot haline dönüşür ve çoğalarak makrofaj dışına çıktığında diğer hücreleri de

enfekte ederler. Konağa ve parazite ait çeşitli faktörlerle ilişkili olarak bu amastigotlar birçok kişide klinik belirtiler oluşmadan elimine edilirler ya da hücresel immüniteyi etkileyerek enfeksiyonu başlatırlar.

4. Klinik:

- ✓ Daha önce klinik veya subklinik olarak KL geçirmemiş kişilerde bu enfeksiyona karşı duyarlılık söz konusudur. Kendiliğinden veya tedavi ile iyileşen enfeksiyonlar, re-enfeksiyonlardan büyük oranda koruyarak ömür boyu süren bir bağışıklık kazandırır.
- ✓ KL her yaşta görülebilse de çocuklarda ve endemik bölgelerde yaşayan genç bireylerde daha sıktır.
- ✓ Layşmanyaların enfekte kum sineği tarafından deriye inokülasyonunu takiben, genellikle haftalarla ya da aylarla ölçülen bazen de bir yılı aşkın sürelere kadar uzayabilen bir kuluçka döneminin ardından klinik lezyon belirmeye başlar.
- ✓ Genellikle yaz aylarında enfekte sineğin ısırdığı yüz, boyun ve ekstremiteler gibi giysiyle örtülmeyen vücudun açık alanlarında eritemli bir papül olarak başlar. Zamanla ülserleşen bir nodus haline gelir ve bu ülserasyonun üzeri tabana sıkıca yapışık bir krustayla kaplanır. Alttaki ülsere sıkıca yapışık sert kabuk kaldırıldığında kabuğun alt yüzünde kirli-beyaz renkte çiviye benzer çıkıntılar (Hulusi Behçet'in "çivi belirtisi") görülür. Lezyon kenarlarının normal deriden ortadaki krater şeklindeki ülserasyona doğru bir eğimle yükselmesi ile karakterize "volkan belirtisi" KL'yi akla getiren ve diğer kronik ülserlerden ayıran önemli bir bulgudur.
- ✓ Sekonder bakteriyel enfeksiyon olmadıkça tüm gelişim süreci boyunca ağrısızdır.
- ✓ Oluşan ülserasyon deriden çökük bir skatriks dokusu bırakarak kendiliğinden iyileşir.

5. Klinik görünümleri: KL, konak ve parazitin özelliklerine göre farklı kliniklerde ortaya çıkmaktadır.

- ✓ Ülkemizde en sık görülen kuru tip (antroponotik) KL olup, *L. tropica* (en sık) ve *L. infantum*'un neden olduğu formdur. İnkübasyon periyodu 2-8 ay olup sıklıkla çok sayıda, kuru, ülsere nodus ve plaklar şeklindeki lezyonlar yavaş seyirlidir ve geç ülserleşir. Lenfatik yayılma sonucu nodüler lenfanjit şeklinde satellit lezyonlarla karakterize sporotrikoza benzeyen multipl lezyonlar görülebilse de bu durum sıklıkla çoklu ısırıklara bağlı gözlenmektedir. Mevcut lezyonlar bir yıl veya daha uzun sürede yerinde kötü bir skatriks bırakarak iyileşir.
- ✓ Kırsal alanlarda ve kuru tipten daha az sıklıkta görülen ıslak tip (yaş tip, zoonotik tip) KL etkeni ise *L. major*'dur. İnkübasyon süresi daha kısa (<2 ay) olup hızlı seyirli, şiddetli inflamasyonlu ve fronkül benzeri ülsere noduler lezyonlar 2-8 ay gibi daha kısa bir süre içerisinde skatriks bırakarak iyileşir.
- ✓ Layşmanyazisin türlerine bağlı olarak kendiliğinden iyileşme süresi değişebilir. Akut KL lezyonları genellikle 1-2 yıl içinde yerinde çökük bir skatriks bırakarak iyileşirken, hastaların % 5-10'unda lezyonlar kendiliğinden (bazen tedaviyle de) iyileşmez. İki yıldan daha uzun süren lezyonlar kronik KL olarak adlandırılır. Akut KL olgularının %2-5'inde iyileştikten 6-18 ay sonrasında skatriks etrafında gelişen yeni papülonodüler lezyonlar ile nüks görülebilir (rezidivan layşmanyazis, kısmi iyileşen layşmanyazis, lupoid layşmanyazis).
- ✓ KL nadir de olsa tipik klinik görünümleri dışında erizipel, impetigo, fronkül, karbonkül gibi bakteriyel deri infeksiyonları, ekzema ve psoriazis gibi inflamatuar dermatozlar, derin mantar hastalıkları, deri tüberkülozu ya da deri karsinomları benzeri klinik

tablolarla karşımıza çıkabilir. Bu nedenle "büyük taklitçi" olarak da adlandırılmaktadır. Bu benzerlik bazen tanı ve tedavide yanlışlıklara ve morbiditelere neden olabilmektedir.

6. Tanı:

- ✓ Klinik olarak KL'yi akla getirecek ipuçları arasında; eritemli papül, nodül, plak, ülsere nodül veya ülsere plak (özellikle çocuk ve gençlerde) şeklindeki lezyonların ağrısız olması, kronik seyir göstermesi (haftalar-aylar-bazen yıllardır var olması), baş-boyun ve ekstemiteler gibi açık bölgelere yerleşimli olması, kişilerin endemik bölgede yaşıyor olması veya lezyon gelişiminden birkaç ay önce (yaz mevsiminde) endemik bölgeye seyahat öyküsü bulunması, ayrıca ailede başka kişilerde de benzer lezyonların varlığı sayılabilir.
- ✓ Klinik tanı ardından altın standart olan *parazitolojik tanı* için etkeni göstermeye yönelik aşağıdaki laboratuvar yöntemlerinden birisi yapılmalıdır. 1) Dermal kazıntı yayması (Giemsa ile boyanır ve direkt mikroskobik incelemede amastigotların görülmesi ile tanı doğrulanır); 2) Kültür (Nicolle-Novy-MacNeal/NNN besi yerine ince iğne aspiratı veya biyopsi materyali ekilir); 3) İnsizyonel deri biyopsisi (H&E ve Giemsa ile boyanır); 4) PCR (Layşmanya türlerinin tayin edilmesine yönelik; biyopsi materyalinde veya lezyon aspiratlarında). Bunların içerisinde en sık başvurulan tanı aracı en yeni/aktif lezyondan alınan "yayma" olup basit, hızlı, güvenilir ve ucuz bir yöntemdir. Kronik lezyonlarda yayma ya da biyopsi materyallerinde parazitlerin saptanması daha zordur.
- ✓ KL ülkemizde bildirimi zorunlu bir hastalık olup tanısı doğrulanmış her hastanın bildirimi yapılmalıdır.

7. Tedavi:

- ✓ KL'nin mortal olmaması ve lezyonların spontan da gerileyebilmesi dolayısıyla her hastanın tedavi edilmesi şart değildir. Bununla birlikte tedavinin asıl amacı iyileşmeyi hızlandırmak, kozmetik bölgelerde çirkin skatriks oluşumunu ve fonksiyon bozukluğu gelişimini önlemek, kutanöz yayılımı veya mukozaları tutmasını ve relapsları engellemek, ayrıca parazitin insanlar arasında tatarcıklar yolu ile yayılımını azaltmaktır.
- ✓ Tedavide tek bir standart ve ideal seçenek yoktur. Tedavi gerekliliğini ve seçilecek yöntemi belirlerken bazı hasta, lezyon ve parazit özelliklerine göre karar verilmelidir. Hastalığın şiddeti gibi tedaviye yanıtı da etken parazitin türüne göre değişkenlik gösterebildiği için öncesinde parazit tipinin belirlenerek tipe özgül tedavi yapılması son yıllarda ön plandadır.
- ✓ Çok büyük ve inflamatuar olmayan (çapı 4 cm'den küçük), akut (süresi 2 yıldan kısa), mukozalara ve fonksiyon bozukluğuna yol açma riski olan anatomik bölgelere (dudak, göz kapağı vs.) yerleşmemiş, noduler lenfanjit eşlik etmeyen lezyonlarda ve lezyonlar lokal tedaviye uygun yerlerde ise lokal tedavi yöntemleri uygulanır. KL tedavisinde paraziti öldürmeye ve/veya lezyonu tahrip etmeye yönelik antiinfektif ve destrüktif fiziksel tedavi yaklaşımları monoterapi ya da kombinasyon tedavileri şeklinde uygulanabilmektedir. Bu tedavi yöntemleri arasında intralezyonel beş değerli antimon bileşikleri (BAB) (altın standart), kriyoterapi, topikal imikimod, topikal paromomisin, topikal amfoterisin B, fotodinamik tedavi, termoterapi ve karbondioksit lazer bulunmaktadır.
- ✓ İntralezyonel BAB tedavisi: Oldukça etkili ve çoğu layşmanyazis formunda ilk seçenek olan BAB etkinliği araştırılan yeni ilaçlar için de altın standart olarak kabul edilirler. KL tedavisinde lokal (intralezyonel) veya sistemik (IM veya I. V.) olarak uygulanabilen terapötik olarak eş değerli olan iki adet BAB vardır: 1) meglumin antimonat (Glucantime);

2) sodyum stiboglukonat (Pentostam). Toksik etkilerinin daha sınırlı olması nedeniyle en sık tercih edilen tedavi yöntemi olan intralezyonel BAB enjeksiyonunda lezyon kenarından girilerek iğne dermise lezyonun tabanına kadar ilerletilir ve ilaç basınç altında merkez dahil tüm lezyon beyazlaşana kadar (V şeklinde, gerekirse birkaç yönden) 1-3 ml enjekte edilir (haftalık aralıklar ile 4-8 hafta süreyle). Ülsere lezyonlarda enjeksiyonu ülser kenarına paralel yapmak için ilacın ülser tabanından dışarı kaçmasını önler.

- ✓ Lokal tedavide intralezyonel BAB'a yanıt yok ise kriyoterapi kombinasyonu, sistemik BAB kombinasyonu veya azol deriveleri düşünülebilir. Komplikasyonsuz olgularda intralezyonel BAB ile kriyoterapinin birlikte uygulandığı bir tedavi uygulaması genellikle yeterlidir.
- ✓ Hastalığın kronikleşmesine ve yayılımına neden olabileceğinden insizyonel ya da punch biyopsi dışında tanı ve tedavi amaçlı tüm cerrahi girişimlerden kesinlikle kaçınılmalıdır.
- ✓ Eğer tedavide skatriks geliştirme riski olan destrüktif bir tedavi planlanıyorsa "tercih edilecek yöntemle elde edilecek kozmetik sonucun, lezyonun kendiliğinden iyileşmesi ile ortaya çıkacak kozmetik sonuçtan daha iyi olacağı" beklentisi yüksek olmalıdır. Aksi durumda başka bir tedavi düşünülmelidir.
- ✓ Sistemik BAB tedavisi: KL olgularında bu lokal tedavilere yanıt yoksa veya toplam lezyon sayısı 5'ten fazla, lezyon çapları 4 cm veya daha büyük ise, ülsere, inflamasyonlu, kozmetik olarak kabul edilemeyecek, göz kapağı ve eklemler gibi iyileşme sonrasında fonksiyon bozukluğuna yol açabilecek yerlerde veya lokal tedaviye uygun olmayan yerlerde lezyonlar, mukozal, kronik (>2 yıl) veya rezividan (lupoid tip) lezyonlar, nodüler lenfanjit gelişimi, ya da hastanın bir immün yetmezliği olması halinde ise BAB ile sistemik tedavi endikedir. Ancak 60 yaş üzerinde, kardiyak, renal veya hepatik sorun varsa öncelikle intralezyonel BAB enjeksiyonu düşünülmelidir. BAB'ın, nefrotoksisite, hepatotoksisite, kardiyotoksisite, pankreatit ve kemik iliği süpresyonu gibi ciddi yan etkileri vardır. Özellikle sistemik kullanımda dikkatli olunmalı, hastaların tedavi öncesi ve sırasında biyokimya parametreleri ve EKG takipleri yapılmalıdır. Gebe ya da emzirenlerde güvenirliliği ile ilgili yeterli veri bulunmadığından, sistemik veya intralezyonel tedavi önerilmemektedir.
- ✓ Sistemik BAB'e yanıt yoksa veya yan etki sebebi ile bu bileşiklerin kullanılamadığı olgularda; intralezyonel BAB kombinasyonu, lipozomal amfoterisin B veya diğer sistemik ajanlar düşünülebilir. Sistemik tedavi gerekliliğinde oral olarak azol grubu antifungaller, azitromisin, miltefosin ve çinko sülfat, intramüsküler veya intravenöz yolla ise BAB, amfoterisin B ve pentamidin kullanılabilir.

8. İyileşme kriterleri:

- ✓ KL lezyonlarının çok büyük bir kısmı yerinde çökük bir skatris bırakarak kendiliğinden iyileşir.
- ✓ Tam iyileşme; deriden kabarık (papül, nodül, plak) lezyonların düzleşmesi ve ülsere lezyonlarda ülserin kapanması olarak kabul edilmelidir. Lezyon büyüklüğünün 2/3 oranında gerilemesi, eritemin ve ödemin azalması, lezyonun yumuşaması kısmi iyileşmenin göstergesi olup, tedavisiz olarak bir ay sonra tekrar değerlendirilmelidir. Tedavisi tamamlanan olgular, nüks açısından bir yıl süreyle üç ayda bir kontrol edilmelidir.
- ✓ Parazitin tipine ve kullanılan yönteme bağlı olarak 6 haftalık bir tedavi sonunda lezyon büyüklüğünde 2/3 oranında bir azalma olması beklenen durumdur. Eğer azalma 1/3 ile 2/3 arasında kalmış ise alternatif bir tedavi düşünülebilir. Ancak lezyonda 1/3'den

az oranda küçülme olmuş ise mutlaka başka bir tedavi seçeneği aranmalıdır. Klinik iyileşmeye rağmen PCR birkaç yıl kadar pozitif kalabilir.

- ✓ İyileşme süresi lezyonun başlangıcından itibaren *L.* tropica *ve L.* infantum için 6-20 ay ve *L.* major için 2-6 ay arasında değişmekle birlikte, her olgu için süreyi öngörmek pek mümkün değildir.

9. Korunma ve kontrol:

- ✓ Önemli bir halk sağlığı problemi olması, pek çok deri hastalığını taklit edebilmesi ve endemik alanlar dışında da sıklıkla karşılaşılması nedeniyle öncelikle KL'nin farkında olunması ve akla gelmesi korunmanın ilk basamağıdır.
- ✓ Kaynak rolü de oynayan tüm hastaların tespiti ve tedavileri, vektör tatarcıklar ve rezervuarlarla mücadele, sağlık personelinin hastalık hakkında bilgilendirilmesi ve bilinçlendirilmesi hastalıktan korunmada bir an önce hayata geçirilmesi gereken yaklaşımlardır.

Kaynaklar

1. Cardoso AEC, Cardoso AEO, Talhari C, Santos M. Update on parasitic dermatoses. An Bras Dermatol 2020;95(1):1-14.
2. Nordlund JJ. Cutaneous ectoparasites. Dermatol Ther 2009;22(6):503-17.
3. Norgan AP, Pritt BS. Parasitic Infections of the Skin and Subcutaneous Tissues. Adv Anat Pathol 2018;25(2):106-123.
4. Cestari TF, Martignago BF. Scabies, pediculosis, bedbugs, and stinkbugs: uncommon presentations. Clin Dermatol 2005;23(6):545-54.
5. Chosidow O. Scabies and pediculosis: neglected diseases to highlight. Clin Microbiol Infect 2012;18(4):311-2.
6. Thomas C, Coates SJ, Engelman D, Chosidow O, Chang AY. Ectoparasites: Scabies. J Am Acad Dermatol 2020;82(3):533-548.
7. Richards RN. Scabies: Diagnostic and therapeutic update. J Cutan Med Surg 2021;25(1):95-101.
8. Chandler DJ, Fuller LC. A review of scabies: an infestation more than skin deep. Dermatology 2019;235(2):79-90.
9. Engelman D, Yoshizumi J, Hay RJ, Osti M, Micali G, Norton S, Walton S, Boralevi F, Bernigaud C, Bowen AC, Chang AY, Chosidow O, Estrada-Chavez G, Feldmeier H, Ishii N, Lacarrubba F, Mahé A, Maurer T, Mahdi MMA, Murdoch ME, Pariser D, Nair PA, Rehmus W, Romani L, Tilakaratne D, Tuicakau M, Walker SL, Wanat KA, Whitfeld MJ, Yotsu RR, Steer AC, Fuller LC. The 2020 International Alliance for the Control of Scabies Consensus Criteria for the Diagnosis of Scabies. Br J Dermatol 2020;183(5): 808-820.
10. Do-Pham G, Monsel G, Chosidow O. Lice. Semin Cutan Med Surg 2014;33(3):116-8.
11. Gurel MS, Tekin B, Uzun S. Cutaneous leishmaniasis: A great imitator. Clin Dermatol 2020;38(2):140-151.
12. de Vries HJC, Schallig HD. Cutaneous Leishmaniasis: A 2022 Updated Narrative Review into Diagnosis and Management Developments. Am J Clin Dermatol 2022;23(6):823-840.

Tablo 1. Deri ve deri altı dokuları etkileyen artropod parazitler

Parazit (enfestasyon)	Deri/deri altı dokulardaki klinik görünüm	Coğrafik dağılım
Demodeks akarları *Demodex folliculorum, Demodex brevis* (demodikozis)	Genellikle asemptomatik, rolü belirsiz. Pitriyazis folikülorum, papülopüstüler rozasea, perioral dermatit/folikülit benzeri klinik, blefarit, abseler	Dünya genelinde
Diptera türü sinek larvaları (kutanöz miyazis-deri kurtlanması)	Furonküler miyazis (furonküller ve ülserler), Travmatik miyazis (fırsatçı, yara miyazisi) Gezici (lineer) miyazis (1-2 mm, deriden kabarık kırmızı lineer lezyonlar)	Dünya genelinde özellikle tropik ve subtropik bölgelerde, sıcak mevsimlerde
Pediculus humanus capitis/ corporis (pedikülozis kapitis/ korporis)	Pedikülozis kapitis (baş biti): Kıllardaki yetişkin/yumurta parazitler Pedikülozis korporis (vücut biti): Gövde/ kıyafetlerdeki yetişkin/yumurta parazitler; eritemli kaşıntılı döküntü	Dünya genelinde
Pthirus pubis (pedikülozis pubis)	Kasık ve/veya koltuk altı kılları, kaşlar üzerindeki yetişkin/yumurta parazitler (kasık biti); gövdedeki mavimsi maküller (*maculae ceruleae*)	Dünya genelinde
Sarcoptes scabiei var. hominis (skabiyes, uyuz)	Kaşıntılı papüller ve kısa eritemli tüneller (klasik uyuz), yaygın krustalı hiperkeratotik plaklar (krutlu uyuz), nodüler uyuz	Dünya genelinde
Tunga penetrans (tungiyazis)	Papüller ve nodüller; merkezi siyah noktalı ve kenarı eritemli 1 mm çapında, ortasında punktumu bulunan bir lezyon Büyüyerek inflamatuar papül ve nodüllere dönüşen küçük kahverengi siyah maküller Genellikle alt ekstremitede, ayaklarda ve tırnak çevresinde	Tropik ve subtropik, özellikle sıcak ve kuru topraklar, kumlu bölgelerde

Tablo 2. Deri ve deri altı dokuları etkileyen protozoal parazitler

Parazit (enfestasyon)	**Deri/deri altı dokulardaki klinik görünüm**	**Coğrafik dağılım**
Entamoeba histolytica (amebiyazis kutis)	Anogenital ülserler, ekzofitik lezyonlar; visseral hastalığın abdominal yaralar/kolostomi bölgesi etrafındaki deriye yayılması	*Öncelikle tropik ve subtropik; sanitasyonun zayıf olduğu bölgelerde*
Serbest yaşayan amipler: *Acanthamoeba türleri, Balamuthia mandrillaris* (amebiyazis)	*Ülserler, püstüller, nodüller, plaklar*	Dünya genelinde
Leishmania türleri (kutanöz ve mukokutanöz layşmanyazis)	Kutanöz: hastalığın şekline göre değişken; ülserler, papüller, nodüller, maküller, plaklar Mukokutanöz: destrüktif ülseratif lezyonlar	Dünya genelinde, tropikal ve subtropikal bölgelerde
Toxoplasma gondii (toksoplazmozis)	Maküller, papüller; hemorajik, likenoid, eksfolyatif lezyonlar	Dünya genelinde
Trypanosoma brucei (Afrika tripanosomiyazisi, uyku hastalığı)	Isırık bölgesinde şankr, sirsinat formları olan makülopapüler döküntü	Sahra-altı Afrika
Trypanosoma cruzi (Amerikan tripanosomiyazisi, Chagas hastalığı)	Isırık bölgesinde nodül (chagoma); immunsupresif hastalarda reaktive olmuş hastalıkta plaklar, papüller, ülserler, pannikülit	Latin Amerika, Güney Amerika Birleşik Devletleri'nin bazı bölümlerinde

Tablo 3. Deri ve deri altı dokuları etkileyen helmintik parazitler

Parazit (enfestasyon)	Deri/deri altı dokulardaki klinik görünüm	Coğrafik dağılım
Ancylostoma braziliensis, diğer zoonotik kancalı kurtlar (kutanöz larva migrans)	Serpiginöz eritemli bir traktusa dönüşen kaşıntılı papül; veziküler hale gelebilir.	Tropikal ve subtropikal bölgeler
Dioctophyma renale (dioktofimiyazis)	Subkutanöz nodül	Dünya genelinde
Dirofilaria türleri (dirofilariyazis)	Subkutanöz nodül	Dünya genelinde
Dracunculus medinensis (drakunkuliyaz, gine solucanı hastalığı)	Başlangıçta vezikül; solucan çıkıntısı olan ülserler	Sahra altı Afrika'nın kırsal bölgelerinde sınırlı odaklar
Gnathostoma türleri (gnatostomiyazis)	Gezici deri/deri altı şişlikleri	Başlıca Asya ve Meksika
Kancalı kurtlar (ankilostomiyaz, kancalı kurt enfeksiyonu)	Larva penetrasyon bölgesinde kaşıntılı veziküler döküntü (toprak kaşıntısı)	Tropikal ve subtropikal bölgeler; yeterli neme sahip ılıman bölgeler
Lagochilascaris (lagoşilaskariyazis)	Deri altı abse, fistül; genellikle baş ve boyunda	Orta ve Güney Amerika
Loa loa (loayazis) (at sineği/geyik sineği) ısırıkları)	Geçici lokalize deri/deri altı şişlikleri (Kalabar şişliği; 2-4 günde spontan düzelen, gode bırakmayan, 5-20 cm çaplı subkutan ödemler) Ani kaşıntı nöbetleri, papüler/veziküler döküntüler	Batı ve Orta Afrika'nın ormanlık alanları
Mansonella streptocerca (mansonelloz)	Kaşıntı, papüler döküntüler, pigmentasyon değişiklikleri (merkezi bir depigmentasyon etrafında postinflamatuvar hiperpigmentasyon, hipopigmente maküller) Dermal kalınlaşma, nadiren skarlar	Sahra-altı Afrika
Onchocerca volvulus (Onkoserkiyaz, onkoserkal dermatit)	Onkoserkom (sıklıkla kemik çıkıntıların üzerinde, mobil, sert, ağrısız, 1-3 cm çaplı subkutanöz nodül) Akut papüler onkodermatit (şiddetli olgularda veziküllere ve püstüllere ilerleyebilen, dağınık yerleşimli, kaşıntılı, sert 1-3 mm çaplı papüller) Kronik papüler onkodermatit (düz tepeli papüller, karakteristik postinflamatuvar hiperpigmentasyon) Likenifiye onkodermatit (kaşıntılı hiperpigmente, hiperkeratotik plaklar) Atrofi (sadece <50 yaş altı dikkate alınmalı) Sarkık kasık (elastik olmayan inguinal deri kıvrımları) Onkoserkal depigmentasyon ("leopar derisi")	Sahra Altı Afrika, Orta ve Güney Amerika, Orta Doğu

Tablo 3 devamı. Deri ve deri altı dokuları etkileyen helmintik parazitler

Parazit (enfestasyon)	Deri/deri altı dokulardaki klinik görünüm	Coğrafik dağılım
Schistosoma türleri (şistozomiyaz, serkaryal dermatit/"yüzücü kaşıntısı")	*Ürtikaryal makülopapüler döküntü (ilk serkarya penetrasyonu, Katayama sendromu), papüller ve nodüller (genellikle genital/perineal deri; yumurta birikmesine bağlı)*	Tropikal ve subtropikal bölgeler. Ayrıca dünya genelinde zoonotik şistozomlara bağlı kendi kendini sınırlayan serkaryal dermatit.
Spirometra türleri (sparganozis)	Deri altı nodül; yavaş yavaş yer değiştirebilir.	*Öncelikle tropikal bölgeler*
Strongyloides stercoralis (strongiloidiyaz)	Larva penetrasyon bölgesinde kaşıntılı veziküler döküntü (toprak kaşıntısı), serpiginöz eritematöz traktus, genellikle kalçalarda, alt karında ve üst uyluklarda (*larva currens*)	Amerika Birleşik Devletleri'nin güneyindeki kırsal bölgeler dahil olmak üzere tropikal ve subtropikal bölgeler
Taenia multiceps, Taenia serialis (koenuroz)	Deri altı nodül	Dünya genelinde; çoğu vaka Afrika'dan
Taenia solium (sistiserkoz)	Deri altı nodüller	Dünya genelinde; öncelikle insanların domuzlarla yakın temas halinde yaşadığı ve az pişmiş domuz eti yediği bölgeler
Trichinella spiralis (trişinozis, trişinelloz)	Makülopapüler döküntü (kızamık benzeri), ürtiker, kaşıntı, terleme, böcek yürüme hissi, yüz ve göz kapağı ödemi, palmar eritem ve splinter hemoraji	Dünya genelinde
Zoonotik *Onchocerca* ve *Brugia türleri (zoonotik filaryaz)*	Deri altı nodüller	Kuzey Amerika dahil dünya genelinde

TÜRK TABİPLERİ BİRLİĞİ

BURSA TABİP ODASI

BÖLÜM 3

ENFLAMATUVAR HASTALIKLAR

1. **Papüloskuamöz Hastalıklar**
   a. Psoriasis
   b. Liken planus ve likenoid hastalıklar
   c. Pitriasis rozea
   d. Pitriasis Rubra Pilaris
   e. Pitriasis Likenoides
   f. Parapsoriasis
   g. Eritroderma(eksfoliatif dermatit)
2. **Ekzema-Dermatitler**
   a. Kontakt Dermatit
   b. Atopik Dermatit ve Prurigo Nodülaris
   c. Seboreik dermatit
   d. Dishidrotik dermatit, Nummuler dermatit, Staz dermatiti, Liken simpleks kronikus, asteatotik ekzema
3. **Diğer Enflamatuvar Hastalıklar**
   a. Eritema nodosum ve pannikülitler
   b. Figure(Reaktif) eritemler
   c. Nötrofilik dermatozlar

TÜRK TABİPLERİ BİRLİĞİ

BURSA TABİP ODASI

PSORİASİS VULGARİS

Prof. Dr. Burhan ENGİN[1]

Dr. Miraç ZENGİN[2]

1. **Tanım:** Psoriasis, keskin sınırlı, eritemli, skuamlı plaklarla karakterize kronik bir inflamatuar deri hastalığıdır. Psoriasis her yaş grubunda görülebilir. 16-22 ve 57-62 yaş olmak üzere iki pik insidans yaşı vardır. Hastaların %75'inde hastalık 40 yaşından önce görülür.

2. **Epidemiyoloji:** Dünya genelinde yaklaşık %2 oranında görülmekle birlikte bu oran bölgelere göre değişiklik göstermektedir. Asya popülasyonunda daha düşük oranda gözlenirken Kafkas ve İskandinav popülasyonunda %11'e varan oranlarda görülebilmektedir.

3. **Etyopatogenez:** Psoriasis hastalığının etyopatogenezinde genetik faktörler, çevresel faktörler ve immün mekanizmalar olmak üzere 3 önemli faktör rol oynamaktadır.

a. Psoriasisin etyopatogenezinde rol oynayan **genetik faktörler** henüz tam olarak aydınlatılamamıştır. Yapılan araştırmalarda hastaların yaklaşık %35'inde pozitif aile öyküsü saptanmıştır. Her iki ebeveyninde psoriasis hastalığı olan bir hastada hayat boyu psoriasis hastalığı gelişme riskinin %50 olduğu bulunmuştur.

b. HLA-Cw6 psoriasis hastalığıyla ilişkili olduğu en çok bilinen hastalık alelidir. Yapılan çalışmalarda Kafkas popülasyonundaki psoriasis hastalarında bu alelin pozitifliği Asya popülasyonundan daha yüksek bulunmuştur. Son araştırmalılarda Asyalılarda da özellikle Güney Çinlilerde HLA-Cw1 pozitifliği bulunmuştur. HLA-Cw6, tip I erken başlangıçlı psoriasis, guttat psoriasis, Koebner fenomeni ve metotreksat, interlökin (IL)-12/23, IL-17 ve IL-23 inhibitörleri gibi ajanlara daha iyi yanıt ile ilişkilendirilmiştir. Buna karşılık, HLA-Cw1 pozitifliği eritrodermik psoriasis, püstüler psoriasis, aksial tip psoriatik artrit ve konvansiyonel tedavilere yanıt vermeyen tedaviye dirençli hastalarla ilişkilendirilmiştir.

c. Psoriasis patogenezinde çevresel faktörler olarak enfeksiyon, bazı ilaçlar ve yaşam tarzı etkilidir. Psoriasis ile streptokok enfeksiyonu arasındaki ilişki iyi bilinmektedir. Streptokok enfeksiyonu ile en çok guttat tip psoriasis ilişkilidir. Semptomlar enfeksiyon ataklarıyla tetiklenebilir bu nedenle sık tonsilit atakları nedeniyle dirençli psoriasis hastalarına tonsillektomi bir tedavi seçeneğidir. HIV enfeksiyonu da psoriasis için risk olduğu iyi bilinen enfeksiyon etkenlerinden biridir. Psoriasis hastalığının başlaması ve şiddetlenmesine sebep olsa da patogenez tam olarak anlaşılamamıştır. Aşılama da psoriasisi tetikleyebilir veya şiddetlendirebilir. Literatürde influenza aşısı sonrası, BCG aşısı sonrası, tetanoz-difteri aşısı sonrası psoriasis benzeri lezyonları geliştiğine dair bildirilen vakalar vardır.

d. İlaçlar da önceden var olan psoriasisin şiddetlenmesine, psoriasisli hastalarda klinik olarak tutulmamış deride psoriatik lezyonların indüklenmesine veya ailede psöriasis öyküsü olmayan hastalarda ve yatkın bireylerde hastalığın presipitasyonuna neden olabilir. Literatürde en çok bildirilen ilaçlar β-blokerler, lityum, anti-sıtma ilaçları, interferonlar, imikimod, anjiyotensin dönüştürücü enzim inhibitörleri, terbinafin, tetrasiklin, nonsteroid antiinflamatuar ilaçlar ve fibrat ilaçlarıdır.

e. Sigara kullanımı da psoriasis hastalığını tetikleyebilir ya da daha da şiddetlendirebilir. Yapılan bir çalışmada sigara içme miktarı ve/veya süresi ile psoriasis hastalığı oluşumu arasında pozitif bir ilişki olduğu gösterilmiştir. Psoriasis ve alkol tüketimi arasındaki ilişki karmaşık ve çok faktörlü olmasına rağmen, alkol kötüye kullanımı psoriasis şiddeti ve tedavi etkinliğinde azalma ile pozitif korelasyon

1. İstanbul Üniversitesi-Cerrahpaşa, Cerrahpaşa Tıp Fakültesi Deri ve Zührevi Hastalıkları Anabilim Dalı, İstanbul
2. İstanbul Üniversitesi-Cerrahpaşa, Cerrahpaşa Tıp Fakültesi Deri ve Zührevi Hastalıkları Anabilim Dalı, İstanbul

göstermektedir. Ayrıca stres ve obezite de psoriasisle yakından ilişkilidir.

f. Psoriasisin üç temel patolojik özelliği, epidermal hiperproliferasyon, belirgin dermal ve epidermal inflamatuar infiltrasyon ve artmış dermal anjiyogenezdir. Psoriasiste, bazal hücre keratinositlerinin epidermis boyunca ilerlemesi normal deride 30 gün sürerken, psoriasiste bu süre sadece 4-5 gündür.

g. Psoriasis immünolojik mekanizmasında T hücrelerinin, özellikle Th17 hücrelerinin uyarılması, keratinositlerin çoğalmasını ve çeşitli kemokinler ile antimikrobiyal peptitler üretmesini teşvik eder. Aktive olan T hücreleri, Th1, Th17 ve Th22 fenotiplerine aittir. Psoriasis plaklarında IL-2, IL-8, interferon-gamma, TNF-alfa, IL-15, IL-17, IL-22 ve IL-23 gibi seviyeler artmıştır. IL-4 ve IL-10 gibi Th2 sitokinlerinin ise belirgin bir şekilde eksik olduğu gözlemlenir.

4. Psoriasis Klinik Alt Tipleri: Psoriasis hastalığı çeşitli klinik alt tiplerde kendini gösterir. Psoriasisin en yangın klinik varyantı kronik plak tip psoriasis olup daha nadir varyantları ise invers psoriasis, guttat psoriasis, püstüler psoriasis ve eritrodermik psoriasistir.

a. Kronik Plak Tip Psoriasis

En yaygın görülen alt tiptir. Tipik lezyonu keskin sınırlı, eritemli, skuamlı plaklarla karakterizedir. Saçlı deri, gövde,ekstremitelerin ekstansör yüzeylerinde genellikle simetrik dağılım gösterir. Genital bölge de yaklaşık %45 oranında tutulmaktadır. Psoriatik lezyonlar iyileştiği zaman, çoğu post-inflamatuar durumda olduğu gibi hiperpigmentasyon, hipopigmentasyon veya depigmentasyon meydana gelir. Bu lezyon çevresinde meydana gelen hipopigmente halkaya ***Woronoff halkası*** denir. Plakların çapı 1 cm'den küçük ve 10 cm'den büyük olabilir. Kaşıntı en sık karşılaşılan semptomdur ve palmoplantar bölge tutulumu olanlar ağrılı fissürlere de neden olabilmektedir.

b. Guttat Psoriasis

Daha çok çocuklarda ve adölesanlarda görülmektedir. Lezyonların çapı 2 ile 15 mm arasında değişmektedir. Hastaların yarısından fazlasında, yakın zamanda bir streptokok enfeksiyonuna işaret eden yüksek bir antistreptolizin O, anti-DNaz B veya streptozim titresi bulunur. Vaka raporlarında suçiçeği ve pityrisporium folikülitine bağlı guttat psoriasis olguları bildirilmiştir ve ayrıca aşılama sonrası da bildirilen guttat tip psoriasis olguları vardır.

c. Eritrodermik Psoriasis

Vücudun yaklaşık %90'ı etkilenir. Psoriasis hastalarının yaklaşın %1-2'sinde görülmektedir. Hastalar da ateş gibi sistemik semptomlar olabilir ve kaşıntı genellikle şiddetlidir. Hastalarda enfeksiyon, sepsis ve sıvı kaybına bağlı elektrolit bozukluğu gibi birçok komplikasyon görülebilmektedir.

d. Püstüler Psoriasis

Eritemli zemin üzerinde steril püstüllerle karakterize,vücutta değişken yayılım gösteren psoriasisin bir varyantıdır. Tetikleyici faktörler arasında gebelik, kortikosteroidlerin (veya diğer sistemik tedavilerin) hızla kesilmesi, hipokalsemi, enfeksiyonlar ve lokalize patern durumunda topikal tahriş edici maddeler yer almaktadır. Gebelikte görülen generalize püstüler psoriasis **impetigo herpetiformis** olarak adlandırılmaktadır. Püstüler psoriasis hastalarında plak tip psoriasis öyküsü bulunmakla birlikte plak tip psoriasis bulunması zorunlu değildir.

Püstüler psoriasis sınıflamasında net bir fikir birliği olmamakla birlikte Generalize Püstüler Psoriasis ve Lokalize Püstüler Psoriasis olmak üzere iki ana gruba ayrılmaktadır.

(1) **Generalize Püstüler Psoriasis**

a. Akut Generalize Püstüler Psoriasis(Von Zumbusch Psoriasis): Vücutta eritem ve nonfolliküler

steril püstülerle karakterize ani ve şiddetli bir döküntü meydana gelmektedir. Deri genellikle hassas ve ağrılıdır. Ateş, iştahsızlık, mide bulantısı, yorgunluk gibi deri dışı bulgularda genellikle eşlik etmektedir. Lökositoz, nötrofili, akut faz reaktanı yüksekliği, KCFT bozukluğu,hipokalsemi, hipoalbunemi gibi labaratuvar bulguları da görülebilmektedir. Akut Generalize Ekzentamatöz Püstüloz(AGEP) ile sık karışabilmektedir.

AGEP tanısı lehine bulgular:

- Ailede/kendisinde psoriasis hikayesi olmaması
- Yakın zamanda ilaç alma hikayesi(Generalize Püstüler Psoriasiste de ilaç öyküsü olabilmekle beraber AGEP' te ilaç alma öyküsü daha sık olmaktadır.)
- Daha kısa ateş ve püstül süresi (Suçlu ilaçların kesilmesinden sonra yaklaşık iki hafta içinde kendiliğinden hızla düzelme)
- Artrit şikayeti olmaması (AGEP'te nadir artrit şikayeti,GPP'de ise yaklaşık %30 artrit şikayeti)
- Periferik kanda eozinofili(AGEP'li hastaların yaklaşık 1/3'ünde bulunur)

b. **Anüler Püstüler Psoriasis:** Anüler veya polisiklik morfolojiye sahip eritem ve bu eritem etrafında steril püstüllerin olduğu lezyonlarla karakterizedir. Genellikle iyi huyludur, kendiliğinden düzelme eğilimindedir. Sistemik semptomları yoktur ya da çok hafiftir. Daha çok fleksural bölgeler,ekstremitelerin proksimal kısımları, kalça ve karın bölgesini tutma eğilimindedir.

c. **Ekzantematik Püstüler Psorisis**: Genellikle üst solunum yolu enfeksiyonu ya da bazı ilaçları kullanımı sonucu ani başlayan steril püstüllerle karakterizedir. Sistemik semptom eşlik etmez. İlaç kullanımı sonrası oluştuğu için AGEP ile sık karışabilmektedir.

(2) Lokalize Püstüler Psoriasis

a. **Palmoplantar Püstüler Psoriasis:** Avuç içi ve ayak tabanlarını tutan steril püstüllerle karakterizedir. Eritemli,skuamlı plaklar da görülebilmektedir. Akut generalize püstüler psoriasisin aksine kronik bir hastalıktır ve tekrar eder. Fokal enfeksiyonlar ve stres tetikleyici faktörler arasındadır ve sigara kliniği kötüleştirmektedir. SAPHO (sinovit,akne,püstüloz,hiperostoz,osteoit) sendromunun sık görülen bir parçasıdır. Püstüller genellikle hiperpigmentasyon bırakarak iyileşmektedir.

b. **Akrodermatitis kontinua Hallopeau:** Püstüler psoriasisin nadir bir varyantıdır. Orta yaşlı kadınlarda daha sık görülmektedir. El ve ayak parmaklarının distal kısımlarında, periungal bölgede, tırnak plağının altında ağrılı, steril püstüller ile karakterizedir. Tırnakta onikodistrofi ve anonişiye sebep olabilmektedir. Bazen generalize püstüler psoriasise ilerleyebilmektedir.

5. Psoriasis Özel Bölge Tutulumları

a. **İnvers(Fleksural) Psoriasis:** Koltuk altı, kasıklar, meme altı kıvrımında keskin sınırlı, eritemli, parlak yüzeyli plaklarla karakterizedir. Genellikle lezyonlar skuamsızdır. Hastaların diz,dirsek gibi ekstansör bölgelerinde de plakları bulunabilir ve psoriasise ait tırnak bulguları görülebilmektedir. Ayrıca hastaların ailelerinde psoriasis hikayesi de olabilmektedir. Bu özellikleri ile fleksural bölgeyi tutan diğer deri hastalıklarından ayrımında yardımcı olmaktadır.

b. **Tırnak Psoriasisi:** Tırnak tutulumu psoriasis hastalarının yaklaşık %10-50'sinde görülmektedir. Hastaların yaklaşık %1-5'inde sadece tek başına tırnak bulguları görülmektedir.

Etkilenen bölgeye göre tırnak psoriasisi klinik özellikleri aşağıdaki gibidir:

- Tırnak matriksi bulguları:Pitting, Lökonişi, Lunulada kırmızı noktalar, Ufalanma
- Tırnak yatağı bulguları:: Splinter hemoraji, onikoliz, yağ lekesi, subungal hiperkeratoz,

- Hiponişyum bulguları: Onikoreksis
- Tırnak kıvrımı: Paronişi

c. **Oral Mukoza:** Hallopeau akrodermatiti ve generalize püstüler psoriasisli hastalarda oral mukozada gezici anüler tarzda eritamatöz leyonlar olabilmektedir. Bu lezyonların üzerinde beyaz pullu görünüm vardır. En sık dilde görülür ve görünümü coğrafik dile benzerdir. Bazen yanak mukozasında da görülebilmektedir.

d. **Psoriatik Artrit:** Psoriasis hastalarının yaklaşık %10-30'unda görülmektedir. Psoriasis hastaların yaklaşık %80'inde artrit bulguları gelişmeden önce deri bulguları gelişmektedir. En sık plak tip psoriasis hastalarına eşlik etmekler birlikte her klinik alt tipinde görülebilmektedir. Hastaların yaklaşık %85'inde ise tırnak psoriasisi bulguları bulunmaktadır. Şiddetli artrit için risk faktörleri: erken yaşta başlangıç, kadın cinsiyet, poliartiküler tutulum, genetik yatkınlık ve erken radyografik bulgulardır.

Psoriatik artritin erken bulgusu önemlidir çünkü hastalık, işlev kaybına ve progresyonu geri dönüşümsüz eklem harabiyetine neden olabilmektedir. Psoriatik artritli hastalar eklem ağrısı, sabah sertliği, sırt ağrısı vb. semptomlarla klinik bulgu vermektedirler.

Psoriatik artrit hastaların kas iskelet belirtileri periferik ve aksiyal belirtiler olmak üzere iki ana gruba ayrılmaktadır. Moll ve Wright daha önce poliartiküler, olgoartiküler, distal, artrit mutilans ve spondiloartrit olmak üzere beş tane psoriatik alt tip sınıflaması oligoartiküler yapmıştır. Distal alt tip en sık el ve ayakların interfalangeal eklemlerini etkiler ve bu alt tiple tırnak bulguları sıktır. Oligoartiküler alt tip 4 ve 4'ten az eklemi etkilemektedir ve tipik olarak asimetrik bir tutulum gösterir. Poliartiküler alt tip ise simetrik Romatoid Artrite benzeyen tutulum gösterir ve beş ve daha fazla eklemi etkilemektedir. Artrit mutilans alt tipi eklemleri deforme eden en şiddetli alt tipidir. Spondiloartrit alt tipinde ise omurga ve sakroiliak eklemin tutulduğu alt tiptir, kliniği ankilozan spondilite benzer ve HLA-B27 pozitifliği yüksektir.

Psoriatik artrit tutulumu olan hastalarda entesit, tenosinovit, daktilit gibi eklem bulgularına ek olarak yumuşak doku bulguları bulunabilmektedir.

6. Psoriasiste Fenomenler

a. **Mum lekesi fenomeni:** Psoriasiste bazı lezyonlar kalın skuamlarla kaplıdır, bu skuamlar kazındığında tabaka tabaka kalkarak toz gibi beyazlaşma olmasına mum lekesi fenomeni denir.

b. **Köbner fenomeni:** Derinin genellikle travmatik uyarılması sonucu dermatolojik hastalığın uyarılma bölgesinde sınırlı bir şekilde ortaya çıkmasıdır. Psoriasis dışında vitiligo,liken planus gibi hastalıklarda da pozitif olabilmektedir.

c. **Auspitz belirtisi:** Skuamlar kazınınca alttaki eritemli deride kanama odakları görülmesine Auspitz belirtisi denir. Auspitz fenomeni öncesinde bazal membrana gelindiğinde ortaya çıkan ıslak nemli görünüme **son zar fenomeni** denir.

7. Psoriasise Eşlik Eden Komorbiditeler

Psoriasiste bazı hastalıkların prevelansı artmıştır. Kardiyovasküler hastalık, hipertansiyon, malignite, diyabet, metabolik sendrom ve bazı otoimmün hastalıklar eşlik eden komorbiditelerdendir.

Yapılan çalışmalarda psoriasis hastalarında hipertansiyon prevelansının daha yüksek düzeyde olduğu ve psoriasis şiddeti ile ilişkili olduğu görülmüştür. Hipertansiyonun patogenezinde aktif inflamasyonun rol aldığı düşünülmektedir. Ayrıca psoriasisli hastalarda sigara kullanım öyküsü de yüksek olarak bulunmuştur. Psoriasis hastalarında metabolik sendrom oranları da yüksektir. Hipertansiyon, sigara,

kronik inflamasyon, metabolik sendrom kardiyovasküler hastalık için önemli risk faktörlerindendir bu nedenle psoriasis hastalarında kardiyovasküler hastalık prevalansı artmıştır.

Psoriasis hastalarında otoimmün hastalıkların sıklığında artış bildirilmiştir fakat psoriasis hastalığı ile otoimmün hastalıkları arasında kesin bir ilişki belirsizliğini korumaktadır. Hafif psoriasis hastalığı olan hastalarla şiddetli psoriasis hastalığı olan hastalar karşılaştırıldığında , şiddetli psoriasis hastalığı olanlarda romatoid artrit, lupus, Crohn hastalığı tanı oranlarının daha yüksek olduğu bulunmuştur.

Psoriasis ile en çok ilişkili malignite lenfoma (özellikle kutanöz T hücreli lenfoma) olarak bulunmuştur. Kutanöz T hücreli lenfomanın psoriasis olarak yanlış teşhisi kısmen bu durumu açıklayabilmektedir. Psoriasis tedavisinde kullanılan PUVA tedavisi ile başta skuamöz hücreli kanser olmak üzere melanom dışı deri kanseri riskini artırmaktadır.

8. **Psoriasis Tanı:** Plak tip psoriasis hastalarında tanı genel olarak klinik muayeneyle konmaktadır. Saçlı deri,tırnaklar ve anogenital bölge olmak üzere tüm vücut deri muayenesi dikkatli yapılmalıdır. Ailede psoriasis hastası bireyin var olup olmadığı sorgulanmalıdr. Hastalarda klinik olarak şüphede kalınınca deri biyopsisi tercih edilmelidir. Eritrodermik, püstüler ve guttat psoriasis hastalarında da klinik olarak şüphede kalındığında biyopsi alınmalıdır.

9. **Histopatoloji**
   - Epidermal hiperplazi
   - Parakeratoz (stratum korneumda çekirdeğini kaybetmemiş keratinositlerin bulunması)
   - Stratum korneum ve epidermiste nötrofil (stratum korrneumda nötrofil birikintisi **Munro mikroapseleri**ni oluşturur ve bu durum psoriasis için patognomoniktir.)
   - Epidermiste granüler tabakanın incelmesi ya da yok olması
   - Suprapapiller dermal tabakanın incelmesi
   - Dermal papiller kılcal damarların kıvrımlaşması, genişlemesi

Püstüler psoriasiste nötrofil birikimi baskın özelliktir. **Kogoj'un spongioform püstülleri** (Epidermisin üst malpighian tabakası içindeki dejenere ve düzleşmiş keratinositler arasında, subkorneal makropüstül oluşturan nötrofil kümeleri) püstüler psoriasisin karakteristik bulgusudur.

10. **Ayırıcı Tanı:** Kronik plak tip psoriasis seboreik dermatit, atopik dermatit, liken simpleks kronikus, numuler egzema ile karışabilmektedir.

    Seboreik dermatit ve psoriasis her ikisi de eritem ve skuam ile karakterizedir fakat seboreik dermatit daha çok saçlı deri, burun kanatları, kulak kepçesi gibi vücudun belli yerlerinde görülürken psoriasis vücudun herhangi bir yerinde görülebilir. Seboreik dermatit de skuam daha yağlı görünümdedir. Psoriasise ayrıca tırnak bulguları gibi ekstrakutanöz bulgular da eşlik edebilmektedir.

    Atopik dermatit daha çok kaşıntı, eritem, pullanma ile kendini gösteren ekskoriye papül ve yamalarla karakterizedir. Atopik dermatit çoğunlukla çocukluk dönemi başlar ve vücudun belli bölgelerinde yoğunlaşır.

    Numuler egzema iyi sınırlı, yuvarlak plaklarla kendini gösterir. Genellikle gövde ve ekstremiteleri tutar, yüz ve kafa derisi korunur.

    Psoriasisin tırnak lezyonları onikomikoza bağlı tırnak değişiklikleri ile karışabilir; bunun için biyopsi ya da KOH incelenmesi yapılmalıdır.

11. **Psoriasis Tedavi:** Günümüzde psoriasis tedavisinde topikal tedavi, fototerapi, konvansiyonel sistemik tedavi ve biyolojik ajanlar olmak üzere çok çeşitli tedavi yöntemleri kullanılmaktadır. Psoriasis tedavisinde hangi tedavi seçeneğinin kullanılacağı çeşitli faktörlere bağlı olarak belirlenir. Bu faktörler: psoriasisin şiddeti, hastaya eşlik eden diğer sağlık sorunları, hastanın daha önce almış olduğu tedavilere yanıtı ve tedavi maliyeti gibi faktörlerdir.

Plak psoriasisin şiddetinin değerlendirilmesi için en sık kullanılan ölçekler, Psoriasis Alan Şiddet İndeksi (PAŞİ) [Psoriasis Area and Severity Index (PASI)], hekimin global değerlendirmesi [physicians global assessment (PGA)] ve tutulan vücut yüzey alanıdır [body surface area, (BSA)] ölçekleridir. Bunlar arasında tedaviye başlanılmasında ve değerlendirilmesinde daha çok kullanılan PAŞİ skorlaması, psoriasisin klinik şiddetini ölçmek için lezyonların tutulan alanı, deskuamasyon oranı, indürasyon ve lezyonların eritemi gibi özelliklerden faydalanarak yapılan bir yöntemdir. Tedaviye başlama ve tedavi yanıtını değerlendirme aşamalarında PAŞİ skorlaması kullanılır. Tedavi yanıtının değerlendirilmesinde, hastalarda PAŞİ skorunda %75 yanıtın görülmesi, kullanılan tedavinin yeterli olduğunu ve devam edilmesi gerektiğini gösterir.

A.) **Topikal Tedavi:** Hafif ve sınırlı psoriasis hastaları genellikle topikal tedavi ile yönetilebilmektedir. Ayrıca topikal tedaviler sistemik tedavilerle kombine edilmesi de önerilmektedir. Topikal tedavi olarak kortikosteroidler, D vitamini analogları, steroid-D vitamini kombinasyonları, tazaroten, kalsinörin inhibitörleri, katran, salisilik asit ve nemlendiriciler bulunmaktadır.

a. **Kortikosteroidler:** Kortikosteroidler, gen transkripsiyonunu etkileyerek antiinflamatuar, antiproliferatif ve immünosupresif etki göstermektedirler. Hafif psoriasiste tek başına, orta-şiddetli psoriasiste diğer tedavilerle kombine olarak verilir. Kullanılacağı bölgeye göre potensi değişmektedir. Yüz ve kıvrım bölgelerine düşük potensli kortikosteroidler tercih edilmektedir. Uzun süreli ve sık kullanımda yan etki riskinde artış bulunmaktadır. Lokal yan etkileri arasında atrofi, telenjiektazi, stria, pigmentasyon değişikliği, kontakt dermatit gibi yan etkileri bulunmaktadır. Orta ve güçlü sistemik kortikosteroidler uzun süre ve geniş yüzeye kullanılınca sistemik yan etkilere de sebep olabilmektedir. Sistemik yan etkiler arasında hipotalamik-pituiter-adrenal aks baskılanması, Cushing sendromu, femur başı avasküler nekrozu gibi yan etkiler de bulunmaktadır.

b. **D vitamini analogları:** Topikal D vitamini analogları kalsipotrien (kalsipotriol), kalsitriol ve takalsitoldür. Yapılan çalışmalarda kortikosteroidlerle kombine olarak kullanımı daha etkili bulunmuştur. Günde 2 kez uygulanmaktadır. Renal yetersizlik ve kalsiyum metabolizma bozukluğu durumlarında dikkatli olunmalıdır. Yan etki olarak lezyonel-perilezyonel bölgede irritasyon, >100 gr/hafta üzerinde kullanımda serum Ca seviyesinde artış, fotosensivite (ancak fototerapi ile kombine edilebilir) gibi yan etkileri bulunmaktadır.

c. **Katran:** Katran, ağaç kabuğu veya kömürden elde edilen doğal bir bileşiktir ve anti-inflamatuar, antimikrobiyal ve keratolitik özelliklere sahiptir. Topikal kortikosteroidlere ek kombine tedavi olarak kullanılmaktadır.

d. **Tazaroten:** Tazaroten,, psoriasis hastalığı tedavisinde güvenli ve etkili olan topikal bir retinoiddir. Hafif şiddette plak tip psoriasiste monoterapi, orta- şiddetli psoriasiste kombine terapi önerilmektedir. Günde bir kez uygulanır. Gebelikte kullanımı güvenilir değildir ve çocuklarda kullanımıyla ilgili yeterli veri yoktur. Kaşıntı, yanma, fotosensitivite gibi yan etkileri bulunmaktadır.

e. **Kalsinörin inhibitörleri:** Topikal takrolimus %0. 1 ve pimekrolimus %1, hassas bölgelerde psoriasis hastalığının tedavisinde etkilidir. Yüz ve intertirginöz bölgelerde topikal steroidlerin lokal yan etkilerinden korunmak için tercih edilirler.

f. **Tapinarof ve roflumilast** da psoriasis tedavisi için yeni topikal tedavi ajanlarıdır. Tapinarof , interlökin (IL) 17A ve IL-17F gibi Th17 sitokinlerinin modülasyonu yoluyla psoriasis tedavisinde kullanılan topikal bir aril hidrokarbon reseptör modüle edici ajandır ve günde bir kez uygulanır. Roflumilast ise topikal bir fosfodiesteraz 4 inhibitörüdür. 12 yaş ve üzerinde günde bir kez uygulanır.

B.) Fototerapi

Psoriasiste fototerapi, topikal tedaviye yanıt alınamayan, topikal tedavi yan etkileri gözlenen ya da topikal tedavi uygulanması lezyon yaygınlığı nedeniyle uygun olmayan hastalarda, fototerapi yan etki ve kontrendikasyonları dikkate alınarak uygulanan bir tedavi seçeneğidir. Fototerapi tedavi planlanan hastalarda tedavi devamına uyum sağlayacak hastalar olmasına dikkat edilmelidir. Psoriasis hastalığının tedavisi için birçok fototerapi türü geliştirilmiş ve kullanılmıştır. Bunlar arasında ilk önce geniş bant ultraviyole B ışığı (BB-UVB, 290-320 nm) geliştirildi, ancak daha sonra dar bant ultraviyole B (NB-UVB, 311 nm) geliştirildi ve günümüzde daha çok dUVB kullanılmaktadır. UV kullanan geleneksel bir fotokemoterapi, ışığa duyarlı hale getiren bir ilaç ile ultraviyole radyasyonu birleştiren psoralen ultraviyole A (PUVA) olarak adlandırılır ve PUVA sistemik (ağızdan, enjeksiyon) veya banyo/krem-PUVA olabilir. Her ikisi de plak psoriasisi tedavi etmek için kullanılmaktadır.

Dar bant UVB, psoriasis olgularında genellikle fototerapötik tedavi olarak ilk seçenektir. Vücut yüzey alanının %10'undan fazla tutulum olduğunda,hasta tedavi uyumu sağlayabilecekse dar bant UVB fototerapisi planlanmalıdır. Tedaviye yanıtsızlık, yüksek PASI düzeyleri ya da direnç durumlarında PUVA ikinci seçenek olarak kullanılmaktadır ve dar bant fototerapiye yanıtsızlık, PUVA tedavisine de yanıtsızlığın bir göstergesi değildir.

Fototerapiden önce hastalara genel bir bilgilendirme yapılmalı ve tüm vücut deri muayenesi yapılmalıdır ve her 2-3 ayda bir deri muayenesi tekrar edilmelidir. UVB ve PUVA tedavisinin kullanılamayacağı durumlar Tablo-1 ve Tablo-2 de gösterilmiştir.

Tablo-1 UVB fototerapisinin kontrendikasyonları

Kesin kontrendikasyonlar	• Kseroderma pigmentozum • Lupus eritematozus • Diğer fotosensitif hastalıklar
Görece kontrendikasyonlar	• Deri tipi I ve II Fotosensitif ilaç kullanımı • Daha önceki iyonize ışın (grenz ray, X-ray) tedavisi • Arsenik alımı hikayesi • Kişisel ya da ailesel melanom hikayesi

Tablo-2 PUVA fotokemoterapisinin kontrendikasyonları

Kesin kontrendikasyonlar	• Yaşın 10'un altında olması • Kseroderma pigmentozum • Gorlin sendromu • Herediter displastik nevus sendromu • Sistemik lupus eritematozus • Dermatomyozit • Trikotiodistrofi • Bloom sendromu • Cockayne sendromu • Melanom hikayesi • Gebelik • Laktasyon
Görece kontrendikasyonlar	• Yaşın 12'nin altında olması • Önceki ya da mevcut nonmelanoma deri karsinomu • Arsenik ve iyonize radyasyona maruziyeti • Premalign lezyonların varlığı • Eşlik eden immünsupresif tedavi • Porfiria • Katarakt • Büllöz pemfigoid • Önceki ya da eşlik eden metotreksat tedavisi • Önemli derece hepatik disfonksiyon • Siklosporin kullanımı • Displastik nevus varlığı • Deri tipi I • Klostrofobi

C.) Konvansiyonel Tedaviler

a. Metotreksat: Metotreksat (MTX) ciddi, tedaviye dirençli, orta-şiddetli plak psoriasis, püstüler psoriasis, eritrodermik psoriasis ve psoriatik artrit tedavisinde kullanılmaktadır.

Metotreksat, antiinflamatuar, antiproliferatif ve immünosüpresif özelliklere sahiptir ve dihidrofolat redüktazı (DHFR) inhibe ederek ve dolayısıyla folik asit aktivasyonunu engelleyerek etki gösterir. Bu durum, pürin ve pirimidinlerin sentezi için gereken timidilat sentaz aktivitesinin inhibisyonuna yol açar. Bu müdahale, büyüme ve hücre ölümü (apoptoz) inhibisyonunu S-fazı sırasında etkiler. MTX, epitelyal hiperplaziyi sınırlayarak DNA sentezini engeller, aktive T hücrelerinin apoptozunu artırır ve nötrofillerin kemotaksisini engeller. Ayrıca, ilaç proinflamatuar sitokinlerden biri olan tümör nekroz faktörü a (TNF-a) ve interlökin-1 (IL-1) gibi bir dizi sitokin

sentezini azaltır.

MTX haftada tek doz oral, im veya subkutan olarak uygulanır. 5-10 mg/hafta doz ile başlanır ve klinik yanıta göre 10-25 mg/hafta olacak şekilde doz ayarlanır. Etkinliğin ortaya çıkması için 4-8 hafta beklenmelidir. Remisyon sağlandıktan sonra uzun dönem tedavi en düşük etkili doz ile devam ettirilmektedir.

Metotreksat kullanan hastalarda tedaviye folik asit eklenmesi, etkinliği değiştirmeden toksisiteyi azaltmaktadır. Bu nedenle MTX kullanan hastalara folik asit tedavisi de verilmelidir. Genellikle, folik asit dozajı haftada 15 mg olarak tavsiye edilir ve bu doz, son metotreksat dozundan en az 12 saat sonra (genellikle 24-48 saat) uygulanır.

Metotreksat tedavisi planlanan hastalarda tedavi öncesinde psoriasisin şiddeti, artrit bulgularının olup olmadığı, daha önceki tedavilere yanıt, kontrendikasyon oluşturan durumlar, renal, hepatik fonksiyonlar, enfeksiyon ve psoriatik komorbiditelerin varlığı değerlendirilmelidir.

Metotreksat yan etkileri ve kontrendikasyonları Tablo-3 ve Tablo-4'te gösterilmiştir.

Tablo-3 Metotreksat yan etkileri

Sık karşılaşılan yan etkiler: • Gastrointestinal sistem problemleri (bulantı, mide rahatsızlığı, yumuşak dışkı) • Stomatit veya ağızda yara • Karaciğer fonksiyonlarında bozulma, transaminazlarda yükselme • Ekstremitelerde maküler punktat döküntü • Santral sinir sistemi semptomları (baş ağrısı, halsizlik, konsantrasyon bozukluğu) • Alopesi • Ateş • Hematolojik değişiklikler (makrositoz, kemik iliği süpresyonu)
Ciddi yan etkiler • Hepatotoksiste (hepatik steatoz, fibrozis, siroz) • Pulmoner değişiklikler (interstisiyel pnömonit, alveolit) • Enfeksiyon • Kemik iliği süpresyonu • Lenfoproliferatif hastalıklar • Nefrotoksisite

Tablo-4 Metotreksat kontrendikasyonları

Mutlak kontrendikasyonlar	• Çocuk sahibi olmayı planlayan erkek ve kadınlar • Gebelik, laktasyon • Yetersiz kontrasepsiyon • İlaca karşı hipersensitivite (örneğin; pulmoner toksisite) • Ciddi karaciğer hastalığı (alkolik veya nonalkolik) • Renal yetmezlik • Tüberküloz öyküsü veya diğer ciddi enfeksiyonlar • İmmunyetmezlik sendromları • Aktif peptik ülser • Hematolojik değişiklikler (lökositopeni, trombositopeni, anemi)
Görece kontrendikasyonlar	• Böbrek fonksiyon bozukluğu • Karaciğer fonksiyon bozukluğu • Hepatit öyküsü • Konjestif kalp yetmezliği • Diabetes mellitus • Hasta uyumsuzluğu • Ülseratif kolit • Diare • Gastrit

b. Asitretin: Asitretin topikal tedavilere ve fototerapiye cevap vermeyen veya uygun olmayan orta / şiddetli plak tip psoriasis, püstüler psorasis, eritrodermik psoriasis tedavisinde kullanılmaktadır. Diğer sistemik antipsoriatik ajanlardan farklı olarak immünsüpresif ve sitotoksik özelliklere sahip değildir. Psoriasis tedavisinde, keratinosit proliferasyonunu baskılayarak, keratinosit diferansiyasyonunu artırarak, vasküler endotelyal büyüme faktörü üretimini düzenleyerek, kemotaktik yanıtı ve aktivasyonunu kontrol altına alarak ve interlökin-6 tarafından Th17 hücrelerinin indüksiyonunu engelleyerek etki gösterir.

Tedaviye 10-25 mg/gün dozuyla başlanabilir ve gerektiğinde iki haftada bir doz artışı yapılabilir. Optimal doz genellikle 0,3-0,5 mg/kg/gün'dür (generalize püstüler psoriasiste daha yüksek, eritrodermik psoriasiste daha düşük dozlarda). Etkili doz kriteri genellikle mukozal kserozis (keilit) oluşumudur. Asitretin, plak psoriasiste monoterapi olarak kullanıldığında yavaş etkili bir ajandır ve klinik etkinliğin başlangıcı genellikle 4-8 hafta içinde gözlemlenir, belirgin yanıt ise 3-6 ayda ortaya çıkar. Fototerapi ile birlikte kullanıldığında, daha düşük asitretin ve fototerapi kümülatif dozlarıyla daha kısa sürede ve belirgin etkinlik sağlanabilir. Biyolojik ajanlarla kombine edildiğinde sinerjik etkiler gösterebilmektedir.

Asitretin, doğurganlık çağındaki kadınlar arasında gebe veya gebelik planlayanlarda, 3 yıl boyunca etkili bir doğum kontrol yöntemi kullanamayacak olanlarda ve laktasyon döneminde kullanılmamalıdır çünkü teratojenik etkileri vardır.

Asitretinin mukokutanöz, hepatotoksik, hiperlipidemi, iskelet anomalileri ve depresyon başta olmak üzere birçok yan etkisi bulunmaktadır. Asitretin kullanılırken alkol tüketimi kısıtlanmalıdır çünkü alkol kullanımı hem asitretinin daha uzun yarı ömre sahip olan etretinata dönüşümünü arttırabilir hem de hepatotoksisite riskini arttırabilir. Özellikle kadınlarda, tedavi süresince ve

tedaviden sonraki iki ay boyunca alkol içeren ürünlerin kullanımı yasaklanmalıdır.

Asitretin kontrendikasyonları Tablo-5'te gösterilmiştir.

Tablo-5 Asitretin Kontrendikasyonları

Kesin kontrendikasyonlar	• Gebelik ve laktasyon • Asitretin, diğer retinoidler veya bileşimindeki maddelere duyarlılığı olanlar • Orta şiddette ve ciddi karaciğer fonksiyon bozukluğu • Orta şiddette ve ciddi böbrek yetmezliği • Alkolizm • Kan bağışı • Eş zamanlı kullanımı kontrendike olan ilaç kullanımı
Görece kontrendikasyonlar	• Diabetes mellitus • Hiperlipidemi/ Hipertrigliseridemi Ateroskleroz • Eş zamanlı hepatotoksik ilaç kullanımı Hasta uyumunun bozuk olması • Yoğun alkol tüketimi • Kontakt lens kullanımı

c. **Siklosporin:** İmmünsüpresif bir ajandır. Th lenfositlerinin oluşturduğu interlökin-2 ve diğer sitokinlerin transkripsiyonunu inhibe eder. Hızlı etkili olduğu için plak psoriasis, püstüler psoriasis ve eritrodermik psoriasisin indüksiyon tedavisinde tercih edilebilirler.

Başlangıç dozu 2. 5 mg/kg olup, 4 hafta bu dozda devam edilir. Bu sürenin sonunda gerek görülürse maksimum 5mg/kg olmak üzere doz yükseltilebilmektedir.

En iyi bilinen yan etkisi kreatinin değerlerinde yükselme ve arteriyel hipertansiyon olup trigliserid ve kolesterol değerlerinde de yükselme görülebilir. Yan etkiler çoğu zaman doz ilişkilidir. Bu nedenle etkili olan en düşük doz ve mümkün olan en kısa tedavi süresi önerilmektedir. Siklosporin kontrendikasyonları Tablo-6'da gösterilmiştir.

Tablo-6 Siklosporin kontrendikasyonları

• Böbrek yetmezliği • Kontrol edilemeyen arteriyel hipertansiyon • Kontrol edilemeyen infeksiyon • Malinite • İmmün yetmezlik • Çok fazla PUVA tedavisi almış olmak • Kütanöz T hücreli lenfoma • Siklosporin duyarlılığı

d. **Apremilast:** Fosfodiesteraz-4 enzimini spesifik olarak inhibe eden ve hücre içi siklik adenozin monofosfat (cAMP) seviyelerini artırarak ve IL-2 ve IL-8, interferon-y ve tümör nekroz faktörünü inhibe ederek etki göstermektedir. Oral olarak kullanılır. Plak tipi psoriasis hastalarında orta ve şiddetli düzeyde olanlarda fototerapi veya diğer geleneksel sistemik tedavilere yanıt vermeyen, bu tedavilerin kullanımı kontrendike olan veya bu tedavileri tolere edemeyen hastalarda kullanılan bir ilaçtır. Psoriatik artrit ve behçet hastalığındaki oral ülserlerin tedavisinde de FDA onayı vardır.

Apremilast ilk gün 10 mg olarak başlanır ve daha sonra 6. güne kadar her gün 10 mg artırılarak 2x30 mg olacak şekilde devam edilir. Aşamalı şekilde doz artırılmasının sebebi tedavi başlangıcında ortaya çıkabilecek gastrointestinal sistem semptomlarını azaltmaktır.

Apremilast kullanımı depresyon ve intihar ile ilişkili olabilir bu nedenle kullanıma başlamadan önce hastalar psikiyatrik açıdan sorgulanmalıdır.

En sık görülen yan etkileri diyare, mide bulantısı, üst solunum yolu enfeksiyonu, nazofarenjit, baş ağrısıdır. Apremilast kontrendikasyonları Tablo-7'de gösterilmiştir.

Tablo-7 Apremilast kontrendikasyonları

• Apremilasta veya içeriğindeki maddelerden birine bilinen hipersensitivite
• Şiddetli akut infeksiyon
• Gebelik, laktasyon
• Galaktoz intoleransı, laktaz eksikliği veya glukoz galaktoz malabsorbsiyonu
• Malignite veya lenfoproliferatif hastalıklar
• Depresyon

D.) Biyolojik Tedaviler

Biyolojik ajanlar; konvansiyonel sistemik tedaviler veya fototerapi/fotokemoterapi gibi tedavilere cevap vermeyen, bu tedavilerin kontrendike olduğu veya tolere edilemediği orta ve şiddetli plak psoriasis, stabil olmayan psoriasis ve psoriatik artritli hastaların tedavisinde kullanılmaktadırlar. Psoriasis tedavisinde kullanılan çok sayıda biyolojik ajan bulunmaktadır. Bunlar TNF-alfa inbitörleri (adalimumab,etanersept, infliksimab, sertolizumab pegol), IL12-23 inhibitörü olan ustekinumab, IL17 inbitörleri (iksekizumab, sekukinumab, brodalumab), IL23 inhibitörleri (guselkumab, tildrakizumab, risankizumab)'dir. (Psoriasis tedavisinde kullanılan biyolojik ajanlar kitabın BİYOLOJİK AJANLAR bölümünde daha ayrıntılı olarak ele alınmıştır.)

Biyolojik ajan kullanmak için uygunluk ölçütleri:

A) Hızlı kötüleşme, görünür alanların tutulması, fonksiyonel yetersizlik (palmoplantar, genital tutulum gibi), ağır eritrodermik veya generalize püstüler psoriasis veya eklem tutulumu varlığı,

B) Bu koşulların varlığında:

Konvansiyonel sistemik tedavilere yanıtsız hastalar (monoterapi veya kombinasyon tedavileri ile uygun sistemik ajanlarla kontrol altına alınamayan)

Konvansiyonel sistemik tedavilere kontrendikasyon veya yan etki gelişen hastalar (etkin dozlarda toksisite veya yan etki gelişmesi, kümülatif toksisite, yaş, cinsiyet, komorbidite, potansiyel ilaç etkileşimleri gibi bireysel faktörler nedeniyle toksisite riski yüksek hastalar)

Hızlı relaps gösteren hastalar (tedavi devam ederken ya da tedavi bitiminden sonra 3 ay içinde)

Biyolojik tedavi başlanmadan önce ayrıntılı bir anamnez alınmalı ve iyi bir bir fizik muayene yapılmalıdır. Psoriasisin tipi, süresi ve seyri, artrit bulgularının olup olmaması, daha önce

kullandığı tedaviler, dozları, süreleri, varsa yan etkileri, etkinlikleri ve varsa ilacın kesilme nedenleri ayrıntılı bir şekilde öğrenilmelidir. Ayrıca hastanın diğer hastalıkları ve kullandığı ilaçları da sorgulamak gereklidir.

İlaç başlamadan önce gerekli tetkikler yapılmalıdır ve buna göre biyolojik ajana başlanmalıdır.

Komorbiiditelerde Biyolojik Ajan Kullanımı

1.) **Psoriasis ve Psoriatik Artritli Hastalar**: Klinik kanıtlar TNF-alfa inhibitörlerinin psoriatik artritli hastalarda ilk tercih olarak kullanılır. Guselkumab ise kanıtlanmış etkinliği ve yan etkilerinin azlığı nedeniyle ikinci seçenek olarak tercih edilir. Ustekinumab ise üçüncü basamak olarak kullanılabilir.

2.) **Psoriasis ve Multiple Sklerozlu(MS) Hastalar**: Psoriasis hastalarında artmış bağışıklık sistemi aktivitesi nedeniyle MS riski artmış olabilir. MS'li veya birinci derece akrabalarında MS öyküsü olan hastalarda TNF-alfa inbitörleri kullanımı önerilmemektedir. IL-17 inhibitörlerinin radyografik çalışmalarda MS lezyon aktivitesini azalttığı gösterilmiştir ve birinci basamak tedavide kullanılması önerilmektedir. Ustekinumab aktiviteyi azaltmasa da iyi tolere edilebilmesi nedeniyle ikinci basamak tedavide önerilebilir.

3.) **Psoriasis ve Konjestif Kalp Yetmezliği Olan Hastalar**: NYHA sınıf III ve IV KKY hastalarında TNF-alfa inhibitörleri önerilmemektedir. IL-17 ve IL-23 inhibitörleri KKY'li hastalarda birinci basamak tedavide tercih edilmelidir.

4.) **Psoriasis ve İnflamatuar Barsak Hastalığı(İBH) Olan Hastalar**: İBH'a sahip olan hastalarda IL-17 inhibitörlerinden kaçınılmalıdır. Birinci basamak tedavide adalimumab ve infliksimab tercih edilmelidir.

5.) **Psoriasis ve Latent Tüberkülozu Olan Hastalar:** Latent tüberkülozu olan hastalarda ilk basamakta IL-17 ve IL-23 inhibitörleri tercih edilmelidir. TNF-alfa inhibitörleri son seçenek olarak düşünülmelidir ve ayrıca latent tüberkülozlu hastalara ustekinumab ve TNF-alfa inhibitörleri başlamadan en az 1 ay önce koruyucu tedavi başlanmış olmalıdır.

6.) **Psoriasis ve Malignite Öyküsü Olan Hastalar:** Nonmelanositik deri kanserleri ve lenfoma göz önüne alındığında birinci basamak tedavide ustekinumab tedavisi önerilmektedir. Lenfoma ve Nonmelanositik deri kanserlerinde TNF-alfa inhibitörü kullanımından kaçınılmalıdır.

Kaynaklar

1. Rendon A, Schäkel K. Psoriasis Pathogenesis and Treatment. Int J Mol Sci. 2019;20(6):1475
2. Lee EB, Wu KK, Lee MP, Bhutani T, Wu JJ. Psoriasis risk factors and triggers. Cutis. 2018;102(5S):18-20
3. Rook's Dermatology Handbook. Griffiths CEM, Bleiker TO, Creamer D, Ingram JR and Simpson RC(Eds). 1st ed. John Wiley & Sons Ltd. Published 2022; 503-521
4. Dermatology Essentials 2nd edition. Bolognia JL, Schaffer JV, Duncan KO, Ko CJ(Eds). Elsevier Inc. 2022;264-273
5. Nair RP, Stuart PE, Nistor I, et al. Sequence and haplotype analysis supports HLA-C as the psoriasis susceptibility 1 gene. Am J Hum Genet. 2006;78(5):827-851
6. Chen L, Tsai TF. HLA-Cw6 and psoriasis. Br J Dermatol. 2018;178(4):854-862
7. Huang YW, Tsai TF. HLA-Cw1 and Psoriasis. Am J Clin Dermatol. 2021;22(3):339-347
8. Cai M, Huang H, Ran D, et al. HLA-C*01:02 and HLA-A*02:07 Confer Risk Specific for Psoriatic Patients in Southern China. J Invest Dermatol. 2019;139(9):2045-2048. e4

9. Kamiya K, Kishimoto M, Sugai J, Komine M, Ohtsuki M. Risk Factors for the Development of Psoriasis. Int J Mol Sci. 2019;20(18):4347

10. Kim GK, Del Rosso JQ. Drug-provoked psoriasis: is it drug induced or drug aggravated?: understanding pathophysiology and clinical relevance. J Clin Aesthet Dermatol. 2010;3(1):32-38.

11. Lee EJ, Han KD, Han JH, Lee JH. Smoking and risk of psoriasis: A nationwide cohort study. J Am Acad Dermatol. 2017;77(3):573-575

12. Murzaku EC, Bronsnick T, Rao BK. Diet in dermatology: Part II. Melanoma, chronic urticaria, and psoriasis [published correction appears in J Am Acad Dermatol. 2015 Aug;73(2):353]. J Am Acad Dermatol. 2014;71(6):1053. e1-1053. e16

13. Raharja A, Mahil SK, Barker JN. Psoriasis: a brief overview. Clin Med (Lond). 2021;21(3):170-173

14. Veraldi S, Lunardon L, Dassoni F. Guttate psoriasis triggered by chickenpox. G Ital Dermatol Venereol. 2009;144(4):501-502

15. Sandhu K, Jain R, Kaur I, Kumar B. Role of Pityrosporum ovale in guttate psoriasis. J Dermatol. 2003;30(3):252-254

16. Boyd AS, Menter A. Erythrodermic psoriasis. Precipitating factors, course, and prognosis in 50 patients. J Am Acad Dermatol. 1989;21(5 Pt 1):985-991

17. Romiti R, Hirayama ALDS, Arnone M, Magalhães RF. Generalized pustular psoriasis (von Zumbusch). An Bras Dermatol. 2022;97(1):63-74

18. Genovese G, Moltrasio C, Cassano N, Maronese CA, Vena GA, Marzano AV. Pustular Psoriasis: From Pathophysiology to Treatment. Biomedicines. 2021;9(12):1746

19. Grover C, Reddy BS, Uma Chaturvedi K. Diagnosis of nail psoriasis: importance of biopsy and histopathology. Br J Dermatol. 2005;153(6):1153-1158

20. Kishimoto M, Deshpande GA, Fukuoka K, et al. Clinical features of psoriatic arthritis. Best Pract Res Clin Rheumatol. 2021;35(2):101670

21. Duan X, Liu J, Mu Y, et al. A systematic review and meta-analysis of the association between psoriasis and hypertension with adjustment for covariates. Medicine (Baltimore). 2020;99(9)

22. Masson W, Lobo M, Molinero G. Psoriasis and Cardiovascular Risk: A Comprehensive Review. Adv Ther. 2020;37(5):2017-2033

23. Amin M, Lee EB, Tsai TF, Wu JJ. Psoriasis and Co-morbidity. Acta Derm Venereol. 2020;100(3)

24. Geller S, Xu H, Lebwohl M, Nardone B, Lacouture ME, Kheterpal M. Malignancy Risk and Recurrence with Psoriasis and its Treatments: A Concise Update. Am J Clin Dermatol. 2018;19(3):363-375

25. Bilaç C. , et al. The value of clinical symptoms on determining disease severity in patients with psoriasis. Türkiye Klinikleri Dermatoloji Dergisi, 2009, 19. 1: 14-19.

26. Pinter A, van de Kerkhof P. The role of topical therapies along the psoriasis patient journey: An overview from the Symposium 'Tailoring topical psoriasis treatments to patients' needs and expectations' of the 30th EADV Congress 2021. J Eur Acad Dermatol Venereol. 2023;37

27. Mason AR, Mason J, Cork M, Dooley G, Hancock H. Topical treatments for chronic plaque psoriasis. Cochrane Database Syst Rev. 2013;(3)

28. Turkish Psoriacis Treatment Guide;2021;1-108

29. Lebwohl MG, Kircik LH, Moore AY, et al. Effect of Roflumilast Cream vs Vehicle Cream on Chronic Plaque Psoriasis: The DERMIS-1 and DERMIS-2 Randomized Clinical Trials. JAMA. 2022;328(11):1073-108

30. Nogueira S, Rodrigues MA, Vender R, Torres T. Tapinarof for the treatment of psoriasis. Dermatol Ther. 2022;35(12)

31. Zhang P, Wu MX. A clinical review of phototherapy for psoriasis. Lasers Med Sci. 2018;33(1):173-180

32. Czarnecka-Operacz M, Sadowska-Przytocka A. The possibilities and principles of methotrexate treatment of psoriasis - the updated knowledge. Postepy Dermatol Alergol. 2014;31(6):392-400

33. Akarsu S, Avcı C. Diğer konvansiyonel tedaviler. Kartal SP, editör. Dermatoloji - Güncel. 1. Baskı. Ankara: Türkiye Klinikleri; 2023;6-10.

34. Nassim D, Alajmi A, Jfri A, Pehr K. Apremilast in dermatology: A review of literature. Dermatol Ther. 2020;33(6):e14261.

35. Balak DMW, Gerdes S, Parodi A, Salgado-Boquete L. Long-term Safety of Oral Systemic Therapies for Psoriasis: A Comprehensive Review of the Literature. Dermatol Ther (Heidelb). 2020;10(4):589-613.

36. Thatiparthi A, Martin A, Liu J, Egeberg A, Wu JJ. Biologic Treatment Algorithms for Moderate-to-Severe Psoriasis with Comorbid Conditions and Special Populations: A Review. Am J Clin Dermatol. 2021 Jul;22(4):425-442

37. Havrdová E, Belova A, Goloborodko A, et al. Activity of secukinumab, an anti-IL-17A antibody, on brain lesions in RRMS: results from a randomized, proof-of-concept study. J Neurol. 2016;263(7):1287-1295

38. Heslinga SC, Van Sijl AM, De Boer K, Van Halm VP, Nurmohamed MT. Tumor necrosis factor blocking therapy and congestive heart failure in patients with inflammatory rheumatic disorders: a systematic review. Curr Med Chem. 2015;22(16):1892-1902

39. Papp KA, Griffiths CE, Gordon K, et al. Long-term safety of ustekinumab in patients with moderate-to-severe psoriasis: final results from 5 years of follow-up. Br J Dermatol. 2013;168(4):844-854

TÜRK TABİPLERİ BİRLİĞİ

BURSA TABİP ODASI

LİKEN PLANUS ve LİKENOİD HASTALIKLAR

Prof. Dr. Perihan ÖZTÜRK[1]

Dr. Öğr. Üyesi Mine Müjde KUŞ[2]

Dr. Mehmet Enes GÜNER[3]

1. **Tanım:** Liken planus, nedeni bilinmeyen, deriyi (kutanöz liken planus), ağız boşluğunu (oral liken planus), cinsel organı (penil veya vulvar liken planus), kafa derisini (liken planopilaris), tırnakları veya yemek borusunu etkileyen nadir bir hastalıktır.

2. **Epidemiyoloji:** Popülasyonun %1'inden daha azında görüldüğü tahmin edilmektedir. Çocuklukta kutanöz liken planus ortaya çıkar, ancak nadirdir.

   Başlangıç yaşı: 30-60y

   Cinsiyet: kadın >erkek

   Irk: hipertrofik LP zencilerde daha sık

3. **Etyopatogenez:** Çoğunlukla idiyopatik ancak hücresel immünitenin önemli rolü vardır. İnfiltrattaki hücrelerin çoğu CD8+, CD45Ro+ hücrelerdir. Aktifleştirilmiş T hücrelerini, özellikle CD8+ T hücrelerini içeren, bazal keratinositlere karşı yönlendirilmiş bir immün-aracılı mekanizma öne sürülmüştür. Hücreler arası adezyon molekülü-1'in (ICAM-1) ve interferon (IFN)-gama, tümör nekroz faktörü (TNF)-alfa, interlökin (IL)-1 alfa, IL-6 gibi bir Th1 bağışıklık tepkisi ile ilişkili sitokinlerin upregülasyonu ve IL-8, liken planus patogenezinde de rol oynayabilir. Bazı kişilerdeki yatkınlık HLA ilişkili genetik duyarlılık ile ilişkilidir.

   Hepatit C virüsünün (HCV) liken planus ile ilişkisi tartışmalıdır ve neden-sonuç ilişkisi belirsizdir. Oral liken planuslu hastalar arasında HCV enfeksiyonu prevalansına ilişkin tahminler büyük ölçüde değişmektedir; çalışmalar yüzde 0 ila 62 arasında yaygınlık oranları bildirmiştir.

4. **Klinik:** Günler (akut) ya da haftalar içinde olabilir. Günlerce, bazen aylarca devam eden lezyonlar şiddetle pruritik olabildiği gibi bazen asemptomatik de olabilir. Mukozal lezyonlar özellikle ülsere olduklarında ağrılıdır. Kutanöz LP nin klasik sunumu, ciltte düz tepeli, menekşe rengi papüllerin gelişmesiyle karakterize edilen papüloskuamöz bir döküntüdür. Genellikle, klinik belirtiler dört "P" olarak tanımlanır: Kaşıntılı, Mor, Poligonal, Papüller veya Plaklar

a. **Deri lezyonları**: Yassı, 1-10 mm çaplı, keskin sınırlı parlak papüller şeklindedir. Üzerine damlatılan mineral yağ sonrası yapılan büyüteç muayenesinde violose papüllerin üzerinde gözlenen beyaz çizgiler **'Wickham çizgileri'**dir. Lezyonlar oval ya da poligonal olabilir. Tekli, grube, annuler ya da dissemine yerleşim gösterebilir. Esmerlerde postinflamatuar pigmentasyon sıktır. Travma sonrası travma alanına uyan alanda yeni lezyon gelişebilir **(Köbner fenomeni ya da izomorfik yanıt).**

   Tutulum alanları: el bileği fleksörleri, lomber bölge, bacak ön yüzleri (kalın hipertrofik lezyonlar için), saçlı deri ve glans penis.

Varyantları

Hipertrofik tip: el ve ayak sırtı ile bacak ön yüzlerinde yerleşir. Zencilerde daha sık gözlenir. Tipik LP papülü düzgün yüzeyli olsa da hipertrofik form hiperkeratotik olabilir.

Atrofik tip: beyaz- mavi, merkezde atrofi gözlenen keskin sınırlı papül ve plaklar vardır.

1. Kahramanmaraş Sütçü İmam Üniversitesi Tıp Fakültesi Dermatoloji AD, Kahramanmaraş
2. Kahramanmaraş Sütçü İmam Üniversitesi Tıp Fakültesi Dermatoloji AD, Kahramanmaraş
3. Kahramanmaraş Sütçü İmam Üniversitesi Tıp Fakültesi Dermatoloji AD, Kahramanmaraş

Folliküler tip: keratotik folliküler papüller skatrisyel alopesiye neden olur. Spinöz folliküler lezyonlar, tipik deri ve mukoza lezyonları ve saçlı derinin skatrisyel alopesi ile birikte **Graham Little Sendromu**nu oluşturur.

Veziküler tip: LP lezyonlarının üzerinde ya da normal görünümlü deride veziküller ve büller oluşur. Büllöz pemfigoid ile uyumlu direk immünflorasan bulguları var ve serumda IgG yapıda büllöz pemfigoid otoantikorları gösterilir.

Liken Planus Pigmentozus: güneş gören alanlarda ve fleksural bölgelerde hiperpigmente koyu kahverengi maküller vardır. Latin Amerikalılarda ve koyu renkli toplumlarda daha sık gözlenir ve **'ashy dermatozu'** ile benzerlik gösterir.

Liken Planus Aktinikus: Papüler LP lezyonları güneşe açık alanlarda, özellikle el sırtı ve kollarda ortaya çıkar.

Ülseratif tip: LP lezyonları plantar bölgede tedaviye dirençli deri greftine gereksinim gösteren ülserlere neden olabilir.

İnvers tip – Ters liken planus, koltuk altı, kasık kıvrımları, meme altı alanı veya ekstremite katlantı yerleri gibi intertriginöz bölgelerdeki eritemli -menekşe rengi papüller ve plaklarla karakterizedir,

Overloap sendromlar — Liken planus pemfigoidler ve liken planus-lupus eritematöz overloap sendromu, kutanöz liken planusun özelliklerinin ve ikinci bir hastalığın varlığı ile karakterize edilen bozukluklardır:

Liken planus pemfigoid – Liken planus pemfigoid, liken planus ve büllöz pemfigoidin örtüşen özelliklerini gösterir. Liken planusun başlangıcı genellikle büllöz lezyonların başlangıcından önce gelir.

Hastalarda daha önce normal görünen cilt bölgelerinde ve liken planus lezyonlarının üzerinde bül gelişir. Büllöz pemfigoide benzer şekilde, liken planus pemfigoidlerin doğrudan immünofloresan çalışmaları, dermal-epidermal bileşkede IgG ve C3'ün lineer birikimini gösterir.

Liken planus-lupus eritematozus overloap sendromu - "Lichen planus-lupus eritematöz örtüşme sendromu" terimi, hastaların her iki hastalığın da klinik, histolojik ve/veya immünopatolojik özelliklerine sahip deri lezyonları geliştirdiği nadir bir durumu ifade eder. Klinik olarak, hastalar sıklıkla mavi-kırmızı atrofik plaklar veya üst ekstremite verrüköz papüller veya nodüller ile başvururlar

b. Mukoza lezyonları: LP hastalarının %40-60 kadarında orofarengeal tutulum vardır.

Retiküler LP: En sık gözlenen mukozal paterndir. Yanaklar, dudak ve dilde dantela benzeri beyaz keratotik plak yapar.

Eroziv ya da Ülseratif LP: dil ve bukkal mukozada görülen üzerinde fibrin bulunan erode **ülseratif** lezyonlar ile karakterizedir. Gingiva ve dilde ise ağrılı erode lezyonlar şeklinde gözlenir. Oral lezyonlarda nadiren karsinom gelişebilir.

Genitalia: Peniste (özellikle glans peniste), skrotumda, labia minör ve majörde ve vajinada birleşme eğiliminde annüler ya da eroziv lezyonlar ile karakterizedir.

Saç ve tırnaklar: saçlı deride sktrisyel alopesi ile sonuçlanan folliküler ve atrofik lezyonlar vardır.

Tırnaklarda longitudinal çizgilenmeler ve tırnak yatağında yıkımlar gözlenir.

Özofagus liken planus: LP, disfaji veya odinofaji gibi semptomlarla veya semptomlar olmadan özofagusu tutabilir. Muhtemel endoskopik bulgular psödomembranları, gevrek ve iltihaplı mukozayı, submukozal papülleri, dantelli beyaz plakları, erozyonları, darlıkları ve diğer anormallikleri içerir. Eşzamanlı oral, genital veya kutanöz liken planus sıklıkla mevcuttur. Özofagus liken planusun prevalansı bilinmemektedir.

Otik liken planus: Dış işitsel kanalların ve timpanik membranların tabakalı skuamöz epiteli, liken planus için potansiyel yerlerdir. Otik liken planusun yaygın klinik özellikleri arasında dış kulak yolunda eritem, sertleşme ve stenoz; timpanik zarların kalınlaşması; otore; ve işitme kaybı gözlenir. Diğer vücut bölgelerinin liken planusu mevcut olabilir veya olmayabilir.

5. Liken Planus Benzeri Erüpsiyonlar

LP'yi klinik ve histolojik olarak taklit eden bir grup hastalığı temsil eder. Kronik GVHD, dermatomiyozit, lenfomanın deri bulguları ya da birçok ilaç kullanımı sonrası ortaya çıkabilir (Tablo 1).

6. Tanı Ve Ayrıcı Tanı

Klinik bulgular histopatoloji ile desteklenmelidir.

a. Deri lezyonları: *Papüler PL:* Kronik kutan lupus, psöriazis, pitriasis rozea, ekzema, likenoid GVHD ve tek lezyonlar ise yüzeyel BCC ve Bowen hastalığı ile ayrıcı tanıya girer.

Hipertrofik LP: psöriazis vulgaris, liken simpleks kronikus, prurigo nodülaris, staz dermatiti, kaposi sarkomu ile ayrıcı tanıya girer.

İlaca bağlı LP: Tablo 1 de gösterilmiştir.

b. Mukozalar: Lökoplaki, psödomembranöz kandidiyazis, HIV ilişkili kıllı lökoplaki, lupus eritematozus, ısırmaya bağlı travma, sekonder sifilizin mukozal lezyonları, pemfigus vulgaris, büllöz pemfigoid ile ayrıcı tanıya girer.

7. Laboratuvar İnceleme

Dermatopatoloji: İnflamasyon ile birlikte hiperkeratoz, granüler tabakada artış, düzensiz akantoz, bazal tabakada likefaksiyon nekrozu, epidermisi de kapsayan bant tarzında mononükleer hücre infiltrasyonu gözlenir. Dermaepidermal bileşkede keratinosit apopitozu (kolloid, Civatta body) gözlenir. Direk immünfloresan bileşkede belirgin fibrin birikimi ve kolloid cisimciklerde IgM yanında daha az sıklıkla IgA, IgG ve C3 birikimi görülür.

8. Seyir

Kutan LP genellikle aylarca bazen de yıllarca sürer. Bacaklardaki hipertrofik LP lezyonları ile oral LP lezyonları on yıllarca bile sürebilir. Oral LP lezyonlarında SCC riski bulunduğu için (%5) düzenli takip gerektirir.

9. Tedavi

a. Lokal tedavi

Kortikositeroidler (KS): kutan lezyonlar için oklüzyon şeklinde KS ler kullanılabilir. Dirençli lezyonlarda ya da mukozal lezyonlarda intralezyonel KS ler (triamsinolon 3mg/ml) uygulanabilir.

Siklosporin ve takrolimus solüsyonları: şiddetli oral LP lezyonlarında KS lere dirençli olduğunda kullanılabilir.

b. Sistemik tedavi

Siklosporin: dirençli ve yaygın olgularda 5mg /kg/ g dozounda hızlıı cevap alınır. Tekrar görülebilir.

Kortikosteroidler: Pruritusu, ağrılı erezyonları, disfaji ve kozmetik bozukluğu olan hastalarda oral prednizolon etkilidir. Tedavi hızlı ve tedrici olarak sonlandırılmalıdır. 70 mg/g ile başlayıp, 5mg lık azaltmalarla devam edilmelidir.

Sistemik retinoidler (asitretin): Ağır olgularda (hipertrofik ve oral LP) adjuvan tedavi olarak 1mg/kg dozda kullanılabilir. Sıklıkla ek topikal tedavi de verilmelidir.

PUVA Kemoterapi: Yaygın ya da topikal tedaviye dirençli olgularda kullanılır.

Oral antihistaminikler: günde dört kez 10 ila 50 mg hidroksizin hidroklorür kaşıntıyı kontrol etmede yardımcı olabilir.

Diğer tedaviler: Kutanöz LP olan bazı hastalarda yararlı olduğu bildirilen diğer ilaçlar arasında mikofenolat mofetil, heparin anologları ((enoksaparin), düşük dozda antiproliferatif ve immünmodülatuar etki gösterir), azotiopürin, metotreksat, talidomid, griseofulvin, siklosporin, sülfasalazin, metronidazol ve hidroksiklorokin vardır.

Kontrolsüz küçük bir çalışmanın sonuçları, bir fosfodiesteraz inhibitörü olan apremilastın liken planus için yararlı olabileceğini düşündürmektedir. Apremilast (12 hafta boyunca günde iki kez 20 mg) ile tedavi, hekimin genel değerlendirme skorunda en az iki derecelik bir iyileşme elde eden üç hasta dahil olmak üzere 10 hastanın tamamında klinik iyileşme ile ilişkilendirilmiştir. LP için apremilastın etkinliğini ve güvenliğini araştırmak için ek çalışmalar gereklidir.

Liken planus tedavisinde tümör nekroz faktörü (TNF)-alfa inhibitörlerinin rolü belirsizdir. TNF-alfa inhibitör tedavisi ile LP veya LP benzeri erüpsiyonların hem alevlenmesi hem de iyileşmesine ilişkin raporlar mevcuttur.

Tablo 1. Likenoid dermatoza sebep olan ilaçlar

Sıklıkla	**Daha az sıklıkla**	**Liken planusu temas ile uyaranlar**
Altın tuzları	ACE inhibitörleri	Renkli film banyosu
Beta blokerler	Kalsiyum kanal blokerleri	Dental koruyucu madde
Antimalaryaller	Sülfonilüre	Musk ambrette
Tiyazid grubu diüretikler	Nonsteroid antiinflamatuar	Nikel
Furosemid	Ketokonazol	Altın
Spironolakton	Tetrasiklin	
Penisilamin	Fenotiazin	
	Sulfasalazin	
	Karbamezapin	
	Lityum	
	Antitüberküloz ilaçlar	
	İyodürler	
	Radyokontrast maddeler	
	Metil dopa	
	Ağır metaller	

Işına bağlı dağılım gösteren likenoid erüpsiyonu indükleyenler 5 florourasil Karbamazepin Klorpromazin Diazoksit Etambutol Piritonil Kinin Kinidin Tetrasiklin Tiazid Furosemid	**Oral LP ve Likenoid erüpsiyonu indükleyenler** Allopürinol ACE inhibitörleri Siyanamid Dental koruyucu malzeme Altın tuzları Ketokonazol Non steroid antiinflamatuar Penisilamin Sülfonilüre	

Kaynaklar

1. Advances in Integrative Dermatology. França K, Lotti T. 1st ed. John Wiley & Sons, Incorporated. Published 2019; 163-186
2. William DJ, Dirk ME, James RT, Misha A, Isaac MN. Lichen Planus and Related Conditions. In: Andrews' Diseases of the Skin, 2022;12, 215-230.
3. James GHD. Habif's Clinical Dermatology, Chapter 8, Psoriasis and Other Papulosquamous Diseases. 2021;264-330. e3
4. Fechine COC; Valente NYS, Romiti R. Lichen planopilaris and frontal fibrosing alopecia: review and update of diagnostic and therapeutic features. An Brasıl De Dermatol 2022; 97:348-357
5. Le Cleach L, Chosidow O. Clinical practice. Lichen planus. N Engl J Med 2012; 366:723.
6. Wagner G, Rose C, Sachse MM. Clinical variants of lichen planus. J Dtsch Dermatol Ges 2013; 11:309.
7. Schwager Z, Stern M, Cohen J, Femia A. Clinical epidemiology and treatment of lichen planus: A retrospective review of 2 tertiary care centers. J Am Acad Dermatol 2019; 81:1397.
8. Pandhi D, Singal A, Bhattacharya SN. Lichen planus in childhood: a series of 316 patients. Pediatr Dermatol 2014; 31:59.
9. Lehman JS, Tollefson MM, Gibson LE. Lichen planus. Int J Dermatol 2009; 48:682.
10. Hussein MR. Evaluation of angiogenesis in normal and lichen planus skin by CD34 protein immunohistochemistry: preliminary findings. Cell Biol Int 2007; 31:1292.
11. Chen X, Liu Z, Yue Q. The expression of TNF-alpha and ICAM-1 in lesions of lichen planus and its implication. J Huazhong Univ Sci Technolog Med Sci 2007; 27:739.
12. Rhodus NL, Cheng B, Ondrey F. Th1/Th2 cytokine ratio in tissue transudates from patients with oral lichen planus. Mediators Inflamm 2007; 2007:19854.
13. Shengyuan L, Songpo Y, Wen W, et al. Hepatitis C virus and lichen planus: a reciprocal association

determined by a meta-analysis. Arch Dermatol 2009; 145:1040.

14. Lodi G, Giuliani M, Majorana A, et al. Lichen planus and hepatitis C virus: a multicentre study of patients with oral lesions and a systematic review. Br J Dermatol 2004; 151:1172.

15. Chainani-Wu N, Lozada-Nur F, Terrault N. Hepatitis C virus and lichen planus: a review. Oral Surg Oral Med Oral Pathol Oral Radiol Endod 2004; 98:171.

16. Campisi G, Di Fede O, Craxi A, et al. Oral lichen planus, hepatitis C virus, and HIV: no association in a cohort study from an area of high hepatitis C virus endemicity. J Am Acad Dermatol 2004; 51:364.

17. Protzer U, Ochsendorf FR, Leopolder-Ochsendorf A, Holtermüller KH. Exacerbation of lichen planus during interferon alfa-2a therapy for chronic active hepatitis C. Gastroenterology 1993; 104:903.

18. Ber Rahman S, Ul Bari A, Mumtaz N. Unilateral Blaschkoid lichen planus involving the entire half of the body, a unique presentation. Dermatol Online J 2007; 13:36.

19. Klein HA, Krathen RA, Hsu S. Widespread Blaschkoid lichen planus. Dermatol Online J 2006; 12:17.

20. Akarsu S, Ilknur T, Özer E, Fetil E. Lichen planus pigmentosus distributed along the lines of Blaschko. Int J Dermatol 2013; 52:253.

21. Perry D, Fazel N. Zosteriform lichen planus. Dermatol Online J 2006; 12:3.

22. Shemer A, Weiss G, Trau H. Wolf's isotopic response: a case of zosteriform lichen planus on the site of healed herpes zoster. J Eur Acad Dermatol Venereol 2001; 15:445.

23. Ghorpade A. Wolf's isotopic response--lichen planus at the site of healed herpes zoster in an Indian woman. Int J Dermatol 2010; 49:234.

24. Manz B, Paasch U, Sticherling M. Squamous cell carcinoma as a complication of long-standing hypertrophic lichen planus. Int J Dermatol 2005; 44:773.

25. Al-Mutairi N, El-Khalawany M. Clinicopathological characteristics of lichen planus pigmentosus and its response to tacrolimus ointment: an open label, non-randomized, prospective study. J Eur Acad Dermatol Venereol 2010; 24:535.

26. Li B, Li JH, Xiao T, et al. Annular atrophic lichen planus. Eur J Dermatol 2010; 20:842.

27. Al-Khenaizan S, Al Mubarak L. Ulcerative lichen planus of the sole: excellent response to topical tacrolimus. Int J Dermatol 2008; 47:626.

28. Henderson RL Jr, Williford PM, Molnar JA. Cutaneous ulcerative lichen planus exhibiting pathergy, response to acitretin. J Drugs Dermatol 2004; 3:191.

29. Sánchez-Pérez J, Rios Buceta L, Fraga J, García-Díez A. Lichen planus with lesions on the palms and/or soles: prevalence and clinicopathological study of 36 patients. Br J Dermatol 2000; 142:310.

30. Zaraa I, Mahfoudh A, Sellami MK, et al. Lichen planus pemphigoides: four new cases and a review of the literature. Int J Dermatol 2013; 52:406.

31. Kim H, Pomeranz MK. Lupus erythematosus and lichen planus overlap syndrome. J Drugs Dermatol 2004; 3:311.

32. Fox LP, Lightdale CJ, Grossman ME. Lichen planus of the esophagus: what dermatologists need to know. J Am Acad Dermatol 2011; 65:175.

33. Weedon D. The lichenoid reaction pattern (interface dermatitis). In: Weedon's Skin Pathology, 3rd ed, Elsevier Limited, 2010. p. 35.

34. Gimenez-García R, Pérez-Castrillón JL. Lichen planus and hepatitis C virus infection. J Eur Acad Dermatol Venereol 2003; 17:291.

35. Lo Muzio L, Santarelli A, Campisi G, et al. Possible link between Hashimoto's thyroiditis and oral lichen planus: a novel association found. Clin Oral Investig 2013; 17:333.

36. Cribier B, Frances C, Chosidow O. Treatment of lichen planus. An evidence-based medicine analysis of efficacy. Arch Dermatol 1998; 134:1521.

37. Thongprasom K, Carrozzo M, Furness S, Lodi G. Interventions for treating oral lichen planus. Cochrane Database Syst Rev 2011; :CD001168.

38. Cheng S, Kirtschig G, Cooper S, et al. Interventions for erosive lichen planus affecting mucosal sites. Cochrane Database Syst Rev 2012; :CD008092.

39. Atzmony L, Reiter O, Hodak E, et al. Treatments for Cutaneous Lichen Planus: A Systematic Review and Meta-Analysis. Am J Clin Dermatol 2016; 17:11.

TÜRK TABİPLERİ BİRLİĞİ

BURSA TABİP ODASI

PİTRİASİS ROZEA

Prof. Dr. Perihan ÖZTÜRK[1]

Dr. Öğr. Üyesi Mine Müjde KUŞ[2]

Prof. Dr. Orhan ÖZGÖZTAŞI[3]

1. **Tanım:** Pitriasis Rozea (PR) tipik morfolojiye sahip akut, karakteristik olarak sıklıkla kendiliğinden gerileyen ekzantematöz bir erüpsiyondur.

2. **Epidemiyoloji:** Başlangıç yaşı 10-43 yaş, ancak nadiren de olsa bebeklerde ve yaşlılarda da görülebilir. Kadınlarda erkeklere göre biraz daha sık görülür. İlkbahar ve sonbahar mevsiminde daha sık gözlenir.

3. **Etyopatogenez**

PR için viral bir etiyoloji, aşağıdaki gözlemlere dayanarak varsayılmıştır:

PR bazen baş ağrısı, halsizlik ve farenjit prodromundan sonra gelir.

Bazen küçük vaka kümelerinde meydana gelir.

Bakteriyel veya mantar organizmaları ile ilişkili olduğu gösterilmemiştir.

Bu varsayım, elektron mikroskobu ile incelenen PR biyopsi örneklerinde viral benzeri partiküllerin bulunmasıyla desteklenmektedir. Önemli bir literatür, PR'nin insan herpes virüsü 7 (HHV-7) reaktivasyonunun bir tezahürü olduğu hipotezini desteklemektedir.

Bazı çalışmalar ayrıca insan herpes virüsü 6'yı (HHV-6) PR'nin patogenezinde suçlamıştır. İnsan herpes virüsü 8 (HHV-8), 2009-2010 pandemik H1N1 influenza A virüsü ve şiddetli akut solunum sendromu koronavirüs 2 (SARS-CoV-2) ile olası ilişkiler de bildirilmiştir.

4. **Klinik özellikler**

a. Az sayıda vakada baş ağrısı, halsizlik ve farenjit prodromu görülebilir, ancak kaşıntı dışında durum genellikle asemptomatiktir.

b. Vakaların %50- 90'ında döküntü, göğüs, boyun veya sırtta keskin bir şekilde sınırlandırılmış tek yuvarlak veya oval bir lezyon olan "haberci" veya "ana" yama ile başlar. Haberci yama genellikle 2 ila 5 cm çapındadır. Lezyon kısa sürede pullu hale gelir ve merkezi olarak temizlenmeye başlar ve sigara kağıdı benzeri pulun serbest kenarını içeriye, merkeze doğru yönlendirir. Bu klinik bulgu genellikle "kolaret" olarak tanımlanır.

c. Birkaç gün veya bir ila iki hafta sonra, gövdede ve ekstremitelerin proksimal bölgelerinde, haberci yamaya benzer, ancak daha küçük oval lezyonlar ortaya çıkar. Bu oval lezyonların uzun eksenleri deri çizgileri boyunca yönelme eğilimindedir. Bu karakteristik görünün deri çizgilerinin daha belirgin olduğu sırtta en belirgindir. Bu morfolojik model, "köknar ağacı" veya "Noel ağacı" dağılımı olarak anılmıştır.

d. Yayılım yukarıdan aşağıya birkaç gün içinde gözlenir. Eritem kademeli olarak azalır, deskuamasyon tamamlanır ve erüpsiyon kaybolur ve postinflamatuvar dispigmentasyon ile iyileşir. Çoğu durumda, papüller ve plaklar dört ila altı hafta içinde düzelir; bazen hastalık birkaç ay devam eder. Postinflamatuvar hiperpigmentasyon, koyu pigmentli cilde sahip kişilerde sık görülen bir sekeldir ve

1. Kahramanmaraş Sütçüimam Üniversitesi, Tıp Fakültesi, Deri ve Zührevi Hastalıklar AD, Kahramanmaraş
2. Kahramanmaraş Sütçüimam Üniversitesi, Tıp Fakültesi, Deri ve Zührevi Hastalıklar AD, Kahramanmaraş
3. Gaziantep Üniversitesi Tıp Fakültesi Deri ve Zührevi Hastalıklar AD, Gaziantep

düzelmesi genellikle birkaç ay veya daha uzun sürer.

e. Çocuklarda, kafa derisi ve yüzü içeren lezyonların dağılımı genellikle atipiktir; folikülo-papüler, veziküler, püstüler, ürtikeryal veya purpurik olabilirler.

f. PR hastalarında nadiren orofaringeal anormallikler bildirilmiştir. PR'li 527 hastanın gözden geçirilmesinde, 149 hastada (% 28), en yaygın bulgular olarak peteşiyal, maküler ve papüler erüpsiyonlarla birlikte orofaringeal lezyonlar vardı.

5. Tanı

a. Öyküde veya muayenede haberci bir yamanın varlığı, lezyonların karakteristik morfolojisi ve dağılımı ve kaşıntı dışında semptomların olmaması, PR'yi çoğu durumda kolayca tanınmasını sağlar. Bununla birlikte, haberci yama tinea corporis'e o kadar benzeyebilir ki, bu koşulları ayırt etmek için dermatofit hifleri için potasyum hidroksit (KOH) ile incelenmesi gerekebilir.

b. PR ile tipik olarak laboratuvar anormallikleri yoktur. Cinsel olarak aktif hastalarda sifilizi ekarte etmek için serolojik testler önerilir.

c. Deri biyopsisi nadiren gereklidir, ancak yapıldığında akantozlu veya akantozsuz fokal parakeratoz, spongioz, perivasküler lenfosit ve histiyosit infiltratı ve nadiren kırmızı hücrelerin ekstravazasyonu gösterir. Biyopsi tablosu karakteristiktir ancak patognomonik değildir.

6. Ayırıcı tanı

PR için şüpheli lezyonlarla başvuran hastalarda her zaman ayırıcı tanı düşünülmelidir.

a. Sekonder sifiliz - papüloskuamöz döküntüleri PR'ye çok benzeyebilir; ancak farklı olarak, sekonder sifiliz sıklıkla avuç içlerinde ve ayak tabanlarında kırmızı-kahverengi maküllerle kendini gösterir. Sekonder sifilizli hastalarda haberci yama öyküsü yoktur.

b. Guttat sedef hastalığı: Küçük, eritematöz, skuamlı plaklar öncelikle gövdede dağılır. Döküntüden önce haberci bir yama yoktur. Guttat sedef hastalığı çoğunlukla sıklıkla önceki bir streptokok enfeksiyonu ile ilişkilidir.

c. Tinea corporis – PR'nin habercisi yaması, aktif kenar görüntüsü olan tinea corporis ile karıştırılabilir.

d. Tinea versicolor – Tinea versicolor, en yaygın olarak boyun ve gövdede yerleşen hipopigmente veya hiperpigmente maküllerle kendini gösterir. PR'den farklı olarak eritem yoktur veya minimaldir. Bir KOH preparatı, tinea versicolor teşhisini kolayca doğrular.

e. Nummular egzama – Nummular egzama, boyutları 2 ila 10 cm arasında değişebilen, yoğun kaşıntılı, madeni para şeklindeki plaklarla kendini gösterir. Nummular egzemanın akut lezyonlarında seröz eksüda görülebilir.

f. Pitriasis Likenoides Kronika – Gövde ve proksimal ekstremitelerde tekrarlayan eritemli- kahverengi pullu papül mahsulleri ile karakterize edilen nadir görülen bir durumdur. Lezyonlar asemptomatik veya kaşıntılı olabilir ve haftalar, aylar içinde kendiliğinden geriler. PLC en yaygın olarak çocuklarda ve genç erişkinlerde görülür.

g. PR'nin ayırıcı tanısında dikkate alınması gereken diğer bozukluklar arasında Lyme hastalığı, insan immün yetmezlik virüsü (HIV) serokonversiyon hastalığı ve ilaç döküntüleri yer alır.

h. Terapötik altın enjeksiyonları da PR'ı yakından taklit eden döküntülere neden olabilir. Bu döküntüler, alerjik reaksiyonları temsil etmez, ancak doza bağlıdır ve doz boyutunun ve uygulama sıklığının azaltılmasıyla güvenli bir şekilde yönetilebilir.

ı. PR benzeri reaksiyonlar ürettiğinden şüphelenilen diğer ilaçlar; omeprazol, terbinafin, kemik iliği transplantasyonu, interferon alfa-2a, naproksen, kaptopril, isotretonoin, BCG ve koronavirüs hastalığı 2019 (COVID-19) aşısıdır.

7. Tedavi

a. Kaşıntı kontrolü ve hasta bilgilendirme PR'li çoğu hastanın tedavisi için yeterlidir.

b. Hastalara ve yakınlarına, PR'nin tipik olarak iki ila üç ay içinde kendiliğinden düzeldiği, bulaşma olasılığının düşük olduğu ve çoğu hastada tekrarlamadığı konusunda bilgi verilmelidir.

c. Klinik deneyimler, orta potent topikal kortikosteroidlerin kaşıntı kontrolünde yardımcı olduğunu göstermiştir. Kaşıntılı bölgelere iki ila üç hafta boyunca günde iki veya üç kez uygulanabilirler.

d. Pramoksin veya mentol ve oral antihistaminikler içeren topikal kaşıntı önleyici losyonlar da kaşıntı semptomlarını azaltmak için yararlı olabilir.

Şiddetli vakalar

Asiklovir-PR'li hastaların büyük çoğunluğunda kaşıntıyı kontrol etmek için tedavi gerektirmese veya sadece topikal tedavi gerektirse de, oral asiklovir ve ultraviyole ışığın klinik iyileşmeyi hızlandırabileceğine dair bazı kanıtlar vardır. Etkinlik verileri sınırlı olduğundan ve PR tipik olarak tedavi olmaksızın düzeldiğinden, bu müdahalelerle rutin tedavi önerilmemektedir.

a. Meta-analizler, asiklovirin bir hafta boyunca günde beş kez verilen 400 veya 800 mg dozunda kullanıldığında iki hafta içinde cilt eriteminde iyi veya mükemmel iyileşme olasılığı ile ilişkilendirilmiştir.

Fototerapi: Fototerapi, derinin çeşitli papüloskuamöz ve enflamatuar bozukluklarının yanı sıra kaşıntı için kapsamlı bir kullanım geçmişine sahiptir. Klinik deneyimler, doğal güneş ışığından veya fototerapi cihazlarından gelen ultraviyole ışığın PR'de fayda sağlayabileceğini gösterse de, etkinlikle ilgili veriler sınırlıdır.

a. Klinik uygulamada, bazen PR'li hastalara dış mekan güneş ışığına maruz kalma önerilir. Bununla birlikte, ultraviyole ışığa bu şekilde maruz kalmanın etkinliğine ilişkin veriler eksiktir.

b. Uygulama – Fototerapi için en iyi rejim belirsizdir. PR'yi fototerapi ile tedavi ederken, genellikle haftada iki ila üç kez geniş bant veya dar bant UVB ile tedavi edilir. İyileşme tedavinin ilk iki ila üç haftasında beklenir.

Diğer tedaviler

Makrolid antibiyotikler: Oral eritromisinin PR için etkinliği belirsizdir ve azitromisin ve klaritromisin dahil diğer makrolidler PR için etkili görünmemektedir.

Eritromisin: Bazı çalışmalar oral eritromisinin PR'nin çözülmesini hızlandırmada etkili olduğunu bulsa da , veriler sınırlıdır ve yararı doğrulamak için ek çalışmalar yararlı olacaktır. Ayrıca, bazı çalışmalar eritromisinin asiklovirden daha az etkili olabileceğini düşündürmektedir.

Sistemik glukokortikoidler — Sistemik glukokortikoidler PR belirtilerini ve kaşıntıyı iyileştirebilse de, sınırlı etkinlik verileri ve tedaviden sonra nüks riskinin artması endişesi nedeniyle sistemik glukokortikoidlerle rutin tedavi önerilmemektedir.

8. Prognoz

Hastalara kızarıklığın iki ila üç ay sürebileceği söylenmelidir; bu süre içinde düzeldiği sürece takibe gerek yoktur. Bu dönemde yeni lezyonlar oluşabilir ancak kendiliğinden kaybolmalıdır. Düzeldikten sonra nüks nadirdir.

9. Gebelik

PR'nin gebelik üzerindeki etkisine ilişkin veriler sınırlı ve çelişkilidir.

a. Hamilelik sırasında PR gelişen 61 kadından oluşan bir vaka serisinin analizi, PR'nin spontan düşük riskini artırdığını öne sürdü. Gebelik sırasında PR gelişen 61 kadından 8›inde (% 13) ve gebeliğin ilk 15 haftasında PR gelişen 14 kadından 8'inde (% 57) spontan düşük meydana geldi. Ancak spontan düşük sıklığı diğer serilerde daha düşük olmuştur ve PR olmayan hastalardaki oranlarla karşılaştırılabilir düzeydedir.

b. Bazı veriler, belirli faktörlerin çeşitli olumsuz gebelik sonuçları için riski etkileyebileceğini düşündürmektedir. Vaka raporlarında ve vaka serilerinde 99 hastadan alınan birleştirilmiş verilerin analizi, geniş veya uzun süreli PR, hamilelikte daha erken PR başlangıcı olan gebe bireyler arasında olumsuz gebelik sonuçları (erken doğum, düşük doğum ağırlığı veya spontan düşük) olasılığının daha yüksek olduğunu göstermiştir.

10. Özet

- ✓ Pityriasis rosea (PR), akut, kendi kendini sınırlayan, ekzantematöz bir deri hastalığıdır ve büyük olasılıkla viral bir etiyolojiye bağlıdır.
- ✓ Döküntü genellikle göğüs, boyun veya sırtta 2 ila 5 cm çapında, tek bir yuvarlak veya oval, oldukça keskin bir şekilde sınırlandırılmış pembe veya somon renginde bir "haberci" veya "ana" yama ile başlar. Birkaç gün veya bir veya iki hafta sonra, gövdede ve ekstremitelerin proksimal bölgelerinde, haberci yamaya benzer, ancak daha küçük oval lezyonlar. Bu oval lezyonların uzun eksenleri deri çizgileri boyunca yönelme eğilimindedir
- ✓ İlişkili semptomlar - Az sayıda vakada baş ağrısı, halsizlik ve farenjit prodromu görülebilir, ancak kaşıntı dışında durum genellikle asemptomatiktir.

- ✓ Teşhis – PR tanısı tipik olarak haberci bir yamanın öyküsüne ve döküntünün klinik görünümüne dayanılarak konur.
- ✓ Tedavi : Çoğu hasta tedaviye ihtiyaç duymaz. Tedavi isteyen hafif kaşıntılı hastalar için orta etkili topikal kortikosteroidlerle tedavi önerilir. Şiddetli prezentasyonları olan hastalarda oral eritromisin yerine oral asiklovir ile tedavi önerilir. Fototerapi alternatif bir tedavi seçeneğidir.

Kaynaklar

1. Drago F, Broccolo F, Rebora A. Pityriasis rosea: an update with a critical appraisal of its possible herpesviral etiology. J Am Acad Dermatol 2009; 61:303.
2. Mubki TF, Bin Dayel SA, Kadry R. A case of Pityriasis rosea concurrent with the novel influenza A (H1N1) infection. Pediatr Dermatol 2011; 28:341.
3. Veraldi S, Spigariolo CB. Pityriasis rosea and COVID-19. J Med Virol 2021; 93:4068.
4. Martora F, Picone V, Fornaro L, et al. Can COVID-19 cause atypical forms of pityriasis rosea refractory to conventional therapies? J Med Virol 2022; 94:1292.
5. Blauvelt A. Pityriasis rosea. In: Fitzpatrick's Dermatology in General Medicine, 7th ed, Wolf K, Goldsmith LA, Katz SI, et al. (Eds), McGraw Hill, 2008. p. 362.
6. Chuh AA. Quality of life in children with pityriasis rosea: a prospective case control study. Pediatr Dermatol 2003; 20:474.
7. Ciccarese G, Broccolo F, Rebora A, et al. Oropharyngeal lesions in pityriasis rosea. J Am Acad Dermatol 2017; 77:833.
8. Gupta AK, Lynde CW, Lauzon GJ, et al. Cutaneous adverse effects associated with terbinafine therapy: 10 case reports and a review of the literature. Br J Dermatol 1998; 138:529.
9. Spelman LJ, Robertson IM, Strutton GM, Weedon D. Pityriasis rosea-like eruption after bone marrow transplantation. J Am Acad Dermatol 1994; 31:348.
10. Durusoy C, Alpsoy E, Yilmaz E. Pityriasis rosea in a patient with Behçet's disease treated with interferon alpha 2A. J Dermatol 1999; 26:225.
11. Helfman RJ, Brickman M, Fahey J. Isotretinoin dermatitis simulating acute pityriasis rosea. Cutis 1984; 33:297.
12. Avallone G, Quaglino P, Cavallo F, et al. SARS-CoV-2 vaccine-related cutaneous manifestations: a systematic review. Int J Dermatol 2022; 61:1187.
13. Chuh A, Zawar V, Sciallis G, Kempf W. A position statement on the management of patients with pityriasis rosea. J Eur Acad Dermatol Venereol 2016; 30:1670.
14. Leenutaphong V, Jiamton S. UVB phototherapy for pityriasis rosea: a bilateral comparison study. J Am Acad Dermatol 1995; 33:996.
15. Valkova S, Trashlieva M, Christova P. UVB phototherapy for Pityriasis rosea. J Eur Acad Dermatol Venereol 2004; 18:111.
16. Ahmed N, Iftikhar N, Bashir U, et al. Efficacy of clarithromycin in pityriasis rosea. J Coll Physicians Surg Pak 2014; 24:802.
17. Sonthalia S, Kumar A, Zawar V, et al. Double-blind randomized placebo-controlled trial to evaluate the efficacy and safety of short-course low-dose oral prednisolone in pityriasis rosea. J Dermatolog Treat 2018; 29:617.
18. Wenger-Oehn L, Graier T, Ambros-Rudolph C, et al. Pityriasis rosea in pregnancy: A case series and literature review. J Dtsch Dermatol Ges 2022; 20:953.

TÜRK TABİPLERİ BİRLİĞİ

BURSA TABİP ODASI

PİTRİASİS RUBRA PİLARİS

Uzm. Dr. Damla DEMİR[1]

Prof. Dr. İlkin ZİNDANCI[2]

1. **Tanım: Pitriasis** rubra pilaris (PRP), etiyolojisi bilinmeyen nadir görülen inflamatuar papüloskuamöz bir hastalıktır. Altı farklı alt tip vardır. Tüm alt tiplerde karakteristik kırmızımsı-turuncu renk tonuna sahip çeşitli boyutlarda keskin sınırlı plaklar ile karakterizedir. PRP'nin karakteristik özelliği ise "koruyucu adalar" olarak bilinen, etkilenmemiş deri alanlarının lezyonlar arasında saptanmasıdır.

2. **Epidemiyoloji:** Tüm dermatolojik hastalıklar arasında 1/5000 – 1/50. 000 sıklığında gözlenmektedir. Tüm ırkları ve her iki cinsiyeti eşit olarak etkiler ve bimodal yaş dağılıma sahiptir, yaşamın ilk ve beşinci dekatlarında pik yapar. Olguların çoğu sporadik olarak görülmekle birlikte %6,5 kadarında ailesel geçiş de bildirilmiştir.

3. **Etyopatogenez:** PRP'nin kesin etiyolojisi bilinmemektedir. Etiyopatogenezinde; ailesel otozomal dominant geçiş, vitamin A eksikliği ve metabolizma bozukluğu, travma, malignensi, infeksiyöz ve otoimmün nedenler gibi birçok faktör suçlanmasına rağmen nedeni hala tam olarak bilinmemektedir. Tip-V PRP varyantı genetik yatkınlığın hastalık gelişiminde en fazla rol oynadığı varyant olarak bildirilmiştir. Literatürde NF-kappa beta aktivasyonu yapan CARD14 gen mutasyonu ile ilişkisi bildirilmiştir.

4. **Klinik özellikler ve sınıflandırma:** PRP; ilk olarak 1980 yılında Griffiths tarafından önerilen ve yaygın olarak kabul gören bir sınıflandırma şeması kullanılarak 5 farklı alt tipe ayrılmıştır. 5 alt tip, başlangıç yaşı, lezyon dağılımı ve prognoza göre sınıflandırılmıştır. Daha sonra Miralles ve ark tarafından HIV ile ilişkili olguları altıncı alt tip olarak sınıflandırmaya eklenmiştir.

   - Tip I: Klasik yetişkin başlangıçlı
   - Tip II: Atipik yetişkin başlangıçlı
   - Tip III: Klasik genç başlangıçlı
   - Tip IV: Sınırlı gençlik başlangıcı
   - Tip V: Atipik genç başlangıçlı
   - Tip VI: HIV ile ilişkili

   Alt tiplerde değişen derecelerde görülen karakteristik özellikler arasında kırmızı-turuncu papüller ve plaklar, hiperkeratotik foliküler papüller ve palmoplantar hiperkeratoz bulunmaktadır. Lezyonlar genellikle asemptomatiktir, nadiren kaşıntı eşlik etmektedir.

   • **Tip I PRP** hastaların %55'ini etkileyen ve erişkinlerde en sık görülen klasik erişkin varyantıdır. En ayırt edici özellikler klasik kırmızı-turuncu papüller ve koruyucu adacıklar içeren plaklar, perifoliküler keratotik papüller ve mumsu palmoplantar keratodermadır. Bu varyant tipik olarak kendi kendini sınırlar. Sıklıkla 3 yıl içinde spontan gerilediği bildirilmiştir. Sıklıkla saçlı deride seboreik dermatit ile karışabilen yaygın ince bir skuamlar ile başlar. Saçlı deri bulguları başlangıçta hafif şiddette iken daha sonra yaygın eritemli skuamlı plaklara dönüşür. Benzer şekilde, kaudal ilerleme göstererek gövde ve ekstremitelerde somon rengi yama ve plaklar görülür. Karakteristik hiperkeratotik foliküler papüller, hem eritem yamaları içinde hem de etkilenmemiş derinin bitişik alanlarında belirgindir. Tutulan deri alanları, genellikle bitişik etkilenmemiş deriden keskin bir sınır ile ayrılır ve "koruyucu adalar" veya "atlama alanları" olarak adlandırılan çok karakteristik bir fenomen oluşturur. Eritrodermaya neden olabilir. Uzun süreli yüz tutulumunda ektropion görülebilmektedir. Çocuklarda dikkat çeken

1. VM Maltepe Medicalpark Hastanesi Deri ve Zührevi Hastalıklar,İstanbul
2. Sağlık Bilimleri Üniversitesi Hamidiye Tıp Fakültesi , Deri ve Zührevi Hastalıkları ABD, Haydarpaşa Numune Eğitim Araştırma Hastanesi, İstanbul

bir diğer karakteristik bulgu, diğer klinik bulguların gelişmesiyle, öncesinde veya sonrasında ortaya çıkabilen, kırmızı-turuncu mumsu palmoplantar keratoderma (PPK)'dır. Tırnak tutulumu, sarı-kahverengi bir renk değişikliği ve en klasik olarak belirtilen subungual hiperkeratoz ve longitudinal çizgilenme görülmektedir. Mukozal tutulum oldukça nadirdir ve tipik olarak liken planusa benzer bukkal mukoza üzerinde beyaz papüller veya plaklar şeklinde ortaya çıkar.

• **Tip II PRP,** tipik olarak orta yaşlı erişkinler olmak üzere hastaların %5'ini etkileyen atipik erişkin varyantıdır. Tip II'nin klinik bulguları farklıdır, çünkü bu tipte deride ekzematöz değişiklikler, alt ekstremitelerde iktiyoziform skuamlar, kaba lamine palmoplantar keratoderma ve alopesi gibi klinik bulgular saptanır. Vakaların %80'inde kronik bir seyir görülmektedir.

• **Tip III,** klasik juvenil PRP, tipik olarak yaşamın ilk 2 yılında veya ergenlik döneminde ortaya çıkar. Olguların %10'unu içerdiği bildirilmiştir. Tip-I PRP'de görülen klinik bulgulara ve hastalık seyrine benzer özellikler göstermektedir. Prognozu iyidir. 1 yıl içinde spontane gerilediği bildirilmektedir.

• **Tip IV PRP,** sınırlandırılmış jüvenil PRP olarak da adlandırılmaktadır. Tipik olarak ergenlik öncesi çocuklarda görülür. Olguların %25'ini etkileyen bu varyant, çocuklarda en sık görülen PRP tipidir. Klinik olarak dirseklerde, dizlerde ve kemik çıkıntıların üzerinde görülen eritematöz zeminde keskin sınırlı gruplanmış foliküler papüller ile karşımıza çıkarlar. Bu hastaların literatürde spontan remisyon ve relapslarla seyrettiği bildirilmektedir.

• **Tip-V PRP,** hastaların %5'inde görülen atipik jeneralize bir juvenil varyanttır. Avuç içi ve ayak tabanlarını içeren ve skleroderma benzeri değişikliklerle birlikte tip III'e benzer klinik bulguların izlendiği kalıtsal bir durumdur.

• **Tip-VI PRP,** HIV enfeksiyonu olan hastalarda görülmektedir. Sıklıkla eritroderma ile komplike olabilen klasik yetişkin tip I PRP klinik bulguları ile başvururlar. Sıklıkla eritemli deskuame foliküler papüller ve foliküler hiperkeratotik spiküller şeklinde başlar. Hidradenitis süppürativa ve akne konglobata ve liken spinulosus benzeri lezyonlar gibi foliküler oklüzyon bulguları eşlik etmektedir. Bu alt tip, kötü prognozludur.

5. **PRP ve İlişkili Durumlar:** PRP, enfeksiyonlar, otoimmün hastalıklar ve maligniteler ile ilişkilendirilmiştir. HIV enfeksiyonu dışında, PRP ile bu hastalıklar arasındaki ilişki belirsizdir, bu nedenle rutin tarama önerilmemektedir.

   • **Enfeksiyonlar:** Streptococus pyogenes, Stafilococcus aureus, sitomegalovirus, hepatit A, HIV, varisella, Ebstein Barr virus

   • **Otoimmün hastalıklar:** Vitiligo, otoimmün tiroidit, myastenia gravis, çölyak hastalığı

   • **Maligniteler:** PRP ve malignite ilişkili 12 olgu literatürde bildirilmiştir. Bu olguların bir tanesinde lösemi diğerlerinde solid organ maligniteleri bildirilmiştir.

6. **Tanı:** Klinik ve histopatolojik bulgular ile tanı konulur.

   • **Histopatolojik Bulgular**

   ✓ Vertikal ve horizontal yönlerde ortokeratoz ve parakeratoz (dama tahtası pateni)

   ✓ Fokal veya birleşik hipergranüloz

   ✓ Rete sırtlarında düzensiz akantoz

   ✓ Kalın suprapapiller plaklar

   ✓ Dermiste seyrek yüzeysel perivasküler lenfohistiyositik infiltrasyon

   ✓ Foliküler orifis kenarlarında parakeratotik tıkaçlar (omuz parakeratoz)

7. **Ayırıcı tanı:** Ayırıcı tanılar, PRP alt gruplarına göre değişmektedir. Genel olarak tüm diğer papüloskuamöz hastalıklardan ayırt edilmelidir. Ayırıcı tanıların değerlendirilmesi için PRP'de ortaya

çıkan spesifik belirti ve semptomların her biri göz önünde bulundurulmalıdır.

- **Saçlı deri:**PRP'nin erken döneminde tipik olarak eritematöz bir zeminde ince yada kaba skuamlar görülmektedir. Ayırt edici özelliği, hastalığın hızlı ilerlemesi ve şiddetidir. Bu özelliği ile seboreik dermatit ve psoriasisten ayrılmaktadır. Ayrıca seboreik dermatitte eşlik eden yağlı sarımsı skuamlar, psoriasiste ise gümüş renkli keskin sınırlı hiperkeratotik skuamlar bu hastalıkları PRP'den ayıran özelliklerdir.

- **Palmoplantar keratoderma:** Karakteristik kırmızı-turuncu renk, PRP'nin keratodermasını psoriasis, iktiyoz, kalıtsal palmoplantar keratoderma ve eritrokeratodermiden ayırmaya yardımcı olur.

- **Tırnak değişiklikleri:** Deri bulgusu ile birlikte subungual sarı-kahverengi hiperkeratotik tırnaklar sıklıkla psoriasis ile karıştırılabilir. PRP'de tırnak çukurları veya yağ lekeleri gibi proksimal tırnak matrisi veya tırnak yatağını içeren hiçbir değişikliğin meydana gelmediğini ve bu değişikliklerin çoğu durumda birbirinden ayırt edilmesine yardımcı olabileceğini not etmek önemlidir.

- **Eritroderma:** Hastalığın tipik klinik seyri, lezyonların karakteri gibi klinik gibi klinik bulgular, PRP'yi eritrodermanın diğer ana nedenlerinden ayırmaya yardımcı olabilir, ancak genellikle biyopsi gerekir. Eritrodermaya neden olabilen tüm deri hastalıkları ayırıcı tanıya girebileceği gibi özellikle jeneralize papüloskuamöz hastalıklar ayırıcı tanıda göz önünde bulundurulmalıdır. Bu hastalıklar göz önünde bulundurulduğunda psoriasis, atopik dermatit, ilaç reaksiyonları, kutanöz T-hücreli lenfoma, konjenital iktiyoz, paraneoplastik ve graft versus host hastalığı düşünülmelidir.

- Tip II ve V dahil olmak üzere atipik PRP alt gruplarında klinik olarak iktiyoziform değişiklikler eşlik eder. Edinsel ve konjenital iktiyoziform hastalıklardan ayırt edilmelidir.

- Tip IV PRP de eşlik eden foliküler spiküller, liken spinulozus ve keratoz pilaris ile karıştırılabilir.

8. **Tedavi:** PRP kendiliğinden gerileyebilen bir hastalıktır. Nadir görülen bir hastalık olması nedeniyle literatürde bildirilen tedaviler retrospektif olgu serileri ve izole olgu sunumlarına göre oluşturulmuştur. (Tablo 1)

- **Topikal tedaviler:** Topikal tedaviler pediatrik hastalarda ve Tip IV PRP alt grubu gibi lokalize varyantlarda birinci basamak tedavilerdir. En yaygın kullanılan ajanlar topikal kortikosteroidlerdir. Ayrıca literatürde topikal retinoidler, kalsipotriol, kalsinörin inhibitörlerinin kullanımı da bildirilmiştir.

- **Sistemik retinoidler:** Sistemik tedaviler arasında en yaygın kullanılan ve birinci basamakta kullanılması önerilen ajanlardır. Antiproliferatif, antiinflamatuar ve immünmodülatör olması ile tedavide kullanılan güvenilir ve etkili ajanlardır. Literatürde en sık kullanılan retinoidler; asitretin, izotretinoin ve etretinat'tır. Tedavi planlaması yapılırken teratojenite ve pediatrik yaş grubunda prematür epifiz kapanması gibi kemik değişiklikleri gibi iki önemli yan etki mutlaka akılda bulundurulmalıdır. Kontrasepsiyonun izotretinoin planlanan hastalarda tedavi bitiminden 1 ay sonraya kadar, asistretin planlanan hastalarda ise tedavi bitiminden 3 yıl sonraya kadar devam ettirilmesi gerektiği unutulmamalıdır.

  En sık görülen yan etkiler deri ve mukoza kuruluğudur. Metabolik yan etkiler arasında ise transaminaz yüksekliği ve kolesterol seviyelerinde saptanan yüksekliklerdir. Ayrıca korneal opasite, azalmış karanlık adaptasyonu, rabdomiyoliz, kas krampları, pyojenik granülom gelişimi gibi yan etkilere de neden olabilir.

- **Metotreksat:** Sistemik retinoid tedavisine dirençli ya da sistemik retinoidlerin kontrendike olduğu durumlarda önerilmektedir. Juvenil PRP de kullanımı ile ilgili veriler kısıtlıdır. Yan etkiler doza ve kullanım şekline göre değişkenlik göstermektedir. En sık görülen yan etkiler bulantı kusma gibi gastrointestinal semptomlar olmakla birlikte hepatotoksisite, miyelosüpresyon, pnömoni, alopesiye de görülebilir. Teratojeniktir ve spermatogenezde defekte neden olur. Bu nedenle kadın ve erkekte kontrasepsiyon tedavi süresi ve tedavi bitiminden 3 ay sonraya kadar zorunludur.

- **Fototerapi:** Sistemik tedavilerin kontrendike olduğu ya da sistemik tedavi kullanmak istemeyen

hastalarda alternatif kullanılabilen bir tedavi seçeneğidir. Ancak literatürde fototerapi tedavileri (ultraviyole A, darband ultraviyole B, Psoralen ve ultraviyole A) sonrasında greve olan PRP olguları bildirilmiştir. Bu nedenle tedavi öncesi fototest ile hastaların değerlendirilmesi önerilmektedir.

- **Biyolojik tedaviler:** Sistemik tedavilere dirençli olgularda yada diğer sistemik tedavilerin kontrendike olduğu durumlarda kullanılmaktadır. Tümör nekroz faktör alfa inhibitörleri (TNFi) ve ustekinumab ve sekukinumab PRP'de monoterapi yada metotreksat veya retinoidlerle kombine kullanılmaktadır.
- **Diğer tedaviler:** Literatürde azatioprin, siklosporin, mikofenolat mofetil, intavenöz ımmunglobulin, apremilast, penisilin, fumarik asit ve ekstrakorporeal fotoferez gibi tedaviler ile başarılı sonuçlar olgu sunumları şeklinde bildirilmiştir.
- **Tip VI PRP tedavi:** Literatürde tedavi protokolleri ile ilgili veriler kısıtlıdır. Antiretroviral tedaviler ve sistemik retinoid tedavi kombinasyon kullanımı literatürde bildirilmiştir ancak bazı hastalarda tedaviye kısmi yanıt, bazı hastalarda tedaviye yanıtsızlık izlenmiştir.

Tablo 1: Kanıta dayalı PRP tedavi seçenekleri

Tedavi	Endikasyon	Kanıt düzeyi
Topikal kortikosteroid	Sınırlı hastalıkta remisyon sağlamak için yeterli olabilir (örn. tip IV PRP) Alternatif topikal ilaçlar: kalsipotriol, kalsinörin inhibitörleri, retinoidler	4
Sistemik retinoidler	PRP tedavisi için birinci basamak sistemik ajanlar Fototerapi ile kombine edilebilir Yetişkinler için tipik dozlar: İzotretinoin: 1 mg/kg/gün›e kadar (kesmeden 1 ay sonra gebelikten kaçınılmalı) Asitretin: 0,5 mg/kg/gün'e kadar (kesmeden 3 yıl sonra gebelikten kaçınılmalı)	4
Metotreksat	Retinoid tedavisine dirençli veya kontrendike ise alternatif sistemik ajan Oral retinoidlerle eşzamanlı olarak da kullanılabilir (hepatotoksisite açısından takip edilmeli) Yetişkinlerde tipik dozlama: 5–25 mg/hafta Jüvenil PRP'de kullanım için çok sınırlı veri	4

Tedavi	Endikasyon	Kanıt düzeyi
Biyolojik tedaviler	Dirençli PRP tedavisinde kullanılır, ancak sistemik tedavilerin kontrendike olduğu durumlarda birinci basamak tedavi olarak kullanılır Infliximab, en yüksek kanıt düzeyi olan biyolojik ajandır Bir ajanla tedavi başarısızlığı, aynı sınıftaki diğer ajanlara sekonder yanıtı engellemez. Metotreksat veya retinoidlerle kombine edilebilir (a) 0, 2, 6. haftalarda IV infliximab 5 mg/kg ve ardından haftada 8 kez (b) SC etanersept haftada 50 mg (c) SC adalimumab 80 mg 0. günde, 40 mg 7. günde, sonra iki haftada bir (d) SC ustekinumab Vücut ağırlığı <100 kg: 0 ve 4. haftalarda ve ardından her 12 haftada bir 45 mg Vücut ağırlığı >100 kg: 0 ve 4. haftalarda ve ardından her 12 haftada bir 90 mg (e) 0, 1, 2, 3 ve 4. haftalarda SC secukinumab 150 veya 300 mg, ardından her 4 haftada bir	4
Fototerapi	Sistemik tedavilerin kontrendike olduğu yada sistemik tedavi kullanmak istemeyen hastalarda Fotoagreve PRP değerlendirmek için fototest yapılması önerilir.	5
Diğer tedaviler	Tip VI PRP için HAART'ı düşünün Siklosporin: etkinlik için zayıf ve tutarsız kanıtlar Azatiyoprin: 3 ila 8 hastadan oluşan önceki vaka serilerinde başarıyla kullanılmıştır; 1990'dan beri başarılı kullanım raporu yok Ekstrakorporeal fotoferez: 3 hasta tedaviye yanıt+ Penisilinler: 2 hasta tedaviye yanıt+ Fumaratlar, apremilast, mikofenolat, IVIg: her biri için 1 hastada tedaviye yanıt+	5 4 4

HAART: aktif antiretroviral tedavi, IV: intravenöz, IVIg: intravenöz immünoglobulin, NBUVB: dar bant ultraviyole B ışığı, PRP: pityriasis rubra pilaris, PUVA: psoralen ve ultraviyole A ışığı, SC: subkutan, UVA1: ultraviyole A1 ışığı

Oxford 2011 Kanıt Düzeylerine göre (41): Düzey 1: randomize çalışma veya randomize çalışmaların sistematik incelemeleri, Düzey 2: Randomize çalışma veya dramatik etkili gözlemsel çalışma, Düzey 3: Randomize olmayan kontrollü kohort/ takip çalışması, Seviye 4: Vaka serisi veya vaka kontrol çalışması VEYA tarihsel kontrollü çalışma ve Seviye 5: Mekanizmaya dayalı muhakeme

Kaynaklar

1. Griffiths WA. Pityriasis rubra pilaris. Clin Exp Dermatol. 1980;5:105–12.
2. Miralles ES, Nu´ ñ´ez M, De Las Heras ME, Pe´rez B, Moreno R, Ledo A. Pityriasis rubra pilaris and human immunodeficiency virus infection. Br J Dermatol. 1995;133:990–3.
3. Klein A, Landthaler M, Karrer S. Pityriasis rubra pilaris: a review of diagnosis and treatment. Am J Clin Dermatol. 2010;11:157–70.
4. Gonza´lez-Lo´pez A, Velasco E, Pozo T, Del Villar A. HIV-as- sociated pityriasis rubra pilaris responsive to triple antiretroviral therapy. Br J Dermatol. 1999;140:931–4.
5. Martin AG, Weaver CC, Cockerell CJ, Berger TG. Pityriasis rubra pilaris in the setting of HIV infection: clinical behaviour and association with explosive cystic acne. Br J Dermatol. 1992;126:617–20.
6. Blasdale C, Turner RJ, Leonard N, Ong ELC, Lawrence CM. Spontaneous clinical improvement in HIV-associated follicular syndrome. Clin Exp Dermatol. 2004;29:480–2.
7. Fuchs-Telem D, Sarig O, van Steensel MAM, Isakov O, Israeli S, Nousbeck J, et al. Familial pityriasis rubra pilaris is caused by mutations in CARD14. Am J Hum Genet. 2012;91:163–70.
8. Betlloch I, Ramo´n R, Silvestre JF, Carnero L, Albares MP, Ban˜uls J. Acute juvenile pityriasis rubra pilaris: a superantigen mediated disease? Pediatr Dermatol. 2001;18:411–4.
9. Kawara S, Miyake M, Oiso N, Kawada A. Pityriasis rubra pilaris with preceding cytomegalovirus infection. Dermatology. 2009;219:350–2.
10. Wang T, Liu J, Liu Y, Zheng H. Pityriasis rubra pilaris (PRP) with preceding Epstein-Barr virus infection: a new type PRP with non-HIV virus infection? Chin Med J (Engl). 2014;127:2391.
11. Erdem T, Atasoy M, Aliagaoglu C, Melikoglu M, Yildirim U. Pityriasis rubra pilaris in association with hepatitis A. Saudi Med J. 2006;27:1421–2.
12. Ertam I, Sezgin AO, Kazandi A, Dereli T, Unal I. A case of juvenile pityriasis rubra pilaris: could varicella be an aetiological agent? Clin Exp Dermatol. 2009;34:e1012–3.
13. Das JK, Gangopadhyay AK, Sengupta S. Pityriasis rubra pilaris with Koebner's isomorphic phenomenon. Indian J Dermatol Venereol Leprol. 2010;76:194–6.
14. Evangelou G, Murdoch SR, Palamaras I, Rhodes LE. Photoag- gravated pityriasis rubra pilaris. Photodermatol Photoimmunol Photomed. 2005;21:272–4.
15. Jack A, Mauro MJ, Ehst BD. Pityriasis rubra pilaris like eruption associated with the multikinase inhibitor ponatinib. J Am Acad Dermatol. 2013;69:e249–50.
16. Paz C, Querfeld C, Shea CR. Sorafenib-induced eruption resembling pityriasis rubra pilaris. J Am Acad Dermatol. 2011;65:452–3.
17. Plana A, Carrascosa JM, Vilavella M, Ferrandiz C. Pityriasis rubra pilaris like reaction induced by imatinib. Clin Exp Der- matol. 2013;38:520–2.
18. Stalling SS, Vu JR, English JC. Telaprevir induced pityriasis rubra pilaris like drug eruption. Arch Dermatol. 2012;148:1215–7.
19. Cheung EJ, Jedrych JJ, English JC. Sofosbuvir induced erythrodermic pityriasis rubra pilaris like drug eruption. J Drugs Dermatol. 2015;14:1161–2.
20. Yang FC, Jessup C, Dahiya M, Reynolds R. Pityriasis rubra pilaris exacerbation with topical use of imiquimod. Int J Dermatol. 2008;47:1076–8.
21. Franzotti AM, Avelar JCD, Cardoso TA, Pires MC, Vidigal Mdo R. Pityriasis Rubra Pilar and hypothyroidism. An Bras Dermatol. 2014;89:497–500.
22. Randle HW, Winkelmann RK. Pityriasis rubra pilaris and celiac sprue with malabsorption. Cutis. 1980;25:626–7.

23. Hazini AR, Rongioletti F, Rebora A. Pityriasis rubra pilaris and vitiligo in Down's syndrome. Clin Exp Dermatol. 1988;13:334–5.

24. Remedios IM, Jensen JD, Beckum K, McKay K, Kissel R. Paraneoplastic pityriasis rubra pilaris as the presenting mani- festation of metastatic squamous cell carcinoma. J Drugs Der- matol. 2014;13:610–2.

25. Garretson CB, Machan ML, Krejci-Manwaring J, Aires D, Tonkovic-Capin V. Adenocarcinoma of the lung associated with pityriasis rubra pilaris [letter]. Dermatol Online J. 2011;17:14.

26. Batchelor RJ, Yung A, Merchant W, Goodfield MJD. Pityriasis rubra pilaris as the initial presentation of renal cell carcinoma? Clin Exp Dermatol. 2005;30:442–3.

27. Reinhardt LA, Rosen T. Pityriasis rubra pilaris as the initial manifestation of leukemia. Cutis. 1983;31:100–2.

28. Sa´nchez-Regan˜a M, Lo´pez-Gil F, Salleras M, Umbert P. Pityr- iasis rubra pilaris as the initial manifestation of internal neo- plasia. Clin Exp Dermatol. 1995;20:436–8.

29. Vitiello M, Miteva M, Romanelli P, Castaneda J, Garces-Mi- lanes D, Kirsner R, et al. Pityriasis rubra pilaris: was it the first manifestation of colon cancer in a patient with pre-existing psoriasis? J Am Acad Dermatol. 2013;68:e43–4.

30. Marrouche N, Kurban M, Kibbi A-G, Abbas O. Pityriasis rubra pilaris: clinicopathological study of 32 cases from Lebanon. Int J Dermatol. 2014;53:434–9.

31. Ormerod AD, Campalani E, Goodfield MJ, BAD Clinical Standards Unit. British Association of Dermatologists guidelines on the efficacy and use of acitretin in dermatology. Br J Der- matol. 2010;162:952–63.

32. Ivanova K, Itin P, Haeusermann P. Pityriasis rubra pilaris: treatment with biologics—a new promising therapy? Dermatology. 2012;224:120–5.

33. Wetzig T, Sticherling M. Juvenile pityriasis rubra pilaris: successful treatment with cyclosporin. Br J Dermatol. 2003;149:202–3.

34. Krase IZ, Cavanaugh K, Curiel-Lewandrowski C. Treatment of refractory pityriasis rubra pilaris with novel phosphodiesterase 4 (PDE4) inhibitor apremilast. JAMA Dermatol. 2016;152:348–50.

35. Kerr AC, Ferguson J. Type II adult-onset pityriasis rubra pilaris successfully treated with intravenous immunoglobulin. Br J Dermatol. 2007;156:1055–6.

36. Popova L, Darlenski R, Tsankov N. Penicillin and vitamin A as possible therapeutic agents in pityriasis rubra pilaris. J Dtsch Dermatol Ges. 2010;8:354–6.

37. Ahn S-Y, Kim J-H, Ahn SK, Oh YS. Clinical improvement of pityriasis rubra pilaris with antibiotic therapy. Eur J Dermatol. 2011;21:106–7.

38. Coras B, Vogt TH, Ulrich H, Landthaler M, Hohenleutner U. Fumaric acid esters therapy: a new treatment modality in pityriasis rubra pilaris? Br J Dermatol. 2005;152:388–9.

39. Haenssle HA, Bertsch HP, Emmert S, Wolf C, Zutt M. Extra- corporeal photochemotherapy for the treatment of exanthematic pityriasis rubra pilaris. Clin Exp Dermatol. 2004;29:244–6.

40. Lerebours-Nadal L, Beck-Sague CM, Parker D, Gosman A, Saavedra A, Engel K, et al. Severe, disfiguring, pityriasis rubra pilaris in a woman in the Dominican Republic: histopathologic diagnosis and response to antiretroviral therapy. J Int Assoc Provid AIDS Care. 2016;15:11–4.

41. OCEBM Levels of Evidence Working Group. The Oxford 2011 levels of evidence. Oxford: Oxford Centre for Evidence-Based Medicine. http://www. cebm. net/index. aspx?o=5653. Accessed 15 Dec 2017.

TÜRK TABİPLERİ BİRLİĞİ

BURSA TABİP ODASI

PİTRİASİS LİKENOİDES

PİTRİASİS LİKENOİDES ET VARİOLİFORMİS AKUTA (PLEVA; MUCHA- HABERMAN), PİTRİASİS LİKENOİDES KRONİKA (PLK)

Uzm. Dr. Özge AKBULAK[1]

Prof. Dr. İlkin ZINDANCI[2]

1. **Tanım:** Pitriasis Likenoides (PL) , histopatolojik olarak benzer 2 grup hastalığı içeren, nadir bir papüloskuamöz hastalıktır. PL'nın akut formuPLEVA (Pitriasis Likenoides Et Varioliformis Akuta) oluştururken, kronik formunu PLK (Pitriasis Likenoides) oluşturur. PL'nın akut formu PLEVA (Pitriasis Likenoides Et Varioliformis Akuta) oluştururken, kronik formunu PLK (Pitriasis Likenoides) oluşturur. PLEVA'da akut başlangıçlı papüller hızla hemorajik vezikülo-püstüllere, ülserle iyileşen papülo-nekrotik lezyonlara evrilebilir, PLK'da ise skuamlı papüller nadiren form değiştirir, lezyonlar daha stabil seyirlidir. Her iki formda da mukozaları sağlamdır. Kaşıntı veya yanma hissi eşlik edebilir; ancak ateş, halsizlik gibi sistemik semptomlar saptanmaz.

   Pitriasis Likenoidesin mikroskobisinde monoklonal sitotoksik T hücrelerin baskın olduğu lenfositik infiltrat tipiktir. Pitriasis Likenoidesin bazın formlarındaki (özellikle PLK'da) lenfositik infiltrasyonun, likenoid papülozdan ayırımı zor olabilir. Bazı yayınlar pitriasis likeoidesin mikozis fungoides, Hodgkin hastalığı ve diğer lenfoproliferatif hastalıklarla ilişkili olduğu görüşündedir.

2. **Epidemiyoloji:** Pitriasis likenoides nadir rastlanan bir dermatozdur. Her coğrafya ve ırkta saptanabilir olsa da, hastaların büyük çoğunluğunu çocuklar ve genç erişkinler oluşturur. Erkekler daha sık etkilenir.

3. **Etyopatogenez:**Pitriasis Likenoides, etiyopatogenezi hala tam olarak aydınlatılamamıştır. Etiyopatogenezde 3 hipotez mevcuttur:

a. ***Enfeksiyöz ajanlar ve ilaçların tetiklediği inflamatuvar cevap :*** EBV,VZV,HIV,Toksoplazma gondi, Gr. A Streptokoklar, SARS- 2 virüs gibi enfeksiyonları ve aşılar suçlanırken ,ilaçlar Estrojen – progesteron; infliksimab, adalimumab gibi TNF-alfa inhibitörleri gibi ilaçların ve radyokontrast maddelerin de PL'yı tetkleyebileceği

b. ***T hücre diskrazilerine karşı gelişen inflamatuvar cevap***

c. ***İmmün kompleks aracılı hipersensensitivite vaskülitinin neden olduğun immun cevap***

4. **Klinik özellikler :**

a. **Pitriasis Likenoides Et Varioliformis Akuta (PLEVA – Mucha Haberman):**PLEVA , adı ile uyumlu olarak, aniden (*akuta*) başlangıçlı, 2-4 cm çaplı kırmızı- kahverengi, skuamlı (*pitriasis*), maküllo-papüller *(likenoides*) ile karakterizedir. Lezyonların tipik olarak gövde ve proksimal ekstremitelerde yerleşir, Papülo skuamoz lezyonlar kısa süre içinde hemorajik veziküller ve püstüler form alırlar. Ülserasyon gösteren papülonekrotik lezyonların da eklenmesi ile su çiçeğini andıran polimorfik bir tablo ortaya çıkar. Mukozalar tutulmaz. Döküntülere ek olarak kaşıntı ve nadiren de yanma hissi olabilir. Halsizlik, ateş ve benzeri sistemik bulgular saptanmaz. Hastanın genel durumu iyidir. Spontan gerileyen lezyonlar, postinflamatuar hipopigmentasyon ve su çiçeğindekine benzer skar (*varioliformis*) bırakarak iyileşir. Postinflamatuar pigmentasyon özellikle koyu tenli hastalarda kozmetik şikayet nedeni olabilir. Lezyonların gerilemisi birkaç hafta veya aylar alabilir. Tedaviye rağmen nüksler ortaya çıkabilir.

1. Sağlık Bilimleri Üniversitesi Ümraniye Eğitim Araştırma Hastanesi, İstanbul
2. Sağlık Bilimleri Üniversitesi Hamidiye Tıp Fakültesi , Deri ve zührevi Hastalıkları ABD, Haydarpaşa Numune Eğitim ve Araştırma Hastanesi, İstanbul

b. **Febril Ülsero Nekrotik Mucha Haberman Hastalığı (FÜNMAH):** Çok nadir saptanır. Deri ile birlikte mukozal yüzeyleri tutulması ayırıcıdır. Klasik PLEVA'nın aksine; yüksek ateş, halsizlik, lenfadenopati, artralji gibi sistemik semptomlar mevcuttur. Büyük, birleşme eğilimi gösteren ülserlerin baskın olduğu papülonekrotik lezyonlar karakteristiktir. Gastrointestinal ve pulmoner sistemlerde de inflamasyon saptanır. Genital bölgedeki ülsere lezyonlar sifiliz ile karışabilir. Spontan gerilemez. Fatal seyredebilececeği için immünsupresif tedavi gerektirir.

c. **Pitriasis Likenoides Kronika (PLK):** PL'nın kronik formunudur. Ekstremitelerin iç ksımları ve gövdede ortaya çıkan, kırmızı- kahverengi, skuamlı, küçük papüller ile karakterizedir. PLEVA'nın aksine, papüler lezyonlar nekrotize olmazlar. Muayenede farklı dönemlerdeki lezyonlar birlikte saptanabilir. Kaşıntı eşlik edebilir. Sistemik semptomlar yoktur. PLK aylarca sebat edebilir. PLEVA gibi, PLK da nükslerle seyredebilir. İnatçı vakalarda lenfamatoid papüloz, pitriasis likenoides benzeri döküntü ile ortaya çıkan mikozis fungoides gibi lenfoproliferatif hastalıklar ekarte edilmelidir.

5. **Histopatolojik Bulgular:**

a. Pitriasis likenoides , yüzeyel interfaz dermatiti ve buna eşlik eden perivasküler lenfosit infiltrasyonu ile karakterizedir. Mikroskoptaki bulgular klinik tutulum ile doğrudan ilişkilidir. Her iki formda da görülen perivasküler infiltrasyona sitotoksik T lenfositler hakimdir; nötrofil veya plazma hücresine rastlanmaması tipiktir.

b. Akut formu Plevada, İnterfaz dermatiti (fokal parakeratoz, dizkeratoz, keratinosit nekrozu, epidermal infiltrasyon, epidermis ve dermiste ödem, bazal tabaka dejenarasyonu, eritrosit ekstravazasyonu) daha belirgindir. Papülonekrotik , ülsere lezyonların oluşmasıyla beraber, inflamasyon da derinleşir: epidermal ödem artar, epidermiste kama şeklinde perivasküler lenfosit infiltrasyon, yoğun eritrosit ektravazasyonu , damarlarda fibrin birikimi de oluşur. Çok şiddetli vakalarada, perivasküler infiltrasyon yerini , akut lenfositik vaskülite benzeri bir tablo görülebilir. Kronik form olan PLK 'da ise, interfaz dermatiti ve eritrosit ekstravazasyonuna ait mikroskobik bulgular daha hafifken; belirgin histopatolojik özellik perivasküler lenfosit infiltrasyonudur ve adneksotropizm (adneksler etrafında T- şeklinde infiltrasyon) saptanır.

c. PL' in her iki formundaki lenfositik infiltrasyon monoklonal kökenli T hücrelerinden oluşur. PLEVA'da baskın olan T hücre grubu CD8+ iken, PLK' da baskın grup CD4+ T hücreleridir. PLEVA' da infiltratta CD8+T lenfosit hakimiyeti saptanırken, PLK'da CD4+ T hücreleri hakimdir. T hücrelerindeki monoklonal artış, lenfoproliferatif hastalıklar ile ayırıcı tanı açısından önemlidir. Özellikle PLK histopatolojik olarak lenfomatoid papüloz benzerlik gösterir. Bu durum,PL 'nın da bir lenfoproliferatif hiperplazi olabileceğini ; mikozis fungoides, Hodgkin hastalığı ve diğer lenfoproliferatif hastalıklarla ile ilişkili olabileceğine işaret etmektedir.

5. **Tanı-Ayırıcı Tanı: Tablo-1a'**da PLEVA ile ilişkili ayırıcı tanılar, **Tablo-1b**'de PLK ile ilişkili ayırıcı tanılar özetlenmiştir.

Tablo 1a : Ayırıcı tanı-PLEVA

PLEVA	
Lenfomatoid papüloz	Özellikle papülonekrotik lezyonlar ile karışır, anak PLEVA'da hücre atipi-si saptanmaz
Küçük Damar Vasküliti	
Varisella(suçiçeği), ente-roviral ekzantemler	Varisella , yüksek ateş ve mukozal tutulum belirgindirdir, lezyonlarda
Artropod ısırığı	
Eritema multiforme	

Likenoid ilaç erüpsiyonu	
Follikülit	
Dermatitis herpetiformis	Kaşıntı belirgidir, glütensiz diyet ile lezyonlar geriler, papüler lezyonlar hakimdir

Tablo 1b : Ayırıcı Tanı-PLK

PLK	
Küçük plak parapsorias	
Guttat psoriasis	
Liken planus	
Pitriasis roze	
Sekonder sifiliz	Sifilizde skuamlar yakacık şeklindedir, palmoplantar tutulum saptanır
Lenfomatoid papüloz	
Papüler dermatit	
Likenoid ilaç erüpsiyonu	
Ekstrafasyal pitriasis alba	Postinflamatuar hipopigmente alanlar, ektrafasyal Pitriasis alba ile karışabilir.

6. **Tedavi :** Pitriasis likenoidesin tedavisi için ortak bir görüş yoktur. Tedaviler daha çok vaka sunumları, küçük seriler dayandırılarak düzenlenmiştir. Birinci basamak tedaviler topikal kortikosteroid, topikal kalsinörin inhibitörleri (takrolimus 0. 03 % ve takrolimus 0. 01%), topikal kömür katranı ,sistemik antibiyotikler ve fototerapiden oluşur. Fototerapi ile başarılı sonuçlar alınabilir. Pediatrik hastalarda fototerapi ilk tedavi seçeneği olmalıdır. Fototerpinin başarı oranı PLK saptanan hastalarda daha yüksektir. İnatçı veya artralji gibi sistemik semptomların eşlik ettiği durumlarda , hastalar sistemik kortikostreoid, metotreksat, siklosporin gibi sistemik immünsupresif ajanlardan fayda görürler. Antihistaminikler kaşıntı mevcutsa önerilir. IVIG, oral bromelain (bromelin), anti-TNF ajanlar,pentoksifillin ile ilgili başarılı sonuçlar alındığını bildiren raporlar mevcuttur.

Tedavi seçenekleri, **Tablo-2'**de özetlenmiştir

Tablo-2: Tedavi

TEDAVİ:	
Topikal kortikosteroidler	Tek başına veya fototerapi ile kombine Düşük –orta – güçlü sınıf topikal steroidler
Topikal kalsinörin inhibitörleri	Takrolimus 0. 03%, takrolimus 0. 1%
Fototerapi	dbUVB, bbUVB, PUVA (özellikle PLK da başarılı sonuçlar alınır)
Sistemik Antibiyotikler	Anti-inflamatuvar etkileri Oral eritromisin(1r/ gün veya 20-50 mg/ gün) Oral azitromisin 250mg / gün veya 500mg/ gün gün aşırı-2-3 kez tekrar edilebilir) Oral tetrasiklin (1g/ gün) Oral doksisiklin (100mg/ gün)

Metotreksat	Dirençli vakalarda – düşük doz (7. 5-25 mg/ hafta) FÜNMAH- yüksek doz
Siklosporin	FÜNMAH sadece (PLEVA ve PLK'da tercih edilmez)
Sistemik kortikosteroid	
IVIG Oral bromelain (bromelanin), Anti-TNF ajanlar Fotodinamik tedavi	Vaka raporları

7. **Klinik Seyir ve Prognoz:** PLK ve PLEVA kronik seyirlidir. Nüksler sıktır. Tedavi esnasında hastanın yaşı ve tedaviye uyumu değerlendirilmelir. Her iki formda da tedaviye tam cevap aylar sonra alınabilir. Ayrıca, PL 'nın lenfoprolatif hastalıklarla ilişkili olabileceği akılda tutulmalıdır. İnatçı vakalarda bu olasılık mutlaka akılda tutlmalıdır.

Kaynaklar

1. Dermatology Essentials 2nd edition. Bolognia JL, Schaffer JV, Duncan KO, Ko CJ(Eds). Elsevier Inc. 2022;163-166
2. Braun- falco's Dermatology –4th edition Plewig G, French L. , Ruzicka t, Kaufmann R , Hertl M. Springer INC. 2022;663-666
3. Dermatoloji Atlası – 3rd edition , Baykal C, 2012; 242-244 2022 A
4. Khachemoune A, Blyumin ML. Pityriasis lichenoides: pathophysiology, classification, and treatment. Am J Clin Dermatol. 2007;8(1):29-36.
5. Bowers S, Warshaw EM. Pityriasis lichenoides and its subtypes. J Am Acad Dermatol. 2006 Oct;55(4):557-72; quiz 573-6
6. Wood GS, Strickler JG, Abel EA, Deneau DG, Warnke RA. Immunohistology of pityriasis lichenoides et varioliformis acuta and pityriasis lichenoides chronica. Evidence for their interrelationship with lymphomatoid papulosis. J Am Acad Dermatol. 1987 Mar;16(3 Pt 1):559-70
7. Muhlbauer JE, Bhan AK, Harrist TJ, Moscicki RA, Rand R, Caughman W, Loss B, Mihm MC Jr. Immunopathology of pityriasis lichenoides acuta. J Am Acad Dermatol. 1984 May;10(5 Pt 1):783-95.
8. Menzinger S, Frassati-Biaggi A, Leclerc-Mercier S, Bodemer C, Molina TJ, Fraitag S. Pityriasis Lichenoides: A Large Histopathological Case Series With a Focus on Adnexotropism. Am J Dermatopathol. 2020 Jan;42(1):1-10.
9. Teklehaimanot F, Gade A, Rubenstein R. Pityriasis Lichenoides Et Varioliformis Acuta (PLEVA). 2023 Jan 2. In: StatPearls [Internet]. Treasure Island (FL): StatPearls
10. Black MM. Lymphomatoid papulosis and pityriasis lichenoides: are they related? Br J Dermatol. 1982 Jun;106(6):717-21.
11. Bellinato F, Maurelli M, Gisondi P, Girolomoni G. A systematic review of treatments for pityriasis lichenoides. J Eur Acad Dermatol Venereol. 2019 Nov;33(11):2039-2049

12. Jung F, Sibbald C, Bohdanowicz M, Ingram JR, Piguet V. Systematic review of the efficacies and adverse effects of treatments for pityriasis lichenoides. Br J Dermatol. 2020 Dec;183(6):1026-1032.

13. Geller L, Antonov NK, Lauren CT, Morel KD, Garzon MC. Pityriasis Lichenoides in Childhood: Review of Clinical Presentation and Treatment Options. Pediatr Dermatol. 2015 Sep-Oct;32(5):579-92.

TÜRK TABİPLERİ BİRLİĞİ

BURSA TABİP ODASI

PARAPSORİASİS

Dr. Öğretim Üyesi Sevim BAYSAK[1]

Prof. Dr. İlkin ZİNDANCI[2]

1. **Tanım:** Parapsoriasis, nadir görülen, tedaviye dirençli olabilen, kronik lezyonlarla karakterizenadir inflamatuar bir cilt hastalığıdır. Aslında parapsoriasis yanlış bir terimdir çünkü psoriasis ile hiçbir bağlantısı yoktur. İlk olarak 120 yıl önce tanıtılmış ve sınıflandırılmıştır. Sınıflandırma,parapsoriasis ve pityriasis likenoides'i parapsoriasis adı altında birleştirdi. Büyük bir sınıflandırmadeğişikliğinden sonra, parapsoriasis artık yalnızca küçük plak parapsoriasis (SPP) ve büyük plakparapsoriasis (LPP) için kullanılır. Bununla birlikte, farklı yazarlar tarafından kullanılan çeşitli adlandırmalar ve sınıflandırmalarla ilgili tartışmalar hala sık sık ortaya çıkmaktadır. Ayrıca parapsoriasisin kutanöz lenfomaya , en sık mikozis fungoides (MF)'e ilerleyebilmesi riski büyük bir endişe kaynağıdır. Modern histolojik ve moleküler test tekniklerine rağmen bu iki durumu ayırtetmek çok zordur.

2. **Epidemiyoloji:** Küçük ve büyük plak parapsoriasis sıklıkla orta yaşlı veya yaşlı yetişkinleri, en sık40-50 yaş aralığını etkilemektedir. Tüm ırk ve coğrafik bölgelerde görülebilir ve erkeklerde dahasık görülmektedir.

3. **Etyopatogenez:** SPP ve LPP'nin etyolojileri bilinmemektedir. LPP' li bir çok olguda ve SPP'li az sayıda olguda dominant T hücre klonalitesi gösterilmiştir. Her iki hastalık CD4+ T hücrelerinden oluşan yüzeyel kutanöz lenfosit birikimiyle karakterizedir.

4. **Klinik Özellikler:** KKüçük ve büyük plak parapsoriasisde deri lezyonları genellikle asemptomatikveya hafif kaşıntılı yamalardan oluşmaktadır. Genellikle tedavi yanıtları kötüdür. Terminolojilerindeplak kelimesinin olmasına rağmen plaktan çok yamalardan oluşan hastalıklardır.SPP tipik olarak yuvarlak-oval eritemli, sarı veya kahverengi maküller ve hafif skuamlı yamalar şeklindedir. Çoğu lezyon çapı 5 cm'den küçüktür ve genellikle gövde ve proksimal ekstremiteleri etkiler. "Digitat dermatoz", 1973'te Hu ve Winkelmann tarafından bildirilen, paralel bir desende gövde yan taraflarında simetrik dağılımlı, uzunlamasına parmak benzeri yamalarla karakterizebelirgin bir SPP varyantıdır (Resim 1). Bu lezyonlarının uzun eksenleri 5 cm'den daha büyük olabilir. "Ksantoeritrodermi perstans" terimi, sarımsı cilt lezyonları olan hastaları tanımlamak için kullanılmıştır. SPP ve kutanöz lenfoma arasındaki ilişki tartışmalıdır. SPP, malign dönüşüm riski olmayan veya minimal olan bir benign hastalık olarak tanımlanmıştır. Bazı çalışmalar, SPP'ninhiçbir zaman MF veya diğer lenfomalara dönüşmediğini desteklemektedir. Bununla birlikte, SPP'nin lenfomaya dönüşen vakalarını bildiren birkaç çalışma mevcuttur. SPP'nin malign potansiyelini destekleyen olgu bildirimleri ve sistematik bir derleme de bulunmaktadır.

5. LPP, ince skuam ile kaplı, eritematözden kahverengiye değişen yamalar veya ince plaklar ile karakterizedir. Cilt yüzeyinde kırışıklık olabilir. Çoğu lezyonun şekli düzensizdir ve çapı 5 cm'denbüyüktür. Çoğunlukla gövde, fleksural alanlar, uyluklar, kalçalar ve meme bölgelerini etkiler (Resim2). Cilt atrofisi, telanjiektazi ve hipo/hiperpigmentasyon bazen gözlemlenebilir. Bu klinik triad poikiloderma veya poikiloderma vaskulare atrofikans olarak tanımlanır. Retiform parapsoriasis (parapsoriasis variegata, parapsoriasis likenoides), atrofik ve skuamlı maküller, yaygın retikülercilt lezyonlarıyla karakterize çok nadir bir LPP varyantıdır. Bazı uzmanlar bu varyantı poikilodermatöz MF olarak değerlendirmektedir. Çalışmalar, LPP vakalarının yaklaşık %10-35'ninkutanöz T hücreli lenfomaya yada MF'e ilerlediğini göstermiştir. Retiform parapsoriasis varyantı,LPP grubu içinde en yüksek riski taşır.

1. Sağlık Bilimleri Üniversitesi, Hamidiye Tıp Fakültesi, Deri ve Zührevi hastalıkları ABD, Haydarpaşa Numune Eğitim Araştırma Hastanesi, İstanbul
2. Sağlık Bilimleri Üniversitesi Hamidiye Tıp Fakültesi, Deri ve Zührevi Hastalıkları ABD, Haydarpaşa Numune Eğitim Araştırma Hastanesi, İstanbul

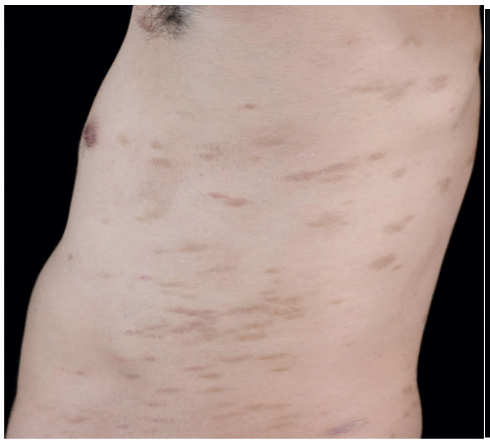

Resim 1.

Resim 2.

5. **Histopatoloji:** Parapsoriasis'ın her iki alt tipinin histopatolojik bulguları, inflamatuar dermatozlar ve kutanöz T-hücreli lenfomanın (CTCL) dahil olduğu çeşitli cilt hastalıklarını taklit edebilir ve tanısal değildir. Histopatolojik olarak, epidermotropizm ve atipik lenfositler parapsoriasis ve MF'de görülebilir, ancak parapsoriasiste MF'ye kıyasla daha az belirgin ve yaygın değildir. SPP, hafif akantoz , parakeratoz , spongiotik dermatit ve seyrek yüzeysel perivasküler lenfohistiyositik infiltrasyon gösterir. Histolojik olarak, LPP, SPP'ye benzer olabilir. Bunun yanı sıra LPP'de daha fazla epidermal atrofi, likenoid lenfohistiyositik infiltrasyon ve melanin inkontinansı ile bazal vakuolizasyon görülebilir. Atipik lenfositler zaman zaman epidermis içinde tek başına veya az sayıda hücreden oluşan küçük bir grup halinde görülebilir. Bu nedenle LPP'yi ince veya spesifik olmayan histopatolojik bulgulara sahip erken-yama-evresi MF'den ayırmak çok zordur. Ancak Pautrier mikroabseleri MF'ye daha özgüdür ve LPP'de nadirdir.

İmmünhistokimya (IHK), MF teşhisini doğrulamada yardımcı olabilir. İHK boyama ile parapsoriasisde çoğu infiltratif lenfosittenin $CD4^+$ T hücreleri ve daha az oranda da $CD8^+$ T hücrelerinin olduğu görülür. CD4:CD8 oranı genellikle normal veya hafif yüksektir. Reaktif T hücreleri CD2, CD3 ve CD5'i eksprese eder. CD7 ekspresyon kayıbı gözlemlenebilir.

CD4: CD8 oranında yükselme (>6) ve en yaygın olarak CD7 gibi T hücresi belirteçlerinin kaybı MF'i destekler. Ancak, yüksek CD4:CD8 oranı ileri evre MF'de daha belirgindir ve erken yama evresi MF lezyonlarında görülmeyebilir. CD7 ekspresyon kaybı, parapsoriasis dahil çeşitli inflamatuar deri hastalıklarında da gözlenebilir fakat CD7 ekspresyonunda önemi bir kayıp MF'ye daha özgüdür ve %41-80 sensitivite ve %93-100 spesifite gösterdiğini bildiren raporlar mevcuttur. Sadece klinikopatolojik ve immünohistokimyasal bulgulara dayanarak parapsoriasis erken evre MF'ten ayırt edilemeyebilirler. Parapsoriasis'in malign dönüşüm riski konusundaki önemli endişe nedeniyle, bazı araştırmalar modern moleküler genetik teknikler kullanarak tanısal ve prognostik belirteçlere odaklanmıştır.

6. **Tanı-Ayırıcı Tanı:** Parapsoriasis tanısı klinik ve histopatolojik bulguların uyumuna dayanmaktadır.

   Yukarıda da ayrıntılı olarak belirttiğimiz gibi MF ayırıcı tanıya girmektedir ve kesin ayrımını yapmak çok zor olabilmektedir. Klinik olarak kalın plaklar veya tümörler ve orta ila şiddetli kaşıntı gibi semptomlar MF'i düşündürür. Bazı araştırmacılar, parapsoriasisin her iki alt tipini de erken dönem MF olarak kabul etmekte ve bu nedenle bu iki durum arasında ayrım yapmanın gereksiz olduğunu belirtmektedir. Buna karşılık, birçok doktor bazı vakalarda "parapsoriasis" terimini kullanmayı tercih etmektedir. Çünkü «kanser» veya «lenfoma» gibi kelimeler bazı hastalarda büyük bir negatif psikolojik etkiye sahip olabilir ve MF teşhisi gereksiz, aşırı tedavilere neden olabilmektedir.

   Psoriaisis ayırıcı tanıda düşünülebilecek bir hastalıktır. Klinik ve histopatolojik bulgular bize ayırıcı tanıda yardımcı olmaktadır. Klinik olarak parapsoriasis yama ve plaklarında skumaların ince olması ve eritemin psoriasis kadar belirgin olmamasının yanında lezyonların daha çok güneş görmeyen

alanlarda görülmesine karşın psoriasis lezyonların daha sıklıkla saçlı deri, diz, dirsek ve kalça gibi travmaya açık alanlarda görülmesi bize tanıda yardımcı olmaktadır.

Sekonder sifilizi parapsoriasten serolojik ve klinikopatolojik olarak ayırmak mümkündür.

Pityriasis likenoides kronika sıklıkla çocuklar ve genç erişkinleri etkilemektedir ve lezyonları, SPP lezyonlarına kıyasla daha küçük ve yaygın dağılımdadır.

Pityriaisis rozea , SPP ile ayırıcı tanıda düşünülebilir. Pityriais rozeada öncü bir yama olması ve birkaç ay içinde kendiliğinden gerilemesi bizler için önemli ipucudur.

LPP'nin poikilodermik varyantı dermatomiyozit, lupus eritematozus, Rotmund-Thomson sendromu, Kindler sendromu, diskeratozis konjenita ve kronik radyodermatit gibi poikilodermik yamaların görüldüğü hastalıklarla karışabilmektedir.

7. **Tedavi:** Parapsoriasis, kronik, ağrısız bir hastalıktır. Hastaların çoğu belirti göstermez ve genellikle sağlıklıdır. Çoğu vakada tedaviye yanıt zayıftır. Bugüne kadar parapsoriais tedavisi için randomize kontrollü çalışmalar bulunmamaktadır. Bütün tedavi yaklaşımları olgu serisi ve olgu sunumlarına dayanmaktadır.

   SPP hastaları tedavisiz takip edilebilir. SPP'de dikkatli gözlem ve nemlendiriciler önerilmektedir. Standart tedavi topikal kortikosteroidler, topikal kömür kadranı ve fototerapiyi içermektedir. Topikal beksaroten, kalsinörin inhibitörleri ve imikimod gibi ajanların etkinliği henüz kanıtlanmamıştır. Şayet lenfoma gelişirse kalsinörin inhibitörlerinin suçlanabileceğine dair bazı kaygılar vardır.

   İlerleyen hastalığı olan LPP›li hastalarda düzenli aralıklarla cilt biyopsisi yapılmalıdır. Erken evre MF için kullanılan tedavi rejimleri, şiddetli, dirençli LPP vakalarında kullanılabilir. Bu tedavi ajanları arasında topikal kortikosteroidler, fototerapi, topikal mekloretamin (nitrojen mustard), topikal karmustin (BCNU), topikal beksaroten ve subkutan interferon- yer almaktadır.

Parapsoriasis tedavisinde mevcut yaklaşımlar aşağıda Tablo 1'de özetlenmiştir.

Tablo 1. Parapsoriasis Tedavisi		
Medikal Tedavi	**Kanıt derecesi**	**Etki mekanizması**
Topikal tedavi		
Kortikosteroidler	2	Anti-inflamatuar, hücre proliferasyonu inhibisyonu
Beksaroten	2	Hücre proliferasyonu inhibisyonu
Nitrojen mustard (mekloretamin veya Mustin)	2	Hücre proliferasyonu inhibisyonu
Karmustin (BCNU)	2	Hücre proliferasyonu inhibisyonu
Hidrojenli su banyosu	2	Antioksidan
İmikimod	3	İmmünomodülatör
Kömür katranı	3	Anti-inflamatuar, hücre proliferasyonu inhibisyonu, antibakteriyel ve antipruritik etki
Lazer ve Işık bazlı tedaviler		
BB veya NB-UVB	2	İmmünomodülatör,İmmünsupresif, T hücre apoptozu
UVA1	2	
PUVA	2	
Banyo PUVA	3	

Topikal PUVA	3	
Excimer lazer	3	
Balneo-Foto-Terapi	3	
Günışığı/Helioterapi	3	
BCNU 1,3-bis(2-kloretil)-N-nitrözüre, BB geniş band, NB Dar band, UVA/B ultraviyole A/B, PUVA psoralen ve ultraviyole-A		
Kanıt düzeyi: 1- Kontrollü çalışma, 2- Kontrolsüz çalışma, 3- vaka bildirimi, vaka serileri		

8. **Klinik seyir ve prognoz:** Parapsoriasis kronik bir hastalıktır ve çoğu vakada tedaviye yanıt zayıftır. Danimarka'dan yapılan kohort çalışmaları, parapsoriasis ve MF'li hastalarda venöz tromboemboli, akut miyokard enfarktüsü veya inme, takip eden kanserler ve artmış mortalite riskinin olduğunu doğrulamıştır. Parapsoriasis ile ilişkili kanserler arasında Hodgkin dışı lenfoma (MF hariç) yer almaktadır. Özellikle LPP'nin MF'ye ilerleme riski nedeniyle çoğu uzman, hastaların düzenli olarak her 3-6 ayda bir ve sonrasında yıllık muayene edilmesini önermektedir.

Kaynaklar

1. Chairatchaneeboon, M. , Thanomkitti, K. , & Kim, E. J. (2022). Parapsoriasis—a diagnosis with an identity crisis: a narrative review. Dermatology and Therapy, 12(5), 1091-1102.
2. Brocq, L. (1902). Les parapsoriasis. Ann Dermatol Syphilol, 3, 433-468.
3. Väkevä, L. , Sarna, S. , Vaalasti, A. , Pukkala, E. , Kariniemi, A. L. , & Ranki, A. (2005). A retrospective study of the probability of the evolution of parapsoriasis en plaques into mycosis fungoides. Acta dermato-venereologica, 85(4).
4. Sanchez, J. L. , & Ackerman, B. A. (1979). The patch stage of mycosis fungoides criteria for histologic diagnosis. The American Journal of Dermatopathology, 1(1), 5-26.
5. Lindae, M. L. , Abel, E. A. , Hoppe, R. T. , & Wood, G. S. (1988). Poikilodermatous mycosis fungoides and atrophic large-plaque parapsoriasis exhibit similar abnormalities of T-cell antigen expression. Archives of dermatology, 124(3), 366-372.
6. Haeffner, A. C. , Smoller, B. R. , Zepter, K. , & Wood, G. S. (1995). Differentiation and clonality of lesional lymphocytes in small plaque parapsoriasis. Archives of dermatology, 131(3), 321-324.
7. Hu, C. H. , & Winkelmann, R. K. (1973). Digitate dermatosis: A new look at symmetrical, small plaque parapsoriasis. Archives of Dermatology, 107(1), 65-69.
8. Lambert, W. C. , & Everett, M. A. (1981). The nosology of parapsoriasis. Journal of the American Academy of Dermatology, 5(4), 373-395.
9. Belousova, I. E. , Vanecek, T. , Samtsov, A. V. , Michal, M. , & Kazakov, D. V. (2008). A patient with clinicopathologic features of small plaque parapsoriasis presenting later with plaque-stage mycosis fungoides: report of a case and comparative retrospective study of 27 cases of "nonprogressive" small plaque parapsoriasis. Journal of the American Academy of Dermatology, 59(3), 474-482.
10. Sibbald, C. , & Pope, E. (2016). Systematic review of cases of cutaneous T-cell lymphoma transformation in pityriasis lichenoides and small plaque parapsoriasis. British Journal of Dermatology, 175(4), 807-809.
11. Schieke SM, Wood GS, et al. Parapsoriasis and Pityriasis Lichenoides. In: Kang S, Amagai M, Bruckner AL, Enk AH, Margolis DJ, McMichael AJ, et al. , editors. Fitzpatrick's Dermatology. 9th ed. New York: McGraw-Hill Education; 2019. p. 505–17.
12. Cerroni L. Skin lymphoma: the illustrated guide. 4th ed. Oxford: Wiley Blackwell; 2014.

13. Berg, R. V. , Valente, N. Y. S. , Fanelli, C. , Wu, I. , Pereira, J. , Zatz, R. , & Sanches, J. A. (2020). Poikilodermatous mycosis fungoides: comparative study of clinical, histopathological and immunohistochemical features. Dermatology, 236(2), 117-122.

14. Calonje E, Lazar A, Brenn T, McKee PH. McKee's pathology of the skin with clinical correlations. 4th ed. Saint Louis: Elsevier Saunders; 2012.

15. Elder DE. Lever's histopathology of the skin. 11th ed. Philadelphia: Wolters Kluwer Health; 2015.

16. Miyagaki, T. (2021). Diagnosis of early mycosis fungoides. Diagnostics, 11(9), 1721.

17. Wood GS, Reizner G. Other Papulosquamous Disorders. In; Bolognia, J. L. , Jorizzo, J. L. , & Rapini, R. P. (2008). Dermatology second edition. Dermatology second edition. Elsevier, 1751-3.

18. Lindahl, L. M. , Schmidt, M. , Farkas, D. K. , Sørensen, H. T. , & Iversen, L. (2018). Risk of venous thromboembolism in patients with mycosis fungoides and parapsoriasis: a Danish nationwide population-based cohort study. Journal of the American Academy of Dermatology, 78(6), 1077-1083.

19. Lindahl, L. M. , Heide-Jørgensen, U. , Pedersen, L. , Sørensen, H. T. , & Iversen, L. (2016). Risk of acute myocardial infarction or stroke in patients with mycosis fungoides and parapsoriasis. Acta Dermato-Venereologica, 96(4), 530-534.

20. Lindahl, L. M. , Fenger-Grøn, M. , & Iversen, L. (2014). Subsequent cancers, mortality, and causes of death in patients with mycosis fungoides and parapsoriasis: a Danish nationwide, population-based cohort study. Journal of the American Academy of Dermatology, 71(3), 529-535.

TÜRK TABİPLERİ BİRLİĞİ

BURSA TABİP ODASI

ERİTRODERMA (Eksfoliatif dermatit)

Prof. Dr. Arzu ATASEVEN[1]

Uzm. Dr. Begüm IŞIK[2]

1. **Tanım:** Eksfolyatif dermatit olarak tanımlanan eritroderma, eritemin vücut yüzey alanının %90›ından fazlasını kapladığı, genellikle altta yatan bir enflamatuar cilt hastalığının bir sonucu olarak, çeşitli sistemik belirtilerle sonuçlanabilen ve potansiyel olarak hayatı tehdit edici komplikasyonlara yol açabilen bir durumdur.

2. **Epidemiyoloji:** Prevelans ve insidansına ait kesin bilgiler bulunmamaktadır. Erkekler kadınlardan daha sık etkilenmektedir (E/K: 2/1-4/1). Eritroderma çocuklarda nadirdir ve ortalama 42-61 yaşlarında görülür. Başlangıç yaşı 40'ın altında olduğunda, durum tipik olarak atopik dermatit, seboreik dermatit, stafilokok kaynaklı haşlanmış deri sendromu veya kalıtsal bir iktiyozun sonucudur.

3. **Etyopatogenez:** Eritrodermi, çok çeşitli nedenlere bağlı olarak gelişebilir veya idiopatik olabilir. Eritrodermanın en sık sebebi psöriazis, atopik dermatit, ilaç reaksiyonu ve kutanöz T hücreli lenfomadır. Tablo 1'de erişkinlerde eritrodermiye sebep olan hastalıklar sıralanmıştır.

   a. ***Mevcut bir enflamatuar dermatozun alevlenmesi*** **–** Eritrodermanın en yaygın nedeni, çoğunlukla psöriazis veya atopik dermatit gibi önceden var olan bir enflamatuar dermatozun alevlenmesidir. Psöriazis veya atopik dermatiti olan hastalarda eritroderma tetikleyicileri sistemik kortikosteroidlerin veya diğer immünosüpresan tedavilerin, ilaçların (örn. psöriazis hastalarında lityum tuzları ve antimalaryaller) ve fototerapi yanıklarının aniden kesilmesi yer alır.İlaç reaksiyonları – İlaç reaksiyonu, eritrodermanın ikinci en sık nedenidir. Penisilinler, sülfonamidler, karbamazepin, fenitoin ve allopurinol dahil olmak üzere çok çeşitli ilaçların eritroderma ile ilişkili olduğu bildirilmiştir. Makülopapüler/morbilliform erüpsiyondan eozinofili ile ilaç reaksiyonuna ve sistemik semptomlardan toksik epidermal nekrolize kadar çok sayıda ilaç reaksiyonu modeli eritroderma ile ortaya çıkabilir.

   b. ***De novo ortaya çıkan enflamatuar dermatozlar*** **–** Pityriasis rubra pilaris sıklıkla eritroderma ile kendini gösterir.

   c. ***Yaygın olmayan nedenler*** **–** Yaygın olmayan eritroderma nedenleri arasında kutanöz T hücreli lenfoma ve diğer hematolojik ve sistemik maligniteler, immünobüllöz hastalıklar, bağ dokusu hastalıkları ve enfeksiyonlar yer alır.

   Eritrodermi nedenleri hafızada kolay kalması açısından **IDSCALP** olarak kısaltılabilir.

   - İdiopatik
   - İnfeksiyon
   - Drug (İlaç) reaksiyonları
   - Seboreik dermatit/sarkoidoz
   - Kontakt dermatit
   - Atopik dermatit/ otoimmün hastalıklar
   - Lösemi/ lenfoma
   - Psöriazis

1. Prof. Dr. Arzu Ataseven Dermatoloji Kliniği, Antalya
2. Yozgat Şehir Hastanesi Dermatoloji Kliniği, Yozgat

Yenidoğan ve bebeklik dönemi düşünüldüğünde iktiyozlar, immün yetmezlikler, dermatitler, psöriazis ve enfeksiyonlar (stafilokoksik haşlanmış deri sendromu, kandidiyazis) eritroderminin en sık nedenlerini oluşturmaktadır.

5. **Klinik özellikler:** Eritroderma akut olarak saatler veya günler içinde gelişebilir veya haftalar veya aylar içinde kademeli olarak gelişebilir .

- ✓ İlaç reaksiyonlarında başlangıç genellikle ani olur. Morbilliform veya ürtikeryal bir döküntü önce derinin herhangi bir yerinde ortaya çıkabilir, sonra eritematöz maküllerin boyutu artar ve ara sıra korunmuş adacıklarla kaplı parlak kırmızı bir eriteme dönüşür. DRESS'te (eozinofili ve sistemik semptomlarla birlikte ilaç reaksiyonu) organ tutulumu (örn. hepatit, nefrit, pnömoni) meydana gelebilir.
- ✓ Altta yatan kutanöz veya sistemik hastalıklardan kaynaklanan eritroderma genellikle daha yavaş gelişir. Eritematöz maküller derinin herhangi bir yerinde meydana gelebilir, neredeyse tüm deri yüzeyini kaplayacak şekilde saatler, günler ve haftalar içinde büyüyebilir ve birleşebilir. Başlangıçta, eritematöz maküller altta yatan hastalığın özelliklerine sahip olabilir, ancak eritroderma tam olarak geliştikten sonra altta yatan hastalıkların spesifik özellikleri sıklıkla kaybolur.
- ✓ ***Deri bulguları***
  - o Eritroderma kademeli olarak büyüyen ve vücudun yüzeyinin çoğunu kaplayacak şekilde birleşen ve ara sıra koruyucu adacıklar içeren eritematöz maküller ile karakterizedir. Skuamlar büyük veya küçük şekilde meydana gelebilir ve genellikle eritem başlangıcından 2-6 gün sonra oluşur. Kaşıntı yaygın ve en çok atopik dermatit ve Sezary sendromu hastalarında şiddetlidir. Deride aşırı kaşıntıya sekonder likenifikasyon meydana gelir. Aynı zamanda periorbital tutulum gözlenebilir. Tırnaklar ayrıca kalınlaşmış ve kırılgan hale gelebilir. Uzun süreli eritroderması olan kişilerde kaşeksi, vitiligo, yaygın alopesi ve kalınlaşmış avuç içi ve ayak tabanı görülebilir .
- ✓ **Deri dışı bulguları**
  - o Eritrodermanın kendisine veya primer hastalığa bağlı sistemik semptomlar görülebilir. Bu özelliklerin birçoğu ciddi sekellere yol açabilir. Hastalarda titreme, ateş, yorgunluk ve halsizlik görülür. Lenfadenopati ve (nadiren) splenomegali görülebilir. Hepatomegali vakaların 1/3'ünde görülür ve en sık ilaca bağlı eritrodermada görülür . Deri pul pul dökülmesinin bir sonucu olarak günde 9 g/m2 vücut yüzeyini aşan önemli protein kaybı, hipoalbuminemiye, ödem ve kas kaybına neden olabilir (14). Sonuç olarak hastalarda sıcaklık regülasyonunda kayıp yaşanabilir ve hastaların %50'ye varan kısmında pretibial ve pedal ödemi gelişir.
  - o İlaç reaksiyonuna sekonder eritroderma oluştuğunda, DRESS'e özgü sistemik semptomlarla birlikte eozinofili görülebilir .

6. **Tanı-Ayırıcı Tanı:** Eritrodermaya neden olan bir çok faktör bulunmaktadır dolayısıyla tetikleyici tanıyı saptamak daha da zorlaşmaktadır. Bu nedenle, eritroderma tanısında hastalıkla ilgili kapsamlı bir öykü çok önemlidir. Hastalara tüm ilaçlar, önceden var olan tıbbi durumlar, alerjiler ve önceki deri hastalıkları sorulmalıdır.

   Fizik muayene, altta yatan bir etyolojiyi tespit etme girişimlerinde olduğu kadar sistemik tutulum ve potansiyel komplikasyonları değerlendirme de çok önemlidir .

   Ayrıntılı bir öykü ve fiziksel muayenenin ardından, deri biyopsisi, laboratuvar çalışmaları, görüntüleme ve histoloji, kesin bir teşhis elde etmek ve klinik mimikleri dışlamak için yararlı yardımcılar olabilir. Bu yardımcı çalışmalar genellikle nonspesifiktir, ancak tekrarlanan testlerle tanı zamanla belirginleşir. Tanıda yol gösterecek ipuçları şunlardır;

   a. Deri muayenesi

- Bül ve krut: Sekonder enfeksiyon, otoimmün büllöz hastalıklar
- Büyük skuamlar: Psöriazis
- İnce skuamlar: atopik dermatit/dermatofit enfeksiyonu
- Korunmuş alanlar/deride sarı tonlama/avuç içlerinde ve ayak tabanlarında hiperkeratoz: pityriasis rubra pilaris (PRP)
- Tırnak anormallikleri: Psöriazis ve pityriasis rubra pilaris'te tırnak kalınlaşması, subungual hiperkeratoz ve splinter hemoraji bulunur. Tırnakta pitting varlığı eritrodermik psöriazis tanısı için bir ipucudur.

b. Laboratuvar testi

Lökositoz, artmış ESR, anemi, hipoalbuminemi ve hiperglobulinemi tüm tetikleyici durumlarda sık görülen bulgulardır.

- DRESS hastalarında eozinofili
- Atopik dermatitte artan IgE

c. Deri biyopsisi

- Spesifik olmama eğiliminde olmasına rağmen nedeni bilinmiyorsa planlanmalıdır.
- Tekrarlanan biyopsiler gerekli olabilir.
- Örneklemelerinde hif veya akarlar görülebilir.

d. Görüntüleme

- Sebep bilinmiyorsa, gizli malignite araştırması olarak görüntüleme yapılabilir.
- Akciğer grafisi enfeksiyonları, hiler lenfadenopati sarkoidoz gibi inflamatuar bozuklukları ve konjestif kalp yetmezliğini belirleyebilir.

e.Histopatoloji

Genel olarak tüm hastalarda hiperkeratoz, akantoz, spongioz ve perivasküler inflamatuar infiltrat sık görülen bulgulardır.

f. İmmünofloresan

Otoimmün büllöz dermatoz veya bağ dokusu hastalığında (yani, dermal-epidermal bileşkedeki immünglobulinler) fayda sağlar.

7. **Komplikasyonları:** Eritroderma ile sıvı ve elektrolit regülasyonunda, termoregülasyonda ve metabolik dengede ciddi bozukluklar meydana gelir. Artan cilt perfüzyonu, terleme ile sıvı kaybına ve bunun sonucunda elektrolit dengesizliğine yol açar. Isı kaybı, hipotermi ve hipertermi ile ilişkili hipermetabolizma meydana gelebilir. Kanın periferik vazodilatasyona bağlı olarak deriden geçişi, özellikle yaşlı veya risk altındaki hastalarda yüksek debili kalp yetmezliği ile sonuçlanabilir.

Özellikle eritrodermik sedef hastalığı olan hastalarda eksfoliasyon günde 9 g/m2 vücut yüzeyini aşabilen önemli protein kaybına neden olur. Protein kaybı negatif nitrojen dengesine, hipoalbüminemiye, ödem ve kas erimesine neden olur.

Enflamasyon, fissür ve ekskoriasyon, eritrodermik derinin bakteriyel kolonizasyona duyarlılığını arttırır. Eritrodermik hastalarda metisiline dirençli Staphylococcus aureus (MRSA) dahil olmak üzere Staphylococcus aureus'a bağlı sepsis bildirilmiştir ve HIV pozitif olanlarda özellikle endişe vericidir . Eritrodermik hastalarda herpes simpleks virüsü (Kaposi varicelliform erüpsiyonu) ile yaygın süperenfeksiyon da bildirilmiştir.

8. Tedavi;

a. Başlangıç tedavisi

Semptomatik eritroderması olan hastalar ve herhangi bir şekilde stabil olmayan hastalarda (özellikle hemodinamik olarak stabil olmayan hastalar), ilk değerlendirme ve tedavi için hastane yatışı gerekebilir. Spesifik etiyolojiden bağımsız olarak, ilk yönetim şunları içerir:

- Hemodinamik durumun değerlendirilmesi, aktif yönetimi ve sürekli izlenmesi
- Sıvı ve elektrolitlerin değiştirilmesi
- Derinin değerlendirilmesi ve yönetimi
- Ağız mukozasının, gözlerin, genitoüriner sistemin değerlendirilmesi ve yönetimi
- Vücut ısısının izlenmesi
- Beslenme desteği
- Kutanöz süper enfeksiyonların tedavisi
- Hipotermiyi önlemek için hastalar sıcak (30 ila 32°C) ve nemli bir ortama yerleştirilmelidir. Ağrı ve kaşıntının semptomatik olarak giderilmesi, yumuşatıcılar ve ıslak pansumanlarla yoğun cilt bakımını içerebilir.
- Deri iltihabı ve kaşıntının semptomatik tedavisi için ayrıca düşük ila orta etkili topikal kortikosteroidler önerilir. Yüz ve vücut kıvrımları için genellikle düşük etkili topikal kortikosteroidler ve diğer vücut bölgeleri için orta etkili kortikosteroidler iyileşme sağlanana kadar günde iki ila üç kez kullanılabilir.
- Oral antihistaminikler bazı hastalarda kaşıntıyı azaltmada yardımcı olabilir. Özellikle geceleri uyumaya yardımcı olmak için sedatif etkileri nedeniyle birinci kuşak antihistaminikleri tercih edilir (örn., difenhidramin veya hidroksizin).
- Metisiline dirençli Staphylococcus aureus (MRSA) dahil olmak üzere S. aureus'tan kaynaklanan deri enfeksiyonu yaygındır ve derhal sistemik antibiyotik tedavisinin başlatılmasını gerektirir
- Herpes simpleks virüsü ile kutanöz enfeksiyon, asiklovir, valasiklovir veya famsiklovir gibi antiviral ilaçlarla tedavi gerektirir.
- Gözler tutulmuş görünüyorsa, oftalmolojik değerlendirme uygundur.
- Oral tutulum yeme ve içmeyi engelliyorsa nazogastrik tüp veya intravenöz sıvı yerleştirilmesi düşünülebilir.
- Genitoüriner tutulum varsa, idrar sondası yerleştirilmesi düşünülebilir (9).

b. Altta yatan durumların tedavisi

Eritrodermanın altta yatan etiyolojisi belirlendikten sonra, altta yatan durumun uygun tedavisi başlangıç yönetim önlemlerine eklenmelidir:

●İlaç aşırı duyarlılık reaksiyonundan şüpheleniliyorsa, gerekli olmayan tüm ilaçlar kesilmelidir. Bu hastalar için kısa süreli orta/yüksek doz sistemik kortikosteroidler (örn. prednizon 0.5 ila 1 mg/kg/gün) faydalı olabilir.

●Bir hastada Stevens-Johnson sendromu/toksik epidermal nekroliz varsa, hastanın uzman cilt bakımının uygun şekilde sağlanabileceği bir ortama (örn. yanık ünitesi, uzman hemşirelik ile yoğun bakım ünitesi) taşınması düşünülmelidir.

●Eritrodermik sedef hastalığı olan hastalar metotreksat, siklosporin, asitretin veya biyolojik ilaçlar dahil olmak üzere sistemik tedaviler gerektirir.

●Eritrodermik atopik dermatiti olan hastalar, sistemik kortikosteroidlerden veya dupilumab, siklosporin, metotreksat veya azatioprin gibi diğer immünosüpresan/immünomodülatör ilaçlardan fayda görebilir, ancak çoğu hasta kısa vadede tek başına yoğun topikal tedavilere yanıt verir.

●Sézary sendromlu hastalar, dolaşımdaki Sézary hücrelerini hedef alan ve cilt belirtilerini kontrol eden sistemik ve cilde yönelik tedaviler gerektirebilir. Ekstrakorporeal fotokemoterapi, sistemik retinoidler, metotreksat, histon deasetilaz (HDAC) inhibitörleri (romidepsin, vorinostat, belinostat) ve mogamulizumabı içeren bu tedaviler ayrı ayrı tartışılmaktadır.

●Pityriasis rubra pilaris hastalarında tedavi seçenekleri arasında interlökin (IL) 17 veya IL-23 yolu inhibitörleri (örn., ixekizumab, secukinumab, ustekinumab, guselkumab), sistemik retinoidler ve metotreksat yer alır.

c. İdiyopatik eritroderması olan hastaların yönetimi

- İdiyopatik eritroderma için özel bir tedavi yoktur. Kısa vadede, çoğu hasta deri bakımı önlemlerine (örn. ıslak pansumanlar) ve derideki inflamasyonun düşük ila orta etkili topikal kortikosteroidler ve oral antihistaminikler ile semptomatik tedavisine yanıt verir.
- Topikal tedavilere yanıt vermeyen hastalar, genellikle ampirik olarak sistemik kortikosteroidler veya diğer immünosupresanlarla (örn. metotreksat, siklosporin) tedavi edilir. Bununla birlikte, eritrodermalı hastalarda sistemik kortikosteroidlerin veya diğer immünsupresan tedavilerin etkinliğine dair kanıtlar yetersizdir ve küçük vaka serileri ile sınırlıdır ve bunların kesin bir tanı olmaksızın kullanımları tartışmalıdır.
- Topikal tedaviye yanıt vermeyen idiyopatik eritrodermali hastalarda, semptomlar şiddetli ise sistemik ajanlar düşünülebilir. Diğer immünsupresan tedaviler yerine sistemik kortikosteroidlerle ilk tedaviyi önerilir, çünkü bunların etkisi daha hızlı başlar (genellikle haftalar yerine günler içinde). Prednizonu genellikle günde 0,5 ila 1 mg/kg, 7 ila 10 gün süreyle, günde maksimum 60 mg doza kadar kullanılır; prednizon daha sonra, rebound olasılığını en aza indirmek için birkaç hafta boyunca yavaşça azaltılır. Bu süre zarfında metotreksat, azatioprin veya mikofenolat mofetil gibi diğer immünosüpresif ajanlar verilebilir.
- Sistemik kortikosteroidlerin kullanımıyla ilgili sık görülen bir sorun, tedavinin kesilmesinden sonra yüksek rebound ihtimali nedeniyle hastaların sistemik kortikosteroidleri bırakmada büyük güçlük çekmeleridir. Hastalar, sistemik kortikosteroidlerin olası yan etkileri (özellikle sıvı retansiyonu, hipertansiyon, hiperglisemi, artmış enfeksiyon riski) açısından izlenmelidir.

- Siklosporin (4 ila 5 mg/kg/gün) veya metotreksat (haftada 10 ila 20 mg), sistemik kortikosteroidlerin kontrendike olduğu hastalarda alternatif başlangıç tedavileri olabilir. Bununla birlikte, bu ajanlar, sistemik kortikosteroidlere göre daha yavaş etki başlangıcına ve daha az öngörülebilir bir antienflamatuar etkiye sahiptir. Siklosporin veya metotreksata eritroderma kontrol altına alınana kadar devam edilebilir ve daha sonra yavaş yavaş derideki inflamasyonu tatmin edici bir şekilde kontrol eden en düşük doza düşürülür. Nefrotoksisiteyi önlemek için genellikle siklosporinin bir yıldan az kullanılması önerilir .

9. **Klinik Seyir ve Prognoz:** Eritroderma hem artmış morbidite hem de mortalite ile ilişkili ciddi bir hastalıktır. Eritroderma için ölüm oranı yüzde 4 ila 64 arasında değişmektedir. İleri yaş, komorbiditeler ve hastaneye yatış ihtiyacı olumsuz prognoz ile ilişkilidir.

   Prognoz, altta yatan duruma bağlı olarak değişebilir:

- Psöriazis veya atopik dermatite sekonder eritroderma genellikle uygun tedaviye başladıktan birkaç hafta ila birkaç ay sonra düzelir. Bununla birlikte, bu hastalarda kronik veya tekrarlayan eritroderma nadir değildir .
- İlaç reaksiyonlarından kaynaklanan eritroderma genellikle sorumlu ilacı bıraktıktan iki ila altı hafta sonra düzelir ancak daha uzun sürebilir.
- Sézary sendromundaki eritroderma ve paraneoplastik eritroderma genellikle tedaviye dirençlidir ve prognozu kötüdür.
- İdiyopatik eritrodermili hastaların çoğu olumlu bir prognoza sahiptir. Bununla birlikte, altta yatan tanı aylar veya yıllar sonra ortaya çıkabileceğinden klinik izleme gerektirirler. Bu hastaların bazılarında eritroderma prelenfomatöz bir durum görülebilir.

Tablo-1'de Erişkinlerde eritrodermi nedenleri özetlenmiştir.

Tablo 1. Erişkinlerde eritrodermi nedenleri

İdiopatik	
Enflamatuar dermatozlar	Psöriazis, dermatitler, pityriasis rubra pilaris liken planus, Ofuji'nin papuloeritroderması sarkoidoz
İlaç reaksiyonları	
Malignensi ilişkili	Kutanöz T hücreli lenfoma, lösemiler, renal karsinom, hepatoselüler karsinom
Büllöz hastalık	Pemfigus foliaseus, pemfigus vulgaris, büllöz pemfigoid, paraneoplastik pemfigus
Bağ dokusu hastalığı	Dermatomiyozit, subakut kutane lupus eritematozus
Enfeksiyonlar	Skabies, dermatofitoz

Kaynaklar

1. Harper-Kirksey K. Erythroderma. Life-Threatening Rashes. 2018 Sep 12:265–77.
2. Dermatology Essentials 2nd edition. Bolognia JL, Schaffer JV, Duncan KO, Ko CJ(Eds). Elsevier Inc. 2012;149-158
3. Tso S, Satchwell F, Moiz H, Hari T, Dhariwal S, Barlow R, Forbat E, Randeva H, Tan YT, Ilchyshyn A, Kwok MM, Barber TM, Thind C, Tso ACY. Erythroderma (exfoliative dermatitis). Part 1: underlying causes, clinical presentation and pathogenesis. Clin Exp Dermatol. 2021 Aug;46(6):1001-1010

4. Akhyani M, Ghodsi ZS, Toosi S, Dabbaghian H. Erythroderma: a clinical study of 97 cases. BMC Dermatol. 2005 May 9;5:5

5. Sigurdsson V, Toonstra J, Hezemans-Boer M, van Vloten WA. Erythroderma. A clinical and follow-up study of 102 patients, with special emphasis on survival. J Am Acad Dermatol. 1996 Jul;35(1):53-7

6. Rothe MJ, Bernstein ML, Grant-Kels JM. Life-threatening erythroderma: diagnosing and treating the "red man". Clin Dermatol. 2005 Mar-Apr;23(2):206-17.

7. Hoeger PH, Harper JI. Neonatal erythroderma: differential diagnosis and management of the "red baby". Arch Dis Child. 1998 Aug;79(2):186-91

8. Mistry N, Gupta A, Alva A, Sibbald G. A review of the diagnosis and Management of Erythroderma (generalized red skin). In: Advances in skin and wound care: Woltkers Kluwer Health; 2015. p. 228–36

9. Sehgal VN, Srivastava G, Sardana K. Erythroderma/exfoliative dermatitis: a synopsis. Int J Dermatol. 2004 Jan;43(1):39-47

10. Kim YH, Bishop K, Varghese A, Hoppe RT. Prognostic factors in erythrodermic mycosis fungoides and the Sezary syndrome. *Arch Dermatol.* 1995;131:1003.

11. Sterry W, Steinhoff M. Erythroderma. In: Bolognia JL, Jorizzo JL, Schaffer JV, editors. *Dermatology.* 3. Philadelphia: Elsevier Saunders; 2012. pp. 171–181

12. Li J, Zheng HY. Erythroderma: a clinical and prognostic study. Dermatology. 2012;225(2):154-62

13. Grant-Kels JM, Fedeles F, Rothe MJ. Exfoliative dermatitis. In: Goldsmith LA, Katz SI, Gilchrest BA, Paller AS, Leffell DJ, Wolff K, editors. *Fitzpatrick's dermatology in general medicine.* 8. New York: McGraw Hill Medical; 2012

14. Kanthraj GR, Srinivas CR, Devi PU, et al. Quantitative estimation and recommendations for supplementation of protein lost through scaling in exfoliative dermatitis. *Int J Dermatol.* 1999;38:91.

15. Usatine RP, Smith MA, Chumley HS, Mayeaux EJ., Jr . Erythroderma. In: Usatine RP, Smith MA, Chumley HS, Mayeaux EJ Jr, editors. *The color atlas of family medicine.* 2. New York: McGraw-Hill; 2013

16. Yuan XY, Guo JY, Dang YP, Qiao L, Liu W. Erythroderma: a clinical-etiological study of 82 cases. *Eur J Dermatol.* 2010;20(3):373–377

17. Griffiths WA. Pityriasis rubra pilaris. *Clin Exp Dermatol.* 1980;5:105

18. Megna M, Sidikov AA, Zaslavsky DV, Chuprov IN, Timoshchuk EA, Egorova U, et al. The role of histological presentation in erythroderma. *Int J Dermatol.* 2017;56(4):400–404

19. Kanthraj GR, Srinivas CR, Devi PU, et al. Quantitative estimation and recommendations for supplementation of protein lost through scaling in exfoliative dermatitis. Int J Dermatol 1999; 38:91.

20. Green MS, Prystowsky JH, Cohen SR, et al. Infectious complications of erythrodermic psoriasis. J Am Acad Dermatol 1996; 34:911.

21. Jaffe D, May LP, Sanchez M, Moy J. Staphylococcal sepsis in HIV antibody seropositive psoriasis patients. J Am Acad Dermatol 1991; 24:970.

22. Bakri FG, Al-Hommos NA, Shehabi A, et al. Persistent bacteraemia due to methicillin-resistant Staphylococcus aureus with reduced susceptibility to vancomycin in a patient with erythrodermic psoriasis. Scand J Infect Dis 2007; 39:457.

23. Talpur R, Bassett R, Duvic M. Prevalence and treatment of Staphylococcus aureus colonization in patients with mycosis fungoides and Sézary syndrome. Br J Dermatol 2008; 159:105.

24. Bi MY, Curry JL, Christiano AM, et al. The spectrum of hair loss in patients with mycosis fungoides and Sézary syndrome. J Am Acad Dermatol 2011; 64:53.

25. Rosenbach M, Hsu S, Korman NJ, et al. Treatment of erythrodermic psoriasis: from the medical board of the National Psoriasis Foundation. J Am Acad Dermatol 2010; 62:655.

26. Viguier M, Pagès C, Aubin F, et al. Efficacy and safety of biologics in erythrodermic psoriasis: a multicentre, retrospective study. Br J Dermatol 2012; 167:417.

27. Khaled A, Sellami A, Fazaa B, et al. Acquired erythroderma in adults: a clinical and prognostic study. J Eur Acad Dermatol Venereol 2010; 24:781.

28. Boyd AS, Menter A. Erythrodermic psoriasis. Precipitating factors, course, and prognosis in 50 patients. J Am Acad Dermatol 1989; 21:985.

29. Kubica AW, Davis MD, Weaver AL, et al. Sézary syndrome: a study of 176 patients at Mayo Clinic. J Am Acad Dermatol 2012; 67:1189.

30. Kim YH, Bishop K, Varghese A, Hoppe RT. Prognostic factors in erythrodermic mycosis fungoides and the Sézary syndrome. Arch Dermatol 1995; 131:1003.

EKZEMA – DERMATİTLER

Prof. Dr. Özlem SU KÜÇÜK[1]

Dr. Nazan TAŞLIDERE[2]

KONTAKT DERMATİT

Kontakt dermatit, deriye temas eden iritan veya alerjen maddelere karşı oluşan akut veya kronik inflamatuvar deri reaksiyondur.

Temel olarak alerjik ve iritan kontakt dermatit olmak üzere ikiye ayrılır. Reaksiyon akut, subakut ve kronik olabilir. Akut ekzamalarda daha çok eritem, ödem, vezikülasyon ön planda iken kronik ekzamalarda kserozis, likenifikasyon ve hiperkeratoz vardır. Tüm kontakt dermatitilerin %80'ini iritan kontakt dermatit, %20'sini alerjik kontakt dermatit oluşturur. Alerjik ve iritan kontakt dermatit arasındaki farklar Tablo. 1'de özetlenmiştir.

Tablo. 1 Alerjik ve iritan kontakt dermatit arasındaki farklar

Alerjik kontakt dermatit	**İritan kontakt dermatit**
Duyarlanma dönemi vardır. İlk temasta reaksiyon gelişmez.	Duyarlanma dönemi yoktur. İlk temastan sonraki 24 saat içinde lezyonlar görülür.
Lezyonlar temas bölgesinin dışına taşmıştır.	Lezyonlar temas bölgesiyle sınırlıdır.
Klinik bulgular alerjenin potensi, temas süresi ve temas eden deri bölgesine göre değişir.	Klinik bulgular maddenin yapısına, temas süresine ve temas eden derinin yapısına göre değişir.
Bazen tüm vücutta yaygın lezyonlar görülebilir.	Genellikle tek taraflıdır, sistemik belirtiler yoktur.
Deriye temas eden madde miktarına bağlı değildir.	Deriye temas eden madde miktarına bağlıdır.
Kaşıntı ön plandadır.	Yanma, batma ön plandadır.

Alerjik kontakt dermatit

1. **Tanım:** Alerjik kontakt dermatit (AKD) daha önce sensitizasyon gelişmiş bir maddeye karşı vücudun gösterdiği Tip IV aşırı duyarlılık reaksiyonudur. Bazı kişilerde bir maddeye karşı duyarlanma tek bir temas ile bazı kişilerde ise çok sayıda temas sonrası oluşabilir.

2. **Epidemiyoloji:** Her yaştaki bireyleri etkileyebilir. Çocuklar da erişkinler kadar kolay duyarlanır. Kadınlarda daha sıktır, ancak alerjenin cinsi daha önemlidir.

3. **Etyopatogenez:** AKD Tip IV gecikmiş tip aşırı duyarlılık reaksiyonudur. Hapten yapıda alerjen deriye ilk temasta keratinositleri aktive ederek IL-1 ve TNF-alfa salınımına neden olur ve Langerhans hücrelerini uyarır. Bu hücreler lenf nodlarına giderek burada ilgili antijene spesifik T hücre gelişimini sağlar. Alerjenin tekrar temasında çeşitli sitokin ve kemotaktik faktörler salınır ve T hücre yanıtı oluşturularak ekzama bulguları ortaya çıkar. Duyarlanma geliştikten sonra çok düşük konsantrasyonda bile AKD gelişebilir.

1. Bezmialem Vakıf Üniversitesi, Tıp Fakültesi Deri ve Zührevi Hastalıklar AD, İstanbul
2. İstinye Üniversitesi Tıp Fakültesi Medical Park Gaziosmanpaşa Hastanesi, İstanbul

4. **Klinik:** Hastalığın kliniği lezyonların evresine bağlıdır. Duyarlanmış bireyde alerjen ile ikinci temastan 24-48 saat sonra, sorumlu ajanla temasın gerçekleştiği bölgede klinik bulgular başlar. İlk lezyonlar eritem, ödem papül ve papülo-veziküllerdir. Şiddetli vakalarda büllöz lezyonlar ve sulantı olabilir. Tekrarlanan temaslarda deri kurur, likenifiye ve skuamlı hale gelir. Ana semptom kaşıntıdır. Lezyonlar temas bölgesi dışına da yayılabilir ve sistemik kontakt dermatite neden olabilir.

   - Sistemik kontakt dermatit: Daha önceden sensitizasyon gelişmiş bir alerjene deri dışı örneğin; oral, intravenöz, intramüsküler veya intranazal maruziyet sonucu gelişir. En sık daha önce yama testi uygulanan veya ekzama gelişen alanlarda lezyonlarda tekrar alevlenme şeklinde görülür. *Baboon sendromu* sistemik kontakt dermatit için nadir ama tipik bir tablodur. *Baboon* cinsi maymunların kılsız ve kırmızı glutealarına benzetilmiş gluteal alanlarda eritem vardır. İd reaksiyonu yine sistemik kontakt dermatit için bir örnektir.

   - *Airborne* kontakt dermatit: Havadaki alerjenler kişide hem AKD hem İKD oluşturabilir.

5. **Tanı:** Tanının konulabilmesi ve alerjenin belirlenebilmesi için anamnez şarttır. Muayenede primer lezyonun lokalizasyonu da alerjenin tespit edilebilmesi için önemlidir. Primer tanı testi deri yama(patch) testidir.

İritan kontakt dermatit

1. **Tanım:** İrritan kontakt dermatit (İKD) deriye temas eden kimyasal maddeler veya fiziksel travmanın doğrudan sitotoksik etkisiyle gelişen, immünolojik olmayan bir deri reaksiyonudur.

2. **Epidemiyoloji:** Mesleki dermatozların %70-80'ini iritan kontakt dermatit oluşturmaktadır. Eller en sık tutulan lokalizasyondur.

3. **Etyopatogenez:** Etiyolojide iritanlar keratinositlerde denaturasyon, permeabilitenin bozulması, hücre membranında hasar ve doğrudan sitotoksik etki gibi farklı mekanizmaları kullanarak etki gösterirler. Kişinin deri yapısı, iritan maddenin cinsi ve konsantrasyonu, temas süresi ve çevresel faktörler bu mekanizmaların uyarılmasını etkilemektedir. Kuru ve soğuk hava gibi derinin bariyerini bozan faktörler reaksiyonun şiddetini belirler.

4. **Klinik:** Farklı birçok İKD formu tanımlanmıştır.

   - *Akut iritan kontakt dermatit*: Deri potent bir iritan maddeye maruz kaldığında görülür. Reaksiyon hızlıca dakikalar içinde başlar, pik yapar ve zamanla azalır. Temas alanında eritem, ödem; reaksiyon şiddetli ise vezükül, ödem görülür. Baskın semptom yanma, batma, ağrıdır. Konsantre asitler, alkaliler ve solventler bu reaksiyona neden olabilir.

   - *Akut gecikmiş iritan kontakt dermatit*: Belirtiler temastan 24-48 saat veya daha sonra ortaya çıkar. Kaşıntıdan ziyade batma ön plandadır. Antralin, etilen oksit ve benzalkonyum gibi maddelerle temas sonrası görülür.

   - *Kümülatif iritan kontakt dermatit*: Zayıf iritan özellikteki bir maddeye kronik maruziyet sonucu gelişir. Temas aralarında derinin restorasyonu için yeterli süre yoktur. Eğer bu süre varsa İKD gelişmez. Akut İKD keskin sınırlı olup eritem, vezikülasyon ön planda iken, kronik İKD'de sınırlar belirgin değildir. Lezyonlarda kserozis ve likenifikasyon ön plandadır.

   - *Travmatik iritan kontakt dermatit*: Travmatik İKD deride yanık, yaralanma veya akut ekzamatize lezyon üzerine gelişen akut deri travmaları sonrasında ortaya çıkar.

   - *Püstüler ve akneiform iritan kontakt dermatit*: Önceden var olan akne, atopik dermatit, seboreik dermatit gibi bir lezyon üzerinde daha çok foliküler, akneiform papülopüstüllerdir. Kroton yağı, metaller, katran, mineral yağları vb. gibi maddelere bağlı gelişebilir.

   - *Airborn iritan kontakt dermatit*: Hava yoluyla irrtanlara maruziyet sonucu yüz ve periorbital bölgede İKD gelişebilir.

5. **Tanı:** Tanıda lezyonun lokalizasyonu, dağılımı, hasta anamnezi önemlidir. AKD tanısında deri yama

testi altın standarttır. Yama testi AKD ile İKD ayırımında da kullanılabilir.

6. **Histopatoloji:** Tanı ve ayırıcı tanı için patolojik inceleme de yapılabilir, alerjik ve iritan kontakt dermatit histolojik olarak birbirinden ayrılamaz. Akut evrede en belirgin histolojik bulgu spongiozdur. Üst dermiste ödem, papiller damarlarda genişleme, lenfosit, histiyosit ve eozinofillerden oluşan ve miks dermal infiltrasyon ve ekzositoz vardır. Kronik dönemde spongioz ve ekzositoz geriler akantoz, hiperkeratoz, hiperplazi ve parakeratoz ortaya çıkar.

7. **Ayırıcı tanı:** Öncelikle AKD ile İKD birbirinden ayrılmalıdır. Ayrıca atopik dermatit, seboreik dermatit, staz dermatiti ayırıcı tanıda düşünülmelidir. El- ayak yerleşimli lezyonlar psoriazis, tineadan ayrılmalıdır.

8. **Tedavi:** Tedavide birinci öncelik sorumlu maddenin tespit edilerek temasın kesilmesidir.
   - Topikal tedavi: Bariyere etkili nemlendirici kremler, topikal steroidler, kalsinörin inhibitörleri (takrolimus, pimekrolimus).
   - Sistemik tedavi: Sistemik steroidler, siklosporin, azatiyopurin kullanılabilir. Lüzum halinde antibiyotikler eklenebilir. Histamin ana mediatör olmadığından antihistaminiklerin doğrudan faydası yoktur. Ancak sedasyon amacıyla kullanılabilirler.
   - Fototerapi
   - Hiposensitizasyon

ATOPİK DERMATİT, PRURİGO NODÜLARİS

ATOPİK DERMATİT

1. **Tanım:** Atopik dermatit (AD), en yaygın kronik inflamatuar deri hastalığıdır ve tüm dünyada sıklığı giderek artmaktadır. Tipik klinik bulgular, tekrarlayan kaşıntı atakları ve yaşa uyumlu yerleşim gösteren eritemli, ekzematize lezyonlardır. Alerjik astım ve alerjik rinit ile birlikte alerjik triadın bir parçası olarak bulunabilir.

2. **Epidemiyoloji:** AD'nin prevalansı, çocuklarda yaklaşık %10-30, yetişkinlerde %2-10' dur. Hastalığın şiddeti ve morbiditesi yaş, cinsiyet, sosyoekonomik özellikler, coğrafi konum ve etnik kökene göre değişiklik göstermektedir. Genel olarak, kırsal alanlarda ve düşük gelirli ülkelerde AD prevalansı, kentsel ve yüksek gelirli ülkelerdekinden önemli ölçüde düşüktür. Bu, atopik hastalığın patogenezinde yaşam tarzı ve çevresel faktörlerin önemini göstermektedir.

3. **Etyopatogenez:** Deri bariyerlerindeki fonksiyonel bozuklukların yanı sıra genetik yatkınlık ve immün disregülasyonun kombinasyonu, AD'nin ortaya çıkmasına neden olan faktörlerin başında gelir. AD'ye neden olduğu ve indüklediği kanıtlanmış risk faktörleri, fillagrin mutasyonuna bağlı deri bariyeri bozuklukları, çevresel değişiklikler ve yaşam tarzıdır.

4. **Klinik:** Atopik dermatitin yaşa göre üç farklı klinik formu vardır. Bu formlar; infantil (2 ay-2 yaş), çocukluk (2-12 yaş), erişkin/adölesan (12 yaştan büyük) dönem olarak adlandırılır. Tüm klinik formlarında akut, subakut ve kronik form ekzama görülebilir (Ertam2020). İnfantil dönemde akut ekzamatize lezyonlar daha sık görülürken erişkin formda lezyonlar daha çok kronik ve likenifiye karakterdedir. Ancak sürekli nükslerle seyreden bir hastalık olduğundan hem kronik hem akut form klinik tablolar birlikte görülebilir.

   İnfantil AD: Sıklıkla saçlı deri bölgesinde başlayan skuamlar ile yanaklarda ağız çevresinde eritemli, seröz akıntılı papül ve plaklarla karakterizedir. Lezyonlar zamanla gövde ve ekstremitelere yayılabilir. Ekstremitedeki lezyonlar ekstensör yüze yerleşir, ekskoriasyonlar sıklıkla eşlik eder, tüm vücut kserotiktir. Tipik olarak bez bölgesi korunur.

   Çocukluk çağı AD: Hem akut hem de kronik lezyonlar mevcuttur. Popliteal, antekübital fossa ve el tutulan bölgelerdir. Ekzematöz lezyonlar; kserozis, likenifikasyon ve hipopigmentasyon ile birlikte baş, boyun ve fleksural alanları etkiler.

Erişkin/adölesan AD: Klinik görünüm ve lokalizasyon çocukluk dönemine benzer, ancak bu dönemde lezyonlar daha yaygın ve şiddetli olmaya meyillidir, bazen eritrodermiye neden olabilir. Periorbital bölge tutulumu kadınlarda daha sıktır.

Atopik dermatitle ilişkili en önemli dermatolojik bulgular kaşıntı ve kserosistir.

Kaşıntı: Şiddetli kaşıntı hastalığın göstergelerindendir. Geceleri daha belirgindir, terleme ve yünlü giysiler kaşıntıyı tetikler.

Kserozis: AD olan tüm bireylerin tüm vücudunda persistan bir kserozis vardır. Bu durum kaşıntının artışına, epidermal deri bariyerin bozulmasına ve böylece çeşitli iritanların ve enfeksiyöz ajanların deriye girişine neden olur.

Ayrıca keratozis pilaris, Dennie-Morgan çizgileri, palmoplantar çizgilerde belirginleşme, keilitis, pitriazis alba, iktiyozis vulgaris, likenifikasyon, beyaz dermografizm ve prurigo nodülaris sıklıkla AD ile ilişkili lezyonlardır.

5. Komplikasyonlar:

- Atopik dermatitte en sık görülen komplikasyonlar çeşitli bakteriyel, viral ve fungal enfeksiyonlardır.
- Oküler komplikasyonlar da eşlik edebilir ve nadiren katarakt, retina dekolmanı gelişebilir.
- Eritrodermi de şiddetli atopik dermatitte görülebilen önemli bir komplikasyondur

6. **Tanı:** Tanı klinik muayene bulguları ve hasta öyküsüne göre konulur. Çok çeşitli tanı kriterleri bildirilmiştir ancak en çok kabul gören 2003 yılında revize edilen Hanifin ve Rajka kriterleri ve İngiliz çalışma grubu tanı kriterleridir. Hastalığın spesifik bir laboratuvar ve patolojik bulgusu yoktur.

   Serum total Ig E, spesifik Ig E, kan eozinofil sayımı, deri delme (*prick*) test, atopi deri yama testi (T lenfosit aracılı Tip IV reaksiyon), eliminasyon ve provokasyon testleri etiyopatogenezi aydınlatmak amacıyla kullanılabilen testlerdir.

   Deri biyopsisi AD'te tanısal olmasa da diğer benzer klinik durumlardan ayırt etmek için uygulanmaktadır. Akut ve kronik formlarında patolojik bulgular farklıdır. Akut formda daha çok intraepidermal ödem, perivasküler lenfosit ve monosit infiltrasyonu tabloya hakimken kronik fazda epidermal kalınlaşma en belirgin bulgudur. İnflamasyon ve spongioz hafif veya yoktur.

   Hastalık şiddetini belirlenmesinde en çok kabul gören atopik dermatit şiddet skorlaması (SCORAD)'dır. Bu skorlamada lezyonun yaygınlığı, şiddeti ve semptomlar değerlendirilerek toplam değer 25'in altındaysa hafif, 25-50 arası orta, 50'nin üzeri şiddetli hastalık olarak kabul edilir.

7. **Ayırıcı tanı:** AD ayırıcı tanısına diğer kronik dermatozlar, enfeksiyonlar, maligniteler, çeşitli metabolik, genetik ve otoimmün hastalıklar ile, ilaç reaksiyonları girer. Ayırıcı tanıya giren hastalıklar gruplanarak ayrıntılı olarak aşağıda belirtilmiştir.

   Kronik dermatozlar; seboreik dermatit, psoriazis, kontakt dermatit, numuler dermatit, iktiyozlar, liken simpleks kronikus, asteatotik ekzema

   Enfeksiyon ve enfestasyonlar; skabies, dermatofitler, HIV ile ilşkili dermatitler, kronik mukokutanöz kandidiyazis, konjenital sifiliz

   Otoimmün hastalıklar; Dermatitis herpetiformis, büllöz pemfigoid, *pemfigus foliaceus*, dermatomiyozit, lupus eritematozus

   Metabolik hastalıklar; çinko yetmezliği, fenilketonüri, multipl karboksilaz yetmezliği, tirozinemi

   Genetik hastalıklar; Netherton sendromu, Dubowitz sendromu, eritrokeratoderma variabilis,

familyal keratozis pilaris, ektodermal displazi

Primer immün yetmezlikler; *Wiskott-Aldrich* sendromu, hiper IgE sendromu, şiddetli kombine immünyetmezlik, Di- George sendromu, Ataksi Telenjiektazi

Malign hastalıklar; Mikosis fungoides başta olmak üzere deri lenfomaları, Langerhans hücreli histiyositoz

İlaç reaksiyonları, fotoallerjik kontakt dermatit, graft versus host hastalığı

8. Tedavi

Topikal tedavi

- Topikal steroid tedavisi AD tedavisinin temel taşıdır. Yaşa, lokalizasyona ve lezyonun klinik durumuna göre steroid potensi ve formu belirlenmeli ve mümkün olduğunca kısa sürede kesilmelidir.
- Nemlendiricilerin kullanımı tedavi, deri bariyerinin düzeltilmesi ve relapsların önlenmesi için son derece önemlidir. Emolyentler (glikol, gliseril stearat, soya sterolleri vb.) deriyi yumuşatırken, okluziv ajanlar (vazelin, dimetikon, mineral yağlar vb.) tabaka oluşturarak su kaybını engellerler. Gliserol, laktik asit, üre gibi humektanlar ise suyu çekerek hapsederler. Seramidler, serbest yağ asitleri ve kolesterol epidermisin doğal yapısında da bulunmaktadır
- Topikal kalsinörin inhibitörleri (takrolimus-pimekrolimus) hem tedavide hem de idamede kullanılan ajanlardır. Özellikle steroid kullanımını azaltmada, relapsın önlenmesinde kullanılmaktadır. Deride atrofi yapmaması nedeniyle yüz, göz kapakları ve intertriginöz alanlarda kullanımı güvenlidir. Bunlar sitoplazmik bir enzim olan kalsinörin fosfatazı inhibe ederek T hücrelerinde, keratinositlerde ve langerhans hücrelerinde inflamatuar sitokinlerin sentezini baskılayarak etki gösterirler.
- Topikal antimikrobiyaller ve antiseptikler deri bütünlüğü bozulmuş ve sekonder enfeksiyon gelişmesi muhtemel hastalarda kullanılmalıdır.
- Yeni kullanılan topikal tedaviler;
    - Fosfodiesteraz inhibitörleri; krizaborol; c AMP düzeyini azaltarak TNF-alfa, IL-12 ve IL-23 salınımını engeller. Yapılan faz-3 çalışmalarda etkili ve güvenli bulunmuş, kullanıldığı alanda kaşıntı ve yanma dışında bir yan etki gözlenmemiştir.
    - Janus kinaz (JAK) inhibitörleri; Th2 hücre yanıtını ve eozinofil üretimini baskılar. Filagrin ekspresyonunu artırarak deri bariyer fonksiyonunu düzelttiği gözlenmiştir. *Ruxolitinib*, ABD Gıda ve İlaç İdaresi (FDA) tarafından AD tedavisinde onaylanmış, *Tofacitinib* çalışmalarda etkili bulunmuştur.
    - Benvitimod, nonsteroid antiinflamatuvar bir ajan olup T hücre migrasyonu ve proinflamatuvar salınımını bloke eder; %1 ve %0. 05 benvitimod kremin etkili olduğunu gösteren çalışmalar mevcuttur.

Sistemik tedavi: Topikal tedavi ile kontrol edilemeyen orta ve şiddetli hastalıkta sistemik tedaviye başlanmaktadır.

- Fototerapi; en sık darband UVB ve UVA 1 kullanılmaktadır.
- Antihistaminikler; kaşıntı ön planda olmasına rağmen antihistaminiklerin etkinlikleri tartışmalıdır. Özellikle sedatif etkili olanların uyku düzenini sağlayarak etkili olduğu bilinse de nonsedatiflerin etkinliği sınırlıdır.
- Oral antimikrobiyaller; AD'e en sık eşlik eden enfeksiyonlar S. aureus ve HSV enfeksiyonlarıdır. Lezyon üzerinde pürülan eksuda ve püstül varlığı sekonder bakteriyel enfeksiyonu düşündürür. Ekzema lezyonlarına eklenen HSV enfeksiyonu 'ekzama herpetikum' olarak adlandırılır ve sistemik antiviral tedavi gerektirir.
- İmmünomodülatörler

- Sistemik steroidler; AD lezyonlarının hızlıca kontrol alınmasında oldukça etkilidir. Ancak kronik hastalık seyri ve sık nüksler nedeniyle sık kullanımı yan etki insidansını artırmaktadır. Bu nedenle sadece orta ve şiddetli atak varlığında ve hızlı etki istenen durumlarda yeterli dozda mümkün olduğunca kısa süre kullanılıp kesilmelidir.
- Siklosporin; T hücre farklılaşması ve IL-2 üretimi üzerine etki eden bir immünomodülatördür. Etkisinin başlama süresi ortalama 2-6 haftadır. Etkin dozunda 3-5 mg/kg/gün dozunda ikiye bölünerek başlanır. Semptomlar kontrol altına alındıktan sonra doz yavaşça düşülerek etkin minimal dozda devam edilir. Maksimum kullanım süresi 1 yıldır.
- Azatiyoprin (AZA); AZA 6-merkaptopürinin bir imidazol türevi ve DNA üretimini inhibe eden bir pürin analoğudur. Hem T hem B lenfositleri etkiler. AD tedavisinde endikasyon dışı olarak kullanılır. Dozu 1-3 mg/kg/gün şeklinde, tek veya 2-3 doza bölünmüş şekilde verilebilir. Etkinliği ile ilgili kanıtlanmış çalışmalar yoktur.
- Metotreksat; Folik asit antimetaboliti olarak etki gösteren antineoplastik bir ilaçtır. AZT gibi endikasyon dışı olarak kullanılmaktadır. Etkinliğinin kanıtlandığı bir çalışma yoktur.
- Mikofenolik asitler; İmmünmodülatör ve immünosupresif ilaçlardır. Dirençli AD'de endikasyon dışı kullanılabilir. AD'te mikofenolik asitlerle ilgili deneyimler sadece mikofenolat mofetile aittir, onun da AD'te etkinliği belirsizdir. Etkisinin geç başladığı ve sadece yüksek dozda etkili olduğu, klinik remisyonun uzun olduğu gözlemlenmiştir.
- Oral kalsinörin inhibitörleri; Takrolimus organ nakli reddi profilaksisi için kullanılmaktadır. AD tedavisinde sistemik kalsinörin inhibitörleri ile ilgili çalışma bulunmamaktadır. Veriler AD tedavisinde sistemik kalsinörin inhibitörlerinin kullanımının önerilmesi için yetersizdir.
- İnterferon-gama; IFN-γ, klinik çalışmalarda şiddetli AD'de etkili görülmüştür ancak tedaviye cevap vermeyen ya da şiddetli olan AD'li hastalarda alternatif tedavi olarak düşünülmelidir.

- Biyolojik ajanlar
  - Dupilumab; Anti IL-4 ve IL-13'ü bloke eden monoklonal antikordur. AD tedavisinde onay alan ilk biyolojik ajandır. Şiddetli ve dirençli AD tedavisinde diğer ajanların etkili olmadığı veya yan etki nedeniyle kullanılamadığı durumlarda önerilmektedir. Topikal antiinflamatuvar ajanlar ve nemlendiricilerle kombine edilebilir.
  - Tralokinumab; IL-13'ü bloke eden ve FDA tarafından AD tedavisinde etkili bulunan ve onaylanan ikinci biyolojik ajandır.
  - Lebrikizumab; IL-13' e karşı geliştirilmiş antikordur. Orta ve şiddetli atopik dermatitte etkili bulunmuştur.
  - Nemolizumab; IL-31'i bloke eden monoklonal antikor olup özellikle kaşıntı üzerine etkilidir.
  - Omalizumab; yüksek dozda etkili olsa da etkinliği tartışmalıdır.
  - Mepolizumab; Anti IL-5 antikorudur. Etkinliği ile ilgili çalışmalar devam etmektedir.
- Janus kinaz inhibitörleri (JAK); AD'de yer alan çoklu proinflamatuar sitokinleri bloke eden Janus kinaz (JAK) inhibitörleri, AD için güçlü bir terapötik seçenek olarak ortaya çıkmıştır.
  - *Upadacitinib* ve *abrocitinib*, oral selektif JAK1 inhibitörleridir. Bu ajanlar spesifik olarak, hastalığı diğer sistemik ilaçlarla yeterince kontrol edemeyen yetişkinlerde ve 12 yaş ve üzerindeki çocuklarda dirençli, orta ile şiddetli AD tedavisi için FDA tarafından onaylanmışlardır.
  - *Baricitinib*, birinci kuşak bir oral JAK1/2 selektif inhibitörüdür. Orta ila şiddetli AD için Avrupa'da (Ekim 2020) onaylanan ilk sistemik JAK inhibitörüdür, FDA'da *barisitinib* AD için henüz onaylanmamıştır.
  - Tofasitinib; JAK1 ve JAK3 baskılayan bir JAK inhibitörüdür. Çeşitli yayınlarda etkili olduğu gösterilmiştir.
- Apremilast; Kullanımını destekleyen yeterli veri olmamakla birlikte standart tedavilere yanıt

vermeyen şiddetli AD hastalarında kullanılabilir. Fosfodiesteraz 4 aktivitesini düzenler.

PRURİGO NODÜLARİS

1. **Tanım**: Prurigo nodularis (PN), kaşıntıyla seyreden, simetrik, çok sayıda, sert nodüllerle karakterize, nadir görülen, kronik bir deri hastalığıdır.

2. **Epidemiyoloji:** Tüm yaş gruplarında görülebilse de en sık orta yaş ve kadınlar etkilenir. Sıklıkla AD öyküsüyle ilişkilidir. Böyle bir ilişki varsa daha erken yaşta ortaya çıkar.

3. **Etyopatogenez:** İmmün sistem ve immün-nörolojik ağ disfonksiyonunun, PN'nin patogenezinde anahtar rol oynadığı kabul edilmektedir.

   PN altında yatan etiyoloji dermatolojik, sistemik, nörolojik ve psikiyatrik bir hastalık olabilir. Bu hastalaıklar arasında , AD, diğer alerjik hastalıklar, diyabet, kronik böbrek hastalığı, serebrovasküler hastalık, akciğer hastalığı, malignite, HIV enfeksiyonu sayılabilir.

5. **Klinik özellikler:** Tipik lezyon pembe renkte keratozik veya erode sınırları hiperpigmente nodüldür. Kubbe şeklinde veya plak olabilir. Lezyon sayısı kişiye göre değişir. Sıklıkla ekstremite dorsal yüzleri, göğüs üst bölge, sırt ve glutealarda lezyonlar bulunur. Sırt üst orta bölge korunur (kelebek işareti).

6. **Ayırıcı tanı:** Klinik olarak perforan dermatozlar, pemfigoid nodülaris, hipertrofik liken planus, hipertrofik lupus eritematozus, skabies nodülleri, insekt bite ve keratoakantom ayırıcı tanıda göz önünde bulundurulmalıdır.

7. **Histopatoloji:** Patolojik incelemede belirgin epidermal hiperplazi ve kalın, kompakt hiperkeratoz, papiller dermiste fibrozis ve vertikal olarak sıralanmış kollajen lifleri ve inflamatuvar infiltrat vardır.

8. **Tedavi**: Tedavide öncelikle altta yatan bir neden tespit edilirse mümkünse onun tedavisi yapılmalıdır.

   - Tedavide birinci öncelik kaşıntı kısır döngüsünün kırılmasıdır. Bunun için antihistaminikler (sıklıkla sedatif etkili olanlar) ve lokal antipruritik ajanlar ve nemlendirici kremler kullanılabilir.
   - Güçlü topikal steroid (gerekirse oklüzyonla) veya intralezyonel steroid enjeksiyonu
   - Fototerapi (geniş band veya darband UVB, PUVA), *excimer* lazer
   - Topikal olarak ayrıca kapsaisin krem, kalsipotriol, kalsinörin inhibitörleri
   - Seçici serotonin geri alım inhibitörleri (SSRI'lar), trisiklik antidepresanlar (özellikle psikiyatrik bir durum düşünülüyorsa)
   - Doksepin, gabapentin, pregabalin, amitriptilin
   - Talidomid, naltreksone, siklosporin
   - Dupilumab ve Barisitinib'in vaka bildirimlerinde etkili.
   - Kriyoterapi

SEBOREİK DERMATİT

1. **Tanım:** Seboreik Dermatit (SD), özellikle saçlı deri, yüz ve intertriginöz bölgeler olmak üzere sebase bezlerden zengin bölgelerde kaşıntı, eritemli skuamlı, papül ve plaklar şeklinde görülen kronik, tekrarlayan inflamatuar bir deri hastalığıdır.

2. **Epidemiyoloji:** SD tüm yaş gruplarını etkilese de bebeklik (2-12 ay) ve erken yetişkinlik döneminde daha sık görülmektedir. İmmün sistemi baskılanmış ve HIV+ hastada insidansı çok daha yüksektir. Erkek cinsiyet, psikiyatrik hastalık, Parkinson hastalığı, Alzheimer hastalığı, soğuk ve kuru hava ve çeşitli ilaçların SD gelişimi ile yakın ilişkisi tespit edilmiştir. İnfantil ve erişkin olmak üzere iki formu vardır.

3. **Etyopatogenez:** SD patogenezinde *Malassezia furfur*'a karşı bozulmuş immün yanıt, deri mikrobiyatasında değişiklik, azalmış bir T hücre yanıtı ve kompleman aktivasyonu, deri yüzeyinde artmış doymamış yağ asitleri, kutanöz nörotransmitterlerin bozulması, genetik faktörlerle ilişkili epidermal bariyer disfonksiyonu rol alır. Ayrıca Malassezia'lar sebumun parçalanmasına ve doymuş yağ asitlerinin tüketimine neden olur, deri yüzeyindeki lipid dengesini bozar.

4. **Klinik:** Tipik lezyon eritemli zemin üzerinde sarı yağlı skuamlardır. Erişkin tipte yüz, saçlı deri ve göğüs SD' de en yaygın olarak tutulan bölgelerdir. Tutulum sıklıkla simetriktir. Malar bölge, alın ortası, kaşlar (özellikle mediali), postauriküler bölge ve dış kulak yolu, nazolabial alan ve burun kanatları sık tutulur. Blefarite de neden olabilir. Kaşıntı her zaman eşlik etmez ama saçlı deri tutulumu ve inflamatuvar formlarda kaşıntı daha belirgindir. Bazen hafif saç dökülmesine neden olabilir. Koyu tenli kişilerde hipopigmente skuamlı yamalar şeklinde görülür. En şiddetli klinik parkinson hastalığı ve HIV + hastalarındadır.

   İnfantil formda daha çok yüz, saçlı deri, boyun, aksiller kıvrımlar ve bez bölgesinde eritemli ince yağlı skuamlı plaklar vardır. Çoğunlukla asemptomatiktir ve kendini sınırlar. Bebeklerde beşik başlığı (beşik takkesi) denilen saçlı deride özellikle frontal ve vertekste sulantılı sarı, yapışık, yağlı skuamlı plak şeklinde görülür. SD bu dönemde nadiren vücuda yayılarak eritrodermiye neden olabilir.

   Leiner hastalığı; bebeklerde tüm vücudu tutan eritemli, skuamlı lezyonlarla birlikte anemi, diyare ve kusma vardır. Ailevi olan ve olmayan iki tipi vardır. Ailevi olanda C5 disfonksiyonu bulunmaktadır.

5. **Tanı:** Tanı tipik klinik görünüme göre konulur. Ayırıcı tanı için biyopsi yapılabilir.

6. **Histopatoloji:** SD'nin histopatolojik bulguları spesifik değildir ve akut ve kronik evrelerde farklıdır. Akut dönemde, epidermiste spongiyoz ve psöriyaziform hiperplazi ve ayrıca foliküler açıklıklar çevresinde klasik "omuz parakeratozu" bulgusu görülür. Esas olarak lenfositler ve histiyositlerden oluşan yüzeysel perivasküler ve perifoliküler inflamatuar infiltratlar da dermiste belirgindir. Öte yandan, kronik SD, yüzeyel dermal venüllerin dilatasyonu ile belirgin psoriasis benzeri epidermal hiperplazi ve parakeratoz ile karakterizedir. HIV ile ilişkili SD'de karakteristik olarak yaygın parakeratoz ve keratinosit nekrozu gibi ek bulgular görülebilir.

7. **Ayırıcı tanı:** İnfantil tipte: Langerhans hücreli histiyositoz, sifiliz, atopik dermatit ayırıcı tanıda düşünülür.

   Erişkin tipte;

   - Yüz tutulumunda rozasea, lupus eritematozus, psoriazis
   - Saçlı deri tutulumunda psoriazis, mantar enfeksiyonları, kontakt dermatit
   - Gövde tutulumunda psoriazis, kandidiyazis, tinea korporis, pitriazis rosea, pemfigus ertitematozus, diğer ekzemalar ile ayırım yapılmalıdır.

8. **Tedavi:** Yaklaşım hastanın yaşına, lezyonun lokalizasyonuna ve klinik durumuna ve şiddetine göre değişir.

   İnfantil tip seboreik dermatit

   - Kendini sınırladığından banyo ve nemlendiriciler bazen yeterli olmaktadır.
   - Topikal antifungaller (ketokonazol şampuan/krem, siklopiroks şampuan, selenyum sülfit şampuan) topikal ketokonazolün minimal sistemik emilim nedeniyle güvenli olduğu gösterilmiştir.
   - Antiinflamatuvar (hidrokortizon) topikal ajanlar
   - Keratolitik (siklopiroks şampuan, salisilik asit) ajanlar
   - Desonide ve Lityum süksinat/glukonat çalışmalarla etkinliği gösterilmiş tedavilerdir.

Erişkin seboreik dermatit

- Topikal azoller (ketokonazol, klotrimazol ve mikonazol), sikloproks şampuan ve krem
- Düşük potent steroidler ve nemlendiriciler
- Çinko pirition ve katranlı şampuanlar
- İmmünomodülatörler; topikal kalsinörin inhibitörleri (takrolimus, pimekrolimus)

Sistemik tedavi:

- Antifungal tedavi
    - Ketokonazol (4 hafta süreyle 200 mg/gün)
    - Itrakonazol (ayın ilk haftası 200 mg/gün, sonra 11 ay boyunca ayda 2 gün 200 mg/gün)
    - Flukonazol (200-300 mg/hafta 2-4 hafta süreyle veya iki hafta boyunca 50 mg/gün)
    - Terbinafin (4-6 hafta boyunca 250 mg/gün ya da ayda 12 gün 3 ay)
- İzotretinoin; antiinflamatuvar ve sebum salgısını azaltarak etki gösterir. İlk 1 ay 0,1-0,3 mg/kg/gün veya 10-20 mg/gün dozunda kullanılır. Sonrasında günde 5-10 mg olacak şekilde uzun süre kullanılabilir.
- Fototerapi: Dar band UV B şiddetli SD'de etkili ve güvenli bulunmuştur. Deride inflamatuvar ve immünolojik süreci düzenlediği düşünülmektedir.
- Şiddetli ve tedaviye cevapsız durumlarda sistemik steroid düşük doz ve kısa süreli kullanılabilir.

DİSHİDROTİK DERMATİT (POMFOLİKS)

1. **Tanım:** Palmoplantar yerleşen veziküllerle karakterize kaşıntılı bir hastalıktır.
2. **Epidemiyoloji:** Kadın ve erkekleri eşit oranda etkiler, 20-40 yaş arası pik yapar.
3. **Etyopatogenez:** Kesin etyoloji bilinmemektedir. Çoğu vaka idiyopatiktir. Nadiren otozomal dominant kalıtım bildirilmiştir. Kişisel atopi öyküsü, kontakt alerjenler, iritanlar, UV maruziyeti, hiperhidroz, dermatofit enfeksiyonları, intravenöz immünglobulin uygulanması, stres ve sigara duyarlılığı olan kişilerde dishidrotik ekzema gelişimine neden olabilir.
4. **Klinik: A**vuç içi, parmak lateralleri ve ayak tabanlarında aniden ortaya çıkan 2-5 mm gergin, pruritik papülovezikül̈ler şeklinde lezyonlarla karakterizedir. Bazı hastalarda ağrı ve yanma ön plandadır. Veziküller 3-4 hafta içinde yavaşça açılır ve yerini 1-3 mm'lik skuamlı annüler lezyonlar alır. Ardından skuam, likenifikasyon ve kronik ekzematöz değişiklikler gelişebilir.
5. **Tanı:** Tanı genellikle ayrıntılı öykü ve klinik bulgulara göre konur.
6. **Histopatoloji:** Akut fazda, vezikül formasyonu, intraepidermal spongioz ve lenfosit ve histiyositlerden oluşan yüzeyel perivasküler inflamatuar infiltrat yer alır. Kronik fazda, parakeratoz, akantoz, düzensiz epidermal hiperplazi odakları görülür. Spongioz minimaldir veya yoktur.
7. **Ayırıcı tanı:** Alerjik ve iritan kontakt dermatit ve atopik el dermatiti, epidermolizis bülloza simpleks, büllöz impetigo, Herpes virüs enfeksiyonu, id reaksiyonu, lineer IgA hastalığı, dishidrotik tinea, dishidrosiform pemfigoid, pemfigus vulgaris, fiks ilaç reaksiyonu, el ayak ağız hastalığı, psoriazis, palmoplantar püstüloz, sekonder sifiliz ve akrodermatitis enteropatika olmak üzere geniş bir ayırıcı tanı listesi vardır.

8. Tedavi:

Topikal tedavi:

- Deri bariyerinin korunması ve nemlendirilmesi, sabun ve deterjanlardan uzak durulması çok önemlidir.
- Topikal kortikosteroidler
- Topikal kalsinörin inhibitörleri

Sistemik tedavi:

- Kısa süreli sistemik steroidler
- Hidroksizin, difenhidramin ve siproheptadin gibi sedatif antihistaminikler
- Fototerapi; en sık darband UVB kullanılmaktadır
- Siklosporin, azatiyoprin ve metotreksat gibi immünsüpresanlar dirençli vakalarda kullanılabilir.
- Oksibutinin 1 ay boyunca günde iki kez 5 mg ve ardından bir ay boyunca günde 5 mg, antikolinerjik etkisiyle rahatlama sağlayabilir.

NUMMULER DERMATİT

1. **Tanım:** Nummuler ekzema, annüler - oval bir veya birden fazla değişen boyutlarda keskin sınırlı plaklarla giden ekzematize lezyonlardır
2. **Epidemiyoloji:** 15-25 yaş arasında kadınları, 50-65 yaş arasında erkekleri etkilemektedir.
3. **Etyopatogenez:** Patogenez net olarak bilinmemektedir. Mikrobiyal bir odak varlığı ve buna bağlı hem bakteriyel kolonizasyona ikincil hem de bakteriyel toksinlerin kan yoluyla yayılımına bağlı olduğu düşünülmektedir. Ayrıca, kserozis ve azalmış kutanöz lipid üretimi, *Staphylococcus aureus* kolonizasyonu, metallere karşı temas alerjisi, alkol tüketimi, Çölyak olmayan glüten duyarlılığı ve *Candida albicans* veya ev tozu akarları gibi çevresel aeroalerjenlere karşı duyarlılık dahil olmak üzere çok sayıda faktörün neden olabileceği öne sürülmüştür.
4. **Klinik:** Tipik olarak 1-10 cm çaplarında, multipl, simetrik olarak daha çok ekstremitelerde yerleşir. Yüz ve saçlı deri korunur. Lezyonlar annüler, bozuk para şeklinde eritemli, ekzematize papül ve plaklar şeklindedir. Çoğunlukla şiddetli kaşıntı vardır. Akut dönemde lezyonlar veziküler ve sulantılı, subakut dönemde ise kserotik ve likenifiye karakterdedir.
5. **Tanı:** Tanı klinik bulgulara göre konur.
6. **Histopatoloji:** Akut ya da subakut dermatit bulguları gösterir, tipik değildir. Spongiotik veziküller ve baskın lenfohistiyositik infiltrat vardır. Üst dermiste eozinofiller bulunabilir.
7. **Ayırıcı tanı:** Tinea korporis, atopik dermatit, psoriazis, staz dermatiti, Bowen hastalığı ve mikozis fungoides annüler lezyonlarından ayırt edilmelidir.
8. **Tedavi:**

   Topikal tedavi:

   - Topikal yüksek potent steroid, yanıt alınamazsa intralezyonel steroid enjeksiyonu
   - Nemlendiriciler
   - Topikal kalsinörin inhibitörleri

   Topikal kortikosteroidlere yanıt vermeyen yaygın hastalığı olan hastalara dar bant UVB tedavisi

   Sistemik tedavi:

   - Kısa süreli oral steroidler
   - Metotreksat

- Siklosporin

Dupilumab'ın vaka serilerinde nummuler dermatit tedavisinde etkili olduğu bildirilmiştir.

STAZ DERMATİTİ

1. **Tanım:** Alt ekstremitelerin venöz yetmezliğe sekonder gelişen kronik inflamatuvar hastalığıdır.
2. **Epidemiyoloji:** İleri yaş ve kadın hastalarda daha sık görülür.
3. **Etyopatogenez:** Kronik inflamasyon ve mikroanjiyopatinin staz dermatitinden sorumlu olduğu düşünülmektedir. Staz dermatiti mikroanjiyopatinin olduğu yerlerde daha yoğun ve ekzematize lezyonlarda variköz venlerin üzerindeki deriye yerleşmiştir. Dermal inflamasyon epidermal fonksiyonlarda bozulmaya neden olur. Dermatit başlangıcında hastalarda belirgin kaşıntı vardır ve bu da ekzemanın ilerlemesine neden olur.

   İleri yaş, kadın cinsiyet, gebelik, obezite, uzun süreli oturma veya ayakta durma, kalp yetmezliği ve ailede venöz hastalık öyküsü varlığı risk faktörlerini oluşturmaktadır.
4. **Klinik:** Bacaklarda gode bırakan ödemle başlar. Staz purpurası deride hemosiderin birikimine bağlı noktasal kanamalardır. Bu aşamada staz dermatiti hafif veya yoktur, kaşıntı ve kserozis olabilir. Özellikle medial malleol çevresinde başlayıp ayağa ve bacağa yayılan belirsiz sınırlı eritemli, kserotik, deskuame, ekzematize yamalarla karakterizedir. Kaşıntı ön plandadır. Kronik hale geldikçe deri renginde koyulaşma, kserozis ve likenifikasyon belirgin hale gelir. Uzun süren bu bulgulardan sonra deri, subkutan doku ve derin fasyada ilerleyici bir sertlik ve yapışıklık gelişir ve lipodermatoskleroz olarak adlandırılan tablo gelişir. Bütünlüğü bozulan deride sekonder enfeksiyon riski vardır. Venöz ülserasyon gelişimi görülebilir.
5. **Tanı:** Tanı ayrıntılı öykü ve klinik bulgulara göre konur. Venöz yetmezliğin değerlendirilmesi için doppler USG yapılır ve deri biyopsisi alınabilir.
6. **Histopatoloji:** Akut dönem deri biyopsisinde; intraepitelyal ödem, makroveziküller, perivasküler lenfosit birikimi ve epidermise lenfosit ekzositozu vardır. Subakut dönemde; hafif veya belirgin spongioz, epidermiste kalınlaşma görülür. Dermis ve epidermiste lenfositler kalıcı hale gelir ve parakeratoz gelişebilir. Kronik dönemde; epidermal kalınlaşma belirgin hale gelir. Hemosiderin yüklü makrofajlar, dermal fibrozis, ekstravaze eritrositler, perivasküler lenfositik infiltrasyon ve papiller dermiste dilate kan damarlarının proliferasyonu vardır.
7. **Ayırıcı tanı:** Asteatotik egzama, iritan ve alerjik kontakt dermatit, nummuler dermatit, selülit, pigmente purpurik dermatoz, psoriazis, mikozis fungoides ayırıcı tanıya giren hastalıklardır.
8. **Tedavi:**
   - Tedavide öncelik altta yatan venöz hastalığın tedavisidir.
   - Topikal steroidler
   - Nemlendiriciler
   - Topikal kalsinörin inhibitörleri
   - IPL (Intense Pulse Light) hiperpigmentasyonun tedavisi için kullanılabilir.
   - Pentoksifilin (kan viskozitesini azaltan ve böylece mikrosirkülasyonu iyileştiren bir trombosit agregasyonu inhibitörüdür)
   - Sekonder bakteriyel enfeksiyon varlığında uygun antibiyotikler

LİKEN SİMPLEKS KRONİKUS

1. **Tanım:** Liken simpleks kronikus (LSK) tekrarlayan kaşıntılar sonucu deride deskuamasyon, kalınlaşma ve likenifikasyon ile seyreden bir hastalıktır. Primer olarak başlayabilirken başka bir dermatolojik

hastalığa sekonder olarak da görülebilir.

2. **Epidemiyoloji:** Erişkin dönemde artış vardır. Özellikle 30-50 yaş arası pik yapmaktadır. Kadınlarda erkeklere göre 2 kat fazla görülür.

3. **Etyopatogenez:** Etiyolojide en sık suçlanan neden emosyonel strestir. Kaşımak, kaşıntıyı engelleyen ağrı-duysal lifleri spinal kord düzeyinde aktive ederek kaşıntıyı geçici olarak giderir. Ancak bu durum kaşıma kısır döngüsüne de neden olabilir. Kaşıma epitelyal hasara neden olur bu da çeşitli sitokinler, proteazlar, antimikrobiyal peptidlerin salınımına neden olur. Bu maddeler immün sistem hücrelerini aktive eder, kaşıntı duyu nöron ve kanallarını uyarır.

4. **Klinik:** Sıklıkla ekstremitelerin ekstensör yüzüne simetrik olarak yerleşen, pembemsi eritemli renkten koyu kahverengiye kadar değişen renkte, hafif keratozik, likenifiye plaklarla karakterizedir. Lezyonlar vücudun açıkta kalan ayak bilekleri, alt bacak, dirsekler, el dorsumu, boyun ve sırt üst kısmı ve anogenital bölgeye yerleşirler. Lezyon kronikleştikçe çevresi hiperpigmente ortası hipopigmente plağa dönüşebilir. Genellikle bir ya da birkaç odakta bulunur.

5. **Tanı:** Tanı ayrıntılı anamnez alınıp, tüm vücut dermatolojik muayenesi yapılarak klinik bulgular ile konur.

6. **Histopatoloji:** Patolojide parakeratoz odakları, belirgin granüler tabaka, epidermal retelerde uzama ve düzensizleşme, akantoz, psödoepitelyomatöz hiperplazi, papiller dermal fibrozis, hafif spongioz vardır. Histiyosit, lenfositler ve yüzeyel dermiste eozinofiller ve kalınlaşmış kollajen demetleri vardır.

7. **Ayırıcı tanı:** Psoriazis, atopik dermatit, liken planus, kontakt dermatit, mikozis fungoides, mantar enfeksiyonları ve skuamöz hücreli karsinom ile ayırılmalıdır.

8. **Tedavi:** LSK tedavisinin değerlendirildiği çalışma sayısının yetersizliği ve etiyolojinin net anlaşılamamış olması nedeniyle hedefe yönelik tedavi sayısı azdır.

   Topikal tedavi

   - Yüksek potent kortikosteroidler
   - Nemlendiriciler
   - İmmünmodülatörler
   - Antipruritikler: Doksepin, kapsaisin. Bir çalışmada aspirinin de kaşıntı tedavisinde etkili olduğu gösterilmiştir.

   Fototerapi (darband UVB veya UVA)

ASTEOTATİK EKZEMA

1. **Tanım:** Derinin dış etkenlere bağlı kuru, skuamlı, pürüzlü ve kaşıntılı hale gelmesidir.

2. **Epidemiyoloji:** Erkeklerde ve ileri yaşta daha sık görülür.

3. **Etyopatogenez:** Deri kuruluğu etiyolojide primer faktördür. Yaşlı derisindeki kserozis sebum üretimindeki yetersizlikten değil, stratum korneumun kompleks fonksiyonel bozukluğundan kaynaklanır. Stratum korneum esnekliğini kaybeder, ragatlar oluşur ve deri yüzeyi kaba, skuamlı ve mat bir hale gelir.

   Soğuk ve nemsiz ortamda bulunma, yoğun sabun kullanımı, kaşıma, uzun süreli ve sık banyo yapma, hipotiroidi, diüretik, retinoid, antineoplastik kullanımı ve maligniteler etiyolojik faktörlerdendir.

4. **Tanı:** Klinik bulgularla tanı konur.

5. **Histopatoloji:** Tanı için biyopsi kullanılmaz. Patolojide diğer dermatitlerde olduğu gibi spongioz

vardır. Ayrıca hafif düzensiz ve yoğun stratum korneum dışında deri normaldir.

6. **Klinik:** Genellikle ilk bulgu kserozistir. Herhangi bir deri bölgesinde meydana gelebilir, ancak tipik olarak alt bacakların anterolateral yüzünde ortaya çıkar. Sırt, gövde ve kollarda da lezyonlar oluşabilir. Kserozisin ilerlemesi ve kaşıma sonucunda eritemli plaklar üzerinde ince, uzun, horizontal fissürler gelişir. Zamanla fissürler birleşerek poligonal şekiller oluşturur. Kapiller damarlarda bozukluk ve ekskoriasyonlar sonucu kanama odakları görülebilir.

7. **Ayırıcı tanı:** Atopik dermatit, skabies, miksödem, selülit, staz dermatiti, nummuler dermatit

8. **Tedavi:** Topikal steroidler lezyonları hızlıca tedavi eder. Topikal pimekrolimus lezyonları ve kaşıntıyı kontrol etmekte faydalıdır.

   Üre ve laktik asit içeren nemlendiriciler nükslerin önlenmesi için devamlı kullanılmalıdır.

Kaynaklar

1. Shimizu H. Shimizu's Dermatology. Hoboken, NJ: John Wiley & Sons, 2017: 119-122.
2. Bolognia J, Schaffer J, Cerroni L. Dermatology. 4th ed. ; Elsevier: Amsterdam, The Netherlands, 2018; Volume 2, ISBN 978-0-7020-Chapter13-14.
3. Nassau S, Fonacier L. Allergic Contact Dermatitis. Med Clin North Am. 2020;104(1):61-76.
4. Taşkın B. Atopik dermatitte klinik bulgular, tanı kriterleri ve komorbiditeler. Su Küçük Ö, editör. Atopik Dermatit. 1. Baskı. Ankara: Türkiye Klinikleri; 2020. p. 8-12.
5. Ertam Sağduyu İ, Su Küçük Ö, Alper FS. et al. Türkiye Atopik Dermatit Tanı ve Tedavi Kılavuzu-2018. TÜRKDERM-Deri Hastalıkları ve Frengi Arşivi. 2018; 52(1): 6 23.
6. Kartal D, Koç Babayiğit F. Atopik dermatit tanısında in vivo ve in vitro testler. Su Küçük Ö, editör. Atopik Dermatit. 1. Baskı. Ankara: Türkiye Klinikleri; 2020; 17-21.
7. Atakan N, Yalçın B, Özkaya E, Küçük ÖS, Öztürkcan S, Salman A et al. Atopik dermatit tanı ve tedavi uzlaşı raporu. Turkderm-Turk Arch Dermatol Venereol. 2022; 56(2): 86-121.
8. Murrell DF, Gebauer K, Spelman L, Zane LT: Crisaborole topical ointment, 2% in adults with atopic dermatitis: a phase 2a, vehicle-controlled, proofof-concept study. J Drugs Dermatol 2015; 14: 1108-12.
9. Mikhaylov D, Ungar B, Renert-Yuval Y & Guttman-Yassky E. Oral Janus kinase inhibitors for atopic dermatitis. Ann. Allergy Asthma Immunol. 2023; 130: 577–592.
10. Perche PO, Cook MK, Feldman SR. Abrocitinib: A New FDA-Approved Drug for Moderate-to-Severe Atopic Dermatitis. Ann. Pharm. 2023; 57: 86–98.
11. Hajar T, Gontijo JRV, Hanifin JM. New and developing therapies for atopic dermatitis. An Bras Dermatol 2018; 93:104–7.
12. Simpson EL, Flohr C, Eichenfield LF, et al. Efficacy and safety of lebrikizumab (an anti–IL-13 monoclonal antibody) in adults with moderate-to-severe atopic dermatitis inadequately controlled by topical corticosteroids: a randomized, placebo-controlled phase II trial (TREBLE). J Am Acad Dermatol. 2018; 78(5): 863-871.
13. Nygaard u, Deleuran M, Vestergaard C. Emerging treatment options in atopic dermatitis: topical therapies. Dermatology. 2017; 233: 333-343
14. Wong LS, Yen YT. Chronic Nodular Prurigo: An Update on the Pathogenesis and Treatment. Int. J. Mol. Sci. 2022; 23: 12390.
15. Zeidler C, Yosipovitch G, Stander S. Prurigo nodularis and its management. Dermatol. Clin. 2018; 36: 189-197.
16. Toffoli L, Farinazzo E, Zelin E, Agozzino M, Dianzani C, Di Meo N, Nan K, Zalaudek I, Conforti C. Dupilumab as promising treatment for prurigo nodularis: current evidences. J Dermatolog Treat. 2022; 33(3): 1306-1311.
17. Pereira MP, Zeidler C, Stander S. Improvement of chronic nodular prurigo with baricitinib. J Eur Acad Dermatol Venereol. 2022; 36(6): 486-488.

18. Tucker D, Masood S. StatPearls [Internet] Treasure Island, FL: StatPearls Publishing; 2021. [cited 2021 Oct 1]. Seborrheic dermatitis.

19. Adalsteinsson JA, Kaushik S, Muzumdar S, Guttman-Yassky E, Ungar J. An update on the microbiology, immunology and genetics of seborrheic dermatitis. 2020; 29(5): 481-489.

20. Dall'Oglio F, Nasca MR, Gerbino C, Micali G. An Overview of the Diagnosis and Management of Seborrheic Dermatitis. Clin. Cosmet. Investig. Dermatol. 2022; 15: 1537–1548.

21. Aksoy M, Arıca DA. Seborrheic dermatitis: review. Turkiye Klinikleri J Dermatol. 2016; 26: 90-100.

22. Borda LJ, Perper M, Keri JE. Treatment of seborrheic dermatitis: a comprehensive review. J Dermatolog Treat. 2019; 30: 158-69.

23. Leung AK, Barankin B, Hon KL. Dyshidrotic eczema. Enliven: Pediatr Neonatol Biol. 2014; 1: 2.

24. Zirwas MJ. Nummular eczema. In: J Fowler, R Corona, editors. UpToDate [Internet]. Waltham, MA: UpToDate; 2014 [updated 2022 May 25; cited 2022 June 1].

25. Rook's Dermatology Handbook. Griffiths CEM, Bleiker TO, Creamer D, Ingram JR and Simpson RC(Eds). 1st ed. John Wiley & Sons Ltd. Published 2022; 503-521.

26. Choi S, Zhu, GA, Lewis MA, Honari G, Chiou AS, Ko J, Chen JK. Dupilumab treatment of nummular dermatitis: A retrospective cohort study. J. Am. Acad. Dermatol. 2020; 82: 1252–1255.

27. Yosipovitch G, Nedorost ST, Silverberg JI, Friedman AJ, Canosa JM, Cha A. Stasis Dermatitis: An Overview of Its Clinical Presentation, Pathogenesis, and Management. Am. J. Clin. Dermatol. 2023; 24: 275–286.

28. Sundaresan S, Migden MR, Silapunt S. Stasis dermatitis: pathophysiology, evaluation, and management. Am J Clin Dermatol, 2017; 18: 383-390.

29. Ju T, Vander Does A, Mohsin N, Yosipovitch G. Lichen Simplex Chronicus Itch: An Update. Acta Derm Venereol. 2022; 19: 102.

30. Juarez MC, Kwatra SG. A systematic review of evidence based treatments for lichen simplex chronicus. J Dermatolog Treat. 2021; 32(7): 684-692.

31. Specht S, Persaud Y. Asteatotic Eczema. In: StatPearls [Internet]. Treasure Island (FL): StatPearls Publishing; 2023 Jan. 2022 Jul 4.

ERİTEMA NODOSUM VE PANNİKÜLİTLER

Doç. Dr. Melis GÖNÜLAL[1]

A. Eritema Nodosum

1. **Tanım:** Pannikülitler, subkutan yağ dokusunun etkilendiği çeşitli inflamatuar süreçleri kapsayan bir hastalık grubudur. İki alt tipe ayrılı; lobüler ve septal. En sık görülen tipi, septal pannikülit grubunda yer alan eritema nodosumdur (ED).

2. **Epidemiyoloji:** Kuzey Batı İspanya'da, 14 yaş üzeri kişilerde milyonda 52 olarak hesaplanmıştır. Yılın ilk altı ayında insidans, Streptekokkal enfeksiyonlar nedenli artabilmektedir. Kadınlarda 1:5 oranında erkeklere göre daha sık görülmektedir. Çocuklarda 12 yaşa dek kadın ve erkekler arasında görülme sıklığı eşit bulunmuştur. Eritema nodosum en sık yirmili ve otuzlu yaşlarda ortaya çıkmaktadır.

3. **Etyopatogenez:** Eritema nodosumun antijenik uyarıyı ile tetiklenen bir hipersensitivite reaksiyonu olduğu düşünülmektedir. Antijenlerin, antikorların, komplemanların ve immun komplekslerin subkutan yağ dokuya zarar verici etkileri olmaktadır. Erken lezyonlarda nötrofilik infiltrat bulunmaktadır. Sitokinlerden özellikle interlökin (IL)-6, IL-8, IL-12, interferon-γ, granülosit koloni uyarıcı faktör ve monosit kemoatraktan protein-1 düzeylerinde artış olduğu deride tespit edilmiştir. Serumda ise IL-6, IL-8, IL-12, tümör nekroz faktör-α, interferon-γ, granülosit koloni uyarıcı faktör ve monosit kemoatraktan protein-1 düzeylerinde artış olduğu görülmüştür.

4. **Klinik prezentasyon:** Klinikte, deride sensitif ve eritemli nodüller ve plaklar karşımıza çıkar. Lezyonlar bilateral, simetrik ve sıklıkla tibia bölgesinde ortaya çıkmaktadır. Nüks pek görülmez. Lezyonlar iyileşirken ülser, skar veya atrofi bırakmazlar. Ateş, yorgunluk, baş ağrısı, gastrointestinal semptomlar, öksürük, lenfadenopati, kilo kaybı ve artralji eşlik edebilir ve bu bulguların bulunması kişide sistemik bir hastalığın da bulunduğunu destekler niteliktedir. Biyopsi ile doğru tanıyı koyabilmek için derin insizyonel veya eksizyonel biyopsi alınması gerekmektedir.

5. **Histopatoloji:** Patolojisinde vaskülitin olmadığı septal pannikülit gözlemlenmektedir. Erken lezyonlarda ödemli ve hemorajik septalarda lenfositlerin, histiositlerin, eozinofillerin ve çeşitli nötrofillerin infiltrasyonu mevcuttur. Geç lezyonlarda lenfositler, histiositler, multinükleer dev hücreler ve çok az sayıda nötrofi içeren lobüllerde fibröz ve septalarda kalınlaşma görülmektedir.

6. **Etyoloji:** Etyoloji, etkilenen etnik yapıya, coğrafyaya ve dönemsel periodlara göre değişmektedir. Eritema nodosum, infeksiyonlar, sistemik hastalıklar, ilaçlar, maliniteler, hamilelik ve idiyopatik olarak ortaya çıkabilmektedir.

   a. **Behçet Hastalığı:** Eritema nodosum, Behçet hastalığı olanlarda % 44 oranında görülürken, eritema nodosum olanlarda Behçet olma ihtimali % 5. 7 olarak tespit edilmiştir. Yüzde 44'lük gruba giren hastaların % 27'sinde klasik septal pannikülitin görüldüğü eritema nodosum yer alırken, kalan % 73'ünde vaskülitin de eşlik ettiği lobüler-miks pannikülitli eritema nodosum benzeri lezyonlar bulunmaktadır.

   b. **İnflamatuar barsak hastalığı:** Chron hastalarında, ED % 4-15 arasında, ülseratif kolit hastalarında % 3-10 arasında görülmektedir.

   c. **Sarkoidoz:** Sarkoidoz hastalarında en sık görülen cilt bulgusu ED'dir. Sarkoidozun akut presentasyonu olan Löfgren sendromunda bilateral hiler lenfadenopati, ateş ve eritema nodosum görülmektedir.

   d. **İnfeksiyonlar:** Özellikle Streptekok ve Tüberküloz nedenli ortaya çıkabilir. Tüberkülozun endemik olduğu bölgelerde ED'u olan olguların yarısında tüberküloz tespit edilebilmektedir.

1. İzmir Şehir Hastanesi,Deri ve Zührevi Hastalıklar Kliniği, İzmir

Diğer bakteriyel enfeksiyonlar içinde Salmonella enteritidis, Salmonella typhimurium, Campylobacter jejuni, Yersenia enterocolitica, Mycoplasma ve Bartonella yer almaktadır. Fungal enfeksiyon etkenleri içinde ön planda coccidioidomycosis, blastomycosis ve histoplasmosis bulunur. Coronavirus Disease 2019 nedenli ED vakaları bildirilmiştir.

e. **İlaçlar, aşılar ve hormonlar:** İlaçların ED oluşumundaki payı % 2. 9 – 5 arasında değişmektedir. En sık sülfonamidler, bromidler ve oral kontraseptifler suçlanmaktadır. Aşılardan ise özellikle tetanoz, difteri, Bacillus Calmette-Guerin (BCG), hepatit B, human papilloma virus, sıtma, kuduz, çiçek, tifo ve kolera suçlanmaktadır. Gebelikte görülme ihtimali % 2-6 arasındadır. Oral kontraseptiflerin ve aromataz inhibitörlerinin ED'yi tetikleyebildiği tespit edilmiştir.

f. **Malinite:** Özellikle hematolojik (lösemi, lenfoma) kökenli olanlarda ED tetiklenebilmektedir. Solid organ malinitelerinde az görülmektedir. Radyasyonun da ED yapabileceği bildirilmiştir.

7. **Diagnostik değerlendirme:** Hasta öyküsü ayrıntılı alınmalıdır, fizik muayene çok yönlü yapılmalıdır. Hastanın kullandığı ilaçlar not edilmelidir. Laboratuar testlerinden tam kan sayımı, eritrosit sedimentasyon oranı, C reaktif protein, antistreptolizin O titresi, boğaz kültürü ve akciğer filmi istenmelidir. Doğurganlık dönemindeki kadınlarda gebelik testi bakılmalıdır. Tüberkülozun endemik olduğu bölgelerde tüberküloz tarama testleri yapılmalıdır. Hastada eğer ishal, abdominal ağrı veya başka bir gastrointestinal rahatsızlık varsa, dışkı kültürü alınmalı, ek olarak parazitik açıdan inceleme yapılmalıdır.

8. **Ayırıcı tanı:** Birçok hastalık ED ile ayırıcı tanıya girer; eritema induratum Bazin, süperfisyel tromboflebit, kutanöz poliarteritis nodosa, pannikülit benzeri T hücreli lenfoma, ED leprosum, pankreatik pannikülit, alfa 1 antitripsin eksikliği, lupus panniküliti

9. **Tedavi:** Destekleyici tedaviler ön plandadır. Ekstremitelerdeki ödemi ve ağrıyı azaltabilmek amaçlı kompresyon bandajı ve ekstremite elevasyonu yapılabilir.

a. **Ağrıya yönelik:** indometazin 100 – 150 mg/gün veya naproksen 500-1000 mg/gün kullanılabilir. İnflamatuar barsak hastalığı olan hastalarda dikkatli kullanılması gerekmektedir.

b. **Potasyum iyodür:** 300 – 900 mg/gün dozunda, üçe bölünmüş şekilde kullanılabilir. Doz zamanla 150 mg/gün'e düşürülebilir. Potasyum iyodür, nötrofillerin kemotaksisini engeller, antiinflamatuar etkisiyle IL-10 ve IL-35 düzeylerinde artış sağlar. En sık yan etkileri ishal, bulantı, kusma ve karın ağrısıdır. Gebelikte ve emzirme dönemlerinde kullanılmaz.

c. **Kolşisin**: EN ile beraber Behçet hastalığı olanlarda kolşisin 1-2 mg/gün dozunda tedavi seçeneği olabilir. Kolşisin nötrofil kemotaksisini engeller, en sık yan etkileri gastrointestinal semptomlardır. Gebelik kategorisi C'dir.

d. **Dapson:** Nötrofil miyeloperoksidaz inhibisyonu yapar, böylece nötrofil kemotaksisini engeller. Genelde 50-75 mg/gün dozunda kullanılır. Ön plandaki yan etkileri metohemoglobulinemi, hemoliz, agranülositoz ve periferal nöropati olarak tespit edilmiştir. Gebelik kategorisi C'dir

e. **Kortikosteroidler:** EN tedavisinde nadiren kullanılırlar. Şiddetli olgularda prednizon 40 mg/gün kullanılır. Gebelerde birinci trimestr için gebelik kategorisi D'dir, ikinci ve üçüncü trimestrlar için C'dir. Dirençli nodüllerde lezyon içine triamsinolon enjeksiyonu yapılır.

f. **Hidroksiklorokin:** Bazı hastalar 200 mg/gün hidroksiklorokin tedavisinden fayda görürler. Kronik ve tekrarlayıcı hastalığı olanlarda düşünülebilir.

g. **Tetrasiklinler:** Kronik EN tedavisinde tetrasiklinlerden minosiklin 100 mg 2*1 dozunda veya tetrasiklin 500 mg 4*1 ya da 2*1 dozunda kullanılabilir. Tetrasiklinler antiinflamatuardırlar. Lökosit kemotaksisini önlerler, reaktif oksijen radikallerini baskılarlar.

h. **Tümör nekroz faktör alfa inhibitörleri:** Dirençli olgularda tümör nekroz faktör alfa inhibitörleri (adalimumab, etanersept, infliksimab) de denenebilir. Tedavi öncesi hastalar latent tüberküloz, hepatit B ve C ile insan immun yetmezlik virüsü (HIV) enfeksiyonları açısından araştırılmalıdır.

i. **Talidomid ve siklosporin:** İnflamatuar barsak hastalığı ilişkili EN durumlarında kullanılabilir. Antiinflamatuar etkilidirler. Talidomidin gebelik kategorisi X'tir, siklosporininki ise gebelik kategorisi C'dir.

j. **Eritromisin:** Dirençli olgularda kullanılması düşünülebilir. Gebelik kategorisi B'dir. Antiinflamatuar etkilidir. Günlük kullanım dozu 500 mg 4*1 şeklindedir.

10. **Prognoz:** EN lezyonlarının çoğunluğu kendiliğinden iyileşir. Eğer altta yatan bir neden tespit edilirse bunun tedavisinin sağlanması gerekir. Neden olarak bir ilaç tespit edilirse, ilacın kesilmesi gerekir.

11. **Sonuç:** EN, herhangi bir sistemik hastalığın ön bulgusu olabilir. Altta yatan sebebi anlayabilmek adına ayrıntılı medikal öykü, fizik muayene, laboratuar testleri ve görüntüleme testleri yapılmalıdır.

B. Diğer Pannikülit Formları

Pannikülitler, bir grup inflamatuar, heterojen hastalık grubudur. Tanıları derin insizyonel biyopsi ile konulmaktadır. Gecikmiş lezyonlardan alınan biyopsilerde histopatolojik bulgular nonspesifiktif. Klinikte subkutan yağ dokunun inflamasyonu sonucu eritemli nodüller ve/veya plaklar görülür. Pannikülitler herhangi bir dermatolojik veya romatolojik hastalığın ön belirtisi olabilirler. Esasen iki ayrı tipe ayrılır; septal pannikülit (vaskülitli veya vaskülitsiz), lobüler pannikülit (vaskülitli veya vaskülitsiz).

1. Ağırlıklı olarak septal alanda görülen pannikülitler:

a. Subkutanöz romatoid nodüller:

Romatoid artrit hastalarının %20-25'inde meydana gelmektedir. juvenil romatoid artrit vakalarının %5-10'unda gözlemlenmektedir. Histopatolojik olarak ağırlıklı olarak septal subkutan dokuda sentral eozinofilik nekrobiyozis, periferal fibrozisin ve dev hücrelerin eşlik ettiği nekrotize granülomalar görülmektedir.

b. Behçet hastalığı benzeri lezyonlar:

Eritema nodosum benzeri nodüller, Behçet hastalığında gözlemlenebilmektedir. Behçet hastalığında oluşan nodüller daha eritematöz ve ödemlidir. Daha geç iyileşir ve daha az oranda tekrarlar. Histopatolojide özellikle septal bazen de miks tipte pannikülit gözlemlenmektedir. Yüzde 40 olguda arteriol ve venülleri tutan nötrofilik infiltrat da eşlik eder. Lökositoklastik vaskülit bulgularına da rastlanabilir.

2. **Ağırlıklı olarak lobüler alanda görülen pannikülitler:**

a. **Romatoid artritte görülen nötrofilik pannikülitler:**

Nadir görülmektedir, bazen ülsere nodüller şeklinde olabilir. En sık bacaklarda yerleşmekle birlikte kollarda ve karın bölgesinde de oluştuğu bildirilmiştir. Juvenil romatoid artritte de gözlemlenmiştir. En önemli klinik bulguları tekrarlayıcı olması ve skar dokusu bırakmadan iyileşmesidir. Histopatolojisinde nötrofil, lenfosit ve makrofajların ya da multinükleer dev hücrelerin lobüler alanda infiltre oldukları gözlemlenmektedir, daha az oranda septal bölgede de gözlemlenebilir. Sık bulgulardan biri de lökositoklastik, lenfositik veya granülomatöz vaskülit nedenli liponekrozis oluşumudur. Lezyonel veya perilezyonel fibrozis de sık görülen bulgulardan biridir.

b. Subkutan Sweet sendromu:

Klinikte multipl eritemli nodüller ve plaklar görülmektedir. Sıklıkla ağrılıdır. En sık alt ve üst ekstremitelerde, gövdede ve başta ortaya çıkar. Hiperpigemtasyon ve atroif skar bırakarak iyileşmektedir. Ateş, yorgunluk, artralji ve miyalji eşlik edebilir. Kadınlarda daha çok görülmektedir. Genelde idiyopatiktir ama miyelodisplastik sendrom, akut miyeloid lösemi, multipl miyelom, meme kanseri, infeksiyonlar (Salmonella) ve ilaçlar nedeniyle de oluşabilmektedir. Histopatolojisinde nötrofilik ağırlıklı infiltrat vardır. Dermiş sağlamdır.

c. **Weber-Christian hastalığı:**

Yirmili yaşlardaki olguların % 75'ini kadınlar oluşturmaktadır. Özellikle bacaklarda ortaya çıkmaktadır, kollarda, gövdede ve yüzde de oluşabilmektedir. Nodüller ülsere olabilmaktedir. Genelde iki hafta içinde skar bırakarak iyileşmektedir. Ateş, yorgunluk,

poliartralji, polimiyalji görülebilmektedir. Sistemik olarak dalak, karaciğer, kemik iliği ve visseral adipoz doku tutulumları olabilir. Mortalite oranı %10'dur. İdiyopatik olmakla birlikte, otoimmün inflamatuar hastalıklar altta yatan sebep olabilir. Histopatolojik olarak öncelikle nötrofil hakimiyeti varken sonrasında histiositler ve lipofajlar ön plana geçer. Son aşamada kolajen depozisyonu içeren fibroblastik proliferasyon ve septal marjinal tutulum gözlemlenmektedir.

d. Barsak bypass dermatiti/panniküliti:

İnce barsak bypass ameliyatları sonrası oluşabilmektedir. İshal, artrit ve cilt bulguları şeklinde kliniğe yansır. Patogenezinde grup D Streptekokkal antijen etken olabilmektedir. Klinikte EN benzeri nodüller görülmektedir. Palmar ve plantar bölge tutulumları da olabilir. Biyopside özellikle lobüler akut inflamatuar infiltrat gözlemlenmektedir. Yağ nekrozu ve perivasküler nötrofilik infiltrat eşlik edebilir.

e. Pankreatik pannikülit:

Pankreatik hastalıklar sonucu pannikülitler oluşabilmektedir. Görülme oranı % 0. 3 – 3 arasında değişmektedir. Erkeklerde daha sık görülür. Klinikte multipl, eritemli, gergin, subkutan nodüller mevcuttur. Ülsere olabilirler. En sık alt ekstremitelerde, kalçalarda ve gövdede yerleşirler. Artritin de eşlik etmesiyle birlikte PPP sendromu olarak isimlendirilir; pankreatit, pannikülit, poliartrit. Nodüller skar bırakarak iyileşirler. Özellikle pankreas kanseri olan olgulardakiler daha sık tekrarlar ve daha kroniktirler. Histopatolojik bulguları patognomoniktir, tanısı kolaydır.

f. Alfa 1 antitripsin eksikliği; pannikülit ilişkili:

Bazen hastalığın ilk bulgusu pannikülit olabilir. Artralji ve fibromiyalji eşlik edebilir. Erkeklerde daha sık görülmektedir. Özellikle dördüncü ve beşinci dekadlarda oluşmaktadır. Klinikte tekrarlayıcı, ağrılı, eritemli, ülsere nodüller görülmektedir. En sık alt ekstremitelerde, ayırıca kalçalarda ve gövdede de yerleşir. Ateş ve pulmoner problemler eşlik edebilir. Nodüller atrofik skar bırakarak iyileşirler. Histopatolojisinde nötrofil infiltrasyonu içeren nekroze yağ ve kolajen alanlarıyla birlikte histiosit infiltrasyonu olan korunmuş adipoz doku da gözlemlenmektedir. Geç lezyonlarda lenfositlerin ve lipid yüklü köpüksü histiositlerin eşlik ettiği fibrozis görülmektedir.

g. Lupus profundus:

Diskoid lupus eritematozus (DLE) veya sistemik lupus eritematozus (SLE) ile beraber veya bunlar olmaksızın da oluşabilmektedir. Çok az olguda nörolojik veya renal problemler eşlik edebilir. SLE'de görülme oranı % 2-10 arasında, DLE'de görülme oranı % 33-70 arasındadır. Kadınlarda daha sık görülmektedir. Klinikte ağrılı veya ağrılı olmayan subkutan nodüller üst ekstremitelerde, yüzde, omuzlarda ve kalçalarda görülebilir. Nadiren meme dokusunda tek lezyon olarak ortaya çıkabilir (lupus mastitis) veya morfeaya benzer şekilde lineer yerleşimli de gözlemlenebilir. Histopatolojisinde plazma hücreleri, CD123+ plazmasitoid dentritik hücreler ve bazen de nötrofillerin eşlik ettiği lenfositik infiltrat vardır. İnfiltrat ek olarak ter bezlerini ve kan damarlarını da tutabilir. Dermiş ve subkutan yağ dokudaki musin depozisyonu tanıda diagnostik bir ipucudur. İmmunfloresan incelemede IgM ve C3 linear depozisyonu görülür.

h. Derin morfea:

Derin dermiş, pannikulus, fasya ve süperfisyal kas dokusu tutulur. Patogenezde otoimmünite de vardır. Anti nükleer antikorlar, hastaların % 70'inde, anti-ssDNA antikorları % 75'inde, anti histon antikorları ise % 50'sinde tespit edilebilir. Genetik açıdan HLC sınıf II allel DRB1 04:04 ve sınıf I allel HLA-B lokusları patogenezde ön plandadır. Morfea hastalarında vasküler hücre yapışma molekülü-1 (VCAM-1), intrasellüler hücre yapışma molekülü-1 (ICAM-1) ve E-selektin serum düzeylerinin arttığı raporlanmıştır. Biyopside vaskülit olması karakteristik değildir.

i. Pannikülit/Dermatomiyozit:

Dermatomiyozitte pannikülit nadiren görülür. Özellikle uyluklar, kalçalar ve kollarda ortaya

çıkar. Yüz ve gövdeye yayılabilir. Kadınlarda daha çok görülür. Dermatomiyozitte pannikülit görülmesinin anti-MDA5 antikoru ile ilişkili olduğu tespit edilmiştir.

3. Ağırlıklı olarak lobüler alanda görülen pannikülitler (vaskülit görülmeyen)

a. Gouty panniküliti:

Gut, monosodyum ürat kristellerinin eklemde sinoviyal sıvıda birikerek oluştuğu inflamatuar bir artrittir. Batı ülkelerinde prevalansı %1 olarak bulunmuştur. Özellikle üçüncü dekadda başlar, erkelerde kadınlara nazaran dört kat daha fazla görülür. Klinikte subkutan, eritemli, ağrılı nodüller ve plaklar görülmektedir. Diyabet, sigara ve alkol riski arttıran etmenler olarak tespit edilmiştir. Histopatolojisinde, derin dermiş ve subkutan dokuda monosodyum ürat kristalleri ve periferal fibröz psödokapsülün eşlik ettiği granülomatöz, inflamatuar infiltrat bulunmaktadır.

4. Çeşitli tip pannikülitler:

İlaçlar, pannikülit için tetikleyici olabilmektedir. Ön planda etken olabilenler metotreksat ve tümör nekroz faktör-alfa (TNF-α) inhibitörleridir. Adalimumab ve etanersept ile tetiklenmiş olgu sunumları literatürde mevcuttur.

5. Sonuç:

Pannikülitler nadiren görülen, klinikte nodül veya plak şeklinde karşımıza çıkabilen, subkutan yağ dokusunun inflamasyonu ile seyreden, romatolojik hastalıklara eşlik edebilen bir hastalık grubudur. Erken tanı ve tedavi hastanın yaşam kalitesini arttırıcıdır. Histopatolojisinde çeşitli bulgular mevcuttur.

Kaynaklar

1. Pérez-Garza DM, Chavez-Alvarez S, Ocampo-Candiani J, Gomez-Flores M. Erythema Nodosum: A Practical Approach and Diagnostic Algorithm. Am J Clin Dermatol. 2021 May;22(3):367-378.
2. Caputo V, Rongioletti F. Panniculitis in the setting of dermato/rheumatologic diseases. G Ital Dermatol Venereol. 2018 Apr;153(2):194-207.
3. Molina-Ruiz AM, Requena L. Erythema nodosum. Med Clin (Barc). 2016;147(2):81–6.
4. Borroni G, Torti S, D'Ospina RM, Pezzini C. Drug-induced panniculitides. G Ital Dermatol Venereol 2014;149:263-70.
5. Hafsi W, Badri T. Erythema nodosum. StatPearls [Internet]. Treasure Island (FL): StatPearls Publishing; 2023 Jan.
6. Moulonguet I, Fraitag S. Panniculitis in children. Dermatopathology (Basel). 2021 Aug 1;8(3):315-336.
7. Trapani S, Rubino C, Lodi L, Resti M, Indolfi G. Erythema Nodosum in Children: A Narrative Review and a Practical Approach. Children (Basel). 2022 Apr 4;9(4):511.

TÜRK TABİPLERİ BİRLİĞİ

BURSA TABİP ODASI

FİGÜRE ERİTEMLER

Doç. Dr. Melis GÖNÜLAL[1]

Figüre eritemler ilk kez 1889 yılında Fox tarafından "Atlas of Rare Skin Diseases" isimli kitapta bahsedilmiştir. Klinikte anüler, sirsine, konsantrik, polisiklik veya arkiform eritemli, merkezden çevreye doğru yayılan dairesel lezyonlar olarak karşımıza çıkar. Skar bırakan veya bırakmayan paternleri mevcuttur. Patogenezinde özellikle infeksiyonlar, ilaçlar, neoplazm ve otoimmün hastalıklar yer almaktadır ancak genelde altta yatan bir neden tespit edilemez. Dört adet klasik tipi vardır; eritema annulare sentrifigum, eritema giratum repens, eritema migrans, eritema marginatum. Birçok hastalık ayırıcı tanıya girebilmektedir (Tablo 1). Rios-Martin ve ark. tarafından figüre eritemler dört alt sınıfa ayrılmıştır; lenfositik, nötrofilik-eozinofilik, granülomatöz ve plazma hücre infiltrasyonu (Tablo 2).

Tablo 1. Figüre eritemlerin ayırıcı tanıları

İnfeksiyöz hastalıklar	Tinea corporis, impetigo, eritema migrans, sekonder sifiliz, tüberküloid lepra
Otoimmün hastalıklar	Büllöz pemfigoid, linear IgA dermatozu, lupus eritematozus (özellikle subakut kutanöz lupus eritematozus), Sjögren sendromu, liken planus, püstüler psoriasis, subkorneal püstülozis (Sneddon Wilkinson), pitiriasis rubra pilaris, eritema diskromikum perstans
Neoplastik hastalıklar	Lenfoma, mikozis fungoides
Metabolik hastalıklar	Nekrolitik migratuar eritem (glukagonoma sendromu)
Alerjik hastalıklar ve diğerleri	Ürtiker, ürtikeryal vaskülit, infantlarda anüler eritem, eozinofilik anüler eritem, purpura anulare telenjiektoides, palpabl ve arkiform eritem, seboreik dermatit, eritema multiforme, sarkoidoz, elastozis perforans serpijinoza, eritema anulare sentrifigum, eritema giratum repens

Tablo 2. Figüre eritemlerin histopatolojik paternleri

Lenfositik	Nötrofilik-Eozinofilik	Granülomatöz	Plazma hücre infiltrasyonu
Eritema anulare sentrifugum	Eritema marginatum romatikum	Granüloma anulare	Sekonder sifiliz
Eritema giratum repens	Anuler psoriasis	Sarkoidoz	
Eritema migrans	İnfantın anuler eritemi / eozinofilik anuler eritem	Tüberküloid lepra	
Nekrolitik eritem	IgA pemfigusu		
Kutanöz lupus eritematozus	Ürtikeryal vaskülit		
Lenfoma			

1. İzmir Şehir Hastanesi,Deri ve Zührevi Hastalıklar Kliniği, İzmir

1. **Eritema anulare sentrifigum:**

Erkeklerde ve kadınlarda eşit oranda görülür. Genelde orta yaş grubunda ortaya çıkar. Ürtikeryal papül olarak başlayıp ortada iyileşen çevreye doğru dairesel yayılan lezyonlar olarak karşımıza çıkar. En sık gövdede ve proksimal ekstremitelerde oluşmaktadır. Lezyonlar kendiliğinden birkaç hafta içinde iyileşir. Süperfisyal ve derin olmak üzere iki alt tipe ayrılır. Süperfisyal tipi kaşıntılıdır ve lezyonlarda yer yer pullanma vardır, derin yerleşimli tipinde kaşıntı pek görülmez, ayrıca lezyonlarda pullanma olmaz. Bazı yazarlar her iki tipi de içeren miks üçüncü bir tip varlığından söz ederler. Altta yatan sebepler içinde infeksiyonlar, ilaçlar ve maliniteler yer alabilir. İdiyopatik de olabilir. Tedavi seçenekleri içinde topikal ve sistemik steroidler, topikal kalsinörin inhibitörleri, topikal vitamin D analogları, oral eritromisin, metronidazol, flukonazol ve azitromisin bulunmaktadır. Dirençli olgularda etanerseptin etkili olduğu gösterilmiştir.

2. **Eritema giratum repens:**

Malinite ile ilişkisi kuvvetlidir. Erkeklerde daha sık görülmektedir. Klinikte dairesel halkaların genişleme miktarı günde yaklaşık olarak 1 cm kadardır. Klinikte ek olarak palmoplantar keratoderma, hipereozinofili ve kazanılmış iktiyoz da görülebilmektedir. Gövde ve ekstremitelerden ellere, ayaklara ve yüze dek yayıldığı olmuştur. Literatürde en sık akciğer (% 32), özefagus (% 8) ve meme kanseriyle (% 6) ilişkili olduğu tespit edilmiştir. Kanser harici, idiyopatik, başka bir cilt hastalığı (pitiriazis rubra pilaris, psoriasis, iktiyoz, hipereozinofilik sendrom), otoimmün hastalıklar (CREST sendromu, romatoid artrit), sistemik infeksiyon (Tüberküloz, Helicobacter pylori) veya ilaçlar (azatiopürin, interferon) nedeniyle de ortaya çıkabilir. İmmünolojik açıdan üç şekilde oluşabilmektedir; tümör antijenlerinin bazal membran ile çapraz reaksiyona girmesi, tümör polipeptidlerinin deri antijenlerine bağlanması, tümör antijen-antikor komplekslerinin bazal membranda birikmesi. Tedavide altta yatan malinitenin tedavisi gerekmektedir. Malinite nedenli olmayan tiplerinde ise steroidler, azatiyopürin ve retinoidler denenebilir.

3. **Eritema migrans:**

Lyme hastalığının erken deri bulgusudur. En sık gövdede, koltuk altlarında, kasıklarda ve popliteal fossalarda oluşmaktadır. Sistemik semptomlar ortaya çıkabilir; grip benzeri semptomlar, yorgunluk, baş ağrısı, artralji, miyalji, ateş, lenfadenopati. Tedavide Borrelia tedavisine yönelik doksisiklin, amoksisilin kullanılmaktadır. Doksisiklin 2*100 mg dozunda 10-14 gün boyunca kullanılır. Ayrıca sefuroksim ve azitromisin de tedavi seçenekleri içinde yer almaktadır.

4. **Eritema marginatum:**

Diğer ismi eritema marginatum romatikumdur. Romatizmal ateşin deri bulgusudur. Hastaların % 6'sında ortaya çıkar. Romatizmal ateş olgularında ayrıca kardit (% 50 – 78), artrit (% 35 – 88) ve subkutan nodüller (% 1 – 13) gözlemlenebilir. Gövde, proksimal ekstremitelerde ve aksiller bölgede görülmekle beraber palmar, plantar bölgelere ve yüze de yayılabilir. Çocuklarda daha sık görülmektedir. Streptekok infeksiyonu sonrası görülme ihtimali etyolojide daha ön plandadır.

5. **Palpabl migratuar arkiform eritem:**

T hücreli psödolenfomadır. Özellikle gövdede ortaya çıkar. Nadir görülmektedir. Kendiliğinden iyileşebildiği gibi, altta yatan sebebin ortadan kaldırılmasıyla da lezyonlar düzelmektedir. Tedavide sistemik antibiyotikler, topikal kortikosteroidler, fototerapi kullanılabilir. Hidroksiklorokinin de faydalı olduğuna dair yayınlar mevcuttur. Tedavi bitimleri sonrası rekürrens görülebilmektedir.

6. **İnfantın anuler eritemi:**

Lezyonlar idiyopatiktir. İyileşirken skar dokusu veya hiperpigmentasyon bırakmaz. Özellikle gövde, yüz ve ekstremitelerde ortaya çıkmaktadır. Histopatolojik bulguları nonspesifiktir. Perivasküler lenfosit, eozinofil ve nötrofil birikimi mevcuttur. Histopatolojik olarak eozinofilik ve nötrofilik olmak üzere iki alt tipe ayrılır. Genelde 1 yaş altında oluşmaktadır. Ayırıcı tanılar içine birçok hastalık girmektedir; neonatal lupus eritematozus, eritema giratum atrofikans transient neonatal, eritema marginatum romatika, serum hastalığı benzeri reaksiyon, akut anuler ürtiker, eritema anulare sentrifigum, ailesel anuler eritem, tinea corporis.

Tablo 3. Figüre Eritemler

Hastalık süresi 24 saatten uzun	Hastalık süresi 24 saatten kısa
Ürtikeryal; Wells sendromu, eritema anulare sentrifigum, ürtikeryal vaskülit, lupus eritematozus tumidus, eritema migrans, infantın anuler eritemi	Eritema marginatum
Granülomatöz; granüloma annulare, sarkoidoz, anuler elastolitik dev hücreli granülom, interstisyel granülomatöz dermatiti	Ürtiker
Papüloskuamöz; eritema anulare sentrifigum, eritema giratum repens, PRP/psoriasis, tinea corporis, liken planus, anuler lupus eritematozus	Serum hastalığı benzeri reaksiyon
Püstüler; IgA pemfigusu, püstüler psoriasis	Herediter anjiyoödem
Erozif-vezikülobüllöz; eritema multiforme, otoimmün büllöz dermatozlar	Eritrokeratodermi variables
Purpurik; purpura anularis telenjiektoides, infantın akut hemorajik ödemi	
Perforan;	
Değişken klinik görünüm; sekonder sifiliz, mikozis fungoides	

Kaynaklar

1. Boehner A, Neuhauser R, Zink A , Ring J. Figurate erythemas - update and diagnostic approach. J Dtsch Dermatol Ges. 2021 Jul;19(7):963-972.
2. Rios-Martin JJ, Ferrandiz-Pulido L, Moreno-Ramirez D. [Approaches to the dermatopathologic diagnosis of figurate lesions]. Actas Dermosifiliogr 2011; 102: 316–24.
3. Kingsley JT, B Lee E, Adams JL. A case of annular erythema of infancy accompanied by elevated tryptase. Pediatr Dermatol. 2022 Sep;39(5):748-751.
4. Johnson N, Rush P, Holliday A. Recurrent episodes of palpable migratory arciform erythema associated with intravenous immunoglobulin infusions. Dermatol Online J. 2021 Apr 15;27(4):13030/qt7xg2k983.
5. Gloor AD, van Rhyn M, Schlapbach C. Erythema gyratum repens-like eruption after anti-IL-17 therapy of pityriasis rubra pilaris. J Eur Acad Dermatol Venereol 2021; 35(1): e38–e40.
6. Maurelli M, Colato C, Gisondi P, Girolomoni G. Uncommon Non-Infectious Annular Dermatoses. Indian J Dermatol. 2022 May-Jun;67(3):313.

TÜRK TABİPLERİ BİRLİĞİ

BURSA TABİP ODASI

NÖTROFİLİK DERMATOZLAR

Dr. Öğr. Üyesi Gökhan ŞAHİN[1]

Prof. Dr. Müge Güler ÖZDEN[2]

Nötrofilik dermatozlar; tanımlanabilir enfeksiyöz ajanlar olmadan perivasküler ve yaygın epidermal, dermal veya hipodermal nötrofilik infiltratlarla karakterize edilen bir hastalık grubudur. Kutanöz belirtiler ürtikeryal plak, vezikülopüstül, nodül ve ülserlerden oluşabilir. Aynı hastada birden fazla lezyon tipi de ortaya çıkabilir. Hastalık deriye lokalize olabileceği gibi göz, eklem, kemik, akciğer ve böbrek gibi diğer organlarda da steril nötrofilik infiltratlar bulunabilir.

Nötrofilik dermatozların patogenezi tam olarak anlaşılamamıştır. Otoinflamatuar hastalıklar ile nötrofilik dermatozların klinik, histolojik özellikler, sitokin profilleri ve tedavi yaklaşımlarında benzerlikler bulunmaktadır. Ayrıca otoinflamatuar hastalığı olanlarda nötrofilik dermatoz lezyonları gelişebilir (PAPA sendromunda pyoderma gangrenozum gibi). Otoinflamatuar hastalıklar ve nötrofilik dermatozlar arasındaki bu ilişki nedeni ile nötrofilik dermaztozların otoinflamatuar hastalık olarak kabul edilmesi gerektiğini söyleyen görüşler de bulunmaktadır.

SWEET SENDROMU

1. **Tanım:** Nötrofilik dermatozların ilk tanımlanan örneği Sweet Sendromudur. İlk defa 1964 yılında Sweet tarafından akut ateş başlangıçlı 8 kadın hastada deri biyopsisinde yoğun nötrofilik bir infiltrat görüldüğü belirtilmiş, bu durum akut febril nötrofilik dermatoz olarak tanımlanmıştır.

2. **Epidemiyoloji:** Sweet sendromu her ırkta, cinsiyette, yaşta görülebilen bir hastalık olmasına rağmen en sık 30-60 yaş arasındaki bireyler etkilenir. Malignite ile ilişkili Sweet sendromlu hastaların ortalama yaşı daha yüksek olabilmektedir. Klasik Sweet sendromu daha çok kadınlarda görülürken, diğer klinik varyantlarda kadın oranı daha düşüktür. Sweet sendromu çocuk hastalarda da görülebilir. Çocuk hastaların bildirilen yaş ortalaması 5 yaşın biraz üzerindedir. 3 yaşın altındaki pediatrik hastalarda erkek predominansı varken, 3 yaşın üzerindekilerde erkek-kadın oranının benzer olduğu gösterilmiştir.

3. **Patogenez:** Bakteriyel, viral veya tümöral antijenlere karşı immun reaksiyon nötrofil aktivasyonunu ve infiltrasyonunu arttıran sitokinlerin üretimini arttırarak Sweet sendromunu ortaya çıkarabilir. Sweet sendromunun bir diğer oluşum hipotezi ise interlökin (IL) 1, granülosit koloni uyarıcı faktör (G-CSF), granülosit-makrofaj koloni uyarıcı faktör (GM-CSF) ve interferon (IFN) γ'yı içeren sitokin sekresyonunun düzensizliğine bağlı ortaya çıkabileceğini gösteren çalışmalar da bulunmaktadır. Ayrıca tümör hücreleri tarafından artan G-CSF üretimi malignite ile ilişkili Sweet sendromunda patogenezde yer alabilmektedir. Sweet sendromlu 8 hastada yapılan bir çalışmada Th1 aracılı sitokinlerin (IL-1α, IL-1β, IL-2 ve IFN-γ) düzeylerinin anlamlı arttığı, Th2 aracılı sitokin düzeyinin (IL-4) ise değişmediği gösterilmiştir. Miyelodisplastik sendromu olan 2 Japon hastada ailesel Akdeniz ateşinin nedeni olarak da bilinen MEFV geninde heterozigot mutasyon olduğu görülmüştür.

4. **Klinik Özellikler:** Sweet sendromu lezyonları hassas, ödemli, parlak eritemli, üzeri yuvarlak çıkıntılarla kaplı olabilen papül, plak veya nodüller şeklinde klinikte karşılaşılabilir. Lezyonlardaki ödem pseudoveziküllere veya püstüllere yol açabilir. Bazen plakların merkezindeki sarımsı renk değişikliği hedef benzeri bir görünüm oluşturabilir. Lezyonlar genellikle ekstremiteleri, gövdeyi, baş ve boynu tutar; ağrı, hassasiyet ve yanma hissedilir. İdiopatik Sweet sendromu geliştiren hastaların öyküsünde sıklıkla üst solunum yolu enfeksiyonu veya grip benzeri bir hastalık bulunur. Hastalarda eşzamanlı ateş, halsizlik, baş ağrısı, miyalji ve artralji de gelişebilmektedir.

   Büllöz Sweet sendromu, subkutan Sweet sendromu, dorsal ellerin nötrofilik dermatozları, nekrotizan

1. Ondokuz Mayıs Üniversitesi Tıp Fakültesi Deri ve Zührevi Hastalıkları Anabilim Dalı, Samsun
2. Ondokuz Mayıs Üniversitesi Tıp Fakültesi Deri ve Zührevi Hastalıkları Anabilim Dalı , Samsun

fasiite benzeyen Sweet sendromu ve dev selülit benzeri Sweet sendromu Sweet sendromunun nadir görülen varyantlarıdır.

Klasik Sweet sendromunda ağız tutulumu nadirdir, ancak hematolojik malignitelerle ilişkili Sweet sendromlu hastalarda bukkal mukoza veya dilde oral ülserler gelişebilir. Sweet sendromunda göz, kaslar, akciğer, kemik, karaciğer, dalak, kalp, böbrekler, merkezi sinir sistemi ve gastrointestinal sistem gibi diğer organ sistemlerinde nötrofilik infiltrasyon meydana gelebilir.

Sweet sendromu enfeksiyonlar (virüsler, bakteriler, mikobakteriler, mantarlar), malignansiler (hematolojik, myelodisplazi), gastrointestinal hastalıklar (inflamatuar barsak hastalıkları), ilaçlar (antibiyotikler, antineoplastikler, kontraseptifler), otoimmün hastalıklar (otoimmün konnektif doku hastalıkları, otoimmün tiroid hastalıkları, sarkoidoz, Behçet hastalığı) ile birlikte görülebilir.

5. **Histopatoloji:** Sweet sendromunun karakteristik histolojik özellikleri, yüzeyel dermiste belirgin ödem, vaskülit olmaksızın üst ve orta dermiste nodüler infiltrat görülmesidir. Nadiren dermal infiltrat subkutan tabakaya uzanarak pannikülit oluşturabilir. Sweet sendromunun histiositoid,lenfositik ve eozinofilik olmak üzere 3 histolopatolojik alt tipi de tanımlanmıştır.

6. **Tanı:** Sweet sendromunun tanısında 1986 yılında Su ve Liu'nın tanımladığı kriterler halen geçerliliğini korumaktadır. Buna göre majör kriterler;

   - Ani başlangıçlı, ağrılı plak ve/veya nodüler lezyonlar
   - Histopatolojik olarak lökositoklastik vaskülit olmadan nötrofilden yoğun dermal infiltrasyonMinor kriterler ise;
   - Ateş (>38˚C) ve konstituyonel belirti e semptomların varlığı
   - Anormal laboratuar bulguları (ESR>20, CRP yüksekliği, lökosit sayısı >8000, nötrofilsayısı >%70, bulgularından 4 tanesinin üçünün bulunması)
   - Sistemik kortiosteroidlere mükemmel yanıt
   - Semptomların ortaya çıkmasından önce aşı, enfeksiyon, ilaç öyküsü; hamilelik; malignansi veyainflamtuar barsak hastalığı eşlik etmesi

   Sweet sendromu tanısı için 2 major kriterin ve en az 2 minör kriterin olması gerekmektedir.

   Sweet sendromunun lezyonlarının klinik bulgusuna göre (eritemli ödemli plaklar → ürtiker, ürtikeryal vaskülit, diğer nötrofilik dermatozlar, kutanöz enfeksiyonlar, ilaç erupsiyonları; nodüller → kutanöz enfeksiyonlar, eritema nodozum, sarkoidoz; büllöz lezyonlar → pyoderma gangrenozum, lökositoklastik vaskülit) ayırıcı tanıda düşünülmesi gereken hastalık değişebilmektedir.

7. **Tedavi:** Sweet sendromlu hastaların yönetiminde varsa altta yatabilecek hastalığın tespiti önemlidir. Klasik Sweet sendromlu hastalarda ilk basamak tedavi kortikosteroidlerdir. Lokalize ve az sayıda deri lezyonu ile başvuran ve sistemik semptomları olmayan hastalarda topikal steroid ve/veya intralezyonel steroid tedavisi tercih edilebilir. Topikal kortikosteroidler günde 2 kez, 2-3 hafta boyunca etkilenen bölgeye uygulanabilir. Topikal tedaviye tam yanıt alınamayan hastalarda 3-10 mg/ml dozunda triamsinolon asetonid intralezyonel olarak uygulanabilir.

   Sistemik steroidler Sweet sendromunun hem deri lezyonlarının hem de deri dışı tutulumlarının tedavisinde etkilidir. 2-6 hafta süreyle oral prednizolon tedavisi 0,5-1 mg/kg/gün dozunda başlanıp, bu tedavinin azaltılarak kesilmesi planlanabilir. Bazı hastalarda nüksleri engellemek için düşük doz sistemik steroid tedavisinin daha uzun süre (2-3 ay gibi) kullanılması planlanabilir.

   Sweet sendromunda ilk basamak tedavide sistemik steroidlere alternatif tedaviler potasyum iyodür (900 mg/gün), dapson (100-200 mg/gün) ve kolçisin (1,5 mg/gün) dir. Bu üç ilaç da sistemik steroidler gibi Sweet sendromunun hem deri hem deri dışı semptomlarına etkilidir.

   Bazı vaka raporlarında veya vaka serilerinde NSAİİ (indometazin, naproksen, sulindak), siklosporin,

talidomid, metotreksat, anakinra, rituksimab ve lenalidomidin Sweet sendromunda kullanılabilecek alternatif ilaçlar oldukları gösterilmiştir.

PYODERMA GANGRENOZUM

1. **Tanım:** Pyoderma gangrenozum nadir görülen, kronik, tekrarlayan, derinin inflamatuar nötrofilik dermatozudur. İlk defa 1930 yılında Brunsting ve ark. tarafından enfeksiyöz etiyolojiye (stafilokok ve streptokok) bağlı çıktığı düşünülerek pyoderma gangrenozum terimi kullanılmıştır.

2. **Epidemiyoloji:** Pyoderma gangrenozumun tahmin edilen prevalansı milyonda 3-10'dur. Her yaşta ortaya çıkabilse de en sık 20-50 yaş arasındaki kadınlar etkilenir.

3. **Patogenez:** Pyoderma gangrenozum hastaların yaklaşık yarısında idiopatik olarak ortaya çıksa da patogenezinde immun disregülasyon ve genetik yatkınlığın rol oynadığı düşünülmektedir. Pyoderma gangrenozumda bazı sitokinlerin/kemokinlerin (IL-1β ve reseptörü, IL-17 ve reseptörü, TNF-α ve reseptörü, IL-8, kemokin ligand 1/2/3 ve 16) aşırı ekspresyonu ve otoinflamatuar genlerde (MEFV, NLRP3, NLRP12, NOD2, LPIN2 and PSTPIP1) mutasyon görülebilmektedir. Pyoderma gangrenozumda minimal travma (paterji reaksiyonu) kutanöz lezyonları başlatabilir ve şiddetlendirebilir.

4. **Klinik özellikler:** Pyoderma gangrenozum değişik klinik morfolojilerde (ülseratif, büllöz, püstüler, vejetatif) karşımıza çıkabilir. Kutanöz deri lezyonları ağrılıdır, en sık görülen alt tipi olan ülseratif tip pyoderma gangrenozum genellikle alt ekstremitede pretibial bölgede ortaya çıkmakla birlikte vücudun herhangi bir bölgesinde de ortaya çıkabilir. Lezyonların başlangıcında inflamatuar bir papül, püstül, vezikül meydana gelir; etrafa doğru genişler ve ortası ülsere olur. Ülserin kenarı genellikle mavimsi-morumsu bir renk sergiler, derinliği ise subkutan tabakaya bazen de derin fasyaya kadar ulaşabilir. Ülserler atrofik, kribriform skarlarla iyileşir. Büllöz pyoderma gangrenozum hematolojik hastalıklarla daha fazla ilişkili olan pyoderma gangrenozumun klinik formudur, kollar ve yüz en yaygın tutulum bölgeleridir. Püstüler pyoderma gangrenozumun ise inflamatuar barsak hastalıkları ile ilişkisi daha fazladır. Eritem ile çevrili ağrılı püstüllere ateş ve eklem ağrısı eşlik edebilir. Vejetatif pyoderma gangrenozum ise tipik olarak lokalize, tek ve yüzeyseldir, kliniği diğerlerine göre daha yavaş seyreder. Baş, boyun, gövde en sık tutulum bölgeleridir. Pyoderma gangrenozumun daha nadir görülen varyantları peristomal, ekstrakutanöz, genital ve postoperatif pyoderma gangrenozum olarak sayılabilir.

   Pyoderma gangrenozum çocuklarda, erişkinler gibi benzer klinik gösterse de, lezyonlar daha sık olarak baş ve anogenital bölgeyi tutar.

5. **İlişkili hastalıklar:** Pyoderma gangrenozumlu hastaların %50-70'inde eşlik eden hastalık (İnflamatuar barsak hastalıkları, inflamatuar artrit, solid organ malign neoplazmları, hematolojik malign neoplazmlar) bulunmaktadır. Ayrıca pyoderma gangrenozum otoinflamatuar sendromlardan PAPA (piyojenik artrit, pyoderma gangrenozum, akne), PAPASH (piyojenik artrit, pyoderma gangrenozum, akne, süpüratif hidradenit) ve PASH (pyoderma gangrenozum, akne, süpüratif hidradenit)'ın bulgularından biri olarak görülebilir. Ayrıca diğer nötrofilik dermatozlarla da (subkorneal püstüler dermatoz, Behçet hastalığı, Sweet sendromu gibi) ilişkisi vardır.

6. **Histopatoloji:** Pyoderma gangrenozumun erken lezyonlarında perifoliküler inflamasyon ve intradermal apse oluşumu gözlenir. Genişleyen lezyonlarda lökositoklazi ile birlikte nötrofilik infiltratlar görülür. Ülserlerde ise belirgin doku nekrozu vardır. Büllöz pyoderma gangrenozumda subepidermal büller görülürken, vejetatif piyoderma gangrenozumda pseudoepitelyamatöz hiperplazi, sinüs traktları ve palizatlı granülomlar görülebilir.

7. **Tanı:** Pyoderma gangrenozum tanısında spesifik tanısal laboratuar testi veya histopatolojik özellik yoktur. Lezyon kenarından alınan biyopsinin histopatolojik incelemesi ve olası ayırıcı tanıda düşünülecek hastalıkların dışlanması ile pyoderma gangrenozum tanısı konabilir. Ayrıca tanıda 2018 yılındaki Delphi konsensusundaki önerilen kriterler de kullanılabilir.

Major kriter

- Ülser kenarından alınan biyopside nötrofilik infiltrasyon görülmesi

Minör kriterler

- Enfeksiyonun dışlanması
- Paterji reaksiyonu pozitifliği
- İnflamatuar barsak hastalığı veya inflamatuar artrit öyküsü
- Hızlı ülsere olan papül, püstül, vezikül
- Periferik eritem, ülserasyon bölgesinde hassasiyet
- Çoklu ülserasyonlar (en az bir ön bacakta meydana gelen)
- ÜÜlserlerde cribriform veya buruşuk kâğıt şeklinde iyileşme görülmesi
- İmmunsupresif ilaçlarla 1 ay içinde ülser boyutunda iyileşme

Tanı için en az 1 major ve 4 minör kriterin varlığı gereklidir.

Vasküler oklüzyon bozuklukları, venöz yetmezlik, vaskülitler, kutanöz enfeksiyonlar, ilaçlar, travma, ülseratif inflamatuar bozukluklar, antifosfolipit antikor sendromu, poliarteritis nodosa, livedoid vaskülopati ve kriyoglobulinemi pyoderma gangrenozum ile ayırıcı tanıya giren hastalıklardır. Pyoderma gangrenozum tanısıyla tedavi verilen hastada beklenen yanıt görülmezse tanıyı gözden geçirmek gerekir.

8. **Tedavi:** Pyoderma gangrenozum tedavisinde amaç var olan inflamasyonu azaltmayı ve ülserli yaraya uygun yara bakımını yapabilmeyi içermektedir. Lezyonların sayısı, yeri, genişliği tedavi seçiminde önemlidir. Az sayıda ve küçük çaplı lezyonu bulunan hastalarda topikal/intralezyonel tedaviler yeterli olabilirken; çok sayıda, geniş ülsere lezyonlu hastalarda sistemik tedavi gereksinimi olabilmektedir.

   Pyoderma gangrenozumlu hastalarda yara bakımının amacı yara iyileşmesi için en uygun ortamı sağlamaktır. Nemli yara ortamı sağlayan ve yaraya yapışmayan yara örtüleri tercih edilebilir. Sekresyonlu yaralarda alginat ve hidrofiber yara örtüleri kullanılabilir. Eşlik eden enfeksiyon varsa enfeksiyon tedavi edilmeli, minimal travmadan (paterji reaksiyonu) dahi kaçınılmaya çalışılmalıdır. Eğer hastaya cerrahi müdahale uygulanacaksa (nekrotik doku birikimin fazla olması, tendonların açığa çıktığı hayati durumlar) hastalığın kontrol edildiği dönemlerde ve eş zamanlı sistemik tedavi aldığı zamanlarda yapılmalıdır.

   Pyoderma gangrenozumda topikal tedavi olarak süper güçlü kortikosteroidler 2-3 hafta süre ile denebilir. Alternatif olarak veya idamede topikal kalsinörin inhibitörü takrolimus kullanılabilir. Paterji reaksiyonundan korkulsa da yine uygun vakalarda intralezyonel steroid enjeksiyonu 6-40 mg/ml dozlarında ülserin çevresine uygulanabilir.

   Pyoderma gangrenozumda sistemik tedavi olarak ilk tercih yine sistemik kortikosteroidlerdir. 0,5-1,5 mg/kg/gün dozunda başlanılabilir. Şiddetli kliniği olan hastalarda pulse steroid (5 gün süreyle günde 1 gr) uygulanabilir. Sistemik steroid tedavisini tolere edemeyen veya uzun süre steroid tedavisi alan hastalarda steroid koruyucu tedavi olarak siklosporin 4-5 mg/kg/gün dozunda kullanılabilir.

   Dapson 50-200 mg/gün dozunda pyoderma gangrenozum tedavisinde kullanılabilir. TNF-α inhibitörleri, özellikle de infliksimab pyoderma gangrenozum tedavisinde ikinci basamak tedavi ajanı olarak düşünülebilir. Mikofenolat mofetil, azotiopürin ve metotreksat uzun süreli hastalıkta steroid koruyucu ilaçlar olarak kullanılabilir. Bu tedavilere dirençli hastalarda İVİG, siklofosfamid, klorambusil ve plazmaferez tedavileri düşünülebilir.

BEHÇET HASTALIĞI

1. **Tanım:** Behçet hastalığı vücuttaki tüm vasküler yapıları ve organları etkileyebilen, alevlenme ve

remisyonlarla giden nötrofilik bir dermatozdur. İlk defa 1937 yılında Hulusi Behçet tarafından bir virüsün neden olduğu düşünülen ağız içinde aft, genital bölgede ülser ve göz tutulumu ile giden bir hastalık olarak tanımlanmıştır.

2. **Epidemiyoloji:** Behçet hastalığı Asya'dan Akdeniz'e uzanan İpek yolu boyunca daha sık görülür. En sık Türkiye'de görülürken (100000'de 80); Japonya, Kore, Çin, İran, Irak ve Suudi Arabistan sık görülen diğer ülkelerdir. Behçet hastalığı Doğu Akdeniz bölgesinde erkeklerde, Japonya ve Kore'de kadınlarda daha sık görülür, zirve insidansı 20-40 yaş arasıdır. Behçet hastalığı vakalarının çoğunluğu sporadik olmasına rağmen birden fazla etkilenen bireye sahip aileler de bildirilmiştir.

3. **Patogenez:** Behçet hastalığı genetik yatkınlığı olan bireylerde enfeksiyöz ajan gibi tetikleyici bir durum anormal immun yanıta neden olur. HLA-B51/B5 taşıyıcılarının Behçet hastalığı geliştirme riski bu alleli taşımayanlara göre anlamlı oranda yüksek bulunmuştur. HLA-B51 alleli daha çok İpek yolu ülkelerinde görülen Behçet hastalarında pozitif olarak görülürken, Batı ülkelerinde pozitifliği daha azdır. Behçet hastalığında insan peptitleri ile çarpraz reaktiviteye girebilen bakteriyel antijenlerin patojenik rolü olabilir. Behçet hastalığı olanlarda insan ısı şok proteinlerine benzeyen, mikobakteriyel ısı şok proteininin epitoplarına karşı yüksek seviyede antikor gözlenmiştir. Bazı bakteriler, özellikle streptokoklar Behçet hastalığının patogenezine katkıda bulunabilir. Ayrıca helicobakter pilori, HSV tip 1, Parvovirus B19'un da etiyopatogenezde etkili olabileceğine dair çalışmalar da bulunmaktadır. Ek olarak doğuştan gelen immun fonksiyonlarda görevli olan mannoz bağlayıcı lektinlerin ve Toll-benzeri reseptörlerin de Behçet hastalığı patogenezinde rol oynayabileceği gösterilmiştir.

   Otoreaktif T hücreleri Behçet hastalığının patogenezinde rol oynayabilir, Th1 ve Th17 hücreleri hastalığın aktif fazında, Th2 hücreleri ise hastalığın seyri ve şiddeti üzerinde etkili olabilir. Behçet hastalarında humoral immun yanıtta da artış bulunmaktadır. Behçet hastalarında oral mukoza antijenleri, endotel hücreleri, retinal-S antijenine karşı antikor tespit edilmiştir.

   Behçet hastalığında ayrıca endotel disfonksiyonu bulunur. Bu durum vasküler inflamasyonun yanısıra trombozun bir aracısıdır. Endotelyal NO sentaz genlerinin polimorfizmleri Behçet hastalığına duyarlılıkla ilişkilendirilmiştir, ayrıca vasküler endotelyal büyüme faktörü seviyeleri de yüksektir. Behçet hastalıklı kişilerde trombin oluşumu artar, fibrinoliz azalır, generalize bir hiperkoagulabilite durumu ortaya çıkar. Behçet hastalarında düşük seviyedeki aktive protein C düzeyleri tromboz riskine katkıda bulunabilir.

   Behçet hastalığında polimorfonükleer lökositler aktive olur. Artan sitokinler nötrofillerin ve endotel yüzeyinin aktivasyonuna neden olur. Endotele nötrofil bağlanması ile adezyon moleküllerinin ekspresyonu artar, nötrofillerin göçü kolaylaşır.

4. **Klinik özellikler:** Oral aft hastaların hemen hemen hepsinde bulunan majör bulgudur. Klinik olarak tekrarlayan oral aftlara benzemekle birlikte daha yaygın, fazla sayıda ve ağrılı olma eğilimindedir. Ülserlerin iyi tanımlanmış sınırları vardır, beyaz-sarı nekrotik tabanı vardır. Ülserlerin çapı 1 cm'den küçükse minör, büyükse majör ülser olarak tanımlanır. Oral ülserlerin iyileşmesi kendiliğinden olabilmekle birlikte tekrarlayan, sık ataklar hastanın günlük yaşamını etkileyebilir, oral alım bozukluğu meydana gelebilir. Genital ülserler Behçet hastalarında ikinci sıklıkta görülen lezyonlardır, oral aftlara benzerler, ağrılıdırlar. Genital ülserlerin oral aftlardan farklı olarak iyileşirken skatris kalma riski fazladır. Ayrıca Behçet hastaları epididimit, salpenjit, varikosel kliniği ile de başvurabilirler.

   Behçet hastalarında görülen deri lezyonları akneiform erupsiyon, papülo-vezikülo-püstüler döküntüler, pseudofollikülit, eritema nodozum, yüzeyel tromboflebit, pyoderma gangrenozum, eritema multiforme benzeri lezyonlardır. Paterji reaksiyonu derinin 20 gauge'lık iğne ile minimal travması sonrası lezyon yerinde 48 saat sonra papül/püstül meydana gelmesidir.

   Behçet hastalarında göz tutulumunda üveit, hipopyon, retinal vaskülit, optik nörit, neovaskülarizasyon, katarakt, glokom, makula ödemi ve konjonktival ülserasyon görülebilir.

   Behçet hastalığında nörolojik tutulum vakaların %10'undan daha azında görülür. Parankimal veya

parankim dışı tutulum görülebilir. Merkezi sinir sistemi belirtileri, dural sinüs trombozu dahil olmak üzere arteriyel veya venöz trombozdan kaynaklanabilir.

Behçet hastalığında hem arteriyel hem venöz sistemdeki tüm boyutlardaki damarlarda tutulum görülebilir. Vasküler tutulum en önemli morbidite ve mortalite nedenlerinden biridir, örneğin pulmoner arter anevrizmasının %25 gibi yüksek mortalitesi vardır.

Behçet hastalığında ayrıca akciğer tutulumu, eklem tutulumu, renal tutulum, GİS tutulumu, kardiyak hastalık da görülebilmektedir.

5. **Histopatoloji:** Klasik Behçet lezyonunda histopatolojide nekrotizan, lökositoklastik, obliteratif, perivaskülit ve her büyüklükteki kapiller, ven ve arterlerin lenfositik infiltrasyonu görülür. İnfiltrasyonda genellikle nötrofiller baskındır. Behçet hastalığında görülen eritema nodozum lezyonlarında genellikle lobüler ve septal pannikülite eşlik eden lökositoklastik vaskülit görülür.

6. **Tanı:** Behçet hastalığında istenebilecek spesifik bir laboratuar bulgusu yoktur, tanı klinik bulgularla konur. Behçet hastalığı tanısında, güncel kriterler mevcut olsa da (puanlı yaklaşım), halen en kabul gören kriterler 1990 yılında Uluslararası Çalışma Grubu tarafından önerilendir.

Major kriter

- Rekürren oral ülser (hekim veya hasta tarafından 1 yılda en az 3 kez saptanan)

Minör kriterler

- Rekürren genital ülser (hekim veya hasta tarafından gözlenen ülser veya skatris)
- Göz tutulumu (anterior veya posterior üveit, vitreusta hücre, retinal vaskülit)
- Kutanöz lezyonlar (eritema nodozum benzeri lezyonlar, papülopüstüler, pseudofollikülit, akneifom erupsiyon)
- Paterji testi (hekim tarafından 24-48. saatte gözlenen papül/püstül)

Behçet hastalığı tanısı majör ve 2 minör kriterin varlığı ile konur.

7. **Tedavi:** Behçet hastalığı aktivasyon ve remisyonlarla seyreder, vücuttaki tüm organlar tutulabilir. Bu yüzden tedavide multidisipliner bir yaklaşım gerekir. Hastanın yaşı, cinsiyeti, tutulan organları ve bu organların tutulum derecesine bağlı olarak Behçet hastalığının tedavisi kişiselleştirilmelidir.

İzole oral aft ve genital ülserlerde tedaviye topikal steroidlerle (triamsinolon asetonid gibi) başlanılabilir. Büyük ülserlerde intralezyonel steroid enjeksiyonu uygulanabilir. Yine topikal tedavi olarak sükralfat ve pimekrolimus etkili olabilir. Sistemik tedavi olarak ilk basamakta kolçisin 3x0,5 mg/gün önerilebilir. Apremilast ve sistemik kortikosteroid de oral aft/genital ülserlerin tedavisinde tercih edilebilir. Azotiopürin Behçet hastalığının deri tutulumunda bir diğer tercih olabilir, 50 mg/gün doz ile başlanıp 2,5 mg/kg/gün dozuna çıkılabilir. TNF-α inhibitörleri de dirençli mukokutanöz tutulumda düşünülebilecek bir diğer ilaç grubudur. Siklosporin Behçet hastalığının oküler tutulunda daha fazla tercih edilen bir ajan olmakla birlikte dirençli oral aft/genital ülserli hastalarda da bir seçenek olabilir. Talidomid mukokutanöz Behçet hastalığında tecrübeli hekimler tarafından hastalara önerilebilir.

Eklem tutulumu varlığında ilk seçilecek ilaç yine kolçisindir. Ağrı varlığında tedaviye NSAİİ eklenebilir. Dirençli hastalarda tedaviye düşük doz sistemik steroid ilave edilebilir. Dirençli artrit varlığında azotiopürin, TNF-α inhibitörleri, metotreksat, apremilast diğer tedavi seçenekleri arasında yer alır.

Behçet hastalığı göz tutulumunda tedavi tutulumun yeri ve şiddetine göre planlanmalıdır. Anterior üveit varlığında topikal kortikosteroidler ile skopolamin veya siklopentolat gibi midriatik göz damlaları başlangıç tedavisini oluşturur. Topikal steroidlere dirençli anterior üveitli hastalara sistemik steroid tedavisi eklenebilir. Behçet hastalığında posterior üveit kalıcı sekellere neden olabilir, bu yüzden anterior üveite göre daha agresif tedavi gerektirebilir. Yüksek doz sistemik kortikosteroide

immun supresif ajanlardan biri (azatiopürin, siklosporin, TNF-α inhibitörü gibi) eklenerek hastalar yakın takip edilmelidir. Başlangıçta şiddetli göz tutulumu olan hastalarda ilk tedavi olarak TNF-α inhibitörleri, özellikle de infliksimab ve adalimumab planlanabilir. Siklofosfamid, metotreksat, mikofenolat mofetil ve rituksimab oküler Behçet hastalığında etkili olabilecek, ancak kullanımını önermek için bilimsel kanıtların yüksek seviyede olmadığı diğer ajanlardır.

Behçet hastalığının gastrointestinal tutulumunda başlangıç tedavisi olarak sistemik steroid tedavisine ek olarak azotiopürin düşünülebilir. Dirençli hastalarda tedaviye TNF-α inhibitörleri eklenebilir. TNF-α tedavisine ek olarak sulfasalazin tedaviye ek katkı sağlayabilir.

Behçet hastalığında büyük damar tutulumu varlığında yine agresif tedavi yaklaşımı gerekebilir. Yüksek doz sistemik steroid tedavisine ek olarak siklofosfamid tedavide düşünülebilir. Yine TNF-α inhibitörleri bu hastalarda göz önünde bulundurulabilecek diğer tedavi ajanlarıdır. Behçet hastalığında venöz trombozların önüne geçebilmek antikoagülan tedaviden çok immunsupresif tedavi ile olabilmektedir. Tedavide sistemik kortikosteroidlere ek olarak immunsupresif bir ajan ile takip gerekebilmektedir. Venöz trombotik olaylarda tedaviye antikoagülan da eklenebilir.

Behçet hastalığında beyin parankiminin tutulumu varlığında tedavi yine sistemik steroid ve immunsupresanlar ile planlanabilir. Nörolojik tutulumda, nörolojik atakları tetikleyebileceği için siklosporin kullanılmamalıdır.

SUBKORNEAL PÜSTÜLER DERMATOZİS

1. **Tanım:** Subkorneal püstüler dermatoz, diğer adıyla Sneddon-Wilkinson hastalığı, ilk defa 1956 yılında Sneddon ve Wilkinson tarafından tanımlanmıştır. Derinin en üst tabakası olan stratum korneumun altında püstüllerle karakterize nadir görülen nötrofilik bir dermatozdur.

2. **Epidemiyoloji:** Nadir görüldüğü için dünya çapında insidans ve prevalans verileri hakkında net bir veri yoktur. Rapor edilen vakaların çoğunluğu 40-60 yaş arası kadın hastalardır.

3. **Patogenez:** Subkorneal püstüler dermatozun patogenezi net değildir. Subkorneal püstüler dermatozdaki püstüllerin epidermisteki yeri itibari ile püstüler psoriazisin bir formu olabileceği düşünülmüştür. Bazı hastalarda ise IgA ve daha az sıklıkta IgG birikiminin intraepidermal olarak görülmesi nedeni ile subkorneal püstüler dermatozu otoimmün büllü hastalık alt grubu olarak değerlendirenler de bulunmaktadır. Bir kısım hastada ise altta yatan paraproteinemi (genellikle IgA monoklonal gamopati), myelom, nadiren lenfoma ile subkorneal püstüler dermatozun ilişkili olabileceği belirtilmiştir.

4. **Klinik özellikler:** Genellikle fleksural bölgelerde başlayan anüler veya polisiklik halkalar yapan milimetrik püstüler lezyonlarla karakterizedir. Yüz, palmoplantar bölge ve mukozalar korunma eğilimindedir. Püstüller iyileştikçe yerlerini yüzeyel skuamlar alır, sonrasında yeni püstüller oluşur. Bazen milimetrik püstüllerin yerini büller alabilir, bu büllerin alt yarısı püstüler üst yarısı ise şeffaf sıvı ile dolu (half-half blisters) olabilir. Döküntü genellikle asemptomatik olsa da bazı hastalarda kaşıntı ve deri irritasyonu hissi olabilir.

5. **Histopatoloji:** Subkorneal püstüler dermatozda histopatolojide nötrofil baskın subkorneal püstüller görülür; ancak bu bulgu subkorneal püstüler dermatoza özgü değildir; impetigo, püstüler psoriazis, akut generalize egzantamatöz püstülozda da görülebilir.

6. **Tanı:** Subkorneal püstüler dermatozun önerilen tanı kriteri yoktur. Tanısı lezyonların görünümüne, klinik dağılımına, histopatolojide subkorneal püstül görülmesine ve ayırıcı tanıda düşünülecek hastalıkların dışlanmasına bağlıdır.İlaç öyküsünün olmaması ile AGEP dışlanabilir. Kişisel veya ailesel psoriazis öyküsünün olmaması, psoriazis deri/tırnak tutulumunun olmaması, eklem tutulumunun olmaması ile psoriazis tanısından uzaklaşılabilir. Alınan biyopsinin PAS ile boyanmamasıyla dermatofitoz, alınan kültürde üreme olmaması ile de bakteriyel bir enfeksiyon olasılığı dışlanır.

7. **Tedavi:** Subkorneal püstüler dermatoz tedavisinin ilk basamak tedavi ajanı dapson tabletin 50-200

mg/gün dozlarında kullanılmasıdır. Dapsonun en önemli yan etkisi hemolitik anemidir. Tedaviye başlamadan önce hastalarda glukoz-6-fosfataz enzim düzeyi bakılmalıdır.

Hastalar dapson tedavisine yanıt vermezse veya hastaların dapson kullanmaları kontrendike ise ikinci basamak tedaviler planlanabilir. Bu tedaviler fototerapi (dbUVB ve PUVA), sistemik kortikosteroidler, asitretin, pentoksifilin, kolçisin, siklosporin, TNF-α inhibitörleri, nikotinamid, mikofenolat mofetil ve doksisiklindir.

BARSAK İLİŞKİLİ DERMATOZ-ARTRİT SENDROMU

1. **Tanım:** 1960-1970'li yıllarda morbid obezitenin cerrahi tedavisi olarak uygulanan jejuno-ileal by-pass sonrası hastaların yaklaşık %20'sinde tekrarlayan kutanöz erupsiyonlarla birlikte grip benzeri sendromlar (ateş, titreme, halsizlik, artrit, miyalji gibi) bildirilmiştir. Benzer döküntü ve sendromlar gastrik rezeksiyon, ameliyat sonrası kör barsak ansı varlığı, biliopankreatik diversiyon, inflamatuar barsak hastalıkları, divertikülitler, peptik ülser hastalığında da görülebilir.

2. **Epidemiyoloji:** Nadir görüldüğü için insidans ve prevalans verileri hakkında net bir veri yoktur.

3. **Patogenez:** Hastalığın patogenezi belirsizdir. Cerrahi sonrası oluşan kör barsak loopunda aşırı bakteri çoğalmasıyla oluşan bakteriyel antijenleri içeren immun komplekslerin deride ve diğer organlarda birikmesi sonucu semptomların oluştuğu düşünülmektedir.

4. **Klinik özellikler:** Grip benzeri sendrom ve döküntü temel klinik özelliklerdir. Cerrahi operasyondan 1-6 yıl sonra ortaya çıkabilir. Ortaya çıkan eritemli maküller 48 saat içinde papül ve purpurik vezikülopüstüllere ilerler. Bu durum 4-6 haftada bir tekrarlayabilir. Lezyonlar daha çok ekstremitelerin proksimalini ve gövdeyi tercih eder. Eritema nodozum benzeri döküntüler de eşlik edebilir. Tenosinovit ve destruktif olmayan poliartrit eşlik edebilir.

5. **Histopatoloji:** Histopatolojik olarak dermal ödeme eşlik eden perivasküler, nodüler, nötrofilik infiltratlar görülür.

6. **Tanı:** Klinik bulgular, hastanın öyküsü, deri lezyonlarından alınan biyopsinin özellikleri ile tanı konulabilir.

7. **Tedavi:** Cerrahi tedavi olarak, barsak kör loopunun revizyonu hasta için küratif olabilir. Şiddetli deri döküntüsü ve eklem tutulumu olan hastalarda sistemik steroid ve dapson kullanılabilir. Tetrasiklin, minosiklin, klindamisin, trimetoprim-sulfametoksazol, eritromisin ve metronidazol gibi antibiyotiklerden hastalar fayda görebilirler. Altta yatan inflamatuar barsak hastalığı olanların tedavisinde siklosporin, mikofenolat mofetil gibi immunsupresanlar önerilebilir.

SİNOVİT, AKNE, PÜSTÜLOZ, HİPEROSTOZ VE OSTEİT (SAPHO) SENDROMU (STERNOKOSTOKLAVİKÜLER HİPEROSTOZ)

1. **Tanım:** 1987 yılında bir grup Fransız araştırmacı spesifik deri, kemik ve eklem belirtilerinden oluşan klinik ve radyografik antiteyi SAPHO sendromu olarak önerdi. Bu ilk önermedeki "S" "Sendrom"un ilk harfi olarak tasarlanmıştı. 1 yıl sonra başka yazarlar bu "S"yi "Sinovit" in S'si olarak değiştirdi.

2. **Epidemiyoloji:** SAPHO ağırlıklı olarak çocukları ve yetişkinleri etkileyen nadir bir hastalıktır. Şiddetli aknelilerde erkeklerde daha sık görülse de cinsiyet tercihi yoktur. Tahmini prevalansı 10000'de birdir. Hidradenitis süpürativalı Afrikalı Amerikalılarda şiddetli seyreder.

3. **Patogenez:** SAPHO sendromunun patogenezi henüz tam olarak aydınlatılamamıştır. Genetik olarak yatkın bireylerde mikroorganizmaların neden olduğu otoimmün reaksiyonun reaktif artrite neden olduğu düşünülmektedir. Enfeksiyöz mikroorganizmalardan en çok üzerinde durulan corynebacterium acnestir. SAPHO sendromu IL-8, IL-18 ve TNF-α gibi proinflamatuar sitokinlerin yüksek düzeyleri ile ilişkilidir. Ayrıca genetik duyarlılık ve ailesel kümelenme monozigotik ikizlerde ve kardeşlerde bildirilmiştir.

4. **Klinik özellikler:** SAPHO sendromunda dizleri, ayak bileklerini, metakarpofalangeal ve

metatarsofalangeal eklemleri tutan eroziv veya non eroziv oligoartrit, entesit, sakroiliak eklemlerin sklerozisi, anterior göğüs duvarı (sternum, klavikula ve kostalar), aksiyel ve pelvis kemiklerinin osteiti görülebilmektedir. Etkilenen kemikler ağrılıdır, hiperostoz ve osteit göğüs önduvarında ağrılı şişliklere neden olur.

SAPHO sendromunun karakteristik deri lezyonları akne konglobata/fulminans ve palmoplantar püstülozistir. Hastalarda lökositoz görülebilir, ESR yüksektir ve semptomlara ateş de eşlik edebilir.

Osteoartiküler tutulum remisyon ve aktivasyonlarla seyreder, bu aktivasyonlar ile dermatolojik lezyonların ilgisi yoktur.

5. **Histopatoloji:** SAPHO sendromundaki kemik lezyonlarının histopatolojisi steril bir osteomyelite benzer.

6. **Tanı:** SAPHO sendromunun teşhisi için genel kabul görmüş tanı kriterleri yoktur, çoğu hastada sendromun özelliklerinin tümü bir arada bulunmaz. Benzer klinik bulguları yapabilecek hastalıkların dışlanması önemlidir. Örneğin kemikte septik osteomyelitin, göğüs önduvarında enfeksiyöz artritlerin, elde palmaplantar keratoderma ve enfeksiyöz püstülozların dışlanması gerekir.

7. **Tedavi:** SAPHO sendromu nadir görülen bir hastalık olduğundan tedavisine yönelik kanıtlar vaka raporlarına ve birkaç hasta serisine dayanmaktadır. Kullanılabilecek ilaçlar arasında NSAİİ, oral ve eklem içi kortikosteroidler, antibiyotikler, isotretinoin, metotreksat, bisfosfonatlar ve biyolojik ilaçlar sayılabilir.

   SAPHO sendromunun eklem tutulumunda NSAİİ ilk basamakta önerilebilir, etkisiz ise eklem içi steroid enjekte edilebilir. Antibiyotikler (doksisiklin, azitromisin, klindamisin) klinik semptomları (osteit) iyileştirebilir, ancak tedavi kesilmesi sonrası nüks oluşmaktadır.

   İsotretinoin, aknenin tedavisinde endike olduğu gibi, SAPHO sendromunun aktivasyonlarında da etkili olabilir. Sistemik steroid ve isotretinoin kullanımına rağmen alevlenmelerin olduğu bir hastada haftalık 20 mg metotreksatın etkili olduğu rapor edilmiştir.

   Tedaviye dirençli şiddetli lezyonları ve semptomları bulunan SAPHO sendromlu hastalarda TNF-α inhibitörleri (infiliksimab, etanersept, adalimumab) ve IL-1 reseptör antagonisti (anakinra) kullanılabilir.

   Bisfosfonadlar proinflamatuar sitokinleri modüle eden antiinflamatuar bir etki gösterebilirler. Bu amaçla alendronat, ibandronat, zolendronat ve özellikle pamidronatın etkili olabileceğine dair veriler mevcuttur.

Kaynaklar

1. Callen JP. Neutrophilic dermatoses. Dermatol Clin. 2002 Jul;20(3):409-19. doi: 10. 1016/s0733-8635(02)00006-2. PMID: 12170875.

2. Satoh TK, Mellett M, Contassot E, French LE. Are neutrophilic dermatoses autoinflammatory disorders? Br J Dermatol. 2018 Mar;178(3):603-613. doi: 10. 1111/bjd. 15105. Epub 2016 Nov 30. PMID: 27905098.

3. SWEET R. D. (1964). AN ACUTE FEBRILE NEUTROPHILIC DERMATOSIS. The British journal of dermatology, 76, 349–356. https://doi. org/10. 1111/j. 1365-2133. 1964. tb14541. x

4. Cohen PR. Sweet's syndrome--a comprehensive review of an acute febrile neutrophilic dermatosis. Orphanet J Rare Dis. 2007 Jul 26;2:34. doi: 10. 1186/1750-1172-2-34. PMID: 17655751; PMCID: PMC1963326.

5. Davis MDP, Moschella SL. Neutrophilic Dermatosis. In: Dermatology. Eds: Bolognia JL, Schaffer JV, Cerroni L. 2018, Elsevier Limited, Fourth Edition, pp: 453-471.

6. Rochet NM, Chavan RN, Cappel MA, Wada DA, Gibson LE. Sweet syndrome: clinical presentation, associations, and response to treatment in 77 patients. J Am Acad Dermatol. 2013 Oct;69(4):557-64. doi: 10. 1016/j. jaad. 2013. 06. 023. Epub 2013 Jul 23. PMID: 23891394.

7. Halpern J, Salim A. Pediatric sweet syndrome: case report and literature review. Pediatr Dermatol. 2009 Jul-Aug;26(4):452-7. doi: 10. 1111/j. 1525-1470. 2009. 00952. x. PMID: 19689524.

8. Voelter-Mahlknecht S, Bauer J, Metzler G, Fierlbeck G, Rassner G. Bullous variant of Sweet's syndrome. Int J Dermatol. 2005 Nov;44(11):946-7. doi: 10. 1111/j. 1365-4632. 2004. 02287. x. PMID: 16336530.

9. Kawakami, T. , Ohashi, S. , Kawa, Y. , Takahama, H. , Ito, M. , Soma, Y. , & Mizoguchi, M. (2004). Elevated serum granulocyte colony-stimulating factor levels in patients with active phase of sweet syndrome and patients with active behcet disease: implication in neutrophil apoptosis dysfunction. Archives of dermatology, 140(5), 570–574. https://doi. org/10. 1001/archderm. 140. 5. 570

10. Shinojima Y, Toma Y, Terui T. Sweet syndrome associated with intrahepatic cholangiocarcinoma producing granulocyte colony-stimulating factor. Br J Dermatol. 2006 Nov;155(5):1103-4. doi: 10. 1111/j. 1365-2133. 2006. 07521. x. PMID: 17034566.

11. Giasuddin AS, El-Orfi AH, Ziu MM, El-Barnawi NY. Sweet's syndrome: is the pathogenesis mediated by helper T cell type 1 cytokines? J Am Acad Dermatol. 1998 Dec;39(6):940-3. doi: 10. 1016/s0190-9622(98)70266-x. PMID: 9843005.

12. Jo, T. , Horio, K. , & Migita, K. (2015). Sweet's syndrome in patients with MDS and MEFV mutations. The New England journal of medicine, 372(7), 686–688. https://doi. org/10. 1056/NEJMc1412998

13. Rochet NM, Chavan RN, Cappel MA, Wada DA, Gibson LE. Sweet syndrome: clinical presentation, associations, and response to treatment in 77 patients. J Am Acad Dermatol. 2013 Oct;69(4):557-64. doi: 10. 1016/j. jaad. 2013. 06. 023. Epub 2013 Jul 23. PMID: 23891394.

14. Delaleu, J. , Lepelletier, C. , Calugareanu, A. , De Masson, A. , Charvet, E. , Petit, A. , Giurgea, I. , Amselem, S. , Karabina, S. , Jachiet, M. , Mahevas, T. , Ram-Wolff, C. , Vignon-Pennamen, M. D. , Bagot, M. , Battistella, M. , & Bouaziz, J. D. (2022). Neutrophilic dermatoses. La Revue de medecine interne, 43(12), 727–738. https://doi. org/10. 1016/j. revmed. 2022. 06. 007

15. Su WPD, Liu HNH. Diagnostic criteria for Sweet's syndrome. Cutis 1986;37:167–74.

16. Cohen PR, Kurzrock R. Sweet's syndrome: a review of current treatment options. Am J Clin Dermatol. 2002;3(2):117-31. doi: 10. 2165/00128071-200203020-00005. PMID: 11893223.

17. von den Driesch P. Sweet's syndrome (acute febrile neutrophilic dermatosis). J Am Acad Dermatol. 1994 Oct;31(4):535-56; quiz 557-60. doi: 10. 1016/s0190-9622(94)70215-2. PMID: 8089280.

18. Amouri M, Masmoudi A, Ammar M, Boudaya S, Khabir A, Boudawara T, Turki H. Sweet's syndrome: a retrospective study of 90 cases from a tertiary care center. Int J Dermatol. 2016 Sep;55(9):1033-9. doi: 10. 1111/ijd. 13232. Epub 2016 Mar 9. PMID: 26967709.

19. el Sherif AI, Bharija SC, Belhaj MS, Singh G. Dapsone in Sweet syndrome. Int J Dermatol. 1990 Dec;29(10):737. doi: 10. 1111/j. 1365-4362. 1990. tb03784. x. PMID: 2269574.

20. BRUNSTING LA, GOECKERMAN WH, O'LEARY PA. PYODERMA (ECHTHYMA) GANGRENOSUM: CLINICAL AND EXPERIMENTAL OBSERVATIONS IN FIVE CASES OCCURRING IN ADULTS. Arch Derm Syphilol. 1930;22(4):655–680. doi:10. 1001/archderm. 1930. 01440160053009

21. Ruocco E, Sangiuliano S, Gravina AG, Miranda A, Nicoletti G. Pyoderma gangrenosum: an updated review. J Eur Acad Dermatol Venereol. 2009 Sep;23(9):1008-17. doi: 10. 1111/j. 1468-3083. 2009. 03199. x. Epub 2009 Mar 11. PMID: 19470075.

22. Marzano AV, Damiani G, Ceccherini I, Berti E, Gattorno M, Cugno M. Autoinflammation in

pyoderma gangrenosum and its syndromic form (pyoderma gangrenosum, acne and suppurative hidradenitis). Br J Dermatol. 2017 Jun;176(6):1588-1598. doi: 10. 1111/bjd. 15226. Epub 2017 Apr 16. PMID: 27943240.

23. Bennett ML, Jackson JM, Jorizzo JL, Fleischer AB Jr, White WL, Callen JP. Pyoderma gangrenosum. A comparison of typical and atypical forms with an emphasis on time to remission. Case review of 86 patients from 2 institutions. Medicine (Baltimore). 2000 Jan;79(1):37-46. doi: 10. 1097/00005792-200001000-00004. PMID: 10670408.

24. Ruocco E, Sangiuliano S, Gravina AG, Miranda A, Nicoletti G. Pyoderma gangrenosum: an updated review. J Eur Acad Dermatol Venereol. 2009 Sep;23(9):1008-17. doi: 10. 1111/j. 1468-3083. 2009. 03199. x. Epub 2009 Mar 11. PMID: 19470075.

25. Graham JA, Hansen KK, Rabinowitz LG, Esterly NB. Pyoderma gangrenosum in infants and children. Pediatr Dermatol 1994;11:10–17.

26. Ashchyan HJ, Butler DC, Nelson CA, Noe MH, Tsiaras WG, Lockwood SJ, James WD, Micheletti RG, Rosenbach M, Mostaghimi A. The Association of Age With Clinical Presentation and Comorbidities of Pyoderma Gangrenosum. JAMA Dermatol. 2018 Apr 1;154(4):409-413. doi: 10. 1001/jamadermatol. 2017. 5978. Erratum in: JAMA Dermatol. 2018 May 1;154(5):630. PMID: 29450453; PMCID: PMC5876860.

27. Maverakis E, Ma C, Shinkai K, Fiorentino D, Callen JP, Wollina U, Marzano AV, Wallach D, Kim K, Schadt C, Ormerod A, Fung MA, Steel A, Patel F, Qin R, Craig F, Williams HC, Powell F, Merleev A, Cheng MY. Diagnostic Criteria of Ulcerative Pyoderma Gangrenosum: A Delphi Consensus of International Experts. JAMA Dermatol. 2018 Apr 1;154(4):461-466. doi: 10. 1001/jamadermatol. 2017. 5980. PMID: 29450466.

28. Weenig RH, Davis MD, Dahl PR, Su WP. Skin ulcers misdiagnosed as pyoderma gangrenosum. N Engl J Med. 2002 Oct 31;347(18):1412-8. doi: 10. 1056/NEJMoa013383. PMID: 12409543.

29. Alam M, Grossman ME, Schneiderman PI, Blume RS, Benvenisty AI. Surgical management of pyoderma gangrenosum: case report and review. Dermatol Surg. 2000 Nov;26(11):1063-6. doi: 10. 1046/j. 1524-4725. 2000. 0260111063. x. PMID: 11096397.

30. 30. Thomas KS, Ormerod AD, Craig FE, Greenlaw N, Norrie J, Mitchell E, Mason JM, Johnston GA, Wahie S, Williams HC; UK Dermatology Clinical Trials Network's STOP GAP Team. Clinical outcomes and response of patients applying topical therapy for pyoderma gangrenosum: A prospective cohort study. J Am Acad Dermatol. 2016 Nov;75(5):940-949. doi: 10. 1016/j. jaad. 2016. 06. 016. Epub 2016 Aug 5. PMID: 27502313.

31. Prajapati V, Man J, Brassard A. Pyoderma gangrenosum: common pitfalls in management and a stepwise, evidence-based, therapeutic approach. J Cutan Med Surg. 2009 May-Jun;13 Suppl 1:S2-11. doi: 10. 2310/7750. 2009. 00002. PMID: 19480746.

32. Chow RK, Ho VC. Treatment of pyoderma gangrenosum. J Am Acad Dermatol. 1996 Jun;34(6):1047-60. doi: 10. 1016/s0190-9622(96)90285-6. PMID: 8647970.

33. Callen JP, Jackson JM. Pyoderma gangrenosum: an update. Rheum Dis Clin North Am. 2007 Nov;33(4):787-802, vi. doi: 10. 1016/j. rdc. 2007. 07. 016. PMID: 18037117.

34. Behcet H. Uber rezidivierende, aphthose durch ein virus verursachte geschwure am mund, am auge und an der genitalen. Dermatologische Wochenschrift. 1937;105:1152-7.

35. Yurdakul S, Hamuryudan V, Yazici H. Behçet syndrome. Curr Opin Rheumatol. 2004 Jan;16(1):38-42. doi: 10. 1097/00002281-200401000-00008. PMID: 14673387.

36. Koné-Paut I, Geisler I, Wechsler B, Ozen S, Ozdogan H, Rozenbaum M, Touitou I. Familial aggregation in Behçet's disease: high frequency in siblings and parents of pediatric probands. J Pediatr. 1999 Jul;135(1):89-93. doi: 10. 1016/s0022-3476(99)70333-1. PMID: 10393610.

37. de Menthon M, Lavalley MP, Maldini C, Guillevin L, Mahr A. HLA-B51/B5 and the risk of Behçet's disease: a systematic review and meta-analysis of case-control genetic association studies. Arthritis Rheum. 2009 Oct 15;61(10):1287-96. doi: 10. 1002/art. 24642. PMID: 19790126;

PMCID: PMC3867978.

38. Direskeneli H, Hasan A, Shinnick T, Mizushima R, van der Zee R, Fortune F, Stanford MR, Lehner T. Recognition of B-cell epitopes of the 65 kDa HSP in Behçet's disease. Scand J Immunol. 1996 Apr;43(4):464-71. doi: 10. 1046/j. 1365-3083. 1996. d01-53. x. PMID: 8668927.

39. Mumcu G, Inanc N, Aydin SZ, Ergun T, Direskeneli H. Association of salivary S. mutans colonisation and mannose-binding lectin deficiency with gender in Behçet's disease. Clin Exp Rheumatol. 2009 Mar-Apr;27(2 Suppl 53):S32-6. PMID: 19796530.

40. Vaccarino L, Triolo G, Accardo-Palombo A, Scola L, Palmeri M, Bova M, Candore G, Lio D, Balistreri CR. Pathological implications of Th1/Th2 cytokine genetic variants in Behçet's disease: Data from a pilot study in a Sicilian population. Biochem Genet. 2013 Dec;51(11-12):967-75. doi: 10. 1007/s10528-013-9621-x. Epub 2013 Jul 16. PMID: 23857551.

41. Salvarani C, Boiardi L, Casali B, Olivieri I, Ciancio G, Cantini F, Salvi F, Malatesta R, Govoni M, Trotta F, Filippini D, Paolazzi G, Nicoli D, Farnetti E, Macchioni P. Endothelial nitric oxide synthase gene polymorphisms in Behçet's disease. J Rheumatol. 2002 Mar;29(3):535-40. PMID: 11908569.

42. Espinosa G, Font J, Tàssies D, Vidaller A, Deulofeu R, López-Soto A, Cervera R, Ordinas A, Ingelmo M, Reverter JC. Vascular involvement in Behçet's disease: relation with thrombophilic factors, coagulation activation, and thrombomodulin. Am J Med. 2002 Jan;112(1):37-43. doi: 10. 1016/s0002-9343(01)01048-8. PMID: 11812405.

43. Navarro S, Ricart JM, Medina P, Vayá A, Villa P, Todolí J, Estellés A, Micó ML, Aznar J, España F. Activated protein C levels in Behçet's disease and risk of venous thrombosis. Br J Haematol. 2004 Aug;126(4):550-6. doi: 10. 1111/j. 1365-2141. 2004. 05072. x. PMID: 15287949.

44. Triolo G, Accardo-Palumbo A, Triolo G, Carbone MC, Ferrante A, Giardina E. Enhancement of endothelial cell E-selectin expression by sera from patients with active Behçet's disease: moderate correlation with anti-endothelial cell antibodies and serum myeloperoxidase levels. Clin Immunol. 1999 Jun;91(3):330-7. doi: 10. 1006/clim. 1999. 4687. PMID: 10370379.

45. Kaklamani VG, Vaiopoulos G, Markomichelakis N, Kaklamanis P. Recurrent epididymo-orchitis in patients with Behçet's disease. J Urol. 2000 Feb;163(2):487-9. doi: 10. 1016/s0022-5347(05)67908-6. PMID: 10647662.

46. Farah S, Al-Shubaili A, Montaser A, Hussein JM, Malaviya AN, Mukhtar M, Al-Shayeb A, Khuraibet AJ, Khan R, Trontelj JV. Behçet's syndrome: a report of 41 patients with emphasis on neurological manifestations. J Neurol Neurosurg Psychiatry. 1998 Mar;64(3):382-4. doi: 10. 1136/jnnp. 64. 3. 382. PMID: 9527155; PMCID: PMC2169980.

47. Hamuryudan V, Er T, Seyahi E, Akman C, Tüzün H, Fresko I, Yurdakul S, Numan F, Yazici H. Pulmonary artery aneurysms in Behçet syndrome. Am J Med. 2004 Dec 1;117(11):867-70. doi: 10. 1016/j. amjmed. 2004. 05. 027. PMID: 15589493.

48. Criteria for diagnosis of Behçet's disease. International Study Group for Behçet's Disease. Lancet. 1990 May 5;335(8697):1078-80. PMID: 1970380.

49. Yazici H, Pazarli H, Barnes CG, Tüzün Y, Ozyazgan Y, Silman A, Serdaroğlu S, Oğuz V, Yurdakul S, Lovatt GE, et al. A controlled trial of azathioprine in Behçet's syndrome. N Engl J Med. 1990 Feb 1;322(5):281-5. doi: 10. 1056/NEJM199002013220501. PMID: 2404204.

50. Vallet H, Riviere S, Sanna A, Deroux A, Moulis G, Addimanda O, Salvarani C, Lambert M, Bielefeld P, Seve P, Sibilia J, Pasquali J, Fraison J, Marie I, Perard L, Bouillet L, Cohen F, Sene D, Schoindre Y, Lidove O, Le Hoang P, Hachulla E, Fain O, Mariette X, Papo T, Wechsler B, Bodaghi B, Rigon MR, Cacoub P, Saadoun D; French Behçet Network. Efficacy of anti-TNF alpha in severe and/or refractory Behçet's disease: Multicenter study of 124 patients. J Autoimmun. 2015 Aug;62:67-74. doi: 10. 1016/j. jaut. 2015. 06. 005. Epub 2015 Jul 8. PMID: 26162757.

51. Masuda K, Nakajima A, Urayama A, Nakae K, Kogure M, Inaba G. Double-masked trial of cyclosporin versus colchicine and long-term open study of cyclosporin in Behçet's disease. Lancet. 1989 May 20;1(8647):1093-6. doi: 10. 1016/s0140-6736(89)92381-7. PMID: 2566048.

52. Hatemi G, Silman A, Bang D, Bodaghi B, Chamberlain AM, Gul A, Houman MH, Kötter I, Olivieri I, Salvarani C, Sfikakis PP, Siva A, Stanford MR, Stübiger N, Yurdakul S, Yazici H; EULAR Expert Committee. EULAR recommendations for the management of Behçet disease. Ann Rheum Dis. 2008 Dec;67(12):1656-62. doi: 10. 1136/ard. 2007. 080432. Epub 2008 Jan 31. PMID: 18245110.

53. Watanabe K, Tanida S, Inoue N, Kunisaki R, Kobayashi K, Nagahori M, Arai K, Uchino M, Koganei K, Kobayashi T, Takeno M, Ueno F, Matsumoto T, Mizuki N, Suzuki Y, Hisamatsu T. Evidence-based diagnosis and clinical practice guidelines for intestinal Behçet's disease 2020 edited by Intractable Diseases, the Health and Labour Sciences Research Grants. J Gastroenterol. 2020 Jul;55(7):679-700. doi: 10. 1007/s00535-020-01690-y. Epub 2020 May 7. PMID: 32377946; PMCID: PMC7297851.

54. SNEDDON IB, WILKINSON DS. Subcorneal pustular dermatosis. Br J Dermatol. 1956 Dec;68(12):385-94. doi: 10. 1111/j. 1365-2133. 1956. tb12774. x. PMID: 13396129.

55. Hashimoto T, Teye K, Ishii N. Clinical and immunological studies of 49 cases of various types of intercellular IgA dermatosis and 13 cases of classical subcorneal pustular dermatosis examined at Kurume University. Br J Dermatol. 2017 Jan;176(1):168-175. doi: 10. 1111/bjd. 14780. Epub 2016 Oct 17. PMID: 27258999.

56. Ishii N, Ishida-Yamamoto A, Hashimoto T. Immunolocalization of target autoantigens in IgA pemphigus. Clin Exp Dermatol. 2004 Jan;29(1):62-6. doi: 10. 1111/j. 1365-2230. 2004. 01436. x. PMID: 14723725.

57. Vaccaro M, Cannavò SP, Guarneri B. Subcorneal pustular dermatosis and IgA lambda myeloma: a uncommon association but probably not coincidental. Eur J Dermatol. 1999 Dec;9(8):644-6. PMID: 10586134.

58. O'Connell M, Goulden V. Images in clinical medicine. "Half-half" blisters. N Engl J Med. 2012 May 17;366(20):e31. doi: 10. 1056/NEJMicm1013242. PMID: 22591309.

59. Cheng S, Edmonds E, Ben-Gashir M, Yu RC. Subcorneal pustular dermatosis: 50 years on. Clin Exp Dermatol. 2008 May;33(3):229-33. doi: 10. 1111/j. 1365-2230. 2008. 02706. x. Epub 2008 Mar 18. PMID: 18355359.

60. Kennedy C. The spectrum of inflammatory skin disease following jejuno-ileal bypass for morbid obesity. Br J Dermatol. 1981 Oct;105(4):425-35. doi: 10. 1111/j. 1365-2133. 1981. tb00774. x. PMID: 7295554.

61. Stein HB, Schlappner OL, Boyko W, Gourlay RH, Reeve CE. The intestinal bypass: arthritis-dermatitis syndrome. Arthritis Rheum. 1981 May;24(5):684-90. doi: 10. 1002/art. 1780240509. PMID: 7236324.

62. Chamot AM, Benhamou CL, Kahn MF, Beraneck L, Kaplan G, Prost A. Le syndrome acné pustulose hyperostose ostéite (SAPHO). Résultats d'une enquête nationale. 85 observations [Acne-pustulosis-hyperostosis-osteitis syndrome. Results of a national survey. 85 cases]. Rev Rhum Mal Osteoartic. 1987 Mar;54(3):187-96. French. PMID: 2954204.

63. Benhamou CL, Chamot AM, Kahn MF. Synovitis-acne-pustulosis hyperostosis-osteomyelitis syndrome (SAPHO). A new syndrome among the spondyloarthropathies? Clin Exp Rheumatol. 1988 Apr-Jun;6(2):109-12. PMID: 2972430.

64. Carneiro S, Sampaio-Barros PD. SAPHO syndrome. Rheum Dis Clin North Am. 2013 May;39(2):401-18. doi: 10. 1016/j. rdc. 2013. 02. 009. Epub 2013 Mar 13. PMID: 23597971.

65. Kotilainen P, Merilahti-Palo R, Lehtonen OP, Manner I, Helander I, Möttönen T, Rintala E. Propionibacterium acnes isolated from sternal osteitis in a patient with SAPHO syndrome. J Rheumatol. 1996 Jul;23(7):1302-4. PMID: 8823714.

66. Hurtado-Nedelec M, Chollet-Martin S, Nicaise-Roland P, Grootenboer-Mignot S, Ruimy R, Meyer O, Hayem G. Characterization of the immune response in the synovitis, acne, pustulosis, hyperostosis, osteitis (SAPHO) syndrome. Rheumatology (Oxford). 2008 Aug;47(8):1160-7. doi:

10. 1093/rheumatology/ken185. Epub 2008 Jun 17. PMID: 18559374.

67. Dumolard A, Gaudin P, Juvin R, Bost M, Peoc'h M, Phelip X. SAPHO syndrome or psoriatic arthritis? A familial case study. Rheumatology (Oxford). 1999 May;38(5):463-7. doi: 10. 1093/rheumatology/38. 5. 463. PMID: 10371287.

68. Steinhoff JP, Cilursu A, Falasca GF, Guzman L, Reginato AJ. A study of musculoskeletal manifestations in 12 patients with SAPHO syndrome. J Clin Rheumatol. 2002 Feb;8(1):13-22. doi: 10. 1097/00124743-200202000-00005. PMID: 17039195.

69. Jung J, Molinger M, Kohn D, Schreiber M, Pfreundschuh M, Assmann G. Intra-articular glucocorticosteroid injection into sternocostoclavicular joints in patients with SAPHO syndrome. Semin Arthritis Rheum. 2012 Dec;42(3):266-70. doi: 10. 1016/j. semarthrit. 2012. 03. 012. Epub 2012 May 5. PMID: 22560016.

70. Assmann G, Kueck O, Kirchhoff T, Rosenthal H, Voswinkel J, Pfreundschuh M, Zeidler H, Wagner AD. Efficacy of antibiotic therapy for SAPHO syndrome is lost after its discontinuation: an interventional study. Arthritis Res Ther. 2009 Oct 9;11(5):R140. doi: 10. 1186/ar2812. PMID: 19772564; PMCID: PMC2787295.

71. Beretta-Piccoli BC, Sauvain MJ, Gal I, Schibler A, Saurenmann T, Kressebuch H, Bianchetti MG. Synovitis, acne, pustulosis, hyperostosis, osteitis (SAPHO) syndrome in childhood: a report of ten cases and review of the literature. Eur J Pediatr. 2000 Aug;159(8):594-601. doi: 10. 1007/s004310000500. PMID: 10968238.

72. Azevedo VF, Dal Pizzol VI, Lopes H, Coelho SP, Czeczko LE. Metotrexato no tratamento da síndrome SAPHO complicadas por quelóides [Methotrexate to treat SAPHO syndrome with keloidal scars]. Acta Reumatol Port. 2011 Apr-Jun;36(2):167-70. Portuguese. PMID: 21841736.

73. Colina M, La Corte R, Trotta F. Sustained remission of SAPHO syndrome with pamidronate: a follow-up of fourteen cases and a review of the literature. Clin Exp Rheumatol. 2009 Jan-Feb;27(1):112-5. PMID: 19327238.

BÖLÜM 4

OTOİMMUN BÜLLÖZ HASTALIKLAR

1. Pemfigus grubu hastalıklar

a. Pemfigus Vulgaris, Pemfigus Vejetans, Pemfigus Foliaseus, Pemfigus Eritematozus, Paraneoplastik Pemfigus, IgA Pemfigusu

2. Pemfigoid grubu hastalıklar

a. Büllöz Pemfigoid

b. Mukoz Membran Pemfigoidi

c. Linear IgA Dermatozu

d. Edinsel Epidermolizis Büllöza

e. Anti-p200 Pemfigoidi

f. Dermatitis Herpetiformis

TÜRK TABİPLERİ BİRLİĞİ

BURSA TABİP ODASI

OTOİMMÜN BÜLLÖZ HASTALIKLAR

Prof. Dr. Savaş YAYLI[1]

A. Pemfigus grubu hastalıklar

Pemfigus, mukozalar ve/veya deriyi etkileyen gevşek vezikülöbüllöz lezyonlar ve erozyonlarla karakterize yaşamı tehdit edebilen bir grup otoimmün büllöz hastalığın genel adıdır. En sık gözlenen iki formu Pemfigus vulgaris ve Pemfigus foliaseustur.

a. Pemfigus Vulgaris

1. **Tanım:** Pemfigus vulgaris sıklıkla yemeyi ve içmeyi etkileyebilen oral mukoza lezyonlarıyla başlayarak haftalar ve aylar içerisinde eritematöz olmayan deride ortaya çıkan gevşek görünümde vezikülobüllöz lezyonlar ve postbüllöz erozyonlar ile karakterize pemfigus grubunun en sık hastalığıdır. Hastalık sıklıkla 40-60 yaşları arasında başlayıp erişkin dönemdeki bireyleri etkiler.

2. **Epidemiyoloji:** Pemfigus nadir bir otoimmün hastalıktır. Orta Avrupa'da yıllık insidansı 1 milyon kişide 2 yeni hasta iken, ülkemizdeki en geniş epidemiyolojik çalışmada yıllık insidans 1 milyon kişide 4. 7 yeni hasta olarak saptanmıştır. Aynı çalışmada pemfigusun ortalama başlangıç yaşı 48. 9 olarak bulunurken, kadınların daha fazla etkilendiği de ortaya konmuştur (1/1. 41). Ülkemizde de global veriye benzer şekilde en sık klinik tip pemfigus vulgaris olarak saptanmıştır (%87. 3).

3. **Etyopatogenez:** Pemfigus hastalığında epidermis içerisinde bül oluşumuna, epidermal keratinoisitlerin hücre yüzeyinde yer alan dezmozomal adezyon proteinleri desmoglein 3 (Dsg3) ve/veya desmoglein 1'e (Dsg1) karşı oluşan IgG karakterindeki otoantikorlar neden olmaktadır. Anti-dsg3 ve anti-dsg1 IgG otoantikorlarının patojenik rolü, hayvan deneylerinde 24 saat içinde oluşturdukları pemfigusun başlıca klinik ve immünopatolojik bulguları ile net olarak ortaya konmuştur.

4. **Klinik Özellikler:** Pemfigus vulgaris sıklıkla ağrılı bukkal ve/veya gingival oral vezikülobüllöz lezyonlar ile başlayıp sonrasında deride yerleşen gevşek görünümde büllöz lezyonlar ve onları izleyen erozyonlar ile karakterizedir (Resim 1). Daha az sıklıkta diğer mukozalar, nazal, laringeal, özefageal, anogenital lezyonlarla etkilenebilir. Lezyonlar tüm deri alanlarında yaygın olarak bulunabileceği gibi, seboreik alanlarda veya travma alanlarında baskınlık gösterebilir. Kaşıntı pemfigus için ön planda değildir.

1. Koç Üniversitesi Tıp Fakültesi Dermatoloji Anabilim Dalı, İstanbul

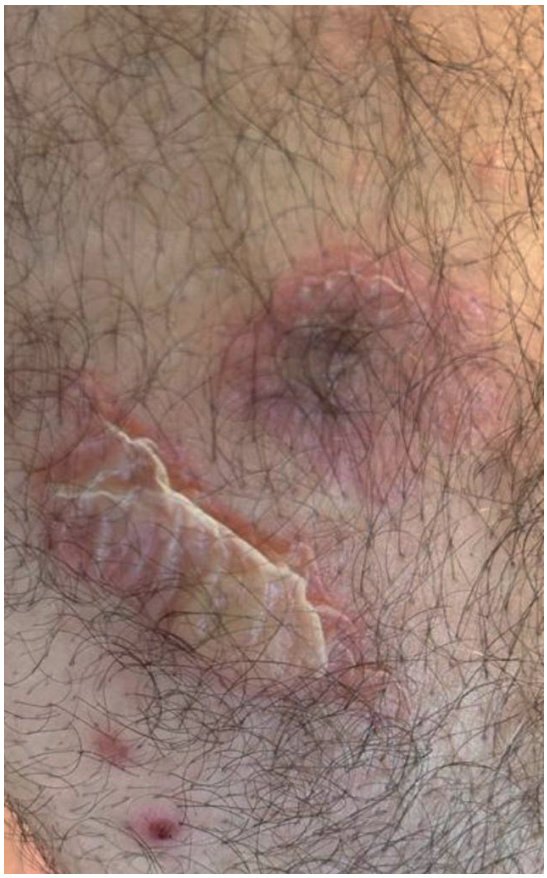

Resim 1. Gevşek görünümde vezikülöbüllöz lezyonlar

5. **Tanı-Ayırıcı Tanı:** Pemfigus tanısı dört kriter üzerine kuruludur:

   i. Tipik klinik görünüm

   ii. Histopatoloji

   iii. Direkt immünfloresan inceleme (DIF), deri veya mukozalardan perilezyonel

   iiii. Otoantikorların serolojik olarak gösterilmesi (İndirekt immünfloresan veya ELISA)

   Bu kriterlerin sağlanması için lezyonel biyopsiden histopatolojik inceleme, perilezyonel biyopsiden DIF inceleme ve periferik kan örneklerinden seroloji çalışılmalıdır. Histolojik olarak intraepidermal suprabazal akantoliz pemfigus vulgariste gözlenirken, pemfigus foliaseusta akantoliz granüler tabakada gözlenir. DIF incelemede ise, pemfigus vulgariste, epidermal/epitelyal keratinositlerin yüzeyinde IgG ve/veya kompleman 3 (C3) birikimi saptanır. Serolojik incelemelerden daha pratik olanı periferik kanda ELISA ile otoantikor incelemesidir. Anti-desmoglein 1 pozitifliği mukokutanöz pemfigus vulgaris veya pemfigus foliaseusta, antidesmoglein 3 pozitifliği ise mukozal pemfigus vulgariste görülür.

   Klinik olarak pemfigus düşünülen bir hastada DIF pozitifliği ile tanı konur. DIF negatif/yapılamayan hastalarda ise uyumlu klinik tabloya ek, akantoliz gösteren histoloji ve ELISA ile anti-desmoglein 1/3 pozitiflikleri tanıyı koydurur.

6. **Tedavi:** Hastalık şiddetine göre immünsupresif nitelikteki ilaçlar kullanılır.

i. **Hafif şiddette pemfigus foliaseus veya vulgaris**: İlk sıra tedaviler, pemfigus foliaseus hastalarında, güçlü topikal kortikosteroidler, dapson, prednizolon 0. 5-1 mg/kg/g ve iki haftalık ara ile rituksimab 1 gr iki infüzyonunun yalnız başına veya topikal/sistemik kortikosteroidler ile kombinasyonu şeklindedir. Hafif şiddetteki pemfigus vulgariste ise ilk sıra tedavilerin başlıcası, rituksimab 1 gr,

iki haftalık ara ile iki infüzyonun yalnız başına veya prednizolon 0. 5 mg/kg/g ile kombinasyonudur. Kortikosteroid tedavisinin 3-4 ay içinde kesilmesi hedeflenir. Diğer seçenekte ise prednizolon 0. 5-1 mg/kg/g, yalnız başına veya azatiopürin veya mikofenolat mofetil/mikofenolat sodyum ile kombine edilir.

ii. **Orta şiddette veya şiddetli pemfigus foliseus veya vulgaris:** Başlıca ilk sıra tedavi, rituksimab 1 gr, iki haftalık ara ile iki infüzyonun prednizolon 1 mg/kg/g ile kombinasyonudur. Kortikosteroid tedavisinin 6 ay içinde kesilmesi hedeflenir. Diğer seçenekte ise prednizolon 1-1. 5 mg/kg/g, yalnız başına veya azatiopürin veya mikofenolat mofetil/mikofenolat sodyum ile kombine edilir.

7. **Klinik Seyir ve Prognoz:** İmmünsupresif tedavi ile kontrol altına alınan hastalık tam remisyon hedefi sağlandığında kortikosteroid/adjuvan immünsupresiflerin kesilmesi ile ilaçsız izlenebilir. Özellikle son yıllarda rituksimabın tedaviye eklenmesi bunu daha da geçerli ve mümkün kılmıştır. Ortaya çıkabilecek relapslarda hastanın özellikleri ve hastalığın şiddetine göre yeniden tedavi düzenlenir. Pemfigus, deride postinflamatuar pigment değişiklikleri oluşturabilirken, özellikle mukozal tutulumu yüksek formlarında, paraneoplastik pemfigus başta olmak üzere, sekeller bırakabilir.

b. Diğer klinik tipler

Pemfigus Foliaceus: Mukozal tutulum göstermeyen pemfigus formudur. Transient, gevşek vezikülöbüllöz lezyonlar deriye açılarak hızla krutlanma gösterirler. Özellikle yüz, saçlı deri, gövde ön ve arka yüz gibi seboreik bölgeler etkilenir. Endemik tiplerde daha yaygın tutulumlar gözlenebilir.

c. Daha nadir klinik tipler

IgA pemfigusu, pemfigus eritematozus, paraneoplastik pemfigus bu başlıkta sayılabilir.

Paraneoplastik Pemfigus

Non-hodgkin lenfoma veya kronik lenfositik lösemi gibi hematolojik maliniteler başta olmak üzere eş zamanlı malinitesi olan hastalarda pemfigus düşündürecek klinik lezyonlar görüldüğünde akla gelecek pemfigus formudur. Bazı durumlarda pemfigus kliniği, malinite tablosundan daha önce de ortaya çıkabilmektedir. Ağrılı mukozal ülserasyonlar ve şiddetli disfaji ile seyreden şiddetli oral mukoza tutulumuna sekellerle sonlanabilecek oküler, nazal veya genital tutulumlar eklenebilmektedir. Deri lezyonları ise pemfigus vulgaris ve foliaseusa göre polimorfik karakterde olup, klasik pemfigusu ve büllöz pemfigoidi düşündüren lezyonlar yanında, liken planusu, eritema multiformeyi, graft-versus-host hastalığını düşündüren lezyonlar şeklinde ortaya çıkabilmektedir. Pulmoner tutulum karakteristik olup mortalite için önemli risk taşır.

B. Pemfigoid grubu hastalıklar

Pemfigoidler, deri ve/veya mukozaları etkileyen gergin vezikülöbüllöz lezyonlar ve erozyonlarla karakterize, ek olarak ise inflamatuar lezyonlarla seyredebilen bir grup otoimmün büllöz hastalığın genel adıdır. En sık gözlenen formu büllöz pemfigoiddir.

a. Büllöz Pemfigoid

1. **Tanım:** Büllöz pemfigoid, sıklıkla deriyi etkileyen eritematöz veya non-eritematöz zeminde gergin görünümde vezikülöbüllöz lezyonlar, erozyonlar ve kaşıntı ile karakterize pemfigoid grubunun en sık hastalığıdır. Mukozalar pemfigus grubuna göre daha nadiren tutulmaktadır. Hastalık sıklıkla 60-70 yaşları sonrasında başlayıp ileri yaştaki bireyleri etkiler.

2. **Epidemiyoloji:** Büllöz pemfigoid nadir görülmekle birlikte en sık görülen otoimmün subepidermal büllöz hastalığı temsil etmektedir. Global olarak yıllık insidansı 1 milyon kişide 6 ile 43 yeni hasta arasında bildirilmekteyken, ülkemizdeki en geniş epidemiyolojik çalışmada pemfigoid hastalıklarının insidansı 1 milyon kişide 3. 5 olarak saptanmış, büllöz pemfigoid olguları bildirilen tüm olguların %93. 2'sini oluşturmuştur. Büllöz pemfigoid ortalama başlangıç yaşı, 70 yaş civarındayken, ülkemizdeki çalışmanın verilerine göre kadınlar daha fazla etkilenmektedir (1/1. 75).

3. **Etyopatogenez:** Büllöz pemfigoid hastalığında subepidermal ayrılmaya ve bül oluşumuna BP180 veya Tip 17 Kollajen ile BP230 olarak isimlendirilen, dermoepidermal kohezyonda rolü olan iki hemidezmozomal adezyon kompleks bileşenine karşı oluşan otoantikorlar neden olmaktadır.

4. **Klinik Özellikler:** Büllöz pemfigoid sıklıkla şiddetli kaşıntılı olabilen bir büllöz hastalık olarak seyreder. Eritematöz inflame derinin üzerinde, fleksural alanları daha baskın olarak etkileyen simetrik dağılımda gergin görünümde büller mevcuttur (Resim 2). Daha az sıklıkta mukozalar etkilenir, atrofik skar pek gözlenmez. Büllerin görülmediği non-klasik formda ise sıklıkla ürtikeryal ve/veya ekzematöz lezyonlar, kaşıntıya bağlı ekskoriasyonlar, prurigo papül ve nodüllerine rastlanır. Bu özellikler, hastalığın erken dönemini de işaret edebilmektedir. Hastanın diabetes mellitus, nörolojik ve kardiyovasküler hastalıklar gibi komorbiditelerinin varlığı araştırılmalıdır. Özellikle gliptin içerikli oral antidiyabetik kullanımı sorgulanmalıdır, mevcutsa uygun biçimde yönetimden kaldırılmalıdır.

Resim 2. Gergin görünümde bül ve erode krutlu lezyonlar

5. **Tanı-Ayırıcı Tanı:** Büllöz pemfigoid tanısı şu kriterler ile konulmaktadır:

   i. Destekleyici dört klinik kriterden üçünün bulunması: 1. 70 yaş üzeri hasta 2. Atrofik skar yokluğu 3. Mukozal tutulumun olmayışı 4. Baş ve boynu baskın olarak tutan büllerin olmayışı

   ii. Direkt immünfloresan inceleme (DIF) pozitifliği

   iiii. Otoantikorların serolojik olarak gösterilmesi (İndirekt immünfloresan veya ELISA)

   Bu kriterlerin sağlanması için perilezyonel biyopsiden DIF inceleme ve periferik kan örneklerinden seroloji çalışılmalıdır. DIF incelemede, büllöz pemfigoidde, dermoepidermal bileşke boyunca lineer IgG ve/veya C3 birikimi bulunur. Serolojik incelemelerden daha pratik olanı periferik kanda ELISA ile otoantikor incelemesidir. Anti-BP180 ve/veya anti-BP230 pozitifliği tanı kriterlerinden birini

oluşturmaktadır.

Yukarıdaki kriterlerle klinik olarak büllöz pemfigoid düşünülen bir hastada DIF pozitifliği ile tanı konur. DIF negatif/yapılamayan hastalarda ise uyumlu klinik tabloya ek olarak, subepidermal ayrılma gösteren histoloji, indirekt immunoforesan testlerden tuzda ayrıştırma testinde epidermal tarafa bağlanan IgG karakterinde otoantikorlar ve/veya ELISA ile anti-BP-180 ve/veya anti-BP230 pozitiflikleri tanıyı koydurur.

6. **Tedavi:** Hastalık şiddetine göre topikal veya sistemik olarak sıklıkla immünsupresif nitelikte ilaçlar kullanılır.

i. Hafif ve orta şiddette büllöz pemfigoid: Lokalize hastalıkta ilk sıra tedavi, güçlü veya çok güçlü bir topikal kortikosteroidin, sıklıkla klobetazol, lezyon üzerine uygulanmasıdır. Lokalize olmayan hastalıkta ise çok güçlü topikal kortikosteroidler, yüz dışında tüm deri alanlarına günde 1 veya 2 kez uygulanmaktadır. Oral prednizolon 0. 5 mg/kg/g ilk sıra tedavinin ikinci seçeneğini oluşturur. Bu şiddetteki hastalıkta doksisiklin ve dapson ikinci sıra tedavilerdir.

ii. Şiddetli büllöz pemfigoid: Başlıca ilk sıra tedavi, hafif şiddette olduğu gibi çok güçlü topikal kortikosteroidler ve oral prednizolon 0. 5 mg/kg/g tedavileridir. Ancak 1-3 hafta içerisinde hastalık kontrolü sağlanamazsa oral prednizolon dozu 0. 75 mg/kg/g dozuna çıkarılabilir veya başlangıçta kullanılmamışsa topikal çok güçlü kortikosteroidler eklenir.

Kortikosteroid tedavisinin kesilemediği, relaps gösteren hastalarda, metotreksat, azatiopürin veya mikofenolat kombinasyonları kullanılabilirken, immünsupresif seçeneklerin kullanılamadığı hastalarda, doksisiklin, dapson ve omalizumab tedavinin diğer seçeneklerini oluşturur. Yüksek dozda kortikosteroidlere de dirençli hastalıkta ise rituksimab, dupilumab ve IVIG gibi seçenekler tedaviye eklenebilir.

7. **Klinik Seyir ve Prognoz:** İleri yaş, nörolojik hastalık varlığı, genel durum bozukluğu, yüksek doz kortikosteroidlerin uzun süreli kullanımı hastalığın kötü prognozu için önemli işaretlerdir. Kaşıntı ve kutanöz lezyonlar etkilenmiş bireylerin yaşam kalitesini önemli ölçüde bozarken, hastalar benzer cinsiyet ve yaş grubundaki bireylere göre 2-3 kat yüksek mortaliteye sahiptir.

b. Diğerleri

Müköz Membran Pemfigoidi: Oral ve oküler başta olmak üzere, nazal, nazofaringeal, anogenital, laringeal ve özefageal mukozaları baskın olarak etkileyen, mukozalar ve deride skarlar ile seyreden bir grup otoimmün hastalığı tanımlar. Hastalar, BP180, BP230, laminin 332, tip 7 kollajen gibi adhezyon komleks bileşenlerine karşı otoantikorlara sahiptir.

Edinsel Epidermolizis Bülloza: Deri ve mukozalarda inflamatıar veya non-inflamatuar karakterde lezyonlara eşlik eden vezikülobüllöz lezyonlar ve erozyonlar ile karakterize nadir bir subepidermal otoimmün büllöz hastalıktır. Hastalar kollajen tip 7'ye karşı otoantikorlara sahiptir.

Lineer IgA Dermatozu: Deride, daha nadiren de mukozalarda, kaşıntılı ürtikeryal papül ve plaklar ile simetrik olma eğiliminde vezikülöbüllöz lezyonlarla seyreden IgA aracılı subepidermal otoimmün büllöz hastalıktır. Hastalığın ortaya çıkışında, vankomisin başta olmak üzere ilaçlar önemli bir faktör iken, DIF incelemede dermoepidermal bileşkede baskın olarak lineer IgA birikimi önemli özelliğidir. Çocukluk döneminin en sık otoimmün büllöz hastalığı olup bu dönemdeki hastalık, çocukluğun kronik büllöz hastalığı olarak da isimlendirilir.

Anti-p200 Pemfigoidi: Gergin vezikülobüllöz lezyonlar ve ürtikeryal lezyonlar ile büllöz pemfigoidi andırsa da, palmoplantar, baş-boyun ve mukozal tutulumun daha sık oluşu, skar ve milia gelişiminin fazlalığı ve psoriasis eşliğinin dikkat çekici ölçüde olmasıyla klinik olarak ayrılan subepidermal otoimmün büllöz hastalıktır. Hastalar sıklıkla anti-laminin γ1 otoantikorlarına sahiptir.

C. Dermatitis Herpetiformis

1. **Tanım:** Dermatitis herpetiformis, glutenin tetiklediği kaşıntılı polimorfik deri lezyonları ile seyreden subepidermal granüler IgA birikimi ile karakterize kronik seyirli otoimmün bir hastalıktır. Hastalığa farklı tutulum şiddetleriyle çölyak hastalığına benzer bir enteropati eşlik edebilmektedir. Bu haliyle çölyak hastalığının, deri ve barsak tutulumu gösterebilen spesifik bir formu olarak değerlendirilmektedir.

2. **Epidemiyoloji:** Dermatitis herpetiformis nadir bir hastalık olup en sık bildirildiği Kuzey Avrupa ve ABD verilerine göre yıllık insidansı 1 milyon kişide 10 ile 35 yeni hasta arasındadır. Ülkemize ait bir sıklık verisi halen bulunmamaktadır. Çölyak hastalığı sıklığı son dekatlarda artış gösterirken, dermatitis herpetiformis sıklığında azalma dikkat çekicidir. Çölyak hastalığına ters olarak hastalık tüm yaşlara bakıldığında erkekleri daha sık etkilemektedir. Genç erişkinleri daha çok etkileyen hastalıkta, 20 yaş altında ise kadınlar daha sık etkilenmiş görünmektedir (E/K oranında, 3/2 ile 2/3 değişimi).

3. **Etyopatogenez:** Hem çölyak hastalığı, hem dermatitis herpetiformis için HLA-DQ2 ve HLA-DQ8 haplotip alelleri ile yakın ilişki iyi bilinmektedir. Gelişimlerinde gluten ile ilişkileri net olarak gösterilmiş doku transglutaminazına karşı IgA karakterinde otoantikorlar çölyak hastalığı için tipik iken, epidermal transglutaminaza karşı olanları ise dermatitis herpetiformis gelişimine sebep olmaktadır. Dermal papillalarda birikerek nötrofil kemotaksisi ile lokal inflamatuar süreci tetiklerler.

4. **Klinik Özellikler:** Dermatitis herpetiformis sıklıkla ekstansör deri alanlarını tutan şiddetli kaşıntılı polimorfik papüloveziküler lezyonlarla karakterizedir (Resim 3). Kaşıntı ve yanma hissi hastalığın başlangıç işaretleri olup herpetiform paternde grube lezyonlar, simetrik dağılımda dizler, dirsekler, omuzlar, sırt ve kalçaları etkiler. Kaşıntının şiddeti primer veziküler lezyonları maskelerken, muayenede sıklıkla ekskoriasyonlar, krutlar ve erozyonlar saptanır. Bu lokalizasyonlardaki sağlam veziküller tanı için çok değerlidir. Akral peteşi ve purpura tabloya eşlik edebilirken mukozal tutulum oldukça nadirdir.

   Gastrointestinal yakınmalar hastaların %15-20'sinde ortaya çıkabilirken, çölyak hastalığı ilişkili araştırmalara ek, komorbid durumlar için tiroid hastalıkları başta olmak üzere diabetes mellitus ve malinitelere dönük değerlendirmeler de önerilir.

5. **Tanı-Ayırıcı Tanı:** Dermatitis herpetiformisten şüphelenildiğinde aşağıdakiler dikkatle yapılmalıdır: Detaylı medikal öykü ve fizik muayeneye ek olarak, birisi deri lezyonlarından histopatolojik inceleme için, diğeri perilezyonel olarak DIF inceleme için, iki adet deri biyopsisi alınmalıdır. IIF ve/veya ELISA testleri için kan örnekleri ile gastroenterolojik değerlendirme de yapılacaklar arasındadır.

   Histopatolojik incelemede tipik olan dermal papüllalarda nötrofilik mikroapselerdir. DIF inceleme altın standart test olup, sıklıkla dermal papilla uçlarında mikrogranüler veya mikrogranüler-fibriller paternde IgA birikimi ve dermoepidermal bileşke boyunca mikrogranüler IgA birikimi tanı koydurucu başlıca özelliklerdir.

   Hastalığın tanısı, iki major kriter ile, klinik olarak dermatitis herpetiformisi destekleyen özellikler ve DIF inceleme pozitifliği ile, konulmaktadır. Tekrarlayan DIF negatifliklerinde ise ek minör özelliklere başvurmak gerekmektedir. Dermatitis herpetiformis ayırıcı tanısında diğer otoimmün büllöz hastalıklar yanında, atopik dermatit, diğer ekzemalar, skabiyes, insekt reaksiyonları ve folikülitler akılda tutulmalıdır.

Resim 3. Kol ekstansör yüzde grube veziküler lezyonlar, ekskoriasyonlar, krutlar

6. **Tedavi:** Dermatitis herpetiformis tedavisinin temelini, dapson eşliğinde veya yalnız başına glutenden uzak diyet oluşturur. Sülfasalazin, topikal kortikosteroidler, antihistaminler kısmi katkı sağlayabilir. Glutenden uzak diyetin yaşam boyu sürmesi gereklidir. Dapson kullanımını gerektiren durumlar ise özellikle hastalığın başlangıcında ve süreçte şiddetli hastalık aktivitesi, glutensiz diyete iyi olmayan yanıt, glutensiz diyete düşük uyum durumlarıdır. Dapson öncesinde serum glukoz-6-fosfat dehidrojenaz düzeyleri mutlaka ölçülmelidir. Ardından 25-200 mg/kg gün olacak dozlarda şiddete göre planlanan dapson tedavisi hayata geçirilebilir.

7. **Klinik Seyir ve Prognoz:** Yaşam boyu glutensiz diyet esastır. Relapslarda glutensiz diyete uyum gözden geçirilmeli, gerekli ise dapson tedavisi, klinik ve laboratuar bulgularına göre plana eklenmelidir. Hastalığın seyrinde, komorbid durumlar olan tiroid hastalıkları başta olmak üzere otoimmün hastalıkların gözden geçirilmesi ile glutensiz diyet ve dapson ilişkili ön plana çıkabilecek kardiyovasküler risk artışının değerlendirilmesi önem taşır. Çölyak hastalığından daha düşük bildirilen lenfoproliferatif hastalıklar hakkında ise klinik şüphe varlığında araştırmalar gerekir.

Kaynaklar

1. Joly P, Horvath B, Patsatsi A, et al. Updated S2K guidelines on the management of pemphigus vulgaris and foliaceus initiated by the european academy of dermatology and venereology (EADV). J Eur Acad Dermatol Venereol 2020;34(9):1900-1913.
2. Yayli S, Harman M, Bulbul Baskan E, et al. Epidemiology of Pemphigus in Turkey: One-year Prospective Study of 220 Cases. Acta Dermatovenerol Croat 2017;25(3):181-188.
3. Borradori L, Van Beek N, Feliciani C, et al. Updated S2 K guidelines for the management of bullous pemphigoid initiated by the European Academy of Dermatology and Venereology (EADV). J Eur Acad Dermatol Venereol 2022;36(10):1689-1704.
4. Durdu M, Bozca BC, Enli S, et al. A multicentre prospective analysis of the incidence of pemphigoid diseases in Turkey. Australas J Dermatol 2021;62(4):e496-e503.
5. Rashid H, Lamberts A, Borradori L, et al. European guidelines (S3) on diagnosis and management of mucous membrane pemphigoid, initiated by the European Academy of Dermatology and Venereology - Part I. J Eur Acad Dermatol Venereol 2021;35(9):1750-1764.
6. Kridin K, Kneiber D, Kowalski EH, Valdebran M, Amber KT. Epidermolysis bullosa acquisita: A comprehensive review. Autoimmun Rev 2019;18(8):786-795.
7. do Vale ECS, Dimatos OC, Porro AM, Santi CG. Consensus on the treatment of autoimmune bullous dermatoses: dermatitis herpetiformis and linear IgA bullous dermatosis - Brazilian Society of Dermatology. An Bras Dermatol 2019;94(2 Suppl 1):48-55.
8. Kridin K, Ahmed AR. Anti-p200 Pemphigoid: A Systematic Review. Front Immunol 2019 Oct 22;10:2466.
9. Görög A, Antiga E, Caproni M, et al. S2k guidelines (consensus statement) for diagnosis and therapy of dermatitis herpetiformis initiated by the European Academy of Dermatology and Venereology (EADV). J Eur Acad Dermatol Venereol 2021;35(6):1251-1277.

BÖLÜM 5

ÜRTİKER, ANJİOÖDEM, İLAÇ ALERJİLERİ (DERMATOALERJİ)

1. **Ürtiker**
2. **Anjioödem**
3. **Anafilaksi**
4. **Kutanöz İlaç Allerjileri**
   a. Kutanöz İlaç Reaksiyonları
   b. Sistemik Semptomlu İlaç Reaksiyonlar (DRESS, TEN, AGEP)

TÜRK TABİPLERİ BİRLİĞİ

BURSA TABİP ODASI

ÜRTİKER

Prof. Dr. Rafet KOCA[1]

1. TANIM:

Ürtiker, kaşıntılı ve ödemli papül ve/veya plaklarla (ürtika), derin dermis veya subkutis tutulumuna bağlı anjioödemle (AÖ) ya da her ikisinin birden oluşumu ile kendini gösteren bir hastalıktır. Ürtikerli hastalardaki kabarıklığın 3 tipik özelliği vardır:

- Hemen her zaman refleks eritemle çevrili, değişken boyutlarda merkezi bir kabarıklık
- Lezyonlarda kaşıntı veya bazen yanma hissi
- 24 saat içinde derinin hiçbir sekel bırakmadan normal görünümüne dönmesi

Anjioödem, derin dermal /subkutan ya da mukozal/submukozal dokulardaki kan damarlarında permeabilite artışına bağlı olarak oluşan şişlik (ödem) ile ayırt edilir. Gerginlik ve bazen ağrının eşlik ettiği, eritemli ya da deri rengindeki şişlikler, ürtiker plaklarına oranla çok daha yavaş geriler (72 saate kadar sürebilir). AÖ başta histamin olmak üzere, mast hücre mediyatörleri ya da bradikininle yönlendirilen vasküler bir reaksiyon olarak tanımlanır.

2. SINIFLANDIRMA

Ürtiker, süresine göre akut veya kronik olarak ve kesin tetikleyicilerin rolüne göre uyarılabilir veya spontan olarak sınıflandırılır. Altı haftadan kısa süren ürtiker kliniğine “akut ürtiker” (AÜ), altı hafta ya da daha uzun süren ve haftada ikiden daha fazla ürtiker atağı olan klinik tablo ise kronik ürtiker (KÜ) olarak tanımlanır. Altı haftadan uzun süren, ancak haftada ikiden daha az atak gelişen klinik durum için “epizodik KÜ” tanımı kullanılmaktadır. KÜ günlük veya hemen hemen günlük belirti ve semptomlarla veya aralıklı/tekrarlayan bir seyirle seyredebilir.

Son yıllarda yapılan araştırmaların sonuçları eşliğinde patogenezde bazı yeniliklerin bulunması ile ürtiker sınıflandırmasında değişiklikler olmuştur. Hastalığın patogenezinde endojen antijenlerin rolünün tespiti sınıflandırmayı değiştirmiştir. Nedeni bulunamayan ürtiker için kullanılan “kronik idiyopatik ürtiker” ve endojen antijenler nedeni ile oluşan ürtiker için kullanılan “kronik otoimmün ürtiker” tanımlamalarından vazgeçilmiş, bunların yerine “kronik spontan ürtiker (KSÜ)” tanımı kabul görmüştür.

Belirlenebilen fiziksel veya diğer uyaranların varlığında ortaya çıkan kronik ürtikerler için “Kronik Uyarılabilir Ürtiker” (KUÜ) tanımı kullanılmaktadır. KUÜ başlığı altında incelenen kolinerjik ürtiker, akuajenik ürtiker ve temas ürtikeri, fiziksel olmayan uyarılabilir ürtiker klinik alt tiplerini oluştururlar. Güncel ürtiker sınıflaması Tablo 1’de görülmektedir.

3. EPİDEMİYOLOJİ

Ürtiker konusunda epidemiyolojik veriler yetersiz ve uyumsuzdur. Verilerin farklı ürtiker tipleri için ve farklı ülkelerde yapılmış olması bunda önemli rol oynamaktadır. Yaşam boyu ürtiker prevelansı yaklaşık %9 olarak bulunmuştur. Hastaların üçte biri hem ürtiker plakları hem de AÖ ile başvururken, %30-40’ı izole ürtiker lezyonları ve %10-20’si ise izole AÖ ile başvurur. Herhangi bir ürtiker türü için yaşam boyu prevalans tahminleri, yaş aralığına, popülasyonun seçim yöntemine ve coğrafi konuma bağlı olarak %1 ila %24 arasında değişmektedir. AÜ ve KÜ kadınlarda daha yaygındır. Çoğu çalışmada

1. Zonguldak Bülent Ecevit Üniversitesi, Tıp Fakültesi Deri ve Zührevi Hastalıklar AD, Zonguldak

erkek:kadın oranları 1:2 olarak bulunmuş, ancak bu fark yaşlılarda, çocuklarda ve kolinerjik ürtiker ve gecikmiş basınç ürtikeri için daha az belirgindir. Yaşamlarının belli bir döneminde insanların yaklaşık %15-20'sinin (Avrupa'da %12-24 arasında) bir AÜ atağı geçirdiği belirlenmiştir. Global olarak bakıldığında KÜ'nün insanların %1-2'sini etkilediği (%0,5-5) ve etkilenen bu bireylerin 1/2-3/4'ünde (bazı kaynaklara göre %66-93'ünde) KSÜ, yaklaşık 1/3'ünde ise fiziksel (uyarılabilir) ürtiker varlığının saptandığı bildirilmiştir. AÜ ile başvuran olguların yaklaşık %20-45'inde KÜ gelişmektedir. KÜ en sık 25 ile 55 yaşları arasında görülür. Hastaların yarısında semptomlar 2 yıl sürerken, hastaların %20 'sinde 10 yıl sürmektedir.

Diğer ürtiker tiplerinin prevalansı ve insidansı daha düşüktür. Semptomatik dermografizm fiziksel ürtikerin en sık görülen formudur (%40-73). KUÜ hastalarının %7,3-37'sinde geç basınç ürtikeri, %2-28,5'inde semptomatik dermografizm, %2-13,4'ünde soğuk ürtikeri, %5-11'inde kolinerjik ürtiker, %0,4'ünde akuajenik ürtiker ve %0,4'ünden daha azında solar ürtiker saptanmıştır.

Çocuklarda bildirilen KÜ prevalansı, metodolojik yaklaşımlara göre değişkenlik göstermekle birlikte, %1-5 düzeyindedir. Ürtiker, çocuklarda yetişkinlerden daha az sıklıkta görünmektedir. Çocuklarda bildirilen herhangi bir tip ürtiker prevalansı %3,4-5,4 civarındadır.

4. PATOGENEZ

Ürtiker patogenezi tam olarak anlaşılamamakla birlikte, iki ana mekanizma üzerinde durulmaktadır. Birinci mekanizma hücre içi sinyal yolaklarındaki düzensizlikler sonucu mast hücreleri ve bazofillerin birbiriyle ve diğer hücrelerle etkileşimlerinin ve fonksiyonlarının bozulması görüşünü desteklerken, ikinci mekanizma ise hem mast hücrelerinin hem de bazofillerin immünoglobulin (Ig)E reseptörlerine bağlanan otoantikorlarla ilişkisi üzerinde durmaktadır. Bununla birlikte ürtiker oluşumunda asıl rol oynayan temel hücreler mast hücreleridir. Mast hücre aktivasyonu ürtiker semptom ve bulgularının oluşmasına neden olur. Mast hücrelerinin uyarılmasıyla salınan mediyatörler vazodilatasyona neden olarak vasküler geçirgenliği arttırır. Bu olay dermal ödem ve diğer efektör hücrelerin migrasyonu ile sonuçlanır. Mast hücre aktivasyonunun birçok nedeni tanımlanmıştır. Hem immünolojik hem de immünolojik olmayan yol ile mast hücreleri uyarılabilmektedir. Mast hücreleri çok sayıda elektron-yoğun, önceden oluşturulmuş (preform) ve yeni üretilen (preaktif) histamin, sitokinler ve kemokinler gibi efektör mediyatörlere sahip granüller içerirler. Mast hücre aktivasyonunu takiben üç temel olay meydana gelir: İlk aşama mast hücre degranülasyonu sonrası histamin, serotonin, tümör nekroz faktör-alfa, proteazlar ve proteoglikanlar gibi mediyatörlerin salınmasıdır. Daha sonra sitokin ve kemokin sentezi ile devam eden enflamasyonun geç fazı başlar. Son olarak da lökotrien ve prostaglandin sentezi uyarılır. Uyaran çeşidine göre mast hücre aktivasyonu sonrası bu üç olaydan herhangi biri ya da hepsi gerçekleşebilir.

İmmünolojik tetikleyiciler arasında, IgE aracılı erken tip aşırı duyarlılık reaksiyonu, mast hücre aktivasyonunun klasik mekanizmasıdır. Bazı akut ürtiker veya epizodik ürtiker ataklarının patogenizinden sorumludur. Ürtikerde ilk gerekli adım belirli bir ligand ile membran reseptör etkileşimidir. Mast hücreleri ve bazofillerin yüzeyindeki FcεRI'nın (yüksek afiniteli IgE reseptörü) aktivasyonu ile olaylar zinciri başlamaktadır. Hücre yüzeyinde FcεRI'nın çapraz bağlanması, mast hücrelerinde ve bazofillerde depolanan mediyatörlerin degranülasyonuna yol açarken; bir yandan da bazı aktif maddelerin sentezini sağlamaktadır.

Akut ürtiker tanısı konulan olguların %30-50'sinin idiyopatik olduğu düşünülmekle birlikte en sık bildirilen nedenler enfeksiyonlar, ilaçlar ve besinlerdir. Ürtiker etiyolojisinden sorumlu tutulan ilaçların listesi Tablo 2'de sunulmuştur. AÜ mast hücrelerinin IgE aracılı olmayan uyarılımı (immünolojik olmayan yol) sonucunda da gelişebilir. Radyokonstrat ajanlar, viral ajanlar, opiyatlar, nonsteroid antiinflamatuvar ilaçlar (NSAEİ), nöropeptitler (*substance* P) ve bazı besinlerin mast hücresini doğrudan aktive ederek degranülasyona neden olurlar. Kompleman 3a (C3a), C4a ve C5a doğrudan mast hücrelerinin yüzeyi ile etkileşime girerek histamin salınımını tetikler.

Kronik spontan ürtikerli hastalarda tip I ve tip IIb olmak üzere iki tip otoimmün hipersensivite

reaksiyonu tanımlanmıştır. Tip I otoimmünite, otoalerji olarak da adlandırılır. "Otoalerji" terimi, kendi antijenlerine karşı, bazofillerin ve mast hücrelerinin degranülasyonunu teşvik edebilen IgE aracılı bir aşırı duyarlılık reaksiyonunu ifade etmektedir. En sık sözü edilen otoalerjenlerden biri IgE yapısındaki tiroperoksidaz (TPO) ve IL-23'dir. Tip IIb otoimmunite, IgG veya IgM yapısındaki otoantikorların, hedef hücre antijenlerine bağlanması sonucu oluşur. KSÜ'lü hastalarda ilk olarak IgE'ye karşı IgG tipi antikorlar, daha sonra FcεRI'a karşı IgG tipi otoantikolar (IgG–anti-FcεRI) tespit edilmiştir. KÜ'lü hastaların yarısından fazlasında fonksiyonel anti-IgE veya anti-FcεRI antikorlarının varlığı gösterilmiştir. Yüksek afiniteli IgE reseptörü, hem dermal mast hücrelerinin hem de bazofillerin yüzeyinde bulunmaktadır. Bu reseptöre karşı gelişen otoantikorlar, IgE'den bağımsız bir şekilde, bu hücrelerin kronik stimülasyonunu ve degranülasyonunu tetikleyebilmektedir.

Mast hücreleri veya histaminin rol oynamadığı ürtiker formları da vardır. Sorbik asit, sinamik asit, sinnamik aldehit, metil nikotinat veya dimetil sülfoksit gibi ajanlara bağlı oluşan kontakt ürtiker buna bir örnektir. Patogenezde epidermisten prostaglandin salınımının sorumlu olduğu öne sürülmektedir.

5. ETİYOLOJİ

5. 1. Akut ürtikerde etiyolojik faktörler

Akut ürtikerin çok sayıda potansiyel tetikleyicisi vardır (Tablo 3). Hastadan alınan öykü ve fizik muayene ile olası nedenler belirlemeye çalışmalıdır. Tek bir ürtiker atağı geçiren hastalarda, ürtiker bir enfeksiyona sekonder oluşabilir ve günler ila haftalar içinde kendiliğinden gerileyebilir. Sıklıkla virüslere bağlı üst solunum yolu enfeksiyonu da akut ürtiker nedenleri arasında yer alır. Viral hepatititler ve HIV ile enfeksiyon nadir ürtiker sebeplerindendir. Çocuklarda akut ürtikerin en yaygın nedeni enfeksiyonlardır. Akut ürtikerin diğer bir yaygın nedeni ilaçlardır. Bu durumda, semptomlar tipik olarak ilaca maruz kaldıktan sonra dakikalar ila saatler arasında başlar. AÜ'ye en sık neden olan ilaçlar arasında beta laktamlar, radyokontrast maddeler, sedatifler ve sülfonamidler gibi antibiyotikler yer alır. NSAİİ ve opioid türevleri doğrudan mast hücre salınımını tetikleyebilirler. Besinlere bağlı AÜ sıklıkla süt, yumurta, yer fıstığı, ağaç yemişleri, kabuklu deniz ürünleri, kanatlı balıklar, buğday, susam ve soyaya bağlı bildirilmiştir. Besin alerjisine bağlı oluşan ürtikeryal reaksiyonlar anafilaksiye neden olabileceği unutulmamalıdır. Tekrarlayan ve nedeni tespit edilemeyen ürtiker atakları durumunda, hepatit, tiroid hastalığı ve lösemi gibi alerjik olmayan nedenler araştırılmalıdır.

5. 2. Kronik ürtikerde etiyolojik faktörler

Kronik spontan ürtikerli olguların %50'sinde etiyoloji bulunamamaktadır. Uyarılabilir ürtikerde ise neden çoğunlukla bellidir. Uyarılabilir ürtikerde önemli olan ürtiker oluşmasına neden olan uyaranın eşik değerini saptamaktır.

İlaçlar: KSÜ'de ilaçlar genellikle immün olmayan mekanizma ile ürtikere neden olur. İlaçlar KSÜ'de lezyonların oluşumunu tetiklemekte veya alevlendirmektedir. Anjiyotensin dönüştürücü enzim (ACE) inhibitörleri ürtikerden bağımsız olarak AÖ'ye neden olabilmektedir.

Besin ve besin katkı maddeleri: KSÜ'de besinlerin rolü halen tartışmalıdır. Yetişkin ve çocuklarda besin ile ilişkili KSÜ olgularının çoğunluğunun psödoalerjik reaksiyon olduğu kabul edilmektedir. KSÜ'de besinlere bağlı Tip 1 erken tip aşırı duyarlılık reaksiyonu beklenmemektedir. Bu reaksiyonu gelişmesi için önceden maruziyet gerekmemekte ve genetik zeminde yatkın kişilerde ortaya çıktığı kabul edilmektedir. Psödoalerjik reaksiyonlar hem doğal besin içeriklerine hem de katkı maddelerine karşı oluşabilmektedir.

Enfeksiyonlar: KSÜ'de enfeksiyonların primer neden olmaktan çok, hastalığın seyrinde tetikleyici veya alevlendirici olarak rol oynamaktadır. Özellikle helikobakter pilori (H. pilori) KSÜ'de etiyolojik rolü en çok araştırılmış enfeksiyon ajanıdır. H. pilori enfeksiyonunun KSÜ oluşumu için bir risk faktörü olabileceği ve bu nedenle KSÜ etiyolojisinde araştırılması gerektiği rehberlerde vurgulanmaktadır. Diğer bakteriyel,

viral ve parazitik enfestasyonların da KSÜ'yü tetikleyebileceği bildirilmiştir.

Otoimmünite ve kronik enflamasyon ile seyreden hastalıklar: Otoimmün tiroidit (Hashimato tiroidi) KSÜ ile birlikteliği en sık bildirilmiş otoimmün hastalıktır. Tiroid hastalıkları KSÜ'lü hastalarda 2-3 kat daha fazla görülmektedir. Gastrit, reflü özofajit, safra yolları veya kesesi iltihabı, tip 1 diabetes mellitus ve bağ dokusu hastalıkları gibi diğer otoimmün hastalıkların görülme sıklığı daha azdır.

Malignite: Malignitelerin KSÜ etiyolojisindeki rolü kanıtlanamamıştır. Bununla birlikte literatürde lösemi, lenfoma, miyelom, tiroid, testis, over, mesane, kolon ve akciğer kanserleri gibi çok sayıda kanserle ilişkili KSÜ olgusu bildirilmiştir.

Duygusal stres: KSÜ'lü hastalarda birçok çalışma duygusal stresin rolü üzerinde durmaktadır Stres iki yönlü olarak etkileşim göstermektedir. Psikolojik stres, depresyon ve anksiyete ürtiker etiyolojisinde özellikle de akut atakların tetiklenmesinde ve alevlenmesinde rol oynayabilir. Fakat KSÜ'lü hastalarda anksiyeteye bağlı artmış huzursuzluk ve yoğun bir stresin olduğu bilinmelidir. Stresin ürtikeri tetiklediği, oluşan ürtikerin de strese neden olduğu görülmektedir.

5. 3. Kronik Uyarılabilir Ürtiker Klinik Tipleri

Kronik uyarılabilir ürtiker belirlenebilen fiziksel veya diğer uyaranların varlığında ortaya çıkmaktadır. Belirtiler ve semptomlar genellikle maruz kalınan bölgelere lokalizedir ve lezyonlar 2 saat sonra solar (gecikmiş basınç ürtikeri (GBÜ) hariç). KUÜ tanısı, hastadan alınan hikayeye ve provokasyon testlerinin sonuçlarına göre konur.

Semptomatik Dermografizm (SD): SD (*urticaria factitia*, dermografik ürtiker) en sık görülen fiziksel ürtiker tipidir. Dermografizm deriye yazı yazmak anlamına gelmektedir. Deriye uygulanan ovalama, sıkma, kaşıma veya bası gibi künt travmalar sonucunda gelişen kaşıntılı ürtika plakları ile ayırt edilir. KSÜ'ye en sık eşlik eden uyarılabilir ürtiker formudur. KSÜ'lü hastalarda görülme oranı %10-25'tir. Deriye uygulanan travmadan 3-5 dakika sonra travma hattı boyunca çizgisel bir kabarıklık oluşmakta ve ödem 15-60 dakika sürebilmektedir. Daha çok deriyi ovma sonrası deride oluşan kırmızı alan üzerinde çok sayıda küçük kabarık ürtikeryal papüllerle karakterize formuna kırmızı dermografizm adı verilmektedir. Beyaz dermografizm ise atopik dermatitte tanımlanmış bir formdur. Künt travma sonrası oluşan vazokonstriksiyona ve doku ödeminin damarlara yaptığı basıya bağlı olarak deride beyaz bir çizgi görünümü oluşumu ile karakterizedir. SD'nin etiyopatogenezi henüz tam olarak aydınlatılamamıştır. Travma sonrasında oluşan otoantikorlara bağlı spesifik IgE'lerin mast hücre degranülasyonunda sorumlu olduğu kabul edilmektedir. Genellikle psikosomatik problemlere eşlik edebilir. Çeşitli ilaçlar ve enfeksiyonlar (bakteriyel veya viral), enfestasyonlar SD'nin etiyolojisinde sorumlu tutulmuştur. SD her yaşta görülebilmekle beraber, sıklıkla genç erişkinlerde gözlenmektedir. Özellikle elbiselerin bası yapan kısımları ve derinin travmatize edilen alanları etkilenmektedir. Bu alanlarda çizgisel eritemli ödemli ürtikeryal plaklar oluşur. Tanı anamnez ile kolaylıkla konabilmekle beraber provokasyon testi tanıda yardımcı olur. Bunun için geliştirilmiş aletler vardır. En basit hali ile ön kol volar yüz veya üst sırt derisi künt bir cisimle (kapalı tükenmez kalem ucu, tahta spatula vs.) çizildikten 10 dakika sonra kaşıntılı ürtiker plağı oluşumu pozitif olarak değerlendirilir. Kaşıntısız ürtiker plağı non-semptomatik dermografizm olarak değerlendirilmelidir. Provokasyon testi daha bilimsel ve kalibre edilmiş dermografometre (*HTZ Dermographic tester* ve *FricTest®*) adı verilen aletlerde de yapılabilir.

Soğuk ürtikeri (SoÜ): Soğuk ile karşılaşma sonrası ve ardından derinin veya mukozanın tekrar normal ısısına gelmesinden sonra dakikalar içinde ortaya çıkan lokalize veya diffüz kaşıntılı ürtiker papül veya plakları ile veya AÖ ile karakterize bir fiziksel ürtiker formudur. SoÜ, SD'den sonra en sık görülen fiziksel ürtiker formudur. SoÜ; primer (idiyopatik) ve sekonder olarak sınıflandırılmaktadır. Bakteriyel viral ve paraziter enfeksiyonlar, ilaçlar, otoimmün hastalıklar (sistemik lupus eritematozus, romatoid artrit, otoimmün tiroidit) lenfoproliferatif hastalıklar (*Waldenström* makroglobulinemi, myelom) kriyoglobülinemi, besinler (yüksek protein içerikli besinler), böcek ısırıkları ve alerjen spesifik immünoterapi SoÜ etiyolojisinden sorumlu tutulmuştur. SoÜ patogenezi tam olarak bilinmemektedir. Otoalerji, otoimmünite, nörojenik yolaklar ve anormal ısı algılaması suçlanan bazı mekanizmalardır.

SoÜ'de eşik değerin altındaki sıcaklıkta mast hücrelerinden vazoaktif mediyatörler salgılanmaktadır. Bu mekanizma tam anlaşılamamakla beraber IgE antikorları ve fonksiyonel anti-IgE antikorları saptanmıştır. SoÜ'ü olguların %30-40'ında IgE veya yüksek afiniteli IgE reseptörüne karşı oluşmuş IgG veya IgM tipi otoantikorların saptanması patogenezde otoimmün mekanizmanın rolünü desteklemektedir. Fakat otoantijenin ne olduğu bulunamamıştır. SoÜ'de semptom ve bulgular lokalize lezyonlardan, anaflaksiye neden olabilecek sistemik semptomlara kadar geniş bir yelpazeyi içerir. Klinik bulgular soğuk ortam, soğuk su ile ilgili etkinlikler, soğuk yiyecek ve içecek tüketimi veya soğuk bir nesneyle temastan birkaç dakika sonra ortaya çıkar ve yaklaşık bir saat kadar devam edebilir. SoÜ'de soğuk hava ve rüzgar en önemli tetikleyiciler arasında yer alır. Özellikle geniş vücut yüzey alanlarının soğukla karşılaştığı yüzme aktivitesinde, soğuk infüzyon solüsyonlarının uygulanması ve hipotermik kardiyopulmoner by-pass cerrahisinde soğuğa bağlı anafilaksi riski çok yüksektir. En sık görülen bulgular lokalize veya jeneralize olabilen kaşıntılı ürtiker veya AÖ oluşumudur. Lezyonlar temas eden alana özel oluşmaktadır. Özellikle üst gastrointestinal sistem veya üst solunum yollarının soğukla teması sonrası dakikalar içinde dudak, dil, farinks veya larinks ödemi oluşabilir. Bunun dışında klasik SoÜ'den başka atipik SoÜ tipleride vardı. Tanı anamnez ve provokasyon testleri ile konur. Buz küpü veya *TempTest®* ile yapılan soğuk provokasyon testleri tanı koymayı kolaylaştırır. Fakat atipik SoÜ formlarında modifiye edilmiş testler kullanmak gereklidir. Buz testinde ön kol volar yüze plastik torbada içine konmuş bir buz küpü 5 dakika süre ile uygulanır. Olguların özelliklerine göre test süresi 30 saniyeden 20 dakikaya kadar değişebilir. Test alanı uygulamadan 10 dakika sonra değerlendirilmelidir. Kaşıntı ve yanma hissinin eşlik ettiği bir ürtiker plağı pozitif olarak kabul edilir.

Sıcak ürtikeri (SıÜ): Derinin sıcağa maruz kalması sonucunda oluşan kaşıntılı veya ağrılı ürtiker lezyonları ve/veya AÖ ile karakterize, çok nadir görülen kronik uyarılabilir bir ürtiker tipidir. SıÜ sıklıkla banyo yaparken ılık su başta olmak üzere, sıcak hava (radyatörler, ısıtıcılar), solar termal enerji (dış ortamda oturmak) ve sıcak nesneler ile temas (örn. sıcak su şişeleri) sonrası tetiklenebilir. Olguların %53'ünde SıÜ'ye baş ağrısı, baş dönmesi, karın krampları ve nefes darlığı gibi sistemik bulgular eşlik edebilir. Ayrıca, ani başlangıçlı SıÜ'de mukozal tutulum, AÖ ve senkop da bildirilmiştir. Hastalık genellikle kadınlarda daha sık görülmektedir. Sıcak ürtikerinin patogenezi henüz tam olarak açıklığa kavuşturulamamıştır. Klinik özelliklerine göre farklı alt tipler tanımlanmıştır. En sık görülen (%80) kazanılmış tip erken sıcak ürtikeridir. Lezyonlar sıcakla temastan sonra birkaç dakika içinde oluşur ve 1-3 saat kadar sürer. Erken SıÜ'de olguların 1/3'ünde sıcak içecek veya yiyecek tüketilmesi sonrasında damak ve dilde ödem, kaşıntı oluşabilmektedir. Olguların %20'sinde geç tip SıÜ görülür. Sıcakla temastan sonra 0,5-2 saat içinde ürtikeryal lezyonlar ve/veya AÖ oluşur ve 12-14 saat sonra kaybolur. Tanı anamnez ve provokasyon testleri ile konur. Ön kol volar yüzüne beş dakika süreyle 44 ºC sıcaklığında termofor uygulanır. 10 dakika sonra ürtiker gelişimi pozitif olarak değerlendirilir. Kalibre edilmiş ve daha bilimsel bir yöntem olan *TempTest®* ile yapılan provokasyon testleri tanı koymayı kolaylaştırır.

Solar Ürtiker (SÜ): SÜ, solar elektromanyetik radyasyonunun belirli dalga boylarına maruz kalmanın ardından kaşıntılı veya yanan ürtikeryal lezyonlar ve/veya AÖ oluşumu ile karakterize nadir görülen bir fiziksel ürtiker tipidir. SÜ nadir görülen bir fotodermatoz olup, çoğunlukla 20-40 yaşlar arasında başlar. Kadınlarda biraz daha sık görülmektedir. Hastaların %75-95'inde semptomlar 5-15 dakikadan daha kısa sürede oluşur, ancak 1 saati aşan gecikmeler bildirilmiştir. Kendiliğinden kaybolan kaşıntılı eritem veya kabarıklıklar en sık görülen belirtilerdir. Sadece AÖ oluşturan SU olguları da bildirilmiştir. Olguların %12'sinde mide bulantısı veya baş ağrısı gibi sistemik semptomlar gözlenir. Güneş banyosu gibi aşırı güneş ışığına maruz kalan olgularda senkop veya anafilaksi bildirilmiştir. Çoğu hasta birden fazla tetikleyici dalga boyuna tepki verirken, en sık görünür ışık ve/veya ultraviyole A dalga boylarına karşı reaksiyon oluşur. Reaksiyonu ortaya çıkaran dalga boyları (etki spektrumu) bireyler arasında farklılık göstermektedir. Araştırmalar serumdaki normal ve anormal kromoforlara karşı spesifik IgE'lerin oluştuğunu göstermiştir. Kromofor görevi gören prekürsör bir madde tetikleyici dalga boyundaki ışını absorbe ederek ortaya fotoalerjen bir maddenin oluşmasını sağlar. Fotoalerjene karşı oluşan spesifik IgE'ler mast hücre yüzeyine yapışarak, tekrar tetikleyici dalga boyundaki ışın ile karşılaşınca degranülasyona neden olur. Işınla karşılaşma sonrası ilk 5-15 dakika içinde kaşıntı ve yanma ile ortaya çıkan ürtikeryal lezyonlar genellikle 24 saatten kısa sürede iz bırakmadan gerilerler. Tanı anamnez ve provokasyon testleri ile konur. Prokovasyon için UVA ve UVB filtreli solar simülatör veya monokromator (UVA, UVB, görünür ışın) kullanımı önerilmektedir. Işın uygulanan alanda 10 dakika sonra gözle görülen ve palpe edilebilir ürtikeryal lezyon oluşumu pozitif reaksiyon olarak kabul edilir.

Geç basınç ürtikeri (GBÜ): Dikey basınç uygulanması sonrası temas bölgesindeki retiküler dermis ve subkuan yağ dokuda kaşıntılı veya ağrılı eritem ve ödem ile karakterize bir fiziksel ürtiker tipidir. Semptomlar basıdan 2-6 saat sonra (0,5-48 saat aralığında) ortaya çıkar ve 48 saat sonra geriler. GBÜ basınç uygulanan herhangi bir kutanöz veya mukozal bölgede oluşabilir. Lezyonlar elbiselerin kemer kısımları, iç çamaşırların askı kısımları ve dar kıyafetlerin sıktığı bölgelerde oluşabilir. Ayrıca yürüme, koşma, bisiklete binme ve cinsel ilişki gibi aktiviteler sırasında da lezyon oluşumu tetiklenebilir. GBÜ'nün patogenezi tam olarak aydınlatılamamıştır. Lezyonların oluşumunda derin dermis ve subkutan doku yerleşimli mast hücrelerinin rol oynadığı düşünülmektedir. GBÜ genellikle KSÜ ile birlikte gözlenir. Tanı hastadan alınan anamnez ve provokasyon testleri ile konulabilir. Provokasyon testi uygulamadan 4-6 saat sonra değerlendirilmelidir. Test alanında eritemli şişlik saptanması pozitif olarak değerlendirilir.

Titreşim anjioödemi (TAÖ): Titreşimli uyaranlara maruz kalan vücut bölgelerinde sıklıkla AÖ daha nadiren kaşıntılı ve ağrılı ürtikeryal plaklarla kendini gösteren bir fiziksel ürtiker tipidir. TAÖ ailesel ve edinsel formları vardır. Ailesel TAÖ'de semptomlar genellikle doğumla birlikte başlarken, edinsel tipte ise şikayetlerin ortalama başlangıç yaşı 32 olarak bildirilmiştir. Edinsel ve ailesel TAÖ'nün klinik özellikleri Tablo 4'de özetlenmiştir. TAÖ'nün patogenezi tam olarak anlaşılamamıştır. Ailesel TAÖ'de adezyon G proteini ile eşleşmiş reseptör E2 (ADGRE2) geninde mutasyon saptanmıştır. ADGRE2'ler mast hücre yüzeyinde bulunur ve sağlıklı kişilerde deri titreşime maruz kaldığında mast hücre degranülasyonunu önlemede rol oynar. Semptomlar tipik olarak dakikalar içinde başlar ve 24 saate kadar sürebilir. Bazı hastalarda semptomların titreşime maruz kaldıktan 4-6 saat sonra oluştuğu bildirilmiştir. Herediter TAÖ'de semptomları genellikle, yürüme, koşma (%73) veya masaj (%73) sonrası tetiklenen anjioödemsiz (%86) kabarıklıkları şeklindedir. Edinsel TAÖ'de, ağırlıklı olarak deri, mukozal yüzeylerde (%47) AÖ görülür ve bu olgularda semptomlar yürüme, koşma ile de tetiklenebilse de, bisiklete binme, araba kullanma ve motosiklet sürme gibi aktivitelerde sıklıkla AÖ'ye neden olur. Özellikle herediter TAÖ'ye nadir de olsa sistemik bulgular (baş dönmesi, senkop, hipotansiyon gibi) eşlik edebilir. Tanı hastadan alınan anamnez ve provokasyon testleri ile konur. Vorteks adı verilen tüp karıştırıcılar ile ön kol volar yüze beş dakika boyunca (1000 devir/dakika) titreşim uygulanır. Uygulamadan 10 dakika sonra değerlendirme yapılır. AÖ ve/veya ürtiker plaklarının oluşumu pozitif olarak değerlendirilir.

Akuajenik ürtiker (AkÜ): Herhangi bir sıcaklıktaki suyun deri ile teması (ter, tükürük ve gözyaşı dahil) sonrası oluşan KUÜ'dür. Nadir görüle bir ürtiker formu olup, insidans kadınlarda erkeklere göre biraz daha fazladır. Ürtiker suyun sıcaklığından ve pH'sinden bağımsız olarak oluşur. Klinik olarak, su ile temastan 20-30 dakika sonra 1-2 mm çaplı folikülosentrik yerleşimli kaşıntı, yanma ve iğnelenme gibi semptomlar gösteren ürtiker papülleri ile karakterizedir. Lezyonlar genellikle su ile temastan 30-60 dakika sonra geriler. Nadiren hastalarda hırıltı, nefes darlığı, baş ağrısı ve halsizlik gibi sistemik semptomlar oluşabilir. AkÜ'nün patogenezi tam olarak anlaşılamamıştır. Edinsel ve ailesel formu tanımlanmıştır. Tanı klinik öykü ve provokasyon testi ile konur. Provokasyon testi 35-37°C sıcaklıktaki su veya serum fizyolojik ile ıslatılmış bir havlu hastanın gövdesine en fazla 30-40 dakika süreyle bekletilerek yapılır. Ürtiker herhangi bir sıcaklıktaki su ile uyarılabilse de, soğuk veya sıcak ile uyarılan ürtikerden ayırt etmek için suyu sabit bir sıcaklıkta tutulmasında fayda vardır. Havlunun kaldırılmasından 10 dakika sonra test bölgesinde ürtikeryal papüllerin oluşması pozitif olarak yorumlanır.

Kolinerjik ürtiker (KoÜ): Egzersiz, sıcak suda banyo, emosyonel stres, acılı ve baharatlı gıdalar veya bazı içeceklerle vücut sıcaklığının aktif veya pasif olarak artması sonrasında kaşıntılı ürtikeryal papüller ile ayırt edilir. Tüm indüklenebilir ürtiker olgularının yaklaşık %30'unu ve tüm KSÜ'lerin yaklaşık %5'ini oluşturur. Genç kadın hastalarda daha sık görülür. Patogenezde birçok teori ileri sürülmüştür. İlki, kolinerjik sinir sisteminin kolinerjik ürtikere neden olduğudur. İkinci olarak, insan terinin bazı bileşenlerine karşı IgE aracılı bir alerji olasılığı üzerinde durulmaktadır. Üçüncü olası patogenez, stratum korneumdaki ter gözeneklerinin tıkanmasına bağlı oluşan hipohidroz sonrası inflamatuvar ter maddelerinin üst dermise kaçışıdır. Klinik olarak, gövde veya boyunda etrafı eritem ile çevrili çok sayıda küçük (1-3 mm) nokta şeklindeki kabarcıklar olarak başlayan lezyonlar, daha sonra yüz ve ekstremitelere yayılır. Lezyonlar hızla başlayıp 15-60 dakika gibi kısa bir sürede kaybolur. Nadiren sistemik bulgular ve anafilaksi eşlik edebilir. Konvansiyonel ter alerjisi tipi, foliküler tip, palpebral AÖ ile seyreden tip ve edinsel anhidroz ve/veya hipohidroz ile birliktelik gösteren tip olmak üzere dört grup KoÜ tanımlanmıştır. Tanı klinik görünüm, öykü ve provokasyon testi ile konur. Egzersiz testi veya sıcak su banyosu ile provokasyon testi yapılabilir.

Kontakt ürtiker: Şüpheli maddelerin deri veya mukozaya teması sonrası, temas alanında oluşan

ürtikeryal lezyonlar ile ayırt edilir. İmmünolojik olmayan ve immünolojik kontakt ürtiker olmak üzere iki formu tanımlanmıştır. İmmünolojik olmayan formu daha sık görülmekte ve temas eden maddeye karşı daha önce duyarlanmaya gerek yoktur. Lezyonlar sadece temas alanında görülür. En sık kozmetik bileşenler, ilaçlar, Peru balsamı, benzoik asit, sinamik alkol veya aldehit ve sorbik aside bağlı oluşur. İmmünolojik kontakt ürtiker ise, daha önce bir tetikleyiciye duyarlanmış hastalarda ortaya çıkan IgE aracılı bir aşırı duyarlılık reaksiyonudur. Hızlı reaksiyonlar 30-60 dakika içinde başlar ve 24 saatte tamamen geriler. Her iki formda en sık eller, kollar ve yüz etkilenir. Tanı öykü, klinik bulgular ve deri testleri ile konur. İmmünolojik kontakt ürtikerde şüpheli maddelerin deriye uygulanarak test edilmesi (açık test, ovma testi, delme testi[*prick* test], çizme testi ve kullanım testi[*use* test]) tanıyı doğrulamaya yardımcı olur. İmmünolojik olmayan kontakt ürtikerde ise şüpheli iritan maddeler normal görünümlü deriye açık bir şekilde temas ettirilerek test edilir.

6. ÜRTİKERDE TANI ve AYIRICI TANI

Ürtiker tanısı genellikle klinik muayene ile konur. Ürtiker ve AÖ, anafilaktik bir reaksiyonun bir bulgusu olarak ortaya çıkabilir. Ancak anafilaksi sistemik bir reaksiyondur ve çok sayıda sistemik bulgularla eşlik eder. Anafilaksi tanısı konulan olgularının yarısından fazlasında ürtiker eşlik etmektedir.

Ayırıcı tanıya giren diğer bir önemli hastalık da ürtikeryal vaskülittir (ÜV). ÜV bir immünkompleks hastalığı olup 24 saatten daha uzun süre devam eden ürtiker benzeri eritemli plaklar ile karakterizedir. Lezyonlarda kaşıntıdan ziyade yanma ve ağrı hissi olur. İyileşen lezyonların yerinde postinflamatuvar hiperpigmentasyon kalır. Lezyonlara sistemik bulgular eşlik edebilir ve akut faz reaktanları genellikle yüksek seyreder. Lezyondan alınan deri biyopsisinde lökositoklastik vaskülit bulguları vardır. Ürtiker ayırıcı tanısına giren hastalıklar Tablo 5'te özetlenmiştir.

7. ÜRTİKERDE TANISAL TESTLER

Akut ürtikerde kinik ve öyküde altta yatan bir hastalığa işaret eden bir bulgu yoksa, ulusal ve uluslararası kılavuzlar laboratuvar testi yapmaya gerek olmadığını vurgulamaktadır. Hastalığa neden olabilecek özel bir etiyoloji düşünülüyorsa ona yönelik tetkik (boğaz kültürü, idrar tetkiki gibi) yapılabileceği belirtilmektedir. Etiyolojide alerjik bir etken düşünülüyorsa, bu etkene yönelik deri delme (*prick*) testleri ve spesifik IgE testi yapılabilir. Kronik ürtikerde sorgulanması gereken öykü özellikleri Tablo 6'da sunulmuştur.

Kronik uyarılabilen ürtikerde tanı klinik öykü ve provokasyon testleri eşliğinde doğrulanır. Amaç hastada tanıyı doğrulamak ve ürtikeri tetikleyen faktörün eşik değerini belirlemektir. KSÜ'de seçilmiş olgularda etiyolojik faktörleri veya tetikleyicileri ortaya çıkarmak amacıyla tanısal testler yapılmaktadır. Ulusal ve uluslararası kılavuzlar KSÜ'de ayrıntılı bir laboratuvar araştırmayı önermemektedir. Hasta öyküsü ve klinik değerlendirme bulgularına göre sınırlı sayıda tetkik planlanması önerilmektedir (Tablo 7).

8. ÜRTİKER TEDAVİSİ

Akut ürtikerde öncelikle bir etken saptandıysa onun tedavisine yönelik yaklaşım gereklidir. Etken olduğu düşünülen ilacın kesilmesi veya altta yatan bir enfeksiyon varsa bunun tedavi edilmesi önerilir. Tedavinin amacı tam semptom kontrolü sağlamaktır. Özellikle AÖ ile başvuran akut ürtikerli olguların daha acil bir durum olduğu unutulmamalıdır. Hastaların yaklaşık 2/3'ünde ürtiker kendi kendini sınırlar ve ataklarının çoğu 2-3 hafta içerisinde kendiliğinden geriler.

Kronik spontan ürtiker tedavisinde temel amaç hastalığın remisyona girene kadar tedavi etmek ve mümkün olan en az tedavi ile hastalık kontrolünü sağlamaktır. KSÜ'de tedavi yaklaşımı dört ana başlıkta incelenebilir.

- Altta yatan nedenlerin bulunması ve ortadan kaldırılması
- Tetikleyici faktörlerden uzak durulması
- KUÜ'de tolerans geliştirmek
- Mast hücrelerinden mediyatör salınımını durdurmak ya da mediyatörlerin etkisini önlemek.

8. 1. Antihistaminler

Ürtikerin birçok semptomu H1 reseptörler aracılığı ile ortaya çıkmaktadır. O nedenle H1-antihistaminler (H1-AH) ürtiker tedavisinin ana ilacıdır. H1-AH'ler birinci kuşak (sedatif) AH'ler ve ikinci kuşak (nonsedatif) AH'ler olarak ikiye ayrılır (Tablo 8). Özellikle H1-AH'lerin ürtikerli hastalarda kaşıntıyı azaltmada %94 etkili olduğu gösterilmiştir. Sadece birinci kuşak H1-AH'lerin pareteral formları olduğundan, acil durumlarda tercih edilirler. İkinci kuşak H1-AH'lerin sadece oral formları olup KSÜ tedavisinde temel ilaçlardır. İkinci kuşak bazı H1-AH'lerin antiinflamatuvar etkileri de bulunmaktadır. H1-AH'ler kaşıntıyı azaltmada, ürtiker plaklarının sayısı ve büyüklüğünü azaltmaktan daha etkilidirler. Sedatif olmayan özellikleri nedeni ile KSÜ tedavisinde ikinci kuşaklar tercih edilmelidir. İkinci kuşak AH'ler KSÜ tedavisinde etkili ve güvenli bulunmuştur. İkinci kuşak H1-AH'ler dört kat doza kadar güvenle kullanılabileceği bildirilmiştir.

Sadece AÜ ile başvuran hastalarda, parenteral formu bulunan H1-AH'ler yavaş infüzyon veya kas içine enjeksiyon şeklinde uygulanmalıdır. Hipotansiyona neden olabileceğinden, intravenöz bolus AH uygulanmasından kaçınılmalıdır. AH tedavisine ek olarak, ürtikerin geç fazını bastırmak için 0,5-1 mg/kg dozunda prednisolon veya eşdeğerinde sistemik kortikosteroid kısa süre (maksimum 10 gün) verilebilir. Sistemik kortikosteroid kullanımı ürtiker atağının süresini ve şiddetini azaltabilir. Acil müdahale yapıldıktan sonra hastaya 3-4 hafta boyunca düzenli olarak kullanılması için ikinci kuşak H1-AH reçete edilmelidir.

KSÜ tedavisi ulusal ve uluslararası kılavuzlarda düzenlenmiştir. KSÜ'de önerilen ilk basamak tedavi, standart doz H1AH ile başlamaktır. Bu doz AH'ye 1-2 hafta içinde yeterli yanıt alınamazsa H1-AH dozu dört katına kadar artırılmalıdır. 2-4 hafta sonra yüksek doz ikinci kuşak H1-AH tedavisine cevap yetersiz ise veya semptomlar tolere edilemeyecek kadar şiddetli ise daha erken zamanda tedaviye Omalizumab eklenmelidir. 24 haftalık Omalizumab tedavisine yanıt vermeyen olgularda omalizumab kesilir ve H1-AH tedavisine siklosporin eklenir. Bu tedaviye de yanıt vermeyen olgularda alternatif tedavilere geçilmelidir. Tedavi basamakları arasında ürtiker atakları için 10 günü geçemeyecek şekilde 0,5-1 mg/kg dozunda prednisolon veya eşdeğerinde sistemik kortikosteroid verilebilir. 2021 tarihinde yayınlanan en son Avrupa (EAACI/GA²LEN/EuroGuiDerm/APAAACI) kılavuzuna göre KSÜ tedavi algoritması Şekil 1'de sunulmuştur. KSÜ'de H1-AH'ler şikayet oldukça ara sıra değil, düzenli olarak ara vermeden devamlı alınmalıdır. Ulusal ve uluslararası (Avrupa) Kılavuzlar tek başına H2-AH veya H1 ve H2-AH kombinasyonunu önermemektedir. Avrupa kılavuzu KSÜ tedavisinde lökotrien antogonistlerini de önermemektedir.

8. 2. Sistemik Kortikosteroidler

Ürtiker tedavisinde sistemik kortikosteroidlerin kullanımı pratikte yaygın olsa da, gerçekte yeterli bilimsel kanıt yoktur. Sistemik yan etkileri nedeni ile uzun süre kullanılması önerilmemektedir. Ancak kısa süreli kullanımda güvenlidirler. H1-AH'lere yeterli cevap alınamayan hastalarda kısa süre ve yüksek dozda (0,5-1 mg/kg/gün) kullanılabilirler. Topikal kortikosteroidlerin tüm ürtiker tiplerinin tedavisinde yeri yoktur.

8. 3. Omalizumab

Omalizumab (OMA) rekombinan DNA kökenli, IgE'ye karşı geliştirilmiş IgG1 kappa yapıda humanize monoklonal bir antikordur. OMA kanda serbest dolanan IgE'ye bağlanarak fizyolojik etkisini bloke eder. Mast ve bazofil yüzeyinde FcεRI reseptörüne bağlanmış olan IgE üzerine etkisi yoktur. Serbest IgE seviyesinin kanda azalması mast hücreleri, bazofiller, dendritik hücreler ve monositler üzerindeki FcεRI reseptör ekspresyonun azalmasına neden olur (*downregulation*). OMA 2014 yılında FDA ve

EMA tarafından KSÜ tedavisinde 12 yaş ve üzeri kullanımda onaylanmıştır. KSÜ alerjenlerin rol aldığı bir hastalık olmadığından, OMA dozu serum total IgE seviyesi ve vücut ağırlığından bağımsız olarak verilir. KSÜ'de OMA dört haftada bir subkutan yolla 300 mg olarak uygulanır. Ülkemizde yüksek doz H1-AH tedavisine cevap vermeyen KSÜ olgularında kullanımı onaylıdır.

Tablo 1. Güncel ürtiker sınıflandırması

AKUT ÜRTİKER (<6 hafta)	**KRONİK ÜRTİKER** (≥6 hafta)	
	Kronik Spontan Ürtiker	**Kronik Uyarılabilir Ürtiker**
		Semptomatik Dermografizm
		Soğuk Ürtiker
		Sıcak Ürtiker
		Solar Ürtiker
		Geç Basınç Ürtikeri
		Titreşim Anjioödemi
		Kolinerjik Ürtiker
		Akuajenik Ürtiker
		Temas Ürtikeri

Tablo 2. Ürtiker etiyolojisinden en sık sorumlu tutulan ilaçlar

Anti-inflamatuvarlar Aspirin NSAEİ
Antimikrobiyaller Penisilinler Sefalosporinler Sulfonamid Aminoglikozidler Tetrasiklinler
ACE inhibitörleri Enalapril, kaptopril
Radyokontrast maddeler
Narkotik analjezikler Opiatlar, kodein, morfin
Kas gevşeticiler
Antifungaller Flukonazol, ketokonazol
İntravenöz sıvılar ve kan ürünleri Dekstran, sorbitol, mannitol Tam kan, eritrosit süspansiyonu, plazma
Polipeptit hormonlar İnsülin, kortikotropin, vazopressin
Anestezik ajanlar
Hipnotikler
Kontraseptifler
Monoklonal antikorlar
Vitaminler
Aşılar
Diğerleri Kinin Hidralazin Pentamidin Atropin Polimiksin B Amfetamin
NSAEİ: Nonsteroid anti-inflamatuvar ilaçlar, ACE: Anjiyotensin dönüştürücü enzim

Tablo 3. Akut ürtiker tetikleyicileri

Neden	Sık bildirilenler
İdiyopatik	
Enfeksiyonlar	**Viral** Adenovirus Enterovirus Rotavirus *RSV* *HIV* Influenza Hepatit A **Bakteriyel** Streptokok Stafilokok H. Pilori **Paraziter** *Ancylostoma,* *Strongyloides,* *Filaria,* *Echinococcus,* *Trichinella,* *Toxocara,* *Fasciola,* *Schistosoma mansoni* *Blastocystis hominis* *Yersinia ent.* **Diğer** Mikoplazma pnömoniya *Plasmodium falciparum*
İlaçlar	**Spesifik IgE reseptörleri üzerinden çapraz bağlanarak:** Antibiyotikler, kardiovasküler ilaçlar, antikonvülsanlar **Direkt mast hücre degranülasyonu yapanlar:** Opioidler, kodein, polimiksin B, tubokurarin, atropin, hidralazin, pentamidin, kinin, radyo-kontrast medya, kürar, vankomisin, dekstran **Farmakolojik olarak ürtikeri alevlendirenler**: Siklooksijenaz inhibitörleri (aspirin ve indometazin) **İmmunkompleks formasyonuyla kompleman aktivasyonu yapanlar:** Penisilin, sulfonamid, thiourasil, kolesistografik boyalar, difenilhidantoin, aminosalisilik asit, streptomisin **Psödoalerjik reaksiyon yapanlar:** Benzoik asit, butile hidroksitoluen, sülfit, aspartam, tartrazin, koruyucular, boyayıcı ajanlar
Besinler	İnek sütü Yumurta Balık ve deniz ürünleri Meyve (şeftali ve kivi) Fındık, ceviz, fıstık Buğday Maya

Tablo 4. Ailesel ve edinsel titreşim anjioödeminin klinik özellikleri

	Ailesel Titreşim Anjioödemi	Edinsel Titreşim Anjioödemi
Aile öyküsü	Var	Yok
Semptom başlangıcı	Genellikle doğumda	Erişkinlikte
Klinik bulgular	Anjioödem olmaksızın ürtikeryal lezyonlar daha sık	Daha sık anjioödem
Sistemik bulgular	Sık (fasiyal eritem, başağrısı, metalik tat)	Nadir (baş dönmesi, taşikardi, hipotansiyon, anafilaksi)
Semptomlar	Kaşıntı	Kaşıntıya ek olarak yanma, ağrı
Tetikleyici	Yürüme, koşma, masaj sık	Bisiklet, motorsiklet kullanımı sık
Atopi varlığı	Nadir	Sık

Tablo 5. Ürtiker ayırıcı tanısına giren hastalıklar

Klasik ürtikeryal lezyonlara eşlik eden hastalık veya sendromlar	Fiks atipik ürtikeryal lezyonların görüldüğü hastalıklar
Kriyopirin(aracılı) ilişkili periyodik sendromlar(CAPS)	• Kutanöz lupus eritematozus
Ailevi soğuk otoinflamatuvar sendrom	• Ürtikaryel vaskülit
Muckle-Wells sendromu	• Kutanöz mastositoz, ürtikerya pigmentoza
Kronik infantil nörolojik kutanöz artiküler sendrom(CINCA)	• Sweet sendromu
Schnitzler sendromu	• Fiks ilaç erüpsiyonu
Diğer otoinflamatuvar hastalıklar	• Büllöz pemfigoid
Vaskülit ve immünolojik durumlar	• Gebeliğin polimorfik hastalığı
• Ürtikeryal vaskülit (ÜV)	• Hipereozinofilik sendrom
• SLE	• Retiküler eritematöz musinöz
• Sjögren sendromu	**Hematolojik hastalıklar**
• Dermatomiyozit	• Non-Hodgkin lenfoma (B hücreli)
• Miks konnektif bağ dokusu hastalığı	• Waldenström makroglobulinemisi
• JRA	• Schnitzler sendromu
• Churge Strauss	• Monoklonal gamopatiler
• Wegener granulomatozisi	• Kiyoglobulinemi
• PAN	• Hipereozinofilik sendromlar
• Nötrofilik Ürtikeryal Dermatoz (NÜD)	• Eozinofiliye eşlik eden epizodik anjioödem (Gleich sendromu)
Otoinflamatuvar sendromlar	• Polisemia vera

Tablo 6. Kronik ürtikerde sorgulanması gereken öykü özellikleri

Hastalık süresi	Özgeçmiş
Başlangıç zamanı	Ürtiker atopi öyküsü
Atak sıklık ve süresi, tetikleyici etmenler	Psikosomatik / psikiyatrik hastalık
Günlük değişim	Alerji, infeksiyon
Hafta sonu, tatil gibi etkinliklerle ilişki	Eşlik eden diğer hastalıklar
Fiziksel bulgular	Gastrointestinal sorunlar
Ürtiker şekil, çap, dağılımı	Meslek, hobiler
Eşlik eden anjiödem	Stres öyküsü
Eklem ağrısı, ateş, karın ağrısı gibi sistemik bulgular	Cerrahi girişim öyküsü
Eşlik eden ağrı kaşıntı gibi subjektif bulgular	Sigara
Tetikleyici etmenler	**Aile öyküsü**
Fiziksel ajan veya egzersiz	Ailede ürtiker, atopi öyküsü
Besin	**Önceki tanısal test ve tedavi öyküsü**
İlaç	**Yaşam kalitesine etkisi**

Tablo 7. Kronik Spontan Ürtikerde (KSÜ) önerilen tanısal testler

Rutin tanısal tetkik	Öyküye dayalı ileri tanısal tetkikler
▪ Tam kan, ESH, CRP	▪ Enfeksiyöz hastalıklar ▪ Fonksiyonel otoantikorlar ▪ Tiroid hormon ve otoantikorları ▪ Alerji yönünden değerlendirme (deri testi, psödoalerjensiz diyet vb.) ▪ Uyarılabilir ürtiker için deri testleri ▪ Triptaz ▪ Lezyonel deri biyopsisi

ESH: eritrosit sedimentasyon hızı, CRP: C reaktif protein

Tablo 8. Antihistaminlerin sınıflandırması

Birinci Kuşak	İkinci Kuşak
Hidroksisizin (C)	Setrizin (B)
Feniramin (B)	Loratidin (B)
Klorfenoksamin (B)	Akrivastin (C)
Klemastin (C)	Fexofenadin (C)
	Desloratidin (C)
	Levosetrizin (B)
	Setrizin (B)

Şekil 1. Kronik spontan ürtiker tedavi algoritması

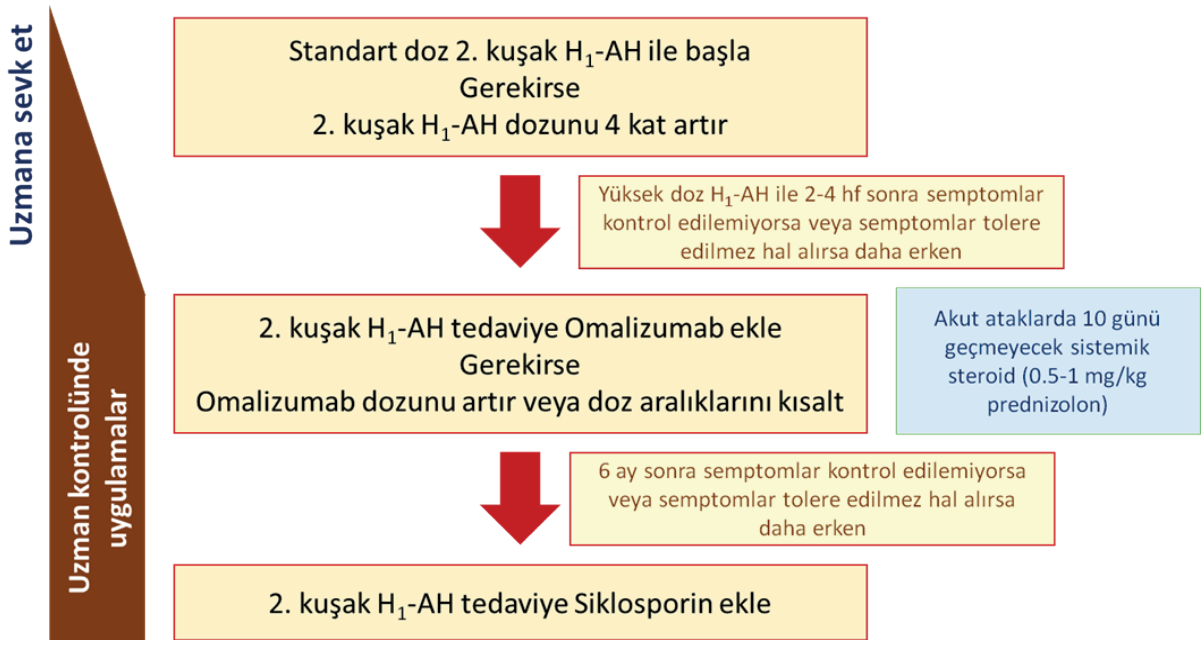

Kaynaklar

1. Kocatürk Göncü E, Aktan Ş, Atakan N et al. The Turkish Guideline for the Diagnosis and Management of Urticaria-2016. Turkderm - Arch Turk Dermatol Venerology 2016;50:82-98.
2. Szymanski K, Schaefer P. Urticaria and Angioedema. Prim Care Clin Office Pract 2023;50: 237–252.
3. Antia C, Baquerizo K, Korman A, Bernstein JA, Alikhan A. Urticaria: A comprehensive review Epidemiology, diagnosis, and work-up. J Am Acad Dermatol 2018;79:599-614.
4. Maltseva N, Borzova E, Fomina D et al. Cold urticaria – What we know and what we do not know. Allergy. 2021;76:1077–1094.
5. Kaplan A, Lebwohl M, Giménez-Arna AM, Hide M, Armstrong AW, Maurer M. Chronic spontaneous urticaria: Focus on pathophysiology to unlock treatment advances. Allergy. 2023;78:389–401.
6. Zuberbier T, Latiff AAA, Abuzakouk M et al. The international EAACI/GA²LEN/EuroGuiDerm/APAAACI guideline for the definition, classification, diagnosis, and management of urticaria. Allergy. 2022;77:734–766.
7. Sánchez-Borges et al. World Allergy Organization Journal 2021;14: 100546. doi. org/10. 1016/j. waojou. 2021. 100546.
8. Pozderac I, Lugović-Mihić L, Artuković M, Stipić-Marković A, Kuna M, Ferček I. Chronic inducible urticaria: classification and prominent features of physical and non-physical types. 2020;29:141-148.
9. Fukunaga A, Oda A, Imamura S, Mizuno M, Mizuno T, WashioK. Cholinergic Urticaria: Subtype Classification and Clinical Approach. Am J Clin Dermatol 2023;24(1): 41-54.
10. Rujitharanawong C, Kulthanan K, Tuchinda P, Chularojanamontri L, Metz M, Maurer M. A Systematic Review of Aquagenic Urticaria—Subgroups and Treatment Options. J Allergy Clin Immunol Pract 2022;10:2154-62.
11. McSweeney SM, Christou EAA, Maurer M, Grattan CG, Tziotzios C, McGrath JA. Physical urticaria: Clinical features, pathogenesis, diagnostic work-up, and management. J Am Acad Dermatol https://doi. org/10. 1016/j. jaad. 2023. 02. 062.
12. Pluta-Kubicz M. Brzoza Z et al. Chronic Urticaria—Pathogenesis, Diagnostics, Therapy and Influence of Coexisting Angioedema. J. Clin. Med. 2023, 12, 688.
13. Sánchez-Borges M, Ansotegui IJ, Baiardini I et al. The challenges of chronic urticaria part 2: Pharmacological treatment, chronic inducible urticaria, urticaria in special situations. World Allergy Organization Journal (2021) 14:100546. doi. org/10. 1016/j. waojou. 2021. 100546.
14. Greiner B, Nicks S, Adame M, McCracken J. Pathophysiology, Diagnosis, and Management of Chronic Spontaneous Urticaria: A Literature Review Clin Rev Allergy Immunol 2022 Dec;63(3):381-389.
15. Kolkhir P, Giménez-Arnau AM, Kulthanan K, Peter J, Metz M, Maurer M. Urticaria. Nature Reviews | Disease PRIMER. 2022;8: 61.

TÜRK TABİPLERİ BİRLİĞİ

BURSA TABİP ODASI

ANJİOÖDEM

Prof. Dr. Rafet KOCA[1]

1. TANIM

Anjioödem (AÖ), derin dermal /subkutan ya da mukozal/submukozal dokulardaki kan damarlarında permeabilite artışına bağlı olarak oluşan şişlik (ödem) ile ayırt edilir. Gerginlik ve bazen ağrının eşlik ettiği, eritemli ya da deri rengindeki şişlikler, ürtiker plaklarına oranla çok daha yavaş geriler (72 saate kadar sürebilir). Mukozal yüzeyler genellikle tutulur. En sık gözler, dudak, uvula, orofarinks, larinks, periorbital bölge, genital bölgeler, eller ve ayaklar etkilenir. AÖ gastrointestinal sistemi (GİS) de etkileyerek, kolik karın ağrısı, ishal, mide bulantısı ve kusma gibi bulgulara neden olabilir. AÖ ürtiker ile veya ürtiker olmadan ortaya çıkabilir. Anafilaksinin bir bulgusu olarak da karşımıza çıkabilir. AÖ başta histamin olmak üzere, mast hücre mediyatörleri ya da bradikininle yönlendirilen vasküler bir reaksiyon olarak tanımlanır. AÖ, kazanılmış (akkiz) ve herediter olmak üzere iki formu vardır. AÖ ilk kez 1882 yılında Quincke tarafından tanımlanmış, daha sonra 1888'de W. Osler hastalığın herediter (kalıtsal) olduğunu ortaya koymuştur. Son olarak 1963'te Donaldson ve Evans C1 esteraz inhibitörü (C1INH) eksikliğine bağlı hastalığın semptom ve bulgularının oluştuğunu ortaya koymuşlardır.

2. EDİNSEL (AKKİZ) ANJİOÖDEM (EAÖ)

1. **Tanım**: EAÖ mast hücre aracılı AÖ ve bradikinin aracılı AÖ olmak üzere iki ana klinik forma ayrılır. Mast hücre aracılı AÖ genellikle ürtiker gibi mast hücre degranülasyonuna bağlı ortaya çıkan mediyatörlere bağlı oluşur. Semptom ve bulgular alerjen temasından dakikalar ve saatler içinde başlar ve 24-48 saat içinde kaybolur. Sistemik tutulum genellikle görülmez. Bradikinin aracılı AÖ, ürtiker olmaksızın izole AÖ ile seyreden nadir bir hastalıktır. Bu tip AÖ'de alerjik reaksiyon bulguları görülmez. Genellikle saatler veya günler içinde oluşur. Mast hücre aracılı AÖ'den farklı olarak GIS tutulumu sıktır. Antihistamin ve kortikosteroid tedavisine yanıt alınmaz.

2. **Sınıflandırma**: 4 tip EAÖ formu tanımlanmıştır:

   1. İdiyopatik histaminerjik EAÖ **(IH-EAÖ):** Antihistaminler ile tedaviye yanıt veren nedeni bilinmeyen EAÖ.
   2. İdiyopatik non-histaminerjik EAÖ (**InH-EAÖ):** Antihistaminler ile tedaviye yanıt vermeyen nedeni bilinmeyen EAÖ.
   3. **ACEi-EAÖ**: Anjiyotensin-dönüştürücü enzim inhibitörü (ACEi) tedavisinden sonra ortaya çıkan EAÖ.
   4. **C1-INH-EAÖ**: C1-inhibitör eksikliği nedeniyle ortaya çıkan EAÖ.

2. 1 İdiyopatik histaminerjik edinsel anjioödem (IH-EAÖ)

IH-EAÖ bilinmeyen alerjik veya alerjik olmayan uyaranlarla tetiklenen mast hücre ve/veya bazofillerinin degranülasyonuna bağlı ortaya salınan mediyatörler ile oluşur. Bu tip AÖ genellikle ürtiker ile birlikte görülür. Akut tabloda etiyolojide ilaçlar, besinler, böcek ısırıkları ve sokmaları veya diğer çevresel alerjenler gibi uyaranlar sorumlu olabilir. Alerji ve diğer tetikleyici nedenler göz ardı edildiğinde ve bir etiyoloji tespit edilemediğinde, IH-EAÖ idiyopatik veya spontan olarak tanımlanır. Klinik semptom ve bulgular en fazla altı saat içinde hızla oluşur. Hastalarda tetikleyici faktörler tanımlanmamış ve ilaç öyküsü çoğunlukla belirsizdir. AÖ en fazla yüzü etkiler. Larinjeal ve GIS mukozası etkilenmez. Bu tip AÖ'de ölüm bildirilmemiştir. Tipik olarak ataklar antihistamin, kortikosteroid ve adrenalin tedavisine yanıt verir. Atakların önlenmesinde antihistaminler etkilidir. Herediter AÖ'de var olan aile öyküsü bu

1. Zonguldak Bülent Ecevit Üniversitesi, Tıp Fakültesi Deri ve Zührevi Hastalıklar AD, Zonguldak

formda yoktur.

2. 2. İdiyopatik nonhistaminerjik edinsel anjioödem (InH-AAÖ)

Etiyopatogenezi tam olarak açıklanamamış olsa da, bardikinin aracılı mekanizma ile oluştuğu üzerinde durulmaktadır. AÖ'yü tetikleyen etken bilinmemektedir. Klinik olarak en sık yüz tutulumu görülür.

Solunum yolları ve GIS mukozası tutulumu da bildirilmiştir. Ortalama atak süresi 48 saatten kısadır ve sık tekrarlar görülür. InH-AAÖ'nün etkili bir tedavisi yoktur. Başta traneksamik asit olmak üzere, yüksek doz antihistaminler, *icatibant*, *ecallantide*, C1-INH konsantreleri, kortikosteroidler, omalizumab ve diğer tedavi ajanları kullanılmaktadır. Traneksamik asit plazminojen aktivasyonunu inhibe ederek faktör XII aktivasyonunu ve plazmin tarafından C1-INH tüketimini azaltır. Amaç bradikinin oluşumu azaltmak veya durdurmaktır.

2. 3. Anjiyotensin dönüştürücü enzim inhibitörleri ile ilişkili edinsel anjioödem (ACEi-EAÖ)

Anjioödem, anjiyotensin dönüştürücü enzim inhibitörü (ACEi) tedavisinin iyi bilinen ve potansiyel olarak ölümcül bir komplikasyonudur. ACEi kaynaklı AÖ, vazoaktif peptit bradikinin birikiminin bir sonucu olarak ortaya çıkar. ACE bradikininin inaktif peptitlere parçalanmasını sağlamakta ve birikimini engellemektedir. ACEi bradikininin metabolizmasını engelleyerek birikimine neden olmaktadır. ACEi tipik olarak ürtiker olmaksızın AÖ oluşumundan sorumludur. Yapılan araştırmalarda hipertansiyon tedavisinde ACEi kullanan hastaların %0,1-0,7'sinde AÖ görüldüğünü ortaya koymaktadır. ACEi tedavisinin başlanması ile bulguların ortaya çıkması arasındaki süre değişkendir. Araştırmalar ACEi kaynaklı AÖ olgularının çoğunun tedavinin ilk haftaları ila ayları arasında ortaya çıktığını göstermiştir. Fakat olguların %50'sinde ACEi tedavisi başlandıktan bir hafta sonra bulgular ortaya çıkmaktadır. Fakat bazı olgularda belirtilerin ortaya çıkması 2 yıla kadar uzayabilir.

Klinik olarak AÖ solunum yoları ve GİS'nin subkutan doku ve mukozasında asimetrik yerleşimli ve gode bırakmayan ödem ile karakterizedir. Primer mediyatör bradikinin olduğundan beraberinde kaşıntı ve ürtiker gözlenmez. Genellikle baş ve boyun bölgesi en sık tutulan alanlardır. Dil, dudaklar, yüz ve larinkste ödem önemli bir bulgudur. Daha az sıklıkla olsa da visseral AÖ'ye bağlı karın ağrısı, ishal ve bazen barsak oklüzyonu görülebilir.

Tanı öykü ve fizik muayene ile konur. ACEi kullanan ve ürtiker eşlik etmeyen AÖ olgularında ACEi-EAÖ tanısı akla gelmelidir. ACEi ilişkili AÖ tanısını doğrulayan laboratuvar biyobelirteç yoktur. ACEi-EAÖ herediter AÖ'den ayırt edilmelidir. ACEi'ye bağlı AÖ tedavisi için onaylanmış bir medikal tedavi yoktur. Klinik çalışmalardan elde edilen verilerin yeterli kanıt değeri yoktur.

ACEi, AÖ öyküsü olan hastalarda kontrendike olup, alternatif bir antihipertansif ilaç kullanmalıdırlar. Öncelikle yeni atakların oluşmasını önlemek için ACEi kesilmelidir. Ancak ilacın kesilmesi tedavide tam etkili olmayabilir. İlacın kesilmesine rağmen AÖ'nün devam etmesinin nedeni tam açıklanamamıştır. Herediter AÖ tedavisinde onaylı, bradikinini hedefleyen ilaçlar (C1-esteraz inhibitör konsantresi, kallikrein inhibitörleri,) ACEi-EAÖ tedavisinde deneysel olarak kullanılmış ve başarılı bulunmuştur.

2. 4. C1 esteraz inhibitör eksikliğine bağlı edinsel anjioödem (C1-INH-EAÖ)

Herediter AÖ'nün aksine C1-INH bağlı EAÖ'de, C1-INH geninde (SERPING1) mutasyon yoktur ve ailede AE öyküsü bulunmaz. Cinsiyet ve ırk ayrımı görülmez. Özellikle otoimmün veya lenfoproliferatif hastalığı olan kişilerde daha sık bildirilmiştir. Monoklonal gammopatiler, B hücreli lenfomalar en sık bildirilen lenfoproliferatif hastalıklardır. Özellikle hastaların 1/3'ünde monoklonal gammopati olduğu gözlenmiştir. C1-INH-EAÖ'de, neoplaziye bağlı olarak C1-INH'nin aşırı tüketildiği veya otoimmün hastalıklarda anti-C1-INH otoantikorlarına bağlı C1-INH'nin işlevsiz hale geldiği kabul edilmektedir. Klinik olarak olguların çoğunluğu 40 yaşından sonra başlar. Herediter AÖ aksine aile öyküsü yoktur. Hastalar geçici gode bırakmayan ürtikerin eşlik etmediği, 2-5 gün süren asimetrik ödem atakları ile başvururlar. Ödem genellikle yüz, dudaklar, dil, larinks, ekstremiteler ve genital organlara lokalizedir. Yüzde ödem oluşması önemli bir bulgudur. Travma, stres, viral enfeksiyonlar atakları tetiklemektedir. Fakat her zaman bir tetikleyici bulmak zordur. Bazı hastalarda intestinal ödeme bağlı kolik tarzında karın ağrısı, bulantı, kusma ve diyare görülebilir. Olguların yarısında hayatı tehdit eden veya ölümle sonuçlanan hava yolu obstrüksiyonu bildirilmiştir. Tanı da öykü ve laboratuvar yardımcı olur. Aile hikayesinin olmaması herediter AÖ ayırıcı tanısında önemlidir. C4 ve C1-INH konsantrasyonu, C1-INH işlevi (fonksiyonu) ve C1q ölçümleri ile herediter ve edinsel C1-INH eksiklikleri birbirinden ayrılabilir. C1-INH-EAÖ'de C1-INH konsantrasyonu normal veya düşük, C1-INH işlevi ve C4 ile C1q düzeyleri düşüktür.

Tedavide *icatibant*, *ecallantide*, traneksamik asit ve androjenler gibi bradikinin aktivitesini azaltan ilaçlar kullanılır. Altta yatan lenfoproliferatif maligniteler ve otoimmün hastalıkların tedavisi tam veya kısmi remisyon sağlayabilir.

HEREDİTER ANJİOÖDEM (HAÖ)

1. **Tanım**: İlk defa 1888 yılında W. Osler AÖ'nün herediter (kalıtsal) olduğunu açıklamıştır. Ardından 1963'te Donaldson ve Evans C1 esteraz inhibitörü (C1INH) eksikliğine bağlı hastalığın semptom ve bulgularının oluştuğunu ortaya koymuşlardır. HAÖ üst solunum ve gastrointestinal yolların deri veya mukozal dokusunda epizodik ödem ile ortaya çıkan, nadir görülen ve potansiyel olarak yaşamı tehdit eden bir genetik hastalıktır.

2. **Epidemiyoloji**: Hastalığın prevalansının yaklaşık 1:50. 000 ila 1:100. 000 kişi olduğu tahmin edilmektedir. HAÖ Tip-I olguların yaklaşık %85'ini oluştururken, Tip-II ise yaklaşık %15'ini oluşturur. Irk ve etnik kökene bağlı olarak prevalansta herhangi bir farklılık bulunamamıştır.

3. **Etiyopatogenez:** HAÖ'lü hastalar, hastalığa neden olan genetik kusur ile doğarlar. Olguların yaklaşık %25'inde mutasyon denovo olarak oluşur ve bu nedenle ailede hastalık öyküsü bulunmamaktadır. HAÖ otozomal dominant bir kalıtım göstermekte olup, hastalığın çoğu formunda AÖ oluşumu için ortak mediyatör bradikinindir. HAÖ'nün de bulunduğu AÖ sınıflandırması Tablo 1'de gösterilmiştir. Çoğu HAÖ olgusunda C1-INH fonksiyonu normaldir, fakat düzeyi düşüktür. Klasik formlar olarak bilinen HAÖ Tip-I'de C1-INH düşük iken, Tip-II'de C1-INH işlevsizliği vardır. Tip-I ve Tip-II HAÖ, C1-INH'yı kodlayan 11. kromozomda (11q12-q13. 1) bulunan SERPING1 genin mutasyonu bağlı oluşmaktadır. C1-INH, α-2 globülin yapısında bir serin proteaz inhibitörüdür. C1-INH kompleman, kinin-kallikrein ve koagülasyon-fibrinolizis sistemleri üzerinde düzenleyici rolü vardır. C1-INH plazma kallikreinini ve faktör XIIA'yı inhibe ederek klasik kompleman yolağını baskılar. HAÖ'de C1-INH'nın rolü Şekil 1'de gösterilmiştir. Tip-III HAÖ (HAÖ-nC1-INH) ise, C1-INH düzeyi ve işlevleri normal olan bir form olup, çok daha az görülür. Bu olguların %25-30'unda faktör XII'yi (Hageman faktör) kodlayan gende (kromozom 5q 35. 3) otozomal dominant geçişli bir mutasyon gösterilmiştir (HAÖ-FXII). Bu nedenle HAÖ-nC1-INH olguları F-XII mutasyonu olanlar ve olmayanlar olarak ikiye ayrılmıştır. Faktör XII mutasyonun olmayan hastalar ise "HAE-UNK" (*hereditary angioedema-unknown*) olarak sınıflandırılmıştır.

4. **Klinik**: Klinik olarak Tip-I ve II HAÖ'de ataklar çocukluk çağında (ort. 8-12 yaşlarında) başlar. Pubertede kötüleşen hastalık yaşam boyu devam eder. 2-3 yaş gibi erken yaşlarda veya ileri yaşlarda semptomları ortaya çıkan olgular da vardır. Atakların sıklığı ve şiddeti farklılıklar gösterir. Semptomlar ne kadar erken başlarsa, prognoz o kadar kötüdür. Olguların %80'inde yüz, el ve ayaklarda gode bırakmayan ödem oluşur. Lezyonlarda kaşıntı hissi yoktur. Ekstremitelerde asimetrik ödem olması tipiktir. Deri ve sukkutan doku dışında, orofarinks, dil, hava yolları, visseral organlar ve genital bölge de etkilenebilir. Olguların %50'sinde şiddetli karın ağrısı, bulantı ve kusma eşlik eder. HAÖ'de GIS mukozasındaki ödeme bağlı oluşan abdominal ağrılar çok şiddetlidir. Olguların yaklaşık %25-30'unda atak öncesinde yorgunluk, huzursuzluk, grip benzeri semptomlar görülür. Ölümle sonuçlanabilen larinks ödemi, atakların %1'inden daha azında görülür. Atakları tetikleyen faktörler Tablo 2'de gösterilmiştir.

5. **Tanı**: HAÖ'de tanı anamnez, fizik muayene ve laboratuvar tetkiklerin yardımı ile konur. Aile öyküsü ve ürtiker eşlik etmeksizin AÖ ataklarının olması tanıda önemli bir kriterdir. Ürtiker olmaksızın izole AÖ ile başvuran hastalarda C4 taraması yapılmalı ve düşükse, HAÖ veya EAÖ'yü dışlamak için ek testler yapılmalıdır. C4 seviyesindeki düşüşler, AÖ'ye neden olan bradikinin seviyelerindeki artışlardan doğrudan sorumlu değildir, ancak kompleman yolunda bir sorun olduğunun göstermektedir. Farklı AÖ tipleri ile başvuran hastalardaki serum kompleman düzeyleri Tablo 3'de özetlemiştir.

6. **Tedavi**: HAÖ farmakolojik tedavisi 3 temele dayanır: AÖ ataklarının kontrol altına alınması (atak tedavi), riskli durumlarda AÖ ataklarının gelişmesinin önlenmesi (kısa süreli profilaksi) ve yeni AÖ

ataklarının ortaya çıkmasının önlenmesi (uzun süreli profilaksi). Erken tedaviyle atakların ağırlık düzeyi ve süresi azalmaktadır. Tüm hastalar akut atak tedavisi için en az iki doz ilaca ulaşabilir olmalıdır. AÖ'yü şiddetlendirme riski nedeniyle hastalar östrojen veya östrojen aktivitesi ve ACEi içeren ilaçlar almaktan kaçınmalıdır. HAÖ tedavisi için dünya çapında farklı endikasyonlar, dozlar ve güvenlik profilleri ile çeşitli ilaçlar onaylanmıştır.

C-INH konsantresi, (*plasma derived* C1 INH: pdC1-INH), bradikinin reseptör inhibitörü (*Icatibant*), kallikrein enzimi inhibitörleri (*ecallantide*, *lanadelumab*, *berotralstat*), atenue androjenler (danazol, stanozolol ve *oxandrolone*) HAÖ tedavisi ve profilaksisinde kullanılan ilaçlardır. HAÖ akut atak tedavisinde kullanılan ilaçların listesi Tablo 4'de özetlenmiştir.

6. 1. HAÖ akut atak tedavisi: C1-INH-HAÖ'lü hastalarda akut AÖ ataklarının tedavisi için kullanılan 4 spesifik ilaç vardır:

- ***Nanofiltre edilerek insan plazmalarından saflaştırılan C1-INH konsantresi (pdC1INH)*:** C1-INH replasman tedavisi FXIIa ve kallikreini inhibe etmektedir. Atak tedavisinde 1000 IU IV olarak uygulanır. Yeterli cevap alınmaz ise bir saat sonra ikinci bir doz uygulanabilir. Genellikle AÖ atakları 30-60 dakika içinde gerilemeye başlar.
- ***IV rekombinant insan C1-INH (rhC1INH)***: *pdC1INH* ile aynı mekanizma ile işlev görür.
- ***Icatibant***: Bradikinin beta 2 reseptör inhibitörüdür. SC yoldan uygulandıktan sonra hızla emilerek 30 dakika içinde maksimum konsantrasyona ulaşır. Hastaların semptomlarında yaklaşık iki saat içinde anlamlı düzelme sağlar. Hazır şırınga içinde bulunan, oda ısısında saklanabilen ve hastaların kendilerine SC yoldan uygulayabileceği bir preparattır. *Icatibant* altı saat sonra tekrar uygulanabilir. Bir gün içinde en fazla üç enjeksiyon yapılabilir.
- ***Ecallantide***: Güçlü bir kallikrein enzimi inhibitörü olarak işlev görür.

Atak tedavisinde bu ilaçlara ek olarak IV sıvı replasmanı, ağrı kontrolü ve destekleyici tedaviler gibi semptomatik tedaviler başlanmalıdır. Spesifik tedavi ajanları yoksa taze donmuş plazma kullanılabilir. Fakat taze donmuş plazma kallikrein ve HMWK içerdiği için AÖ atağını kötüleştirebileceği unutulmamalıdır.

6. 2. HAÖ'de kısa süreli profilaksi: Cerrahi travmalar, dental girişimler ve özellikle üst solunum/sindirim sisteminde mekanik etki yaratabilecek (endotrakeal entübasyon, bronkoskopi ya da özefago-gastro-duodenoskopi gibi) işlemler sırasında AÖ atakları tetiklenebilir. Girişim alanında 48 saat içinde AÖ görülmektedir. Bu nedenle bu gibi küçük veya büyük cerrahi işlemler öncesi kısa süreli profilaksi yapılmalıdır. Tercih edilen ve en etkin ajan IV pdC1-INH'dir. C1-INH verilemiyorsa iki ünite taze donmuş plazma veya girişimden beş gün önce başlayıp, 2-3 gün sonrasına kadar danazol verilebilir. Atenue androjenlerin etki mekanizmaları tam olarak bilinmemekte olup, hepatik C1-INH sentezini artırdıkları düşünülmektedir. Androjenlerin virilizasyon, menstrüel bozukluk, kilo alımı, baş ağrısı, yorgunluk, miyalji, bulantı, kabızlık, akne, libido değişiklikleri, karaciğer işlev testlerinde bozulma, hipertansiyon, hiperlipidemi gibi pek çok yan etkileri bulunmaktadır. O nedenle HAÖ profilaksisinde en son seçenek olarak yer alırlar.

6. 3. HAÖ'de uzun süreli profilaksi: Rutin profilaksi olarak da adlandırılan uzun süreli profilaksi, AÖ ataklarının sıklığını, şiddetini ve süresini azaltmayı amaçlayan sürekli veya idame tedavidir. Uzun süreli profilaksi, yalnızca atak esnasında optimal tedavi ile durumu yeterince kontrol altına alınamayan semptomatik hastalarda düşünülmelidir. Düzenli ilaç kullanımıyla HAÖ ataklarının önlenmesi ya da hafifletilmesi amaçlanır. İlk tercih edilecek ajanlar pdC1- INH (haftada iki kez IV 1000 IU ya da SC yoldan konsantre pdC1- INH (CSL 830) 60 IU/kg uygulama), lanadelumab, berotralstattır. Daha sonra kullanılabilecek ilaçlar atenüe androjenler (danazol 200 mg/gün) ve androjenlerin kontrendike olduğu durumlarda antifibrinolitikler (traneksamik asit 2000-3000 mg/gün) kullanılabilir. Traneksamik asit etkinliğine ilişkin bilimsel veriler yetersizdir. O nedenle son tercih olarak düşünülmelidir. Plazminojen aktivasyonunu baskılayarak C1-INH tüketimini azalttığı kabul edilmektedir.

Tablo 1. Anjioödem sınıflandırması

Tip	Patofizyoloji
Bradikinin aracılı anjioödem (non-histaminerjik)	
Herediter anjioödem (HAÖ)	
HAÖ-1	C1-INH eksikliğine (*SERPING* 1 gen mutasyonu) bağlı C1-INH düzeyi düşüktür ve işlevi azalmış
HAÖ-2	C1-INH enzimi normal düzeyde, ancak işlevi çok azalmış
HAÖ-nC1-INH	C1INH hem enzim normal düzeyde hem de fonksiyon normal) Faktör XII, plazminojen, anjiopoetin1, kininojen 1 mutasyonlarına bağlı veya sebebi bilinmeyen
Akkiz Anjioödem (AAÖ)	
C1-INH-AAÖ	Tüketime ya da C1INH'e karşı gelişmiş otoantikor blokajına bağlı edinsel C1INH eksikliği
ACEi-AAÖ	Bradikinin katabolizmasında inhibisyon
InH-AAÖ	Bilinmiyor
Mast hücre aracılı anjioödem (histaminerjik)	
Akut ürtikere eşlik eden AÖ	Histamin salınımı
Anafilaksi komponenti olan AÖ (IgE aracılı)	Histamin salınımı
Kronik ürtikere eşlik eden AÖ	Histamin salınımı

HAÖ: Herediter anjioödem, **C1INH:** C1 esteraz inhibitör, ***ACEi***: Anjiyotensin dönüştürücü enzim inhibitörü, ***SERPING***: Serpin ailesi G üyesi

Tablo 2. Herediter anjioödem ataklarını tetikleyen faktörler

Fiziksel travmalar
• Basınç ya da travma
• Cerrahi girişimler (diş çekimi olguların %50'sinde, orofarinks cerrahisi)
• Aşırı efor
• Enfeksiyonlar
Ruhsal travmalar
Hormonal değişiklikler (gebelik, menstrüasyon)
İlaçlar
• ACE inhibitörleri
• Östrojen içeren oral kontraseptifler [dipeptidil peptidaz 4 inhibitörleri (gliptinler) ve neprilisin inhibitörlerinin]

Tablo 3. Herediter anjioödem ve diğer anjioödem tablolarında laboratuvar testleri

	C4	C1 inhibitör düzeyi	C1 inhibitör işlevi	C1q
HAÖ-C1-INH-Tip-I	↓*	↓	↓	N
HAÖ-C1-INH-Tip-II	↓*	N**	↓	N
HAÖ- nC1-INH	N	N	N	N
AAÖ-C1-INH***	↓	↓ / N (%20)	↓	↓(olguların>%70'inde)
ACEi ya da NSAEİ bağlı AE	N	N	N	N
IH-AAÖ ve InH-AAÖ	N	N	N	N

*Olguların %2'sinde ataklar arasında normal düzeyde olabilir

**Bazen C1-INH yüksek bulunabilir

***Bazı olgularda, hastalığın erken dönemlerinde C komponentleri yalnızca ataklarda düşük bulunur.

Tablo 4. Herediter anjioödem akut atak tedavisinde kullanılan ilaçların özellikleri, doz, uygulama yöntemi ve yan etkileri

İlaç	Doz	Özellikler	Yan etkiler
***PdC1*-INH**	Erişkin ve çocuklarda 1000 IU IV, gerekirse 60 dk sonra aynı doz yinelenir / evde hasta uygulayabilir	Her şişe 500 IU nanofiltre C1-INH içerir (toz halinde). 5 ya da 10 ml. lik solventle karıştırılır.	Tat bozukluğu sık görülür / Viral bulaşma riski (şimdiye dek bildirilmemiş) ve çok ender tromboembolizm.
Icatibant (>2 yaş)	Abdominal bölgeye, (hasta tarafından) 30 mg SC uygulanır, gerekirse ≥ 6 h sonra yinelenir (24 saatte >3 inj. yapılmaz)	30 mg/3 ml hazır şırınga	İnjeksiyon yerinde lokal reaksiyonlar, pireksi, sersemlik ve bazen transaminaz yüksekliği
Ecallantide* (>12 yaş)	30 mg (3 şişe) SC / sağlık personelince uygulanır	Her paket üç adet (10 mg/ml) tek kullanımlık solüsyon içerir, ve buzdolabında saklanır	Baş ağrısı, bulantı, pireksi ve injeksiyon yerinde lokal reaksiyonlar sık görülür / Hipersensitivite reaksiyonları (anafilaksi: %3)

*Ülkemizde bulunmamaktadır

Şekil 1. C1-INH'nın kinin ve koagülasyon yolağını inhibe ederek anjioödem oluşturması

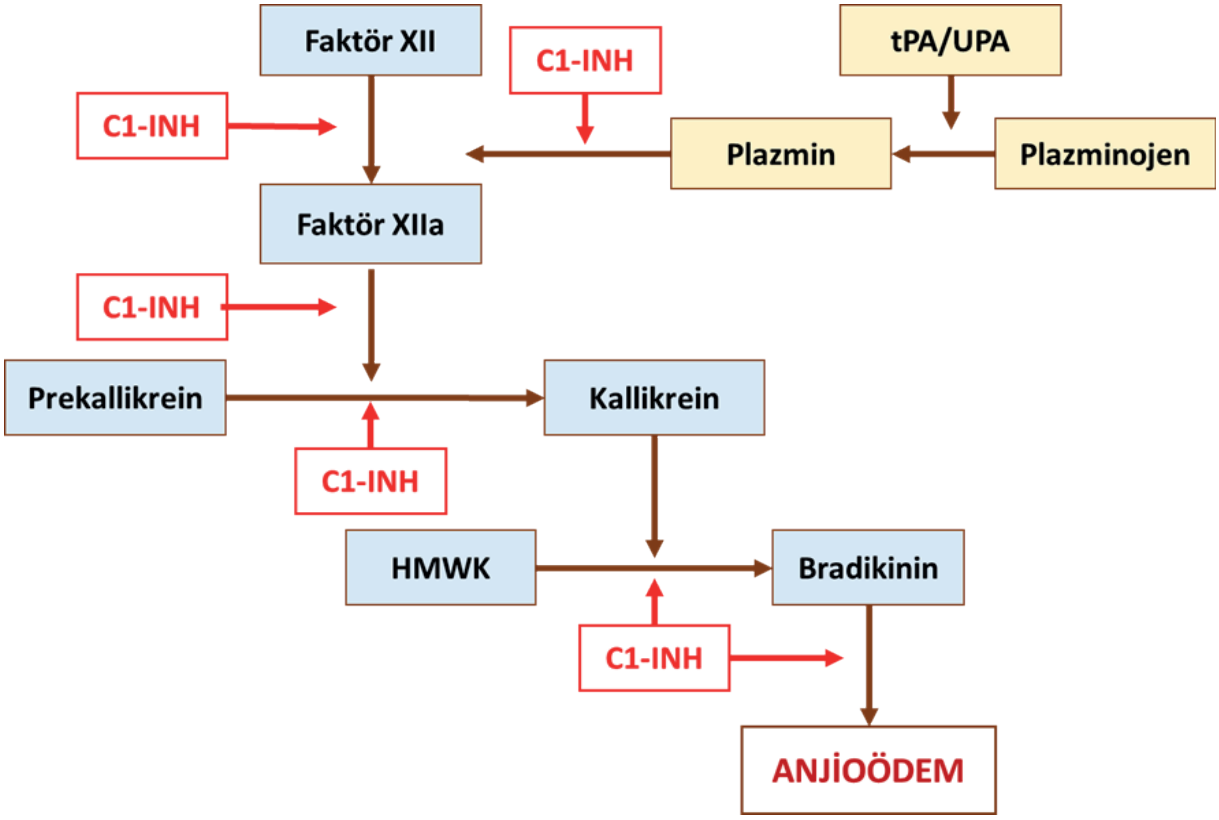

tPA/uPA: Doku/ürokinaz plasminojen aktivatörü, **FXII**: Faktor XI, **FXIIa**: Aktif faktör XII, **HMWK:** Yüksek moleküler ağırlıklı kininojen (*High Molecular Weight Kininogen*)

Kaynaklar

1. Maurer M, Magerl M, Ansotegui I et al. The international WAO/EAACI guideline for the management of hereditary angioedema—The 2017 revision and update. Allergy. 2018;73: 1575–1596.
2. Wilkerson RG, Winters ME. Angiotensin-Converting Enzyme Inhibitor–Induced Angioedema. Emerg Med Clin N Am 2022;40: 79–98.
3. Szymanski K, Schaefer P. Urticaria and Angioedema. Prim Care Clin Office Pract 50 (2023) 237–252.
4. Wilkerson RG, Moellman JJ. Hereditary Angioedema. Emerg Med Clin N Am 2022;40: 99–118.
5. Kesh S, Bernstein JA. Isolated angioedema A review of classification and update on management. Ann Allergy Asthma Immunol 129 (2022) 692-702.
6. Maurer M, Magerl M, Ansotegui I et al. The international WAO/EAACI guideline for the management of hereditary angioedema—The 2017 revision and update. Allergy. 2018;73: 1575–1596.
7. Sinnathamby ES, Issa PP, Roberts R et al. Hereditary Angioedema: Diagnosis, Clinical Implications, and Pathophysiology. Adv Ther 2023;40: 814–827.
8. Hébert J, Boursiquot JN, Chapdelaine H et al. Bradykinin-induced angioedema in the emergency department. Int J Emerg Med 2022;15(1): 15.
9. Fijen LM, Bork K, Cohn DM. Current and Prospective Targets of Pharmacologic Treatment of Hereditary Angioedema Types 1 and 2. Clin Rev Allergy Immunol 2021;61(1): 66-76.
10. Jones D, Zafra H, Anderson J. Managing Diagnosis, Treatment, and Burden of Disease in Hereditary Angioedema Patients with Normal C1-Esterase Inhibitor. J Asthma Allergy 2023;16: 44

TÜRK TABİPLERİ BİRLİĞİ

BURSA TABİP ODASI

ANAFİLAKSİ

Prof. Dr. Rafet KOCA[1]

1. TANIM

Anafilaksi ani başlangıçlı ve sonucu ölümcül olabilen şiddetli sistemik bir alerjik reaksiyondur. "Anafilaksi" terimi geleneksel olarak IgE'ye bağlı reaksiyonlar için kullanılırken, "anafilaktoid reaksiyon veya psödo alerjik reaksiyon" terimi ise, IgE'den bağımsız reaksiyonları tanımlamak için tercih edilir. Fakat iki reaksiyon genellikle klinik olarak ayırt edilemez, o nedenle anafilaktoid reaksiyon tanımı pek kullanılmaz. İlk defa 1839 yılında François Magendie bir tavşana yumurta albümini ilk enjekte ettiğinde bir reaksiyon görmez iken, ikinci veya üçüncü kez verdiğinde tavşanın öldüğünü görmüş ve bu reaksiyonların "toksik" olduğunu varsaymıştır. 1902'de Charles Richet ve Paul Portier, Yunanca'da ana (karşı) ve phylaxia (koruma) kelimelerinden anafilaksi terimini "bağışıklığı güçlendirmek yerine azaltan bir zehri olan özellik" için kullanmışlardır. Mevcut uzman görüşü, anafilaksiyi hızlı başlayan ve ölümcül olabilen ciddi bir alerjik reaksiyon olarak tanımlamıştır.

2. EPİDEMİYOLOJİ

Genellikle tanı konulamadığından anafilaksi prevalansının belirlenmesi zordur. Yaşam boyu prevalans %0,05-2 olarak bildirilmiştir. Avrupa'da 100. 000 kişi/yıl başına 1,5 ila 7,9 arasında olduğu görülmektedir. Kadınlarda ve yetişkinlerde daha sık görülmektedir. Genel olarak, anafilaksiden olgu ölüm oranı düşüktür ve %0,0001'in altında olduğu tahmin edilmektedir.

3. ETİYOLOJİ

Anafilaksi etiyolojisinde ilaçlar, besinler, biyolojik ürünler, böcek ve arı zehri, lateks, besin katkı maddeleri, inhalan maddeler ve egzersiz gibi birçok etken rol oynayabilir. Nedeni bulunmayan olgulara ise idiyopatik anafilaksi tanımı kullanılır. Çocuklarda etiyolojide en sık besinler yer alırken, yetişkinlerde ilaçlar ve arı venomu sorumlu tutulmaktadır. Süt, yumurta, soya, buğday, fındık, yer fıstığı, kabuklu deniz ürünleri ve balık anafilakside en sık sorumlu tutulan besinlerdir. Çocuklarda en sık fıstık sorumlu iken, yetişkinlerde en sık kabuklu deniz ürünleri anafilaksiden sorumlu besinlerdir. Beta laktam antibiyotikler en sık anafilaksiye neden olan ilaç grubudur.

4. PATOGENEZ

Anafilaksi **fenotipleri** klinik sunumlara göre

- Tip I reaksiyonlar
- Sitokin salınım reaksiyonları (CRR'ler)
- Miks reaksiyonlar
- Bradikinin ve kompleman benzeri reaksiyonlar olarak sınıflandırılır.

Bu fenotiplere karşılık gelen **endotipler** arasında şunlar yer alır:

- IgE aracılı ve IgE aracılı olmayan mekanizma

1. Zonguldak Bülent Ecevit Üniversitesi, Tıp Fakültesi Deri ve Zührevi Hastalıklar AD, Zonguldak

- Sitokin aracılı mekanizma
- Miks mekanizma
- İmmün hücrelerinin kompleman veya bradikinin tarafından doğrudan aktivasyonu

İki tip anafilaktik reaksiyon vardır:

1. **İmmünolojik**
    - İmmünoglobulin E (IgE) aracılı
    - IgE'den bağımsız
    - İmmün kompleks aracılı
2. **İmmün olmayan** (Mast hücre ve bazofillerde doğrudan aktivasyon sonucu)

IgE aracılı anafilaksi, mast hücrelerinin yüzeyine bağlı alerjene özgü IgE, alerjenle karşılaştığında ortaya çıkar. Bu mekanizmada daha önce duyarlanmış kişide alerjene spesifik IgE mast hücre ve bazofil yüzeyinde hazır bulunmaktadır. Hapten veya alerjen tekrar alındığında yüksek afiniteli IgE reseptörüne (FcεRI) çapraz bağlanarak *lyn* ve *syk* kinaz gibi üst sinyal mekanizmalarını devreye sokar ve mast hücresinin aktivasyonuna neden olur. IgG, kompleman, mikrobiyal bileşenler, ilaçlar, hormonlar, sitokinler, fiziksel ve duygusal uyaranlar mast hücrelerini bir dizi IgE aracılı olmayan mekanizma yoluyla da aktive edilebilir. Mast hücrelerinden çok sayıda mediyatör salgılanır. Bular arasında ilk birkaç dakikada içinde başta histamin olmak üzere, triptaz, heparin, kimaz gibi önceden sentezlenmiş mediyatörler salınır. Ardından reaksiyonun geç evresinde sisteinil lökotrienler (LT), prostaglandinler (PG), trombosit aktive edici faktör (PAF) ve IL-4 gibi yeni oluşturulan mediyatörler ve sitokinler salınır.

IgG aracılı anafilaksi ilk defa fare modellerinde gösterilmiştir. IgG antikorları, makrofajlar, dendritik hücreler, nötrofiller, trombositler, bazofiller ve mast hücreleri gibi çeşitli hücre yüzeylerinde bulunan Fc gama reseptörlerine (FcyR'ler) bağlanarak etki eder. Özellikle nötrofillerin insanlarda IgG aracılı anafilakside ana hücreler olduğu düşünülmektedir.

Kinolon antibiyotikler (siprofloksasin, levofloksasin), atrakuronyum ve roküronyum gibi genel anestezikler, ikatibant olmak üzere, birçok ilaç ve katyonik proteinin IgE'den bağımsız olarak mast hücre yüzeyindeki insan G-protein-bağlı reseptörüne (MRGPRX2) bağlanarak doğrudan mast hücre aktivasyonuna neden olduğu gösterilmiştir.

Sitokin aracılı fenotip, tümör nekroz faktörü alfa (TNF-α), IL-1β ve IL-6 gibi proinflamatuvar mediyatörlerin salınmasından kaynaklanır. Bu mekanizmanın hedef hücreleri monositler, makrofajlar, mast hücreleri ve diğer immün hücrelerdir. Kimerik, hümanize ve insan monoklonal antikorlar ve oksaliplatin dahil birçok kemoterapötik ajan sitokin aracılı anafilaksiye neden olabilir.

Miks reaksiyonlar Tip I ve sitokin aracılı fenotiplerinin bir karışımı olarak ortaya çıkar ve tipik olarak kemoterapi ve monokolonal antikor tedavisi sırasında gözlenir.

Kompleman reaksiyonları, mast hücrelerinin ve diğer immün hücrelerinin kompleman aktivasyonu yoluyla doğrudan uyarılması yanı sıra intrinsik koagülasyon yolunun doğrudan ve dolaylı aktivasyonu ile oluşur. İmmün kompleksler, histamin, LT'ler ve PG'lerin salınmasına neden olan ve kompleman reseptörlerine bağlanabilen C3a ve C5a gibi anafilatoksinler üreterek kompleman sistemini aktive edebilir. Vankomisin, kontrast madde, diyaliz membranları ve glikozaminoglikanlar kompleman sistemini aktive ederek anafilaksiye nenden olmaktadır.

5. ANAFİLAKSİ PATERNLERİ

Dört tip anafilaksi paterni tanımlanmıştır.

- ***Unifazik anafilaksi:*** Lezyon ve semptomlar 30-60 dakikada pik yapar ve semptomların tekrarlamadan 1 saat içinde gerilemesi ile karakterizedir.

- ***Bifazik anafilaksi***: Tetikleyiciye etkene tekrar maruz kalmamasına rağmen, ilk olayın düzelmesinden 1 saat veya daha fazla bir süre geçtikten sonra semptomların tekrarlaması ile karakterizedir.
- ***Uzayan anafilaksi:*** Semptomlar ve bulguların en az 4 saat sürmesi ile karakterizedir.
- ***Dirençli anafilaksi:*** Üçten daha fazla adrenalin (epinefrin) uygulamasına rağmen semptom ve bulguların devam etmesi ile karakterizedir.

6. KLİNİK

Anafilaksinin klinik belirtileri, etkilenen organ sistemlerine bağlıdır. Anafilaksi semptomları ve belirtileri genellikle alerjene maruz kaldıktan sonra 2 saat içinde ortaya çıkar. Besin alerjilerine bağlı reaksiyon 30 dakikada oluşurken, parenteral ilaçlar ve böcek sokmaları durumunda reaksiyon çok daha hızlı oluşmaktadır. Semptomların başlamasından ölüme kadar geçen ortalama süre besilerde 30 dakika, böcek zehrinde 15 dakika ve parenteral ilaç kullanımında 5 dakika olarak bildirilmiştir. Mükokutanöz bulguları (%80-90) anafilakside en çok görülen belirtilerdir. Ardından kardiovasküler sistem ve solunum sistemi bulguları sık görülür. Olguların %10-20'sinde mükokutanöz bulgular olmayabilir. Solunum veya kardiyovasküler semptomlar anafilaksinin potansiyel olarak yaşamı tehdit edici özellikleridir. Çocuklarda solunum semptomları daha sık görülürken, yetişkinlerde ise kardiyovasküler semptomlar daha sık görülür. Mükokutanöz bulgular arasında ürtiker, anjioödem, *flushing* ve kaşıntı semptomu sık görülür. Anafilaksinin klinik semptom ve bulguları Tablo 1'de özetlenmiştir.

Bifazik anafilaksi: İnsidansı %0,4-4. 5 olarak bildirilmiştir. Tetikleyiciye etkene tekrar maruz kalmamasına rağmen, ilk olayın düzelmesinden 1 saat veya daha fazla bir süre geçtikten sonra semptomların tekrarlaması ile ayırt edilir. Genellikle 4-6 saat içinde oluşur. Üç gün sonra oluşan bifazik anafilaksi olguları da bildirilmiştir. Reaksiyon şiddeti ilk anafilaksiden genellikle daha hafiftir. Ölüm riski daha düşük olarak bildirilmiştir. Semptomlar bazen ilk reaksiyona benzemeyebilir ve ürtiker atağı şeklinde seyredebilir. Bifazik anafilaksinin patogenezi halen tam olarak açıklanamamıştır. Özellikle oral alınan alerjenlerden sonra risk daha yüksek bulunmuştur. Bifazik anafilaksi risk faktörleri Tablo 2'de sunulmuştur.

7. TANI ve AYIRICI TANI

Anafilaksi klinik olarak tanısı konulan bir reaksiyondur. Akut tanıda laboratuvar tetkiklerinin anlamı yoktur. Laboratuvar testleri retrospektif olarak tanıyı doğrulmak için kullanılmaktadır. Avrupa Alerji ve Klinik İmmünoloji Akademisinin (EAACI) yayınladığı anafilaksi tanı kriterleri Tablo 3'de verilmiştir. Klinikte uygulanabilir ve en çok kullanılan laboratuvar testleri aşağıda belirtilmiştir:

- Serum triptaz düzeyi
- Plazma histamin düzeyi
- Spesifik IgE düzeyi ölçümü
- Bazofil aktivasyon testi

Pratikte uygulaması zor olan fakat farklı mediyatör ve sitokinlerin ölçümünün yapıldığı testler de vardır.

Anafilaksi ayırıcı tanısına giren hastalıkların listesi Tablo 4'de verilmiştir.

8. TEDAVİ

Anafilaksinin başlangıcında ne kadar şiddetli olacağını, ne kadar hızlı ilerleyeceğini, hemen ve tamamen düzelip düzelmeyeceği, bifazik veya dirençli olacağını tahmin etmek mümkün değildir.

Anafilaksiye bağlı ölümler polikliniklerde genellikle besinlere bağlı oluşurken, klinikte yatan hastalarda ilaçlara bağlı oluşur.

Anafilaksi, hızlı bir şekilde kardiyovasküler ve/veya solunum kollapsına ilerleyebileceği ve başlangıcından itibaren dakikalar içinde ölümle sonuçlanabileceğinden dolayı tıbbi bir acil durum olarak kabul edilir. Bu nedenle anafilakside acil müdahale en önemli konudur. Anafilaksinin erken evresi tedaviye en duyarlı dönemdir. Anafilaksi tedavi algoritması Şekil 1'de verilmiştir. Anafilakside kullanılan ilaçların yetişkin ve çocuk dozları Tablo 5'de sunulmuştur.

Tüm alerjik reaksiyonlarda olduğu gibi anafilakside de uluslararası ABCDE basamaklarına uyulmalıdır. Anaflakside **ABCDE** basamakları:

- ***Airway***: Havayolu açık tutulmalıdır.
- ***Breathing***: Solunum fonksiyonları kontrol edilmelidir.
- ***Circulation***: Dolaşım fonksiyonları kontrol edilmelidir.
- ***Disability***: Oluşan olumsuzluk giderilmelidir.
- ***Exposure approach***: Maruziyet yönetimi

8. 1. Birinci basamak tedavi

Anafilaksinin temel ilacı adrenalin (epinefrin)'dir. Uyluk orta-dış kısmına (anterolateral vastus lateralis, orta kas göbeği [VLM]) 0,3 ila 0,5 mg epinefrin (1:1,000) hemen uygulanmalıdır. Adrenalin uygulaması 5-15 dakika ara ile tekrarlanabilir. Araştırmalar, diğer kaslara kıyasla adrenalinin VLM'ye enjekte edildiğinde emilimin daha iyi olduğunu, yüksek doku ve plazma seviyelerine daha hızlı ulaştığını göstermektedir. Adrenalin kas içine (IM) verildiğinde doruk plazma seviyelerine (8±2 dakika) deri altına (SC) verildiğinden (34±14 dakika) daha hızlı ulaşmaktadır.

Adrenalin; α1-adrenerjik, β1-adrenerjik, ve β2-adrenerjik reseptöler üzerinden etkilidir. α1-adrenerjik uyarı ile mukozal ödemde azalma ve sistemik vasküler dirençte artışa neden olurken, β1-adrenerjik uyarı ile inotrop ve kronotrop etkiyi artırır ve hipotansiyonu düzeltir. β2-adrenerjik uyarı ise bronkodilatasyona ve inflamatuvar mediatörlerin üretimini azaltır. Adrenalin, iskemi veya aritmiyi hızlandırma endişesi nedeniyle yaşlılarda, özellikle koroner hastalığı olanlarda endişe yaratmaktadır. Kas içine verildiğinde (IM) geniş bir güvenlik profili sergileyen adrenalinin mutlak bir kontrendikasyon yoktur. Unutulmamalıdır ki, anafilaksinin doğrudan kardiyotoksik etkilerinin yanı sıra oluşturduğu hipotansiyon nedeni ile iskemi potansiyeli olabileceği kabul edilmektedir. Bu nedenle ciddi alerjik semptomlarla başvuran hastalarda adrenalin kullanmaktan kaçınılmamalıdır**.**

Adrenalin uygulaması ile eşzamanlı olarak mümkünse ölümcül anafilaksi için risk faktörleri değerlendirilmelidir. Kardiyopulmoner hastalık öyküsü, astım öyküsü, kişisel alerji öyküsü, ileri yaş, gecikmiş başvuru ve mast hücre hastalığı varlığı sorgulanmalıdır.

Özellikle hipotansiyon veya şok ile seyreden klinik tabloda eğer üç ve daha fazla IM adrenaline yanıt alınamazsa intravenöz (IV) infüzyon veya bolus adrenalin planlanmalıdır.

İnfüzyon için 1mg/ml adrenalinden 1 mg çekilir ve 1000 ml serum fizyolojik ile karıştırılarak **1 µg/ml** adrenalin elde edilir. Ortalama arter basıncı >65 üstünde olacak şekilde 1-10 mikrogram/dk santral venöz kateterden infüze edilir. İnfüzyon esnasında monitorizasyon muhakkak yapılmalıdır. Elektrokardiyogram, pulse oksimetri ile oksijen satürasyonu ve tansiyon arter düzenli takip edilmelidir.

Bolus adrenalin çok tercih edilmese de IV infüzyon hazırlanıncaya kadar verilebilir. 1mg/ml adrenalinden 0. 1 mg çekilir ve 9 ml serum fizyolojik ile karıştırılarak 10 µg/ml adrenalin elde edilir. Ortalama arter basıncı >65 üstünde olacak şekilde 10-20 µg bolus olarak verilir. Bolus adrenalin kardiyak iskemi ve aritmiye neden olabileceğinden dikkatli olunmalıdır.

8. 2. İkinci basamak tedavi

Hastanın postürünün ayarlanması gerekmektedir. Solunum yolu açık hastalar supin pozisyonunda,

solunum yolu ödemli olan hastalar dik oturur pozisyonda ve hamilelerin yan pozisyonda olmaları gerekmektedir. Şiddetli anafilaksisi olan, yani IM epinefrin tedavisine rağmen solunum ve kardiyovasküler kollaps oluşan hastalarda hava yolu yönetimi ve oksijen takviyesi gereklidir. Oksijen satürasyonu, yüz maskesi yoluyla uygulanan yüksek akışlı oksijen ile %94-96 arasında tutulmalıdır. Gerekirse orofarinjeal hava yolu kullanılabilir.

Özellikle hipotansif ve hipovolemik olan hastalarda, IV kristalloidler hemen başlatılmalıdır. Şiddetli olgularda intravasküler sıvının %50'si ilk 10 dakikada ekstravasküler alana geçebileceği unutulmamalıdır. 14-16 gauge intraket ile damar yolu açılmalı, yetişkinlerde 30 ml/kg ve çocuk hastalarda 20 ml/kg izotonik sıvı bolus olarak verilmelidir. İhtiyaç duyuldukça sıvı replasmanı yapılmalıdır.

Solunum şikayeti ile başvuran hastalarda kısa etkili inhale β-agonistler, anafilaksi ile ilişkili bronkospazmı tedavi etmek için kullanılabilir. Albuterol, astımdaki kullanımına benzer şekilde, nebulizer veya ölçülü doz inhaler yoluyla verilebilir. İpratropium gibi inhale antikolinerjikler, çok tavsiye edilmese de, hırıltılı solunumu olan hastalarda verilebilir. Hastalarda üst veya alt hava yolu obstrüksiyonu ile uyumlu stridor veya solunum sıkıntısı geliştiğinde gerekli ek tedaviler başlanmalıdır. Stridorlu hastalarda nebülize epinefrin (2–5 mL, 1 mg/mL) kullanılabilir.

8. 3. Üçüncü basamak tedavi

Antihistaminlerin: Antihistaminlerin anafilaksinin acil yönetiminde yeri yoktur. Solunum yolları ve kardiyovasküler belirtiler üzerine etkili değildir. Anafilaksiye eşlik eden ürtiker ve anjioödem üzerine etkileri vardır. Sadece birinci kuşak H1-antihistaminlerin parenteral formları vardır. Acil durumlarda parenteral yoldan infüzyon şeklinde uygulanmalıdır. Antihistaminler hipotansiyon riski nedeni ile hızlı bir şekilde puşe edilmemelidir. Antihistaminlerin etkisi 1-2 saat içinde başlamaktadır. H2-antihistaminlerin anafilaksideki yeri tartışmalıdır.

Kortikosteroidler: Anafilaksi tedavisinde kortikosteroidlerin yeri yoktur. Kortikosteroidlerin etki başlangıcı yaklaşık 6 saattir. Bu nedenle, anafilaksinin ilk belirtileri ve semptomları üzerinde çok az etkisi vardır veya hiç etkisi yoktur. Kanıt değeri düşük olmakla beraber bifazik anafilaksinin önlenmesinde faydalı olduğu düşünülmektedir. Metilprednisolon IV olarak 1-2 mg/kg (max 125 mg) ve oral yolla 1 mg/kg (max 50 mg) dozda verilebilir.

8. 4. Dirençli olgularda tedavi seçenekleri

Glukagon: Adrenaline yanıt vermeyen, refrakter bronkospazmı ve hipotansiyonu olan β-bloker kullanan hastalarda tercih edilir. β-bloker kullanan hastalar, β-blokaj nedeniyle artan anafilaksi şiddeti ve adrenaline azalmış yanıt açısından daha büyük risk altındadır. Yetişkinlerde 1-5 mg ve çocuklarda 20-30 µg/kg (maksimum 1 mg) dozunda IV olarak 5 dakikada yavaşça uygulanır ve ardından klinik yanıta göre 5-15 µg/dk'lık bir infüzyonla devan edilir.

Dopamin: Adrenalin uygulamasına rağmen hipotansif hastalara IV sıvı desteği (kolloid veya kristalloid ajanlar) ve dopamin gibi vazopressör ajanlar verilmesi gerekebilir. Önerilen dopamin dozu 500 ml %5 dekstroz için de 400 mg, infüzyon hızı 2-20 µg/kg/dk olacak şekilde uygulanır. Amaç optimal kan basıncını korumaktır.

Diğer ilaçlar: Anafilaksi kaynaklı hipotansiyon ve şoku yönetmek için epinefrin ile birlikte norepinefrin ve vazopressin de kullanılmıştır. Norepinefrin, artmış kardiyak outputu artıran ve vazokonstriksiyona neden olan bir α- adrenerjik ve β-adrenerjik agonisttir. 0,05-0,4 mg/kg/dk dozunda uygulanır. Vazopressin normalde arka hipofiz bezinde üretilen, vazokonstriksiyona neden olan ve su tutulmasını sağlayan bir hormondur. Önerilen dozu 0,02-0,04 ünite/dk'dır.

9. PROGNOZ

Anafilakside prognozu belirleyen en önemli etken, adrenalin tedavisine erkenden başlanmasıdır. Adrenalin tedavisinin gecikmesi ölüm ile sonuçlanabileceğinden, önce adrenalin tedavisi başlanmalı, sonra etiyolojik ve risk faktörleri tespit edilmeye çalışılmalıdır. Çoğu hasta yalnızca tek

bir anafilaksi atağı yaşar, ancak bazı hastalarda birden fazla atak oluşabilir. Anafilaksiye bağlı ölüm nadiren gözlenmektedir. En yaygın ölüm nedenler ilaçlar, yiyecekler ve böcek sokmalarıdır. Astım veya kronik obstrüktif akciğer hastalığı dahil olmak üzere önceden var olan kardiyovasküler veya pulmoner hastalıklar mekanik ventilasyona ihtiyacı artırır. Önceden var olan interstisyel akciğer hastalığı anafilasiye bağlı artmış ölüm riski ile ilişkili bulunmuştur.

10. ANAFİLAKSİDE GÖZLEM

Tedavi sonrası hastaların acil servis veya klinikte ne kadar süre takip edilmesi gerektiği konusunda ortak fikir yoktur. Sadece kutanöz veya solunum şikayeti ile başvuran hafif şiddetteki hastalarda 4-6 saatlik takip yeterli iken, hipotansiyon veya kollaps gibi kardiyovasküler belirtiler ile başvuran şiddetli hastalarda 6-24 saat takip önerilmektedir. Özellikle şiddetli olgularda bifazik anafilaksi açısından dikkatli olunmalıdır.

Taburcu edilen hastalar anafilaktik bir reaksiyon geçirdiğini ve hastalığın şiddetti ve önemi hakkında bilgilendirilmelidir. Anafilaksinin takibi ve etiyolojik risk faktörlerinin belirlenmesi için bir alerji uzmanına yönlendirilmelidir. Tüm hastalara 2 adet adrenalin otoenjektörü reçete edilmeli ve kullanımı hakkında eğitilmelidir. Ülkemizde yetişkin ve çocuk formu olmak üzere iki tip adrenalin otoenjektörü vardır. Yetişkinlerde 0. 30 mg ve çocuklarda 0. 15mg dozundaki otoenjektör kullanılır.

Tablo1. Anafilaksinin klinik semptom ve bulguları

Organ	Klinik bulgu	Sekel
Deri ve mukoza (%80-90)	Ürtiker	Hipovolemi
	Anjioödem	
	▪ Orofarenjeal	▪ Solunum yolu obstrüksiyonu ▪ Sridor
	▪ Larinjeal	▪ Solunum yolu obstrüksiyonu
	▪ İntestinal	▪ Karın ağrısı
	Flushing	Hipotansiyon
	Kaşıntı (palmo-plantar, genital, oral)	
Bronkopulmoer (%60-70)	Larenjeal ödem	Ses kısıklığı / stridor Disfoni
	Hırıltı/öksürük	Solunum yetmezliği Hipoksemi / siyanoz
	Rinit	Burun tıkanıklığı
Kardiyak (%40-50)	Vazodilatasyon	Hipotansiyon/şok
	Miyokardiyal vazokonstrüksiyon	Azalmış kardiyak output
	Miyokardiyal depresyon	Miyokardiyal iskemi Aritmi Kardiyak arrest
GIS (%40-50)	Bulantı-kusma	Dehidratasyon
	İshal	Hipovolemi
	İntestinal ödem	Karın ağrısı
Nörolojik (<%15)	Baş dönmesi	Senkop
	Konfüzyon	Epilepsi
	Baş ağrısı	
	Kötü hissetme	

Genitoüriner	Uterin kramp	Ağrı
	Uterin kanama	
	Skrotal ödem	Ağrı
Diğerleri	Üriner/fekal inkontinens	

Tablo 2. Bifazik anafilaksi risk faktörleri

▪ Adrenalin uygulamasında gecikme (60-90' sonra)
▪ >1 adrenalin uygulanan hastalar
▪ Kortikosteroid uygulanmaması
▪ Tetikleyenin bilinmemesi
▪ Daha önce anfilaksi öyküsü
▪ Şiddetli tablo veya hipotansiyon ile başvuru
▪ Solunumsal bulgular ile başvuru
▪ Adrenalin uygulamasında gecikme (60-90' sonra)

Tablo 3. Avrupa Alerji ve Klinik İmmünoloji Akademisinin (EAACI) yayınladığı anafilaksi tanı kriterleri

Aşağıdaki 3 seçenekten herhangi birinin varlığında anafilaksi tanısı yüksek olasılıklıdır
1. Deri veya mukozal dokunun birlikte veya ayrı olarak tutulumunun ani olarak ortaya çıkması ve ilaveten aşağıdakilerden en az birinin olması
a) Solunum sıkıntısı (dispne, hipoksemi, PEF değerinde düşme)
b) Kan basıncında düşme veya hedef organ disfonksiyonu
2. Allerjene maruziyetten sonra aşağıdaki belirtilerden en az 2'sinin hızlı bir şekilde ortaya çıkması
a) Deri/mukozal tutulum bulguları (kaşıntı, ürtiker, anjioödem)
b) Solunum sıkıntısı (dispne, hipoksemi, PEF değerinde düşme)
c) Kan basıncında düşme veya ilişkili semptom
d) Persistan gastrointestinal semptomlar (karın ağrısı, kramp, kusma)
3. Hasta için bilinen bir allerjene maruziyet sonrası kan basıncında düşme olması
a) İnfant ve çocuklar: Düşük sistolik basınç (yaşa özgü) veya sistolik kan basıncında %30'un üstünde düşme olması
b) Erişkinler: Sistolik kan basıncının 90 mmHg'den veya kişinin bazal değerinin %30'undan düşük olması

Tablo 4. Anafilakside ayırıcı tanıya giren hastalıklar

En sık karışanlar	**Diğer solunumsal olaylar**
Akut generalize ürtiker	Pulmoner emboli
Anjioödem	Pnomotoraks
Akut astım atağı	Yabancı cisim aspirasyonu
Vasovagal senkop	Vokal kord disfonksiyonu
Panik atak	Epiglottit
Kardiyak olaylar	**Şok**
Miyokart enfarktüsü	Hipovolemik
Ritm bozukluğu	Kardiyojenik
Aort stenozu	Septik
Hipertrofik kardiyomiyopati	Spinal kord hasarı
Flushing yapan nedenler	**Postprandiyal sendromlar**
Perimenapoz	Gıda zehirlenmesi
Karsinoid sendrom	Polen-gıda alerji sendromu
Otonomik epilepsi	Anisakiasis
İlaçlar	Scombroidosis
Alkol	**Kostik ajan (çocuklarda)**
Tiroid medullar kanser	Nörolojik olaylar
Red man sendromu (vankomisin)	Epilepsi
Nonorganik	SVO
Munchausen sendromu	**Mast Hücre hastalıkları**
Psikosomatik atak	Postprandiyal sendromlar

Tablo 5. Anafilakside kullanılan ilaçların yetişkin ve çocuk dozları

Epinefrin(adrenalin) dozu	**Yetişkin**	Çocuk
Başlangıç dozu	0,3–0,5 mg IM 1:1000 (max 0,5 mg) 5 dk ara ile	0,01 mg/kg IM 1:1000 (max 0,3 mg) 5 dk ara ile
Şiddetli hipotansiyon/şok		
▪ **IV bolus**	10–20 mg IV q 2–5 dk puşe	
1 ml 1:10. 000 epinefrin 9 mL SF ile karıştır = 10 µg/mL solüsyon		
▪ **IV infüzyon**	0,1–1 µg/kg/dk	0,01–1 µg/kg/dk
1 mg epinefrin (1 mL 1:1000 veya 10 mL 1:10,000) 1L SF ile karıştır = 1 µg/ml solüsyon		
Kortikosteroidler	**Yetişkin**	Çocuk
Deksametazon	8–16 mg IV/IM/PO	0. 3 mg/kg PO/IV/IM (max 8 mg)
Prednison	1mg/kg (max 50 mg) PO	1-2 mg/kg (max 50 mg) PO
Metillprednisolon	1–2 mg/kg (max 125 mg) IV	1-2 mg/kg (max 60 mg) IV
Hidrokortison	200–500 mg IM veya IV	5–10 mg/kg (max 500 mg) IM, IV
Bronkodilatörler	**Yetişkin**	Çocuk
Albuterol	2,5–5 mg nebul ile 20 dk x 3 4–8 puf ÖDSC 20 dk x 3 15 mg devamlı nebul	1,25–5 mg nebul ile 20 dk x 3 2–8 puf ÖDSC 20 dk x 3 5–15 mg devamlı nebul
Ipratropium	500 µg nebul ile	250–500 µg nebul ile
H1-antagonist	**Yetişkin**	Çocuk
Difenhidramin	25–50 mg IV/IM/PO 5 dk'dan uzun sürede	1 mg/kg IM/IV/PO 5 dk'dan uzun uzun sürede

SF: Serum fizyolojik, **max**: maksimum, ÖDSC: ölçülü doz solunum cihazı, **IV**: İntravenzö, **IM**: İntramuküler, **PO**: Peroral

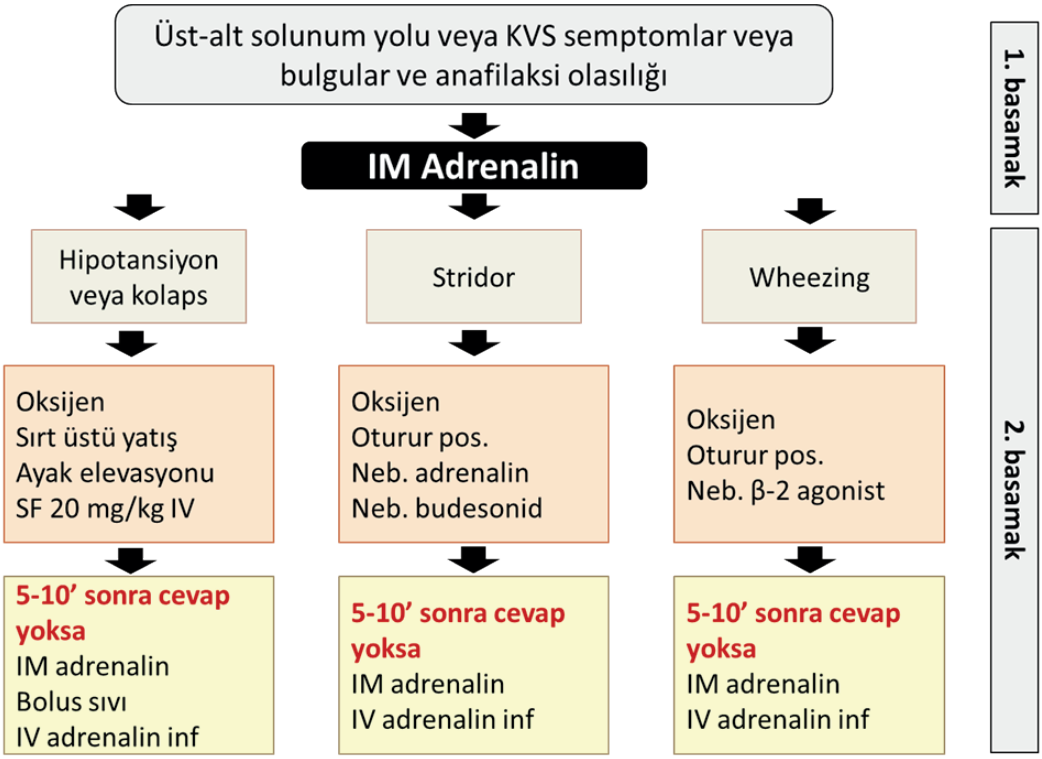

Şekil 1. Anafilaksi tedavi algoritması (Muraro et al. EAACI guidelines: Anaphylaxis (2021 update). Allergy 2022;77: 357–377 uyarlanmıştır)

Kaynaklar

1. Muraro A et al. EAACI guidelines: Anaphylaxis (2021 update) Allergy 2022;77(2):357-377.
2. LoVerde D, Iweala OI, Eginli A, Krishnaswamy G. Anaphylaxis Chest 2018;153(2):528-543.
3. McHugh K, , Repanshek K. Anaphylaxis Emergency Department Treatment Emerg Med Clin N Am 2022;40: 19–32.
4. Navalpakam A, Thanaputkaiporn N, Poowuttikul P. Management of Anaphylaxis. Immunol Allergy Clin N Am 2022;42: 65–76.
5. Pflipsen MC, Colon KMV. Anaphylaxis: Recognition and Management. Am Fam Physician 2020;102(6):355-362.
6. Bilò MB, Martini M, Tontini C, Corsi A, Antonicelli I. Anaphylaxis. Eur Ann Allergy Clin Immunol 202;53(1):4-17.
7. Castells M. Diagnosis and management of anaphylaxis in precision medicine. J Allergy Clin Immunol 2017;140:321-33.
8. Dribin TE et al. Persistent, refractory, and biphasic anaphylaxis: A multidisciplinary Delphi study J Allergy Clin Immunol. 2020; 146(5): 1089–1096.
9. Fernandez-Bravo S, Palacio-Garcia L, Requena-Robledo N, Yuste-Montalvo A, Nuñez-Borque E, Esteban V. Anaphylaxis: Mediators, Biomarkers, and Microenvironments . J Investig Allergol Clin Immunol 2022;32(6): 419-437.

TÜRK TABİPLERİ BİRLİĞİ

BURSA TABİP ODASI

KUTANÖZ İLAÇ REAKSİYONLARI

Prof. Dr. Oktay TAŞKAPAN[1]

1. GİRİŞ VE TANIMLAR:

İlaçlara bağlı istenmeyen deri reaksiyonları, ya da daha yaygın bilinen adıyla **"ilaç döküntüleri",** (*Adverse Cutaneous Drug Reactions*: *ACDR*) oldukça sık görülmekte ve zaman zaman tanısal zorluklara yol açabilmektedir. Genel bir bakış açısıyla, ilaç duyarlılığından kuşkulanılan döküntülü bir hastada, önce bu tablonun ilaç kullanımına bağlı bir döküntü olduğunun kesin olarak belirlenmesi, daha sonra ise adı geçen tabloya neden olan ilacın ve kullanılabilecek güvenli seçeneklerin saptanmaya çalışılması söz konusudur. Deri ilaç reaksiyonlarının en sık görüldüğü organdır ve her ilaç *ACDR*'ye neden olabilir. Ancak, antibiyotikler /antimikrobiyaller, nonsteroid antiinflamatuvar (NSAE) ilaçlar, antiepileptikler/antikonvülsanlar, antipsikotikler ve aşılar en sık sorumlu olan ajanlardır.

Bir ilaca başlandıktan sonraki iki hafta içinde ortaya çıkan ve deri ekleri (kıl, tırnak, ter ve yağ bezleri) ya da müköz membranları tutan (allerjik ya da nonallerjik mekanizmaların rol oynadığı) tüm dermatolojik tabloların, büyük olasılıkla adı geçen ilaca ya da o ilacın metabolitlerine bağlı olduğu düşünülmelidir.

İlaçlara bağlı olarak 30'dan fazla *CADR* paterni tanımlanmıştır. İlaçların makülopapüler döküntü, ürtiker, büllöz reaksiyonlar ve fotosensitiviteden, pigment anormalliklerine; akneiform döküntülerden, vaskülit, alopesi, hipertrikoz ve tırnak değişikliklerine dek çok sayıda, ve yine çok değişik klinik görünümlerde deri reaksiyonlarına neden olabileceği bilinmektedir. Keratinositler ile derideki monosit ve nötrofiller, ilaçları aktif metabolitlerine dönüştüren enzimler içerirler. Ayrıca vücudun en büyük organı olan deri, immünolojik özellikli hücreleriyle (*Langerhans* hücreleri ve dendritik hücreler) allerjenik ilaç determinantlarının T lenfositlere sunulmasında da etkin rol oynar. Bu nedenle, istenmeyen ilaç reaksiyonlarında en sık tutulan organ deridir. Bir ilacın hem birden çok tipte reaksiyona neden olabilmesi, hem de bir kutanöz reaksiyon paterninin yine çok sayıda ilaçla tetiklenebilmesi, (özellikle yaşlı) hastaların aynı anda birçok ilaç kullanıyor olmaları ve bazen eşlik eden infeksiyonlara bağlı bulgular, ilaç döküntülerinde tanıyı oldukça zorlaştırabilmektedir. Ayrıca ilaç reaksiyonları; büllöz hastalıklar, psöriazis, viral döküntüler gibi pek çok dermatolojik hastalığın ayırıcı tanısında düşünülmesi gereken klinik tablolardır.

2. SINIFLAMA:

İlaç döküntüleri fizyopatolojik,immünolojik ve klinik özelliklerine (morfolojilerine), ağırlık düzeylerine ve gelişme sürelerine göre farklı biçimlerde sınıflanabilir.

a. Fizyopatolojik Sınıflama: Fizyopatolojik sınıflamaya göre Tip-A ve Tip-B reaksiyonlar tanımlanmıştır:

Tip-A: Normal bireylerde, önceden belirlenebilen ve sık karşılaşılan (farmakolojik yan etkiler, gastrointestinal, hepatik, renal ya da diğer organlardaki toksisiteler, ilaç etkileşimleri, doz aşımı gibi) reaksiyonlar A grubunda yer alır. *ACDR*'nin %80'ini oluşturan bu reaksiyonlar, ilacın etki mekanizmasıyla ilişkilidir ve genelde doza bağımlıdır. Kemoterapötik ajanlara bağlı kutanöz toksisiteler (yaygın döküntüler, mukozit, alopesi, tınak değişiklikleri, el-ayak sendromu ya da palmar-plantar eritrodizestezi) ve yeni hedefe yönelik tedavi ajanlarının [epidermal büyüme faktörü reseptör inhibitörleri (*geftinib, cetuximab, erlotinib* gibi)] neden olduğu toksik reaksiyonlar da (papülopüstüler döküntüler, kıl ve tırnak değişiklikleri, kserozis ve fissür oluşumları vb.) tip-A örnekleridir.

1. Yeditepe Üniversitesi Tıp Fakültesi Deri ve Zührevi Hastalıklar Anabilim Dalı, İstanbul

Tip-B: Daha ender görülen (*ACDR*'nin %20'sini oluşturan), sıklıkla önceden belirlenemeyen ve duyarlı bireylerde ortaya çıkan "ilaç hipersensitivitesi" B grubunu oluşturur. B grubunda, immünolojik / allerjik ve (siklooksijenaz inhibisyonu, doğrudan mast hücre degranülasyonu gibi) nonimmünolojik /nonallerjik mekanizmalarla ortaya çıkan reaksiyonlar yer almaktadır.

b. İmmünolojik Sınıflama: Klasik *Gell & Coombs* sistemine göre immünolojik mekanizmalarla ortaya çıkan dört tip ilaç aşırı duyarlığı tanımlanmıştır:

1. **Tip-I (*anaphylactic*)** : IgE aracılı reaksiyonlar [ürtiker, anjioödem (*AE*) ve anafilaksi]
2. **Tip-II (*cytotoxic*):** Genelde geç başlangıçlı, IgGve IgM antikorlarının organizmadaki hedef dokulara bağlanması ve ardından kompleman aktivasyonuyla doku hasarının gözlendiği reaksiyonlar (ilaçla tetiklenen büllöz pemfigoid / pemfigus)
3. **Tip-III (*immune complex*):** Dolaşan antijen-antikor komplekslerinin dokularda çökmesi ve kompleman aktivasyonuyla (genellikle ilaçla karşılaşmadan günler haftalar sonra, ancak daha önceden duyarlanan bireylerde 12-36 saat içinde) ortaya çıkan reaksiyonlar (serum hastalığı, lökositoklastik vaskülit vb.)
4. **Tip-IV (*cell-mediated/delayed*):** Genellikle bir ilaca başlandıktan sonraki 1-3 hafta içinde, ekzojen ya da endojen antijenlere karşı gelişen, T lenfositlerin temel rol oynadığı (monosit, eozinofil ve nötrofillerin de aktive olduğu) geç tip hücresel reaksiyonlar [Makülopapüler ilaç döküntüsü (*maculopapular drug eruption: MDE*), ilaç hipersensitivite sendromu (*Drug-induced Hypersensitivity Syndrome- DIHS*) ya da diğer adıyla, eozinofili ve sistemik semptomların eşlik ettiği ilaç reaksiyonu (*Drug Reaction with Eosinophilia and Systemic Symptoms- DRESS*), *Stevens-Johnson* sendromu (*SJS*), toksik epidermal nekrolizis (*TEN*), Akut jeneralize ekzantematöz püstülozis (*AGEP*).

Nonallerjik /nonimmün reaksiyonlar: Psödoallerjik reaksiyonlar olarak da bilinen, bazen IgE aracılı çabuk tip reaksiyonlardan klinik olarak ayrılamayan; aşırı sitokin salınımı, kompleman aktivasyonu, siklooksijenaz inhibisyonu ya da bazofil ve mast hücrelerinden doğrudan mediyatör salınımıyla ortaya çıkan (vankomisine bağlı) kırmızı adam sendromu, *TNF*-inhibitör infüzyon reaksiyonları ve NSAE ilaç aşırı duyarlılıkları bu başlık altında tanımlanır.

c. Klinik Sınıflama: İlaç döküntüleri içinde en sık görülenler, makülopapüler- morbiliform yapıda olanlardır (*MDE*). Bu tip döküntüleri ürtiker/*AE* izlemektedir. Makülopapüler ya da morbiliform döküntülerin çoğu, sorumlu ilacın kesilmesini izleyen birkaç gün içinde hızla geriler. Ancak, *DRESS* ve hatta bazen *SJS,TEN* gibi gibi ağır ilaç reaksiyonlarının da *MDE* gibi başlayabileceği unutulmamalıdır. Bu ağır olgularda hızlı tanı koyulması, hastanın morbidite ve mortalitesinin azaltılmasında büyük önem taşır.

İlaç döküntüsü düşünülen bir hastada, klinik karakteristiklerin tanımlanması; yani muayenede, deri döküntüsünün (elemanter lezyonlara dayanan) morfolojisinin belirlenmesi büyük önem taşır. Buna göre "ekzantematöz", "ürtikeryal", "büllöz" ve "püstüler" olmak üzere dört ana kategori belirlenmiştir:

1. **Ekzantematöz ilaç döküntüsü**: *MDE, DRESS*, ilaca bağlı eritrodermi, İlaç bağlantılı simetrik intertriginöz ve fleksural eritem (*Symmetric drug-related intertriginous and flexural erythema: SDRIFE*).
2. **Ürtikeryal ilaç döküntüsü** (ve ilaca bağlı *AE*): IgE aracılı ürtiker /*AE*, serum hastalığı benzeri reaksiyon (*Serum sickness-like reaction: SSLR*), NSAE ilaç duyarlılığı, kırmızı adam sendromu ve allerjik/nonallerjik infüzyon reaksiyonları

3. **Püstüler ilaç döküntüsü**: İlaca bağlı palmoplantar püstülozis, *AGEP*, akut lokalize ekzantematöz püstülozis (*ALEP*), ilaçla tetiklenen subkorneal püstüler dermatozis
4. **Büllöz ilaç döküntüsü**: Sabit ilaç döküntüsü (*Fixed drug eruption:FDE*), ilaçla tetiklenen büllöz pemfigoid / pemfigus / linear IgA dermatozu, *SJS / TEN*
5. **Diğerleri**: İlaçla tetiklenen *SLE*, alopesi, fotosensitivite, vaskülit

3. EPİDEMİYOLOJİ:

Kutanöz ilaç allerjileri sistemik ilaç kulanan hastaların %0,1-1'inde, dermatolojik konsültasyonların %2'sinde ve yatan hastaların yaklaşık %8-10'unda gelişmekte; ağır ilaç allerjisi tanısıyla hastaneye yatırılan olgularda fatalite oranı ise %0,1-%0,3 arasında değişmektedir. Özellikle küresel düzeyde yıllık sıklığı milyonda 0,4-1,2 düzeyinde olan ağır kutanöz ilaç reaksiyonlarının (*Severe Cutaneous Adverse reactions: SCARs*) erken dönemde tanınarak, klinik tablodan sorumlu olduğu saptanan ya da düşünülen ilaç ya da ilaçların hemen kesilmesi morbidite ve mortaliteyi azaltacaktır. *ACDR* her bireyde gelişebilirse de; kadın cinsiyet, obezite ve immün disregülasyonun önemli risk faktörleri olduğu saptanmıştır. Çok sayıda ilaç alımı, eşlik eden viral enfeksiyonlar, ilaç metabolizmasındaki genetik değişimler ve *HLA* birliktelikleri *ACDR* gelişme riskini artırmaktadır. Örneğin, güneydoğu Asya'lılarda fenitoin'e bağlı olarak gelişen *SJS* ve *TEN*, HLA-B*1502 alleliyle, ülkemizde trimetoprim-sülfometoksazolle ortaya çıkan sabit ilaç döküntüsü ise HLA-B55 alleliyle ilişkilendirilmiştir. *SCARs* aşağıda sıralanmıştır:

- Anafilaksi
- Antikoagülanlarla tetiklenen deri nekozu
- *AGEP*
- *DIHS (DRESS)*
- Jeneralize büllöz sabit ilaç döküntüsü
- *SJS* ve *TEN*

4. TANISAL YAKLAŞIMLAR:

İlaç döküntüsü düşünülen bir hastanın, sistemik ve deri muayenesiyle birlikte kullandığı tüm ilaçların (bitkisel kökenli preparatlar ve vitaminler de dahil olmak üzere) belirlenmesi ve döküntünün başlangıç zamanı ile ilaç ya da ilaçların alımı arasındaki bağlantı ve sürenin ortaya konulması büyük önem taşır. Bu verilerin belirlenmesi ve ayrıntılı muayeneyle çoğu kez tanı konulur. Gerekirse deri biopsisi yapılabilir. Ancak, haklarında yeterince bilgi sahibi olunmayan ve/veya yeni kullanıma giren ilaçların varolan döküntüye neden olduğu; ya da bilinen ilaçlara karşı farklı ya da tanımlanmamış bir reaksiyonun gelişmiş olabileceği düşünülüyorsa, iyi bir literatür taraması yapılarak yeni bilgilerin edinilmesi uygun olacaktır.

Bir ilaç döküntüsünün **ağır bir gidiş göstereceğini** düşündüren ve hekimin dikkatli olmasını gerektiren klinik ve laboratuvar bulguları aşağıda sıralanmıştır:

- **Deri bulguları**: Yaygın eritem, yüzde ödem ya da yüzün özellikle orta bölümünün tutulumu, deride ağrı, palpabl purpura, deri nekrozu, büllerin oluşması ya da epidermal ayrışma, *Nikolsky* bulgusunun pozitif olması, müköz membran erozyonları, yaygın ürtiker ve dilde şişme.

- **Genel bulgular**: Yüksek ateş (39-40 C ya da daha yüksek düzeyde), lenfadenopati, artralji ya da artrit, nefes darlığı, vizing ve hipotansiyon.
- **Laboratuvar bulguları**: Kanda eozinofil sayısının > 1000 /mm^3 olması, atipik lenfositlerin de eşlik ettiği lenfositoz, karaciğer işlev testlerinde anormallikler.

İlaç döküntüsüyle başvuran bir hastanın değerlendirilerek tanının konulması ve neden olan ajanın saptanmaya çalışılması, aşağıda sıralanan yöntemlerin birlikteliğini içeren bir yaklaşımla söz konusudur. Burada, aşağıda sıralanan tanısal test ve girişimlerin ayrıntısına girilmeyecektir. Tanısal in-vivo / in-vitro testlerin, donanımlı kliniklerde, ilaç allerjileri konusunda deneyimli uzman hekimlerce yapılması gerekir. Ayrıntılı bilgi için Türkiye Ulusal Allerji ve Klinik İmmünoloji Derneği'nin, 2019 yılında yayınlanmış olan "İlaç Aşırı Duyarlılık Reaksiyonlarına Yaklaşım-Ulusal Rehber Güncellemesi" adlı kitabına (www. aid. org. tr) bakılabilir.

1. **Ayrıntılı öykü ve fizik muayene**
2. **Deri biyopsisi**
3. **Laboratuvar testleri**
4. **Tanısal in-vivo testler**
   - Yama testi
   - Deri "prick testi (*Skin Prick Test: SPT*)
   - İntradermal test (*IDT*)
5. **Tanısal in-vitro testler**
   - Spesifik IgE testleri
   - Bazofil aktivasyon testi
   - Histamin salınım testi
   - Sisteinil lökotrien salınım testi
   - Lenfosit transformasyon testi
   - HLA taraması
   - Akım sitometrik T hücre aktivasyon analizi
6. **Provokasyon**

5. KLİNİK TABLOLAR

Bu bölümde sık görülen ve/veya tanı ve tedavisinde zorluklarla karşılaşılabilen, ya da ağır sistemik semptomlarla seyreden ilaç döküntüleri üzerinde durulacaktır.

a. Makülopapüler / morbiliform ilaç döküntüsü (*MDE*):

- En sık görülen ilaç döküntüsüdür, tüm ACDR olgularının yaklaşık %95'ini oluşturur. Genellikle sorumlu ilaca başlandıktan sonraki bir hafta içinde, bazen de ilaç kesildikten 1-2 gün sonra ortaya çıkar

- *MDE*, ilaç-spesifik T hücrelerinin rol oynadığı bir tip-IV immünolojik reaksiyondur.
- NSAE ilaçlar, penisilin deriveleri, sülfonamidler ve aromatik antikonvülsanlar (fenitoin, fenobarbital, karbamazepin) en sık suçlanan ajanlardır.
- Bazen aylarca, hatta yıllarca sorunsuz kullanılan bir ilaca karşı da MDE gelişebilir.
- Hemen her zaman (değişen derecelerde) kaşıntılı olan makülopapüler döküntü, tipik olarak gövdeden başlar ve perifere doğru simetrik biçimde yayılır.
- Hafif ateş, bazen deride hafif yanma, batma ve çok ender olarak enantem görülebilir. Bül oluşumu ya da püstülasyon gözlenmez.
- Döküntünün ağır olduğu durumlarda, eşlik eden yüksek ateş, fasyal ödem ve şiddetli eozinofili varsa, hastada öncelikle, yine erken dönemde ekzantematöz döküntüyle kendini gösteren ve çok daha ağır bir klinik tablo olan *DRESS* düşünülmelidir.
- Klinik tablonun gerilemesi genellikle ilaç kesildikten sonraki 7-14 gün içinde olur, parlak kırmızı eritem, kahverengimsi bir renge doğru döner ve daha sonra deskuamasyon gelişir.
- Anamnez ve klinik görünümle tanı, çoğu olguda kolayca konulabilir. Çoklu ilaç kullanımı olan hastalarda, iyileşme sonrasında kuşkulu ilaçlarla deri yama testi yapılabilir.
- Ayırıcı tanıda infeksiyöz (başta viral olmak üzere, bakteriyel ve riketsiyal) döküntüler ve konnektif doku hastalıkları akla gelmelidir.
- Tedavi öncelikle destekleyici niteliktedir. Klinik tablodan sorumlu olduğu düşünülen ilaç ya da ilaçlar hemen kesilir. Hafif olgularda topikal steroidler ve nemlendiriciler yeterli olabilir. Orta-ağır düzeydeki *MDE* hastalarında kısa süreli sistemik steroid tedavisi (7-10 gün, 0,5-1 mg/kg/gün oral prednizolon ya da eşdeğeri) önerilir.

b. Ürtikeryal ilaç döküntüsü:

- İkinci en sık görülen ilaç reaksiyonları grubunu oluşturur ve fizyopatolojisinde genellikle IgE bağımlı (tip-I) aşırı duyarlılık vardır. Bazen de (NSAE ilaçlar, radyokontrast maddeler, *ACE* inhibitörleri ve opioidler gibi moleküllerin etkisiyle) histamin ve diğer mediyatörlerin doğrudan salınımı (anafilaktoid reaksiyonlar) söz konusudur.
- Genellikle bir ilacın alımını izleyen dakikalar içinde (bir saatten daha kısa bir sürede) kaşıntılı, eritematöz, ödematöz papül ve plaklar gelişir.
- Ürtiker plakları 24 saat içinde herhangi bir leke bırakmadan geriler, başka yerlerde yeni lezyonlar çıkabilir.
- Olguların yaklaşık yarısına (derin dermal, subkütan ve submukozal dokuların geçici ödemiyle kendini gösteren) *AE* de eşlik eder.
- Antibiyotikler (özellikle penisilin ve sefalosporinler, daha düşük oranda sülfonamidler, aminoglikozidler ve diğerleri), NSAE ilaçlar, narkotik analjezikler, fenitoin ve azol grubu antifungaller ürtikere sıklıkla neden olabilen ilaçlar arasında yer alır.
- Tedavi klinik tablonun ağırlık düzeyine göre değişir. Hafif olgularda ilacın kesilmesi ve bir uzun etkili antihistaminin (setirizin, desloratadin, bilaxten vb.) birkaç gün yüksek doz (2x2'ye dek), daha sonra ise 5-7 gün 1x1 verilmesi yeterli olur. Orta-ağır düzeydeki olgularda, IM yada (damar yolu açılarak) IV yoldan sistemik steroid ve antihistamin verilmesi, gözlem sonrasında antihistamin ve kısa süreli (5-7 gün, azaltılarak kesilecek biçimde 0,5-1 mg/k/gün) oral prenizolon ya da eşdeğeri reçete edilmesi uygun olur. İlaca bağlı olarak gelişen yaygın ürtiker ve *AE*, gelişmekte olan bir anafilaksinin habercisi olabilir. Bu tip olgularda, hipotansiyon, vizing

vb. bulgular da varsa gecikmeden, hemen IM adrenalin (erişkinlerde 1/1000'lik adrenalinden 0,5 mg IM, çocuklarda 0,01 mg/kg ya da 0,25 mg IM) uygulanmalıdır.

c. İlaca bağlı soliter anjiyoödem:

- Acil servise soliter anjioödemle (*AE*) başvuran (orta yaşlı) her hastaya öncelikle *ACE* inhibitörü (*ACEI*) kullanıp kullanmadığı sorulmalıdır.
- *ACEI* grubu ilaçlara bağlı *AE*, kullanımdan sonraki günler ya da birkaç yıl içinde gelişebilir. Klinik tablo bradikininerjik bir AE olduğu için; adrenalin, antihistamin ve kortikosteroidlere (genelde) dirençlidir.
- Olası *substance*-P ve bradikinin birikimi nedeniyle, (sitagliptin, linagliptin gibi) dipeptidil peptidaz-IV inhibitörü (antidiabetik) ilaç kullananlarda da *AE* riskinin yüksek olabileceği belirtilmekte, özellikle ACEI-DPPIV kombinasyonunun bu riski belirgin olarak artırdığı üzerinde durulmaktadır
- Bazen NSAE ilaçlar da soliter *AE*'ye neden olabilir.
- Akut iskemik felçlerde IV olarak verilen rekombinant doku plazminojen aktivatörlerinin de (*tPA*) hastaların %1-5'inde (yaşamı tehdit edebilen) orolingual anjiyoödeme neden olabileceği ve riskin eş zamanlı olarak *ACEI* kullanan hastalarda daha yüksek olduğu belirlenmiştir.
- Tedavide sorumlu ilaç hemen kesilir. ACEI grubu ilaçlara bağlı AE'de taze donmuş plazma ve plazma kökenli C1 inhibitör konsantrelerinin (pd-C1 INH)etkili olduğu bildirilmektedir.
- tPA ile tetiklenen AE'de ilacın infüzyonu hemen kesilir; IV metilprednizolon (125 mg), oral antihistamin ve famotidin verilir. Ağır olgularda adrenalin uygulanabilir, ancak kan basıncında ani yükselmelere neden olabileceğinden dikkatli olunmalıdır. Taze donmuş plazma ve pd-C1 INH diğer seçeneklerdir.

d. Serum hastalığı benzeri reaksiyon (*SSLR*):

- Bir ilaca başlandıktan sonraki 1-3 hafta içinde sıklıkla çocuklarda, genellikle (zaman içinde anüler görünüm alabilen) ürtikeryal (ürtiker benzeri) eritematöz makülopapüler /morbiliform lezyonlar, özellikle el ve ayaklarda artralji /artrit, kırıklık, halsizlik ve bazen hafif ateşle kendini gösterir.
- Lezyonlar klasik ürtikerde olduğu gibi geçici değildir, aynı yerde birkaç gün süreyle kalır.
- Göz ve dudakta ödem olabilir. Solunum güçlüğü, anafilaksi semptomları, hipokomplementemi, vaskülit ya da renal tutulum gözlenmez.
- Son yıllarda *SSLR*'nin bir tip-III değil de, T lenfosit bağımlı bir tip-IV reaksiyonu olabileceği hipotezi üzerinde durulmaktadır.
- Ender olarak infeksiyöz ajanlarla tetiklense de; genelde ilaçlar; penisilinler (özellikle amoksisilin) ve sefalosporinler (özellikle sefaklor), ayrıca bupropion, NSAE ilaçlar, fenitoin, sülfonamidler, minosiklin, propranolol, rituksimab ve infliksimab gibi ajanlar en sık *SSLR* nedenidir.
- Sorumlu ilacın kesilmesi genellikle klinik tablonun gerilemesini sağlar. Antihistaminler, NSAE ilaçlar ve sistemik kortikosteroidler kullanılabilir.

e. İlaca bağlı kutanöz vaskülit:

- Derideki (dermis ve subkutisteki) kan damarlarının inflamasyonu sonucu ortaya çıkan klinik tablolardır.
- Semptom ve bulgular tutulan damarın çapıyla orantılıdır.
- En sık görülen klinik tablo, lökositoklastik vaskülit olarak da bilinen ve tip-II ya da tip-III immünolojik reaksiyon sonucu gelişen, kutanöz küçük damar vaskülitidir *(Cutaneous Small Vessel Vasculitis: CSVV*).
- İnfeksiyonlar, maligniteler, konnektif doku hastalıkları gibi pek çok patoloji *CSVV* nedeni olabilir. Hastalığın önemli bir bölümü idiyopatiktir.
- Tüm *CSVV* olgularının yaklaşık %10-15'inin ilaçlarla tetiklendiği bildirilmektedir.
- Sıklıkla penisilinler, sülfonamidler, kinolonlar, allopürinol, propiltiyourasil, NSAE ilaçlar,hidralazin ve anti-*TNF*-alfa ajanların alımından 7-21 gün sonra başlar.
- Daha çok alt ekstremitelerde, kaşıntı, yanma ve ağrının eşlik ettiği küçük peteşilerden ve ürtikeryal lezyonlardan, birbiriyle birleşme eğilimi gösteren palpabl purpurik lezyonlara; vezikül ve püstüllerden, yaygın hemorajik büllöz ve ülsere lezyonlara dek oldukça polimorfik bir görünümle karşımıza çıkabilir.
- Sistemik tutulum çok ender görülür. Yine de, ateş, miyalji, artralji ve baş ağrısı gibi semptomların varlığı bu açıdan hekim için uyarıcı olmalıdır.
- Sorumlu ilacın kesilmesiyle vaskülit geriler. Gerekirse, sistemik kortikosteroidler kullanılabilir.
- İlaçlarla tetiklenen antinötrofil sitoplazmik antikor (*ANCA*) bağlantılı vaskülitler ise çok daha ender görülür ve bazen yalnızca deriye sınırlı olabilir. Nekrotik ülserler, subkütan nodüller, livedo retikülaris ve dijital gangren sık rastlanan lezyonlardır. Ancak bu hastalarda, daha büyük (küçük-orta çaplı) damarlar tutulduğu için, klinik tablolar *ANCA* bağlantılı vaskülit sendromlarına [*granulomatosis with polyangiitis* ve *eosinophilic granulomatosis with polyangiitis*] benzer ve ağır sistemik tutulum olasılığı (glomerulonefrit, pulmoner hemoraji ve hepatik işlev bozuklukları) vardır. Minosiklin, hidralazin, levamizol, propiltiyourasil, metimazol, karbimazol ve anti-*TNF*-alfa ajanlar en sık suçlanan ilaçlar arasındadır. Bu tip hastalar dermatoloji ve romatoloji uzmanlarınca birlikte izlenmelidir.

f. İlaç bağlantılı simetrik intertriginöz ve fleksural eritem (*Symmetric drug-related intertriginous and flexural erythema: SDRIFE*):

- Çoğu kez gluteal ve/veya inguinal bölgeler gibi fleksural deri yüzeylerinde, keskin sınırlı, eritemli, bazen deskuame ve kaşıntılı bir döküntüyle kendini gösteren bir ilaç reaksiyonudur.
- Penisilin ve sefalosporinlerin yanısıra; klindamisin, eritromisin, nistatin, flukonazol, metronidazol ve valasiklovir de *SDRIFE* nedeni olabilir.
- Altta yatan fizyopatolojik mekanizma tam olarak bilinmese de, *SDRIFE* büyük olasılıkla, bir geç tip (tip-IV) hipersensitivite reaksiyonudur.
- Hastalık, sorumlu ilacın kesilmesiyle hızla geriler ve kendini sınırlar. Tedavide topikal ve gerekirse sistemik steroidler kullanılabilir.

g. Sabit ilaç döküntüsü (*FDE*):

- Bir ilaca başlandıktan sonraki birkaç gün ile iki hafta arasında, daha sonraki karşılaşmalarda ise 24 saat içinde ortaya çıkan, bir ya da çok sayıda yuvarlak-oval, keskin sınırlı, eritemli, bazen hafif koyu menekşe rengi yamalar, ya da hafif ödemli plaklar ve üstlerinde gelişebilen vezikülobüllöz lezyonlarla kendini gösterir.
- Vezikülobüllöz lezyonların açılması sonucu deride erode alanlar gözlenebilir.
- Lezyonlar deride ve müköz membranlarda, dudaklarda, yüzde, el, ayak ve genital bölgelerde görülebilir.
- Aynı ilaç yeniden alındığında gelişen alevlenmeler, yine daha önceki iyileşmiş rezidüel pigmente alanlarda ortaya çıkar, yeni lezyonlar da gözlenebilir.
- *FDE*, en sık antibiyotiklerin (sülfonamidler, tetrasiklinler, beta-laktamlar, fluorokinolonlar, makrolidler), NSAE ilaçların, barbitüratların, dapson, proton pompa inhibitörleri ve azol grubu antifungallerin kullanımı sırasında görülmektedir.
- T lenfosit bağımlı bir tip-IV reaksiyonu olan *FDE*, eritema multiforme ve özellikle oral mukoza tutulduğunda *SJS* ile , genital mukozada geliştiğinde rekürren herpetik infeksiyonlarla karışabilir. Soliter lezyonların ayırıcı tanısında örümcek ya da artropod ısırıkları akla gelmelidir.
- Sorumlu ilacın kesilmesi ve topikal / sistemik kortikosteroid tedavisiyle lezyonlar hiperpigmentasyon bırakarak geriler.

h. Eozinofili ve sistemik semptomların eşlik ettiği ilaç reaksyonu (*Drug Reaction with Eosinophilia and Systemic Symptoms- DRESS*):

- İlaç hipersensitivite sendromu (*DIHS*) olarak da bilinen, ender görülen ve çoklu organ tutulumuna yol açabildiği için yaşamsal önem taşıyan bir ilaç döküntüsüdür.
- İnsidansı aromatik antikonvülsanlar (fenitoin, karbamazepin, fenobarbital vb.) ve sülfonamidler için 1/1000-1/10000 olarak belirlenmiştir.
- Patogenezi tam olarak anlaşılamamış olsa da, ilaç-spesifik T lenfositlerin ve bazı virüslerin [öncelikle *human herpes virus-6* ve *7* (*HHV-6,HHV-7*), ayrıca sitomegalovirus ve *Epstein-Barr* virüsü] reaktivasyonunun rolü üzerinde durulmaktadır.
- Hastalıkta ilaçlarla bazı *HLA* allelleri arasında yakın ilişki olduğu belirlenmiştir.
- Sorumlu ilacın alınmasını izleyen 2-6 (hatta bazen dokuz) hafta sonra, 38-40 C ateş, kaşıntılı diffüz, eritematöz maküler/makülopapüler bir döküntü, sıklıkla fasyal ödem ve lenfadenopati gelişir. Özellikle alt ekstremitelerde purpurik lezyonlar görülebilir.
- Daha ender olarak veziküller, püstüller, mukozal lezyonlar ve eritrodermi tablosu gözlemlenir.
- *DRESS*'te başta karaciğer olmak üzere, böbreklerin, akciğerlerin (ve çok daha düşük olasılıkla da olsa), kalp, gastrointestinal ve santral sinir sisteminin tutulabildiği gösterilmiştir.
- Laboratuvarda lökositoz, eozinofili, atipik lenfositlerin görülmesi, trombositopeni, karaciğer ve böbrek işlev testlerinde anormallikler saptanır.
- Antikonvülsanlar (karbamazepin, fenobarbital, fenitoin), antimikrobiyaller (dapson, minosiklin, trimetoprim-sülfometoksazol, vankomisin), NSAE ilaçlar (*celecoxib*, ibuprofen), antiretroviraller (*abacavir, nevirapine, zalcitabine*), antidepresanlar *(bupropion, luoxetine*), antihipertansifler (amlodipin, kaptopril) ve allopürinol *DRESS*'e neden olabilen ilaçların başlıcalarıdır.

- Hastalık başta *MDE* olmak üzere diğer ilaç döküntüleri, akut viral infeksiyonlar, hipereozinofilik sendrom, lenfoma ve psödolenfoma ile karışabilir.
- *DIHS/DRESS* için geliştirilen J-SCAR (*Japanese Research Comittee on Severe Cutaneous Adverse Drug Reactions*) tanı ölçütleri aşağıda görülmektedir:
  1. Bir (ya da birkaç) ilaca başlandıktan üç hafta ya da daha sonra gelişen makülopapüler bir döküntü
  2. Sorumlu ilacın kesilmesinden sonra da süren uzamış klinik semptomlar
  3. Ateş (>38 C)
  4. Karaciğer anomallikleri (ALT > 100 U/L) [ya da (böbrek gibi) başka bir organın tutulumu]
  5. Lökosit anormalliklerinden en az birinin olması: Lökositoz (> $11x10^9$/L), atipik lenfositler (>%5) ve eozinofili (>$1,5x10^9$/L)
  6. Lenfadenopati
  7. *HHV*-6 reaktivasyonu

  Bir ilaç döküntüsüne tipik *DRESS* diyebilmek için yukarıdaki yedi ölçütün de varolması gerekir. Atipik *DRESS* demek için ise yalnızca ilk beş ölçütün varlığı yeterlidir.
- Böyle bir klinik tabloyla karşılaşıldığında, yine öncelikle sorumlu ilacın hemen kesilmesi gerekir. Ancak, ilaç kesilse bile *DRESS*'te hızlı bir gerileme gözlenmeyebilir.
- Uluslararası bir tedavi rehberi olmamasına karşın, erken dönemde ve ilk basamakta kullanılacak sistemik steroidler yaşam kurtarıcıdır. 1-2 mg/kg/gün oral prednizolon ya da eşdeğeri başlanır ve haftalar /aylar içinde azaltılarak kesilir. Bu tedavi yaklaşımı ve sıkı bir uzun süreli izlemle iç organ tutulumu ve organ yetmezliği riski en aza indirilebilir.
- Aromatik antikonvülsanlar arasında çapraz reaksiyon olduğu ve *DRESS*'in herediter özellik taşıyabileceği unutulmamalı, aile bireyleri de uyarılmalı ve genetik analiz önerilmelidir.

ı. Akut Jeneralize Ekzantematöz Püstülozis (*AGEP*):

- Yaygın eritemli zeminlerde, küçük, nonfolliküler, steril püstüllerle kendini gösteren, yanma ve/veya kaşıntı semptomlarının ön planda olduğu çok ender görülen (insidans: 1-5/milyon) akut febril bir deri döküntüsüdür.
- *AGEP*'li olgularda da bazı *HLA* allelleriyle bağlantılar gösterilmiştir.
- *AGEP*'in %90'ı ilaçlara bağlı olarak gelişir, küçük bir bölümü ise bakteriyel, viral enfeksiyonlar ya da parazitik enfestasyonlarca tetiklenir.
- T lenfositlerce yönlendirilen bir aşırı duyarlılık olduğu düşünülmektedir.
- Lezyonlar, yüzde ya da majör deri kıvrımlarında (aksilla ve kasıklarda) başlar, giderek gövde ve ekstremitelere yayılır. Sistemik tutulum çok enderdir.
- Genelde sorumlu ilaca başlandıktan 1-2 hafta sonra gelişir, yaklaşık iki hafta sonra lezyonlar deskuamasyonla geriler.
- Antibiyotikler (en sık penisilinler, sefalosporinler, klindamisin, pristinamisin; ayrıca sülfonamidler, karbapenemler, kinolonlar, makrolidler), kalsiyum kanal blokörleri (özellikle diltiazem), karbamazepin, setirizin, terbinafin, flukonazol ve NSAE ilaçlar en sık suçlanan ajanlardır.

- Hastalığın püstüler psoriasis ve bazı ağır olgularda *SJS/TEN*'den ayrımı gerekebilir. Sorumlu ilaç hemen kesilir, topikal / sistemik kortikosteroidler kulanılır ve antipiretiklerle destekleyici tedavi yapılır.

i. Stevens-Johnson sendromu ve toksik epidermal nekrolizis:

- Bu iki klinik antite son yıllarda "epidermal nekrolizis" spektrumu içinde değerlendirilmektedir.
- Bunlar ender görülen, deri ve mukozaları çok yaygın olarak tutan, yüksek oranda morbidite, mortalite ve uzun dönem sekellere neden olabilen ağır klinik tablolardır.
- Eritem ve eksfolyasyonun vücut yüzeyindeki yaygınlık düzeyine göre *SJS* (<%10), *SJS/TEN overlap* (%10-30) ve *TEN* (>%30) olarak sınıflanırlar.
- *SJS* ve *TEN*'in yıllık insidansları sırasıyla 1,2-6/milyon ve 0,4-1,2/milyon düzeyindedir. Kadınlarda biraz daha sık görülür. İmmünsüprese (*HIV* infeksiyonu, lenfoma vb.) olgular, ilaçları düşük oranda metabolize eden bireyler (yavaş asetilasyon genotipi), (çoğu beyin tümörü tanısıyla) antikonvülsan kullanan ve aynı zamanda radyoterapi gören hastalar ve spesifik *HLA* alleli taşıyanlar risk altındadır.
- Asyalı'larda özellikle Çin'de yaşayan en büyük etnik grup olan Han Çinli'lerinde, Tayland ve Malezyalı'larda genotiplemeyle belirlenen HLA-B*15:02 allelinin varlığı; karbamazepin, lamotrigin ve fenitoin kullanımı sırasında *TEN* gelişimi açısından önemli bir risk faktörüdür.
- ABD'de *FDA, (*Gıda ve İlaç Dairesi), karbamazepin kullanımı öncesinde tüm Asya'lılar için *HLA*-B*15:02 allelini saptamaya yönelik genotipleme önermektedir.
- Patogenez tam olarak anlaşılamasa da, ilaçla indüklenen sitotoksik T hücelerinde bulunan sitolitik bir protein olan granülizinin en önemli mediyatör olduğu ve Fas-FasL etkileşiminden kaynaklanan yaygın keratinosit apopitozuyla fizyopatolojik sürecin ilerlediği düşünülmektedir.
- Hastalar genellikle, sorumlu olan ilaca başlandıktan sonraki 7-21. günler arasında, deri ve mukoza bulguları ortaya çıkmadan 1-3 gün önce ateş, halsizlik, bitkinlik, yutma güçlüğü, gözlerde yanma ve batma gibi bir dizi nonspesifik prodromal semptom tanımlarlar.
- Daha sonra eritematöz, kirli kırmızı/purpurik, irregüler makül ve yamalar önce gövdede belirir, daha sonra bu lezyonlar birbirleriyle birleşerek, erüptif biçimde boyun, yüz ve ekstremitelere yayılır.
- Hemen sonra hastaların çoğunda (>%90) oral, oküler ve genital mukozalar tutulur, 12 saat içinde hızla flasid büller ve hemorajik erozyonlar gelişir.
- Eğer hastalık daha da ilerlerse, epidermis nekroze olur ve dermisten tümüyle ayrılır.
- Deri ve mukozaların yaygın tutulumuna bağlı olarak, yanma, ağrı, beslenme güçlüğü, gözde fotofobi, konjunktivit, ağır olgularda korneal ülserasyonlar / sineşiler ve idrar yapma zorluğu gibi bulgular gelişir.
- Bronşiyal, gastrointestinal ve renal tutuluma bağlı olarak akut respiratuvar distres sendromu, diyare, malabsorbsiyon ve melena, hematüri, proteinüri ve azotemi tablosuyla karşılaşılabilir.
- Allopürinol, bazı antibiyotikler (aminopenisilinler, sülfonamidler, tetrasiklinler, sefalosporinler), antiepileptikler (karbamazepin, lamotrigin, fenobarbital, fenitoin, fenilbutazon, valproik asit), nevirapin ve (özellikle oksikam grubu) NSAE ilaçlar, en sık *SJS/TEN* nedeni olan ilaçlar arasındadır.
- *TEN* için geliştirilmiş olan prognostik skorlama sistemi (*SCORTEN*) aşağıda görülmektedir:

Prognostik faktörler	Puan
Yaş > 40	1
Kalp hızı > 120/dk	1
Kanser ya da hematolojik malignite varlığı	1
Vücut yüzey tutulum alanı 1. gün >%10	1
Serum üre düzeyi >10 mmol/l	1
Serum bikarbonat düzeyi <20 mmol/l	1
Serum glükoz düzeyi > 14 mmol/l	1
SCORTEN	**Mortalite oranı**
0-1	3,2
2	12,1
3	35,8
4	58,3
≥5	90

- Epidermal nekroliz tablolarında klinik bulgular tanı için çoğu kez yeterlidir. Bazen, eritema multforme majör, stafilokoksik haşlanmış deri sendromu, jeneralize *FDE*, *AGEP* ve otoimmün büllü hastalıklardan (pemfigus vulgaris, büllöz pemfigoid, paraneoplastik pemfigus vb.) ayrımı gerekebilir.
- Hasta yaklaşımında ilk aşama, diğer ilaç döküntülerinde olduğu gibi (sorumlu olabilecek ve yaşamsal önemi olmayan) tüm ilaçların hemen kesilmesidir.
- *SJS / TEN*, bir hastanın ve hekimin karşılaşabileceği en zor durumlardan birisidir. "Akut deri yetmezliği" diye de adlandırabileceğimiz bu klinik tabloda, derinin bariyer ve immün savunma dizgeleri büyük ölçüde ortadan kalkar, sıvı elektrolit dengesi ve termoregülasyon bozulur, organizma sekonder infeksiyonlara açık hale gelir.
- ***SJS/TEN* tablosundan kuşkulanan bir hekimin yapabileceği en iyi şey, damar yolunu açıp hastayı hemen donanımlı bir üniversite ya da eğitim hastanesine göndermektir.**
- Bu hastalar tercihen yanık ünitelerine yatırılmalı, sıvı- elektrolit dengesi düzenlenmeli, kalori replasmanı yapılmalı, hastayı sekonder infeksiyonlardan korumaya yönelik deri bakımı (pansuman, topikal antibiyotikler vb.) uygulanmalı, yara kültürleri alınmalı ve sistem tutulumlarına yönelik (göz hastalıkları, göğüs hastalıkları, üroloji, kadın-doğum vb.) konsültasyonlar istenmelidir.
- Hastalığın etkin ve herkesçe kabul edilen spesifik bir farmakolojik tedavisi yoktur. Çeşitli sistematik derlemeler, meta-analizler ve çok sayıda *SJS/TEN* izleyen merkezlerin olgu serilerine dayanılarak tedavi yaklaşımları değerlendirilmeye çalışılmaktadır.
- Sistemik kortikosteroidler, intravenöz immünoglobülin (*IVIg*), oral siklosporin, plazmaferez, *TNF*-alfa inhibitörleri ve bunların kombinasyonlarıyla başarılı sonuçlar alınmıştır. Son yıllarda, özellikle oral siklosporinle oldukça iyi sonuçlar alındığı bildirilmektedir.

Yazımızı, ilaçlara bağlı aşırı duyarlılık reaksiyonları konusundaki bazı temel yaklaşım ve önerilerimizi belirterek bitireceğiz:

1. Bir hastanın herhangi bir ilaca karşı duyarlılığı varsa, farklı yapıda başka herhangi bir ilaca karşı reaksiyon gösterme olasılığı, normal popülasyona oranla daha yüksektir.

2. Tüm hastalara, ilaç allerjisi /duyarlılığı öyküsü sorulmalıdır. Ailesinde *SCAR (DRESS, SJS/TEN)* öyküsü olan hastalara ilaç reçete edilirken çok dikkatli olunmalı, gerekirse hasta genetik inceleme için yönlendirilmelidir.

3. Antihistaminler ve kortikosteroidler de dahil olmak üzere, tüm IM ya da IV ilaç uygulamaları sonrasında, hastalar yarım saat süreyle izlenmelidir.

4. Acil girişim için gerekli ve yeterli koşulların (acil servis yapılanmasının) bulunmadığı ortamlarda IM ve IV yoldan ilaç uygulanmamalıdır.

5. Bir ilaç döküntüsünün ağır bir gidiş göstereceğini düşündüren ve hekimin dikkatli olmasını gerektiren klinik/laboratuvar bulgular yazımızda ayrıntılı olarak anlatılmıştır. Yukarıda da belirtildiği gibi, böyle bir hastayla, özellikle **bir *SJS/TEN* olgusuyla karşılaşan hekim, eğer donanımlı bir hastanede görev yapmıyorsa, medikolegal sorunlarla karşılaşmamak için, damar yolunu açıp hastayı hemen uygun bir merkeze göndermelidir.**

Kaynaklar

1. Taşkapan O, Karabudak Ö. İlaç döküntülerinde tanısal yaklaşımlar. Turkiye Klinikleri J Dermatol-Special Topics 2008, 1:58-67.

2. Frantz R, Huang S, Are A, Motaparthi K. Stevens-Johnson syndrome and toxic epidermal necrolysis: A review of diagnosis and management. Medicina 2021; 57:895. doi: 10. 3390/medicina57090895.

3. Del Pozzo-Magana, Liy-Wong C. Drugs and the skin: A concise reviewof cutaneous adverse drug reactions. Br J Clin Pharmacol 2022;1-18.

4. Duymun S, Reddy V, Bentley E, Bose-Kolanu A. Tissue Plasminogen Activator-Induced Angioedema Involving a Posterior Cerebral Artery Infarct: A Case Presentation. Am J Case Rep 2021;22:e927137.

5. Kesh S, Bernstein JA. Isolated angioedema: A review of classification and update on management. Ann Allergy Asthma Immunology 2022; 129: 692-702.

6. Cassano N, Nettis E, Di Leo E, Ambrogio F, Vena GA, Foti C. Angioedema associated with dipeptidyl peptidase-IV inhibitors. Clinical and Molecular Allergy 2021; 19:24.

7. Mockenhaupt M, Roujeau J-C. Epidermal Necrolysis (Stevens-Johnson Syndrome and Toxic Epidermal Necrolysis). In: Kang S, Amagai M, Bruckner AL, Enk AH, Margolis DJ, McMichael AJ, Orringer JS, eds. Fitzpatrick's Dermatology. 9th ed. Vol. 1. New York: The McGraw –Hill Companies,Inc; 2019: Part7, Chapter 44.

8. Heelan K, Sibbald C, Shear NH. Cutaneous reactions to drugs. In: Kang S, Amagai M, Bruckner AL, Enk AH, Margolis DJ, McMichael AJ, Orringer JS, eds. Fitzpatrick's Dermatology. 9th ed. Volume-I. New York: The McGraw –Hill Companies,Inc; 2019: Part7, Chapter 45.

9. Hötzenecker W, Prins C, French LE. Erythema multiforme, Stevens-Johnson syndrome, and toxic epidermal necrolysis. In: Bolognia JL, Schaffer JV, Cerroni L, eds. Dermatology. 4th ed. Vol. 1. New Haven:Elsevier; 2017: 332-347.

10. Valeyrie-Allanore L, Obeid G, Revuz J. Drug reactions. In: Bolognia JL, Schaffer JV, Cerroni L, eds. Dermatology. 4th ed. Vol. 1. New Haven:Elsevier; 2017: 332-347.

11. Lupu I, Voiculescu VM, Bacalbasa N, Prie BE, Cojocaru I, Giurcaneanu C. Cutaneous adverse reactions specific to epidermal growth factor receptor inhibitors. J Med Life 2015; 8:57-61.

12. Guzman AK, Balagula Y. Drug-induced cutaneous vasculitis and anticoagulant-related cutaneous adverse reactions: insights in pathogenesis, clinical presentation, and treatment. Clin Dermatol 2020; 38: 613-628.

13. Roujeau JC, Stern RS. Severe adverse cutaneous reactions to drugs. N Engl J Med 1994; 331 (19): 1272-1285.

14. Quickfall D, Jakubovic B, Zipursky JS. Angiotensin converting inhibitör-induced angioedema. CMAJ 2021; 193: 735.

15. Duymun S, Reddy V, Bentley E, Bose-Kolanu A. Tissue Plasminogen Activator-Induced Angioedema Involving a Posterior Cerebral Artery Infarct: A Case Presentation. Am J Case Rep 2021; 22 (e927137): 1-5.

16. Del Pozzo-MaganaBR, Abuzgaia A, Murray B, Rieder MJ, Lazo-Langner A. Paediatric serum sickness-like reaction: A 10-year retrospective cohort study. Paediatr Child Health 2021; 26: 428-435.

TÜRK TABİPLERİ BİRLİĞİ

BURSA TABİP ODASI

BÖLÜM 6

AKNE VE AKNEİFORM HASTALIKLAR

1. **Akne Vulgaris**
2. **Rozase**
3. **Perioral Dermatit** (Periorifisial Dermatit)
4. **Hidradenitis Süpürativa**

TÜRK TABİPLERİ BİRLİĞİ

BURSA TABİP ODASI

AKNE VULGARİS

Prof. Dr. Ayşe Serap KARADAĞ[1]

Prof. Dr. Kenan AYDOĞAN[2]

1. **Tanım:** Akne vulgaris, yüz ve gövdede yerleşen pilosebase birimin kronik, inflamatuvar bir hastalığı olup komedonlar, papüller, püstüller ve nodüller ile karakterizedir. Sıklıkla adölesan yaş grubunu

2. **Epidemiyoloji:** Akne vulgaris Dünya Sağlık Örgütü verilerine göre dünyada görülen tüm hastalıklar içinde 8. sıklıkta olup toplumun %9. 4'ünü etkilemektedir. Adölesanda prevalansı oldukça sık olup bireylerin %85'inde yaşamları boyunca farklı şiddette akne görülebilmektedir. Aknenin %20-%35'i orta ve şiddetli olarak görülmektedir.

3. **Etyopatogenez:** Aknenin etyopatogenizinde sorumlu olan başlıca mekanizmalar foliküler keratinizasyonda artış, sebase bezde görülen yapısal değişiklikler ve sebum artışı, inflamasyon, *Cutibacterium acnes* (*Propiobacterium acnes*) artışıdır. Ayrıca mikrobiyotada değişiklikler de gözlenmekte, genetik faktörler ve diyet te akne gelişimini etkilemektedir.

   a. ***Foliküler (akroinfundibuler) hiperkeratinizasyon:*** Aknede erken dönemde foliküler hiperkeratinizasyon başlamaktadır. Korneositler prolifere olur, birbirlerine yapışarak foliküler **tıkaç oluşturur** ve mikrokomedonlar meydana gelir. Önceleri bu dönem noninflamatuvar olarak isimlendirilse de günümüzde bu dönemin de inflamatuvar olduğu ve interlökin 1 alfanın (IL-1α) hiperkeratinizasyonu başlattığı kabul edilmektedir. Sebum **içeriğindeki azalmış** linoleik asit ve hormonlar da komedogeneze katkıda bulunur.

   b. ***Sebase bezde görülen yapısal değişiklikler ve sebum artışı:*** Sebasöz foliküllerin tıkanması, **foliküler epitelin** aşırı **deskuamasyonu** ile birlikte **sebase bezlerin aşırı sebum üretimi**ne bağlıdır. Aknede sebum miktar olarak artmıştır. Sebum aknenin alevi olarak kabul edilir. Akne pubertede sebum sekresyonundaki artışla başlamaktadır. Sebum salgısı azaldığında akne oluşmamaktadır. Sebum **içeriğinde serbest yağ asitleri artarak** inflamasyonu ve komedojenik olayları tetiklemektedir. Lipid üretimini kontrol eden sterol düzenleyici element bağlayıcı protein-1c (SREBP1c); insülin benzeri büyüme faktörü-I (IGF-1) ve androjenler tarafından endokrinolojik olarak düzenlenir. Batı diyeti ile artan IGF-1 aynı zamanda sebumu ve akneyi bu yolakla artırmaktadır. Sebum üretimi androjenik hormonların kontrolünde olup androjenik reseptörler (AR) sebase bezlerin bazal tabakası ile kıl folikülünün dış kök kılıfında bulunmaktadır. IGF-1 pubertenin ana hormonudur. IGF-1 adrenal ve gonadal androjen sentezini artırdığı gibi 5 alfa redüktazı indükleyerek testosteronun on kat daha aktif dehidro testosteron (DHT)'a dönüşünü de artırır. Hem IGF-1 hem de androjenler SREBP1 c'nin ekspresyonunu artırarak sebasöz lipogenezi tetiklemektedir.

   c. **İnflamasyon: Akne vulgaris kronik inflamatuvar bir hastalıktır.** Inflamatuvar değişiklikler deri mikrobiyatasında bulunan lipofilik bir gram pozitif anaerob olan, *Cutibacterium acnes'in* varlığıyla bağlantılıdır. *C. acnes*, aşırı sebum ve deskuamatif foliküler hücrelerin oluşturduğu mikroçevrede çoğalır. Bu bakteri, enflamasyona katkıda bulunan **nötrofil kemotaktik faktörleri, proinflamatuvar mediyatörlerin salınımı ve kompleman aktivasyonuna** neden

1. İstanbul Arel Üniversitesi, Tıp Fakültesi, Deri ve Zührevi Hastalıklar Kliniği, Özel muayenehane, İstanbul
2. Bursa Uludağ Üniversitesi, Tıp Fakültesi Deri ve Zührevi Hastalıklar AD, Bursa

olur. *C. acnes* ürettiği lipaz enzimi ile, sebum trigliseritlerini proinflamatuvar serbest yağ asitlerine ayırır ve açığa çıkan serbest yağ asitleri Toll benzeri reseptör (TLR)-2'yi aktive ederek enflamasyona neden olan IL-1, IL-8 ve TNF-α üretimine neden olmaktadır. Serbest yağ asitleri aynı zamanda komedojeniktir. Aknede artan oleik asit ve palmitik asit NLRP3 inflamazomunu aktive eder. IL-1β'nin ardışık salınımı, IL-17'nin artan salgılanması ile Th17 lenfosit yanıtını düzenler.

d. ***Cutibacterium acnes*:** Uzun yıllar boyunca akne hastalarında *C. acnes*'in sayıca artarak akneyi tetiklediği düşünülürdü. Son yıllarda yapılan çalışmalarda akne hastalarında *C. acnes*'in sayıca artmadığı, ancak *C. acnes*'in daha virulan filotiplerinin (filotip IA1) olduğu tespit edilmiştir. *C. acnes*'in virulansını, antibiyotik direncinin bulaşmasını ve biyofilm üretimini belirleyen bir kısım metogenomik elementlerinin olduğu saptanmıştır. Biyofilm üretimi bakteri direncine neden olan önemli bir faktör olup tekli doymamış yağ asidi olan oleik asit *C. acnes*'in yapışmasını ve biyofilm oluşmasını artırır. Oleik asit ayrıca *S. aureus* gibi diğer bakterilerde de biyofilm oluşumunu artırır. İnfundibular keratinositlere yapışan *C. acnes* biyofilmi de anormal keratinizasyon, inflamasyon ve tedavi direncine katkıda bulunur.

e. **Aknede mikrobiyota değişiklikleri:** Koagülaz negatif Stafilokok'lar deri florasının majör kommensalidir ve *S. epidermidis* deri epitelinden ve akne lezyonlarından en sık izole edilen koagülaz negatif Stafilokok türüdür. Yapılan çalışmalar stafilokoklar ile propionibakteriler arasında bir denge olduğu ve *S. epidermidis*'in azalıp *C. acnes*'in artmasıyla bu dengenin bozulduğu ve ortaya çıkan disbiyozisin akne lezyonlarına yol açtığı hipotezini desteklemektedir. *S. epidermidis*'in *C. acnes*'in deride kolonizasyonu ve enflamasyonunu sınırlayarak denge görevi gördüğünü ve *C. acnes*'in sebum trigliseridleri ve propionik asit salarak *S. epidermidis*'in proliferasyonunu inhibe ettiği saptanmıştır.

f. **Aknede deri yapısında değişiklikler:** Doymamış serbest yağ asitlerinde artış nedeniyle yağlanmada artış olsa da seramid miktarında azalma nedeniyle transepidermal su kaybı artar ve infundibuler bariyer fonksiyonu bozulur.

g. **Genetik**: Akne patogenezindeki kesin rolü, aktif bir araştırma alanı olmaya devam etmektedir. Yağ bezlerinin sayısı, boyutu ve aktivitesi kalıtsaldır. Aile hikayesi olan hastalarda daha erken başlangıç ve daha şiddetli seyir görülebilmektedir. GWAS (Genome-wide associated studies), akne geliştirmeye genetik yatkınlığı olanlarda suçlanabilecek transforme büyüme faktörü-β (TGF-β), inflamatuvar mediyatörler ve androjen metabolizması düzenleyicilerinin bileşenlerini kodlayan genleri tanımlamıştır.

h. **Diyet:** Diyet ve akne arasındaki ilişki yavaş yavaş açıklığa kavuşturulmaktadır. Çalışmalar süt ve süt ürünleriyle glisemik indeksi yüksek gıdaların IGF-1 düzeylerini artırarak akneyi tetiklediğini ortaya koymuştur. Kas gelişimi için kullanılan protein tozu ve peynir altı suyu proteini de büyüme faktörlerini yüksek oranda içerdiği için akneyi tetiklemektedir. B12 vitamini takviyesinin, deri mikroflorası transkriptomunun değiştirilmesi yoluyla akne için olası bir tetikleyici olduğu gösterilmiştir. Hastalara aşırı süt ve süt ürünlerinin yanısıra, şeker, yağ ve karbonhidrat gibi glisemik indeksi yüksek gıdaların fazla tüketiminden kaçınmaları ve sağlıklı beslenmeleri konusunda öneride bulunulmalıdır.

4. Akne ve İlişkili Durumlar

a. **Akne ve ilişkili endokrinopatiler:**

- ✓ Akne ile ilişkili en yaygın endokrinopati, akne, obezite, hirsutizm, amenore ve glikoz intoleransı ile karakterize edilen **polikistik over sendromudur (PKOS).**
- ✓ **Konjenital adrenal hiperplazi** (21 hidroksilaz eksikliği) de akne ile ilişkili olup bu durumda artan adrenal androjenler (DHEA-S ve DHEA) sebase bez hiperplazisine neden olur ve artmış sebum üretimini uyararak aknenin prepubertal dönemde başlamasına neden olabilir.
- ✓ Aknede düşünülecek diğer endokrinopati **Cushing sendromu**dur.

Aknede ne zaman hormonal tetkikler istenmeli?

- ✓ Aniden ortaya çıkan çok hızlı başlangıç
- ✓ Tedaviye direnç
- ✓ 1-7 yaş arası çocuklarda görülen akne
- ✓ Erişkin başlangıç
- ✓ Eşlik eden virilizasyon bulguları (kızlarda maskülen görünüm, ses kalınlaşması, androgenetik alopesi, kliteromegali)
- ✓ Akneye eşlik eden menstrüasyon bozukluğu ve hirsutismus

Aknede endokrinolojik şüphe varsa hangi testler istenilmeli?

- ✓ Serbest ve total testosteron, seks hormonu bağlayıcı globülin (SHBG), lüteinize edici hormon (LH), folikül uyarıcı hormon (FSH), prolaktin, 17-OH progesteron, androstenedion ve DHEA-S erken menstruel fazda (folliküler fazda) istenmelidir.
- ✓ LH/FSH; >2, serbest testosteron yüksekliği PKOS'u destekleyebilir.
- ✓ Oral kontraseptifler altta yatan endokrin bozukluğu maskeleyebilir, bu nedenle test ekzojen hormon kesildikten 4 hafta sonra yapılmalıdır.

b. Akne ilişkili sendromlar: Akne genellikle benign bir durum olup sistemik hastalıklarla ilişkisi yoktur. Ancak bazı sendromlar ve otoinflamatuvar hastalıkların seyri esnasında akne görülebilmektedir.

- ✓ PAPA: Piyojenik artrit(PA), piyoderma gangrenozum (PG) ve akne
- ✓ PASH: PG, akne, hidradenitis suppurativa(HS)
- ✓ PAPASH; PA, PG, akne ve HS
- ✓ PsAPASH: Psoriatik artrit, PG, akne, ve HS
- ✓ PASS: PG, akne vulgaris, ankilozan spondilit, HS
- ✓ PAC: PG, akne, ülseratif kolit
- ✓ SAPHO: Sinovitis, akne (konglobata), püstülozis (palmoplantar), hiperosteozis, osteitis
- ✓ HAIR-AN: Hiperandrojenizm, insülin rezistansı, akantozis nigrikans

5. Klinik özellikler

- ✓ Tutulum bölgeleri sebase bezlerden zengin **yüz ve üst gövde**dir.
- ✓ Aknede görülen lezyon tipleri; **inflamatuvar** (papül, püstül, nodül, kist) ve **noninflamatuvar** (komedon (açık ve kapalı), skar) olarak 2 gruba ayrılmaktadır. Ayrıca iyileşme sonrası postinflamatuvar hiperpigmentasyon ve postinflamatuvar eritem görülebilmektedir.

***Komedonlar*:** Kapalı ve açık komedon olarak ikiye ayrılır.

- o *Kapalı komedonlar* deri renginde, toplu iğne başı büyüklüğünde, deriden kabarık, milimetrik papüller olup sebase bez kanalının açıldığı kıl folikülünün sebum ve atılamayan keratinositlerle tıkanması ile ortaya çıkar.
- o *Açık komedonlar* içeriğinde keratin, melanin ve okside olmuş lipidler ve keratinle dolu siyahımsı renkte, dilate foliküler açıklığı bulunan kubbe şeklinde papüllerdir.

İnflamatuvar lezyonlar papül, püstül, nodül ve kistten oluşur. Enflamasyon derinleştikçe hassas, enflame ve endüre nodüller meydana gelir.

- ✓ Akne lezyonları iyileşirken eritem, postinflamatuvar hiperpigmentasyon ve skar (hipertrofik skar veya atrofik skarlar (icepick, box-scar, V şeklinde, pitted skar)) oluşumuna neden olabilmektedir.

Evreleme: Hastalığın şiddetine göre evreleme yapılabilir.

- ✓ **Evre 1: Noninflamatuvar (komedonal) aknede**, inflamatuvar lezyonları olmayan açık veya kapalı komedonlar görülür.
- ✓ **Evre 2**: **Hafif inflamatuvar akne**, komedonlarla az sayıda inflamatuvar papüller ve karakterizedir.
- ✓ **Evre 3: Orta derecede inflamatuvar akne**, komedonlarla çok sayıda iltihaplı papüller ve püstüller ile karakterizedir
- ✓ **Evre 4: Şiddetli inflamatuvar akne (Nodulokistik akne)**, komedonlar, çok sayıda inflamatuvar papüller/püstüller ve inflamatuvar nodüller (>5 mm) ve kistler ile karakterizedir. İyileşirken skar genellikle oluşur.

6. Akne varyantları

a. Akne fulminans, genç erkekleri etkileyen şiddetli kistik aknenin nadir, patlayıcı şeklidir. Karakteristik özellikleri aşağıda belirtilmiştir.

- ✓ Ülserleşen ve siyah eskar oluşturan akut, süpüratif nodüller ve plaklar
- ✓ Gövde > yüz
- ✓ Yüksek başlangıç dozlarında verilen izotretinoin ileverilen tetiklenebilir.
- ✓ Genellikle sistemik semptomlar ateş, lökositoz, artraljiler ve miyaljiler görülebilir.
- ✓ Röntgen ve kemik taramalarında steril bir osteomiyelitin göstergesi olan litik değişiklikler görülebilir. Sternoklaviküler eklem ve göğüs duvarı en sık etkilenir.
- ✓ Tedavi: Prednizon, lezyon içi steroidler, antibiyotikler,izotretinoin, dapson ve antiTNF ajanlar

b. Akne konglobata, sistemik bulguların eşlik etmediği akut başlangıçlı nodulokistik akne ve abseler ile karakterize olup sıklıkla skar ile iyileşir. Folliküler oklüzyon triadının (saçlı derinin dissekan sellüliti, piloinal kist ve hidradenitis suppurativa) bir parçası olabilir. Topikal ve sistemik antibiyotiklere sıklıkla yanıtsızdır, sistemik izotretinoin tedavisi gerektirir.

c. **Neonatal akne** (Sefalik neonatal püstülozis), yanaklarda eritematöz küçük papüller ve küçük kapalı komedonlarla karakterizedir. Bebeklerde 2 haftalık iken başlar, 3 aylık iken geriler. Etyolojisinde anneden geçen ve neonatal dönemde aktive olan androjenlerin sebase bezleri stimüle etmesi suçlanmaktadır Malassezialar da suçlanmış ancak tam kanıtlanamamıştır. Neonatal akne benign ve geçici olup genellikle ileri düzey inceleme ve tedavi gerektirmeden iyileşmektedir. Topikal imidazoller, benzoil peroksit ve eritromisin gibi akne tedavileri kullanılabilir.

d. **İnfantil akne,** doğumdan sonra 3-6 aylıkken başlar, 1-2 yıl içinde geriler. Çoğunlukla erkeklerde erken gonadal üretimine bağlı inflamatuvar papül ve püstüller ile karakterizedir. Nadiren şiddetli vakalarda nodül ve skatris oluşumu da görülmektedir. İleride akne vulgaris oluşumuna eğilimlidirler. Hem kız hem de erkeklerde yaşamın ilk bir yılında yer alan büyük androjen üreten fetal zon nedeniyle adrenallerden artmış dihidroepiandrosteron (DHEA) üretimi mevcuttur. Fetal hayattan sonra devam eden adrenal ve gonadal bez kaynaklı androjen üretimi erkek bebeklerde LH testosteron yapımını stimüle ederken 6-12 ay civarında normal seviyelerine dönmektedir.

e. **Orta çocukluk çağı (mid-childhood) aknesi:** Aknenin endokrinolojik patoloji açısından en tehlikeli olduğu gruptur. Çocukluk çağında (1-7 yaş) adrenal ve gonadal bezlerden androjen üretimi henüz başlamamıştır. Puberte öncesi ortaya çıkan artmış androjenik aktivite patolojik kabul edilmektedir. Bu nedenle 1-7 yaş arasında aknesi olan ve diğer virilizasyon/gelişimsel bozukluk bulguları olan tüm çocuklar pediatrik endokrinoloğa yönlendirilmelidir. Hastalarda adrenal, gonadal veya over kaynaklı hastalıklar (adrenal tümörler, konjenital adrenal hiperplazi, Cushing sendromu, over ve gonadal tümörler, PKOS, puberte prekoks) araştırılmalıdır.

f. **Postadölesan Akne (Akne Tarda-hormonal akne-erişkin akne):**

- ✓ Yirmi beş yaşından sonra ortaya çıkan akneye postadölesan akne denilmektedir. Sıklıkla kadınlarda görülmektedir.
- ✓ Persistan, geç ve rekürren formları bulunmaktadır.
- ✓ Sıklıkla mandibular bölge, yanak ve çene etkilenmektedir.
- ✓ Premenstrüal alevlenmeler ve düzensiz menstrüasyon eşlik edebilmektedir.
- ✓ Hastaların %30'undan fazlasında hiperandrojenizm bulguları (hirsutismus, androgenetik alopesi) bulunmaktadır.
- ✓ Genellikle hafif ve orta şiddetli olsa da sık relaps ve rekürrenslerle devam etme eğilimindedir.
- ✓ Sigara ile ilişkisi daha sıktır.
- ✓ Komedon sık görülür, pigmentasyon ve skar bırakmaya eğilimlidir.
- ✓ Bu kişiler hormonal parametreleri normal olsa bile spironalakton gibi hormonal tedavilerden ve düşük doz izotretinoinden fayda görmektedir.

g. **Akne kozmetika,** komedojenik kozmetikler, nemlendiriciler ve güneş koruyucularına bağlı olarak gelişir. Ani başlangıçlı komedondan yoğun aknelerde hastanın günlük kullandığı makyaj malzemeleri, nemlendirici, güneşten koruyucular ve yağlar mutlaka sorgulanmalı ve kesilmelidir.

h. **Akne mekanika,** tekrarlayan friksiyon ya da basınca bağlı olarak pilosebase ünitenin tıkanması ile gelişir. Boyun bölgesinde sık gelişir.

ı. **Akne ekskorie,** emosyonel ya da psikolojik hastalığı olan genç kadınlarda görülen kaşıma ile ekskorie edilen ülsere akneleri ifade eder, sıklıkla skar bırakır. Hastalara akne tedavisinin yanısıra psikolojik destek önerilmelidir.

i. **Pomad aknesi,** pomad bazlı ürünlerin deri ya da saçlı deride kullanımı sonucu ortaya çıkan sıklıkla saçlı deri sınırına yakın alanda komedon, papül ve püstüller ile karakterizedir.

j. **Endüstriyel akne,** aromatize hidrokarbonlar ya da klor gibi halojenlere bağlı olarak gelişir. Malar bölge, retroauriküler alan ve skrotumda komedon, püstüller ve kistlerle karakterizedir.

k. **İlaca bağlı akne,** aniden başlayan, özellikle gövde yerleşimli, sıklıkla papülopüstüler aknelerde düşünülmelidir. Genelde monomorfik olup komedon ve nodül görülmez. Komedon klorakne dışında pek görülmez. Akneye neden olan ilaçlar; bromür ve iyodür gibi halojenler, androjenik hormonlar, adrenokortikotropik hormon (ACTH), kortikosteroidler, izoniazid, lityum, epidermal büyüme faktörü reseptörü (EGFR) antagonistleri (setuksimab, erlotinib, gefitinip), , siklosporin, azatiyopurin, antiepileptikler (karbamazepin, fenitoin ve fenobarbital), B2, B6, B12 vitaminleri, Mtor (mammalian target of rapamycin) inhibitörleri (sirolimus/takrolimus), MEK inhibitörleri (trametinib), sorafenib/sunitinib, disulfiram, propiltiyourasil, PUVA ve kinidindir.

7. **Tanı-Ayırıcı Tanı:** Aknenin tanısı klinik olarak konulmaktadır. En çok rozase, perioral dermatit, gram negatif folikülit ve psödofollikülitis barbae ile karışmaktadır.

a. **Rozase:** Komedon, nodül ve skar yoktur, telenjiektazi ve eritem ağırlıklı olup **daha ileri yaşta görülür**. Deri kuru ve hassastır. Orta hatta tutulum görülür, göz tutulumu sıktır.

b. **Perioral dermatit:** Monomorfik papüler erupsiyon vardır. Vermilion **sınırı korunacak şekilde ağız çevresinde ve bazen göz çevresinde görülür**.

c. **Gram-negatif folliküllit:** Daha çok erkeklerde görülür ve uzun süreli antibiyotik kullanımının bir komplikasyonu olarak gelişir. Tedaviye rağmen gerilemeyen papülopüstüler veya nodüler leyzonlarda kültür alınmalı, mevcut antibiyotikler kesilmeli ve gram negatiflere yönelik trimetoprim sulfametaksazol grubu antibiyotikler ve izotretinoin tedavisi başlanmalıdır.

d. **Folikülitis barbae:** Traş sonrası içe doğru dönen kıllara bağlı olarak sakal bölgesi ve boyun anterolateral bölgesinde inflamatuvar papüller, püstüller bazen de abseler ile karakterizedir

8. **Tedavi;** Foliküler diskeratinizasyon, aşırı sebum üretimi, hormonal etkiler ve *C. acnes* gibi ilgili patojenik faktörlere yöneliktir. Aknenin şiddeti tedavinin tipini ve seviyesini belirler.

Deri bakımı: Aknede dermokozmetiklerle deri bakımı çok önemlidir. Hastalarda hem tedavi sürecini hızlandırır, hem de topikal tedavilere toleransı artırır. Deri temizliği için kurutucu özelliği yüksek olmayan sindet, jel veya köpükler önerilmelidir. Temizleme günde 2 kez, nazikçe yapılmalı, sık ve sert deri temizliğinden ve lezyonların mekanik irritasyonundan kaçınılmalıdır. Deri bariyerini onarmak için yağsız, komedojenik olmayan ve gözenekleri tıkamayan nemlendiriciler kullanılmalıdır. Ayrıca leke kalmasını önlemek ve kullanılan topikal veya sistemik retinoidlere karşı deri hassasiyetini önlemek amacıyla yağsız güneşten koruyucular önerilmelidir.

a. **Topikal tedavi**

(1) Topikal retinoidler akne tedavisinin yapıtaşıdır. Komedolitik (foliküler epitelyal farklılaşmayı normalleştirir) ve antienflamatuvardır. En sık reçete edilen topikal retinoidler arasında adapalen, tretinoin ve tazaroten bulunur. Genellikle diğer tedavilerle birlikte (antibiyotik + retinoid) kullanılırlar. İrritasyon yapıcı ve fotoduyarlandırıcı etkileri nedeniyle geceleri ve az miktarda kullanılmalıdır. Tedaviye başlarken günaşırı verilmeli, 30 dk tutulup sonra yıkanmalıdır (short contact). Yaklaşık 1 aylık dönemden sonra gece sürüp sabaha kadar yüzde kalabilir. İyileşme sonrası idame tedavisinin temel ilaçları da bu ajanlar olup mikrokomedonları da temizleyerek iyileşmenin sürdürülmesini sağlar.

(2) Topikal antibiyotikler hem antibakteriyel (bakteriyostatik) hem de antiinflamatuvar özellikleri nedeniyle kullanılır. Yaygın olarak reçete edilen topikal antibiyotikler arasında eritromisin ve klindamisin bulunur. Ayrıca nalidiksik asit ve tetrasiklin de kullanılabilmektedir.

Toplam kullanım süreleri 3 ayı geçmemelidir. Daha uzun süreli kullanım antibiyotik direnci gelişimine neden olur. Dirence neden olmamak için mutlaka benzoil peroksitle birlikte kullanılmalıdır.

(3) Benzoil peroksit (BPO) antibiyotik olmadığı halde antibakteriyal etki gösteren ve antibiyotik direncini önleyen önemli bir preparattır. Tedavinin etkinliğini artırmak ve antibiyotik direncini azaltmak için topikal ve sistemik antibiyoterapiye mutlaka eklenmelidir. Bakterisidal olup bakteri sayısını azaltır. Giysilerde beyazlaşma veya saçta tahriş, kuruluk ve beyazlaşma yapabilir. Ayrıca adapalen ile BPO kombinasyonu akne izlerini de azaltabilir.

(4) Azelaik asit bir topikal dekarboksilik asittir. Tirozinazı inhibe eder ve hiperpigmentasyonun azaltılmasında yardımcı olabilir. *C. acnes'*e karşı zayıf aktiviteye sahiptir. Ayrıca keratolitik, komedolitik ve antioksidan aktiviteye de sahiptir.

(5)Topikal dapson akne tedavisinde antibakteriyel ve antiinflamatuvar aktiviteye sahip olan ve antibiyotik direncine neden olmayan bir ilaçtır. Güneşten etkilenmediği için gündüz de kullanılır, tahriş yapmaz. Hem inflamatuvar hem de komedonal aknede etkilidir. Benzoil peroksit ile aynı anda uygulanırsa uygulama yerinde geçici sarı veya turuncu renk değişikliğine neden olabilir, farklı zamanlarda uygulanmalıdır.

(6)Topikal sodyum sülfasetamid, keratotilik, antibakteryal ve antiinflamatuvar etkilidir.

Akne vulgarisde topikal tedaviler hemen tüm evrelerde yer almaktadır. Topikal ajanlar evre 1 ve 2'de tek başlarına etkili iken evre 3 ve 4'de sistemik tedavileri tamamlayıcı ajanlar olarak kullanılırlar.

Topikal tedavilerle 2 ay içerisinde yanıt alınamayan inflamatuvar akne olgularında sistemik tedaviye geçilmelidir

b. Sistemik tedavi

(1)Oral antibiyotikler Lipofilik antibiyotikler *C. acnes'*e karşı oldukça etkilidir. Aynı zamanda antiinflamatuvar etki gösterirler ve siklin grubu antibiyotiklerin bu etkisi daha belirgindir.

- ✓ Antibiyotikler içerisinde en sık tercih edilen deride pilosebase afinitesi yüksek olan siklin grubudur. Tetrasiklin (TS), doksisiklin (DS) ve minosiklin (MS) inflamatuvar akne için sıklıkla önerilen ilk basamak tedavidir. Nötrofil kemotaksisini, proinflamatuvar sitokin kaskadlarını inhibe edebilirler ve *C. acnes*'in lipaz üretimini azaltabilirler. Siklin grubunun kullanılamadığı hastalarda makrolidler (eritromisin;EM ve azitromisin;AM) tercih edilebilir. Makrolidler gebelerde de güvenlidir. Gram negatif folikülit gelişiminde trimetoprim-sulfametaksazol tercih edilebilir.
- ✓ Ancak bu antibiyotiklere zaman içinde *C. acnes* direnci gelişebilir. Tedavi esnasında gelişen relapslar *C. acnes* direncini düşündürür.
- ✓ Antibiyotik direnci oranları sıralaması; EM>TS>DS>MS>AM>TM-STX şeklindedir.
- ✓ Tedaviye refrakter vakalarda düşünülmesi gereken diğer durum da gram negatif follikülitlerdir. Dışlanması gerekir.

Antibiyotik direncini önleme stratejileri;

- ✓ Topikal veya sistemik antibiyotikleri monoterapi şeklinde kullanmayınız, topikal benzoil peroksit ya da topikal retinoidlerle kombine ediniz
- ✓ Özellikle farklı kimyasal yapılı oral ve topikal antibiyotikleri birlikte uygulamayınız
- ✓ Rotasyonel antibiyotik kullanmayınız, kullanılması gerekiyorsa BPO seçiniz

- ✓ Antibiyotik kullanım süresini minimuma indiriniz; süre 3 aydan kısa olmalıdır.
- ✓ İnflamasyon kontrol altına alındığında antibiyotiği kesiniz.
- ✓ Minimal ya da hiç iyileşme olmadığında antibiyotiği kesiniz.
- ✓ Tedaviye başladıktan 8 hafta sonra hasta değerlendirilir, tedaviden fayda görmemişse tedavi kesilip farklı bir ajana geçilmeli, fayda gördüyse 12-16 haftaya kadar devam edilmelidir. İyileşme sonrası idame tedaviye geçilmelidir.
- ✓ İdame tedavide:
- ✓ Topikal retinoidler, azelaik asit ve topikal dapson kullanılabilir. En iyi seçenek retinoid olup retinoidi tolere edemeyen hastalarda azelaik asit ve/veya dapsona geçilebilir.
- ✓ Gebe hastalarda azelaik asit, topikal klindamisin, eritromisin ve/veya BPO kullanılabilir.
- ✓ Pigmentasyon kalan hastalarda azelaik asit iyi bir seçenektir.
- ✓ Antimikrobiyal etki isteniyorsa BPO eklenebilir.

Tedaviye üç ay içinde yanıt alınamamışsa, iz bırakmaya meyilli akne varsa ve sık tekrarlıyorsa sistemik izotretinoine geçilmelidir.

(2) İzotretinoin: Bu sistemik retinoid, oral antibiyotik ve topikal tedavilere dirençli şiddetli ve nodülokistik akne tedavisinde oldukça etkilidir. Epidermal farklılaşmanın normalleşmesine neden olur, sebum üretimini baskılar, antiinflamatuvardır ve derideki *C. acnes* seviyelerini azaltır. İzotretinoinin en önemli yan etkisi teratojenitedir. Bu nedenle tedavi öncesi ve süresince gebelik testleri mutlaka yapılmalı ve tedavi süresince ve sonrasındaki 1 ay hasta tercihen 2 ayrı yöntemle gebelikten korunmalıdır.

Tedaviye başlamadan önce ve tedavi boyunca kontrasepsiyon danışmanlığı ve temel laboratuvar testleri (serum gebelik testi dahil) ile bilgilendirilmiş onam zorunludur. Laboratuvar testleri karaciğer fonksiyon testleri ve lipit profilini içermelidir. Başlangıçta hemogram ve böbrek fonksiyon testlerine de bakılmalıdır. Spor yapan hastalarda kreatin kinaz düzeyleri de takip edilmelidir.

Doz ve kümülatif doz hastalığın şiddetine göre ayarlanmalıdır. Hafif ve orta şiddetli hastalarda 0. 3-0. 5 mg/kg/gün dozlar yeterliyken şiddetli hastalarda 0. 5-1. 0 mg/kg/gün dozlar kullanılmalıdır. Doz ilk ay düşük başlanmalı giderek artırılmalıdır. Alevlenmeyi önlemek için şiddetli hastalıkta ilk ay azitromisin, topikal dapson ve sistemik steroidler eklenebilmektedir. Şiddetli hastalarda hedef kümülatif doz 120-150 mg/kg şeklindedir. Hafif şiddetli hastalarda kümülatif dozu tamamlamak zorunlu değildir. Her iki grupta da tedavi süresi ortalama 6 ay olmalı ve ilacı bırakmadan önce son iki ay akne çıkışının durmuş olması gerekmektedir. Tedaviyi tamamlayan olgularda en az %60-70 remisyon sağlanabilmektedir.

Tedavinin çok sayıda yan etkisi bulunmaktadır, ancak genellikle şiddetli değildir ve dozun azaltılmasıyla kontrol edilmektedir. En sık görülen yan etkisi deri-mukoza (dudak) kuruluğudur. Metabolik yan etkileri arasında en sık görüleni hiperlipidemidir (daha çok trigliserid; LDL ve total kolesterol düzeyleri de yükselebilir). Karaciğer fonksiyon testlerinde yükselme de görülebilir ancak bu da çoğu olguda hafif düzeylerde olur. Diğer yan etkileri arasında kas krampları, rabdomiyoliz (özellikle daha koyu deri tiplerine sahip genç erkek atletlerde) ve piyojenik granülom sayılabilir. Ayrıca burun mukozasında stafilokok kolonizasyonunda artış olabilir ve lokal antibiyotik uygulamaları önerilebilir. İzotretinoinin diğer bir önemli yan etkisi psikiyatrik yan etkileridir. Kan beyin bariyerini geçtiği için depresyon ve anksiyeteye eğilimli hastalarda bu bulguları arttırabilir. Bu nedenle depresyon ve psikiyatrik sorunları olan olgularda tedavide dikkatli olunmalıdır. Gerekirse psikiyatri konsültasyonu da istenmeli ve antidepresan başlandıktan sonra izotretinoin eklenmelidir.

Retinoid tedavisini kestikten sonra hastaların yaklaşık %20-25'inde relaps olabileceği unutulmamalıdır.

Relaps nedenleri;

- ✓ şiddetli akne
- ✓ uzun süreli akne(>5-6 yıl)
- ✓ trunkal akne
- ✓ tedavi başlangıcında makrokomedonların çok olması
- ✓ çok sayıda mikrokistik akne ve kapalı komedonların varlığı
- ✓ prepubertal ve erken pubertal dönemde izotretinoin kullanımı
- ✓ düşük doz izotretinoin kullanımı (0. 1-0. 5 mg/kg/gün)
- ✓ kümülatif dozun 35 mg/kg'den az olması
- ✓ tedaviyi 4 aydan kısa süreyle kullanmak
- ✓ endokrin bozukluklar(PCOS vb)
- ✓ <16 yaş olmak
- ✓ erkek cinsiyet
- ✓ tedavi başlangıcında 25 yaş üzerinde kadın olmak sayılabilir.

Gövde yerleşimi gibi ekstrafasiyal tutulumu ve uzun süreli akne vulgaris hikayesi olan olgularda daha uzun süreli tedavi tercih edilmelidir.

(3)Hormonal tedavi: Hiperandrojenizm belirtisi olan özellikle postadolesan kadınlarda, sistemik antibiyotiklere ve izotretinoine direnç varsa en az 6 ay süre ile hormonal tedaviler kullanılabilir**.** Oral kontraseptifler aknede etkili olabilir (6 aylık tedaviden sonra oral antibiyotiğe eşit etkinlikte). Düşük seviyelerde progestasyonel bileşikler içeren kombinasyon oral kontraseptifler (etinil östradiol-siproteron asetat) tercih edilir. SHBG adrenal üretimini artırarak serbest testosteron düzeylerinde düşüşe yol açabilirler. Tromboemboli yatkınlığı olanlarda ve sigara içenlerde kullanılmamalıdır

Ayrıca androjen reseptörlerini ve adrenal androjen sentezini bloke eden spironolakton, tek başına veya bir oral kontraseptif ile kombinasyon halinde kullanılabilir. Hormonal tedavinin etkisi 3 aydan sonra ortaya çıkacağı için ilk 3 ay topikal tedavilerle kombine edilmelidir.

Tablo-1'de akne ilaçlarının hedefleri, **Tablo-2a**'da akne kliniğine göre tedavi seçenekleri,

Tablo-2b'de akne şiddetine göre tedavi algoritması özetlenmiştir.

Tablo 1. Akne ilaçlarının hedefleri

Tedaviler	**Sebum sekresyonunu azaltma**	**Hiper-Keratinizasyon** *(Komedolitik)*	**Antimikrobial** (Folliküler *C. acnes*)	**Anti-nflamatuvar**
Topikal tedaviler				
• Benzoil peroksit	-	+	+++	++
• Retinoidler	-	++	-/+	+
• Antibiyotikler	-	+	+++	++

• Azelaik asit	-	+	+/-	+
• Dapson	-	-	+	+
• Sodyum Sülfasetamid	-	+	+	+/-
Sistemik tedaviler				
• Antibiyotikler • *Tetrasiklin* • *Klindamisin*	-	-	+++	++/+++ +++ ++
• Retinoidler	+++	++	++	++
• Antiandrojenler	++	++	İndirekt	İndirekt

Tablo 2a. Akne kliniğine göre tedavi

Akne kliniği	**Topikal – Sistemik Tedaviler**					
	Topikal retinoid	Topikal BPO	Topikal BPO + Topikal antibiyotik	Sistemik antibiyotik	Hormonal tedavi	İzotretinoin
Noninflamatuvar						
Komedonal	✓	✓	✓	X	X	X
Inflamatuvar						
Hafif	✓	✓	✓	X	X	X
Orta	✓	✓	✓	✓	✓	X
Şiddetli	✓	✓	✓	✓	✓	✓
Nodulokistik	X	X	X	✓	✓	✓

Tablo 2b. Akne şiddetine göre tedavi algoritması

AKNE ŞİDDETİ	**HAFİF**		**ORTA**		ŞİDDETLİ
	Komedonal	***Miks ve Papuler/ Püstüler***	***Miks ya da Papuler/ Püstüler***	***Nodüler***	***Noduler/ Konglobat***
1. Basamak	TR	TR+ TA	OA+TR ± BPO	OA+TR ± BPO	OI
Alternatif	Alternatif TR ya da SA ya da AA	Alternatif TR+ alternatif TA yada AA ya da topikal dapson	Alternatif OA + alternatif TR ± BPO	OI ya da alternatif OA+ alternatif TR ± BPO/AA	OA+ TR+BPO
Kadınlarda alternatif	TR	TR+TA	AN +TR/AA ± TA	AN+TR ±OA ± alternatif TA	AN +TR ±alternatif TA
İdame tedavisi	TR		TR ±BPO		

	• Komedolitik etki: TR>AA>SA • Asla topikal antibiyotik monoterapisi kullanılmaz	• Topical retinoid > azelaik asit • BPO monoterapisinden kaçınmalı, TR+ BPO kombinasyonu kullanılmalı • Asla topikal anitibiyotik monoterapisi kullanılmaz
BPO:benzoil peroksit	AA: azelaik asit	
TR: topikal retinoid	SA: salisilik asit	
OA: oral antibiotik	TA: topikal antibiyotik	
AN: oral antiandrojen	OI: oral izotretinoin	

9. Klinik Seyir ve Prognoz: Akne genellikle ergenlik döneminde başlar ve etkilenen bireylerin çoğunda kronik bir seyirle yetişkinliğe kadar devam edebilir. Stres, sigara kullanımı, yüksek glisemik indeksli diyet akneyi provoke eden, kötüleştiren ve iyileşmesini geciktiren diğer durumlardan bazılarıdır. Hafif-orta dereceli akne tipik olarak topikal akne ilaçlarına ve oral antibiyotiklere yanıt verir, ancak şiddetli akne izotretinoin ile tedavi gerektirebilir. Yetersiz tedavi edilen akne, kalıcı yara izi ve şekil bozukluğunun yanı sıra önemli psikososyal sıkıntıya neden olabilir. Post akne skarları çeşitli dermatokozmetolojik işlemler ile tedavi edilebilir.

Kaynaklar

1. Rook's Dermatology Handbook. Griffiths CEM, Bleiker TO, Creamer D, Ingram JR and Simpson RC(Eds). 1st ed. John Wiley & Sons Ltd. Published 2022; 503-521
2. Dermatology Essentials 2nd edition. Bolognia JL, Schaffer JV, Duncan KO, Ko CJ(Eds). Elsevier Inc. 2022;264-273
3. Derm in-Review 2022 Study Guide. Friedman A (Senior Editor) 2022;39-40
4. Review of Dermatology. Alikhan A, Hocker TLH(eds), 1st ed. Elsevier Inc. 2017; 150-153
5. Oxford Handbook of Medical Dermatology. Burge S, Matin R, Wallis D(Eds). 2nd ed. Oxford University Press 2016; 241-252
6. Sullivan DA, Bort N. Acne/Rosacea/Perioral Dermatitis. In Dermatology for Advanced Practice Clinicians: A Comprehensive Guide to Diagnosis and Treatment. Margaret A. Bobonich MA, Nolen ME, Honaker J, DiRuggiero D (Eds), 2nd ed. Wolters Kluver 2021
7. Gao Y; Farah R. Acne, Rosacea, and Related Disorders. In Clinical Dermatology: Diagnosis and Management of Common Disorders, Soutor C , Maria K. Hordinsky MK(Eds) McGraw Hill / Medical; 2nd edition 2022:113-132
8. Zaenglein AL. Acne vulgaris. New England J Med. 2018; 379: 1343-1352.
9. Kurokawa, I. Layton, A. M. & Ogawa, R. Updated Treatment for Acne: Targeted Therapy Based on Pathogenesis. Dermatol Ther (Heidelb) 2021;11:1129-1139
10. Mohsin N, Hernandez LE, Martin MR, Vander Does A , Nouri K Acne treatment review and future perspectives. Dermatologic Therapy 2022;35:e15719
11. Pocket Dermatology A Practical, High-Yield Guide. Edited by Hylwa S, Hurliman E Liu J, Luxenberg E, Boull C (Eds), 1st ed. Springer Nature Switzerland AG 2021;41-58
12. Dermatology Illustrated Study Guide and Comprehensive Board Review. Jain S(Editor). 2nd Edition. Springer International Publishing AG 2017; 96-99
13. Zaenglein AL , Pathy AL, Schlosser BJ . Alikhan A , Baldwin HE, Berson DS. Guidelines of care

for the management of acne vulgaris. J Am Acad Dermatol 2016;74:945-73

14. Ogé LK, Broussard A, Marshall MD. Acne Vulgaris: Diagnosis and Treatment. Am Fam Physician. 2019;100:475-484.

15. Karadağ AS. Akne. 429-444. Gürel MS, Koku Aksu AV, Durdu M, Turgut Erdemir VA, Karadağ AS, editörler. Temel Dermatoloji, İstanbul Tıp Kitabevleri, İstanbul, 2023.

16. Kutlu Ö, Karadağ AS, Wollina U. Adult acne versus adolescent acne: a narrative review with a focus on epidemiology to treatment. An Bras Dermatol. 2022 Oct 14:S0365-0596(22)00224-0.

17. Aksoy B, Yildirim E, Wang JV, Koc E, Karadag AS. Prognostic Factors Determining Success in Acne Treatment-Part I: Disease and Patient Factors. Skinmed. 2021 Aug 1;19(4):266-268.

18. Aslan Kayiran M, Karadag AS, Jafferany M. Psychodermatology of acne: Dermatologist's guide to inner side of acne and management approach. Dermatol Ther. 2020 Nov;33(6):e14150.

19. Karadag AS, Aslan Kayıran M, Wu CY, Chen W, Parish LC. Antibiotic resistance in acne: changes, consequences and concerns. J Eur Acad Dermatol Venereol. 2021 Jan;35(1):73-78.

ROZASE

Uzm. Dr. İlknur ÖZCAN[1]

Prof. Dr. Ayşe Serap KARADAĞ[2]

1. **Tanım:** Rozase, çoğunlukla yüz derisinde olmak üzere, gözleri de tutabilen, yüzde kızarıklık atakları (flaşing), kalıcı eritem, telenjiektazik damarlar, papül ve püstüller ile seyreden kronik inflamatuvar bir deri hastalığıdır. Robert Willian'ın yaptığı ilk tanımlamalarda "akne rozase" terimi kullanılmış olsa da günümüzde papül ve püstüllerin baskın olduğu bu rozase tipi papülopüstüler rozase olarak tanımlanmaktadır. 2002 yılında, rozase eritematotelenjiektazik, papüopüstüler, fimatöz ve oküler rozase olmak üzere 4 alt tipe ayrılmıştır.

2. **Epidemiyoloji:** Rozaseye özgün bir test bulunmadığından, hastalığın prevalansını belirlemek zordur. Prevalans alt tipe ve çalışmanın yapıldığı topluma göre %1-%22 arasında değişmektedir. Başlangıç yaşı genellikle kadınlarda 35-45 yaş, erkeklerde 45-55 yaştır. Hastalık kadınlarda daha erken yaşta başlasa da erkeklerde daha şiddetli seyreder. Fimatöz tip erkeklerde daha sık görülür. Çocukluk çağında nadirdir. Açık tenli, deri tipi 1-2 olan kişilerde daha sık görülür.

   Rozase bir deri hastalığı olsa da reflü, gastrik ülser, SIBO (Small Intestinal Bacterial Overgrowth-ince barsaklarda aşırı bakteri çoğalması), migren, demans, depresyon ve metabolik sendrom gibi bazı hastalıkların görülme sıklığının arttığı bildirilmektedir. Ancak bu ilişkilerin kanıtlanması için ek çalışmalara ihtiyaç duyulmaktadır.

3. **Etyopatogenez:** Rozasenin kesin patofizyolojisi bilinmemekle birlikte, hastalığın oluşumunun multifaktöryel olduğu düşünülmektedir. Genetik zemini olan hastalarda çevresel faktörlerin tetiklemesiyle ortaya çıktığı ve ailesel yatkınlığın olduğu görülmektedir.

   ***a. Genetik**:* Aile öyküsü rozase gelişme ihtimalini belirgin şekilde artırmaktadır. Rozaseli hastalarda glutatyon S-transferaz (GST), butyrophilin-like 2 (BTNL2), human lökosit antijen (HLA)-DRA, NOD2/CARD15 ve TACR3 genlerinde polimorfizm izlenmiştir.

   ***b. Ultraviyole** (UV):* Ultraviyole radyasyon, nöroinflamasyon, endoplazmik retikulum stresi doğal immüniteyi tetikler, ciltte fibrozis veya solar elastoza neden olur. UVB maruziyeti keratinositlerden anjiyojenik faktörlerin salınmasına neden olarak anjiogenezi tetikler. UVA maruziyeti ise matriks metallo proteazlarının (MMP) artışına neden olarak, kan damarları ve dermal matrikste hasar, ayrıca kolajen denaturasyonuna neden olur.

   c. İmmünolojik faktörler: Rozasede doğal ve edinsel immün sistemin aktivasyonu hastalığın ortaya çıkmasında etkilidir. Keratinositler, mast hücreleri, endotelyal hücreler, makrofajlar, T helper-1 (Th-1) ve Th-17 hücreleri rozase patogenezinde önemli rol oynar. Rozasede Toll-like reseptör 2 (TLR2) ve proteaz aktivitesi ayrıca katelisidin (LL-37) üretimi artmaktadır.

   ***d. Mikroorganizmalar**:* Rozase patogenezinde mikroorganizmaların rolü tartışılsa da *Demodex folliculorum* ve *Staphylococcus epidermidis* gibi kommensal mikroorganizmaların aşırı çoğaldığı görülmektedir. Ayrıca sağlıklı deride bulunmayan *Helicobacter pylori* ve *Bacillus oleronius* mikroorganizmaların varlığının rozase etyopatogenezinde rol oynayabileceği öne sürülmüştür. Bunlardan en önemlisi demodekslerdir. *Demodex folliculorum* ve *Demodex brevis* normalde yüz derisinde kommensal olarak yaşayan akarlardır. Rozasede bu maytların sayısında artış izlenmekte, hemen her tipinde hastalığı şiddetlendirmektedir. Ancak demodeksin mi rozaseye neden olduğu yoksa rozasedeki vasküler zeminin mi demodeksi artırdığı halen net değildir. Demodekslerin tedavisiyle rozase şiddeti belirgin olarak gerilemektedir.

1. Soma Devlet Hastanesi Deri ve Zührevi Hastalıkları Kliniği, Manisa
2. İstanbul Arel Üniversitesi, Tıp Fakültesi, Deri ve Zührevi Hastalıklar Kliniği, Özel Muayenehane, İstanbul

e. Vasküler disregülasyon: Rozasede artmış endoplazmik retikulum stresi TLR-2 ekspresyonunu ve vasküler disregülasyonu artırır. Başlangıçta ataklar şeklinde olan eritem, vasküler telenjiektaziler, büyük ve küçük venler ve lenfatik damarlardaki staz nedeniyle kalıcı hale gelir.

f. Nörojenik uyarılar*:* Rozasede en önemli faktörlerden birisi nörojenik inflamasyonun uyarılmasıdır. UV, mikroorganizmalar, travma, emosyonel stres ve hormonal faktörler nörojenik inflamasyonu uyarmaktadır. Rozasede aktive olan nörovasküler genle,r mediyatörler ve reseptörler tam olarak açıklanmamakla beraber nöromediyatörler kan damarı çapını etkileyerek flaşing ataklarında etkili olmakta, vazodilatasyon, eritem, batma ve kaşıntı görülmektedir. Rozasede prekapiller arteriyollerin dilatasyonu flaşing ve eriteme neden olur, ayrıca postkapiller venüllerin dilatasyonu sonucu ödem görülmektedir.

g. Bozulmuş cilt bariyeri*:* Rozase hastalarında cilt bariyer hasarının göstergesi olan artmış transepidermal su kaybı ve pH artışı izlenir. Artmış transepidermal su kaybı epidermal sızıntıya böylece mikroorganizmaların deriye girişine, alkali pH ise artmış enzim aktivitesine neden olarak eritem, sitokin salınımı ve anjiogeneze yol açar. Hastalarda deride kuruluk, hassasiyet, kullanılan topikal ürünlere karşı artmış duyarlılık ve kontakt dermatit sıklığında artış bulunmaktadır.

4. **Klinik Özellikler:** Rozase eritematelenjiektazik (ETTR), papülopüstüler (PPR),fimatöz ve oküler olmak üzere 4 alt tipe ayrılır. Bu alt tipler tanı ve tedavide yardımcı olmakla birlikte, farklı alt tipler bir arada izlenebilir. Genellikle geçici eritem (flaşing) ataklarıyla başlar, zamanla belirgin telenjiektaziler ile kalıcı eritem gelişir. Lezyonlar en sık yüzün merkezinde (yanaklar ve burun) yerleşir, kaşlar ve çeneye yayılabilir. Papülopüstüler alt tipte yüzün ortasında belirgin kırmızı renkle birlikte eritemli papüller ve sıklıkla püstüller izlenmektedir. Etkilenen alanlarda ödem görülebilir. Ödem olduğunda alın, göz kapakları ve yanaklar etkilenir, bu duruma *Morbihan hastalığı* denir. Fimatöz rozasede, sıklıkla erkeklerde burnun distal yarımından başlayan büyük, hipertrofik, hiperemik nodüller görülür. Oküler rozasede hastalar sıklıkla gözde kaşıntı, batma hissi ve kızarıklıktan yakınır. Bu bulgular cilt hastalığından önce gelişebilir. Oküler tutulumla deri tutulum şiddeti arasında korelasyon yoktur. Rozasenin klinik tipleri ve özellikleri Tablo-1 de gösterilmektedir.

Tablo-1:Rozasenin klinik tipleri ve özellikleri

KLİNİK TİPLER	ÖZELLİKLERİ
1) Eritematelenjiyektazik rozase (Subtip 1)	Kalıcı flaşing epizotları ve persistan santral fasiyal eritem bulunmaktadır. Santral fasiyal ödem ve/veya telenjiyektazi olabilir. Deri hassasiyeti de görülmektedir.
2) Papülopüstüler rozase (Subtip 2)	Yüzün orta kısmında persistan eritem, intermittan pembe-kırmızı papül ve püstüller bulunabilir. Lezyonlar akneye benzese de komedon bulunmamaktadır. İnflamasyon atakları kalıcı fasiyal ödeme yol açabilir.
3) Fimatöz rozase (Subtip 3)	Sebase bezlerde hipertrofi görülür. Özellikle burunda yavaş ilerleyen, kalın, hipertrofik, pembe- deri renginde plaklar ve yüzeyinde irregüler nodüller görülebilir. Yüzün orta kısmında, alın, çene, yanak ve kulakta genişleme bulunmaktadır.

4) Oküler rozase (Subtip 4)	Gözlerde sulu veya kanlı görünüm, yabancı cisim batma hissi, yanma, batma, kaşıntı, ışık hassasiyeti, bulanık görme, konjonktiva ve kapak kenarında telenjiyektazi ve perioküler eritem *(Amerikan Rozase Expert komitesi tanı için bu bulgu veya semptomlardan 1'den fazlasının olmasını yeterli bulmuştur)*

Rozase varyantları

a. **Rozase Varyantları Granülomatöz rozase:** Normal görünümlü deride kalıcı, sert, palpasyonda hassasiyet izlenmeyen kırmızı-kahverengi papül ve nodüller izlenir. Sarkoidozdaki gibi diyaskopide elma jölesi görünümü izlenir.

b. **Rozase fulminans:** Nadir görülen bir rozase benzeri erüpsiyondur. Genellikle genç kadınlarda gebelik sırasında veya doğumdan hemen sonra izlenir. Var olan rozase zemininde görülebileceği gibi denovo gelişebilir. Belirgin eritemle birlikte nodüler abseler ve indüre hemorajik plaklar görülür. Skar bırakabilir.

c. **Spontan fasyal lenfödem:** Yüzün üst 2/3'ünde kalıcı eritem ve sert non-pitting ödemle seyreder. Öncesinde rozase görülmez. Tekrarlayan inflamasyona bağlı lenf damarlarında meydana gelen yapısal hasara bağlı olduğu düşünülmektedir. Uzun süreli izotretionin tedavisi ile birlikte manuel lenfatik drenaj yardımcı olabilir.

d. **Steroid rozasesi:** Yüze potent topikal steroid uygulanmasına bağlı eritemli papülopüstüler erüpsiyon şeklinde izlenir. Kadınlarda daha sıktır. Ciltte hassasiyet izlenir. Demodekslerde steroide bağlı belirgin artma olmakta, ciltte yaygın telenjiektaziler ve atrofi görülebilmektedir.

6. **Tanı-Ayırıcı tanı:** Tanı klinik bulgular ile konulur. Deri biyopsisi gerekli değildir, ayırıcı tanılar için kullanılabilir. Histopatolojik bulgular hastalığın alt tipine göre değişmektedir. Eritematelenjiektazik rozasede, perivasküler alanda çoğunluğu T helper 1 ve 17 hücrelerden oluşan inflamatuvar infiltratlar görülür, kan damarları ve lenfatik damarlarda belirgin genişleme izlenir. Papülopüstüler rozasede, papüllerde CD4+ T helper 1 ve T helper 17 hücreleri, makrofajlar, mast hücereleri ve plazma hücreleri izlenir. Püstüller de bu hücrelere ek olarak nötrofillerde bulunabilir. Fimatöz rozasede de infiltratlardaki hücre yapısı papüllerdekine benzer, fakat plazma hücre sayısı daha fazladır. Glandüler hiperplazi ve komedon olmadan foliküler tıkaçlar, fibrozis ve artmış fibroblast sayısı izlenir. *Demodex folliculorum* görülebilir.

   Ayırıcı tanı hastalığın alt tiplerine göre farklılık gösterse de öncelikle özellikle papülopüstüler rozasenin *akne vulgaristen* ayrılması gerekir. Rozasede, komedon ve kistler izlenmez, belirgin eritem ve telenjiektazi vardır, ayrıca gövde tutulumu beklenmez. Rozase daha çok orta yaş hastalarda izlenir ve kişinin cildi genellikle kurudur.

Eritematelenjiektazik rozasenin kronik foto hasardan ayrılması güçtür. Foto hasarda genellikle daha lateral dağılımlı daha geniş telenjiektazilerin görülmesi yardımcı olabilir.

Seboreik dermatit, eritematelenjiektazik rozase ile karışabilir. Turuncumsu kırmızı renk, yapışık skuamlar ve kaş-saç gibi dağılım alanları ile ayrılabilir.

Kontakt dermatit, eritematelenjiektazik rozase ile karışabilir, anamnez ve yama testi ayrıcı tanıda yardımcı olur.

Papülopüstüler rozasenin, EGFR ve tirozin kinaz inhibitörü gibi akneiform erüpsiyon yapan ilaç kullanımlarından ayrılması gerekir. Jessnerin lenfositik infiltratı yüzde dirençli eritemli papüllerle seyredebilir. Genelde papüller daha büyüktür ve püstül izlenmez.

Demodikozis rozase olmadan demodekslere bağlı ortaya çıkan, yüzde genellikle tek taraflı, eritemli zeminde papül ve püstüllerin görüldüğü bir tablodur. Mikroskobide bol sayıda demodekse rastlanır.

Hastalarda öncesinde flaşing atakları, yoğun telenjiyektazilere ve sentrofasiyal tutuluma rastlanmaz. Akarisidal tedaviyle tamamen düzelir.

Ayrıcı tanı Tablo-2 de özetlenmiştir.

Tablo 2: Rozase ayırıcı tanısına giren hastalıklar

AYIRICI TANI	
Eritematelenjiyektazik Rozase	Aktinik hasar Telenjiyektazik fotoyaşlanma Seboreik dermatit Kontakt dermatit Keratozis pilaris rubra Eritromelanozis fasiyei Malar raş Flaşing Steroid geri çekilmesi Nörojenik rozase
Papülopüstüler Rozase	Akne Demodikozis Demodeks foliküliti Steroidin indüklediği akneiform erüpsiyon
Oküler Rozase	Seboreik dermatit İlacın indüklediği oküler rozase

7. Tedavi:

Tedavi hastalığın subtipine ve derecesine göre değişmekle birlikte rozase hastalarının genel cilt bakımı hakkında bilgilendirilmeleri gerekir. Hastalık yaşam kalitesini bozmakta ve hastalara genellikle psikolojik destek gerekmektedir. Bu açıdan hastalar değerlendirilmeli ve stres yönetimi açısından gerekirse psikiyatri konsultasyonu yapılmalıdır. Tedavide kombine yaklaşımlar ve idame tedavi önerilmektedir. Tedavi süreci aktif dönemde 3-6 ay arasında olup ardından idame tedavi yapılmalıdır.

a. Genel önlemler:

a. Yüz ılık suyla ve yumuşak özellikle köpük formda temizleyicilerle temizlenmeli

b. Güneşten koruyucu kullanımı konusunda hastalar bilgilendirilmelidir.

c. Uygun nemlendiriciler cilt nemlendirilerek bariyer onarılmalı ve cildin topikal tedavilere olan uyumu artırılmalıdır.

d. Tetikleyici faktörler konusunda hastalar bilgilendirilmeli ve tetikleyicilerden kaçınılmalıdır.

e. Peeling, dermabrazyon benzeri cildi hasarlandıran işlemlerden kaçınılmalıdır.

f. Steroid ve irritan makyaj malzemelerinin kullanımından kaçınılmalıdır.

g. Kışın soğuktan kaçınılmalı yüz pamuklu atkı ile korunmalıdır.

h. Her türlü sıcaktan (sıcak banyo, sauna, ütü buharı, yemek buharı, makinalardan çıkan buhar, sıcak hava) kaçınmalı, duş ılık suyla alınmalıdır.

b. Topikal tedavi:

Metronidazol, sodyum sülfasetamid, sülfür, ivermektin, azelaik asit ve çay ağacı yağı (TTO- tea tree oil) kullanılabilir.

Dirençli eritemde *brimonidine* %3. 3 veya *oksimetazolin hidroklorid* %1 krem kullanılabilir.

İvermektin, rozase tedavisinde en etkili ajandır, patogenezde yer alan çok sayıda faktörü inhibe eder ve demodeksler üzerine de etkilidir. Tedavi sonrası rekürrens metronidazole göre daha azdır. Papülopüstüler rozase, demodeksin yoğun olduğu rozase hastaları ve granulomatöz rozasede kullanılabilir.

Metronidazol en sık kullanılan topikal ajanların başında gelir, antiinflamatuar etki gösterir. Hafif, orta ve şiddetli rozasede eritem, papül ve püstülleri azaltır.

Azelaik asit, metronidazole benzer antinflamatuar etki gösterir. Gebelerde kullanılabilir. Metronidazole göre irritan etkisi daha fazladır.

Sodyum sülfasetamid (%10 ve sülfür (%5) karışımı papülopüstüler rozasede kullanılabilir. Kuruluk, eritem ve irritasyon yapabilir.

Topikal kalsinörin inhibitörleri (takrolimus, pimekrolimus), granülomatöz rozase ve seboreik dermatitin eşlik ettiği hastalarda bağlı gelişen rozasede kullanılabilir. Uzun süreli kullanımda demodeks sayısında artışa yol açabilir.

Çay ağacı yağı demodekslerin yoğun olduğu hastalarda ve özellikle oküler rozasede oldukça başarılıdır. Uzun süre kullanılabilir.

c. Sistemik tedavi: Rozase tedavisinde tetrasiklinler, makrolidler ve izotretionin kullanılabilmektedir.

Tetrasiklin, rozasenin tüm inflamatuvar evrelerinde kullanılabilen en etkili tedavidir. Bu grupta en çok tercih edilen doksisiklindir. 40 mg veya 100 mg/günde 1 kez kullanılır. Tedavi süresi mümkünse 3 ayı geçmemelidir.

Makrolidler, özellikle tetrasiklini tolere edemeyen, tedaviye dirençli olan ya da gebe hastalarda kullanılabilir. Azitromisin haftada 3 gün 250-500 mg olarak kullanılmaktadır.

Metranidazol, özellikle demodikozisi bulunan papülopüstüler rozase hastalarında etkilidir. Günde iki kez 500 mg/gün tedavi 10-14 gün kullanılır. Bulantı, kusma, ishal gibi gastrointestinal yan etkiler, ağızda metalik tat, periferal nöropati veya alkol intoleransı yapabilir.

İ*zotretionin* tedavisi rozasenin hemen hemen tüm formlarında etkilidir. Kuruluk riskinden dolayı doz düşük tutulmalıdır. Rozasede izotretinoin tedavisinin dozu, kullanım sıklığı ve süresiyle ilgili net bilgi yoktur. 0. 1-0. 3 mg/kg dozunda 3-12 ay kullanılabilir. Farklı çalışmalarda farklı dozlar denenmiş ve en etkili doz başlangıç tedavisinde 0. 3 mg/kg olarak önerilmiştir. Bu dozda 3-6 ay kullanıldığında, 100 mg/gün doksisiklin kadar etkilidir. Ancak tedavinin daha düşük dozlarda (10-20 mg/ haftada 1-2 gün) aralıklı kullanıldığı az sayıda çalışmada da başarılı olduğu gösterilmiştir. İzotretinoin sebase bezleri küçültüp yağ salınımını azalttığı için demodekslerin azaltılmasında da oldukça başarılıdır.

Sistemik ivermektin demodekslerin yoğun olduğu hastalarda tercih edilebilir. 15 kg a 1 tablet şeklinde bir sefer verilir. 7-14 gün sonra aynı dozda tekrar verilmesi relapsı azaltmaktadır.

Propronalol ve *karvediol* kalıcı eritemi olan hastalarda oldukça yararlı tedavilerdir. Ortalama 3 ay civarında kullanılır.

Eritemin yoğun olduğu ve diğer tedavilere cevap vermeyen hastalarda *serotonin geri alım inhibitörleri* gibi antidepresan ajanların faydalı olduğu gösterilmiştir.

d. **Lazer ve ışık sistemleri:** Eritem ve telenjiektazilerin eşlik ettiği rozase hastalarında lazer ve ışık sistemleri 3-6 seans olarak kullanılmaktadır. Pulse dye lazer, KTP lazer, proyellow lazer ve ND:Yag lazer başarılı olan lazer türleridir. IPL (intense pulsed light)ve BBL (broad band light) rozasede oldukça etkili olan ışık sistemleridir. Tedavi sonrası idame tedavide de yıllık tekrarlayan uygulamalar önerilmektedir. Ayrıca fimatöz rozasede CO2 lazer ve ErYAG lazerler oldukça başarılıdır.

e. **İdame tedavi:** Rozase tedavisinin başarısının devamı için idame tedavisi vermek gereklidir. İdamede öncelikle hastanın genel cilt bakımı kurallarına devam etmesi gereklidir. Eritem varlığınında topikal brimonidin ve/veya lazer-ışık sistemi tedavileri, papül ve püstüllerin olması durumunda metronidazol, azaleik asit ya da ivermektin verilebilir. Fimatöz formda, topikal retinoidler, doksisiklin ya da izotretionin düşük dozda ve aralıklı olarak idamede kullanılabilir.

Şekil 1'de Rozase klinik tiplerine göre tedavi seçenekleri sunulmuştur.

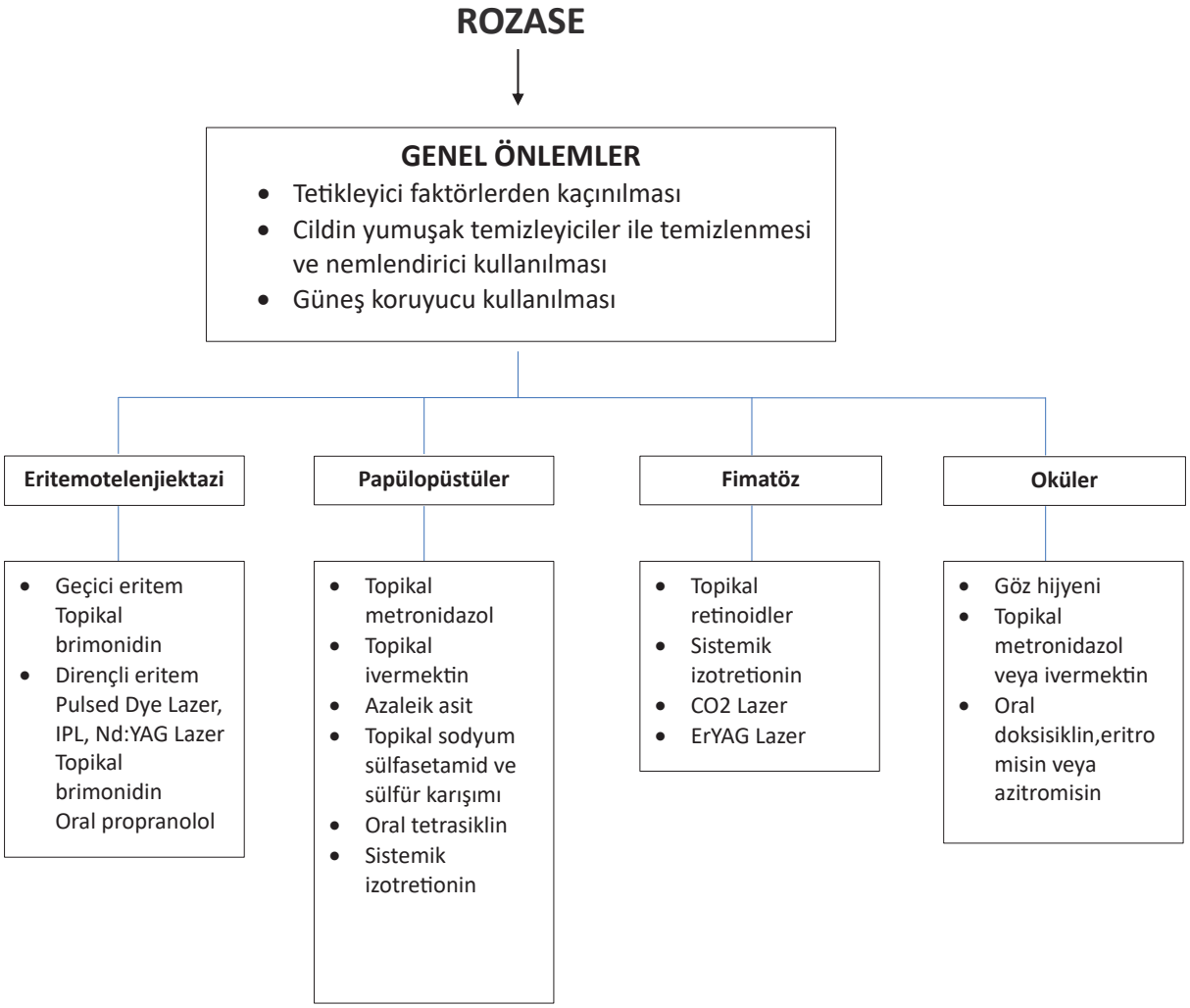

Şekil 1. Rozase klinik tiplerine göre tedavi seçenekleri

Kaynaklar

1. Griffiths CEM, Bleiker TO, Creamer D, Ingram JR, Simpson RC, eds. Rosacea, flushing and blushing. In: Rook's Dermatology Handbook. First. Wiley Blackwell; 2022:522-535.
2. Melnik B, Chen W. Acne and Rosacea. In: Plewig G, French L, Ruzicka T, Kaufmann R, Hertl M, eds. Braun-Falco's Dermatology. Vol 2. Fourth. Springer; 2018:1291-1324.
3. James WD, Rosenbach MA, Elston DM, Neuhaus IM, Treat JR, eds. Acne. In: Andrews' Diseases of the Skin. Thirteenth. Elsevier; 2020:231-252.
4. Powell FC. Rosacea. In: Griffiths CEM, Barker J, Bleiker T, Chalmers R, Creamer D, eds. Rook's Textbook of Dermatology. Vol 3. Ninth. Wiley Blackwell; 2016:91. 1-91. 20.
5. Steinhoff M, Buddenkotte J. Rosacea. In: Kang S, Amagai M, Bruckner AL, et al. , eds. Fitzpatrick's Dermatology. Vol 1. Ninth. Mc Graw Hill Education; 2019:1419-1447.
6. Powell FC, Rghallaigh SN. Rosacea and Related Disorders. In: Bolognia Jean L. , Schaffer J V. , Cerroni L, eds. Dermatology. Vol 1. Forth. Elsevier; 2018:604-614.

TÜRK TABİPLERİ BİRLİĞİ

BURSA TABİP ODASI

PERİORAL DERMATİT
(PERİORİFİSYAL DERMATİT)

Uzm. Dr. İlknur ÖZCAN[1]

Prof. Dr. Ayşe Serap KARADAĞ[2]

1. **Tanım:** Perioral dermatit, sıklıkla potent topikal steroidlerin uzamış kullanımına bağlı **vermilyon sınırı korunacak şekilde ağız çevresinde** eritemli, bazen skuamlı zeminde milimetrik papül ve püstüllerle karakterize bir dermatozdur. Perioküler ve perinazal alanda da görülebilmesi nedeniyle periorifisyal dermatit de denir.

2. **Epidemiyoloji: Sıklıkla 20-35 yaş arası kadınlarda ve çocuklarda olmak üzere** bimodal dağılım izlenir. Çocuklarda cinsiyet ve ırk farkı izlenmez.

3. **Etyopatogenez**

Patogenez tam açıklanamasa da topikal potent steroidler ve inhale steroid kullanımı etiyolojik faktörlerin başında gelmektedir. Muhtemelen, kortikosteroidle indüklenen rozaseada olduğu gibi cilt mikrobiyomunun bozulması perioral dermatite neden olmaktadır. Bunun dışında atopik dermatit ve irritan ürünlerin kullanımı da patogenezde suçlanmaktadır. Sıklıkla atopik olmak üzere yatkın kişilerde, güneş kremleri, fondötenler ve nemlendiriciler gibi cilt bakım ürünleri dahil kozmetik ürünlerin fazla kullanımına bağlı vellüs kılların foliküllerinde irritan folikülitin tetiklenmesinin etyopatogenezde etkili olduğu düşünülmektedir. Ürün kullanımının kesilmesi ile regresyon ve tekrar kullanıma bağlı relaps bu konsepti desteklemektedir.

Bazı araştırmacılar, *Candida albicans*, fusiform bakteri ve demodeks akarları gibi mikroorganizmaların perioral dermatite neden olduğunu öne sürmektedir. Florlu diş macunu ve sodyum lauril sülfat içeren diş macunu kullanımı da perioral dermatit ile ilişkilendirilmiştir.

Ayrıca sakız ve diş dolguları da etyolojide suçlanabilmektedir. Kadınlarda sık görülmesi nedeniyle hormonal faktörler suçlansa da oral kontraseptiflerin perioral dermatitin tedavisinde yararlı olduğunu öne süren yayınlar da bulunmaktadır.

4. **Klinik özellikler**

- ✓ Perioral, perinazal ya da periorbital alanda eritemli ve/veya skuamlı zeminde simetrik milimetrik papül ve püstüller izlenir.
- ✓ En sık vermilyon sınırını koruyacak şekilde ağız çevresi ve nazolabial katlantılar tutulur, çene, glabella ve alt göz kapağının lateral kısımları tutulur. Üst göz kapağı, yanaklar ve alına yayılan tutulum görülebilir.
- ✓ Sadece göz etrafında görülürse periorbital dermatit denilmektedir.
- ✓ Hafif yanma ve etkilenen alanda gerginlik hissi vardır, kaşıntı nadiren görülür.

5. **Varyantları**

a. **Periorifisyal granülomatöz dermatit**, periorifisyal dermatitin şiddetli varyantıdır. Bu varyantta, daha büyük, granülomatöz inflamatuvar papüller birleşerek perioral, perioküler alanlar ve kasıkta keskin sınırlı plaklar oluşturur. Göz tutulumuna blefarit ve şalazyon eşlik edebilir.

b. **Çocukluk çağının granülomatöz periorificial dermatiti**, **FACE** (**F**acial **A**fro-Caribbean **C**hildhood **E**ruption) olarak da adlandırılır. Genellikle renkli ciltli çocuklarda, periorifisyal bölgede uniform, granülomatöz sarkoidal papüller izlenir. Diyaskopide elma jölesi kıvamı görülür. Üst göz kapağı ve kulak helikslerinin tutulması ayırıcı özelliğidir. Üç yıl içerisinde spontan iyileşir. Milia veya küçük pitted skar bırakabilir.

1. Soma Devlet Hastanesi Deri ve Zührevi Hastalıkları Kliniği,Manisa
2. İstanbul Arel Üniversitesi, Tıp Fakültesi, Deri ve Zührevi Hastalıklar Kliniği, Özel Muayenehane, İstanbul

6. **Tanı-Ayırıcı Tanı:** Perioral dermatit tanısı klinik olarak konmaktadır. Atipik vakalarda biyopsi gerekebilir. Histopatolojide, rozaseye benzer şekilde, epidermis ve vellüs kıl foliküllerinde spongiyoz, ödem, özellikle folikül ostiumları etrafında hafif lenfositik perivasküler infiltratlar ve parakeratoz izlenir. Rozasede görülen aktinik elastoz, telenjiektaziler ve demodeks akarı görülmez. Granülomatöz periorifisyal dermatitte, sarkoidoza benzer şekilde, üst dermal ve perifoliküler lenfosit içeren granülomlar izlenir. En çok rozase, seboreik dermatit, alerjik kontakt dermatit ve akne vulgaris ile karışmaktadır.

a. **Rozase:** Tüm yüz orta hatta telenjiyektazi ve flaşing görülür.

b. **Seboreik dermatit:** Nazolabial alan etkilenir. Saçlı deri, kulaklar ve kaşlar sıklıkla tutulur.

c. **Allerjik kontak dermatit:** Vermilyon hattı korunmaz.

d. **Akne vulgaris:** Papüller daha büyüktür, komedonlar ve kistler izlenebilir, skar görülebilir.

e. **İrritan kontak dermatit:** Yanma hissi belirgindir, irritan maddenin temas ettiği alan ile sınırlıdır.

f. **İmpetigo:** en sık perinazal alan tutulur. Erozyon, veziküller ve sarı krutlar görülebilir.

g. **Dermatofit enfeksiyonu:** Asimetrik tutulum görülür.

h. **Demodeks foliküliti:** Çok sayıda monoformik papüller izlenir, antibiyotiklere dirençlidir.

7. **Tedavi**

a. **Deri bakımı:** Öncelikle topikal steroid kullanımı kesilmelidir. Hafif vakaların çoğunluğu sadece steroid kullanımının kesilmesi ile geriler. Krozmetik ürünlerin kullanımı da kesilmelidir. Hidrofilik bakım ürünleri gerginlik hissinin olduğu alanlara ince bir tabaka şeklinde uygulanabilir.

b. **Topikal tedavi:** Topikal kalsinörin inhibitörleri (takrolimus, pimekrolimus) steroid kullanımının kesilmesi ile oluşan alevlenmeleri önler. Topikal metronidazol krem, jel, klindamisin jel, eritromisin jel, klindamisin ve benzoil peroksit içeren jel, adapalen, azaleik asit, ivermektin, sülfür ve sodyum sülfasetamid kullanılabilir.

c. **Sistemik tedavi:** Refraktör ve şiddetli vakalarda erişkinler ve adölesanlarda tetrasiklinler (doksisiklin, tetrasiklin, minosiklin), azitromisin, izotretinoin; çocuklarda eritromisin veya azitromisin kullanılabilir.

Oral antibiyotik tedavisinin amacı hızlı iyileşme sağlamaktır, ancak topikal tedaviler eş zamanlı olarak kullanılmalıdır. Topikal tedaviler, bazen tedavinin 3 ayına kadar tam etki göstermeyebilir. Bununla birlikte, kronik topikal tedavilerle kontrol altına alınamayan hastalarda daha uzun süreli oral antibiyotik gerekebilir. İnatçı ve şiddetli vakalarda, başlangıçta günde 0. 2 mg/kg, ardından günde 0. 1 ila 0. 05 mg/kg'a kademeli olarak azaltılan düşük doz oral izotretinoin kullanılabilir.

Perioral dermatit birincil egzamatöz bir süreç olmadığı için topikal kortikosteroidlerin kullanılmaması gerektiğini bilmek önemlidir. Topikal kortikosteroidler geçici bir fayda sağlasa da kesildiklerinde döküntü sıklıkla alevlenebilir ve kötüleşebilir. Hastalar erüpsiyonu tedavi etmek için topikal kortikosteroid kullanıyorsa, aniden kesilmesi rebaund alevlenmesine neden olabilir ve hastalar, perioral dermatit için uygun tedavilerin başlatılmasıyla düzelene kadar durumun muhtemelen kötüleşeceği konusunda önceden uyarılmalıdır. Hasta orta ila yüksek etkili bir steroid kullanıyorsa, hidrokortizon gibi düşük etkili bir steroid kullanılarak yavaş yavaş kesilmesi gerekebilir.

8. **Prognoz:**

Bazı hastalarda, topikal steroidler ve cilt bakım ürünleri dahil olmak üzere kullandığı ürünlerin kesilmesinden sonra döküntü tamamen düzelebilir. Bununla birlikte, sıklıkla perioral dermatit, kronik nükseden bir durum olabilir ve genellikle uzun süreli tedavi gerektirir.

Kaynaklar

1. Zaenglein AL, Graber EM, Thiboutot DM. Perioral dermatitis. In: Kang S, Amagai M, Bruckner AL, et al. , eds. Fitzpatrick's Dermatology. Vol 1. 9th ed. Mc Graw Hill; 2019:1454-1455.
2. James WD, Rosenbach MA, Elston DM, Neuhaus IM, Treat JR. Perioral Dermatitis. In: James WD, Rosenbach MA, Elston DM, Neuhaus IM, Treat JR. eds. Andrews' Diseases of the Skin. 13th ed. Elsevier; 2020:249-250.
3. Powell FC, Raghallaigh SN. Bolognia Dermatology. Vol 1. 4th ed. (Bolognia JL, Schaffer J V. , Cerroni L, eds.). Elsevier; 2018.
4. Gammon B, Schlosser BJ. Perioral Dermatitis. Acneiform Eruptions in Dermatology: A Differential Diagnosis. Published online April 17, 2023:265-271. doi:10. 1007/978-1-4614-8344-1_38
5. Powell FC. Periorificial facial dermatitis. In: Griffiths C, Barker J, Bleiker T, Chalmers R, Creamer D, eds. Rook's Textbook of Dermatology. 9th ed. ; 2016:91. 17-91. 18.

TÜRK TABİPLERİ BİRLİĞİ

BURSA TABİP ODASI

HİDRADENİTİS SÜPÜRATİVA

Prof. Dr. Nida Gelincik KAÇAR[1]

1. **Tanım**: Hidradenitis süpürativa (HS), esas olarak aksilla, perine ve meme altı gibi kıvrım bölgelerini etkileyen; ancak gövdeyi ve nadiren skalp ve retroauriküler bölgeleri de tutabilen kronik inflamatuar bir deri hastalığıdır. Her ne kadar adı ter bezlerinin süpüratif bir hastalığı olduğunu ima etse de, folikülopilosebase birimlerin foliküler kısmını tutan **foliküler okluzif bir hastalık** olduğu düşünülmektedir.

2. **Epidemiyoloji**: Tahmini prevalansı, çalışılan çoğu ülkede ~ %1'dir. Genellikle puberte sonrası ortaya cıkar, 20-40 yaş grubunda sıklığı %4'lere varan oranda bildirilmiştir. Sıklığı giderek artmaktadır. Batı ülkelerinde kadınlarda daha sık görülmektedir.

3. **Etyopatogenez**: Genetik yatkınlık, sigara, obezite ve hormonal faktörler HS için belirlenmiş etiyolojik faktörlerdir. Bu faktörler terminal kıl folikülleri etrafında inflamatuar sürecin aktivasyonuna ve folikül infundibulumun hiperkeratozuna yol acar. Doğal ve adaptif immun sistem hücrelerinin aktivasyonu ile süreç progrese olur. Özellikle tümör nekroz faktör-alfa, IL-1β ve IL-17 gibi proinflamatuar sitokinler önemli rollere sahiptir. Kronik ilerleyici immün yanıt şiddetli ağrı, pürülan akıntı, irreversibl doku hasarı ve skar gelişimi ile sonuçlanır

   Enfeksiyöz bir hastalık değildir; bununla birlikte kronik HS lezyonlarında artmış polibakteriyel kolonizasyon söz konusudur. Folikülopilosebase birimler içerisindeki bakteriyel yayılım enflamasyon için güçlendirici görevi görür.

   HS ve ilişkili durumlar: İnflamasyon deriye sınırlı kalmayıp birçok organı etkiler. HS'nin komorbiditeleri, yaşam beklentisinin azalmasına katkıda bulunan metabolik ve kardiyovasküler bozuklukları içerir. Bu komorbiditeler arasında artmış metabolik sendrom, tip 2 diyabetes mellitus, ateroskleroz, spondiloartrit/spondiloartropati, inflamatuvar barsak hastalıkları ve depresyon yer alır. Hastaların yaşam kalitesi üzerinde, genellikle sosyal geri çekilme, işsizlik, depresyon ve intihar düşünceleri ile sonuçlanan derin olumsuz etkileri vardır. Bu nedenle hastaların yönetiminde sadece deri lezyonlarına odaklanılmamalı, hastalar sistemik hastalıklar açısından da değerlendirilmelidir.

   Bunun dışında HS, **foliküler oklüzyon tetradı'**nın bir parçasıdır; bu tetradın diğer bileşenleri akne konglobata, skalpin disekan selüliti ve pilonidal sinüstür.

4. **Klinik özellikler**: HS erken erişkinlik döneminde başlar. Birincil olarak intertriginöz deri alanlarını tutar. Tipik olarak aksiller, inguinal, gluteal, perineal, submamarian ve intermamarian bölgeler tutulur (Resim 1-4). Bununla birlikte folikülopilosebase birimleri içeren herhangi bir deri bölgesinde de ortaya çıkabilir. Kadınlarda inguinal, submamarian ve inframamarian bölgeler daha sık etkilenirken erkeklerde hastalık aksiller, perineal/perianal bölgeler ve kalçalar/gluteal klefti tercih eder. Ağrılı lokal nodüller ve apseler, tüneller olarak da bilinen pürülan kötü kokulu akıntılı sinüs traktlarına dönüşür. Süreç köprüleşmiş skarlar, yapışıklıklar ve çift-uçlu "mezar-taşı benzeri" psödokomedonlar ile sonuçlanır (Tablo-1).

1. Prof. Dr. Nida Gelincik Kaçar Kliniği, Denizli

Resim-1: Aksiller bölgede atrofik skarlar ve tek nodül

Resim-2: İntermamarian bölgede atrofik skarlar ve tek püstül

Resim-3: İnguinal bölgede papül, püstül ve nodüller ile çok sayıda çift-uçlu "mezar-taşı benzeri" psödokomedon

Resim-4: Genital ve inguinal bölgede yaygın eritem, ödem, derin yerleşimli nodüller ve yoğun pürülan akıntı (Hurley evre III)

5. **Tanı**: HS tanısı klinik olarak konur ve lezyonların morfolojisine, lokalizasyona ve kronikliğe dayanır. Tipik tutulum bölgelerinde lokalize; 1) en az 6 aydır sebat eden tipik lezyonlar ya da 2) son 6 ay içerisinde çıkan en az iki tipik lezyon ya da tekrarlayıcı natürde tipik lezyonlar tanı koydurucudur (Tablo-1). Histopatolojik inceleme sıklıkla gerekli değildir. Hastalığa spesifik laboratuvar kan testleri yoktur. Bakteriyel kültürde üreme olması HS tanısını dışlatmaz.

Tablo-1: HS tanısı için tipik klinik özellikler

Tipik tutulum yerleri	Aksiller, inguinal, gluteal, perineal, submamarian ve intermamarian bölgeler
Tipik lezyon morfolojisi	Nodüller, apseler, tüneller, sinüs traktları, skarlar, yapışıklıklar, çift-uçlu "mezar-taşı benzeri" psödokomedonlar
Tipik lezyon süresi	Kronik ve/veya tekrarlayıcı (en az 6 ay)
Tipik semptomlar	Ağrı, akıntı, bazen kaşıntı

Evreleme: Hurley skorlaması klinik uygulamada ilk, en iyi bilinen, en sık kullanılan ve alıntılanan ve hem klinik araştırmalarda hem de kılavuzlarda tercih edilen evreleme sistemidir.

Evre I: Geçici, iz bırakmayan inflamatuar lezyonlar

Evre II: Tünel oluşumu ve skarlaşma ile tekrarlayan apselerden oluşan ayrı lezyonlar ve normal görünümlü deri ile ayrılmış tek veya çoklu lezyonlar

Evre III: Tüneller, skarlar ve inflamasyon ile birleşen lezyonlar

6. **Ayırıcı tanıda** yer alan hastalıklar:
   - Stafilokok enfeksiyonları; Lezyonlar rastgele yayılır ve daha püstülerdir.
   - Kutanöz Crohn hastalığı; İntestinal Crohn hastalığı ile ilişkilidir.
   - Basit apseler: Genellikle tek lezyonlar şeklinde ortaya çıkarlar.
   - Neoplazmlar; Primer veya metastatik olabilir.
   - Lenfogranuloma venereum
   - Granuloma inguinale
   - Kutanöz aktinomikoz; Çok nadirdir. Sinüs yolu hastalığı ile kendini gösterir.
   - Skrofuloderma
7. **Tedavi**: HS tedavisi üç ana başlıktan oluşur.
   1. **Yaşam tarzı önerileri**: Hastalara sigaranın bırakılması ve kilo verilmesi mutlaka tavsiye edilmelidir. Kanıt değeri düşük, kaçınılmasının faydalı olabileceği düşünülen diğer faktörler arasında çok sıcak ortamlar, terleme, stres, ovuşturma, dar giysiler giyme, deodorant kullanma ve tıraş olma yer alır.
   2. **Medikal tedaviler**: Topikal ve sistemik tedavi seçenekleri mevcuttur.

      2. I Topikal tedaviler: Temizleyiciler ve antibiyotikleri içerir. Temizleyicilerden benzoil peroksit, çinko pirition ve klorhekzidin kullanımı genel görüş olarak önerilmektedir. Klindamisin ilk seçenek topikal antibiyotiktir. Papül ve püstül gibi yüzeysel lezyonlarda etkinliği gösterilmiştir. Hurley evre I-II hastalıkta ilk basamak tedaviler arasında yer alır. Beraberinde benzoil peroksit kullanımının antibiyotik direnci riskini azaltılabileceği

düşünülmektedir.

2. **II Sistemik tedaviler**: Bu grupta antibiyotikler, retinoidler, biyolojik ajanlar ve daha az kullanılan diğer antiinflamatuvar ajanlar yer alır (Tablo-2).

   A. **Sistemik antibiyotikler**: Sistemik antibiyotikler yıllar boyu HS tedavisinin dayanak noktası olmuştur. Tetrasiklin, doksisiklinin ve rifampisin/klindamisin kombinasyon şeklinde 8-12 hafta kullanılır ve aralıklı olarak tekrarlanabilir.

   B. **Retinoidler**: İzotretinoinin kullanımı tartışmalıdır. Sadece Hurley evre-I hastalıkta 2. -3. basamak tedavi olarak veya ek şiddetli aknesi olan hastalarda düşünülebilir. Asitretinden de Hurley evre I-II hastalıkta 2. veya 3. basamak tedavi seçeneği olarak bahsedilmektedir.

   C. **Biyolojik ajanlar**: Konvansiyonel tedavilere yanıtsız Hurley evre II-III hastalıkta hastalıkta endike ajanlardır. Adalimumab ve secukinumab HS tedavisi için onaylı dozu belirlenmiş yegane biyolojik ajanlardır. Adalimumab 2015'te FDA ve EMA; secukinumab 2023'te EMA onaylarını almışlardır. Ülkemizde her iki ajanın da HS tedavisinde kullanım için ruhsatı mevcuttur. Adalimumab ek olarak 12-17 yaş arası ≥ 30 kg ergenlerde HS tedavisinde ruhsatlıdır. Randomize kontrollü çalışmalar her iki ajanın da yan etki riskini artırmadan plasebodan daha iyi sonuçlar sağladığını ortaya koymuştur.

Tablo-2: HS tedavisinde kullanılan esas sistemik ajanlar

İlaç grubu	**Etken madde**	**Günlük doz**
Antibiyotikler	Tetrasiklin	2x500 mg
	Doksisiklin	2x100 mg
	Rifampisin/klindamisin	2x300 mg/2x300 mg
Retinoidler	Asitretin	0,3-0,5 mg/kg
Biyolojik ajanlar	Adalimumab	0. hafta 160 mg, 2. hafta 80 mg, 4. haftadan itibaren haftada 40 mg ya da iki haftada bir 80 mg
	Secukinumab	0. ,1. ,2. ,3. ve 4. haftalarda 300 mg, 8. haftadan itibaren dört haftada bir 300 mg (klinik yanıta göre iki haftada bir 300 mg'a çıkılabilir)

3. **Diğer antiinflamatuar ajanlar**: Sistemik steroidler akut alevlenmelerde kısa süreli kullanılabilir. Kanıt değeri sınırlı tedavi seçenekleri arasında dapson, siklosporin A ve hormonal tedaviler (östrojen içeren kombine oral kontraseptifler, spironolakton, siproteron asetat, metformin, finasterid) yer alır. Kılavuzlarda bu antiinflamatuar ajanlara topikal tedaviler, sistemik antibiyotikler, asitretin (bazılarında) ve biyolojik ajan seçeneklerinden sonra yer verilmektedir.

4. **Cerrahi Tedaviler**: Bazı durumlarda medikal tedaviye ek olarak cerrahi müdahaleye başvurulur. Ağrılı, fluktan abselerde ağrının ortadan kaldırılması için insizyon ve drenaj yapılabilir. Hurley evre I-II hastalıkta deroofing persistan nodüller ve sinüs traktlarının primer cerrahi işlemidir. Yaygın hastalıkta geniş eksizyon düşünülebilir.

8. **Komplikasyonlar**: Uzun süreli, kötü kontrol edilen HS, önemli fiziksel ve duygusal sonuçlara yol açabilir. Komplikasyonlar şunları içerir:

- Darlıklar ve kontraktürler
- Lenfatik tıkanıklık, ekstremitelerde ve genital organlarda lenfödem
- Halsizlik, depresyon ve intihar

- Anemi, hipergamaglobulinemi, hipoproteinemi ve amiloidoz dahil olmak üzere kronik inflamasyonun uzun vadeli etkileri
- Enfeksiyöz komplikasyonlar (örneğin, lumbosakral epidural apse, sakral bakteriyel osteomiyelit)
- Artrit
- Skuamöz hücreli karsinom

Sonuç: HS etyopatogenezinde genetik ve çevresel faktörlerin, yaşam tarzının, hormonların ve mikrobiyotanın rol oynadığı multifaktöriyel bir hastalıktır. Terminal kıl folikülleri etrafında inflamasyon ve infundibulum hiperkeratozu söz konusudur. Sürecin ilerlemesinde hem doğal hem de adaptif immun sistem yer alır. Özellikle tümör nekroz faktör-alfa, IL-1β ve IL-17 olmak üzere proinflamatuar sitokinler önemli rollere sahiptir. Enfeksiyöz bir hastalık olmamakla birlikte folikülopilosebase birimler içerisindeki polibakteriyel kolonizasyon enflamasyon için güçlendirici görevi görür. Kronik progresif inflamatuar süreç ağrılı apseler, nodüller, pürülan akıntı, skarlar ve son olarak da hastanın hareketlerini önemli ölçüde kısıtlayan yapışıklıklara yol açar. Sistemik inflamasyon birçok organı etkileyerek hastalarda metabolik ve kardiyovasküler hastalıklarda artışa neden olur. Tedavisi oldukça zor bir hastalıktır. Hastalığın klinik evresine uygun tedavi seçimi hastalığın klinik seyir ve prognozu açısından çok önemlidir. İnflamatuar sürecinin ilerlemesini durdurmak için yetersiz tedaviden kesinlikle kaçınılmalıdır. Biyolojik ajanlar, aynı psoriasisde olduğu gibi, HS tedavisinde de çığır açmışlardır. Ama en etkili tedavinin mümkün olan en erken dönemde başlanan tedavi olduğu unutulmamalıdır. Bu da hastalığa tanı konulmasında gecikme olmaması ile mümkündür. Dolayısı ile aksiller, inguinal, gluteal, perineal, submamarian ve intermamarian bölgelerde kronik sebat eden ya da tekrarlayıcı natürde ağrılı skar bırakan apseler, nodüller olan hastalarda mutlaka akla gelmelidir.

Kaynaklar

1. Kaçar N. Hidradenitis Süpürativada Topikal Antibiyotikler. In: Karadağ AS, Türsen Ü, editörler. Deri Hastalıklarında Topikal Antibiyotikler. Akademisyen Kitabevi A. Ş. ; 2020. Bölüm 7. ISBN Numarası: 9786257795753
2. Johnston, D. G. W. , B. Kirby, and D. J. Tobin, Hidradenitis suppurativa: A folliculotropic disease of innate immune barrier dysfunction? Exp Dermatol, 2021. 30(10): p. 1554-1568.
3. Kouris, A. , et al. , Quality of Life and Psychosocial Implications in Patients with Hidradenitis Suppurativa. Dermatology, 2016. 232(6): p. 687-691. Sabat, R. , et al. , Hidradenitis suppurativa. Nat Rev Dis Primers, 2020. 6(1): p. 18.
4. Harvey, L. M. and J. K. Fortson, Hidradenitis Suppurativa at an Uncommon Site: A Review of Its Clinical Features, Diagnostic Difficulties, and Management. Cureus, 2021. 13(10): p. e18704.
5. Zouboulis, C. C. , et al. , European S1 guideline for the treatment of hidradenitis suppurativa/ acne inversa. J Eur Acad Dermatol Venereol, 2015. 29(4): p. 619-44.
6. Sabat R, Jemec GBE, Matusiak Ł, Kimball AB, Prens E, Wolk K. Hidradenitis Suppurativa. Nat Rev Dis Primers. 2020 Mar;6(1):18.
7. Tsai YC, Hung CY, Tsai TF. Efficacy and Safety of Biologics and Small Molecules for Moderate-to-Severe Hidradenitis Suppurativa: A Systematic Review and Network Meta-Analysis. Pharmaceutics. 2023 Apr 28;15(5):1351. doi: 10. 3390/pharmaceutics15051351.
8. Daoud M, Suppa M, Benhadou F, Daxhelet M, Njimi H, White J, Jemec G, Del Marmol V. Overview and comparison of the clinical scores in hidradenitis suppurativa: A real-life clinical data. Front Med (Lausanne). 2023 Apr 17;10:1145152. doi: 10. 3389/fmed. 2023. 1145152.

TÜRK TABİPLERİ BİRLİĞİ

BURSA TABİP ODASI

BÖLÜM 7

BENİGN KUTANÖZ PROLİFERASYONLAR

1. Benign Kutanöz Proliferasyonlar

Kist, Pilar kist, Epidermoid kist, Sebase hiperplazi, Siringom, Fibroz lezyonlar (Skin tag, Dermatofibrom) Becker nevüs, Epidermal nevüs, Hiperkeratotik lezyonlar (Seboreik keratoz, Kallus), Keloid, Skar, Lipom, Ksantom

TÜRK TABİPLERİ BİRLİĞİ

BURSA TABİP ODASI

BENİGN KUTANÖZ PROLİFERASYONLAR

Prof. Dr. Mehmet YILDIRIM[1]

KİSTLER

1. PİLAR (TRİKİLEMMAL) KİST

Kıl kökü dış kılıfından kaynaklanan keratin dolu bir kisttir. Otozomal dominant kalıtım gösteren ailesel olgular görülür. Sıklıkla orta yaşlı kadınlarda görülür. Genellikle saç folikülünün dış kök kılıfından meydana gelir.

a. Klinik

Sert, hareketli, yavaş büyüyen, çapı 0. 5-5 cm arasında değişen subkutan nodül olarak ortaya çıkar. En yaygın olarak kafa derisinde bulunur. Fakat çok nadir de olsa el dorsalinde ve parmaklarında da görüldüğünü bildiren çalışmalar vardır. Genellikle benign seyirlidir ancak malign davranış gösterebilir. Ağrı genellikle izlenmez.

b. Tanı ve Ayırıcı Tanı

Tanı klinik olarak konulur. Trikilemmal kistin patolojisi karakteristiktir. Kist duvarı, bir saç folikülünün dış kök kılıfına benzeyen palizatlı bir dış tabakaya sahip çok katlı yassı epiteldir. İç katman granüler bir katmana sahip değildir. Kist, hematoksilen ve eozin boyanmasında çok yoğun pembe keratin gösterir. Ayırıcı tanıda epidermoid kist, silindrom ve pilomatrikoma akla gelmelidir.

c. Tedavi

Semptoma neden olmuyorsa kistleri çıkarmak gerekli değildir. Tedavide lokal anestezi altında insizyon ve drenaj semptomlarda gerileme sağlarken, rüptür öncesi elektif eksizyon skar oluşumunu engeller. Pilar kistlerin çıkarılması genellikle epidermoid kistlerin çıkarılmasından daha kolaydır, çünkü kist duvarı sağlamdır ve kolay yırtılmaz.

2. EPİDERMOİD KİST

En sık görülen kutanöz kisttir. Kıl folikülü infundibulumundan kaynaklanır. Epidermoid kistler tipik olarak keratin ve lipidden zengin kalıntılarla doludur. Erkeklerde kadınlara göre iki kat daha sık görülürler.

a. Klinik

Yüz, kulak arkası, gövde ve skrotum yerleşimi sıktır. Genellikle 0,5-5 cm çapında, mobil, noktasal bir açıklığı bulunan, yumuşak kıvamda, keratin dolu kistik lezyonlardır (**Resim 1**). Sayıca çok ve alışılmadık yerleşimi (ekstremiteler, vb.) olan epidermoid kistler, nadir görülen Gardner sendromunda görülebilir.

b. Tanı ve Ayırıcı Tanı

Epidermoid kist tanısı genellikle klinik olarak konur. Biyopsi genellikle gerekli değildir. Histopatolojisinde, dermiste kistik bir yapı, tek bir kavite (uniloküler), rete sırtları olmayan ve keratinohyalin granülleri içeren granüler bir tabakaya sahip bir epitel görülür. Ayırıcı tanıda lipom, kistik akne, apse, pilar kist, ganglion kisti, dermoid kist ve steatokistoma multipleks düşünülmelidir.

1. Süleyman Demirel Üniversitesi Tıp Fakültesi Deri ve Zührevi Hastalıklar Anabilim Dalı, Isparta

c. Tedavi

Stabil, enfekte olmamış epidermoid kistlerin tedavisi, hasta tarafından istenmedikçe gerekli değildir. Enfekte olmayan iltihaplı, yırtılmış kistler tekrarlama eğiliminde olmalarına rağmen tedavi olmaksızın kendiliğinden düzelebilir. Fluktuasyon gösteren, enflame kistlerde ise lezyonların drene edilmesi ve antibiyotik tedavisi gereklidir. Enflame olmayan fakat kozmetik problem oluşturan kistlerde tedavi total eksizyondur. Enflamasyonlu lezyona triamsinolon asetonid enjeksiyonu enflamasyonun çözülmesini hızlandırabilir ve insizyon-drenaj ihtiyacını önleyebilir. Kist duvarı tam olarak çıkarılmadığı takdirde rekürrens sıktır. Bazı olgularda çok nadir de olsa atipi ve karsinomatöz değişiklikler izlenebilir. Skuamöz hücreli karsinom çok nadiren bir epidermoid kist zemininde ortaya çıkabilir.

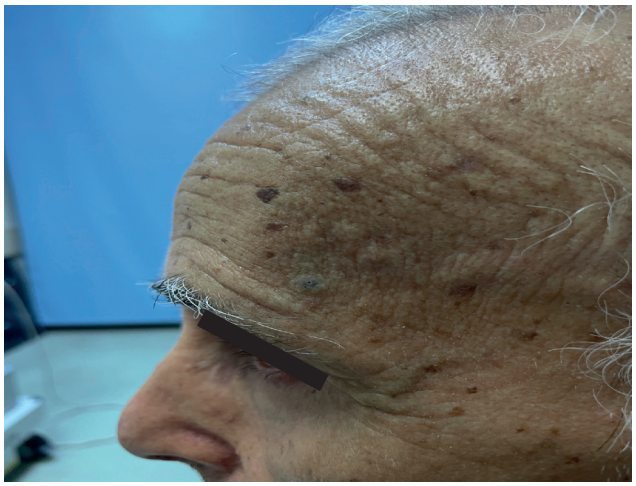

Resim 1: Epidermoid kist. Alın sol lateralinde 1 cm çapında, üzerinde noktasal açıklığı bulunan, keratin dolu kistik lezyon.

SEBASE HİPERPLAZİ

Sebase lobüllerin benign proliferasyonu olup gerçek bir neoplazi değildir. Yaşlı erkeklerde daha sıktır. UV maruziyeti hastalığın sıklığını artırır.

a. Klinik

En sık alın ve yanaklarda yerleşir. Az sayıda, parlak, telenjiyektaziler içeren birkaç mm çapında, asemptomatik, göbekli, sarımsı renkte papüllerdir (**Resim 2**). Siklosporin ile tedavi edilen transplant hastalarının yüzde 15 ila 30' unda da sebase hiperplazi geliştiği bildirilmiştir.

Resim 2: Sebase hiperplazi. Alında yakın yerleşimli, göbekli, sarımsı beyaz renkli, parlak papüller

b. Tanı ve Ayırıcı Tanı

Genellikle tanı klinik olarak konulur. Sebase hiperplazi gerçek bir tümör değildir ancak sebase adenom ile klinik ve histopatolojik özellikleri ortaktır. Histopatolojisinde genişlemiş sebase duktusu çevreleyen büyük sebase lobüllerden oluşan sebase foliküller izlenir. Soliter lezyonlar bazal hücreli karsinom ve sebase adenomla karışabilir.

c. Tedavi

Kozmetik nedenler haricinde tedavisi gereksizdir. Kriyoterapi, lazer, fotodinamik yöntemler kullanılabilir. Çok sayıda lezyonu olan hastalarda topikal retinoik asit ya da düşük doz oral izotretinoin tedavisi başlanabilir.

SİRİNGOM (ERÜPTİF HİDRADENOM)

Apokrin veya ekrin bez kanalının proliferasyonundan kaynaklanır. En sık görülen adneksiyal benign deri tümörüdür. Kadınlarda erkeklerden daha sık görülür. Çoklu veya erüptif siringomalar; Down sendromu, Marfan sendromu, Ehlers-Danlos sendromu, anti-epileptik ilaç kullanımı ve hipertiroidizm ile ilişkili olabilir.

a. Klinik

Genç kadınlarda genellikle alt göz kapaklarında ve yanaklarda, birden fazla deri renginde, 1-3 mm çaplı, kubbemsi papüllerdir (**Resim 3**). Koltuk altlarında, göbek deliğinde, göğsün üst kısmında ve vulvada da görülebilirler. Adölesan dönemde başlangıç gösterip zamanla artabilir.

b. Tanı ve Ayırıcı Tanı

Tanı klinik olarak konulur. Histopatolojide dermiste virgül veya iri baş şeklinde, çift sıra epitelle döşeli, çok sayıda küçük, yuvarlak duktal yapı izlenir. Yüzdeki lezyonlar verruka plana, trikoepitelyoma, ksantelezma, milia, adenoma sebaseum ile karışabilir.

c. Tedavi

Kozmetik nedenlerle tedavi gerekebilir. Kriyoterapi, lazer, elektrokoter ve lazer yöntemleri kullanılabilir.

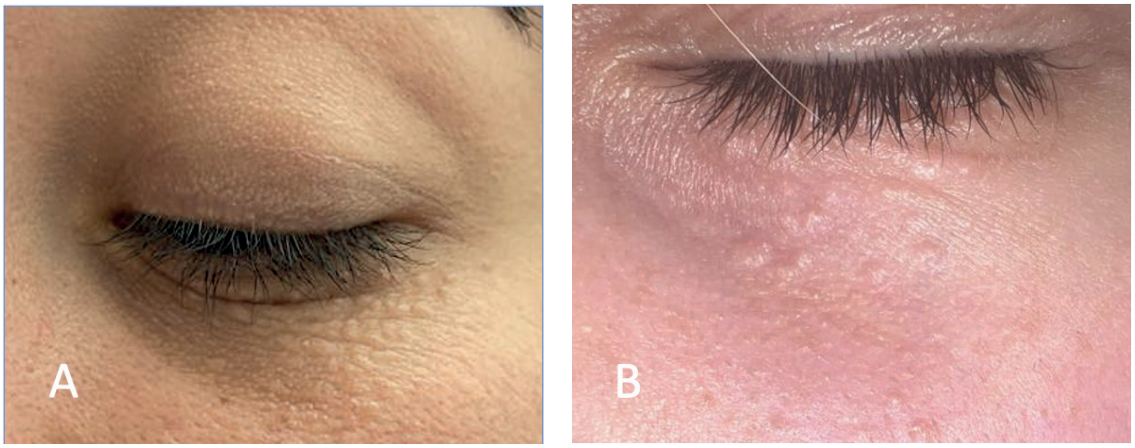

Resim 3: Siringom. A-Sol alt göz kapağında deri renginde, kubbemsi grube papüller. **B**- Sol alt göz kapağında deri renginde, düzgün yüzeyli papüller.

FİBRÖZ LEZYONLAR

1. SKİN TAG (AKROKORDON, FİBROEPİTELYAL POLİP)

Normal derinin (epidermal ve dermal doku) proliferasyonuyla oluşur. Erişkin bireylerde sık görülür. Yaşla birlikte görülme sıklığı artar. Obez, diyabetes mellitus, metabolik sendrom, akromegali tanılı hastalarda ve gebeliğin 2. trimesterinde sıklığı artmaktadır. Crohn hastalığında perianal akrokordonlar yaygındır. Etiyolojisi tam bilinmemekle birlikte genetik yatkınlığı olan bireylerde büyüme faktörlerinin rolü olduğu düşünülmektedir. Birt-Hogg-Dube sendromu, Muir-Torre sendromu, Cowden sendromu, nörofibromatoz, tüberosklerozda artmış sıklıkla ve daha çok sayıda görülebilir. Çeşitli malignitelerde (Renal hücreli karsinom, gastrointestinal kanal tümörleri) tümör kaynaklı büyüme faktörlerine bağlı görülme sıklığı artmaktadır.

a. Klinik

Tanı klinik olarak konur. Akrokordonlar genellikle sürtünme bölgelerinde, özellikle koltuk altı, boyun, meme altı ve kasık bölgelerinde yerleşim gösterirler. Deri renginde veya hiperpigmente 2-5 mm çapında, çok sayıda genellikle saplı papüler lezyonlar şeklindedir (**Resim 4**). Genellikle asemptomatik lezyonlardır. Travma (giysilere, takılara takılma, vb) sonrasında semptomatik hale gelebilirler. Sapının bükülmesinden kaynaklanan enfarktlı bir akrokordon, kırmızı veya siyah olarak görünebilir.

Resim 4: Akrokordon. A-Deri renginde 2-3 mm çapında, saplı, yumuşak papül. **B**- Boyunda deri renginde 2-3 mm çapında, saplı, multipl papüller.

b. Tanı ve Ayırıcı Tanı

Akrokordonlar seboreik keratoz, skuamöz hücreli karsinom, Pinkus fibroepitelyoması, bazal hücreli karsinom ile karışabilir. Daha sert, çapı büyük lezyonlarda nörofibrom veya saplı dermal nevüslerden ayırt edilmelidir. Az sayıda olguda büyük lezyonlarda epidermoid karsinom gelişebileceği bildirilmiştir. Şüpheli, büyük lezyonlarda tanı için histopatolojik inceleme önerilmektedir. Histopatolojisinde dermiste vasküler ve lenfatik ektaziyle birlikte, gevşek kollajen liflerden oluşan bir stroma vardır.

c. Tedavi

Lezyonlar sık tahrişe uğrayan bölgelerde yerleşmişse veya hasta kozmetik nedenlerle çıkarılmasını istiyorsa tedavi endikedir. Tedavisi kolay olup kriyoterapi veya elektrodessikasyon şeklinde yapılabilir.

2. DERMATOFİBROM (HİSTİYOSİTOM, FİBROMA SİMPLEKS, SKLEROZAN HEMANJİYOM)

Sık görülen kutanöz yumuşak doku tümörlerinden biridir. Fibroblastların iyi huylu dermal proliferasyonudur. Patogenezi bilinmemektedir; bazen travma, böcek sokması veya folikülit sonucu oluşabilirler. Kadınlarda ve genç erişkinlerde daha sık görülür. Genellikle tek lezyon şeklinde görülür. Çok sayıda lezyonu olan hastalarda HIV enfeksiyonu, sistemik lupus eritematozus, atopik dermatit, iyatrojenik immunsupresyon akla gelmelidir. Otozomal dominant kalıtımla geçen nadir ailesel vakalar da bildirilmiştir.

a. Klinik

Tipik olarak tek, sert, genellikle hiperpigmente, 5-10 mm çapında, kubbemsi, yuvarlak veya ovoid bir papül olarak ortaya çıkar. Ancak çapı 3 cm' den büyük dev lezyonlar da görülebilmektedir. Dermatofibromlar en yaygın olarak alt ekstremitelerde yerleşir. Lezyonlar genellikle asemptomatiktir ancak kaşıntılı olabilir. Palpasyonda, dermatofibromlar deri altı dokulara sabitlenir ve kıstırıldığında karakteristik olarak çukurlaşır (gamze işareti-dimple sign).

b. Tanı ve Ayırıcı Tanı

Tanı genellikle klinik olarak konur. İntradermal nevüs, bazal hücreli karsinom, keratoakantom, dermatofibrosarkoma protuberans, berrak hücreli tümör ile karışabilir. Histolojik olarak dermatofibromlar, epidermise paralel uzun fasiküller halinde düzenlenmiş tek tip iğsi hücrelerden oluşur. İmmunhistokimyasal boyamalarda faktör XIIIa ve vimentin pozitif, ancak dermatofibrosarkom protuberans'ın aksine CD34 ve S-100 negatiftir.

c. Tedavi

Lezyon semptomatik olmadıkça genellikle tedavi gerekmez. Histopatolojik inceleme için eksizyon, değişen veya kanayan lezyonlarda veya lezyon malignite açısından şüpheli olduğunda endikedir. Atipik varyantların tekrarlama olasılığı daha yüksektir ve nadiren metastaz yapabilir. Bu nedenle, temiz cerrahi sınırları doğrulamak için tam eksizyon önerilir. Bazı hastalarda kozmetik nedenlerle eksizyon gerekebilir. Ancak hastalar, özellikle alt ekstremitelerde yara izinin başlangıçtaki lezyondan daha kötü görünebileceği konusunda uyarılmalıdır. Uygun lezyonlarda intralezyonel steroid enjeksiyonu veya kriyoterapi uygulanabilir.

BECKER NEVÜS

Sık görülen, doğumda mevcut olabilen ancak çoğunluğu ilk olarak ergenlik döneminde fark edilen, epidermal ve dermal komponentleri olan iyi huylu hamartomatöz pigmente lezyonlardır. Erkeklerde kadınlardan 5 kat daha sık görülmektedir. Kesin etiyoloji bilinmemekle birlikte, şu anda tanımlanamayan bir gen kusurunun neden olabileceği düşünülmektedir. Kanıtlar, pilar kaslarındaki somatik beta-aktin (ACTB) mutasyonlarının Becker nevüs ile ilişkili olduğunu düşündürmektedir. Becker nevüsün gelişimi, dolaşımdaki androjenler tarafından tetiklenebilir, bu da ergenlik çağındaki erkeklerde neden ortaya çıktığını açıklayabilir.

a. Klinik

Klasik olarak unilateral, en çok omuz veya gövde üst kısımlarında yerleşen, düzensiz sınırlı, genellikle çapı 9 cm' den büyük, açık kahverengi renkli yama-plak lezyonlar olarak ortaya çıkar (**Resim 5**). Pigmentasyon genellikle parçalıdır. Orta hatta pek görülmez. Daha az sıklıkla, lezyonlar gövdenin alt kısmında, uylukta veya diğer bölgelerde meydana gelebilir. Vakaların yarısında hipertrikoz görülebilir. Hipertrikoz, hiperpigmentasyondan yıllar sonra oluşabilir. Becker nevüs nadiren düz kas hamartomu ile birlikte olabilir. Palpasyonla ele gelen sertlik veya perifolliküler papüllerin görülmesi düz kas hamartomu açısından kuşkulandırabilir. Bu birlikteliğin dışında daha çok kadınlarda ipsilateral eşlik eden meme, aerola, kas gibi dokularda hipoplazi, aksesuar meme başı olabilir. Bu durum sporadik olarak ortaya çıkar ve Becker nevüs sendromu olarak adlandırılır.

İpsilateral hipoplastik iskelet sistemi anomalileri (skolyoz, ekstremite kısalığı, pektus karinatum, pektus ekskavatum, vb) ile birliktelik gösteren hastalar da görülebilir.

Resim 5: Becker nevüs. Sağ skapula ve omuz üzerinde yerleşen, düzensiz sınırlı, hipertrikozun eşlik ettiği, açık kahverengi renkli yama-plak lezyonlar.

b. Tanı ve Ayırıcı Tanı

Tanı genellikle öykü ve lezyonun incelenmesi ile klinik olarak konulur. Becker nevüsün, café-au-lait lekesinden ayırt edilebilmesi için biyopsi yapılması gerekebilir. Café-au-lait lekesi, konjenital melanositik nevüs, pleksiform nörofibrom, düz kas hamartomu ayırıcı tanıda akla gelmelidir.

c. Tedavi

Becker nevüs, ilişkili yumuşak doku ve kemik anormallikleri açısından klinik olarak incelenmelidir. Tedavi zorunlu olmayıp kozmetik amaçlı tedavi edilebilir. Hipertrikoz için lazer epilasyon, pigmentasyonun azaltılması için Erbium:YAG lazer, Q anahtarlı Ruby lazer veya Q anahtarlı Nd-YAG lazer kullanılabilir.

EPİDERMAL NEVÜS

Epidermal nevüs, doğumda mevcut olan veya erken çocukluk döneminde gelişen epidermis ve deri eklerinin hiperplazisinden oluşan iyi huylu, hamartomatöz bozukluktur. Keratinositler, yağ bezleri, kıl folikülleri, düz kas hücreleri, apokrin ve ekrin bezler dahil olmak üzere çeşitli epidermal hücre ve yapılardan oluşabilirler. Erkek ve kadınlarda eşit sıklıkta görülür. Epidermal nevüslerin çoğu sporadik olarak izole bir bulgu olarak ortaya çıkar, ancak çeşitli gelişimsel anormallikler ile birlikte de ortaya çıkabilirler. Ailesel vakalar bildirilmiştir.

a. Klinik

En sık yenidoğan döneminde görülür. Genellikle gövde ve ekstremitelerde yerleşen, unilateral, lineer veya helezonik şekilli, hiperkeratotik, verrüköz, Blaschko çizgilerini izleyen plaklar şeklindedir. İlk başlarda deri renginde veya kahverengimsi siyah maküler lezyon şeklinde olup daha sonra zamanla kabarıklaşır. Lezyonlar kadifemsi yumuşaklıkta veya serttir. Çocukluk döneminde büyür, ergenlikten sonra lezyon sabit kalır.

Lineer verrüköz epidermal nevüs, genellikle ekstremitelerde unilateral olarak yerleşen, orta hattı aşmayan lineer lezyonlar şeklinde görülen epidermal nevüs tipidir. Eritem yoktur ve genellikle asemptomatiktir (**Resim 6**).

İnflamatuar lineer verrüköz epidermal nevüste (ILVEN) ise epidermal nevüsün nadir görülen bir çeşididir. Tipik olarak erken çocukluk döneminde ortaya çıkar ve sıklıkla plaklar halinde birleşen kaşıntılı, eritematöz ve hiperkeratotik papüllerle karakterizedir.

Nevüs verrükozus unius lateris ise vücudun bir yarısında, orta hattı aşmayan, Blaschko çizgilerini izleyen, geniş epidermal nevüs tipidir.

Yaygın epidermal nevüste ise Blaschko çizgilerine uygun ve bilateral olarak yerleşen generalize lezyonlar görülür. Yaygın epidermal nevüs idiopatik olabileceği gibi epidermal nevüs sendromu, Proteus sendromu, Cowden sendromu, CHILD sendromu ile birliktelik gösterebilir.

Epidermal nevüs sendromunda, epidermal nevüse sistemik belirtiler eşlik eder. Nadir görülür. Hastalarda kas-iskelet sistemi anomalileri, puberte prekoks, hipopigmente maküller, café-au-lait makülleri, vasküler anomaliler ve merkezi sinir sistemi anomalileri saptanabilir.

Resim 6: Lineer verrüköz epidermal nevüs. Sol bacakta, unilateral, lineer, verrüköz, kahverengimsi renkli plaklar.

b. Tanı ve Ayırıcı Tanı

Tanı genellikle klinik olarak konulur. Gereğinde biyopsiye başvurulabilir. Histopatolojisinde ise epidermiste hiperkeratoz, akantoz, papillomatoz ve hipergranüloz görülür. İnflamatuar lineer verrüköz epidermal nevüs (ILVEN), epidermal nevüsün klinik ve histolojik olarak farklı bir varyantıdır. Kronik bir dermal inflamatuar infiltrat, psöriyaziform epidermal hiperplazi ve değişen orto ve parakeratoz bantlar görülür.

Ayırıcı tanıda, liken striatus, lineer psöriasis, lineer porokeratosis, lineer Darier hastalığı, sebase nevüs, lineer liken planus ve inkontinensia pigmenti akla gelmelidir.

c. Tedavi

Epidermal nevüsün yönetimi zordur. Tam kat cerrahi eksizyon küçük lezyonlar için en etkili tedavi

yöntemidir, ancak skatris riski nedeniyle büyük veya yaygın lezyonlar için iyi bir seçenek değildir. Dermabrazyon, kriyoterapi, derin kimyasal peeling ve lazerle ablasyon gibi çok sayıda alternatif tedavi mevcuttur. Fakat bu yöntemlerde nüks görülebilir. Yaygın lezyonu olan hastalarda ise oral retinoik asit ile kısmi bir iyileşme sağlanabilir fakat ilaç kesildiğinde nüks sıktır. Epidermal nevüs tanılı hastalarda sistemik anomaliler (göz muayenesi, nörolojik muayene, iskelet sistemi muayenesi) araştırılmalıdır. Lezyon üzerinde gelişebilecek sekonder maligniteler (bazal hücreli karsinom, skuamöz hücreli karsinom, berrak hücreli akantom, keratoakantom) açısından tedavisiz izlenen hastalarda dikkat edilmelidir.

HİPERKERATOTİK LEZYONLAR

1. SEBOREİK KERATOZ

Derinin en sık görülen olgunlaşmamış keratinositlerin iyi huylu proliferasyonundan oluşan benign epitelyal tümörlerdir. İleri yaştaki insanların yaklaşık yarısında az veya çok sayıda seboreik keratoz görülebilir. Kadın ve erkeklerde eşit sıklıkta görülür. Genellikle 30 yaş üzerinde görülmekle birlikte her yaşta gelişebilir. İlerleyen yaşlarda lezyon sayısı giderek artma eğilimindedir. Etyolojisi kesin olarak bilinmemekle beraber kümülatif ultraviyole (UV) radyasyona maruz kalmanın rolü olduğu düşünülmektedir. Human papilloma virüs (HPV) enfeksiyonunun rolü tartışmalıdır. Fibroblast büyüme faktörü reseptörü 3 (FGFR3) ve PIK3CA mutasyonları seboreik keratozla ilişkili olduğu gösterilmiştir ancak patogenetik rolleri belirsizdir.

a. Klinik

Seboreik keratoz en sık gövdenin üst kısmı, yüz ve el sırtında yerleşen tek veya multipl verrüköz bir yüzeye ve tipik bir yapışmış görünüme sahip, iyi sınırlı, yuvarlak veya oval bir lezyon olarak kendini gösterir (**Resim 7**). Genellikle asemptomatiktir, ancak sürtünmeye bağlı kronik tahriş bazen kaşıntı, ağrı veya kanamaya neden olabilir. Seboreik keratoz, cilt renginden açık kahverengiye, koyu kahverengiye veya siyaha kadar değişebilir. Palmoplantar bölge ve mukozalarda görülmez. Gebelikte sayıları artabilir. Eritrodermi olgularında aniden çok sayıda lezyon çıkışı olabilir. Gastrointestinal kanal tümörleri, lenfomalar ve akciğer yassı hücreli karsinomları dahil olmak üzere çeşitli malignitelerde çok sayıda lezyonun aniden ortaya çıkması Leser-Trélat belirtisi olarak isimlendirilir. Malignite başlangıcıyla yakın zamanlarda çok sayıda seboreik keratoz çıkışı meydana gelir. Bu duruma tümör kaynaklı büyüme faktörlerinin neden olduğu düşünülmektedir. Malignitenin tedavisiyle seboreik keratozlar gerileyebilir. Kemoterapi sırasında, özellikle sitarabin veya docetaxel ile önceden var olan seboreik keratozların inflamasyonu meydana gelebilir. Buna yalancı Leser-Trélat belirtisi denir. Seboreik keratozun çeşitli klinopatolojik varyantları vardır (**Tablo 1**).

Resim 7: Seboreik Keratoz. A- Sırtın sol tarafında soliter, iyi sınırlı, oval, kahverengi plak.

B- Gövde ön yüzünde soliter, deriye yapışık görünümde, kahverengi plak.

Tablo 7-1: Seboreik Keratozun Klinikopatolojik Varyantları ve Özellikleri	
İnverted foliküler keratoz	• Baş ve boyun bölge yerleşimlidir. • Eritemli veya deri renginde sert papüllerdir. • Epidermis veya kıl folikülü epiteli kaynaklıdır. • Skuamöz hücreli karsinom ile karışabilir.
İrrite seboreik keratoz	• Lezyon çevresinde egzama benzeri inflamatuar bir halo bulunur (Meyerson fenomeni).
Klonal seboreik keratoz	• Pigmente papül veya plak şeklindedir. • Melanom ve pigmente bazal hücreli karsinom ile karışabilir. • Histopatolojide bazaloid keratinosit klonal proliferasyonu izlenir (Borst-Jadassohn efekti).
Stukko keratozu	• Genellikle alt ekstremitelerde çok sayıda, hiperkeratozik, siğilimsi, gri, beyaz veya sarı, 1-5 mm çapında papüller şeklindedir. • Erkeklerde daha sıktır. • Verruka plana ile karışabilir.
Likenoid keratoz	• Üst ekstremite ve gövde yerleşimlidir. • Koyu kırmızımsı veya morumsu, 1 cm çapında, soliter papül veya plak lezyonlardır. • Dermoskopide gri noktalanma görülür. • Histopatolojide dermal yoğun lenfositik infiltrasyon görülür. • Kadınlarda daha sık görülür. • Bazal hücreli karsinom, Bowen hastalığı, melanom ile karışabilir.
Dermatozis papuloza nigra	• Koyu tenli bireylerin baş ve boyunlarında küçük, saplı ve yoğun pigmentli çok sayıda papüler lezyonlardır. • Kadınlarda daha sıktır. • Ergenlik döneminde başlayıp erişkin dönemde lezyon sayısı yavaşça artar.

b. Tanı ve Ayırıcı Tanı

Tanı genellikle klinik ve dermoskopik inceleme ile konulur. Ayırıcı tanıda akrokordon, verruka vulgaris, epidermal nevüs, melanositik nevüs, bazal hücreli karsinom, skuamöz hücreli karsinom, malign melanom ve pigmente aktinik keratoz akla gelmelidir. Seboreik keratoz içerisinde malign transformasyon çok nadir görülür. Seboreik keratoz; bazal hücreli karsinom, skuamöz hücreli karsinom, melanom, melanositik nevüs, ekrin poroma gibi lezyonlarla kollizyon tümörü şeklinde görülebilir. Atipik klinik ve dermoskopik özellikleri olan lezyonlardan (örneğin; büyük lezyonlar, hızlı değişim veya büyüme öyküsü, ülsere lezyonlar) histopatolojik inceleme için biyopsi alınması önerilir. Histopatolojisinde epidermiste bazaloid epitelyal proliferasyon, hiperkeratoz veya papillomatoz, keratin psödokistleri ve melanositik proliferasyon görülür.

c. Tedavi

Seboreik keratoz iyi huylu ve yavaş büyüyen lezyonlar olduğundan genellikle tedavi gerekmez. Ancak semptomatik olan veya kozmetik açıdan kaygı uyandıran lezyonlara tedavi uygulanabilir. Klinik uygulamada yaygın olarak kullanılan tedaviler; kriyoterapi, elektrokoterizasyon, küretaj, lazer veya tıraşlama yöntemidir. Son zamanlarda topikal tedavi için iki yeni formülasyon (%40 hidrojen peroksit ve sulu nitrik-çinko kompleksi) değerlendirilmiştir. Klinik deneylere dayanarak %40 hidrojen peroksit, özellikle yüz lezyonları için cerrahi tedaviye alternatif umut verici bir tedavi gibi görünmektedir.

2. KALLUS

Kallus derinin en dış tabakası olan stratum corneumun tekrarlanan sürtünme veya basınca tepki olarak diffüz bir kalınlaşmasıdır. Uzun süre ayakta kalanlarda, ortopedik problemi olanlarda, müzisyenlerde, ayak yapısına uygun olmayan ayakkabı giyenlerde, sporcularda, elin sık kullanıldığı mesleklerde çalışanlarda yaygındır.

a. Klinik

En sık avuç içi ve ayak tabanında görülen geniş, merkezinde öz içermeyen, kirli sarı renkli, keskin sınırlı olmayan hiperkeratotik plaklar ile karakterizedir (**Resim 8**). Kronik seyirli kalluslarda ödem, eritem, apse veya ülserasyon gibi komplikasyonlar gelişebilir.

Resim 8: Kallus. Sol ayak ve 5. parmak lateralinde kirli sarı renkli, hiperkeratotik plak.

b. Tanı ve Ayırıcı Tanı

Tanı klinik olarak konulur. Verrukalar ve palmoplantar keratodermadan ayrılmalıdır.

c. Tedavi

Altta yatan neden ortadan kaldırılmalıdır. Bistüri ile hiperkeratototik alanın debride edilmesi tedavide ilk basamaktır. Hastaya salisilik asit ve laktik asit içeren solüsyonlar, üre bazlı keratolitik ajanlar reçete edilebilir.

KELOİD VE HİPERTROFİK SKAR

Keloid; deride travma, inflamasyon, ameliyat, yanıkları takiben veya kendiliğinden oluşan anormal yara iyileşmesinden kaynaklanan fibröz doku proliferasyonudur. Hipertorfik skar ise asıl yaralanma yerinde oluşan fibröz doku proliferasyonudur. Keloid, hipertrofik skardan farklı olarak yaralanma bölgesi dışında da görülebilir ve daha geç ortaya çıkabilir. Keloidler tüm etnik gruplarda rapor edilmiştir. Sporadik olarak ortaya çıkabilir veya ailesel bir geçiş gösterebilirler. Sınırlı epidemiyolojik verilere dayanarak, Afrika veya Asya kökenli bireylerde keloid gelişme riskinin daha yüksek olduğu görülmektedir. Kadın ve erkeklerde eşit sıklıkta görülmektedir. Keloid ve hipertrofik skarların patogenezi, tam olarak anlaşılmamasına rağmen yara iyileşme fazlarının bir veya daha fazlasında (yani, inflamatuvar, proliferatif ve remodeling) bir düzensizlik, lokal mekanik germe kuvvetleri (yara üzerine uygulanan dış mekanik kuvvetler) ve genetik faktörler ile ilişkili olduğu düşünülmektedir. Retiküler dermise ulaşmayan yüzeysel yaralanmalar keloidal ve hipertrofik skarlara neden olmaz. Gebelik, hipertiroidi, hipertansiyon, nörofibromatozis keloid gelişme riskinin artmasıyla ilişkilendirilen faktörler arasındadır.

a. Klinik

Hipertrofik skar ve keloid klinik olarak, beyaz kişilerde kırmızı-pembe renkli veya siyah kişilerde menekşe-siyah renkli, parlak yüzeyli, sert, düzgün yüzeyli, deriden kabarık, eritematöz lezyonlar şeklinde kendini gösterir (**Resim 9**). Klinik olarak keloid ve hipertrofik skar büyüme paternleri ile geniş ölçüde ayırt edilirler; orijinal yaranın sınırlarının ötesindeki yatay büyüme, keloidlerin tanımlayıcı özelliğidir. Ayrıca, hipertrofik bir skar sonunda genellikle bir gerileme aşamasının izlediği bir büyüme platosuna ulaşırken, keloidler sürekli bir büyüme gösterir. Hipertrofik yara izleri, yaralanmadan sonraki haftalar içinde belirgin hale gelir. Bu lezyonlar genellikle 3-6 ay boyunca büyür, bir plato fazına girer ve sonra gerilemeye başlar. Keloidler en sık omuz, sırtın üst kısmı, presternal bölge, ön kol, yanaklar ve kulak memelerinde yerleşir. Genellikle asemptomatik olmakla birlikte kaşıntılı, duyarlı veya ağrılı olabilir.

Resim 9: Keloid. Presternal bölgede kırmızı-pembe renkli, parlak yüzeyli, sert, düzgün yüzeyli, deriden kabarık, eritematöz lezyonlar.

b. Tanı ve Ayırıcı Tanı

Keloid ve hipertrofik skar, öykü ve klinik özelliklere dayanarak tanı konulur. Keloid ve hipertrofik skar arasında klinik farklılıklar vardır (**Tablo 2**). Biyopsi yeni keloid oluşumunu tetikleyebileceğinden sadece tanı belirsizliği varsa deri biyopsisi gereklidir. Patolojik skarlarda histolojik olarak retiküler

dermal tabakada kronik inflamasyon, belirgin anjiyogenez ve büyük miktarlarda kollajen artışı görülür. Keloidlerin histopatolojisinde dermiste kalın hiyalinize kollajen bantların hücreden fakir nodüller oluşturması ve deri eklerinde azalma ana histopatolojik bulgulardır. Vasküler yapılar da artmıştır. Hipertrofik skarların histopatolojisinde ise kollajen bantlar keloide göre kısmen ince ve deri yüzeyine paralel dizilmeye eğilimlidir. Hücresellik daha çoktur. Ayırıcı tanıda kondroid siringom, dermatofibrosarkoma protuberans, skuamöz hücreli karsinom, jüvenil ksantogranüloma, psödolenfoma, nodüler skleroderma, lobomikoz akla gelmelidir.

d. Önleme

Keloid tedavisinde birçok yöntem denenmiş olsa da sonuçlar yüz güldürücü değildir. Keloide yatkın kişilerde korunma önem taşır. Genel olarak, hızlı yara iyileşmesini desteklemek önemlidir. İyileşme süresi üç haftadan uzun olduğunda hipertrofik skar veya keloid gelişme riski artar. Yarayı temiz ve nemli tutarak yeniden epitelizasyon süresinin mümkün olduğunca kısa olması sağlanmalıdır. Yara üzerinde güçlü bir gerilim oluşmasını önlemek için yara sabitlenmelidir (örn. kâğıt bantla). Cerrahi insizyon yaralarının patolojik skarlaşmasını önlemek için çeşitli preoperatif, intraoperatif ve postoperatif önlemler alınmalıdır. Skarın aşırı büyümesini önlemek için olgunlaşmamış skarın gerilmesinden kaçınmanın önemi konusunda hastaları eğitmek önemlidir. Bu nedenle hastalara olgunlaşmamış skarlarına germe kuvvetleri uygulayabilecek faaliyetlerden kaçınmaları önerisi verilmelidir. Keloid gelişme riski yüksek olan hastalarda yüksek gerilimli bölgelerde (örneğin göğüs, karın) 3-6 ay stabilizasyon önerilir. İnflamasyonu şiddetlendirebilecek olan sıcak banyolardan kaçınmaları da tavsiye edilir. Ayrıca, keloidal skar oluşumuna eğilimli hastaların vücut piercinglerinden kaçınmaları tavsiye edilir. Aknesi olan ve keloid oluşturma eğilimi olan ergenler, skarsız iyileşme şansını büyük ölçüde artıran erken ve uygun akne tedavisi verilmelidir.

Tablo 2: Keloid ve Hipertrofik Skar Arasındaki Farklar

Keloid	**Hipertrofik Skar**
Deriden kabarık, düzensiz, lobuler lezyon, çok hızlı büyüme	Deriden daha az kabarık, doğrusal, sert lezyon
Yaralanmadan 1 yıl sonra bile gelişebilir.	Yaralanmadan sonraki 3 ay içinde gelişir.
Çeşitli yaralanmalardan (travma, inflamasyon, ameliyat, yanıklar) sonra görülür.	Yanıklardan sonra sık görülür.
Ağırlıklı olarak kollajen tip I' de artış vardır.	Ağırlıklı olarak kollajen tip III' de artış vardır.
Daha koyu pigmentli deri tipi ile bağlantılıdır.	Tipik olarak deri tipi ile ilişkili değildir.
Ailesel yatkınlık vardır.	Ailesel yatkınlık yoktur.
Genç yaşlarda daha sıktır.	Her yaş grubunu etkileyebilir.
Kendiliğinden gerilemez.	Kendiliğinden gerileyebilir.
Asıl yaranın sınırını geçer.	Asıl yaranın sınırını geçmez.
Düz kas aktini üreten myofibroblast yok.	Düz kas aktini üreten myofibroblast var.

e. Tedavi

Keloid Tedavisi

Keloid tedavisindeki ilk adım, keloid hastalığının ciddiyetini ve lezyonların konservatif tedaviye yanıt verip vermeyeceğini belirlemektir. Tedavi rejimine başlamadan önce, hastayla tedavi seçeneklerini tartışmak ve tedavi hedeflerini belirlemek önemlidir. Tedavinin ana hedefleri inflamasyonu azaltmak, estetik görünümü iyileştirmek ve nüksü önlemektir. Küçük ila orta boy keloidlerin tedavisinde (<20 cm^2) çoğu zaman yüksek etkili topikal steroidler, intralezyonel kortikosteroid enjeksiyonu, intralezyonel kemoterapötik ajan (flourasil veya bleomisin) enjeksiyonu, kompresyon yöntemi, kriyoterapi veya lazer kullanılabilir. Yüksek etkili topikal kortikosteroid merhem/krem, özellikle lazer tedavisi ile kombine edildiğinde küçük keloidleri etkili bir şekilde tedavi edilebilir. Büyük veya çoklu keloidlerde ise cerrahi eksizyon / hacim azaltma sonrasında postoperatif adjuvan tedavi verilebilir.

Hipertrofik Skar Tedavisi

Konservatif tedaviler, hipertrofik skar için birinci basamak tedavilerdir. İntralezyonel kortikosteroid enjeksiyonu, topikal kortikosteroidler, kompresyon tedavisi, silikon jel gibi semioklüzif örtüler, bant ile skar fiksasyonu ve kriyoterapi gibi konservatif tedaviler uygulanabilir. Cerrahi seçenekler ise eklem kontraktürü gelişen hipertrofik skarlarda kullanılabilir.

LİPOM

En sık görülen benign mezenşimal tümördür. İnce fibröz kapsülle çevrili olgun yağ hücrelerinden oluşurlar. Erkeklerde daha sıktır. Erişkinlikte ortaya çıkar.

a. Klinik

Lipomlar, boyutları 1 ile 10 cm arasında değişen, lastik kıvamında, asemptomatik, yuvarlak veya oval, çok loblu mobil subkutan nodüller olarak ortaya çıkar. En sık olarak gövde ve üst ekstremitelerde meydana gelirler. Sıklıkla, hastalarda birden fazla lipom olabilir ve bazen birkaç aile üyesinde ön kollar ve uyluklarda multipl lipomların gelişmesiyle karakterize otozomal dominant geçişli ailesel multipl lipomatoz olabilir. İki yaş öncesinde başlayan gövde ve alt ekstremitelerde multipl lipomlarla karakterize diffüz lipomatozisde kas ve kemik dokuya uzanan infiltrasyonlar görülebilir. Dercum hastalığında (adipozis dolorosa) ise postmenapozal obez kadınlarda kol, gövde ve eklemlerde ağrılı multipl lipomlar görülür. Psikiyatrik patolojiler eşlik edebilir.

b. Tanı ve Ayırıcı Tanı

Lipom tanısı genellikle klinik olarak konulur. Ultrason muayenesi, lipomu epidermoid kist veya ganglion kistinden ayırmada yardımcı olabilir. Lipom semptoma neden oluyorsa (ağrı veya hareket kısıtlılığı), hızla büyüyorsa veya sertse biyopsi endikedir. Soliter lezyonlarda ayırıcı tanıda epidermal kist, nörofibrom veya anjiyolipom akla gelmelidir. Anjiyolipom ağrılı olup lipomdan ayırt edilebilir. Fakat sinir basısı yapan lipomlarda da ağrı görülebilir. Bir lipomun liposarkoma malign transformasyonu nadirdir.

c. Tedavi

Lipomların tedavisi, eğer ağrı yapıyorsa, kozmetik olarak rahatsızlık veriyorsa veya tanı ile ilgili endişeler varsa yağ hücrelerinin ve fibröz kapsülün cerrahi olarak total eksizyonudur. Eksize edilmiş bir lipomun nüksü yaygın değildir.

KSANTOM

Ksantomlar, sarı-turuncu renkli, makül, papül, plak veya nodül olarak ortaya çıkabilen deride lokalize lipid birikintileridir. Kutanöz ksantomlar idiyopatik olabilir veya kalıtsal bir lipoprotein metabolizması anormalliğine (primer dislipidemi), sistemik hastalığa veya hematolojik hastalığa sekonder hiperlipidemiye işaret edebilir. Ksantom alt tipi, altta yatan anormallik için bir ipucu sağlar. Trigliserit bakımından zengin partiküllerin artışı erüptif ksantom, kolesterolden zengin partiküllerin artışı ksantelezma, tüberöz ve tendinöz ksantomlar oluşur. En yaygın alt tip olan ksantelezma dışında kutanöz ksantomlar nadirdir. Ksantelezma, hiperlipideminin hem varlığında hem de yokluğunda ortaya çıkabilir ve genel popülasyondaki prevalansı yüzde 1 ila 4 arasında değişir. Primer veya sekonder hiperlipidemik durumlar, ksantom oluşumuna yol açabilir.

Primer hiperlipidemi, lipit metabolizmasında yer alan reseptörler, reseptör ligandları veya enzimlerdeki genetik kusurlardan kaynaklanır. Sekonder hiperlipideminin nedenleri altta yatan hastalık durumlarını ve ilaçları içerir. Hiperlipidemi ile ilişkili hastalık ve fizyolojik durum örnekleri arasında obezite, diabetes mellitus, hipotiroidizm, nefrotik sendrom, kolestaz ve gebelik yer alır. Hiperlipidemiye (sıklıkla hipertrigliseridemi) yol açabilen ilaç örnekleri arasında östrojenler, tamoksifen, prednizon, oral retinoidler, siklosporin, olanzapin, nilotinib ve proteaz inhibitörleri yer alır.

a. Klinik

Kutanöz ksantomun klinik varyantları arasında erüptif ksantom, tüberoz ve tüberoerüptif ksantom, tendinöz ksantom, yassı (plan) ksantom, ksantelazma ve verrüsiform ksantom yer alır (**Tablo 3**).

Tablo 3: Ksantomların Sınıflaması, Klinik Özellikleri ve İlişkili Bozukluklar

Klinik Tip	**Lokalizasyon**	**Klinik Özellikler**	**İlişkili Bozukluklar**
Ksantelezma	Göz kapağı	En sık görülen tiptir. Tedavide cerrahi eksizyon, lazer kullanılabilir. Nüks sıktır.	Artmış kolesterol ve/veya LDL Normolipidemik
Yassı (plan) ksantom	Palmar bölge İntertrijinöz alanlar Yüz	Yumuşak, sarı-turuncu, iyi sınırlı maküller ve ince plaklardır.	Ailesel disbetalipoproteinemi (Palmar çizgilenme) Ailesel hiperkolesterolemi (İntertrijinöz) Normolipidemik
Tendinöz ksantom	Ekstansör tendonlar	Düz, sert fakat hareketli, ten renginde nodüllerdir.	Ailesel apolipoprotein B-100 eksikliği Ailesel hiperkolesterolemi
Tüberöz/tüberoerüptif ksantom	Dirsek, diz, el, ayak ve eklem bölgeleri	Sarı-turuncu veya eritematöz papüller veya nodüllerdir. Tek veya grup halinde olabilirler ve 3 cm boyuta ulaşabilirler.	Ailesel disbetalipoproteinemi Ailesel hipertrigliseridemi

Erüptif ksantom	Ekstremitelerin ve kalçaların ekstansör yüzeyleri	Erişkinlerde görülen ve ani başlangıçlı 1 ila 5 mm çapında eritematöz sarı papüllerdir.	Yüksek oranda hipertrigliseridemi (>1500-2000 mg/dL) ile ilişkilidir. VLDL ve şilomikron düzeylerinin dramatik biçimde artması erüptif ksantom ile sonuçlanabilir.
Verrüsiform ksantom	Oral mukoza Anogenital deri	Asemptomatik, soliter, eritematöz, düz veya verrüköz, papillomatöz yüzeyli, 1-2 cm çapında plaklardır.	Normolipidemik Distrofik epidermolizis bülloza CHİLD sendromu Kronik lenfödem Graft-Versus Host hastalığı Oral liken planus

b. Tanı ve Ayırıcı Tanı

Ksantomların tanısı hasta öyküsü, fizik muayene ve ilgili laboratuvar tetkikleriyle ksantom tipinin ve altta yatan nedenin belirlenmesi ile koyulabilir. Çoğu zaman, klasik sarı veya sarı-kırmızı renkli ksantomların dağılımı (örneğin, ksantelezmada göz kapakları) olası bir tanı sağlar (**Resim 10**). Klinik ve patolojik bulguların korelasyonu tanıyı doğrular. Kutanöz ksantomların karakteristik histolojik özelliği, "köpük hücreler" olarak da bilinen lipid yüklü makrofajlardır. Köpük hücrelerinin sayısı ve enflamatuar hücreler, hücre dışı lipid birikimi ve fibroz gibi ilişkili bulguların varlığı, ksantom tipine ve yaşına göre değişir. Erüptif ksantomlar sıklıkla belirgin hücre dışı lipid birikimine sahiptir. Tüberöz ve tendinöz ksantomlar sıklıkla fibrozisle ilişkili büyük köpük hücrelere sahiptir. Ksantelezmalar; sebase hiperplazi, jüvenil ksantogranüloma, siringoma, nodüler bazal hücreli karsinom ile ayırt edilmelidir. Yassı ksantom; nekrobiyotik ksantogranülom ile karışabilir. Erüptif ksantom; jeneralize granüloma annulare ve ksantoma disseminatum ayırt edilmelidir. Tendinöz ve tüberöz ksantomlar; romatoid nodül, tofüs, subkutan granüloma anulare ve eritema elevatum diutinum ile karışabilmektedir. Oral ve genital mukozada görülen verrüköz ksantomlar ise klinik olarak kondilomlar, oral papillomlar, verrüköz karsinom ve skuamöz hücreli karsinom ile karışabilir.

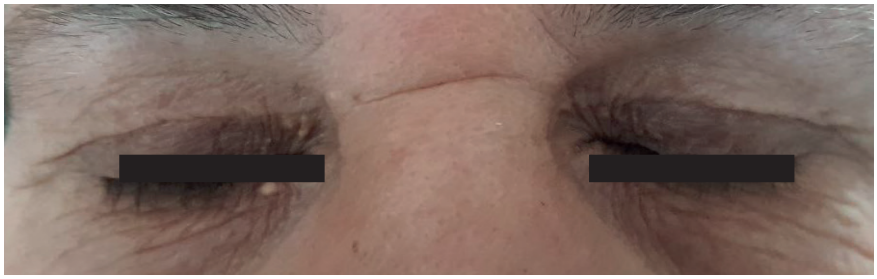

Resim 10: Ksantelezma. Bilateral, perioküler bölgede sarımsı papül ve plaklar.

c. Tedavi

Kutanöz ksantomlar yaşamı tehdit edici değildir ve genellikle asemptomatiktir. Bu nedenle, genellikle kozmetik nedenlerle tedavi istenir. Hiperlipidemi ile ilişkili kutanöz ksantomlar genellikle altta yatan lipid anormalliğinin tedavisi ile düzelir. Sıklıkla hiperlipideminin neden olduğu erüptif, tüberoz, tendinöz ve yassı ksantomlarda hiperlipidemin tedavisiyle eş zamanlı iyileşme görülebilir. Tüberoz ve tendinöz ksantomların dislipidemi tedavisi sırasında gerilemesi daha yavaştır. Erüptif ksantomlar tipik olarak trigliserit seviyeleri düştüğünde birkaç hafta içinde düzelir. Dislipidemi ile

ilişkili olmayan ksantomların tedavisi için farklı yaklaşımlar gereklidir. Tedavi isteyen normolipidemik hastalarda cerrahi eksizyon ve destrüktif girişimler ile tedavi edilebilir.

Kaynaklar

1. Seidenari S, Pellacani G, Nasti S, Tomasi A, Pastorino L, Ghiorzo P, Ruini C, Bianchi-Scarrà G, Pollio A, Mandel VD, Ponti G. Hereditary trichilemmal cysts: a proposal for the assessment of diagnostic clinical criteria. Clin Genet. 2013 Jul;84(1):65-9.
2. Zito, Patrick M. , and Richard Scharf. "Epidermoid cyst. " StatPearls [Internet]. StatPearls Publishing, 2021.
3. Velez AMA, Brown VN and Howard MS. An inflamed trichilemmal (pilar) cyst: Not so simple? North Am J Med Sci 2011; 3: 431–4.
4. Liu M, Han H, Zheng Y, Xiao S, Feng Y. Pilar cyst on the dorsum of hand: A case report and review of literature. Medicine (Baltimore). 2020;99(31):e21519.
5. Wollina U, Langner D, Tchernev G, França K, Lotti T. Epidermoid cysts- a wide spectrum of clinical presentation and successful treatment by surgery: a retrospective 10-year analysis and literature review. Open Access Maced J Med Sci. 2018;6(1):28–30.
6. Frank E, Macias D, Hondorp B, Kerstetter J, Inman JC. Incidental squamous cell carcinoma in an epidermal inclusion cyst: a case report and review of the literature. Case Rep Dermatol. 2018;10(1):61-8.
7. Salim A, Reece SM, Smith AG, et al. Sebaceous hyperplasia and skin cancer in patients undergoing renal transplant. J Am Acad Dermatol 2006; 55:878.
8. Gürel MS, Koku Aksu AV, Durdu M, Turgut Erdemir VA, Karadağ AS, editörler. Temel Dermatoloji, İstanbul Tıp Kitabevleri, İstanbul, 2023.
9. Dermatology Essentials 2nd edition. Bolognia JL, Schaffer JV, Duncan KO, Ko CJ(Eds). Elsevier Inc. 2022;264-273.
10. Noh S, Shin JU, Jung JY, Lee JH. A case of sebaceous hyperplasia maintained on low-dose isotretinoin after carbon dioxide laser treatment. Int J Dermatol 2014; 53:e151.
11. Williams K, Shinkai K. Evaluation and management of the patient with multiple syringomas: A systematic review of the literature. J Am Acad Dermatol 2016; 74:1234.
12. Ciarloni L, Frouin E, Bodin F, Cribier B. Syringoma: A clinicopathological study of 244 cases. Ann Dermatol Venereol 2016; 143:521.
13. Boza JC, Trindade EN, Peruzzo J, et al. Skin manifestations of obesity: a comparative study. J Eur Acad Dermatol Venereol 2012; 26:1220.
14. Peyrin-Biroulet L, Loftus EV Jr, Tremaine WJ, et al. Perianal Crohn's disease findings other than fistulas in a population-based cohort. Inflamm Bowel Dis 2012; 18:43.
15. Toro JR, Wei MH, Glenn GM, et al. BHD mutations, clinical and molecular genetic investigations of Birt-Hogg-Dubé syndrome: a new series of 50 families and a review of published reports. J Med Genet 2008; 45:321.
16. Pusztaszeri M, Jaquet PY, Williamson C. Giant hemosiderotic dermatofibroma: a case report and review of the literature. Case Rep Dermatol 2011; 3:32.
17. Supsrisunjai C, Hsu CK, Michael M, et al. Coagulation Factor XIII-A Subunit Missense Mutation in the Pathobiology of Autosomal Dominant Multiple Dermatofibromas. J Invest Dermatol

2020; 140:624.

18. Kaliyadan F, Ashique KT. Becker Melanosis. In: StatPearls. Treasure Island (FL): StatPearls Publishing; September 14, 2021.

19. Schäfer K, Bauer B, Donhauser J, Kerstan A, Hamm H. Becker Naevus Syndrome of the Lower Body: One Case and Review of the Literature. Acta Derm Venereol. 2017;97(4):499–504.

20. Cai ED, Sun BK, Chiang A, et al. Postzygotic Mutations in Beta-Actin Are Associated with Becker's Nevus and Becker's Nevus Syndrome. J Invest Dermatol 2017; 137:1795.

21. Jackson JM, Alexis A, Berman B, Berson DS, Taylor S, Weiss JS. Current Understanding of Seborrheic Keratosis: Prevalence, Etiology, Clinical Presentation, Diagnosis, and Management. J Drugs Dermatol. 2015 Oct 1;14(10):1119–25.

22. Wollina U. Recent advances in managing and understanding seborrheic keratosis [version 1; peer review: 3 approved]. F1000Research 2019, 8(F1000 Faculty Rev):1520.

23. Kim YK, Kim DY, Lee SJ, et al. Therapeutic efficacy of long-pulsed 755-nm alexandrite laser for seborrheic keratoses. J Eur Acad Dermatol Venereol 2014; 28:1007.

24. Ogawa R. The Most Current Algorithms for the Treatment and Prevention of Hypertrophic Scars and Keloids: A 2020 Update of the Algorithms Published 10 Years Ago. Plast Reconstr Surg 2022; 149:79e.

25. Berman B, Maderal A, Raphael B. Keloids and Hypertrophic Scars: Pathophysiology, Classification, and Treatment. Dermatol Surg 2017; 43 Suppl 1:S3.

26. Bijlard E, Steltenpool S, Niessen FB. Intralesional 5-fluorouracil in keloid treatment: a systematic review. Acta Derm Venereol 2015; 95:778.

27. Ogawa R. Keloid and Hypertrophic Scars Are the Result of Chronic Inflammation in the Reticular Dermis. Int J Mol Sci 2017; 18.

28. P. P. Naik, Novel targets and therapies for keloid, Clinical and Experimental Dermatology, Volume 47, Issue 3, 1 March 2022, Pages 507–515.

29. Rahmani G, McCarthy P, Bergin D. The diagnostic accuracy of ultrasonography for soft tissue lipomas: a systematic review. Acta Radiol Open 2017; 6:2058460117716704.

30. Sil A, Bhanja DB, Biswas SK. Intertriginous Xanthomas-Pathognomonic Cutaneous Markers of Homozygous Familial Hypercholesterolemia. JAMA Dermatol 2021; 157:1228.

31. Zak A, Zeman M, Slaby A, Vecka M. Xanthomas: clinical and pathophysiological relations. Biomed Pap Med Fac Univ Palacky Olomouc Czech Repub 2014; 158:181.

TÜRK TABİPLERİ BİRLİĞİ

BURSA TABİP ODASI

BÖLÜM 8

KUTANÖZ PREKANSERÖZ HASTALIKLAR

1. Aktinik Keratoz, Aktinik Keilitis, Lökoplaki, Keratoakantoma
2. Premalign melanositik nevüsler
3. Kseroderma pigmentozum

TÜRK TABİPLERİ BİRLİĞİ

BURSA TABİP ODASI

KUTANÖZ PREKANSERÖZ HASTALIKLAR

Öğr. Gör. Dr. Tubanur ÇETİNARSLAN[1]

Prof. Dr. Aylin TÜREL ERMERTCAN[2]

1. **Giriş:** Deri kanseri insidansı dünya çapında giderek artmaktadır. Melanom dışı deri kanserleri (NMSC), yılda tahmini 600. 000'den fazla olguyla ABD'deki tüm kanserlerin üçte birinden fazlasını oluşturmaktadır. NMSC'ler, beyaz popülasyonda meydana gelen en yaygın malignitelerdir. Melanom insidansı, NMSC'lerinkinden çok daha düşüktür; ancak beyaz popülasyonda en hızlı artan malignite türüdür. Bazı kutanöz hastalıklar ve lezyonlar melanom dışı deri kanseri ve/ veya melanom gelişimi için öncü olabilmektedir. Bu nedenle kutanöz prekanseröz hastalıkların hem hastalar hem hekimler tarafından erken tanınması, deri kanserlerine bağlı gelişebilecek morbidite ve mortalite oranının azaltılması için önemlidir.

2. **Kutanöz Prekanseröz Hastalıklar:**

2.1. Aktinik keratoz:

2.1.1. Tanım

Skuamöz hücreli karsinom (SCC), bazal hücreli karsinom (BCC) 'dan sonra insanlarda en sık görülen ikinci deri kanseridir. Aktinik keratoz (AK) veya solar keratoz, derinin ultraviyole radyasyona uzun süre maruz kalmasından kaynaklanan kutanöz SCC'nin iyi bilinen **öncü lezyonlarından biridir**.

AK, prekanseröz lezyonlar arasında en sık görülenidir. 50 ila 60 yaş arasındaki Kuzey Batı Avrupa popülasyonunda insidansı erkeklerde %15,4 ve kadınlarda %5,9'dur. Bu rakamlar, hastaların artan yaşı ile birlikte hızla yükselmektedir. 70 yaşında, yaklaşık her üç erkekten biri ve yaklaşık her beş kadından biri AK'ye sahiptir.

2.1.2. Etyopatogenez

AK risk faktörleri; ultraviyole radyasyona (UVR) kronik maruz kalma, güneşlenme alışkanlığı, ileri yaş (> 60 yaşındaki yetişkinlerin %80'ine kadarı etkilenmektedir), erkek cinsiyet, Fitzpatrick deri tipi I-II, uzun süreli immünsüpresyon ve hastanın AK ve NMSC öyküsünün bulunmasıdır.

AK'den invaziv SCC'ye ilerleme olasılığı mevcuttur ve bu riskin her bir lezyon için %0,025 ile %20 arasında olduğu tahmin edilmektedir.

2.1.3. Klinik özellikler

AK tipik olarak yaşlı ve açık tenli bireylerin güneşe maruz kalan bölgelerde, sıklıkla yüz, saçlı deri veya üst ekstremitelerde, eritemli skuamlı makül, veya yama şeklinde ortaya çıkmaktadır (Resim 1). Diğer varyantlar arasında hipertrofik AK ve pigmente AK yer almaktadır (Resim 1. B). Bu prekanseröz lezyonlar, spontan olarak gerileyebilir, sebat edebilir veya SCC'ye dönüşebilir ve gelecekteki SCC ve BCC gelişiminin habercisidir. AK'nin varlığı, aynı zamanda deri fotoyaşlanmasının klinik bir işareti olarak kabul edilir.

Genellikle multipl lezyonlar mevcuttur, daha az sıklıkla sınırlı veya dağınık tek veya birkaç adet lezyon olarak ortaya çıkar. AK lezyonları genellikle asemptomatiktir; ancak hastalar bazen kaşıntı veya yanma/batma tarifleyebilir.

1. Manisa Celal Bayar Üniversitesi Tıp Fakültesi Deri ve Zührevi Hastalıklar AD, Manisa
2. Manisa Celal Bayar Üniversitesi Tıp Fakültesi Deri ve Zührevi Hastalıklar AD, Manisa

Resim 1. A. Multiple aktinik keratoz. **B.** Hipertrofik aktinik keratoz. **C.** Aktinik keratoz. **D.** C'deki aktinik keratozun dermoskopisi.

2.1.4. Tanı

AK tanısı için klinik bulgular sıklıkla yeterlidir, ancak dermatoskopi, AK'yi invaziv kutanöz SCC'den ayırmak ve lezyonları erken aşamada teşhis etmek için kullanılmaktadır.

BCC, Bowen hastalığı, invaziv kutanöz SCC, amelanotik melanom, lentigo malign melanom ve yüzeyel seboreik keratoz dahil olmak üzere ayırıcı tanının klinik muayene ve görüntüleme teknikleriyle dışlanamadığı şüpheli vakalarda biyopsi önerilir.

2.1.5. Aktinik keratoz tedavi seçenekleri

AK lezyonlarının SCC'ye dönüşüm riski bulunması sebebiyle tedavi edilmesi önerilmektedir. AK'da topikal tedavi seçenekleri veya fiziksel tedavi modaliteleri kullanılabilir. Topikal tedavi seçenekleri imiquimod, 5-flourourasil, 3% diklofenak jel ve Tirbanibulin'dir. Farklı etki mekanizmaları, dozajları ve tedavi süreleri vardır ve kullanımları hem terapötik uyumu sağlamak hem de olası herhangi bir yan etkinin yönetimi için yeterli eğitim gerektirir.

Kriyocerrahi, kimyasal soyma, lazer uygulamaları, fotodinamik tedavi ve cerrahi eksizyon fiziksel tedavi modaliteleri arasında yer almaktadır ve topikal tedavilere dirençli hastalarda uygulanabilir. Bu prosedürler genellikle topikal tedavilerden daha az zaman alır, ancak dermatolojik merkeze erişim gerektirmektedir.

2. 3. Aktinik keilit

2. 3. 1. Tanım

Alt dudak yerleşimli SCC, tüm oral kanserlerin neredeyse 1/3'ünü oluşturan oldukça agresif melanom dışı deri kanseridir ve sıklıkla öncü aktinik keilit veya solar keilit olarak başlar. Aktinik keilitin invaziv SCC'ye dönüşüm oranı, AK'nin SCC'ye dönüşüm oranından daha yüksektir. Bununla birlikte, dudak yerleşimli SCC'ler %95'e varan oranda önceden var olan aktinik keilitlerden gelişmektedir. Bu nedenle erken tanı, erken ve doğru tedavi prognoz için çok önemlidir.

2. 3. 2. Etyopatogenez

Aktinik keilit için en önemli risk faktörü kronik güneş maruziyetidir. Hastaların çoğunluğunda deri fototipi Fitzpatrick I-II'dir. Açık ten, ileri yaş, yoğun güneşe maruziyetine yol açabilecek meslek ve boş zaman aktiviteleri, ikamet edilen coğrafi enlem, erkek cinsiyet, genetik yatkınlık ve immünsüpresyon diğer risk faktörleridir. Dudakta aktinik keilit veya SCC ile tütün kullanımı arasında nedensel bir ilişki kurulmamıştır. Bununla birlikte, tütün, kendi başına aktinik keiliti indüklemese de, aktinik keilitin SCC'ye ilerlemesinde rol oynuyor gibi görünmektedir. Alkolizm, kronik yara izi, zayıf ağız hijyeni ve organ nakli, aktinik keilitin şiddetini artırabilen ve invaziv karsinom gelişimini kolaylaştırıcı diğer risk faktörleridir.

2. 3. 3. Klinik özellikler

Aktinik keilit, iyi sınırlı, skuamlı eritematöz papüller veya plaklarla karakterize olan klasik aktinik keratoz formuna benzer olabilir; ancak sıklıkla kserozis, skuamlar, hiperkeratotik alanlar, hatta atrofinin görülebildiği; diffüz, multifokal ve heterojen bir lezyon izlenir (Resim 2). Palpasyonda zımpara kağıdı hissi verebilir ve dudak rengi değişebilir: eritem (vazodilatasyon ile açıklanan), lekelenme (kabarıklık veya çöküntü olmadan normal mukozanın renginin değişmesi), alacalı bir görünüm (eritem ve beyaz lekeler) veya kahverengi pigmentasyon. Dudak ve çevre deri arasındaki sınır net değildir ve vertikal fissurler (dermise uzanan lineer yarıklar) veya ülserasyon (epidermisin tam kat kaybı) olarak ortaya çıkan doku kaybı eşlik edebilir. Lökoplaki alanları görülebilir.

Aktinik keilit genellikle asemptomatiktir, ancak bazı hastalar dudak kuruluğu, dudaklarda çatlama, yanma veya batma hissi, ağrı ve hatta anormal dudak hareketliliği tarifleyebilir.

Aktinik keilit ayırıcı tanısında ilk akla gelen hastalık dudakta lezyonlarla seyreden liken planus'tur. Czerninski ve ark. bu iki hastalığın klinik özelliklerini karşılaştırmışlar ve liken planusun dudak lezyonlarının beyaz, daha sınırlı ve semptomatik olduğunu, aktinik keilitin ise daha yaygın, diffüz ve kırmızı ve beyaz alanların karışımından oluştuğunu raporlamışlardır. Diğer ayırıcı

tanılar arasında inflamatuar hastalıklar (ekzema, lökoplaki ve granülomatöz keilit) veya sadece kronik irritasyona bağlı oluşan dudak kserozu yer almaktadır.

Aktinik keilit SCC'ye dönüşebilen öncü lezyon olarak tanımlanmaktadır ve malign transformasyon riski %10 ila %30 arasında değişir. Bununla birlikte alt dudak yerleşimli SCC'nin %95'inin önceden var olan bir aktinik keilit üzerinde geliştiği bildirilmektedir. Alt dudak yerleşimli SCC, dört kat daha yüksek metastaz oranıyla, kutanöz SCC›den daha agresiftir. Bununla birlikte, dudak yerleşimli SCC insidansı kutanöz SCC insidansına göre daha düşüktür.

Resim 2. Aktinik keilit.

2. 3. 4. Tanı

Aktinik keilit tedavisiz yavaş ilerlerken, hastalar lezyonu genellikle ihmal etmekte ve bunu yaşlanma belirtisi olarak yanlış yorumlamaktadır. Progresyon süresi 1 ila 30 yıl arasında olup, oldukça değişkendir.

Aktinik keilit tanısı sıklıkla klinik olarak koyulmaktadır. Dermatoskopi, aktinik keiliti diğer hastalıklardan ayırt etmede yardımcı invaziv olmayan bir tekniktir. Klinik olarak, erozyon, ülserasyon, nodül veya kanama olduğunda SCC'ye ilerleme olasılığından şüphelenilmeli ve mutlaka biyopsi alınmalıdır.

2. 3. 5. Aktinik keilit tedavi seçenekleri

Tedavi seçenekleri arasında cerrahi prosedürler (vermilionektomi, kriyoterapi, lazer ablasyon ve Mohs cerrahisi) ve topikal tedavi seçenekleri (imikimod, 5-fluorourasil, diklofenak, ingenol mebutat) ve fotodinamik tedavi yer alır.

2. 4. Lökoplaki

2. 4. 1. Tanım

Oral lökoplaki (OL), oral mukozanın beyaz renkli, sebat eden potansiyel olarak malign lezyonu olarak tanımlanmaktadır. Genel popülasyonda, OL prevalansı yaklaşık %2'dir ve daha yaşlı popülasyonlarda artan prevalans oranları vardır.

2. 4. 2. Etyopatogenez

OL, tütün kullanımı ve alkol tüketimi ile ilişkilendirilebilir ancak idiyopatik de olabileceği

bildirilmektedir. İnsan papilloma virüsü (HPV) ile olası nedensel ilişki de raporlanmıştır.

2. 4. 3. Klinik

OL'nin homojen ve homojen olmayan olmak üzere iki klinik formu vardır. Homojen OL düzgün düz, ince ve beyaz renklidir. Genellikle asemptomatiktir ve malign transformasyon riski nispeten daha düşüktür. Homojen olmayan OL, benekli veya eritrolökoplaki, nodüler alt tip, eroziv alt tip ve verrüköz alt tipi içerir. Homojen olmayan OL, daha yüksek malign dönüşüm riski taşımaktadır. Malign dönüşüm riski %0,1 ila %36,4 arasında değişken oranlarda bildirilmiştir. Ağız tabanında ve dilin ventrolateral bölgesinde yer alan lökoplakiler, ortalama %43'lük oran ile daha büyük bir malign dönüşüm riski ile ilişkilidir. Bunun nedeni, bu bölgelerin tükürük sekresyonlarında yer alan kanserojenlere daha fazla maruz kalması ve deneysel oral mukoza çalışmalarının da gösterdiği gibi epitelyumun bu alanda daha geçirgen olmasıdır.

Proliferatif verrüköz lökoplaki (PVL), agresif seyirli, nadir görülen multifokal OL türüdür. Yaşamın altıncı dekadından sonra kadınları sıklıkla etkiler. PVL genellikle verrüköz, keratotik bir yüzeye sahip, asemptomatik, homojen olmayan beyaz bir plak olarak kendini gösterir. En sık tutulan bölgeler gingivalar, bukkal mukoza, alveoler sırtlar ve daha az sıklıkla dildir. Lezyonlar, tek lezyon olarak başlayıp yayılarak multifokal hale gelebilir.

OL, basit hiperkeratozdan farklı displazi derecelerine kadar değişen histopatolojik özellikler gösterebilir. Lökoplakinin prognozu ve terapötik yaklaşım, epiteldeki atipik infiltratın kalınlığa göre hafif, orta veya şiddetli olarak kabul edilen histolojik displazinin derecesine göre belirlenmektedir. Bununla birlikte displazi içermemesine rağmen malign dönüşüm bildirilen lökoplaki olguları nedeniyle, histolojik displazi varlığının - histolojik displazi derecesinden bağımsız olarak - lökoplakinin malign transformasyonunun önemli bir belirleyicisi olduğu sonucuna varılabilir, ancak histolojik displazi varlığı malign transformasyonun meydana gelmesi için şart değildir.

2. 4. 4. Tanı

OL tanısı, biyopsi ve histopatolojik inceleme ile koyulmaktadır. Ayırıcı tanıda; lökoödem; beyaz sünger nevüs; morsicatio buccarum veya kronik ısırma; kontakt dermatit, stomatitis nicotina; skuamöz hücreli karsinom; verrüköz karsinom; oral kıllı lökoplaki; linea alba; oral liken planus ve sekonder sifiliz düşünülmelidir.

2. 4. 5. Lökoplaki tedavi seçenekleri

Klinik izlem ve olası ilişkili risk faktörlerinin tespit edilmesi ve kesilmesi tedavide ilk yapılması gerekenlerdir. OL tedavisinde cerrahi eksizyon, fotodinamik tedavi, kriyocerrahi ve lazer ablasyon kullanılmaktadır. Ayrıca A vitamini, bleomisin, beta-karoten veya sistemik retinoidler displazinin tedavisinde kullanılmıştır, fakat uzun dönem etkilerinin incelendiği çalışmalara ihtiyaç vardır.

2. 5. Keratoakantoma

2. 5. 1. Tanım

Keratoakantoma (KA), sınıflandırma, epidemiyoloji, tanı, prognoz ve tedavi ile ilgili tartışmalı olmaya devam eden, sık görülen deri tümörlerinden biridir. Klasik olarak, KA, yaşlı bireylerin güneşe maruz kalan bölgelerinde yerleşen, kendiliğinden gerileme eğilimi olabilen, hızlı büyüyen, iyi diferansiye bir lezyon olarak kendini gösterir (Resim 3). Tarihsel olarak KA'lar kutanöz SCC'nin bir varyantı olarak kabul edilmiş olmakla birlikte, gerileme eğilimi nedeniyle, malign kutanöz SCC'den farklı patofizyolojik mekanizmalara sahip biyolojik olarak iyi huylu tümörler olarak kategorize edilmiştir. KA ve kutanöz SCC, özellikle de kutanöz SCC'nin iyi diferansiye varyantı arasındaki klinik ve histopatolojik benzerlikler, bazı olgularda kesin ayırımı zorlaştırmaktadır.

2. 5. 2. Klinik

KA'nın en yaygın varyantı sporadik ve soliter olandır. Genellikle 1 ila 2 cm çapında ve 0,5 cm kalınlığındadır. Bununla birlikte, KA sentrifigum varyantında lezyon çapı birkaç milimetreden 20 cm'ye kadar değişebilir. Nadiren soliter KA, mukozaya yerleşebilir. Çoğunlukla ağız boşluğunda, ancak nadiren konjunktiva veya vulvada lokalize olabilir.

Multipl KA nadirdir ve sporadik veya ailesel olabilir. Multipl KA'lar nadiren prurigo nodularis ile ilişkilendirilebilir, genellikle yoğun güneş maruziyeti olan yaşlı kadınların alt ekstremitelerinde yerleşir.

Resim 3. Keratoakantom.

2. 5. 3. Tanı ve Tedavi

Cerrahi tedavi, iyi bir estetik sonuç ve patolog için en uygun örnek sağlayan altın standart tedavidir. Buna ek olarak bazı klinisyenler tarafından insizyonel biyopsi ile tanı doğrulandıktan sonra bleomisin, 5-fluorouracil, metotreksat, interferonlar ile intralezyonel kemoterapi tedavisi önerilmektedir.

KA'nın yönetiminin, iyi diferansiye SCC yaklaşımı gibi olması ve KA'ların cerrahi olarak çıkarılması genel görüşü ön plana çıkmıştır. Bugüne kadar KA nedeniyle kesin bir ölüm bildirimi bulunmamakla birlikte, kutanöz SCC'nin ölüm oranı yaklaşık %1. 5'tir. Bazı klinisyenler tarafından KA'nın benign bir lezyon ve kutanöz SCC'den farklı olduğunu, kutanöz SCC'nin KA'dan net olarak ayırt edilmesi ve KA için daha az invaziv tedavi yöntemleri uygulanarak gereksiz cerrahi morbiditenin önlenmesi gerekliliği savunulmaktadır. KA, belirgin bir klinik görünümü ve seyri olan ayrı bir antite olarak görülmelidir.

2. 6. Premalign melanositik nevüsler

2. 6. 1. Tanım

Malign melanom, tüm deri kanserlerinin sadece %4'ünü oluşturur, ancak dünya çapında tüm deri kanserine bağlı ölümlerin >%75'inden sorumludur. Melanomların yaş dağılımına bakıldığında, 20 yaş altında %2 ve 14 yaş altı çocuklarda ise %0,3 olmak üzere çoğunlukla erişkinlerde görülür.

Melanom gelişimi için risk faktörleri hem genetik hem de çevresel faktörler, özellikle güneşe duyarlılık, açık ten rengi, aşırı güneş maruziyeti, deri kanseri öyküsü, ailede melanom öyküsü,

multipl melanositik nevüs, displastik nevüs ve kseroderma pigmentozumu içermektedir. Tüm pigmente lezyonlar ABCDE (A: Asimetri, B: Border, Sınır, C: Color, Renk D: Diamater,Çap; >5mm, E: Evolution, Değişim) kriterleri için değerlendirilmelidir.

Kutanöz malign melanomlar de novo veya önceden var olan bir nevüsten gelişebilir, bu nedenle tüm nevüslerin yakından incelenmesi ve takibi önerilmektedir. Erken tanı, hastalığın tedavisinde ve mortalitenin azaltılmasında güçlü bir rol oynar, çünkü metastatik hastalığı olan hastaların sadece %14'ü 5 yıldan fazla hayatta kalmaktadır.

2. 6. 2. Konjenital melanositik nevüsler

Konjenital melanositik nevüsler (KMN), doğumda var olan veya yaşamın ilk birkaç haftasında ortaya çıkan melanositik nevüslerdir. Genellikle belirgin morfolojileri ve boyutlarındaki farklılıklar, KMN'leri daha büyük çocuklar ve yetişkinlerdeki edinilmiş nevüslerden ayırabilir. KMN'ler genellikle boyutlarına göre şu şekilde sınıflandırılır: küçük (<1,5 cm), orta (1,5 ila <20 cm), büyük (20 ila <40 cm) ve dev (≥40 cm). Küçük ve orta boyutlu KMN yaygınken, büyük ve 'dev' boyutlu KMN nadirdir ve 1/20 000–1/500 000 yenidoğanda görülür. KMN vücudun herhangi bir yerinde bulunabilir ve daha çeşitli bir renk spektrumuna (kahverengi, siyah, pembe ve ten renginin çeşitli tonları) sahip olabilir (Resim 4). Üzerinde üst üste binmiş nodüller ve papüller yada verrüköz yüzeyi olabilir ve kıl içerebilir. KMN'den kaynaklanan potansiyel komplikasyonlar arasında melanom gelişimi ve nörokutanöz melanozis olarak adlandırılan merkezi sinir sistemi tutulumu yer alır.

KMN hastalarında ayrıntılı tüm vücut deri muayenesi yapılmalıdır. Küçük ve orta boy KMN için, başlangıç muayenesi yapılıp hastanın nevüsleri dermoskopik ve klinik olarak kaydedilmeli, malignite şüphesi olmayan hastalar melanom gelişme riskinin muhtemelen başladığı düşünülen ergenlik çağında kontrole çağırılmalıdır. Bununla birlikte, hızlı büyüme, nevüste meydana gelebilecek değişiklikler ve semptomlar (ağrı, kaşıntı ve kanama gibi) hakkında hasta bilgilendirilmeli ve böyle bir durumda hastanın rutin izlem tarihlerini beklemeden başvurması gerektiği anlatılmalıdır. Küçük ve (tek) orta boy KMN'li hastalarda yaşam boyu melanom riskinin %1'den az olduğu tahmin edilmektedir ve bu riskin pubertede başladığı düşünülmektedir. Erişkin dönem öncesi küçük/orta KMN'de melanom gelişiminin nadir olması nedeniyle, çocukluk döneminde sadece melanom riskine dayalı profilaktik eksizyon artık önerilmemektedir.

Resim 4. Konjenital melanositik nevüs.

2. 6. 3. Displastik nevüs

Displastik melanositik nevüsler, melanositik nevüslerin klinik varyantlarıdır ve sınır, simetri, renk ve boyut açısından düzensiz görünümle karakterizedir (Resim 5). Sporadik olarak görülebilirler veya kişisel veya ailesel melanom öyküsü veya familyal atipik multipl mole melanom (FAMMM) sendromu olan bireylerde ortaya çıkarlar. Displastik melanositik nevüsler, melanom için önemli bir risk faktörü olarak kabul edilir; ancak çoğunlukla stabildir ve melanoma dönüşüm riski düşüktür.

Displastik melanositik nevüs hastalarında yönetim planı, displastik nevüs sayısı, kişisel ve ailesel melanom öyküsü ve yeni ortaya çıkan veya değişen lezyonların varlığına göre belirlenmelidir. Multipl displastik melanositik nevüsü olan hastalarda, kendi kendine deri muayenesi, düzenli aralıklarla dermatoloji poliklinik kontrolü, tüm vücut fotoğraflaması ve dermoskopik takibi, değişen lezyonun izlemine ve olası melanomun erken saptanmasına yardımcı olabilir.

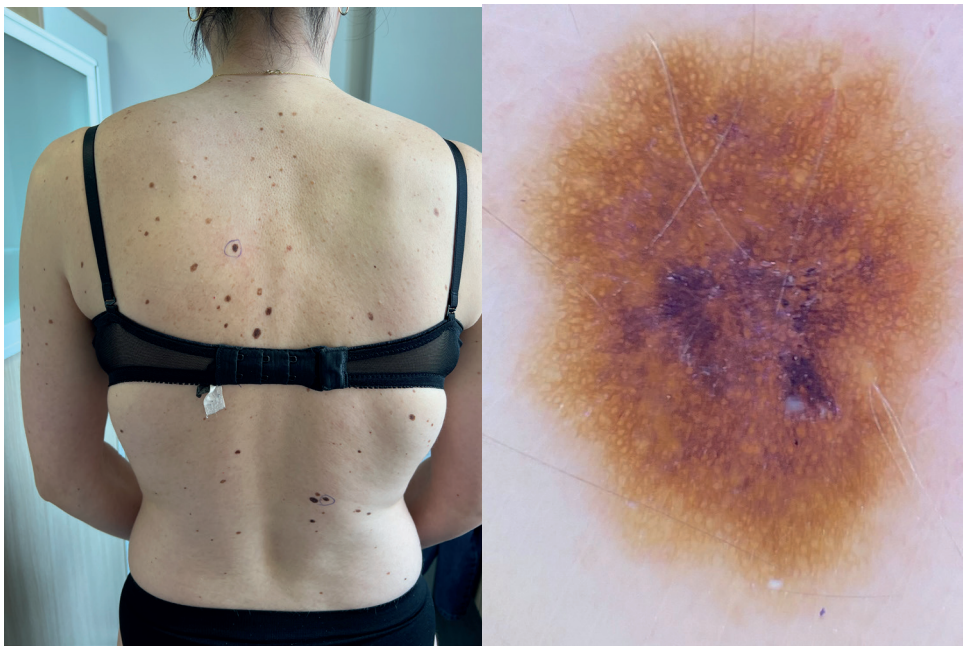

Resim 5. A. Multiple displastik nevüs. **B.** Displastik nevüs dermoskopisi.

2. 6. 4. Spitz Nevüs

Spitz nevus genellikle homojen, kubbe şeklinde kırmızımsı veya koyu kahverengi bir papül olarak ortaya çıkar. Spitz nevus çocuklarda sık görülür, yaşlılarda ve erişkinlerde nadirdir. Çoğunluğu baş ve boyun bölgesine yerleşir, ancak 40 yaş altı hastalarda uyluk yaygın bir yerleşim yeridir.

Agmine veya dissemine patternde olabilir veya atipik klinik ve histolojik özellikler gösterebilir. Spitzoid lezyonlar üç gruba ayrılmaktadır: tipik Spitz nevus, atipik Spitz nevus ve spitzoid melanom. Atipik veya borderline Spitz nevüs nadirdir ve hem tipik Spitz nevüs hem de melanomun özelliklerini gösterir. Spitz nevüsleri iyi huylu olarak kabul edilse de, atipik Spitz nevüsün klinik, dermoskopik ve histopatolojik özellikleri, agresif seyirli spitzoid melanom ile karışabilmesi nedeniyle ayırıcı tanısı zor olabilmektedir.

Spitz nevus tanısı melanomdan dikkatle ayırt edilmelidir, çünkü özellikle pediatrik popülasyonda gereksiz yere agresif eksizyona ve ilişkili morbiditelere neden olabilir. Atipik özellikler gösteren spitz lezyonunun uzman bir dermatopatolog tarafından histopatolojik incelemesi gerekmektedir.

2. 6. 5. Halo nevüs

Halo nevüs, hipopigmentasyon veya depigmentasyon halkası ile çevrili melanositik nevüstür (Resim 6). Tek veya multipl sayıda olabilir ve sıklıkla gövdeye yerleşir. Patogenezi net olmamakla birlikte, hücre aracılı bağışıklık yanıtının nevus yıkımına neden olduğu düşünülmektedir.

Doğal seyri değişkendir, merkezi nevus kalıcı olabilir veya zamanla involüsyona uğrayarak kaybolabilir. Lezyonların çoğunun 20 yaşından önce ortaya çıkması nedeniyle, 40 yaşından büyük erişkinlerde multipl halo nevüslerin ortaya çıkması, melanom için ayrıntılı bir deri ve göz muayenesini gerektirmektedir. Halo fenomeni konjenital melanositik nevüslerde ortaya çıkabileceği gibi regresyon gösteren melanomlarda da görülebilir.

Bir halo nevüsün izlemi veya eksizyon gerekliliği klinik özelliklerine bağlı olarak değişmektedir. Santral nevüsün atipik özellikleri, asimetrik halo, birkaç atipik nevüs varlığı veya melanom öyküsü olması durumunda lezyon histolojik inceleme için eksize edilmelidir. Benign özelliklere sahip nevüslerde ise eksizyon gerekliliği yoktur.

Resim 6. Halo nevüs.

2. 7. Kseroderma pigmentosum

2. 7. 1. Tanım

Kseroderma pigmentosum (KP), artmış ışığa duyarlılık, UVR›nin neden olduğu erken başlangıçlı deri pigment değişiklikleri, UVR'nin neden olduğu göz hasarı, artmış kutanöz tümör gelişimi riski ve bazı olgularda ilerleyici nörolojik dejenerasyon ile karakterize bir hastalıktır.

2. 7. 2. Klinik

Klinik belirtiler değişkenlik gösterir ve gen mutasyonlarından ve UVR'ye kümülatif maruz kalma gibi çevresel faktörlerden etkilenir. Kronik UVR maruziyeti, güneşli hava, güneş ışığından zayıf korunma ve açık ten gibi birçok risk faktörü, deri bulgularını şiddetlendirebilir.

KP'li hastaların deri görünümü genellikle doğumda normaldir. Bununla birlikte, deri UVR'ye karşı aşırı bir duyarlılığa sahiptir ve UVR'ye minimum düzeyde maruz kaldığında kısa sürede hasar görür. Şiddetli veya abartılı güneş yanığı, yanma veya bül oluşumu şeklinde ortaya çıkar. Çil benzeri deri değişiklikleri tipik olarak güneşe maruz kalan bölgelerde 2 yaşından önce ortaya çıkar. Zamanla deride, ilerleyici kseroz, atrofi, kırışıklıklar, telenjiektazi, boyut, sayı ve renk bakımından yaşla giderek artan erken başlangıçlı lentigolar ve poikiloderma ile birlikte erken

yaşlanma görülür.

Genel popülasyonda UVR kaynaklı melanom dışı deri kanseri ve melanomun ortalama başlangıç yaşı sırasıyla yaklaşık 67 ve 55'tir. KP'li hastalarda ise melanom dışı deri kanseri ve melanomun ilk görülme yaşı sırasıyla 9 ve 22'dir.

2. 7. 3. Tedavi ve takip

Günümüzde XP için küratif bir tedavi yoktur. Bu nedenle komplikasyonların önlenmesi çok önemlidir. Hastaların kesin ve tutarlı bir şekilde güneşten korunması, premalign ve malign deri lezyonlarının erken tespiti ve tedavisi tedavinin temelini oluşturmaktadır. Ayrıca KP hastalarında düzenli pediatrik, dermatolojik, oftalmolojik ve nörolojik takip gereklidir.

Kaynaklar

1. de Vries E, van de Poll-Franse LV, Louwman WJ, de Gruijl FR, Coebergh JW. Predictions of skin cancer incidence in the Netherlands up to 2015. Br J Dermatol 2005; 152: 481-8.
2. Diepgen TL, Mahler V. The epidemiology of skin cancer. Br J Dermatol 2002; 146 (Suppl 61): 1.
3. Dessinioti, C. ; Stratigos, A. J. Overview of Guideline Recommendations for the Management of High-Risk and Advanced Cutaneous Squamous Cell Carcinoma. J. Eur. Acad. Dermatol. Venereol. 2022, 36, 11–18.
4. Eisen, D. B. ; Asgari, M. M. ; Bennett, D. D. ; Connolly, S. M. ; Dellavalle, R. P. ; Freeman, E. E. ; Goldenberg, G. ; Leffell, D. J. ; Peschin, S. ; Sligh, J. E. ; et al. Guidelines of Care for the Management of Actinic Keratosis. J. Am. Acad. Derm. 2021, 85, e209–e233.
5. Lanssens S, Ongenae K. Dermatologic lesions and risk for cancer. Acta Clin Belg. 2011 May-Jun;66(3):177-85. doi: 10. 2143/ACB. 66. 3. 2062543.
6. Lai V, Cranwell W, Sinclair R. Epidemiology of skin cancer in the mature patient. Clin Dermat. 2018;36:167–76.
7. Balcere A, Konrāde-Jilmaza L, Pauliņa LA, Čēma I, Krūmiņa A. Clinical Characteristics of Actinic Keratosis Associated with the Risk of Progression to Invasive Squamous Cell Carcinoma: A Systematic Review. J Clin Med. 2022 Oct 6;11(19):5899. doi: 10. 3390/jcm11195899.
8. Fernández-Figueras, M. T. ; Carrato, C. ; Sáenz, X. ; Puig, L. ; Musulen, E. ; Ferrándiz, C. ; Ariza, A. Actinic Keratosis with Atypical Basal Cells (AK I) Is the Most Common Lesion Associated with Invasive Squamous Cell Carcinoma of the Skin. J. Eur. Acad. Dermatol. Venereol. 2015, 29, 991–997.
9. Marks R, Rennie G, Selwood T. The relationship of basal cell carcinomas and squamous cell carcinomas to solar keratoses. Arch Dermatol. 1988;1124:1039.
10. Willenbrink TJ, Ruiz ES, Cornejo CM, et al. Field cancerization: Defnition, epidemiology, risk factors, and outcomes. J Am Acad Dermatol. 2020;83:709–17.
11. Tang Z, Kang L, Zhang Y, et al. The diagnostic value of in vivo refectance confocal microscopy in actinic keratosis. Res Technol. 2021;27:80–5.
12. Moscarella E, Di Brizzi EV, Casari A, et al. Italian expert consensus paper on the management of patients with actinic keratoses. Dermatol Ther. 2020;33: e13992.
13. Lee EH, Nehal KS, Disa JJ. Benign and premalignant skin lesions. Plast Reconstr Surg. 2010 May;125(5):188e-198e. doi: 10. 1097/PRS. 0b013e3181d6e89a.
14. Del Regno L, Catapano S, Di Stefani A, Cappilli S, Peris K. A Review of Existing Therapies for Actinic

Keratosis: Current Status and Future Directions. Am J Clin Dermatol. 2022 May;23(3):339-352.

15. Rodriguez-Blanco I, Florez A, Paredes-Suarez C, Rodriguez-Lojo R, GonzalezVilas D, Ramirez-Santos A, et al. Actinic cheilitis prevalence and risk factors: a cross-sectional, multicenter study in a population aged 45 years and over in North-west Spain. Acta Derm Venereol. (2018) 98:970–4. doi: 10. 2340/00015555-3014.

16. Lupu M, Caruntu A, Caruntu C, Boda D, Moraru L, Voiculescu V, et al. Noninvasive imaging of actinic cheilitis and squamous cell carcinoma of the lip. Mol Clin Oncol. (2018) 8:640–6. doi: 10. 3892/mco. 2018. 1599.

17. Silva L, de Arruda J, Abreu LG, Ferreira RC, da Silva LP, Pelissari C, et al. Demographic and clinicopathologic features of actinic cheilitis and lip squamous cell carcinoma: a brazilian multicentre study. Head Neck Pathol. (2020) 14:899–908. doi: 10. 1007/s12105-020-01142-2.

18. Czerninski R, Shavit I, Maly A. Lip lesions: lichen planus vs. solar cheilitis. Int J Dermatol. (2015) 54:e315–7. doi: 10. 1111/ijd. 12846.

19. Vasilovici A, Ungureanu L, Grigore L, Cojocaru E, Şenilă S. Actinic Cheilitis - From Risk Factors to Therapy. Front Med (Lausanne). 2022 Feb 15;9:805425. doi: 10. 3389/fmed. 2022. 805425. eCollection 2022.

20. Lopes ML, Silva Júnior FL, Lima KC, Oliveira PT, Silveira ÉJ. Clinicopathological profile and management of 161 cases of actinic cheilitis. An Bras Dermatol. (2015) 90:505–12. doi: 10. 1590/abd1806-4841. 20153848.

21. Bakirtzi K, Papadimitriou I, Andreadis D, Sotiriou E. Treatment options and post-treatment malignant transformation rate of actinic cheilitis: a systematic review. Cancers (Basel). (2021) 13:3354. doi: 10. 3390/cancers13133354.

22. Trager MH, Farmer K, Ulrich C, Basset-Seguin N, Herms F, Geskin LJ, et al. Actinic Cheilitis: a systematic review of treatment options. J Eur Acad Dermatol Venereol. (2020) 35:815–23. doi: 10. 1111/jdv. 16995

23. Dancyger A, Heard V, Huang B, Suley C, Tang D, Ariyawardana A. Malignant transformation of actinic cheilitis: a systematic review of observational studies. J Investig Clin Dent. (2018) 9:e12343. doi: 10. 1111/jicd. 12343.

24. Thompson L. World Health Organization classification of tumours: pathology and genetics of head and neck tumours. Ear Nose Throat J. 2006;85:74.

25. Nadeau C, Kerr AR. Evaluation and management of oral potentially malignant disorders. Dent Clin North Am. 2018;62: 1-27.

26. Shanbhag VKL. New definition proposed for oral leukoplakia. Dent Res J (Isfahan). 2017;14:297-298.

27. Staines K, Rogers H. Oral leukoplakia and proliferative verrucous leukoplakia: a review for dental practitioners. Br Dent J. 2017;223:655-661

28. Greer RO Jr, Eversole LR, Crosby LK. Detection of human papillomavirus-genomic DNA in oral epithelial dysplasias, oral smokeless tobacco-associated leukoplakias, and epithelial malignancies. J Oral Maxillofac Surg. 1990;48:1201-1205.

29. Arduino PG, Bagan J, El-Naggar AK, Carrozzo M. Urban legends series: oral leukoplakia. Oral Dis. 2013;19:642–59.

30. Kramer IR, el-Labban N, Lee KW. The clinical features and risk of malignant transformation in sublingual keratosis. Nr Dent J. 1978;144:171-80.

31. Lesh CA, Squier CA, Cruchley A, Williams DM, Speight P. The permeability of human oral mucosa and skin to water. J Dent Res. 1989;68:1345-9. ,

32. Bagan J, Scully C, Jimenez Y, Martorell M. Proliferative verrucous leukoplakia: a concise update. Oral Dis. 2010;16: 328-332.

33. Monteiro L, Barbieri C, Warnakulasuriya S, et al. Type of surgical treatment and recurrence of oral leukoplakia: a retrospective clinical study. Med Oral Patol Oral Cir Bucal. 2017;22:e520-e526. 3

34. Reibel J. Prognosis of oral pre-malignant lesions: significance of clinical, histopathological, and molecular biological characteristics. Crit Rev Oral Biol Med. 2003;14:47-62.

35. Martorell-Calatayud A, Botella-Estrada R, Bagán-Sebastián JV, Sanmartín-Jiménez O, Guillén-Barona C. Oral leukoplakia: clinical, histopathologic, and molecular features and therapeutic approach]. Actas Dermosifiliogr. 2009 Oct;100(8):669-84.

36. Maymone MBC, Greer RO, Kesecker J, Sahitya PC, Burdine LK, Cheng AD, Maymone AC, Vashi NA. Premalignant and malignant oral mucosal lesions: Clinical and pathological findings. J Am Acad Dermatol. 2019 Jul;81(1):59-71. doi: 10. 1016/j. jaad. 2018. 09. 060. Epub 2018 Nov 14.

37. Lodi G, Sardella A, Bez C, Demarosi F, Carrassi A. Interventions for treating oral leukoplakia. Cochrane Database Syst Rev; 2006.

38. Tisack A, Fotouhi A, Fidai C, Friedman BJ, Ozog D, Veenstra J. A clinical and biological review of keratoacanthoma. Br J Dermatol. 2021 Sep;185(3):487-498. doi: 10. 1111/bjd. 20389. Epub 2021 Jun 14.

39. Miedzinski F, Kozakiewicz J. Keratoacanthoma centrifugumea special variety of keratoacanthoma [in German]. Hautarzt. 1962;13:348-352.

40. D'Agostino G, Colonna M. Keratoacanthoma of the vulva [in Italian]. Gazz Int Med Chir. 1962;67:1032-1038.

41. Svirsky JA, Freedman PD, Lumerman H. Solitary intraoral keratoacanthoma. Oral Surg Oral Med Oral Pathol. 1977;43: 116-122.

42. Hamed LM, Wilson FM II, Grayson M. Keratoacanthoma of the limbus. Ophthalmic Surg. 1988;19:267-270.

43. Eversole LR, Leider AS, Alexander G. Intraoral and labial keratoacanthoma. Oral Surg Oral Med Oral Pathol. 1982;54:663-667.

44. Schwartz RA. Multiple persistent keratoacanthomas. Oncology. 1979;36:281-285.

45. Wu TP, Miller K, Cohen DE, Stein JA. Keratoacanthomas arising in association with prurigo nodules in pruritic, actinically damaged skin. J Am Acad Dermatol. 2013;69:426-430.

46. Klein E, Helm F, Milgrom H, Stoll HL Jr, Traenkle HL. Tumors of the skin. II. Keratoacanthoma; local effect of 5-fluorouracil. Skin. 1962;1:153-156.

47. Kirby JS, Miller CJ. Intralesional chemotherapy for nonmelanoma skin cancer: a practical review. J Am Acad Dermatol. 2010;63:689-702.

48. Annest NM, VanBeek MJ, Arpey CJ, Whitaker DC. Intralesional methotrexate treatment for keratoacanthoma tumors: a retrospective study and review of the literature. J Am Acad Dermatol. 2007;56:989-993.

49. Schwartz RA. Keratoacanthoma: an abortive squamous cell carcinoma that does not always fail. G Ital Dermatol Venereol. 2003;138:355-362.

50. Kwiek B, Schwartz RA. Keratoacanthoma (KA): An update and review. J Am Acad Dermatol. 2016 Jun;74(6):1220-33. doi: 10. 1016/j. jaad. 2015. 11. 033. Epub 2016 Feb 4.

51. Sladden MJ, Balch C, Barzilai DA, Berg D, Freiman A, Handiside T, et al. Surgical excision margins for primary cutaneous melanoma. Cochrane Database Syst Rev. 2009;(4):CD004835.

52. Pappo AS. Melanoma in children and adolescents. Eur J Cancer. 2003;39(18);2651-61.

53. Skender-Kalenas TM, English DR, Heenan PJ. Benign melanocytic lesions: risk markers or precursors of cutaneous melanoma? J Am Acad Dermatol. 1995;33(6): 1000-07.

54. Miller AJ, Mihm MC Jr. Melanoma. N Eng J Med. 2006;355(1):51-65. Tsao H, Atkins MB, Sober AJ. Management of cutaneous melanoma. N Eng J Med. 2004;351(10):998-1012.

55. Krengel S, Scope A, Dusza SW, Vonthein R, Marghoob AA. New recommendations for the categorization of cutaneous features of congenital melanocytic nevi. J Am Acad Dermatol. 2013;68:441– 51.

56. Price HN. Congenital melanocytic nevi: update in genetics and management. Curr Opin Pediatr. 2016 Aug;28(4):476-82. doi: 10. 1097/MOP. 0000000000000384.

57. Fuller SR, Bowen GM, Tanner B, et al. Digital dermoscopic monitoring of atypical nevi in patients at risk for melanoma. Dermatol Surg. 2007;33:1198.

58. de Snoo FA, Kroon MW, Bergman W, et al. From sporadic atypical nevi to familial melanoma: Risk analysis for melanoma in sporadic atypical nevus patients. J Am Acad Dermatol. 2007;56:748.

59. Schmoeckel C, Wildi G, Schafer T. Spitz nevus versus malignant melanoma: Spitz nevi predominate on the thighs in patients younger than 40 years of age, melanomas on the trunk in patients 40 years of age or older. J Am Acad Dermatol. 56:753, 2007.

60. Murali R, Sharma RN, Thompson JF, et al. Sentinel lymph node biopsy in histoloigcally ambiguous melanocytic tumors with spitzoid features (so-called atypical spitzoid tumors). Ann Surg Oncol. 2008;15:302.

61. Lallas A, Apalla Z, Ioannides D, et al. Update on dermoscopy of Spitz/Reed naevi and management guidelines by the International Dermoscopy Society. Br J Dermatol 2017;177(3):645–55.

62. Brown A, Sawyer JD, Neumeister MW. Spitz Nevus: Review and Update. Clin Plast Surg. 2021 Oct;48(4):677-686. doi: 10. 1016/j. cps. 2021. 06. 002

63. Mollet I, Ongenae K, Naeyaert JM. Origin, clinical presentation and diagnosis of hypomelanotic skin disorders. Dermatol Clin. 2007;25:363.

64. Feller L, Wood NH, Motswaledi MH, Khammissa RA, Meyer M, Lemmer J. Xeroderma pigmentosum: a case report and review of the literature. J Prev Med Hyg. 2010;51(2):87–91. Partarrieu-Mejías F, Pérez-Velásquez F. Image gallery: xeroderma pigmentosum. Br J Dermatol. 2016;174(3):e12.

65. Lehmann AR, McGibbon D, Stefanini M. Xeroderma pigmentosum. Orphanet J Rare Dis. 2011;6:70.

66. Singh AP, Ansari M, Shukla AK. Basal cell carcinoma with xeroderma pigmentosum in an 8-year-old girl. J Indian Assoc Pediatr Surg. 2019;24(4):314–316.

67. Lichon V, Khachemoune A. Xeroderma pigmentosum: beyond skin cancer. J Drugs Dermatol. 2007;6(3):281–288.

68. Lehmann J, Schubert S, Emmert S. Xeroderma pigmentosum: diagnostic procedures, interdisciplinary patient care, and novel therapeutic approaches. J Dtsch Dermatol Ges.

2014;12(10):867–872.

69. Min JA, Lee JY, Cho BK, Park HJ. Significance of long-term follow-up in xeroderma pigmentosum. Int J Dermatol. 2010;49(6):720– 722.

70. de Andrade FAG, Cavalcanti CEO, Isoldi FC, Ferreira LM. Therapeutics of xeroderma pigmentosum: a PRISMA-compliant systematic review. Indian J Dermatol Venereol Leprol. 2021;87(2):176–189.

71. Leung AK, Barankin B, Lam JM, Leong KF, Hon KL. Xeroderma pigmentosum: an updated review. Drugs Context. 2022 Apr 25;11:2022-2-5. doi: 10. 7573/dic. 2022-2-5. eCollection 2022.

BÖLÜM 9

MALİGN DERİ TÜMÖRLERİ

1. **Melanoma**
2. **Melanom Dışı Deri Kanserleri**
   a. Bazal hücreli kanser
   b. Skuamöz hücreli kanser
3. **Kutanöz Lenfomalar**
4. **Diğer Deri Kanserleri** (Kaposi sarkomu ve Metastatik Deri Kanserleri)

TÜRK TABİPLERİ BİRLİĞİ

BURSA TABİP ODASI

MELANOMA

Uzm. Dr. Serap KÖRAN KARADOĞAN[1]

Prof. Dr. Hayriye SARICAOĞLU[2]

1. **Tanım:** Melanom melanosit kaynaklı olan en ciddi deri kanseridir ve genç erişkinlerde en sık malign tümörlerdendir. Genelde hasta tarafından farkedilene kadar tanı gecikir. Prognoz ve sağ kalımda klinisyenin küçük lezyonları erken dönemde tanıması çok önemlidir. Günümüzde sınıflamada tümörün epitelle ilişkili olup olmaması, kümülatif güneş hasarının rolü ve BRAF, NRAS ve diğer mutasyonların sıklığı göz önünde bulundurulmaktadır (Tablo 1).

Tablo 1. Dünya Sağlık Örgütü'nün 2018 revize deri tümörleri sınıflamasında yer alan genel başlıklar

Epitelle ilişkili olan melanom Epitelle ilişkili olmayan melanom
Düşük kümülatif güneş hasarı ile ilişkili melanom Yüksek kümülatif güneş hasarı ile ilişkili melanom Kümülatif güneş hasarı ile ilişkisiz melanom
BRAF, NRAS ve diğer mutasyonların varlığı
Desmoplastik melanom Spitz melanoma Akral melanom Mukozal melanom Konjenital nevüsten kaynaklanan melanom Blue nevüsten kaynaklanan melanom Uveal melanom

Geleneksel olarak ise çeşitli klinik ve histolojik görünümlerde deri rengi, güneş teması ve anatomik yerleşim alanına göre farklı epidemiyolojik ilişkiler gösteren ana alt gruplara ayrılmıştır.

2. **Epidemiyoloji:** Yıllık insidans ve mortalite oranları son dekadlarda dünyanın her bölgesinde artmaktadır. Yıllık insidans oranları açık tenli toplumlarda %3-7 oranında artmakta ancak mortalite oranları erken tanı sayesinde anlamlı şekilde daha az artmaktadır. Avusturalya'daki insidans oranı 2002 yılında Queensland'da yüzbin kişide 50'den fazla olmak üzere dünya çapında en yüksektir (https://health. qld. gov. au). İngiltere'de mortalite oranları yükselmekle birlikte İngiliz kadınlarda mortalite oranlarında düşme olduğu bildirilmiştir. Erkeklerde ise mortalite oranları artmıştır. Mortalite yaşı diğer kanserlerden erkendir. Son dönemde yapılan halk sağlığı kampanyaları, melanom ve güneş teması riskleri konusunda halkın bilinçlenmesini arttırmıştır.

3. **Etyopatogenez** Eşey hücrelerindeki genetik mutasyon ve polimorfizm, kişileri yatkın hale getirebilir. Familyal melanom ile ilişkili olan yüksek penetranslı melanoma yatkınlık ana geni lokusu CDKN2A'dır. Moleküler çalışmalar genetik predispozisyon ve güneş teması ile ilişki açısından değişkenlik gösteren biyolojik alt grupların varlığını desteklemektedir. Son gelişmeler melanom oluşumunda

1. İzmir Büyükşehir Belediyesi Eşrefpaşa Hastanesi Deri ve Zührevi Hastalıklar Birimi, İzmir
2. Bursa Uludağ Üniversitesi Tıp Fakültesi Deri ve Zührevi Hastalıklar AD, Bursa

kök hücreleri, hücre siklus kontrolü, yaşlanma ve apopitozun rolü üzerinde yoğunlaşmıştır. Melanomun kısmi veya tam regresyonu vitiligo benzeri depigmentasyon ve halo nevüs oluşumu ve immunsuprese hastalarda daha yüksek melanom görülmesi gibi klinik gözlemler melanomun immunogenik bir tümör olduğu gerçeğini işaret eder. Tanınan ana melanom antijenleri mutasyona uğramış tümör antijenleri (mutasyonlu p16(CDKN2A)), kanser/testis ailesinin paylaştığı tümör-spesifik antijenler (MAGE-1, -3, NY-ESO-1) ve hücre tip-spesifik diferensiyasyon antijenleri (tirozinaz, gp-100, Melan-A/MART-1). Primer melanomların %44'ünde MAGE-3, %88'inde Melan-A/MART-1 ve %94'ünde tirozinaz saptanmıştır.

a. RİSK FAKTÖRLERİ

Yüksek risk gruplarının bilinmesi halk sağlığı çalışmalarının etkinliğini ve verimliliğini arttırır. Biyopsi eşiğini belirleme, önleme, danışma ve gözetimde yararlıdır.

1. **Genetik faktörler:** Birinci derece bir akrabada veya birden fazla daha uzak akrabada melanom öyküsü yüksek-risk genetik yatkınlık sayılmaktadır. Ancak pratikte genetik analiz araştırma protokolleri dışında önerilmemektedir.

2. **Çevresel faktörler:** En önemlisi açık tenli kişilerin yoğun UV ile temasıdır. Ekvatora yaklaştıkça melanom riski artar. Açık tenlilerin aralıklı yoğun teması kümülatif kronik güneş maruziyetinden daha risklidir. Yoğun aralıklı güneş teması en çok gövde ve bacak yerleşimli yüzeyel yayılan melanomla ilişkilidir ve atipik ve/veya artan sayıda nevüsü olanlarda oluşmaya eğilimlidir. Solaryumun da riski arttırdığı gösterilmiştir.

3. **Gen/çevre etkileşimini yansıtan fenotipik faktörler:** En güçlü fenotipik risk faktörleri hem genetik hem de çevresel etkileri yansıtan melanositik nevüsler ve efelidlerdir. Çok sayıda melanositik nevüs varlığı, 5mm'den büyük çaplı ve kenarları net sınırlı olmayan ve/veya düzensiz pigmente atipik (displastik) nevüsler basit nevüslere göre daha risklidir. Güneş teması nevüs gelişiminde anlamlı bir değişiklik yaratır ancak nevüs gelişimi esasen genetik olarak belirlenir. Genel populasyonda atipik nevüsler, orta düzeyde artmış riskinin belirleyicisidir. 'Displastik nevüsleri veya iki veya daha fazla akrabasında melanom bulunan aileler' şeklinde tanımlanan ve daha az görlen familyal melanom/displastik nevüs sendromunda etkilenen aile bireylerinde 48 yaşına kadar melanom görülme olasılığı tahminen %85'e yaklaşır. Atipik nevüsü olmayan ama geçirilmiş melanomu olan hastalarda ikinci bir melanom gelişme ridki %3-5'dir. Efelidler genetik duyarlılığı olanlarda güneş temasının başka bir fenotipik göstergesidir. Genel popülasyon için 2-3 kat rölatif risk taşırlar. Nadir bir genetik sendrom olan kseroderma pigmentosumda UV ile indüklenen mutasyonların hatalı DNA tamiri çok sayıda solar lentigo ve yüksek melanom riski ile ilişkilidir.

4. **Ultraviyole radyasyon ve fotokorunma**

İstemli şekilde güneşlenme ve bronzlaşma alışkanlığından kaçınılması gerektiği kabul edilmiştir. Rastlantısal, mesleki, dinlenme-eğlenme amaçlı güneş teması en aza indirgenmelidir. Gün ortası, açık hava aktivitelerinden kaçınma çoğunlukla pratikte mümkün olmamakta ve güneşten koruyan geniş siperlikli şapkalar ve uzun kollu giysiler de az kullanılmaktadır. Bu yüzden güneş koruyucu kremler popüler hale gelmiştir. UVA koruyuculuğu da olan yeni kuşak güneş koruyucuların doğru ve sürekli kullanılması melanomu önlemede etkilidir.

4. KLİNİK

a. PRİMER MELANOM TİPLERİ

Gelişim paternine göre 4 ana alt grubu tanımlanmıştır: yüzeyel yayılan melanom, nodüler melanom, lentigo malign melanom, akral lentijinöz melanom. Bu klinik alt tiplerin invazyon derinliği (Breslow kalınlığı) veya ülserasyon gibi diğer faktörlerden bağımsız olarak prognozu belirlemediği bilinmelidir.

1. Yüzeyel Yayılan Melanom (YYM)

Açık tenlilerde en sık görülen tiptir ve en sık 30-50 yaşları arasında tanı konur. Tüm melanomların %70'ini oluşturur. %60'dan fazlası 1 mm veya daha az kalınlıkta ve yüksek oranda kür olabilen lezyonlardır. Herhangi bir yerde yerleşmekle birlikte en sık her iki cinste gövdede ve kadınlarda bacaklarda daha sık gözlenir. Tüm melanomların üçte ikisi de novo olarak ortaya çıkar. Ancak YYM genelde önceden var olan bir nevüs zemininde gelişir. In situ dönemde düzensiz kenarlı ve değişik renkleriyle genelde makülerdir. Çapı 5 mm'den küçük olabilir. Epidermis veya papiller dermiste yavaş horizontal (radyal) bir gelişim fazından sonra papül veya nodül olarak gözlenen hızlı bir vertikal gelişim fazı gözlenir. Tümörlerin 2/3'ünde lezyonun bir kısmında konakçı immun sisteminin ilerleyen tümörle etkileşimini yansıtan regresyon alanları gözlenir. Gri, hipo- veya hiperpigmentasyon şeklinde görülür.

2. Nodüler Melanom

Açık tenlilerde 2. sırada görülen melanom türüdür ve en sık 50-60 yaşlar arasında tanı konur. Tüm melanomların %15-30'unu oluşturur. Herhangi bir yerde olmakla birlikte en sık gövde, baş boyunda görülür. Erkeklerde biraz daha sıktır. Çoğu kez aylar içinde hızla gelişebilen ülsere olan kanayan mavi-siyah olabilen bazen de pembe kırmızı görülebilen nodüllerdir (Resim 1). Direk vertikal fazı olduğuna inanılır. Daha kalın (genelde 2 mm'den kalın), daha ileri evrede tanı alırlar ve daha kötü prognozludur. Bu türün insidansı son yıllarda sabit kalmıştır.

Resim 1. Sırtta ülsere bir nodüler melanom

3. Lentigo Malign Melanom (LMM)

Melanomların az bir kısmını (%15) oluştururlar ve genelde 7. dekatta tanı alırlar. Burun ve yanak başta olmak üzere yüzde kronik güneş hasarlı deride renk karmaşası ve düzensiz çentikli kenarları ile yavaş büyüyen asimetrik kahverengi siyah makül ve dikey büyümeyi işaret eden kabarık alanlar şeklinde görülebilir (Resim 2). İnvaziv LMM lentigo maligna (LM) (güneş hasarlı derinin in situ karsinomu) adı verilen öncül lezyon üzerinden gelişir. LM'lerin %5'inin invaziv LMM'ye dönüştüğü düşünülmektedir.

Resim 2. Burun sırtında yerleşmiş bir lentigo malign melanom

4. Akral Lentijinöz Melanom (ALM)

Çok nadir görülür. Genelde 60-70 yaşlarında ortaya çıkar. Avuç içi ayak tabanlarında veya tırnak ünitesinin içinde veya çevresinde görülür. Tüm melanomların %5'den azını oluşturur. Irksal/etnik farklılık olmamakla birlikte güneşle ilişkili olan türler siyah ırk ve Asyalılarda daha az görüldüğünden rölatif olarak bu kişilerde artmış yüzdeler karşımıza çıkar (siyahlarda %70 ve Asyalılarda %45'e kadar). Tipik olarak renk çeşitliliği gösteren kahverengi- siyah makül şeklindedir. Özellikle hipomelanotik veya amelanotik olduğunda verrü, tinea pedis, iyileşmeyen ülser veya batık tırnak gibi benign lezyonlardan ve kanamalardan ayırt etmek güç olması ve akral bölgelerde biyopsiden kaçınma eğilimi nedeniyle genelde ileri evrede tanı alır. Tırnak matriksi melanomu tırnak distrofisi ±longitudinal, kahverengi siyah bir bant şeklinde melanonişi veya hiponişyuma veya lateral veya proksimal tırnak kıvrımına uzanan hiperpigmentasyon şeklinde görülebilir. Tırnak plağı altında ülserasyonu kitle görünümü (pigmentasyon eşlik edebilir) ve tırnak plağında destrüksiyon görülebilir. Onikomikoz veya paronişi ile karışabilir. Açık tenlilerde görülen tüm pigmente bantlarda özellikle koyu pigmente ve 3 mm'den kalınsa melanom olasılığı mutlaka düşünülmelidir.

b. Tırnak ünitesi melanomu

Lezyonların üçte birinde klinik olarak belirgin bir pigmentasyon olmayabilir. Klasik ABCDE kuralı yarar sağlamadığından bu lezyonlarda alternatif bir ABCDEF kuralı geliştirilmiştir.

Age, Afriko-amerikan, Asyalı ve Amerikan Yerlisi

Kahverengi siyah band (**B**rown to black band)

Tırnak bandında değişiklik olması (**C**hange in the nail band)

En sık tutulan parmak (**D**igit) (ayak ve el baş parmağı)

Pigmentin proksimal ve/veya lateral tırnak katlantısına uzaması (**E**xtension)

Kişide veya ailesinde (**F**amily) melanoma öyküsü bulunması

Tırnak matriks biyopsisine yönlendirilmesi gereken durumlar

->50 yaş

-Koyu ten

-Koyu renk

-Tek lezyon

-3 milimetreden geniş pigmente bant

-Homojen olmayan pigmentasyon

-Şekil veya pigmentasyonda değişim

-Düzensiz sınırlar

-Periungual pigmentasyon varlığı (Hutchinson belirtisi)

c. DAHA AZ GÖRÜLEN MELANOM TÜRLERİ

Amelanotik melanom

Spitzoid melanom

Desmoplastik melanom

Pigment sentezleyen (hayvan tipi) melanom (melanositoma)

Oküler melanom

Mukozal Melanom

d. MELANOM VE GEBELİK

Gebeliğin ilk trimesterinde kadınların %10'dan fazlasında hormon düzeyleri ve melanosit uyarıcı gelişim faktörleri yükseldiğinden nevüslerde pigmentasyon artar. Melanomda artış ve prognozda köütleşme bildirilmemiştir. Transplasental metastazlar gelişebilir. Erken evrelerde cerrahi ve ileri evrelerde risk/yarar oranına göre immunoterapi ve kemoterapi düşünülebilir. Yüksek riskli melanom anamnezi olanlarda gebe kalmadan önce -nüksün en sık olduğu dönem olduğundan- tanıdan sonra 2 yılı geçmesinin beklenmesi önerilmelidir.

e. Çocukluk çağı melanomu

Melanomların %2'si 20 yaştan küçüklerde, %0.3'ü 14 yaştan küçüklerde görülür. Kseroderma pigmentozum ve dev konjenital nevüs insidans üzerine minimal etkilidir. Küçük hücreli melanomlar ve Spitz nevüs benzeri histolojik özellikler daha sık gözlenir. Risk faktörleri, yaşam süresi, prognoz ve tedavi erişkinlerdekine benzer. Bu dönemde yeni nevüslerin çıkması veya var olanların değişmesi normal kabul edilir ve ABCDE kuralı geçersizdir. ABCD ve CUP gibi alternatif kriterler önerilmektedir.

Amelanotik

Kanama, şişlik (Bleeding, bump)

Uniform renk (Color)

De novo, herhangi bir çapta (Diameter)

Pembe/kırmızı renk (Color) değişim (Changing)

Ülserasyon (Ulceration), yukarı doğru kalınlaşma (Upward thickening)

Piyojenik granulom benzeri lezyonlar, yeni lezyonların belirmesi (Pop-up)

5. TANI

Yaşam süresini belirleyen en önemli faktör erken tanıdır. En önemli tanı yöntemi halen inspeksiyondur. Pigmente bir lezyonda aylar içinde renk, şekil ve hacim değişikliği olması en önemli klinik belirtidir. Çok sayıda nevüs varlığı risk faktörüdür, ancak 38 çalışmanın ele alındığı son dönemde yayımlanan bir meta-analizde 20 bin melanomdan sadece 29'unun nevüs zemininde geliştiği gerisinin de novo ortaya çıktığı gösterilmiştir.

Halkı bilinçlendirme kampanyalarında melanomun ABCDE kuralı vurgulanmalıdır. A-asimetri, B-kenar düzensizliği, C-renk alacası, D-≥6 mm çap, E-evolüsyon. Bunlar genelde yüzeyel yayılan melanom için geçerlidir. Ayrıntılı anamnez ve tüm derinin muayenesi çok önemlidir. Kendisinde veya ailesinde melanom anamnezi olanlar, displastik nevüsü olanlar ve/veya çok sayıda nevüsü olan yüksek riskli bireyler düzenli olarak baştan sona muayene edilmelidir.

a. MELANOMDAN ŞÜPHELENİLEN LEZYONLARDA YAKLAŞIM

Genel kabul gören yaklaşım birinci basamakta çalışan hekimlerin değişen ve ABCDE kriterlerini taşıyan veya revize 7 nokta kuralı bulgularını taşıyan bir pigmente lezyon varlığında mutlaka bir uzmana yönlendirmesi gerektiği şeklindedir. Yine bu kriterleri taşımasa bile kesinlikle benign olduğundan emin olunamayan lezyonlarda veya hastada yoğun kaygıya yol açan lezyonlarda ileri merkeze yönlendirme uygun olacaktır.

1. Anamnezde bulunması gereken başlıca maddeler

Özgeçmiş-soygeçmişte:

Deri tipi I/II, açık göz rengi

Yoğun UV lambalarıyla güneşlenme

Çocuklukta güneş yanığı öyküsü

Çok sayıda (gövdede >50, kolda >20 adet) melanositik nevüs varlığı

Atipik melanositik nevüs varlığı (>5 adet)

Büyük konjenital melanositik nevüs varlığı

Deri kanseri predispozisyonu ile birlikte olan genetik sendromların varlığı (kseroderma pigmentozum)

İyatrojenik (transplantasyon nedeniyle kullanılan immunsupresifler veya uzamış PUVA tedavisi)

Edinsel immunsupresyon (HIV)

2. Şüpheli bir lezyonda sorulması gerekenler

Lezyon (veya var olan bir lezyonda değişim) ilk kez ne zaman farkedildi?

Doğumda var mıydı?

Önceden var olan bir ben üzerinde mi gelişti?

Hacim ve şekli değişti mi?

Rengi değişti mi veya ülserleşti mi?

Kaşıntı veya kanama var mıydı?

Değişiklik başlayalı ne kadar oldu?

Kilo kaybı, halsizlik, baş ağrısı, öksürük vb sistemik bulgular var mı?

Hasta veya ailesinde melanom, atipik melanositik nevüs veya diğer deri kanserleri öyküsü var mı?

Güneşe aşırı maruziyet ve/veya bronzlaştırıcı yatak kullanım öyküsü var mı?

Çocuklukta veya 10'lu yaşlarda ciddi güneş yanığı oldu mu?

Kansere yatkınlık sendromu (ailesel atipik mol ve melanom sendromları veya kseroderma pigmentozum gibi) var mı?

Hastada immunsupresyon var mı?

Daha önce uzun süre PUVA tedavisi almış mı?

Tırnakta özellikle travma öyküsünün eşlik ettiği yeni bir pigmente çizgilenme var mı?

Tırnak altında büyüyen bir lezyon var mı?

3. Derinin Muayenesi ve Klinik tanı

Amerikan Kanser Derneği ABCD'yi kullanır. Şu 3 karakteristik belirtiden ikisi varsa 0. 88 özgünlük ve 0. 73 duyarlılık bildirilmiştir: dış hatların düzensiz olması, çapın 6 mm'den büyük olması ve renk alacası varlığı. Çevredeki nevüslerden atipik görünen bir pigmente lezyon spesifik bulgularına bakılmaksızın melanom şüphesi uyandırmalıdır (çirkin ördek yavrusu). Klinik olarak uzman klinisyenlerde bile 1/3 oranında yanlış tanı bildirilmiştir. Eğitimli bir uzman tarafından kullanılan dermoskopla tanısal doğruluk arttırılabilir. Şüphe duyulan her lezyondan mutlaka biyopsi alınmalıdır. Eksizyonel biyopsi ilk tercih olmalıdır. Ancak cerrahiye duyarlı alanlarda yerleşmiş büyük lezyonlar veya şüphenin az olduğu durumlarda bazen insizyonel biyopsi tercih edilebilir. Lenf nodu bölgelerinin incelenmesi ve hepatosplenomegali için karın palpasyonu rutin olarak yapılmalıdır.

4. Pembe lezyonlar

Özellikle pembe (pigmentasyon yok veya çok az) nodüler melanomlarda lezyonda değişiklik olması (E-evolution) veya çirkin ördek yavrusu belirtisi yol gösterebilir. Klasik ABCD kuralı bu lezyonlarda erken tanıya yardımcı olmadığından EFG kuralı geliştirilmiştir.

E-elevasyon

F-palpasyonda sert (firm) olması

G- ≥1 aydır büyüme (growth) olması

5. Klinik tanıya yardımcı teknikler

Dermoskopi, total vücut fotoğraflama, reflektans konfokal mikroskopi (RCM), optik koherans tomografi, elektrik impedans spektroskopi ve multispektral görüntüleme yöntemi melanomun erken tanısına yardımcı olabilecek yöntemlerdir. Ek olarak yapay zeka ve akıllı telefon uygulamaları üzerinde çalışmalar sürdürülmektedir. Ayrıca son dönemde melanositik hücre yüzeyindeki hücrelerin genetik bilgisinin kullanıldığı noninvaziv bir test olan adeziv yama genomik analiz üzerinde çalışılmaktadır. 'Pigmente lezyon assay (PLA)' LINC ve PRAME genlerinin ekspresyonunu ölçer. Bu iki genin aşırı ekspresyonu melanom gelişimi ve progresyonunda rol alan BRAF non-V600E, NRAS ve TERT somatik mutasyonları ile ilişkili bulunmuştur. Burada amaç atipik melanositik bir lezyonda biyopsi endikasyonuna yardımcı olmaktır. Tüm bu yöntemlerden en sık kullanılan total vücut fotoğraflama veya lezyon fotoğraflama ile birlikte dermoskopidir.

6. Histopatoloji

Melanomun kesin tanısında halen altın standarttır. Biyopsi öncesi fotoğraflama önemlidir. Melanomda iki faz söz konusudur. Neoplastik melanositlerin epidermis içinde sentrifugal yayılımı ve papiller dermişin tek hücre veya küçük yuvalarla infiltrasyonuyla karakterize radyal (horizontal) gelişim fazı ve intraepidermal karşıtlarından daha büyük ve/veya sitolojik olarak farklı olan atipik melanositlerden oluşan dermal yuvalar/nodüller ile karakterizedir. Vertikal fazda metastaz kapasitesi ile ilişki vardır.

İmmunohistokimyasal ve son zamanlarda moleküler teknikler de tanıya yardımcı ek yöntemlerdir.

6. AYIRICI TANI

Melanomun melanositik ve non-melanositik birçok taklitçisi bulunmaktadır (Tablo 2).

Tablo 2. Melanomun melanositik ve non-melanositik taklitçileri

Melanositik taklitçiler	***Non-melanositik taklitçiler***
Akral nevüsler	Paget ve ekstramammarian Paget hst
Eski nevüs	Meme kanserinin pigmente epidermotropik metastazı
Siyah nevüs	Bowen hst
Mavi nevüs ve varyantları	Pagetoid retiküloz
Klonal nevüsler	Keratinositler etrafındaki şeffaf hücre artefaktları
Kombine nevüsler	Non-melanoma deri tümörlerinin tam regresyonu
Doğumdan hemen sonra biyopsi yapılan konjenital nevüsler	Pigmente BCC
Derin penetran nevüs	Pigmente aktinik keratoz
Atipik (displastik, Clark) nevüsler	Dermatofibrom
Halo nevüs	Seboreik keratoz
Güneş hasarlı deride melanosit hiperplazisi	Pigmente poroma ve porokarsinoma
Benign bir neoplazm üzerinde gelişen melanositik proliferasyon	Pigmente pilomatrikoma
Longitudinal melanonişi	Subungual kanama
Mukozal melanozis	Siyah topuk
Liken skleroz zemininde gelişen nevüsler	Piyojenik granulom
Güneşe maruz kalan nevüsler	Tinea nigra
Genital bölgedeki nevüsler	Tromboze hemanjiom, anjiokeratom
Epidermolizis bülloza hastalarındaki nevüsler	
Kulak üzeri ve çevresindeki nevüsler	
Melanom skarında pigmente ışınsal yapılar	
Yenidoğanların dev konjenital nevüslerdeki pigmente nodüller	
Rekürren persistan nevüs	
Retiküler lentigo (ink-spot-mürekkep lekesi)	
Spitz nevüs ve varyantları	

7. EVRELEME

Melanom evrelemesinde Amerikan Ortak Kanser Komitesi'nin (AJCC) 2017 yılı 8. baskısında tedavi planlaması, prognostik gruplama ve yeni tedavi protokolleri için hasta seçimi konusunda yardımcı olabilecek bazı değişiklikler yapılmıştır (Tablo 3).

Tablo 3. Melanom AJCC 2017 TNM-8. Baskı TNM Sınıflandırması

T sınıflaması	**Kalınlık**	Ülserasyon durumu
TX: primer tümör kalınlığı değerlendirilemiyor (örneğin küretaj materyali)	Değerlendirilemiyor	Değerlendirilemiyor
T0: primer tümör kanıtı yok (primeri bilinmeyen tümör ya da tamamı regrese tümör)	Değerlendirilemiyor	Değerlendirilemiyor
Tis (melanoma in situ)	Değerlendirilemiyor	Değerlendirilemiyor
T1 T1a T1b	≤1 mm <0. 8 mm <0. 8 mm 0. 8-1 mm	Bilinmiyor/değerlendirilemiyor yok var var/yok
T2 T2a T2b	>1-2 mm >1-2 mm >1-2 mm	Bilinmiyor/değerlendirilemiyor yok var
T3 T3a T3b	>2-4 mm >2-4 mm >2-4 mm	Bilinmiyor/değerlendirilemiyor yok var
T4 T4a	>4 mm >4 mm >4 mm	Bilinmiyor/değerlendirilemiyor yok var
N sınıflaması	**Metastatik lenf nodu sayısı**	**in-transit/satellit ve/veya mikrosatellit metastaz**
Nx	Lenf düğümleri değerlendirilemiyor (örneğin SLNB yapılmadı/bölgesel lenf düğümleri başka bir nedenle eksize edildi) İstisna: T1'de N gerekmiyor.	Yok
N0	0	Yok
N1	1 metastatik LD ya da LD metastazı olmaksızın in-transit/ satellit ve/veya mikrosatellit metastaz	
N1a	Klinik okült, SLD bx ile tespit edilmiş 1 metastatik LD	Yok
N1b	Klinik pozitif 1 metastatik LD	Yok
N1c	0	Var

N2	2-3 metastatik LD ya da LD metastazı olmaksızın in-transit/ satellit ve/veya mikrosatellit metastaz	
N2a	Klinik okült, SLD bx ile tespit edilmiş 2-3 adet metastatik LD	Yok
N2b	En az biri klinik pozitif 2-3 metastatik LD	Yok
N2c	Klinik okült ya da klinik pozitif 1 metastatik LD	Var
N3	≥4 metastatik LD ya da ≥2 metastatik LD ve in-transit/ satellit ve/veya mikrosatellit metastaz pake oluşturmuş LD ve/veya mikrosatellit metastaz	
N3a	Klinik okült, SLD bx ile tespit edilmiş ≥4 metastatik LD	Yok
N3b	En az biri klinik pozitif, ≥4 metastatik LD Pake oluşturmuş LD'ler	Yok
N3c	≥2 klinik okült/klinik pozitif metastatik LD ve/veya pake oluşturmuş LD'ler	Var
M sınıflaması	**Yer**	**Serum laktat dehidrogenaz**
M0	Uzak metastaz yok	Değerlendirilemiyor
M1	Uzak metastaz var	
M1a	Deri, yumuşak doku, çizgili kas ve/veya bölgesel olmayan LD metastazı	
M1a(0)		Normal
M1a(1)		Yüksek
M1b	Akciğer+- 'M1a' bölge metastazları	
M1b(0)		Normal
M1b(1)		Yüksek
M1c	Santral sinir sistemi dışı viseral metastazlar+-'M1a' ya da 'M1b' metastazları	
M1c(0)		Normal
M1c(1)		Yüksek
M1d	Santral sinir sistemi metastazı	
M1d(0)		Normal
M1d(1)		Yüksek

[1] Mikrometastazlara sentinel veya elektif lenfadenektomi ile tanı konur.

[2] Makrometastazlar terapötik lenf adenektomi ile kanıtlanan, klinik olarak tespit edilebilen lenf nodları veya belirgin ekstrakapsüler uzanımlar sergileyen nodal metastazlardır.

[3] In-transit metastazlar prmer tümörden 2cm'den uzak ama bölgesel lenf nodunun ötesinde olmayan satellit lezyonlar ise primer tümörden 2 cm mesafe içinde olan metastazlardır.

a. Laboratuvar ve Görüntüleme

Dört mm veya daha az kalın primer kutanöz melanomu olan asemptomatik hastaların ilk değerlendirilmesinde akciğer grafisi ve diğer görüntüleme tekniklerinin yeri tartışmalıdır.

Evre III/IV'de beyin MR, torakoabdominoplevik BT önerilmektedir. Metastazların erken tanısı için FDG-PET incelemesi önerilir. FDG-PET ile BT veya ultrason eşliğinde FNA kombinasyonu her iki yöntemin de duyarlılığını arttırır ve primer tümör tanısında değil de melanom metastazlarının sitolojik tanısında önerilir.

8. TEDAVİ

a. Primer melanoma Yaklaşım (Evre I/II)

Biyopsi özel durumlar dışında (cerrahi için zor yer veya çok büyük tümör) 2 mm gibi dar bir kenar payı ile eksizyonel biyopsi şeklinde olmalıdır.

b. Primer alanın geniş lokal eksizyonu

Histolojik tanıdan sonra Breslow derinliği ile belirlenen uygun cerrahi sınırlarla yeniden eksizyon yapılmalıdır. Ana hedef lokal nüks ve hastalık devamını engellemektir.

İkinci bir primer melanom gelişme riski (tahminen %3. 5-4. 5) ve lokal nüks ve/veya metastaz nedeniyle takip önemlidir. Tanıdan sonraki ilk 2 yıl için yılda 1-4 kez, sonra yılda 1-2 kez takip önerilir. Takipte tıbbi anamnez, klinik muayene ve belirti ve bulgulara göre laboratuvar ve görüntüleme yöntemleri yer almalıdır. Güneşten korunma ve kendi kendine muayene konusunda iyi bir eğitim mutlaka verilmelidir.

Lokal nüksler

Primer melanomun eksizyonel cerrahi skarından 2cm'lik mesafe içinde oluşan herhangi bir nüks lokal nüks kabul edilir. Primer tümörün uzantısı veya intralenfatik yayılımdan köken alabilir. Toplam nüks riski %4'tür ve daha kalın ve ülsere tümörlerde baş boyun ve distal ekstremite yerleşiminde artar. 4 mm'den az kalınlıktaki melanomlarda lokal nüks sıklıkla yetersiz cerrahiye bağlıdır. Geniş bir cerrahi sınırla rezeksiyon en sık ve etkili tedavi şeklidir.

c. Adjuvan tedavi

Rezeke edilebilir kutanöz melanomda bazı klinik özelliklere göre cerrahiden sonra adjuvan veya cerrahiden önce neoadjuvan tedavi tercih edilebilir. Hastalık rekürrens riski, tanı sırasında hastalık evresi, lenf nodu tutulum şekli (okkült, klinik olarak belirgin), BRAF mutasyon varlığı, hasta özellikleri (yaş, eşlik eden komorbiditeler, tedavi tercihi) bunlar arasındadır.

d. Radyoterapi (RT)

Yaygın lentigo malignada etkili bulunmuştur. Spesifik endikasyonlar ağrılı kemik metastazları, omurilik kompresyonları, beyin metastazı ve kutanöz hastalığın lokal kontrolü olarak sıralanabilir. Cerrahi olarak ulaşılamayan beyin sapı gibi yerlerdeki metastazlarda radyocerrahi yöntemi olan gama bıçağı da umut vaadetmektedir.

e. Sistemik tedavi

Uzak metastazlarda başlıca tedavidir. Kemoterapi, immunoterapi ve biyokemoterapiyi içerir. Moleküler hedef tedavi de eklenmiştir.

Kemoterapide dakarbazin (DTIC)/temozolomid, sisplatin, vindesin/vinplastin, BCNU/fotemustin, taksol/taksoter kullanılabilir.

9. PROGNOZ

Tanı sırasındaki evreye bağlıdır. Ayrıca tümör kalınlığı, ülserasyon varlığı, yaş, cinsiyet ve lezyonun anatomik yerleşim yeri de prognozu etkilemektedir (Tablo 4).

Tablo 4. Çok değişkenli (multivariate) analizde sağkalım için ana bağımsız prognostik faktörler

Prognostik faktör	**Açıklama**
Tümöz kalınlığı	≤1 mm düşük risk, >1 mm yüksek risk
Ülserasyon	Varsa kötü prognoz
Yaş	İleri yaşta kötü prognoz
Cins	Sadece lokal hastalıkta erkekte daha kötü prognoz
Anatomik alan	Gövde-baş-boyunda ekstremiteye göre kötü prognoz
Tutulan lenf nodu sayısı	Sınır noktaları: 1,2-3,≥4
Bölgesel lenf nodu tümör yükü	Makroskopik (palpabl), mikroskobik (nonpalpabl)dan daha kötü prognoz
Uzak metastaz yeri	Viseral olan olmayana (deri, subkutan, uzak lenf bezi) göre kötü prognoz

Evre I/II'de cins, yaş ve anatomik bölge önemlidir. Örneğin bu evrelerde kadınlarda prognoz daha iyidir. Gövde, baş ve boyna yerleşim ekstremite yerleşiminden kötüdür.

Evre III'de 5 yıllık sağ kalım tek bir klinik gizli nodal metastazlı ülsere melanomda %69'dan klinik olarak belirgin 4 veya daha fazla nodal metastazlı ülsere primer melanomda %13'e kadar iner. Ana prognostik faktörler metastatik lenf nodu sayısı ve tümör yüküdür. Tümör yükü nodal metastazların gizli veya klinik olarak belirgin olması ile belirlenir.

Evre IV'de ana prognostik faktör uzak metastazın yeridir. Viseral organlar non-viserallere göre daha kötü prognozludur. Evre IV hastalarda ortalama sağ kalım 7. 5 ay ve 5 yıllık sağ kalım oranı ise %6 bulunmuştur. Sağ kalımı belirleyenler metastazın başlangıç alanı, uzak metastazdan önceki hastalıksız süre ve uzak metastazdan önceki hastalığın evresidir. Kutanöz, nodal veya gastrointestinal metastazı olanlarda medyan sağ kalım oranları 12. 5 ay (tahmini 5 yıllık sağ kalım oranı %4) ve karaciğer, beyin ve kemik metastazı olanlarda sağ kalım 4. 4 ay (tahmini 5 yıllık sağ kalım oranı %3) bulunmuştur. Metastatik melanom hastalarının (tahmini 5 yıllık sağ kalım oranı %4) %9 kadarı primeri tanımlanmamış şekilde karşımıza çıkar. Bu bulgu tek başına negatif bir prognostik faktör değildir.

Kaynaklar

1. Nestle FO, Kerl H. Melanoma. In: Bolognia JL, Jorizzo Jl, Rapini RP, et al (eds). Dermatology. 2nd Edition Edinburgh; 2003: 1789-1815.
2. Siegel RL, Miller KD, Jemal A. Cancer statistics, 2019. CA Cancer J Clin 2019; 69:7.
3. Green AC, Baade P, Coory M, et al. Population-based 20-year survival among people diagnosed with thin melanomas in Queensland, Australia. J Clin Oncol 2012; 30:1462.
4. Elder DE, Bastian BC, Cree IA, et al. The 2018 World Health Organization Classification of Cutaneous, Mucosal, and Uveal Melanoma: Detailed Analysis of 9 Distinct Subtypes Defined by Their Evolutionary Pathway. Arch Pathol Lab Med 2020; 144:500.
5. Scolyer RA, Balamurgan T, Busam K, et al. Invasive Melanoma, Histopathology Reporting Guide,

2nd edition. International Collaboration on Cancer Reporting, 2019; Sydney, Australia. http:// www. iccr-cancer. org/datasets/published-datasets/skin/melanoma (Accessed on February 11, 2021).

6. Shon W, Frishberg D, Gershenwald J, et al. Protocol for the examination of biopsy specimens from

7. patients with melanoma of the skin, version 4. 2. 0. 0. College of American Pathologists (CAP) 2019. https://documents. cap. org/protocols/cp-skin-melanoma-biopsy-20-4200. pdf (Accessed on February 11, 2021).

8. American Academy of Dermatology Ad Hoc Task Force for the ABCDEs of Melanoma, Tsao H, Olazagasti JM, et al. Early detection of melanoma: reviewing the ABCDEs. J Am Acad Dermatol 2015; 72:717-23.

9. Ruben BS. Pigmented lesions of the nail unit: clinical and histopathologic features. Semin Cutan Med Surg 2010; 29:148.

10. Strazzulla LC, Li X, Zhu K, et al. Clinicopathologic, misdiagnosis, and survival differences between clinically amelanotic melanomas and pigmented melanomas. J Am Acad Dermatol 2019; 80:1292.

11. Pizzichetta MA, Talamini R, Stanganelli I, et al. Amelanotic/hypomelanotic melanoma: clinical and dermoscopic features. Br J Dermatol 2004; 150:1117.

12. Vestergaard ME, Macaskill P, Holt PE, Menzies SW. Dermoscopy compared with naked eye examination for the diagnosis of primary melanoma: a meta-analysis of studies performed in a clinical setting. Br J Dermatol 2008; 159:669.

13. Garbe C, Amaral T, Peris K, et al. European consensus-based interdisciplinary guideline for melanoma. Part 1: Diagnostics - Update 2019. Eur J Cancer 2020; 126:141.

14. Abbasi NR, Shaw HM, Rigel DS, et al. Early diagnosis of cutaneous melanoma: revisiting the ABCD criteria. JAMA 2004; 292:2771.

15. Amin MB, Edge SB, Greene FL, et al. AJCC Cancer Staging Manual. Ed. 8 Cham, Switzerland: Springer; 2017.

16. Gaudy-Marqueste C, Wazaefi Y, Bruneu Y, et al. Ugly Duckling Sign as a Major Factor of Efficiency in Melanoma Detection. JAMA Dermatol 2017; 153:279.

17. Friedman RJ, Rigel DS, Kopf AW. Early detection of malignant melanoma: the role of physician examination and self-examination of the skin. CA Cancer J Clin 1985; 35:130.

18. Harrington E, Clyne B, Wesseling N, et al. Diagnosing malignant melanoma in ambulatory care: a systematic review of clinical prediction rules. BMJ Open 2017; 7:e014096.

19. National Collaborating Centre for Cancer (UK). Melanoma: Assessment and Management. London: National Institute for Health and Care Excellence (UK); 2015. www. ncbi. nlm. nih. gov/ pubmedhealth/PMH0079031/pdf/PubMedHealth_PMH0079031. pdf (Accessed on March 28, 2017).

20. Scottish Intercollegiate Guidelines Network. Cutaneous Melanoma. A national clinical guideline.

21. January 2017. www. sign. ac. uk/pdf/SIGN146. pdf (Accessed on March 28, 2017).

22. Healsmith MF, Bourke JF, Osborne JE, Graham-Brown RA. An evaluation of the revised seven-point checklist for the early diagnosis of cutaneous malignant melanoma. Br J Dermatol 1994; 130:48.

23. Levit EK, Kagen MH, Scher RK, et al. The ABC rule for clinical detection of subungual melanoma. J Am Acad Dermatol 2000; 42:269.

24. Cordoro KM, Gupta D, Frieden IJ, et al. Pediatric melanoma: results of a large cohort study and

proposal for modified ABCD detection criteria for children. J Am Acad Dermatol 2013; 68:913.

25. March J, Hand M, Grossman D. Practical application of new technologies for melanoma diagnosis: Part I. Noninvasive approaches. J Am Acad Dermatol 2015; 72:929.

26. Que SK, Fraga-Braghiroli N, Grant-Kels JM, et al. Through the looking glass: Basics and principles of reflectance confocal microscopy. J Am Acad Dermatol 2015; 73:276.

27. Hekler A, Utikal JS, Enk AH, et al. Superior skin cancer classification by the combination of human and artificial intelligence. Eur J Cancer 2019; 120:114.

28. Haenssle HA, Fink C, Toberer F, et al. Man against machine reloaded: performance of a market-approved convolutional neural network in classifying a broad spectrum of skin lesions in comparison with 96 dermatologists working under less artificial conditions. Ann Oncol 2020; 31:137.

29. Swetter SM, Tsao H, Bichakjian CK, et al. Guidelines of care for the management of primary cutaneous melanoma. J Am Acad Dermatol 2019; 80:208.

30. Gershenwald JE, Scolyer RA, Hess KR, et al. Melanoma staging: Evidence-based changes in the American Joint Committee on Cancer eighth edition cancer staging manual. CA: A Cancer Journal for Clinicians 2017;67(6):433-525.

MELANOM DIŞI DERİ KANSERLERİ
BAZAL HÜCRELİ KARSİNOM

Prof. Dr. Emel FETİL[1]

1. **Tanım**: Bazal hücreli karsinom derinin yavaş büyüyen, lokal olarak agresif olan, tedavisiz bırakıldığında fonksiyonel ve kozmetik açıdan önemli derecede doku hasarına yol açabilen, sık görülen düşük dereceli malignitesi sayılmaktadır.

2. **Epidemiyoloji**: Melanom dışı deri kanserlerinin çoğunu oluşturmaktadır. Açık tenli kişilerde, erkeklerde ve ileri yaşta (50 yaş üzeri) daha sık görülür. Sıklığı farklı yerleşim bölgelerinde değişebilmektedir. Güneş maruziyeti fazla olan bölgelerde yaşayan veya meslekleri güneşe maruz alanlarda olan bireylerde gelişme riski artmaktadır.

3. **Etyopatogenez**: Genetik ve çevresel pek çok faktör önemli rol oynamaktadır.

    a. **Genetik:** UV (ultraviyolet) ile başlatılan gen mutasyonu ve özellikle Hedgehog yolu aktivasyonu patogenezde kritik önemli bir rol oynamaktadır. Açık deri tipinde daha sık görülmesi de kolaylaştırıcı bir genetik faktör sayılabilir. Özellikle nevoid bazal hücreli karsinom sindromu kalıtımsal özelliği önemlidir.

    b. **Ultraviyolet:** En önemli dış faktör güneş ışığı maruziyetidir. Öncelikle de tumor baskılayıcı gen mutasyonunu başlatabilen UVB (ultraviyolet B) önemli bir faktör olmakta, ayrıca yapay ışık kaynakları da etken olabilmektedir. Özellikle şiddetli UV maruziyetinden uzun yıllar sonra başlayabilmektedir.

    c. **İyonize radyasyon:** Özellikle de daha erken yaşta (40 yaş öncesinde) maruziyet oluşum riskini arttırmaktadır.

    d. **Karsinogen:** Kronik arsenik maruziyeti diğer maligniteler dışında bazal hücreli karsinom için de etken olabilir. Özellikle güneş görmeyen bölgelerde etken olarak önemlidir.

    e. **Diğer:** Sıklıkla hasar görmemiş deride tespit edilmektedir. İmmunsuprese kişilerde daha sık görülebilse de bu gibi durumda gövde yerleşimli tumorlar daha fazla olabilir.

4. **Klinik Bulgular**: Sıklıkla yüz bölgesinde ve dudak kenarı ile kulak altı arasındaki hayali çizgi üst kısımlarında görülmektedir. Güneşe maruz kalan alanlarda bulunmakla beraber el sırtında pek görülmez. Özellikle güneş maruziyeti olan bölgelerde görülse de gövde gibi güneş görmeyen deri alanlarında da bulunabilmektedir.

    Tipik olarak hasarsız normal deride oluşur ve ağrısızdır. İyileşmeyen, kırılgan, kanamalı, tekrarlayan ufak lezyonlarda şüphelenilmelidir. En önemli özellikleri teleangiektazi, ulserasyo, yarı saydam, inci tanesi benzeri yuvarlanmış düzensiz kenarlardır. (Resim 1) Farklı tipleri mevcuttur:

    a. **Başlangıç:** Sıklıkla ufak indure parlak bir papula görülür. Üzeri tekraren kanayıp krusta oluşmakta ve iyileşememektedir.

    b. **Nodular**:En sık görülen tumor tipi olup, incimsi parlak sınırları ile üzerinde teleangiektazileri olabilen, bazen santral göbeklenme gösteren tumor oluşumlarıdır.

    c. **Ulsere**:Tumor daha büyüyerek santral alanda nekroz ve ulserasyo oluşabilir. Sıklıkla kanamalı, ağrısız, kenarı düzensiz ve inci tanesine benzer parlak kabarık olan tumor

1. Dokuz Eylül Üniversitesi Tıp Fakültesi Deri ve Zührevi Hastalıklar Anabilim Dalı, İzmir

(ulcus rodens), daha fazla büyüyerek zemini krusta ve granulasyon dokusu ile kaplı kıkırdak ve kemik dokularına kadar ilerleyebilen büyük tumor (ulcus terebrans) olabililir.

d. **Pigmante**:Koyu tenlilerde en sık görülür. Kabarık olan tumor yarı saydam ve mavi-siyah renkte olup incimsi sınırlar belirlenebilir.

e. **Sklerozan**:Fark edilemeyebilen agresif bir tip olup, atrofik skatriks benzeri beyazımsı alanda teleangiektaziler görülebilir. Mevcut skleroz nedeni ile morfeaform olarak da adlandırılabilir.

f. **Yüzeysel**: Klinik olarak diğer tiplerden çok farklı olan bu form, eritemli üzeri yer yer krustalı ekzema benzeri plak şeklinde görülebilir. Açık kahverengi tonlar da görülebilir. Farklı boyutlarda olabilir ve sıklıkla gövde yerleşimlidir.

g. **Metatipik:** Sıklıkla nodular tipte olup daha agresif özellikler gösterir ve mikroskobik olarak hem bazal hücreli hem de skuamoz hücreli özellikleri gösterebilirler.

Resim 1 Bazal hücreli karsinom (yer yer yarı saydam yuvarlanmış düzensiz kenarlı ulserasyo gösteren tumor)

Bazal hücreli karsinomun en tehlikeli özelliği metastaz değil sınırsız lokal invazyon göstermesidir. Tedavisiz bırakıldığında kas ve kemik dokularına kadar ilerleyebilir.

5. **Tanı ve Ayırıcı tanı**: Klinik ve dermoskopik bulgular tanıda önemli olsa da kesin tanı alınan biyopsi sonucu histopatolojik inceleme ile koyulur. Tiplere göre farklı histopatolojik özellikler olsa da ortak karakteristik bulguları vardır. Follikular ve interfollikular kök hücrelerden gelişmektedir. Malignite gösteren bazal hücreler büyük nukleus ve ufak sitoplazmalıdır. Sıklıkla tumor adalarından stromanın ayrılması görülür ve periferik hücrelerin çit tarzında dizilişinden bahsedilir.

6. **Tedavi**: Tumorun tedavisinin seçiminde pek çok faktör rol oynamaktadır. Lokalizasyon, büyüklük, histolojik tipi , hastanın özellikleri en önemli belirleyicilerdendir. Seçeneklerin avantaj ve

dezavantajlarının değerlendirilmesi gerekir.

h. **Cerrahi eksizyon:** Uygulaması mümkün olan hastalarda ilk tercih edilen yöntemdir. Cerrahi sınırların mikroskobik kontrolü de önemlidir. Standard eksizyon yanında mikroskobik kontrollü cerrahi uygulanabilir. Özellikle sklerotik tiplerde olmak üzere sınırları düzensiz olan tumorlarda bazı uzantılar fark edilemeyebilir. Böyle komplike ve yüksek riskli olanlarda Mohs cerrahi yöntemi tercih edilebilir. Tumorun büyüklüğü, lokalizasyonu, rekürrensler, klinik ve histolojik özellikleri seçilecek cerrahi yöntemde önemli rol oynamaktadır.

i. **Küretaj ve elektroterapi ile kriyoterapi:** Ufak, yüzeysel başlangıç dönemindeki tumorlarda uygulanabilir. Tumor sınırlarının histolojik kontrolü yapılamaması dezavantajıdır.

j. **Radyoterapi:**Bazı olgularda ve özellikle yaşlılarda uygulanabilir. Ekzofitik büyük tumorlarda radyoterapi öncesinde bu kısımların cerrahi eksizyonu gerekebilir. Geç dönemde oluşabilecek yan etkiler nedeniyle genç hastalarda uygulanması önerilmez. Nevoid bazal hücreli karsinom sindromunda uygun değildir.

k. **Fotodinamik tedavi:** Yüzeysel geniş veya çok sayıda olanlarda 5- aminolevulinik asid kullanılarak uygulanabilir. Nodular ve invaziv olanlarda derin yerleşim olduğundan uygun değildir.

l. **Lokal tedaviler:** Yüzeysel veya ufak tumorlarda uygun olabilmektedir. Topikal olarak %5 oranda 5-fluorouracil etkili olabilir. Topikal immunoterapi için %5 imiquimod uygulamaları mevcuttur.

m. **Sistemik tedaviler:** İleri dönemlerdeki tumorlarda kullanılabilen hedgehog inhibitorları arasında Vismodegib veya Sonidegib mevcuttur.

7. **Prognoz**; Sıklıkla %95 üzeri iyilik oranları mevcut olup lokal rekürrensler kolayca fark edilebilir. Rekürrens riski daha çok tumorun lokalizasyonu, klinik ve histolojik tipi veya immunsupresyon özellikleri ile ilgili olabilir. Büyük agresif tumorlarda ise dikkatli olunmalıdır. Tumorlarda özellikle ilk 3 yıl izlem önemlidir.

Kaynaklar

1. Basset-Seguin N, Herms F: Update on the management of basal cell carcinoma. Acta Derm Venereol 2020; 100(11): 284-290.
2. Carucci JA, Leffell DJ, Pettersen JS: Basal Cell Carcinoma In: Fitzpatrick's Dermatology In General Medicine. Goldsmith LA, Katz SE, Gilchrest BA, Paller AS, Leffell DJ, Wolff K (Eds) 8th ed. McGrawHill 2012; 1294-1303.
3. Naik PP, Desai MB: Basal Cell Carcinoma:A narrative review on contemporary diagnosis and management. Oncol Ther 2022; 10(2): 317-335.
4. Reifenberger J, Ruzicka T: Basal Cell Carcinoma In: Braun Falco's Dermatology. Burgdorf WHC, Plewig G, Wolff HH, Landthaler M (Eds). 3rd ed. Springer 2009; 1348-1356.
5. Rigel DS, Cockerell CJ, Carucci J, Wharton J: Actinic Keratosis, Basal Cell Carcinoma and Squamous Cell Carcinoma In: Dermatology. Bolognia JL, Jorizzo JL, Rapini RP (Eds) 2nd ed. Mosby Elsevier2008: 1641-1659.

TÜRK TABİPLERİ BİRLİĞİ

BURSA TABİP ODASI

MELANOM DIŞI DERİ KANSERLERİ
SKUAMÖZ HÜCRELİ KARSİNOM

Prof. Dr. Emel FETİL[1]

1. **Tanım**: Skuamoz hücreli karsinom sıklıkla öncü lezyonlar üzerinde gelişen, yüzeysel invaziv tiplerden yüksek derecede infiltratif metastatik özellik gösteren tiplere kadar geniş spektruma sahip, malignite gösteren tumorlar arasındadır.

2. **Epidemiyoloji**: Açık tenli kişilerde bazal hücreli karsinomdan daha az sıklıkta görülen deri kanseri olsa da koyu tenli kişilerde bu oran farkı açık tenlilere göre biraz daha azalmaktadır. Erkeklerde ve ileri yaşta (40 yaş üstü) daha sık görülür. Güneş maruziyeti fazla olan bölgelerde yaşayan veya meslekleri kronik birikimsel güneşe maruz kalmayı sağlayan alanlarda olan bireylerde gelişme riski artmaktadır.

3. **Etyopatogenez**: Genetik ve edinsel pek çok faktör önemli rol oynamaktadır.

   a. **Genetik:** UV (ultraviyolet) ile başlatılan DNA hasarı olan keratinositler, apoptoz için kansere karşı kilit koruyucu olan p53 tumor baskılayıcı mekanizmaya ihtiyaç duymakta olup, UV p53 mutasyonu oluşturarak bu mekanizmayı engelleyip tumor oluşumunu kolaylaştırabilir.

   b. **Ultraviyolet:** En önemli dış faktör özellikle kronik birikimsel güneş ışığı maruziyetidir. Ayrıca yapay ışık kaynakları, ultraviyolet B (UVB) veya psoralen+ultraviyolet A (PUVA) tedavileri de rol oynayabilir. İyonize radyasyon da önemlidir.

   c. **Öncü karsinomlar:** Aktinik keratoz, Bowen hastalığı, Queyrat eritroplazisi, Leukoplaki zorunlu prekarsinomlar arasındadır. Sıklıkla hasar görmüş deride tespit edilmektedir.

   d. **Kronik dejeneratif ve inflamatif süreçler:** Radyodermit, özellikle yanık sonrası gelişen skatriksler, lupus vulgaris, lupus erythematosus, lichen sclerosus, oral lichen planus, Marjolin ülser gibi çok çeşitli kronik dejeneratif ve inflamatif süreçler etyopatogenezde etkili olmaktadır.

   e. **Karsinogenler:** Sıklıkla aromatik hidrokarbonlar**,** katran, arsenik maruziyeti, oral alanda ise tütün kullanımı etkilidir.

   f. **Viruslar:** HPV (human papilloma virus) infeksiyonu ki tip 16-18 en sık etkenlerdendir

   g. **İmmunsupresyon:** Kronik immunsuprese kişilerde özellikle güneşe maruz bölgelerde daha sık görülmektedir.

4. **Klinik Bulgular**: Sıklıkla hasar görmüş dejeneratif deride ve en çok yüz boyun, el sırtında gelişir. Çoğu öncü lezyonlar üzerinde geliştiğinden belirgin klinik özellikleri de saptanamamaktadır. Zorunlu öncü karsinomlar arasında en önemli olanlar; aktinik keratoz, Bowen hastalığı, Queyrat eritroplazisi, leukoplaki şeklinde sayılabilir. (Resim 1)

   Lezyonlardaki olumsuz bulgular hızlı büyüme, indurasyo, belirgin hiperkeratoz, ulserasyo, kanama şeklinde sayılabilir. Belli bir dönemden sonra tumor tanınabilir hale gelir ve klasik görünümü de ileri dönemlere aittir. Tipik olarak sert, bazen eritemli, ekzofitik, keratotik veya boynuzsu olabilen, sıklıkla inflame ağrısız tumor üzerinde ulserasyo ve nekroz oluşabilir. Tumor invazyonu ile alt dokulara fiksasyon gösterir. Komşu limf gangliyonu özellikle de sert ve ağrısız büyümesi tumor metastazını gösterebilir.

1. Dokuz Eylül Üniversitesi Tıp Fakültesi Deri ve Zührevi Hastalıklar Anabilim Dalı, İzmir

Bazal hücreliye göre daha yıkıcı olup uzak metastazlar gösterebilir. Metastaz riski öncü lezyona, lokalizasyona ve diferansiyasyon derecesine bağlıdır. Özel yerleşim yerine göre de tipleri mevcuttur:

a. **Dudak**: Alt dudak yerleşimi sık görülen tip olup prognozu kötüdür. Hemen her zaman sigara kullanımı veya aktinik keilit şeklinde hasar mevcuttur. Zamanla kırmızı beyaz renk değişiklikleri, inflamasyon, indurasyo, ulserayo gelişebilir.

b. **Oral kavite**: Dudak sonrası en sık görülen tip çoğunlukla dilde olup tütün kullanımı dışında HPV ve lichen planus gibi önemli risk faktörleri mevcuttur. Beyaz plaklar veya kırmızı plak ile sert alanlarla ulserasyo görülebilir .

c. **Genital**: Vulvar olanda sıklıkla labia major ve minor arasında gelişen eritemli eroziv veya indure lezyonlar görülebilir. Lichen sclerosus gibi öncü lezyonlar mevcuttur. Serviks yerleşimli olanlarda öncü HPV infeksiyonu mevcut olabilir. Penil olanlar sıklıkla glans üzerinde gelişir. Öncü lezyonlar önemli olup indurasyo ve erozyo alanları bulunabilir.

   Verrukoz karsinomlar da yavaş büyüyen karnıbaharımsı ekzofitik tumorlar olup özellikle kronik irritasyon alanlarında yerleşmektedir. Oral ve genital dışı ekstremite yerleşimli de olabilen gözden kaçırılmaması gereken önemli bir tip olarak sayılabilir.

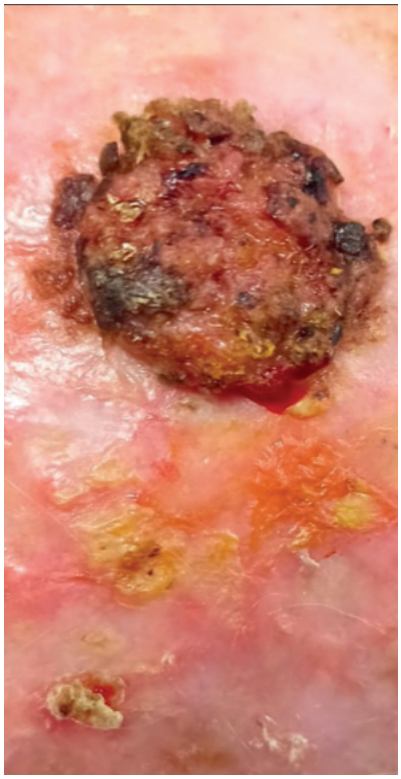

Resim 1: Skuamoz hücreli karsinom (çevresinde aktinik keratozlar bulunan ulserasyo ve krusta alanları gösteren tumor)

5. **Tanı ve Ayırıcı tanı**: Klinik bulgular önemli olsa da kesin tanı alınan biyopsi sonucu histopatolojik inceleme ile koyulur. Atipik keratinositlerin bazal membranı aşıp dermise invazyonu görülür. In-situ karsinom ile ayırımı önemlidir. Öncü lezyon ile ilgili ipuçları da görülebilir. Histolojik derecelendirme hücresel diferansiyasyona bağlıdır.

6. **Tedavi**: Tumorun tedavisinin seçiminde tumorun büyüklüğü ve lokalizasyonu dışında diğer risk faktörlerine bakılması önerilmektedir. Bölgesel limf nodu tutulumu ve uzak metastazlar açısından gerekli tetkik yöntemlerinin kullanılması da önerilmektedir. Tüm tetkikler sonucunda uygun

tedaviye karar vermek mümkün olabilir.

a. **Cerrahi eksizyon:** Tumorun cerrahi eksizyonu temel tedavi yöntemi sayılır ve uygun cerrahi ile yüksek oranda iyilik sağlanmaktadır. Cerrahi eksizyonla tumor sınırlarının histolojik kontrolu yapılabilmektedir. Büyük ve yüksek risk taşıyan ya da sorunlu lokalizasyonda olanlar gibi özel durumlarda mikroskobik kontrollü cerrahi yöntemler tercih edilir. Mohs cerrahisi bu durumlarda kullanılan bir yöntemdir. Yüksek risk taşıyan tumorlarda ön tetkikler sonrası sentinel limf nodu biyopsisi yapılabilir.

b. **Küretaj ve elektroterapi ile kriyoterapi :** Küçük ve düşük riskli tumorlarda tercih edilebilir. Histolojik inceleme yapılamadığı için pek tavsiye edilmemektedir.

c. **Radyoterapi:** Operasyon yapılamayan **y**aşlı hastalarda ve bazı bölgelerde alternatif olarak uygulanabilir. Tam eksizyon yapılamayan tumorlarda cerrahi sonrası da uygulanabilir. Yan etkiler ve rekürrens açısından dikkatli olunmalıdır.

d. **Sentinel limf nodu diseksiyonu:** Seçilen bazı limf nodu büyümelerinde histolojik bulgular da varsa gerekli olabilir**.**

e. **Sistemik:** İleri dönemlerde kemoterapi kullanılabilir. Metastatik olgularda kullanılsa da relapslar görülmektedir. PD-1 inhibitor Cemiplimab onay almış bir ajandır. Ayrıca cetuximab ve başka sistemik ajanlar kullanılabilir.

7. **Prognoz**; Tumor lokalizasyonu, büyüklüğü, histolojik kalınlığı ve diferansiyasyon derecesine bağlıdır. Mevcut derecelendirme sistemlerinden birine göre takip yapılabilir. İmmunsupresyon durumu da önemlidir. Bölgesel limf nodları tetkiki çok önemli olup tutulum prognoz açısından etkileyici olabilir. Mutlaka uzak metastaz açısından dikkatli olunmalıdır. Tumorlarda özellikle ilk 2 yıl izlem çok önemlidir.

Kaynaklar

1. Corchado-Cobos R, Garcia-Sancha N, Gonzales-Sarmiento R, Perez-Losada J, Canueto J: Cutaneous squamous cell carcinoma: from biology to therapy. Int J Mol Sci 2020; 21(8):2956.
2. Grossman D, Leffell DJ: Squamous Cell Carcinoma In: Fitzpatrick's Dermatology In General Medicine. Goldsmith LA, Katz SE, Gilchrest BA, Paller AS, Leffell DJ, Wolff K (Eds) 8th ed. McGrawHill 2012; 1283-1294.
3. Maubec E: Update on the management of cutaneous squamous cell carcinoma. Acta Derm Venereol 2020; 100(11): 309-316.
4. Rigel DS, Cockerell CJ, Carucci J, Wharton J: Actinic Keratosis, Basal Cell Carcinoma and Squamous Cell Carcinoma In: Dermatology. Bolognia JL, Jorizzo JL, Rapini RP (Eds) 2nd ed. Mosby Elsevier2008: 1641-1659.
5. Sterry W, Stockfleth E: Malignant Epithelial Tumors In: Braun Falco's Dermatology. Burgdorf WHC, Plewig G, Wolff HH, Landthaler M (Eds). 3rd ed. Springer 2009; 1357-1376.

TÜRK TABİPLERİ BİRLİĞİ

BURSA TABİP ODASI

KUTANÖZ LENFOMALAR

Doç. Dr. İncilay KALAY YILDIZHAN[1]

Prof. Dr. Hatice ERDİ ŞANLI[2]

1. **Giriş:** Primer kutanöz lenfomalar, genellikle tanı anında herhangi bir ekstrakutanöz hastalık bulgusu olmaksızın deride ortaya çıkan T ve B hücreli non-Hodgkin lenfomalardır.

   Kutanöz T Hücreli lenfomalar (KTHL), tüm primer kutanöz lenfomaların yaklaşık % 75 ila 80'ini oluşturur. Mikozis fungoides (MF) ve primer kutanöz CD30 + lenfoproliferatif hastalıklar, KTHL'nın yaklaşık %90'ını oluşturur. Revize edilmiş 2018 WHO/EORTC sınıflamasına göre kutanöz T ve B hücreli lenfomaların sınıflandırması ve alt tiplerinin prevelansı Tablo 1'de verilmiştir.

Tablo 1: Revize edilmiş 2018 WHO/EORTC sınıflamasına göre kutanöz T ve B hücreli lenfomaların sınıflandırması ve prevelansı

Revize edilmiş WHO 2018 klasifikasyonu	Prevalans(%)
Kutanöz T ve NK hücreli lenfomalar	
Mikozis fungoides	39
Mikozis fungoides varyantları ve alt tipleri	
Folikülotropik mikozis fungoides	5
Pagetoid retikülozis	<1
Granülomatöz gevşek deri	<1
Sezary Sendromu	2
Erişkin T hücreli lösemi/lenfoma	<1
Primer kutanöz CD30 pozitif lenfoproliferatif hastalıklar	
Primer kutanöz anaplastik büyük hücreli lenfoma	10
Lenfomatoid papüllozis	15
Subkutan pannikülit benzeri T hücreli lenfoma	1
Ekstranodal NK/T hücreli lenfoma,nazal tip	<1
Kronik aktif EBV enfeksiyonu	<1
Primer kutanöz periferik T hücreli lenfoma, nadir alt tipler	
Primer kutanöz gama delta T hücreli lenfoma	<1
Primer kutanöz agresif epidermotropik CD8+ T hücreli lenfoma	<1
Primer kutanöz CD4+ küçük/orta boy pleomorfik T hücreli lenfoproliferatif bozukluk	3
Primer kutanöz akral CD8+ T hücreli lenfoma	<1
Primer kutanöz periferik T hücreli lenfoma, başka türlü tanımlanmamış	2
Kutanöz B hücreli lenfomalar	

1. Ankara Üniversitesi Tıp Fakültesi Deri ve Zührevi Hastalıklar ABD, Ankara
2. Ankara Üniversitesi Tıp Fakültesi Deri ve Zührevi Hastalıklar ABD, Ankara

Primer kutanöz marjinal zon B hücreli lenfoma	7
Primer kutanöz folikül merkezli lenfoma	12
Primer kutanöz diffüz büyük B hücreli lenfoma, bacak tipi	4
EBV mukokutanöz ülser	<1
İntravasküler büyük B hücreli lenfoma	<1

2. Primer Kutanöz T hücreli lenfomalar (PKTHL)

Primer KTHL'lar, deri lezyonları ile başlayan ileri evrelerde ise lenf nodu ve hematolojik tutulum izlenebilen heterojen bir lenfoma grubudur. KTHL alt tipleri; çeşitli klinik, histopatolojik ve moleküler özellikler gösterir; ve bu özelliklere göre yavaş veya çok agresif bir seyir izleyebilir.

a. **Epidemiyoloji:**

KTHL insidansı yılda 10/100. 000'den azdır. Erkeklerde kadınlara göre daha sık görülmektedir. Başlangıç yaşı, erken evrelerde 50-60 yaş; ileri evrelerde ise 60-70 yaş arasındadır. Tanısal gecikme (semptomların başlangıcından tanıya kadar geçen süre) erken evre hastalığı olan hastalarda daha uzundur.

b. **Patogenez:**

KTHL'nın patogenezinde çevresel ve genetik faktörlerin rolü belirsizliğini korumaktadır. Epidemiyolojik çalışmalarda, erişkin T hücreli lösemi/lenfoma hastalarında HTVL-1 enfeksiyonu ve ekstranodal NK/T-hücreli lenfoma, nazal tip için Epstein-Barr virüs enfeksiyonu dışında, diğer viral ve çevresel faktörlerle ilişkili risk faktörleri net bir şekilde kanıtlanamamıştır. Hem sporadik hem de ailesel MF olgularında spesifik HLA sınıf II alellerinin saptanması, genetik faktörlerin MF gelişimine katkıda bulunabileceğini düşündürmektedir. Ailesel MF ile ilgili nadir raporlar bildirilmiştir. Son zamanlarda gerçekleştirilen yeni nesil sekanslama çalışmalarında, B hücre lenfproliferatif bozukluklarda gözlemlenen T > G transversiyonlarının aksine, KTHL'da melanomada ultraviyole B (UVB) maruziyeti ile ilişkili C >T geçişleri yüksek oranda gösterilmiştir.

c. **Tanı ve evreleme:**

Tanı kapsamlı bir fizik muayene, deri biyopsisi, periferik kan akım sitometrisi, radyolojik görüntüleme ve gerekli hastalarda lenf nodu ve kemik iliği biyopsilerini içermektedir. Fizik muayenede, lezyon tipi (yama, plak, tümör veya eritroderma), etkilenen vücut bölgeleri ve lezyonların yaygınlığı değerlendirmelidir. Ayrıca tüm periferik lenf nodları (servikal, klaviküler, aksiller ve inguinal) muayene edilmelidir.Deri biyopsisi için birden fazla alandan punch biyopsi tercih edilmeli ve değerlendirme kutanöz lenfomalar konusunda uzmanlaşmış bir patolog tarafından yapılmalıdır. Histopatolojik değerlendirmenin yanı sıra biyopsiler en azından standart bir immünohistokimyasal biyobelirteç seti ve klonalite değerlendirmesi içermelidir.Eğer fizik muayenede anormal lenf nodu saptanmış ya da radyolojik olarak uzun çapı 1,5 cm'den, kısa çapı 1 cm'den büyük lenf nodları saptanmış ise lenf nodu tutulumunu değerlendirmek veya diğer durumları ekarte etmek için patolojik görünümlü lenf nodlarından eksizyonel biyopsi yapılması önerilir. Lenf nodu biyopsisi genel yapının, immünohistokimyasal belirteçlerin ve klonalitenin değerlendirilmesini içermelidir. KTHL'daki T hücre rearanjmanı (TCR) klonalitesi tipik olarak deri biyopsisinden elde edilen doku üzerinden T hücre reseptörü gama'nin polimeraz zincir reaksiyonu (PCR) ile değerlendirilmesidir. PCR tabanlı testlerin duyarlılığı, hastalık evresine, PCR testinin türüne, primer seçimine ve ilişkili reaktiflere bağlı olarak %50-90 olabilir. Klonalite her zaman klinik ve patolojik bulgular ile birlikte değerlendirilmelidir, sağlıklı olan yaşlı hastalarda ve kronik benign dermatozlarda da saptanabileceği unutulmamalıdır.

Rutin laboratuvar çalışmaları tam kan sayımı, laktat dehidrogenaz (LDH) ve rutin biyokimyasal testleri; radyolojik değerlendirme ise periferik yüzeyel lenf nodu ultrasonografisi, servikal-torakoabdomenel bilgisayarlı tomografi (BT) veya PET-BT'yi içerir. Periferik akım sitometrisi, klonalite ve mutlak atipik hücre sayımını içermelidir.

KTHL için evreleme, tümör-lenf nodu-metastaz-kan (TNMB) sınıflandırmasına göre yapılır. Kutanöz lenfomalar için TNMB evrelemesi Tablo 2'de verilmiştir. MF/SS'de evre IA,IB, IIA erken evre, evre IIB ve üzeri evreler ise ileri evre olarak sınıflandırılmaktadır (Tablo 3).

Tablo 2: Uluslararası Kutanöz Lenfomalar Derneği (ISCL), Amerika Birleşik Devletleri Kutanöz Lenfoma Konsorsiyumu (USCLC) ve Avrupa Kanser Araştırma ve Tedavi Örgütü'nün (EORTC) Kutanöz Lenfoma Grubuna göre primer kutanöz T ve B hücreli lenfomaların evrelemesi

	MF/SS				MF ve SS dışındaki kutanöz T ve B Hücreli Lenfomalar için			
Deri (T)	T0	Klinik olarak şüpheli lezyonların olmaması			T0	Klinik olarak şüpheli lezyonların olmaması		
	T1	Yamalar, plaklar veya papüller <%10 VYA	T1a	Sadece yama lezyonlar	T1	Soliter lezyon	T1a	<5cm'den küçük
			T1b	Plak/papül/yama lezyonlar			T1b	>5cm'den büyük
	T2	Yamalar, plaklar veya papüller <%10 VYA	T2a	Sadece yama lezyonlar	T2	1 vücut bölgesi veya 2 bitişik vücut bölgesi ile sınırlı çoklu lezyonlar	T2a	<15 cm çaplı dairesel bir alanı kapsayan hastalık
							T2b	15 ila <30 cm çaplı dairesel alanı kapsayan hastalık
			T2b	Plak/papül/yama lezyonlar			T2c	≥30 cm çapında dairesel bir alanı kapsayan hastalık
	T3	Çapı ≥1 cm olan bir veya daha fazla tümör			T3	Jeneralize deri tutulumu	T3a	bitişik olmayan iki vücut bölgesini içeren çoklu lezyonlar
							T3b	≥3 vücut bölgesini içeren çoklu lezyonlar
	T4	≥%80 VYA'yı kapsayan eritem birleşimi			T4			

	T4	≥%80 VYA'yı kapsayan eritem birleşimi		T4		
Lenf nodu (N)	N0	Klinik olarak anormal LN yok; biyopsi gerekmez		N0	Klinik veya patolojik LN tutulumu yok	
	N1	N1A	Patoloji Dutch derece 1 veya NCI LN 0-2: klon negatif veya şüpheli	N1	Mevcut veya önceki deri tutulumu olan bir alanı drene eden 1 periferik LN bölgesinin tutulumu: lenfoma için biyopsi pozitif	
		N1B	Patoloji Dutch grade 1 veya NCI LN 0-2: klon pozitif ve deri ile aynı			
	N2	N2A	Dutch grade 2, NCI LN3: klon negatif veya şüpheli	N2	> 2 periferik LN bölgesinin tutulumu veya mevcut veya önceki cilt tutulumu olan bir alanda drene olmayan herhangi bir LN bölgesinin tutulumu: lenfoma için biyopsi pozitif	
		N2B	Dutch grade 2, NCI LN3: klon pozitif ve cilde özdeş			
	N3	N3A	Dutch grade 3-4, NCI LN4: klon negatif veya şüpheli	N3	Santral LN tutulumu: lenfoma için biyopsi pozitif	
		N3B	Dutch grade 3-4, NCI LN4: klon pozitif ve deri ile idante			
	Nx	Klinik olarak anormal periferik veya merkezi lenf nodu, ancak temsili LN'nin patolojik tespiti yok.		Nx	Klinik olarak anormal periferik veya merkezi LN, ancak patolojik belirleme yok	
Vissera (M)	Mo	Viseral tutulum yok		M0	Viseral tutulum yok	
	M1	Viseral tutulum var		M1	Visseral tutulum var	

Tablo 3: MF/SS için klinik evreleme

Klinik evre	TNMB			
IA	T1	N0	M0	B0 veya B1
IB	T2	N0	M0	B0 veya B1
IIA	T1 veya T2	N1 veya N2	M0	B0 veya B1
IIB	T3	N0-N2	M0	B0 veya B1
IIIA	T4	N0-N2	M0	B0
IIIB	T4	N0-N2	M0	B1
IVA1	T1-T4	N0-N2	M0	B2
IVA2	T1-T4	N3	M0	B0-B2
IVB	T1-T4	N0-N3	M1	B0-B2

d. **Histopatolojik bulgular:**

✓ MF, yüzeyel lenfoid infiltrat, spongioz olmadan epidermotropizm, lenfoid atipi ile karakterizedir; immünohistokimyasal olarak CD5 ve CD7'nin azalmış ekspresyonu ve CD2, CD3, CD5 ekspresyonunda epidermal-dermal diskordans izlenir, TCR pozitif saptanabilir. CD8+ varyantları nadir olmamakla birlikte, tümör hücreleri genellikle CD3+, CD4+ ve CD8-'dir. MF'nin büyük hücre transformasyonu, tümör hücrelerinin %25'inden fazlasının büyük boyut göstermesi olarak tanımlanır. CD30 ifadesi görülebilir. Büyük hücre transformasyonu MF'te kötü prognostik bir belirteçtir.

✓ Folikülotropik MF'te perivasküler ve periadneksiyal lenfositik infiltratlar ile foliküler epitel

infiltrasyonu (folikülotropizm); epidermisin korunduğu atipik lenfositler tarafından ekrin ter bezlerinin değişken infiltrasyonu ve foliküler müsinoz görülebilir.

- ✓ Pagetoid retikülozisteye belirgin pagetoid benzeri atipik lenfositlere sahip hiperplastik epitel; karışık reaktif lenfositler ve histiyositlerle infiltre dermis izlenir.
- ✓ Granülomatöz gevşek deri sendromunda atipik lenfositlerin, makrofajların, birçok çok çekirdekli dev hücrenin yoğun granülomatöz dermal infiltrasyonu ve elastik doku yıkımı izlenir.
- ✓ Deride SS'nin histopatolojik bulguları genellikle MF ile benzerdir, ancak bulgular daha belirsiz olabilir. Kesin tanı için klinik bulgular ile kan tutulumunun korelasyonu gereklidir.
- ✓ Primer kutanöz CD30+ lenfoproliferatif hastalıklar histopatolojik olarak, CD30'u eksprese eden ve değişken T-hücre belirteç kaybı gösteren, ağırlıklı olarak büyük pleomorfik veya anaplastik tümör hücrelerinin yoğun infiltrasyonu ile seyreder. Primer kutanöz anaplastik büyük hücreli lenfomada (PKABHL) t(2;5) translokasyonu yoktur ve bu nedenle anaplastik lenfoma kinaz (ALK) için negatiftir. DUSP22-IRF4 lokusunun rearanjmanı PKABHL'nın yaklaşık%25-30'unda bulunur ve TP63'ün rearanjmanı PKABHL'da çok nadirdir. Sistemik ABHL'nin aksine, DUSP22-IRF4 yeniden düzenlemesinin PKABHL'da prognostik bir etkisi yoktur. CD30 ekspresyonu, CD30+ lenfoproliferatif hastalıklar ile sınırlı değildir. Bu nedenle, MF gibi diğer KTHL'lerin, özellikle tümör evresinin, PKABHL ve lenfomatoid papülozis (LP) ayırt edilmesi için histolojik bulguların klinik bulgularla korelasyonu gerekir.
- ✓ LP, beş farklı alt tip (A-E tipi) içerir ve güncellenmiş WHO-EORTC sınıflandırmasında listelenen 6p25. 3'te DUSP-IRF4 lokusunu içeren kromozomal yeniden düzenlemeleri olan bir alt tip içeren geniş bir spektrum gösterir. Bu histolojik tiplerden bazıları, agresif KTHL'rı taklit ettikleri için (örn. tip D ve E) tanısal güçlükler oluşturur. Bu nedenle klinik-patolojik korelasyon, LP'nin diğer KTHL ile örtüşen histopatolojik özellikler göstermesi nedeniyle çok önemlidir.
- ✓ Subkutan pannikülit benzeri T-hücreli lenfoma (SPTHL), subkutan yağ dokusunun lobüllerinde çoğunlukla CD8+ pleomorfik lenfositlerin infiltratları ile tanımlanan sitotoksik bir T-hücreli lenfomadır. Neoplastik hücreler, gama/delta T-hücreli lenfomanın subkutan tümöral hücreleri tarafından TCR gamma/delta ekspresyonundan ayıran TCR alfa/beta eksprese eder.
- ✓ CD8+ akral T-hücreli lenfomanın(ATHL) histopatolojisi karakteristiktir ve orta derecede nükleer atipiye sahip küçük ila orta büyüklükte atipik lenfositlerden oluşan yoğun bir dermal infiltrat gösterir. CD8+ MF ve CD8+ agresif epidermotropik kutanöz T hücreli lenfoma (AEKTHL)daki epidermotropik infiltratlardan farklı olarak, CD8+ ATHL'da neoplastik hücrelerin epidermotropizmi yoktur. CD8+ AKTL'deki tümör hücreleri, granzim B ve perforin gibi diğer sitotoksik belirteçlerin negatifken CD3+, CD8+ ve TIA-1+ ekspresyonu ile karakteristik bir fenotip sergiler. CD68 boyasında, karakteristik bir perinükleer nokta benzeri boyanma gözlenir.
- ✓ Ekstranodal NK/T hücreli lenfoma, anjiyodestrüksiyon ve perivasküler hiyalin nekroz ve nekroz ile anjiyosentrik bir büyüme paterni sergileyen atipik lenfoid proliferasyon gösterir. Tümör hücreleri, immünohistokimya ile CD3, granzim-B ,CD56 ve EBV pozitiftir.
- ✓ Primer kutanöz gama/delta T hücreli lenfoma keratinositlerde yaygın nekroz ve ülserasyonla birlikte, hafif ila belirgin, pagetoid retiküloz benzeri epidermotropizm gösterebilir, tümöral ya da pannikülit benzeri adipositlerin tutulumu görülebilir. Neoplastik T hücreleri tipik olarak TCRγ, CD2 ve CD3 için pozitiftir. CD4 ve CD8 genellikle negatif; CD5 ve CD7 belirteçleri sıklıkla kaybolur; ve CD56'nın ifadesi değişkendir.
- ✓ Primer kutanöz CD4+ küçük/orta T hücreli lenfoproliferatif bozukluk önemli epidermotropizm veya folikülotropizm olmaksızın yoğun, nodüler veya yaygın dermal infiltat ile karakterizedir. Küçük ila orta boy pleomorfik CD4+ T hücreleri, küçük reaktif CD8+ T hücreleri, B hücreleri, plazma hücreleri, eozinofiller ve histiyositlerin karışık infiltrasyonu izlenir.

✓ Primer kutanöz agresif epidermotropik CD8+ sitotoksik T hücreli lenfoma önemli ölçüde epidermotropizm, sıklıkla pagetoid yayılma ile kendini gösterir. Keratinosit nekrozu ve ülserasyon sıklıkla görülür. Çeşitli boyutlardaki atipik lenfositler, dermise ve genellikle subkutan yağ dokuya ulaşabilir. İmmünofenotip genellikle CD3+, CD8+ ve CD4, CD45RO,CD2 ve CD5 için negatif olan sitotoksik belirteçleri (TIA1, perforin ve granzim B) ifade eder. CD56 ve CD30 değişken ifade gösterdi. Ki-67 proliferasyon indeksi genellikle yüksektir.

e. **Klinik bulgular ve prognoz:**

KTHL'ın alt tiplerinin sık örülen klinik bulguları ve 5 yıllık hastalık spesifik sağ alımoranları Tablo 4'de verilmiştir.

Tablo 4: Kutanöz T hücreli lenfomaların klinik bulguları ve 5 yıllık hastalık spesifik sağ kalım oranları

KTHL alt tipleri	Klinik bulguları	5 yıllık hastalığa özgü sağkalım (%)
Mikozis fungoides	Sıklıkla ince skuamlar ve epidermal atrofi izlenen eritemli yamalar, plaklar, tümörler veya eritrodermi; hipopigmente ve/veya hiperpigmente lezyonlar olabilir; kaşıntı yaygındır; lezyonlar 'Mayo' dağılımında (güneş görmeyen bölgelerde) oluşur.	88
Folikülotropik Mikozis fungoides	Grube eritematöz foliküler papüller, alopesik eritematöz papüller ve plaklar, akneiform lezyonlar; genellikle baş ve boyun bölgesini etkiler (özellikle kaşları)	75
Pagetoid retikülozis	Verrüköz ve/veya psoriaziform soliter, eritematöz plaklar; genellikle ekstremiteleri etkiler ve yavaş ilerler	100
Granülomatöz gevşek deri	Fleksural ve intertriginöz alanlarda sarkık, gevşek deriye dönüşen eritematöz yamalar; kaşıntı yaygındır; önce veya eşzamanlı Hodgkin lenfoma ve klasik MF ile ilişkilidir	100
Sezary Sendromu	Eksfoliasyon ile karakterize jeneralize eritrodermi, ödem ve likenifikasyon (sıklıkla VYA'nın >%80'i); yaygın lenfadenopati ; şiddetli kaşıntı; ≥1. 000/µl Sézary hücresi ve TCR klonalitesi	36
Primer kutanöz anaplastik büyük hücreli lenfoma	Soliter veya gruplanmış nodüller veya tümörler; nadiren multiokaldir; kutanöz relaps yaygındır; bazı hastalarda olası spontan gerileme izlenebilir	95
Lenfomatoid papüllozis	Tekrarlayan kubbe şeklinde papülonekrotik veya nodüler deri lezyonları; lokalize veya jeneralize olabilir, lezyonlar birkaç hafta sonra kendiliğinden geriler; kurutlanma, ülserasyon ve skar ile involüsyon görülebilir; sıklıkla gövde ve proksimal ekstremitelerde ortaya çıkar; kronik seyirlidir	99
Subkutan pannikülit benzeri primer kutanöz lendfoma	Deride eritem ve subkutan plaklar ve papülonoduler lezyonlar; lezyonlar kendi kendine iyileşebilir ve sıklıkla alt ekstremiteleri, üst ekstremiteleri veya gövdeyi tutar; olguların %20'si otoimmün hastalık ile ilişkilidir	87
Ekstranodal NK/T hücreli lenfoma,nazal tip	EBV ile ilişkili KTHL formu; nazal kavite ve orta yüz bölgelerini etkiler; gövde ve ekstremitelerde ülserasyon olan veya olmayan eritematöz plaklar, nodüller ve tümörler olarak kendini gösterir.	16

Primer kutanöz γδ T hücreli lenfoma	Genellikle alt ekstremitelerde, genellikle uyluklarda ve gluteal bölgede görülen ülseronekrotik plaklar, nodüller veya tümörler; özellikle pannikülit benzeri durumlarda hemofagositik sendromu içerebilir	11
Primer kutanöz agresif epidermotropik CD8+ sitotoksik T hücreli lenfoma	Eroziv özellikleri ve ülserasyonu olan geniş dairesel yamalar veya plaklar, nadiren tümörler; değişken dağılım, oral kaviteyi tutabilir; yaşlı erkek hastalarda daha yaygın; hastalık ilerledikçe belirgin epidermal nekroz	31
Primer kutanöz CD4+ küçük/orta T hücreli lenfoproliferatif bozukluk	Baş ve boyunda yaygın dağınık soliter nodüller	100
Primer kutanöz akral CD8+ T hücreli lenfoma	Akral bölgede, en yaygın olarak kulakta, daha az sıklıkla burun ve ayakta ortaya çıkan soliter papüller veya nodüller; indolent seyirli, yavaş büyüme görülür	100
Primer kutanöz periferik T hücreli lenfoma, başka türlü tanımlanmamış	Vücudun herhangi bir bölgesinde soliter kırmızı-mor renkli nodüller veya tümörler; bununla birlikte, en sık olarak hastalar dağınık multifokal veya diffüz nodül-tümörler ile başvurur. Bu tümörlerin çoğu ülserleşir ve daha sonra enfekte olabilir.	15

f. **Tedavi**

KTHL için tedavi stratejileri, “bekle ve gör” yaklaşımlarından, deriye yönelik tedavilere ve/veya sistemik tedavilere uzanan geniş bir spektrum içerir. Deriye yönelik tedaviler topikal steroidler, topikal retinoidler, klormetin jel, fototerapi ve lokal radyoterapiyi içerirken; sistemik tedaviler içinde interferon, retinoidler, düşük doz metotreksat, ekstrakorporeal fototerapi, tüm vücut radyoterapi, monokemoterapi (gemsitabin, pegile lipozomal doksorubisin), çok ajanlı kemoterapi (CHOP/CHOEP rejimleri) ve allojenik hematopoietik kök hücre nakli yer alır. Tedavi seçimi hastalığın alt tipine, hastanın yaşına, komorbiditelerin varlığına, hastalığın evresine ve tedavi kullanılabilirliğine bağlıdır. Özellikle ileri evrelerde ve agresif alt tiplerde farklı uzmanlık alanlarından (dermatologlar, patologlar, onko-hematologlar ve radyasyon onkoloğu) oluşan multidisipliner bir yaklaşım gereklidir.

Erken evre MF veya lenfomatoid papülozis gibi sınırlı deri tutulumunun varlığında yavaş seyreden vakalarda; lezyonların yeri, hastanın yaşı ve ilişkili semptomlar ve hastalığın gidişatıda temel alınarak ‘bekle ve gör’ kararı verilebilir. Bekle ve gör yaklaşımının hastalık seyrinde kötüleşme ve yaşam süresinde kısalma ile ilişkili olduğu gösterilmemiştir.

Agresif tedavilerin, hastalığın erken evresinde hastalığın seyrini ve sağkalımı değiştirebileceğine dair hiçbir kanıt yoktur. Bu nedenle, hastanın evresine göre tedavi planı yapılması gerekmektedir. Kutanöz T hücreli lenfomaların çoğunluğu özellikle MF, onlarca yıla yayılan yavaş bir hastalık seyri gösterir; bu nedenle erken evrelerde deri hedefli tedaviler öncelikle tercih edilmeli; eğer tedaviye dirençli hastalık veya hastalık progresyonu olursa sistemik tedavileri değerlendirmek önemlidir. Deri hedefli tedaviler ileri evrelerde veya agresif alt tiplerde, yanıtı iyileştirmek veya lokalize kutanöz lezyonları daha iyi yönetmek için sistemik tedavilerle birlikte kullanılabilir. Nodal lenfomaların aksine, KTHL’larda, hastanın daha önce kullandığı tedavi seçenekleri, hastalığın farklı dönemlerinde yeniden kullanılabilir.

✓ **Mikozis Fungoides ve Sezary Sendromu**:

Tedavi seçimi, hastalığın evresine bağlıdır. Erken evre MF hastalarının çoğu yavaş bir seyir izlerken, ileri evre MF/SS olan hastaların prognozu kötüdür ve medyan hayatta kalma süresi 5 yıldan azdır. Özellikle ileri evre MF/SS’de kalıcı bir yanıt elde etmek oldukça zordur. Erken evre MF için topikal

terapiler, fototerapiler ve radyoterapiler gibi deriye yönelik tedaviler tercih edilmektedir. İleri evre MF/SS için, ilk basamakta tek başına veya kombinasyon halinde beksaroten ve interferon dahil olmak üzere biyolojik veya hedefe yönelik tedaviler ile sistemik tedaviler, dirençli veya hızlı ilerleyen hastalar için mono yada çoklu kemoterapiler denenebilir. Biyolojik veya hedefe yönelik tedavilerdeki son gelişmeler arasında brentuksimab vedotin ve mogamulizumab yer alır. Biyopsi örneklerinde %10 veya daha fazla CD30-pozitif malign hücre bulunduğunda, monometil auristin E'ye konjuge bir anti-CD30 antikoru olan brentuksimab vedotin iyi bir tedavi seçeneği olabilir. Hematolojik tutulumu olan vakalarda, C-C kemokin reseptörü 4'e bağlanan bir antikor olan mogamulizumab, yüksek yanıt oranlarıyla etkilidir. Refrakter hastalarda alemtuzumab, histon deasetilaz inhibitörleri, pralatreksat, gemsitabin ve doksorubisin tedavi seçeneği olarak kabul edilir. Yalnızca allojenik hematopoietik kök hücre transplantasyonu, kalıcı tam remisyonla kür şansı sunabileceğinden, yaşam beklentisi belirgin ölçüde kısa olan ileri evre hastalar uygunluk açısından değerlendirilmelidir.

✓ **CD30 pozitif lenfoproliferatif hastalıklar**:

İndolent CD30+ LP'lerin yönetimi büyük ölçüde lezyonların yaygınlığına bağlıdır. Soliter ve yaygın olmayan LP'li hastalarda bekle ve gör yaklaşımı, cerrahi eksizyon veya radyoterapi kullanılabilir. Yaygın veya tekrarlayan LP lezyonları olanlarda, haftalık düşük doz metotreksat %34 tam yanıt ile %100'e varan genel yanıtlar sağlar; ancak, hastaların yarısından fazlasında nüks meydana gelir ve metotreksat tedavisinin nüks oranını azaltmadığı gösterilmiştir. Brentuximab, refrakter LP›te yüksek tam yanıt oranları ile etkili bir tedavi seçeneği olarak görünmektedir. LP'te benzer şekilde, soliter primer kutanöz anaplastik büyük hücreli lenfoma lezyonları olanlar için cerrahi eksizyon veya radyoterapi tercih edilen tedavilerdir. 30–40 Gy dozlu radyoterapi, hastaların %95'inde yanıt sağlayabilir. Yanıtlar kalıcı olabilse de, nüksler yaygındır. Yaygın veya tekrarlayan hastalığı olanlarda sistemik tedavi önerilir. LP'de olduğu gibi, haftalık düşük doz metotreksat güvenli ve etkili bir tedavi seçeneğidir; ancak brentuximab ile yüksek tam yanıt ve genel yanıt oranları bildirilmiştir.

✓ **Nadir agresif KTHL'lar**:

Primer kutanöz agresif epidermotropik sitotoksik CD8+ T hücreli lenfoma veya primer kutanöz γδ T hücreli lenfoma gibi diğer nadir KTHL alt tipleri agresiftir ve kötü prognoza sahiptir. Dermato-onkologlar, hematologlar ve radyasyon onkologları ile disiplinler arası yaklaşımlar, bu hastalarda en iyi sonuçları elde etmek için çok önemlidir. Birinci basamak tedavide öncelikle siklofosfamid, doksorubisin, vinkristin ve prednizon (CHOP) gibi çok ajanlı kemoterapi ve CHOP benzeri rejimler tercih edilmektedir. Uygun hastalarda hastanın performans durumu iyi, yaşı genç ve komorbiditeleri yoksa allojenik kök hücre nakli düşünülmelidir. Ancak tedaviyle bile çoğu vakda mortalite yüksektir. Tek lezyonlara radyoterapi kullanılarak palyasyon uygulanabilir.

3. **Primer Kutanöz B hücreli lenfomalar (PKBHL):**

PKBHL'lar tüm kutanöz lenfomaların yaklaşık %25'ini oluşturmaktadır. PKBHL'lerin insidansı son dekadlarda artmaktadır ve yaklaşık 4/1. 000. 000'tür. Erkek hastalar, Hispanik olmayan beyazlar ve 50 yaş üstünde daha sık görülmektedir. Deri lezyonlarının eksizyonel ya da punch biyopsilerinin histopatolojik ve immünohistokimyasal analizi tanıda önemli bir rol oynar. Öykü ve fizik muayenin yanı sıra tam kan sayımı, LDH ve ayrıntılı biyokimyasal tetkikler bakılması önerilen laboratuvar testleridir. Ayrıca tanı anında PET/CT veya kontrastlı BT tüm vücut taraması yapılmalıdır. Evrelendirme TNMB sistemine göre yapılır (Tablo 2). Primer kutanöz marjinal zon lenfoma (PKMZL) ve primer kutanöz folikül merkezli lenfoma (PKFML), iyi bir prognoza sahip indolent lenfomalar olarak kabul edilir ve 5 yıllık hastalığa özgü sağkalım %95'in üzerindedir. Buna karşılık, primer kutanöz diffüz büyük B hücreli lenfoma, bacak tipi (PKDBBHL-bacak tip), 5 yıllık sağ kalım oranı %60'ın altında olan agresif bir lenfoma olarak kabul edilir. Genel olarak, tedavi seçenekleri histopatolojik ve immünohistokimyasal sınıflandırmaya, hastalığın yaygınlığına ve risk değerlendirmesine göre değişebilir. PKBHL'lar için tedavi önerileri, küçük retrospektif çalışmalara dayanmaktadır ve randomize kontrollü çalışmalae mevcut değildir. Hasta yönetimi, dermatologlar,

patologlar, hemato-onkologlar ve radyasyon onkologları dahil olmak üzere multidisiplinerdir.

a. **Primer Kutanöz Marjinal Zone B Hücreli Lenfoma (PKMZL):**

PKBHL'ın yaklaşık %25'ini oluşturur, ikinci en sık görülen alt titr. Erkeklerde kadınlara göre iki kat daha sık izlenir ve ortalama 50 yaş civarında görülür. Avrupa popülasyonlarında yapılan bazı çalışmalar PKMZL ve Borrelia burgdorferi arasında bir ilişki olduğunu öne sürse de, bu Kuzey Amerika veya Asya çalışmalarında doğrulanmamıştr. Yakın tarihli bir çalışma, bir kontrol grubuyla karşılaştırıldığınd PKMZL'lı hastalarda gastrointestina hastalıklar ve otoimmünite insidansında artış olduğunugöstermiştr. Klasik olarak, soliter veya kümelenmiş derin yerleşimli, kırmızı ila viyolase renkte, sert plaklar, nodüller veya tümörler olarak ortaya çıkar. Lezyonların çevresinde anüler veya yaygın eritem olabilir. En yaygın olarak gövde, üst ekstremite ve baş boyun bölgesine yerleşir. Lezyonlar asemptomatitr. Hastaların çoğu ya tek bir lezyonla ya da multiokal bölgesel lezyonlarla başvurur. Hastaların %20'sinden azı yaygın kutanöz lezyonlarla başvurur. Nodal yayılım ve büyük hücre transformasyonu bildirilmiştir ancak hastaların büyük çoğunluğunda hastalık deriye sınırlıdır. 5 yıllık genel sağkalım yaklaşık %97'dir. Soliter lezyonlu hastaların %93'ünde ve multifokal hastalıklı hastaların %75'inde tedaviye tam yanıt izlenir. Nüksler soliter lezyonlarda %39 ve multifokal lezyonlarda %77 olmak üzere 5 yıl içinde sık görülür. Soliter lezyonları olan hastalar, multifokal hastalığı olanlara göre sağkalımı daha iyidir. Histopatolojik olarak subkutise uzanan ve genellikle epidermisi koruyan nodüler ve diffüz, derin yoğun dermal lenfoid infiltratlar izlenir. Sitomorfolojik olarak neoplastik B hücreleri küçüktür ve monositoid, yarılmış veya yuvarlak görünür. Nadiren PKMZL, blastik sitomorfoloji ile karakterize agresif bir fenotipe dönüşebilir, ancak pKMZL'de hastalık başlangıcında bulunan blastoid özellikler mutlaka agresif davranışa işaret etmez.

b. **Primer Kutanöz Folikül Merkezli Lenfoma (PKFML):**

PKBHL'ın %60'ını içeren yavaş seyirli bir lenfomadır ve oldukça iyi bir prognoza sahiptir. Hastaların ortanca yaşı 50'dir; erkeklerde kadınlara göre 1,5 kat daha sık görülür. Yavaş büyüyen, 2 cm ila 5 cm arasında, sert, pürüzsüz, eritematöz ila viyolase renkli plaklar, nodüller veya tümörler ile karakterizedir. Nadiren ülsere olur ve sıklıkla telanjiektaziler görülür. Tümörler öncelikle baş ve boyunda (%61), üst ekstremitelerde (%23) ve gövdede (%16) ortaya çıkar. Hastaların çoğunda lokalize veya bölgesel hastalık vardır, %20'si tek lezyonlu hastalık ve %80'i çoklu lezyonlar şeklindedir. Tedavi edilmeyen lezyonlar büyümeye devam etse de deri dışı yayılım nadirdir (<%10). Histopatolojisi folikülleri tekrarlayan düzensiz, üst üste binen nodüller veya bir germinal merkez fenotipi olan orta büyüklükteki B hücrelerinin dağınık tabakaları ile karakterizedir. Hastalığa özgü 5 yıllık sağkalım oranı %95'dir. Tedavi ile hastaların %99'u tam remisyona girer ve %30'unda nüks görülmesine rağmen, yalnızca %10'unda deri dışı tutulum gelişir ve kutanöz nüksler hastalığın progresyonunu göstermez. Prognoz, histolojik büyüme paterni veya multifokal hastalık ile ilişkili değildir.

İndolen seyirli PKMZL ve PKFML'da tedaviler intralezyonel steroidler, radyoterapi ve eksizyonu içerir. Radyasyon tedavisi %90'a varan oldukça iyi tam yanıt oranlarına sahipken, cerrahi eksizyonun %33'e varan lokalize nüks oranlarına sahiptir. Düşük doz radyasyon tedavisinin, indolen seyirli PKBHL tedavisi için standart doz radyasyon tedavisi kadar etkili olduğu rapor edilmiştir.

c. **Primer Kutanöz Diffüz B**üyük B Hücreli Lenfoma, Bacak Tipi **(PKDBBHL-bacak tipi)**

PKBHL'ın %10 ila %20'sini ve kutanöz lenfomaların %2,6'sını oluşturur. Ortanca başlangıç yaşı 70'li yaşlardır. Asyalılar ve Pasifik Adalılar PKDBBHL riski altındadır ve kadınlarda erkeklerden 2 ila 4 kat daha sık görülür. PKDBBHL, bacak tipi, genellikle bacakta 2 ila 5 cm eritematöz ila viyolase renkte tümörler veya nodüller olarak ortaya çıkar, %10 ila %15 oranında bacak dışı alanda yerleşebilir. Hastalar genellikle tanı anında tek bir lezyon veya lezyonlar grubu ile başvurur. Bacak tutulumu olan hastalarda deri dışı yayılım diğer bölgelerde lezyonu olanlara göre daha yüksektir (%33'e karşılık %18). Histopatolojik olarak, aktive B-hücre fenotipine sahip büyük ve sıklıkla monomorf lenfoid hücre tabakalarından oluşur. İnfiltratlar dermisi doldurur, subkutisi tutabilir ve bazen ülser epidermise kadar uzanır; hücreler, sık mitozlarla immünoblastik, sentroblastik veya karışık bir görünüm gösterir. 5 yıllık hastalığa özgü sağkalım %50 ila %70 oranındadır. Kötü prognostik

belirteçler arasında bacak yerleşimi, çoklu lezyonlar ve ileri yaş (<75 yaş) sayılabilir. Bacak yerleşimi olan hastalarda ortalama 5 yıllık hastalığa özgü sağkalım %43 iken diğerlerinde bu oran %77'dir. Evreleme, kapsamlı metabolik panel, tam kan sayımı, göğüs/karın/pelvis BT'si, kemik iliği biyopsisi, PET-CT ve periferik kan akım sitometrisini içerir. Standart tedavi intravenöz rituksimab ve kombinasyon kemoterapisine dayanır. Birçok hasta yaşlı ve performası düşük olduğu için kemoterapi için uygun adaylar değildir. Kemoterapi ve radyasyon kombinasyonu ile tedavi edilen hastalar, tek başına kemoterapi ile tedavi edilen hastalardan daha iyi bir klinik sonuca gösterebilir. Çok ajanlı kemoterapi ve rituksimab kombinasyonunun %60 ila %90 yanıt oranına ve %80 ila %90 arasında 3 yıllık hastalığa özgü sağkalım oranına sahip olduğu gösterilmiştir. Ancak kemoterapi ve radyasyona rağmen nüksler ve sistemik yayılım yaygındır.

d. **İntravasküler Büyük B Hücreli Lenfoma**

Öncelikle deri biyopsisi ile tanı konulan nadir, agresif, sistemik bir non-Hodgkin lenfomadır. Tipik olarak performans durumu düşük olan yaşlı bireyleri (medyan yaş 67-70) etkiler. Hastaların yaklaşık üçte ikisi 5 yıl içinde ölmektedir. Küçük damar lümenlerinde neoplastik hücrelerin proliferasyonu ile kendini gösterir. Hemofagositik sendrom ve hemofagositik lenfohistiyositoz ile seyreden Batı tipi ya da kütanöz ve merkezi sinir sistemi tutulumu ile seyreden Asya tipi olmak üzere iki klinik fenotipi vardır. Batı tipinde hastaların yaklaşık yarısında makülopapüler döküntü, nodüller, viyolase renkli plaklar, purpura, ülserler, deride portakal kabuğu değişiklikleri veya selülit benzeri infiltrasyonu içeren deri bulguları görülür. İlgili damarların ve kapiller yatakların dağılımı semptomları belirler.

Asya tipinde hastalar genellikle yapısal semptomlarla başvururlar ve santral sinir sistemi tutulumu olan hastalar, duyusal ve motor sinirlerde problemler, nöbetler, görme kaybı ve değişen bilinç seviyeleri gösterebilir. Histopatolojik olarak dermiste küçük ila orta büyüklükteki kan damarlarını genişleten B hücreleri izlenir. Tanı, kliniğin heterojen olması ve tanıyı doğrulamak için birden fazla deri veya kemik iliği biyopsisi ihtiyacı nedeniyle sıklıkla gecikir. Derinin FDG aviditesinin olmaması ve nörogörüntüleme bulgularının spesifik olmaması nedeniyle görüntüleme genellikle yararlı değildir. Ortalama 3 yıllık sağkalım yaklaşık %30'dur ve medyan sağkalım süresi 5 aydır. Sadece kutanöz hastalığı olan hastalarda prognoz daha iyidir. Düşük performans durumu, ilerlemiş hastalık, yüksek serum LDH seviyeleri ve B semptomları kötü prognostik göstergelerdir. Bu hastalar çok ajanlı kemoterapiye zayıf yanıt verir, ancak rituksimabın diğer kemoterapi ajanlarına dahil edilmesi sağkalımı önemli ölçüde iyileştirmiştir. Kök hücre nakli, yeterli performans durumuna sahip genç hastalar için bir seçenek olabilir.

Primer kutanöz B hücreli lenfomaların klinik bulguları, immünhistokimyasal özellikleri prognostik özellikleri ve tedavi seçenekleri Tablo 5'de özetlenmiştir.

Tablo 5. Primer kutanöz B hücreli lenfomaların klinik bulguları, immünhistokimyasal özellikleri ve tedavi seçenekleri

Histopatolojik alt tip	Klinik bulgular	En sık tutulan bölgeler	Klinik seyir/5 yıllık sağ kalım %	İmmünohistokimyasal özellikler	Tedavi
PKMZL	Kırmızı-morumsu küçük tek veya çoklu papüller veya nodüller ve nadiren plaklar	Gövde, kollar veya baş	Yavaş/%99	CD20 +, CD79a +, BCL2 +, CD5-, CD10-, BCL 6-, MUM 1 -	Radyoterapi veya cerrahi eksizyon, topikal ilaçlar, intralezyonel tedaviler, immünokemoterapi

PKFML	Soliter veya gruplanmış eritematöz veya eritematoviyolase papüller, plaklar ve/veya nodüller	Gövde baş veya boyun	Yavaş/%95	CD20+, CD79a+, CD5-, CD10+/-, BCL 6+, BCL2-, MUM-1/IRF-4 negatif	Radyoterapi veya cerrahi eksizyon, topikal ilaçlar, intralezyonel tedaviler, immünokemoterapi
PKDB-BHL-bacak tipi	Hızlı büyüyen eritemato-siyanotik plaklar ve/veya nodüller	Bacaklar	Agresif /%52	CD20+, CD79a+, BCL2+, CD10-, BCL 6+/-, FOX-P1 ve MUM-1/IRF-4 pozitif	Lokal radyoterapi, R-CHOP, pegile lipozomal doksorubisin, monoklonal antikorlar
Intravasküler büyük B hücreli lenfoma	Viyolase renkte yamalar ve plak, ağrılı mavi-kırmızı nodüller, ülserli tümörler veya telenjiektazi cilt lezyonları	Santral sinir sistemi, akciğer ve deri	Agresif /%72	CD20 +, BCL 2+, IRF4/MUM-1 + (MIB-1/Ki 67++)	Rituximab ile kombine kemoterapi
EBV ilişkili mukokutanöz ülser	Soliter, keskin sınırlı ülsere lezyon	Orofarengeal mukoza, cilt ve gastrointestinal sistem	Yavaş/%100	CD20'nin değişken ifadesi; CD19+, CD79a+, CD10-, CD30+, BCL2+, PAX 5+, BCL 6 -, MUM-1/IRF-4+	Lokal radyoterapi veya cerrahi eksizyon, sistemik kemoterapi, rituximab

Kaynaklar

1. Willemze R, Cerroni L, Kempf W, Berti E, Facchetti F, Swerdlow SH, Jaffe ES. The 2018 update of the WHO-EORTC classification for primary cutaneous lymphomas. Blood. 2019 Apr 18;133(16):1703-1714.
2. Olsen EA, Whittaker S, Willemze R, Pinter-Brown L, Foss F, Geskin L, Schwartz L, Horwitz S, Guitart J, Zic J, Kim YH, Wood GS, Duvic M, Ai W, Girardi M, Gru A, Guenova E, Hodak E, Hoppe R, Kempf W, Kim E, Lechowicz MJ, Ortiz-Romero P, Papadavid E, Quaglino P, Pittelkow M, Prince HM, Sanches JA, Sugaya M, Vermeer M, Zain J, Knobler R, Stadler R, Bagot M, Scarisbrick J. Primary cutaneous lymphoma: recommendations for clinical trial design and staging update from the ISCL, USCLC, and EORTC. Blood. 2022 Aug 4;140(5):419-437.
3. Larocca C, Kupper T. Mycosis Fungoides and Sézary Syndrome: An Update. Hematol Oncol Clin North Am. 2019 Feb;33(1):103-120.
4. Damasco F, Akilov OE. Rare Cutaneous T-Cell Lymphomas. Hematol Oncol Clin North Am. 2019 Feb;33(1):135-148.
5. Rubio-Gonzalez B, Zain J, Rosen ST, Querfeld C. Clinical manifestations and pathogenesis of cutaneous lymphomas: current status and future directions. Br J Haematol. 2017 Jan;176(1):16-36.
6. Guitart J, Weisenburger DD, Subtil A, Kim E, Wood G, Duvic M, Olsen E, Junkins-Hopkins J, Rosen S, Sundram U, Ivan D, Selim MA, Pincus L, Deonizio JM, Kwasny M, Kim YH. Cutaneous γδ T-cell lymphomas: a spectrum of presentations with overlap with other cytotoxic lymphomas. Am J Surg Pathol. 2012 Nov;36(11):1656-65.

7. Vitiello P, Sica A, Ronchi A, Caccavale S, Franco R, Argenziano G. Primary Cutaneous B-Cell Lymphomas: An Update. Front Oncol. 2020 May 27;10:651.

8. Sanches JA, Cury-Martins J, Abreu RM, Miyashiro D, Pereira J. Mycosis fungoides and Sézary syndrome: focus on the current treatment scenario. An Bras Dermatol. 2021 Jul-Aug;96(4):458-471.

9. Grogg KL, Jung S, Erickson LA, McClure RF, Dogan A. Primary cutaneous CD4-positive small/medium-sized pleomorphic T-cell lymphoma: a clonal T-cell lymphoproliferative disorder with indolent behavior. Mod Pathol. 2008 Jun;21(6):708-15.

10. James E, Sokhn JG, Gibson JF, Carlson K, Subtil A, Girardi M, Wilson LD, Foss F. CD4 + primary cutaneous small/medium-sized pleomorphic T-cell lymphoma: a retrospective case series and review of literature. Leuk Lymphoma. 2015 Apr;56(4):951-7.

11. Kluk J, Kai A, Koch D, Taibjee SM, O'Connor S, Persic M, Morris S, Whittaker S, Cerroni L, Kempf W, Petrella T, Robson A. Indolent CD8-positive lymphoid proliferation of acral sites: three further cases of a rare entity and an update on a unique patient. J Cutan Pathol. 2016 Feb;43(2):125-36.

12. Petrella T, Maubec E, Cornillet-Lefebvre P, Willemze R, Pluot M, Durlach A, Marinho E, Benhamou JL, Jansen P, Robson A, Grange F. Indolent CD8-positive lymphoid proliferation of the ear: a distinct primary cutaneous T-cell lymphoma? Am J Surg Pathol. 2007 Dec;31(12):1887-92.

13. Hoefnagel JJ, Vermeer MH, Jansen PM, Heule F, van Voorst Vader PC, Sanders CJ, Gerritsen MJ, Geerts ML, Meijer CJ, Noordijk EM, Willemze R. Primary cutaneous marginal zone B-cell lymphoma: clinical and therapeutic features in 50 cases. Arch Dermatol. 2005 Sep;141(9):1139-45.

14. Dalle S, Thomas L, Balme B, Dumontet C, Thieblemont C. Primary cutaneous marginal zone lymphoma. Crit Rev Oncol Hematol. 2010 Jun;74(3):156-62.

15. Zinzani PL, Quaglino P, Pimpinelli N, Berti E, Baliva G, Rupoli S, Martelli M, Alaibac M, Borroni G, Chimenti S, Alterini R, Alinari L, Fierro MT, Cappello N, Pileri A, Soligo D, Paulli M, Pileri S, Santucci M, Bernengo MG; Italian Study Group for Cutaneous Lymphomas. Prognostic factors in primary cutaneous B-cell lymphoma: the Italian Study Group for Cutaneous Lymphomas. J Clin Oncol. 2006 Mar 20;24(9):1376-82.

16. Senff NJ, Hoefnagel JJ, Jansen PM, Vermeer MH, van Baarlen J, Blokx WA, Canninga-van Dijk MR, Geerts ML, Hebeda KM, Kluin PM, Lam KH, Meijer CJ, Willemze R. Reclassification of 300 primary cutaneous B-Cell lymphomas according to the new WHO-EORTC classification for cutaneous lymphomas: comparison with previous classifications and identification of prognostic markers. J Clin Oncol. 2007 Apr 20;25(12):1581-7.

17. Hamilton SN, Wai ES, Tan K, Alexander C, Gascoyne RD, Connors JM. Treatment and outcomes in patients with primary cutaneous B-cell lymphoma: the BC Cancer Agency experience. Int J Radiat Oncol Biol Phys. 2013 Nov 15;87(4):719-25.

18. Grange F, Maubec E, Bagot M, Beylot-Barry M, Joly P, Dalle S, Delaporte E, Dereure O, Bachelez H, Vergier B, Petrella T, D'Incan M. Treatment of cutaneous B-cell lymphoma, leg type, with age-adapted combinations of chemotherapies and rituximab. Arch Dermatol. 2009 Mar;145(3):329-30.

19. Orwat DE, Batalis NI. Intravascular large B-cell lymphoma. Arch Pathol Lab Med. 2012 Mar;136(3):333-8.

DİĞER DERİ KANSERLERİ

Prof. Dr. Ali KARAKUZU[1]

Kaposi Sarkomu

1. **Tanım:** Kaposi sarkomu (KS), insan herpes virüs 8 (HHV8)/KSHV enfeksiyonu ile ilişkili düşük dereceli bir vasküler tümördür. Kaposi sarkomu lezyonları daha çok mukokutanöz bölgelerde bulunur, ancak tüm organ ve anatomik yerleri tutabilir.

2. **Epidemiyoloji ve patogenez:** Kaposi sarkomu (KS), ilk defa 1872 yılında tanımlanan, multipl vasküler kutanöz ve mukozal nodüller ile karakterize nadir görülen anjiyoproliferatif bir neoplazmdır. Etiyolojide KS herpes virüs(KSHV) ya da insan herpes virüs 8 (HHV-8) olarak da bilinen bir gamma herpes virüs rol oynar ve KS'nin tüm epidemiyolojik formlarının %95'inden fazlasında bu virüs tespit edilmektedir. KS'nin epidemiyolojik olarak 4 alt tipi tanımlanmış olup bunlar klasik (Sporadik, Akdeniz) tip KS, Epidemik (AIDS ilişkili) KS, endemik (Afrika tipi) KS ve iyatrojenik (immünosüpresif) KS'dir. Ayrıca son dönemlerde literatürde 5. epidemiyolojik alt tipten bahsedilmektedir(Tablo 1). KS, viral bir etiyolojiye sahip olmakla birlikte hastalık gelişiminde genetik, immünolojik ve çevresel faktörlerin rol aldığı multifaktöriyel bir patogenez söz konusudur. Ancak HIV pozitif bireylerde KS riski genel popülasyona göre halen 300-500 kat daha fazladır.

   Genomik teknolojilerin ortaya çıkmasıyla, artık KS iğsi tümör hücrelerinin endotel kökenli olduğunu biliyoruz, bu da eski çalışmaları doğrulamaktadır. Dolaşımdaki mononükleer ve endotelyal "progenitör hücrelerin" erken KS lezyonlarının kaynağı olduğuna inanılmaktadır. HHV8 enfeksiyonu, konakçının damar endotel hücrelerini, lenf damarı endotel reseptörü 1 (LYVE1), podoplanin ve vasküler endotel büyüme faktörü reseptörü 3 (VEGFR3) gibi lenfatikle ilişkili birkaç geni düzenleyerek, lenfatik endotele benzeyecek şekilde yeniden programlar. Ancak HHV8 enfeksiyonu tek başına KS gelişimi için yetersiz görünmektedir. Kaposi sarkomunun ilerlemesi ayrıca bir dereceye kadar konakçı immün disfonksiyonuna ve yerel inflamatuar ortama da dayanır.

Tablo 1. Kaposi sarkomunda epidemiyolojik tipler[2]

KS tipi	Epidemiyoloji	Klinik	Davranış
Klasik (sporadik)	Akdeniz, Orta Doğu, Doğu Avrupa, Yahudi kökenli ileri yaş (60-70) erkek hastalar	Sıklıkla alt ekstremitelerde, mukozal ve iç organ tutulum nadir	Kronik ılımlı seyir
Endemik (Afrika tipi)	Genç-orta yaşlı, SahraAltı Afrika kökenli erkek hastalar ve lenfadenopatik varyant için çocuk (1-3 yaş) hastalar	Dört alt tipe sahiptir: nodüler tip, florid ya da vegetatif tip, infiltratif tip ve lenfadenopatik tip KS. (lenfadenopatik tipte yaygın lenf nodu ve visseral tutulum)	Değişken seyir-ılımlı, lokal agresif veya mortal (özellikle lenfadenopatik varyant
Epidemik (AIDS ilişkili)	HIV-pozitif hastalar, CD4 hücre sayısı düştükçe risk artar	Yaygın mukokütanöz ve iç organ tutulumu	Değişken seyir-ılımlı veya hızlı progresif hastalık (antiretroviral tedavi ve/veya kemoterapi ihtiyacı)

1. İzmir Katip Çelebi Üniversitesi, Tıp Fakültesi, Atatürk Eğitim ve Araştırma Hastanesi
Deri ve Zührevi Hastalıklar Kliniği, İzmir

İyatrojenik **(immünosüpresif)**	Organ transplant öyküsü olan veya immünosüpresif tedavi alan hastalar	Genellikle lokalize mukokütanöz ancak yaygın iç organ tutulumu olabilir	Değişken seyir-ılımlı veya agresif (immünosüpresif tedavinin kesilmesiyle/ modifiye edilmesiyle geriler)
HIV-negatif MSM (non-epidemik)	Genç veya orta yaşlı (40-50), HIV-negatif ve immünosüpresif olmayan MSM popülasyonu	Sıklıkla kutanöz, nadiren mukokütanöz tutulum	Ilımlı seyir
KS: Kaposi sarkomu, MSM: Erkeklerle cinsel ilişkide bulunan erkek			

3. **Klinik**: KS klinik olarak genellikle deride çok sayıda yama, plak veya nodüller ile ortaya çıkar. Lezyonlar çoğunlukla asemptomatik, kırmızı-morumsu veya kahverengi-siyahımsı renklidir. Lezyonlar aynı anda multifokal olarak ortaya çıkabilir, aylarca değişmeden kalabileceği gibi haftalar/ aylar içinde hızlı büyüme ile mukozal yüzeylerde, lenf nodlarında ve iç organlarda da tutulum gösterebilen agresif bir de seyir gösterebilir. Yama, plak ve nodüler varyantların yanı sıra farklı morfolojik varyantlar da tanımlanmıştır. Lenfadenopatik (genellikle Afrikalı çocuklarda), ekzofitik, infiltratif (endemik KS'li Afrikalı erişkinlerde), ekimotik, telenjiektatik, keloidal, kavernöz veya lenfanjiyom benzeri varyantlar gibi. KS'nun; klasik, Afrika (endemik), AIDS ile ilişkili (salgın) ve iyatrojenik (veya transplantla ilişkili) olmak üzere dört epidemiyolojik-klinik formu tanımlanmıştır. Ayrıca son dönemlerde 5. epidemiyolojik alt tip olarak HIV-negatif olup, erkeklerle cinsel ilişkide bulunan erkek popülasyonunda izlenen KS'den bahsedilmektedir. Her yaştaki hastada, hatta yeni doğanlarda bile KS gelişebilir. Genelde erkeklerde daha çok görülür. KS tümör hücrelerinde seks hormonu reseptörlerinin bulunmaması, seks hormonlarının doğrudan bir etkisinden ziyade, bu cinsiyet yanlılığına başka bilinmeyen faktörlerin dahil olabileceğini düşündürür. Bununla birlikte, Afrika'da HIV ile ilişkili KS, erkeklerde ve kadınlarda eşit oranda göstermeye başlamıştır. Klasik KS'li hastalarda ikinci bir KS dışı hematolojik malignite sıklıkla mevcuttur. Afrika KS'si özellikle genç bireyleri etkileyen lenfadenopatik form olmak üzere klasik KS'ye göre daha agresif bir seyir izlemektedir. HIV ile enfekte kişilerde KS, AIDS'i tanımlayan bir hastalıktır. AIDS ile ilişkili KS (AIDS-KS) genellikle, CD4 T hücre sayısı düşük olan HIV pozitif hastalarda ortaya çıkar. AIDS-KS, tipik olarak çok sayıda deri lezyonları ve iç organ tutulumu ile kendini gösteren çok daha agresif bir hastalıktır. Bu, HIV enfeksiyonunun HHV8 replikasyonunu arttırdığı gerçeğine bağlanabilir. Kaposi sarkomu, aktif antiretroviral tedavi alan hastalarda daha az agresif bir görünüm sergiler. Alevlenme (KS alevlenmesi olarak da adlandırılır) tedaviden (kortikosteroidler, rituximab) sonra ortaya çıkabilir. İyatrojenik KS, ilaçlara bağlı veya transplantasyon sonrası immünsupresyon ile ilişkilidir. Kaposi sarkomu, esas olarak böbrek nakli alıcılarında ve nadiren diğer katı organ veya kemik iliği nakillerinden sonra ortaya çıkabilir. Nakil sonrası KS, alıcılarda latent HHV8 enfeksiyonunun reaktivasyonundan veya organ donörlerinden gelen tümör hücrelerinden kaynaklanabilir. Nakil ilişkili KS'nin uzun süreli fakat agresif bir seyri vardır. Ancak alıcılarında, immünosüpresif tedavinin kesilmesinden sonra KS lezyonları gerileyebilir.

4. **Tanı:** Klinik ve histopatolojik olarak tanı konur. KS tümörlerinin kapsamı ve saldırganlığı, epidemiyolojiye (klasik, Afrika, AIDS ile ilişkili ve iyatrojenik KS) ve konakçı bağışıklığına bağlıdır. Bu farklı KS formlarındaki histopatoloji temelde aynıdır. LNA-1 (HHV8), tanıyı doğrulamaya ve KS'yi benzerlerinden ayırmaya yardımcı olan mevcut en spesifik immünohistokimyasal belirteçtir. HIV enfeksiyonu veya nakil sonrası durum gibi klinik geçmiş, KS tanısını güçlü bir şekilde destekleyebilir.

5. **Ayırıcı Tanı:** KS ve varyantlarının ayırıcı tanısında çok sayıda hastalık akla gelebilir. HIV enfeksiyonu

veya nakil sonrası durum gibi klinik geçmiş, KS tanısını güçlü bir şekilde destekleyebilir. Yama evresindeki kutanöz KS lezyonlarının ayırıcı tanısında; targetoid hemosiderotik hemanjiyom, fibröz histiyositoma, interstisyel granülom anulare ve akroanjiyodermatit (psödo-Kaposi sarkomu) yer alır. Nodüler KS ile potansiyel olarak karıştırılabilecek lezyonlar arasında ise basiller anjiyomatozis, diğer vasküler tümörler (İğ hücreli hemanjiyom ve Kaposiform hemanjiyoendotelyoma), fibrohistiyositik tümörler (dermatofibrosarkoma protuberans), iğ hücreli melanom ve diğer bazı iğ hücreli mezenkimal neoplazmaları (kutanöz leiomyosarkom) bulunur. KS'nin ilerlemiş ve daha agresif formlarının anjiyosarkomdan ayırt edilmesi gerekir. Gerilemiş KS lezyonları, klinik ve histolojik olarak pigmente purpurik dermatit olarak yanlış teşhis edilebilir.

6. **Tedavi:** KS'nin tedavi hedefleri arasında semptomların hafifletilmesi, hastalığın ilerlemesinin önlenmesi ve psikolojik stresin azaltılması yer alır. Latent HHV-8 enfeksiyonunun tedavisi olmadığı için şu anda tam kür tedavisi yoktur. Tedavi amaçları semptomların gerilemesi, lenfödem tedavisi, fonksiyon kaybının önlenmesi, kutane veya viseral organ lezyonlarının boyutunun küçülmesi ve hastalığının ilerlemesinin durdurulmasıdır. Az sayıda, asemptomatik lezyonlarda "bekle ve gör" rejimi uygulanabilir. Kozmetik olarak rahatsız edici KS lezyonlarında, rahatsızlığı hafifletmek veya lokal tümör büyümesini kontrol etmek için cerrahi eksizyon seçilmiş olgularda kullanılabilir. Büyük lezyonları için kullanılan diğer lokal tedaviler arasında radyoterapi, lazer tedavisi, kriyoterapi, fotodinamik tedavi, topikal alitretinoin jeli ve intralezyonel vinblastin yer alır. Sistemik kemoterapi endikasyonları arasında yaygın deri tutulumu (>25 lezyon), yaygın oral KS, belirgin semptomatik ödem, hızla ilerleyen hastalık, semptomatik visseral KS ve KS alevlenmesi yer alır. Şu anda, lipozomal antrasiklinler ve taksanlar, KS'ye karşı sistemik sitotoksik tedavinin temel ilaçlarıdır. İnterferon α, talidomid, antiherpes tedavisi, imatinib ve matriks metalloproteinaz inhibitörleri (COL-3) gibi bazı yeni tedaviler bir miktar başarı ile denenmiştir. HHV8, litik fazda antiviral ilaçlara (gansiklovir) duyarlı iken, ne yazık ki KS lezyonlarındaki çoğu hücre, latent fazında HHV8'i barındırır. Antiretroviral tedavi kullanılarak HIV enfeksiyonunun optimal kontrolü, AIDS-KS tedavisinde önemli bir seçenektir. İyatrojenik KS için, transplantasyon sonrası KS'li hastalarda sirolimusun (rapamisin) verilmesinin yanı sıra immünosüpresif tedavinin ayarlanması da gerekli olabilir.

Dermatofibrosarkoma protuberans

1. **Tanım:** Dermatofibrosarkoma protuberans (DFSP) yaygın olmayan, kutanöz fibrohistiyositik bir neoplazm olarak ilk kez Darier ve Ferrand tarafından 1924 yılında tanımlandı**.** DFSP terimi, Hoffman tarafından 1925 yılında kullanıldı**.** Dermatofibrosarkoma protuberans (DFSP), yüksek oranda lokal nüks ve infiltratif davranış sergileyen, ancak düşük metastaz riski olan, nadir görülen bir dermal neoplazmdır.

2. **Epidemiyoloji:** Tüm yumuşak doku sarkomlarının %1'ini oluşturur ve insidansı her milyon nüfusta 0. 8 ila 5 vakadır. DFSP oranları siyahlar arasında en yüksektir ve erkek-kadın oranı eşittir. Ortanca tanı yaşı 20-59 arasındadır. Ancak doğuştan ve pediatrik vakalar da tanımlanmıştır.

3. **Etyopatogenez:** DFSP tümörigenezi, 17. ve 22. kromozomları içeren translokasyonla ilişkilidir. Bu durum kollajen tip 1alfa 1 (COL1A1) ve trombosit kaynaklı büyüme faktörü alt birim b (PDGFB) genlerinde füzyonuna yol açar. Bu füzyon proteini ise reseptörün sürekli aktivasyonuna neden olur PDGF reseptörü b (PDGFRB) tirozin kinaz da DFSP hücre büyümesini destekler.

4. **Klinik:** Yavaş ilerleyen, ağrısız pembe veya mor asemptomatik bir nodül ortaya çıkar. Genellikle küçük boyutlu ve tipik olarak yüzeyel yerleşimlidir. Tümör, tek nodül olarak başlayıp, lokal olarak ilerler, zamanla multinodüler, sert, fikse, üzerinde kanama alanları ve ülserasyonlar görülen bir kitleye dönüşür. Tümör cilt, cilt altı, kas ve kemiğe infiltre olabilir, geniş eksizyona rağmen yeniden tekrarlayabilir DFSP, infiltratif bir kutanöz sarkomdur. Lokal nüks riski yüksek, ancak uzak metastaz riski düşük olan derin lokal invazyona sahip olma eğilimindedir.

5. **Tanı:** Klinik muayene ve doku biyopsisi ile tanı konulabilir. Tutulumun derecesi MR ve BT değerlendirilir.

6. **Histopatoloji:** Histolojik olarak DFSP, storiform modelde monomorf iğsi hücre proliferasyonu ile karakterize edilir. CD34, faktör XIIIa, nestin, D2-40 ve PDGFB proteini, DFSP'nin teşhisinde ve onu dermatofibromadan ayrımda yararlı olan histolojik markırlardır.

7. **Ayırcı Tanı:** Dermatofibrom, Kaposi sarkomu ve diğer deri tümörleri ayırıcı tanıda düşünülmelidir.

8. **Tedavi:** Tedavide altın standart negatif sınırlarla cerrahi rezeksiyondur. Ancak lokal nüks riski negatif sınırlarla bile hala yüksek olmaya devam edebilmektedir. Bu risk nedeniyle, ilk tanı ve tedaviden sonra ömür boyu takip gereklidir. Diğer baş ve boyun tümörlerine benzer şekilde, nükslerin çoğu tedaviden sonraki ilk 3 yıl içinde gerçekleşir Net sınırlar elde etmenin mümkün olmadığı durumlarda, imatinib mesilat gibi tirozin kinaz inhibitörleri ile radyasyon ve sistemik tedavinin etkili olduğu gösterilmiştir. Rezeke edilemez olarak kabul edilen agresif hastalık için, moleküler hedefli tedaviler dahil olmak üzere sistemik tedavi mevcuttur.

Merkel hücreli kanser

1. **Tanım:** Merkel hücreli karsinom (MHK), yüksek nüks oranları ve ilişkili mortalite ile nadir görülen, agresif, primer kutanöz nöroendokrin kaynaklı bir deri kanseridir.

2. **Epidemiyoloji:** Merkel hücreli karsinom (MHK), 2013 yılında ABD'de 0,7 vaka/100. 000 kişi-yılı insidans oranıyla, yılda 2488 vakaya karşılık gelen nadir bir tanıdır. Ancak bu rakamlar, 2000 yılına göre MHK tanısında %95'lik bir artışı yansıtmaktadır ve 2025'te 3284 vaka/yıl ile daha fazla artış öngörülmektedir. Açık ten, MHK gelişimi için güçlü bir risk faktörüdür ve olguların %95'i beyazlarda görülür. Bölgesel insidans oranları UVB güneş indeksi ile doğrudan ilişkilidir. Erkeklerde daha sık görülür. MHK insidansının da yaşla birlikte katlanarak arttığı ve her 20 yılda riskin neredeyse 10 kat arttığı görülmektedir. MHK'in ortalama tanı yaşı erkekler için 74 ve kadınlar için 76'dır. Yaşlanan nüfusla birlikte genel insidansının artması beklenmektedir.

   İmmünsüpresyon, MHK için belirlenmiş başka bir risk faktörüdür ve solid organ nakli olan hastalarında 24 kat artmıştır. Merkel hücreli polyomavirus (MCPyV) enfeksiyonu, MHK gelişimi için en önemli risk faktörüdür. Amerika Birleşik Devletleri ve Avrupa'daki tüm MHK tanılarının 72-84'ü MCPyV'nin varlığına bağlanır. MCPyV ayrıca kadınlarda ve daha genç hastalarda da MHK riskini artırır.

3. **Etyopatogenez:** MHK onkogenezi, MCPyV-pozitif ve MCPyV-negatif tümörler arasında temel farklılıklar gösterir. İki farklı germ hücre tabakasında ortaya çıktığı düşünülen tek kanserdir; mezodermal fibroblastlardan MCPyV-pozitif ve ektodermal keratinositlerden MCPyV-negatif MHK'ler.

   MCPyV, Polyomavirus ailesinden küçük, zarfsız, çift sarmallı bir DNA virüsüdür ve tümör oluşumu ile ilişkili olduğu bilinen tek polyomavirüstür. Güneşten korunan dermal fibroblastlar, endositoz yoluyla MCPyV enfeksiyonunun hedefidir. Hücre girişini takiben, virüs, konak genomuna entegrasyon ve iki onkojenik antijenin ekspresyonu yoluyla onkogenezi teşvik ediyor gibi görünmektedir.

   MCPyV-negatif MHK'nin onkogenezi, MCPyV-pozitif MHK'den oldukça farklıdır. MCPyV negatif hastalardaki tümör hücreleri, yüksek bir tümör mutasyon yükü taşır. UV ile indüklenen DNA hasarı için oldukça spesifik bir mutasyon gösterir.

4. **Klinik:** Daha çok yaşlı hastalarda güneş hasarı oluşmuş deri bölgesine ağrısız, hızla büyüyen, sert bir kutanöz plak veya nodül olarak ortaya çıkar. Lezyonlar genellikle eritematöz veya morumsu, pürüzsüz ve parlak bir görünüme sahiptir. Özellikle baş-boyun ve ekstremitelere yerleşir. Nadiren ülsere olabilir, mukazal yüzeylerde ve çoklu lezyonlar görülebilir. Yüksek oranda lokal nüks ve nodal metastaz ile karakterizedir. 5 yılda sağ kalım, lokal hastalık için %51 ve uzak hastalık için %14 gibi düşüktür, bu da bu tümörün agresif yapısını ve yönetimdeki zorlukları göstermektedir.

5. **Tanı:** Kinik ve histopatolojik olarak tanı konulur

6. **Ayırıcı tanı:** Lezyonun asemptomatik doğası ve spesifik olmayan semptomatoloji göz önüne

alındığında, başlangıçta kistler, akneiform lezyonlar, fibromlar veya vasküler lezyonlar gibi iyi huylu lezyonlar olduğu düşünülür. Kutanöz skuamöz hücreli karsinomlar, bazal hücreli karsinomlar, sarkomlar veya metastatik karsinomlar gibi malign tanıları da içerir. Bu nedenlerle birçok dermatolog için tanısal bir zorluk teşkil etmektedir.

7. **Tedavi:** Cerrahi tedavi en yaygın yöntem olarak devam etmektedir. En yeni kılavuzlar, tüm birincil MHK lezyonunun çıkarılmasını önermektedir. Lokal nüks riski nedeniyle net cerrahi sınırlar elde etmek için kas fasyasına kadar 1 ila 2 cm'lik marjlarla geniş lokal eksizyon önerilmektedir.

Tümörleri tam olarak çıkarılamayan, cerrahiye aday olmayan veya cerrahiyi reddeden hastalar için radyaterapi uygulanabilir. Radyasyon monoterapisinin etkinliği primer tümörün cerrahi eksizyonundan daha düşüktür.

Metastatik olguların tedavisi için kanıtlamış tek bir yaklaşım yoktur. Metastatik çoğu hasta, sistemik, radyasyon, cerrahi veya bu üçünün kombinasyonu ile tedavi edilmektedir.

Sistemik kanserlerin deri bulgular

Sistemik kanserlerde cilt bulguları farklı şekillerde oluşabilir. Bunlar kalıtsal mukokutanöz hastalıklar

paraneoplastik sendromlar ile direkt, lenfatik ve hematojen metastazlardır. Dermatologlar için önemi tanının deri lezyonlarıyla ortaya konabilmesi veya derinin histolojik tanı için en erişilebilir bölgelerden biri olmasıdır. Bu tür bozukluklarda meydana gelebilecek deri tutulum tipleri, trombositopeniyi yansıtan purpura gibi spesifik olmayan belirtilerden kutanöz malin depozitler gibi spesifik özelliklere kadar değişiklik gösterir. Derinin multisistem bir tümörün parçası olarak bu şekilde tutulumu, hem mekanizma hem de lezyon dağılımı açısından solid tümörlerin metastazlarından farklılık gösterir. Örneğin, deri tutulumu, lenfoma ve Langerhans hücreli histiyositoz dahil olmak üzere hematopoietik malignitelerin önemli bir bileşenidir ve derinin spesifik kutanöz infiltrasyonları, lenfoma ve lösemi gibi miyeloproliferatif bozukluklarla ortaya çıkabilir

1. Sistemik kanserlerin deri bulgularının sınıflandırılması

I. Metastatik kanserler

II. Kalıtsal hastalıklar

Cowden Sendromu

Peutz-Jeghers Sendromu

Nörofibromatozis

Tuberoskleroz

Multiple Endokrin Neoplaziler (MEN tip 1 ve MEN tip 2b).

III. Paraneoplastik sendromlar

Malign akantozis nigrikans

Bazex Sendromu

Karsinoid Sendrom

Dermatomyozit

Ektopik ACTH sendromu

Eritema giratum repens

Gardner sendromu

Glukagonoma sendromu

Hipertrikozis lanuginosa

Muir-Torre sendromu

Palmar Keratoz

Paraneoplastik pemfigus

Pruritus

Pyoderma Gangrenozum

Sweet Sendromu

Vaskülit

Deri metastazları

Cilt metastazları soliter veya multiple dermal ya da subkutan olabilen nodüllerden oluşur. Metastatik hücreler cilt veya cilt altı dokuya lenfatik, hematojen, direkt yada peritoneal kavite yoluyla yayılabilir.

a. Epidemiyoloji

Genellikle yaşlılarda olmakla birlikte her yaşta tüm kanser hastalarının %10'unda deri metastazı görülebilir. Cilde metastaz, karaciğer, akciğer veya kemiğe metastaz kadar yaygın değildir. Kutanöz metastazların en yaygın kaynakları, genel kabul görmüş sıklık sırasına göre: meme, melanoma, akciğer, kolon, mide, üst solunum yolu, sindirim sistemi, uterus ve böbrektir.

b. Patogenez

Metastatik süreç tümör hücrelerinin primer kanserden koparak invazyon yapması, kan veya lenf dolaşımına girerek damar duvarının dışına çıkıp hedef dokuda prolifere olmasıyla özetlenebilir. Metastazın büyüme süreci hücrelerin proliferasyonu, salınan sitokinler, anjiogenez ve immun reaksiyonlara bağlıdır. Üç farklı metastaz paterni izlenmiştir; mekanik olarak tümör stazı (anatomik yakınlık ve lenfatik drenaj), bölgeye spesifik (tümör hücrelerinin spesifik organa selektif olarak tutunması), selektif olmayan(mekanik veya organ selektif faktörlerden bağımsız).

c. Klinik Bulgular

Deri metastazı tanısında bilinen malignite, kemoterapi öyküsü yol gösterici olsa da deri metastazı internal malignitenin ilk bulgusu olarak ortaya çıkabilir.

Deri lezyonları

a. Nodül: Kutanöz metastazlar genellikle ağrısız, cilt renginde, mavi-kahverengi veya kırmızımsı mor olabilen sert-sert nodüller şeklinde ortaya çıkar. En yaygın prezentasyon, soliter nodülle ortaya çıkar ve bu prezentasyon, multipl nodüller görülmesinden yaklaşık iki kat daha sıktır. Dermal veya subkutan nodüller başlangıçta belirgin veya semptomatik olmayabileceklerinden palpasyonla daha kolay saptanabilir. Nodüllerin ülserasyonu oluşabilir, ancak genellikle ilk başta ortaya çıkan bir özellik değildir. Metastatik melanomda siyah gri ya da mavi nodüller izlenebilir yanlışlıkla primer tümör tanısı konabilir.

b. Deri metastazında özellikli lezyonlar

1. **İnflamatuar metastatik karsinom(karsinoma erizipeloides):** Aktif kenar yayılımı gösteren eritematöz yama şeklinde izlenir. Genellikle meme kanserinde görülmekle birlikte pankreas, parotis, tonsil, kolon, mide, rektum, melanom ve pelvik organ kanserlerinde de görülebilir.

2. **Telenjiektazik metastatik karsinoma:** Meme kanserinin pinpoint telenjiektaziler genişlemiş kapillerler ve karsinoma erizipeloides ile birlikte görülen formudur. Viyalose papül ve papüloveziküller lenfanjioma sirkumscriptuma benzer.

3. **Cuirasse metastatik karsinom:** Derinin diffuz morfea benzeri indurasyonu. Genellikle meme kanserinin göğüs ve presternal alanda lokal yayılımı ile karakterizedir. Sklerodermoid plak memeyi kaplayarak sanki metal bir kabukmuş(en cuirasse) gibi görülebilir. Böbrek, akciğer ve gastrointestinal sistem tümörlerinde bildirilmiştir.

4. **İnframamarian katlantıda gelişen meme kanseri:** Kutanöz ekzofitik nodül şeklinde görülen cildin primer SCC veya BCC'sidir.

5. **Paget hastalığı:** Keskin sınırlı plak ve ya eritemli skuamlı yama şeklinde görülebilir. Meme ucu veya areolada görüldüğünde altta yatan meme kanseriyle ilişkili olabilir.

6. **Neoplastik alopesi:** Saçlı deride alopesi areata benzeri alopesik alanlar, iyi sınırlı pembe veya kırmızı düzgün yüzeyli görülür.

7. **Kolon kanseri**: Genellikle karın ve perine bölgesinde görülmekle birlikte saçlı deride ve yüzde de görülebilir. En sık rektumdan köken alır. İnflamatuar metastatik kanser (karsinoma erizipeloides) şeklinde inguinal, supraklavikular bölge, yüz ve boyun bölgesinde. Daha az sıklıkla saplı veya pediküllü nodüller şeklinde gluetal bölgede, grube vasküler nodül şeklinde kasık ve skrotumda ya da yüzde görülebilir. Nadiren apendektomi sonrası kutanöz fistüller ya da hidradenitis suppurativaya benzer şekilde ortaya çıkabillir.

8. **Akciğer kanseri:** Kısa zamanda çok sayıda metastatik nodüller oluşabilir. En yaygın olarak saçlı deride kırmızımsı nodüller şeklinde görülür. Gövdede simetrik ve interkostal damarlara paralel, yada torakotomi skarında zosteriform şekilde görülebilir.

9. **Hipernefroma:** Tek lezyon veya yaygın şekilde görülebilir. Genellikle vasküler, pulsatil, saplı piyojenik granülom benzeri görünümdedirler. En sık saçlı deride görülmekle birlikte boyun gövde ve ekstremitelerde de yerleşebilir.

10. **Mesane ve Over kanseri:** Meme kanserinde benzer şekilde abdominal ve inguinal bölgede yayılabilir. Erizipel şeklinde görülebilir.

c. Çeşitli patternler:

Lenfatiklerin dilatasyonu ve yüzeyel hemorajiler lenfajiomlara benzer. Lenfatik staz, dermal ödem portakal kabuğu görüntüsü oluşturabilir. Saçlı deriye hematojen metastazlar, çoklu subkutan nodüler metastazlar "bilye torbası" görüntüsü oluşturabilir.

d. Sister Mary Joseph nodülü: İntraabdominal kanserin umblikusa metastaz yapmasıyla görülür. Sıklıkla mide, kolon, over, pankreas kanserinde görülmekle birlikte meme kanserinde de oluşabilir. Genellikle palpasyonla tanı koymak görüntülemeden daha kolaydır. Düz yada indüre nodül şeklinde, fissürlü, ülsere, vasküler olabilir. %15 oranında malignitede ilk bulgu olarak ortaya çıkabilir.

d. Ayırıcı tanı

- **Blueberry Muffin Bebek:** Nöroblastom, konjenital lösemi

- **Saçlı deride multiple nodüller:** Silindroma(nadir görülen deri eki tümörleri), trikemmal(pilar) kistler
- **Kaposi sarkomu benzeri lezyonlar:** Renal kanserler
- **Piyojenik granülom benzeri lezyonlar**: Amelanotik melanom, renal kanserler
- **Alopesi areata benzeri lezyonlar:** Meme kanseri
- **Lenfanjioma benzeri lezyonlar**: Meme, over, servik, akciğer kanseri
- **Morfea benzeri lezyonlar:** Meme, mide, akciğer, lacrimal bez kanserleri ve miks tümörler.

e. Dermatopatoloji

Genellikle hücre farklılaşması ve yapısal patern primer tümörü tahmin etmede yeterlidir. Ancak çoğunlukla hücreler anaplastiktir. Solid karsinom metastazlarını lenfoma, nöroendokrin tümör, melanom, anaplastik anjiosarkom ve sarkomlardan ayırt etmek için çeşitli monoklonal antikorlar kullanılır.

f. Seyir ve prognoz

Kutanöz metastazlar bilinen kansere de bağlı olarak genllikle kötü prognoz göstergesidir. Meme kanseri hariç tutulduğunda diğer kanserlerin cilt metastazında ortalama sağ kalım 3 aydır. Primeri bilinmeyen kanserlerde cilt metastazları tanı koymada yardımcıdır.

g. Tedavi

Soliter veya birkaç adet tekli lezyonda hastanın genel durumuna göre eksizyon yapılabilir.

Kaynaklar

1. Radu O, Pantanowitz L. Kaposi Sarkoma. Arch Pathol Lab Med. 2013; 137: 289–294.
2. A'dan Z'ye Kaposi Sarkomu. Editörler: Onsun N, Yazıcı S. Türk Dermatoloji Derneği Yayınları 10. 2023
3. Dupin N. Update on oncogenesis and therapy for Kaposi sarcoma. Curr Opin Oncol. 2020; 32: 122-128
4. Özkoca D, Aşkın Ö, Serdaroğlu S. Kaposi's Sarcoma. Dermatoz 2019; 10: 103-106
5. Metin MS, Kızılyel O, Elmas ÖF ve ark. Fırat Tıp Derg. 2014; 19 : 207-209
6. Allen A, Ahn C, Sangüeza OP. Dermatofibrosarcoma Protuberans. Dermatol Clin. 2019; 37: 483-488.
7. Balcı AE, Çakmak M, Polatoğlu S, Aydın S, Dağlı AF, Üçer Ö. Göğüs Duvarında Dermatofibrosarkoma Protuberans: Olgu Sunumu. Fırat Tıp Dergisi 2019; 24: 47-49.
8. Akçay O ,Usler O ,Samancılar Ö ve ark. Nadir görülen bir pulmoner metastaz: Dermatofibrosarkoma Protuberans. İzmir Göğüs Hastanesi Dergisi 2015; 26:161-163.
9. Coggshall K , Tello TL, North JP, Yu SS. Merkel Cell Carcinoma. J Am Acad Dermatol. 2018; 78: 433-442.
10. Hernandez LE, Mohsin N, Yaghi M, Frech FS, Dreyfuss I, Nouri K. Merkel cell carcinoma: An updated review of pathogenesis, diagnosis, and treatment options. Dermatol Ther. 2022; 35: 15292
11. Taşkın B. Merkel Hücreli Karsinom. Güncel Dermatoloji Dergisi. 2017; 2: 69-71.

BÖLÜM 10

PİGMENTASYON HASTALIKLARI

1. **Hipopigmentasyon Hastalıkları**
   a. Vitiligo, Albinizm, Piebaldizm
   b. İdiopatik Guttat Hipomelanozis
   c. Postenflamatuvar hipopigmentasyon
2. **Hiperpigmentasyon Hastalıkları**
   a. Benignmelanositik lezyonlar (Efelid, Lentijinler, Melasma, Mavi nevüs, Ito/Ota nevüs)
   b. Diğer edinsel pigmente lezyonlar (Postenflamatuvar Hiperpigmentasyon, İlaca bağlı Hiperpigmentasyon, Eritema Diskromikum Perstans)

TÜRK TABİPLERİ BİRLİĞİ

BURSA TABİP ODASI

HİPOPİGMENTASYON HASTALIKLARI

Prof. Dr. Arzu KILIÇ[1]

Dr. Öğretim Üyesi Pelin HIZLI[2]

Derimizin rengini yani pigmentasyonunu pek çok faktör belirlemektedir. Derinin pigmentasyonunu genetik faktörler, stratum korneumun kalınlığı, kişinin dermisteki damar yapısıgibi faktörler ve oksihemoglobin, redükte hemoglobin, karoten ve melanin gibi pigmentler belirlemektedir. Bunların içinde; derinin rengini belirleyen en önemli faktör melanin pigmentidir.

Melanin pigmenti; deride epidermisin bazal tabakasında bulunan melanositler tarafından üretilir. Bazal tabakadaki melanositler dendritleri aracılığıyla keratinositlerle temas halindedir. Melanin; melanositler içinde melanozomlarda bulunur ve melanozomlar aracılığıyla çevre keratinositlere transfer edilmektedir. Farklı ırklarda ve kişilerdeki renk farklılıkları melanosit sayısı ile ilgili değildir, melanositlerin içinde yer alan melanozomların boyut ve sayısı kişinin rengini belirler. Melanin üretiminin seviyesi melanokortin reseptör 1 geni tarafından belirlenir (MC1R) ve insanlarda 16. kromozom üzerinde taşınır.

Esasen pigment azalması ile seyreden durum "hipopigmentasyon" olarak adlandırılırken pigmentin tamamen yokluğu "depigmentasyon" olarak adlandırılır. Özellikle açık tenli bireylerde iki durumun ayrımı çok kolay yapılamayabilir, ayrımda sıklıkla Wood lambası denilen cihazı kullanırız. Genel tabir olarak "Hipopigmentasyon Hastalıkları" deride pigmentasyonun azalması ya da yok olması ile seyreden hastalıkları içeren bir başlık olarak tanımlanmış ve kabul görmüştür.

Hastanın deri renginde oluşan renk açılması ve/veya renk kaybı hastalar için hemen her zaman endişe kaynağı olmaktadır. Hastaların çoğu derilerinde oluşan renk kaybı varlığında sıklıkla "Vitiligo" oldukları şüphesi ile hekimlere başvururlar ya da biz dermatoloji uzmanlarına diğer meslektaşlarımız tarafından "Vitiligo" ön tanısı ile yönlendirilirler. Bu yanlış genelleme; hipopigmente deri lezyonları ile hekime başvuran hastalarda çoğunlukla yanlış tanıya ve zaman kaybına neden olmaktadır. Hipopigmente deri lezyonları ile başvuran hastada ayırıcı tanıya enfeksiyöz hastalıklar, genetik hastalıklar ve otoimmün hastalıklar dahil olmak üzere pek çok hastalık girer ve hasta her zaman çok yönlü değerlendirilmelidir. Tanıda Wood ışığı muayenesi, dermatoskopik inceleme, potasyum hidroksit ile nativ inceleme (fungal bakı) ve deri biyopsisi gibi tanı tekniklerinden faydalanılmalı, genetik hastalıklar düşünüldüğünde genetik incelemeler ve metabolik testler yapılmalı ve hasta diğer organ tutulumları açısından ilgili branşlara konsülte edilmelidir.

Bir hasta derisinde hipopigmente ve/veya depigmente lezyonlarla başvurduğunda öncelikle lezyonların başlangıç yaşı ve dağılım paterni belirlenir. Hipopigmentasyon hastalıkları konjenital ya da akkiz olarak görülebilir. Konjenital hipopigmentasyon hastalıkları; doğumda ya da doğumdan çok kısa bir süre sonra oluşurken akkiz yani edinsel hipopigmentasyon hastalıkları çocukluk çağında ya da daha ileri yaşlarda oluşur. Hastadaki hipopigmentasyonun paterni lokalize yani bölgesel olabileceği gibi vücudun büyük kısmını tutacak şekilde yaygın yani jeneralize olarak da görülebilir **(**Şekil 1**).** Öncelikle hipopigmentasyonun başlangıç yaşı ve dağılım paterni belirlemeye çalışılır.

"Hipopigmentasyon hastalıkları" başlığı altında gerek hastalığın orijini, gerek etyopatogenezi gerekse klinik tutulum özelikleri farklılıklar gösteren pek çok hastalık yer almaktadır **(Tablo 1 ve Tablo 2)**.

Bu kitap bölümünde bu hastalıklardan vitiligo, albinizm, piebaldizm, idiopatik guttat hipomelanozis ve postinflamatuvar hipopigmentasyona yer verilecektir.

1. Balıkesir Üniversitesi Tıp Fakültesi Deri ve Zührevi Hastalıklar Anabilim Dalı, Balıkesir
2. Balıkesir Üniversitesi Tıp Fakültesi Deri ve Zührevi Hastalıklar Anabilim Dalı, Balıkesir

Şekil 1. Hastanın ilk başvurusunda yapılacak değerlendirme

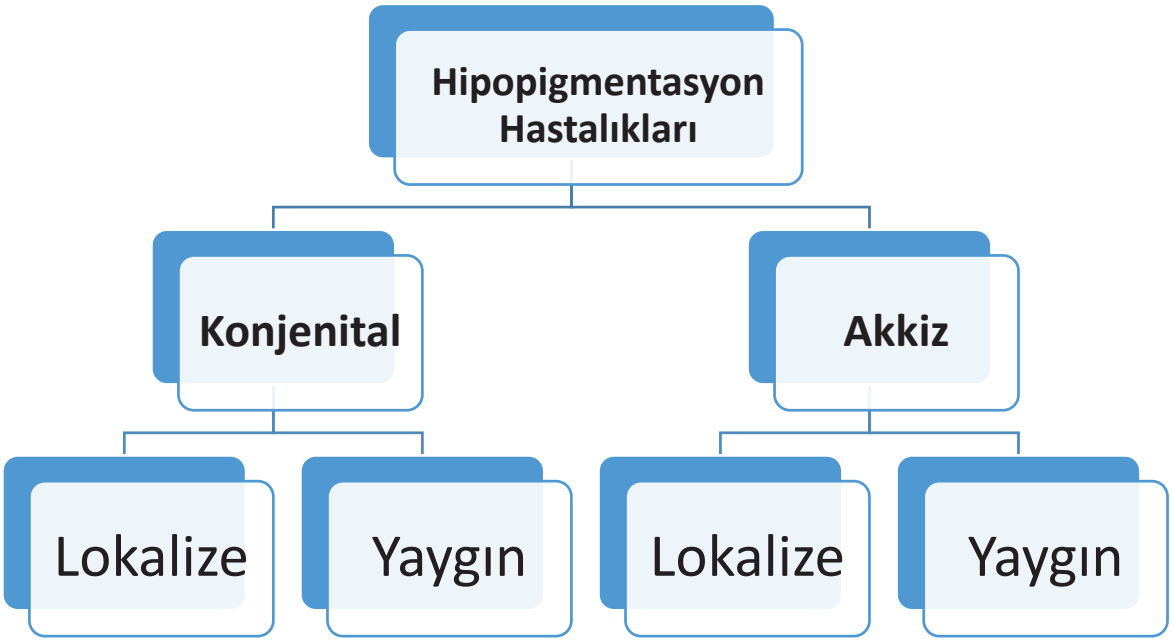

Tablo 1. Konjenital hipopigmentasyon ile seyreden hastalıklar spektrumuna bakış

		Hastalıklar	İpuçları*
Konjenital	**Lokalize**	Piebaldizm	**
		Waardenburg sendromu	Piebaldizm paterninde hipopigmentasyon, beyaz perçem ve işitme kaybı
		Tuberoskleroz	Yüzde burun kenarlarında anjiyofibromlar, tırnak kenarlarında fibromlar, retinal hamartomlar, astrositom, renal anjiyomiyolipom
		İto'nun hipomelanozisi	Göz, sinir sistemi ve iskelet anomalileri
		Ataksi-telenjiektazia	Ataksi, nöropati, myoklonus…vb
		Diskeratozis konjenita	Retiküler pigmentasyon, anormal tırnaklar, oral lökoplaki, aplastik anemi, myelodisplastik sendrom
		Nevüs depigmentozis	***
		Nevüs anemikus	***
		Vitiligo	*Çoğunlukla akkizdir, nadiren konjenital olarak görülebilir*
	Yaygın	Albinizm	**
		Hermansky-Pudlak sendromu	Okülokutanöz albinim, kanama diyatezi
		Chediak-Higashi sendromu	Parsiyel albinizm, gümüş gri rengi saçlar, fotosensitivite, kanama diyatezi,rekürren enfeksiyonlar, geç nörolojik bulgular
		Griscelli sendromu	Açık renk deri, açık grimsi renk saçlar, büyüme geriliği, entelektüel dizabilite, hipotoni, görme anomalileri
		Elejalde sendromu	Gümüş gri rengi saçlar, güneş maruziyeti sonrası yoğun bronzlaşma, nörolojik bulgular (nöbet, zeka geriliği..vb)
		Prader-Wiili sendromu	Beslenme bozuklukları, ciddi hipotoni
		Angelman sendromu	Gelişme geriliği, konuşma bozukluğu, epileptik nöbetler
		Fanconi anemisi	Gelişme geriliği, yaygın hipo ve hiperpigmentasyon, iskelet anomalileri
		Ataksi telenjiektazi	Denge bozukluğu, yürüme bozukluğu, okülokutanöz telenjiektaziler
		Menkes sendromu	Hipotoni, hipotermi, beslenme güçsüzlüğü, bilişsel gerilik, açık renk saçlar ve saç defektleri
		Metabolik hastalıklar Fenilketonüri	Açık saç rengi, açık göz rengi, ekzema benzeri deri lezyonları, idrar ve terde küf benzeri koku

*Hipopigmentasyona ek olarak görülen diğer bulgular ** Piebaldizm ve Albinizm ayrı birer alt başlık olarak bu bölüm içinde detaylı olarak anlatılmıştır

** Tablo 5'e bakınız.

Tablo 2. Akkiz hipopigmentasyona neden olan hastalıklar spektrumuna bakış

	Lokalize	Etyoloji	Hastalıklar	İpuçları
Akkiz		**Enfeksiyonlar**	Pitriazis versikolor	• İnce skuamların olduğu maküller • Potasyum hidroksit incelemesi
			Sifiliz	• Şüpheli cinsel ilişki öyküsü • Genital ülser öyküsü • Serolojik testler pozitif
			Lepra	• Tek ya da birkaç adet lezyon • Anestezi, duyusal kusur
			Post-Kala-azar dermal layşmanya	• Endemik bölgeye seyahat öyküsü • Hepatosplenomegali..vb
		Dermatozlar	Lupus eritematozus	• Fotosensitivite • Antinükleer antikor pozitifliği
			Skleroderma	• Diğer bağ doku hastalıkları bulguları
			Sarkoidoz	Histopatolojide granulomların varlığı
			Liken skleroatrofikus	• Hafif endürasyon • Etrafı viyolese renk • Histopatolojik inceleme
			Morfea	
			Pitriazis alba	Özellikle koyu tenli çocuklarda
		Kimyasal	Kimyasal lökoderma	Monobenzil eter hidrokinon…vb madde maruziyeti
		Nevüs	Halo nevüs	Merkezde nevüs ve periferinde hipo/depigmentasyon
		Malignite	Melanom ilişkili lökoderma	Melanom varlığı ve histopatolojik doğrulama
			Hipopigmente mikozis fungoides	Histopatolojik tanı ile doğrulama
		İdiopatik	Vitiligo	• El dorsumları, perioral, periorifisyel ve genital bölge tutulumu • Simetrik ve bilateral
			Nevüs depigmentozus	• Gövde, ekstremite proksimalleri • Diaskopi ile lezyon sınırında değişiklik olmaz
	Yaygın ve dağınık yerleşmiş		Erüptif hipomelanozis	• Genç erişkinler • Prodromal dönem + • Akut başlangıçlı • Gövde, ekstremiteler
			İdiopatik guttat hipomelanozis	• İleri yaş, >40 yaş • Pretibiyal bölge, üst ekstremite ekstensör yüzler
			Punktat lökoderma	• <40 yaş • Fototerapi öyküsü

Tablo 2. Devamı

				•
			Progresif maküler hipomelanozis	• Adölesan, gençler, <10 yaş • Gövde tutulumu belirgin • Asemptomatik
			Postinflamatuvar hipopigmentasyon	Öncesinde travma, yanık, lazer ya da dermatoz öyküsü
			Kronik arsenik maruziyeti	• Dağınık pigmentasyon • Mukozal pigmentasyon • Palmar hiperkeratoz
	Yaygın ve diffüz tutulum	**Endokrinopati**	Hipogonadizm	Halsizlik, azalmış libido, seksüel disfonksiyon
			Hipopituitarizm	
		Nutrisyonel	Bakır, selenyum eksiklikleri	Kserosis, lökotrişi, halsizlik, kas zayıflığı..vb
			Kwashiorkor hastalığı	Ciddi malnütrisyon

A. VİTİLİGO, ALBİNİZM, PİEBALDİZM

VİTİLİGO

1. **Tanım**
Vitiligo, derideki melanositlerin selektif kaybı sonucu oluşan deride etkilenen bölgelerin pigmentasyonundaazalma ve/veya pigment kaybı ile karakterize kronik otoimmün ve inflamatuvar bir hastalıktır.
2. **Epidemiyoloji**
Akkiz hipopigmentasyon hastalıkları içinde en sık görülen hastalıktır. Tüm dünyada görülme sıklığı %0,5-2 oranında değişir. Vitiligonun görülme sıklığı cinsiyete ve ırka göre değişiklik göstermemektedir. Hastalık her yaşta görülebilir. Doğumdan kısa bir süre sonra başlayabileceği gibi ileri yaşlarda da başlayabilir. Hastalığın ortalama başlangıç yaşı yaklaşık olarak 20'dir. Hastaların yaklaşık %50'si 20 yaştan önce başlamaktadır. Bunların da çoğunluğu 10 yaştan önce başlangıç gösterir.
3. **Etyopatogenez**
Vitiligo fonksiyonel melanositlerin kaybı ile karakterize multifaktöryel bir hastalıktır. Melanosit hasarı ve kaybından sorumlu olan pek çok mekanizma öne sürülmüştür. Bunlar içinde genetik faktörler, otoimmün yanıtlar, oksidatif stres, inflamatuvar mediyatörlerin oluşumu ve melanosit ayrışma mekanizmaları yer almaktadır. Öne sürülen teorilerden hiçbiri tek başına farklı vitiligo tiplerinin oluşumunu açıklamada yeterli değildir, her bir faktörün hastalığın oluşmasında katkısı olduğu düşünülmektedir. Son yıllarda özellikle hastalığın otoimmün natürükabul görmüş ve çalışmalar bu konu üzerinde yoğunlaşmıştır.

   a. **Genetik faktörler:**Çalışmalardan elde edilen güçlü kanıtlar vitiligo gelişiminde genetik faktörlerin önemini göstermiştir. Epidemiyolojik çalışmalarda vitiligonun aile içinde görüldüğü izlenmiştir, ancak genetik risk ve geçiş halen net değildir. Vitiligo hastalarının yaklaşık %20'sinin en az bir tane birinci derece akrabasında vitiligo görüldüğü ve birinci derece akrabalarında vitiligonun rölatif riskinin 7-10 kat arttığı gösterilmiştir. Monozigotik ikizlerde %23 konkordans saptanmıştır ki bu da hastalığın gelişiminde stokastik ve çevresel faktörlerin etkisini vurgulamaktadır. İmmün regülasyon, melanogenezis ve apoptozda görev alan

gen ve hem doğal hem de adaptif immün sistemin bileşenleri olan pek çok gen lokusu tespit edilmiştir.

b. **Oksidatif stres:** Bazı çalışmalar melanosit hasarını ilk başlatan faktörün oksidatif stres olduğunu vurgulamaktadır. Vitiligolu hastaların melanositlerinin oksidatif strese daha duyarlı oldukları da yayınlarda gösterilmiştir. Ekzojen ya da endojen faktörlerle oluşan stres varlığında melanositlerden reaktif oksijen türevleri (ROT) salınır ve ilerleyen süreçte antioksidan ve oksidan durum arasındaki denge bozulur. Pro-oksidanlar ve antioksidanlar arasındaki bu dengesizlik, melanositlerin dış pro-oksidan uyaranlara artan duyarlılığından sorumludur.

c. **İmmunolojik faktörler:** Vitiligoda hem doğal (innat) hem de adaptif immünitenin rolü bulunmaktadır. Vitiligolu hastaların lezyonlu ve perilezyonel derilerinde ilk olarak dentritik hücreler, makrofajlar, aktive doğal öldürücü (natural killer (NK)) hücreler ve IFN-ϒ salgılayan hücrelerin bulunduğu gösterilmiştir. Melanositlere oluşan hasar sonrasında doğal bağışıklığın aktive olması sonrasında sitokinlerin salınımı ve antijen prezentasyonu ile adaptif immünite de aktive olur. Hastalık patogenezinde melanosit hasarında suçlanan esas hücrelerin sitotoksik CD-8+ T lenfositler olduğu bilinmektedir. Bununla birlikte, adaptif humoral immünitenin de rolü gösterilmiştir. Melanosit yüzey ve sitoplazmik antijenlerine yönelik melanosit hasarlayıcı antikorlar vitiligolu hastaların serumlarında gösterilmiştir.

d. **Nöral teori:** Sinir hasarlanması sonrası görülen denerve alanlarda vitiligo deri lezyonlarının bildirilmesi, segmental vitiligo olguları, vitiligolu alanlarda artmış adrenerjik aktiviteyi gösteren artmış terleme ve vazokonstriksiyon gibi bulgular bu teorinin temellerini oluşturmaktadır.

4. **Vitiligo ve ilişkili durumlar**

- ✓ Yapılan çalışmalarda vitiligonun Hashimato tiroiditi gibi tiroid hastalıkları ile ilişkisi gösterilmiştir. Bir çalışmada vitligolu hastalarda otoimmün tiroid hastalık gelişme riskinin her beş yılda iki kat arttığı gösterilmiştir. Periyodik olarak üç yılda bir otoantikor tarama ve tiroid fonksiyon testlerinin bakılması önerilmektedir.
- ✓ Bunun yanı sıra vitiligo ile diğer otoimmün hastalıklar olan alopesi areata, romatoid artrit, erişkin başlangıçlı diabetes mellitus, Addison hastalığı, pernisiyöz anemi, sistemik lupus eritematozus ve psoriasis birlikteliğini gösteren pek çok çalışma bulunmaktadır.
- ✓ Melanositler üveal yol, retinal pigment epitelyumu ve iç kulak membranöz labirentte de bulunduğu için melanositleri etkileyen bir hastalık olan vitiligo retinal pigment hipopigmentasyonu, koklear disfonksiyon gibi anomaliler ile beraber olabilir.
- ✓ Vitiligonun nadir görülen ve şiddetli formu olan Vogt-Koyanagi-Harada sendromunda deride depigmentasyon, belirgin lökotrişi, grip benzeri semptomlar, sesle indüklenen kulak ağrısı, işitme kaybı, tinnitus, menenjit ve semptomatik üveit eşlik eder.
- ✓ Alezzandrini sendromu daha da nadir görülür. Segmental vitiligoya işitme kaybı, görsel anomaliler, poliozis ve lökotrişi eşlik etmektedir.

5. **Klinik özellikler**

Klinik olarak etrafı normal deri ile çevrili, şekil olarak yuvarlak, oval, düzensiz veya lineer özelliklerde olabilen, üzerinde skuam olmayan, çoğunlukla depigmente yani amelanotik makül veya yamalarla karakterizedir. Hastalığın başlangıç dönemlerinde lezyonlar pigmentasyon azlığı şeklinde görülebilirken oturmuş bir hastalıkta lezyonların rengi genellikle süt beyazı veya tebeşir beyazıdır.Uluslararası konsensusla vitiligonun sınıflandırılması yapılmıştır. Bu sınıflamaya göre vitiligo esas olarak segmental, nonsegmental ve miks tip olmak üzere üç gruba ayrılır **(Tablo 3).**

- ✓ **Segmental vitiligonun** farklı prognostik özellikleri olması nedeniyle diğer tiplerden ayrımı önemlidir. Hızlı başlangıçlıdır. Vücudun bir veya iki segmenti etkilenir. Beyaz

yamalar vücut orta hattını geçmez. Lökotrişi eşlik edebilir. Tedaviye yanıtı kötüdür. Tedavi ile repigmentasyon olasılığı düşüktür,ancak tedavisiz bile hastalık stabil kalır.

- ✓ **Nonsegmental vitiligonun**; akrofasiyel, mukozal, jeneralize, universal ve nadir varyantlar olmak üzere farklı alt tipleri bulunmaktadır.
    - Hastalıkta Köebner fenomeni pozitiftir. Yani travma ve/veya sürtünmenin olduğu bölgeler olan dizler, dirsekler ve el dorsumlarında lezyonlar daha sık görülür (Şekil 1 ve 2). Lezyonlar travma ile tetiklenir.
    - Alında, yüzde ya da saçlı deride yerleşen vitiligo olgularında lokalize beyaz saç tutamları (poliozis) izlenebilir. Bazen beyaz saçlar daha yaygın ve hatta tüm saçların depigmentasyonu şeklinde görülebilir.

Resim 1 . Her 2 el dorsumunda tüm el parmaklarının ekstansör yüzlerinde yerleşen depigmente yamalar

Resim 2. Dirsekte depigmente yama içinde görülen repigmente maküller

6. Tanı-Ayırıcı Tanı

Vitiligo tanısı çoğunlukla klinik olarak konulur. Tanıda Wood ışığı incelemesi önemlidir. Ayırıcı tanıda hipopigmentasyonla seyreden diğer hastalıklardan ayrımı gerekir. Ayırıcı tanıda karışabilecek konjenital ve akkiz hastalıklar Tablo 1 ve Tablo 2'de vurgulanmıştır. Bunların içinde özellikle pitriazis versikolor, pitriazis alba, progresif maküler hipomelanozis ve hipopigmente mikozis fungoides ile olan ayırıcı tanılarına Tablo 4'de değinilecektir. Segmental vitiligo ise nevüs depigmentozus ve nevüs anemikus ile ayırıcı tanıda sıklıkla karışabilmektedir. Segmental vitiligo, nevüs depigmentozus ve nevüs anemikusun birbirlerinden ayırt etmek için Tablo 5'e bakınız.

7. Tedavi

Vitiligo sadece kozmetik bir sorun olarak düşünülmemelidir. Vitiligoda güvenli ve etkili birçok tedavi seçeneği bulunmaktadır.Hastalara tedavi seçenekleri mutlaka sunulmalı ve tedavi bireyselleştirilmelidir.

- ✓ Tedavide amaç; hastalığın progresyonunu yavaşlatmak, lezyonlu alanlarda repigmentasyonu sağlamak ve relapsları önlemektir.
- ✓ Tedavi; vitiligonun subtipine (segmental ya da nonsegmental olup olmamasına), yaygınlığına, tutulum alanlarına, hastalık aktivitesine, hastanın yaşına, deri fototipine, hastanın yaşam kalitesindeki bozulmaya ve hastanın tedavi konusundaki motivasyonuna bağlı olarak değişiklik gösterir.

a. Topikal tedavi

(1) **Topikal steroidler antiinflamatuvar ve immünmodülatuvar etkileri nedeniyle özellikle sınırlı vitiligosu olan hastalarda tercih edilen ilk seçenek tedavi ajandır.** En iyi tedavi yanıtı; yeni oluşan vitiligo lezyonlarında, yüz ve boyun lezyonlarında görülür. Sınırlı lezyonu/lezyonlarıolan hastalarda 2-3 ay süre ile günde iki kez ya da ayın 15 günü kullanıp diğer 15 gün kullanmama şeklinde günde bir kez uygulama ile altı ay süre ile tedavi önerilmektedir. Topikal steroidlerin yan etkileri yönünden hasta takip edilmeli, göz kapağı ve yüz gibi derinin ince olduğu bölgelerde yüksek potensli steroidlerden ve steroidlerin devamlı kullanımından kaçınılmalıdır.

(2) **Topikal kalsinörin inhibitörleri olan takrolimus ve pimekrolimusözellikle sınırlı vitiligo lezyonlarında ilk basamak tedavi seçeneklerinden biridir.** Topikal kalsinörin inhibitörlerinin etkileri topikal steroidlerinkileri ile hemen hemen benzerdir. Etkinlik özellikle yüz ve boyun bölgesinde yerleşen lezyonlarda steroidlere göre daha üstündür. Deri atrofisi gibi yan etkilerinin olmaması nedeniyle özellikle çocuklarda topikal steroidlere göre daha avantajlıdır. Günde iki kez uygulanır ve başlangıçta altı aylık süre ile önerilmektedir. İki yaşın altındaki çocuklarda kullanımı FDA tarafından önerilmemektedir.

(3) **Topikal vitamin D3 analogları immünmodülatuvar etkileri ve melanogenezisi arttırmaları nedeniyle vitiligoda kullanılır.** Vitiligoda yanıt oranları %50-78 arasında değişmektedir. Topikal steroidlerle kombine kullanıldığında etkinliği artar.

(4) **Topikal ruxolitinib:**Selektif JAK1/2 inhibitörü olup ABD'de nonsegmental vitiligo tedavisinde 12 yaş üstünde onaylanmıştır, vitiligoda etkinliği ve güvenliği gösterilmiş bir ilaçtır.

(5) **Topikal antioksidanlar:Antioksidan ajanların melanositleri reaktif oksijen türevlerine karşı korudukları düşünülmektedir.**Topikal katalaz, superoksit dismutaz ve polipodyum lökotomos vitiligoda kullanılan ajanlardır. Bu ajanlar ile ilgili çalışmalar halen yeterli sayıda olmasa da destek tedavi ya da kombinasyon tedavilerinde kullanılabilir.

b. **Fototerapi**

Hem ultraviyole (UV) A hem de UVB tedavilerinin vitiligoda etki mekanizmasının melanosit migrasyonu ve proliferasyonunu arttırmak, melanosit büyümesi için iyi bir mikroçevre sağlamak ve otoimmüniteyi inhibe etmek olduğu bilinmektedir.

- ✓ Vücut yüzeyinin %15-20'sinden fazlasının tutulduğu nonsegmental vitiligoda dar bant UVB (dbUVB) tedavisi önerilmektedir. İlk üç ayda repigmentasyon görülmezse veya altı ay sonra repigmentasyon %25'in altında ise tedavi sonlandırılır.
- ✓ Psoralen ve UVA tedavisinde; UVA oral ya da topikal psoralen ile kombine edilir. UVA maruziyetinden 30 dakika önce topikal psoralen vitiligo lezyonları olan bölgelere uygulanır. Sistemik PUVA'ya göre daha az sistemik ve oküler toksisiteye yol açar. Ancak aktif ve hızlı yayılan vitiligoda etkinliği daha azdır.
- ✓ dbUVB'nin PUVA'ya göre tedavide daha üstün olduğu gösterilmiştir ve maksimum etkinlik için en az 12 ay süre ile kullanılması önerilmektedir.

c. **Excimer lazer; 308 nm dalga boyunda** ışıma yapan, etki mekanizmaları darband UVB'ye benzer sistemlerdir. Hızlı yanıt oluşturan ve ciddi yan etkileri bulunmayan excimer lazer, yüz ve boyun bölgesinde sınırlı vitiligoda, tek başına tedavi ajanı olarak kullanılabilir.

- ✓ Excimer lazer, konvansiyonel tedavi yöntemleri ile birlikte kullanıldığında repigmentasyon başarısı artar.
- ✓ Excimer lazer haftada 2-3 seans uygulanır.
- ✓ Excimer lazerde yanıt oranını tedavi seans sayısı belirler.

d. **Sistemik tedavi**

(1) **Sistemik steroid tedavisi**, hızlı progresyon gösteren vitiligoyu yavaşlatmak ve repigmentasyonu sağlamak amacıyla kullanılır. Hızlı yayılan vitiligoda; en sık

kullanılan tedavi rejimi; düşük doz deksametazon (2,5 mg/gün) ile haftada arka arkaya iki gün şeklinde verilen haftalık oral mini pulse tedavidir.

(2) **Oral antioksidan tedavi:** Vitamin E, vitamin C, alfa lipoik asit, gingo biloba vitiligo tedavisinde kullanılan ajanlardır. Henüz tek başlarına tedavideki etkinliklerine dair kanıtlar yeterli olmasa da dbUVB ile kombinasyon tedavileri şeklinde kullanılmaktadır.

e. **Cerrahi tedavi**

Segmental vitiligo ve vitiligonun diğer lokalize tiplerinde eğer medikal tedaviler başarısız ise kullanılmalıdır. Segmental olmayan vitiligo hastalarında ise Köebner öyküsü olmayan, hastalığı durağan olan hastalar için uygun olabilir.

- ✓ Normal pigmente otolog donor bölgesindeki melanositler ile eksik olan bölgedekilerin tamamlanması amaçlanır. Mini greftleme, emme bülü epidermal grefti, kültüre otolog melanosit grefti, kültüre olmayan epidermal hücre süspansiyonu grefti gibi farklı yöntemler bulunmaktadır.

f. **Depigmentasyon tedavisi**

Yaygın vitiligosu olan hastalarda depigmentasyon tedavisi uygulanabilir. Bunun için %20 monobenzon etil ester krem topikal olarak pigmente alanlara günde 2-3 kez uygulanır. Depigmentasyon yanıtı 1-4 ay sonra elde edilir. Dört ay sonra başarı elde edilemezse tedavi kesilir.

8. **Klinik Seyir ve Prognoz**

Vitiligoda hastalık seyri öngörülemez. Lezyonların çapları, büyüme hızları ve tedaviye yanıt oranları farklılıklar gösterebilir. Tedavi etkinliği hastalığın süresi, yaygınlığı, vitiligonun tipi ve diğer tedavi modaliteleri ile kombine kullanım ile ilişkilidir. Genellikle yeni başlayan vitiligo lezyonlarında, genç hastalarda ve baş-boyun yerleşimli lezyonlarda tedaviye yanıt iyidir.

ALBİNİZM

1. **Tanım**

Albinizm ya da diğer adıyla okülokutanöz albinizm (OKA) göz, deri ve saçta hipopigmentasyonla ve görme bozuklukları ile seyreden otozomal resesif geçişli genetik bir hastalıktır. Albinizmde melanin biyosentezi bozuktur, melanosit sayısı normal düzeydedir. Bu nedenle hastalıkta melanin azdır ya da hiçyoktur.

- ✓ OKA'nın fenotipiçok değişkenlik gösterir. OKA'nın önceleri kabul edilen dört tipi bilinmekteydi (OKA 1-4). Yeni mutasyonların saptanmasıyla yakın zamanda OKA'nın 8 tipi tanımlanmıştır (OKA 5-8).

2. **Epidemiyoloji**

Albinizm alt tiplerinin prevalansı dünyada değişir. Yaklaşık olarak 17.000'de bir görülür. OKA ile ilgili çoğu epidemiyolojik çalışma beyaz ırkta ve Afrika popülasyonunda yapılmıştır, farklı ırklardaki OKA prevalansı ile ilgili bilgiler halen net değildir. OKA1'in Avrupa'da tahmini prevalansı 20.000'de bir'dir, global olarak düşünüldüğünde 40.000'de bir'dir. OKA2 Afrikalı siyah OKA hastalarında albinizmin en az görülen tipidir. OKA3'ün (Rufous okülokutanöz albinizm) Afrikalı bireylerin 8.500'de birini etkilediği rapor edilmiştir. Buna karşın OKA3 beyaz ırk ve Asya toplumlarında çok nadirdir. OKA4 de nadir tiplerden biridir. OKA5,6,7 ve 8 yeni tanımlanan tiplerdir ve mutasyonların nadir olması nedeniyle bu albinizm tiplerinin prevalansı tam olarak tanımlanmamıştır.

3. Etyopatogenez

OKA genetik olarak heterojen bir hastalıktır. Farklı OKA tipleri farklı genlerdeki mutasyonlar sonucunda oluşur. Bu genler; melanin biyosentezi yolağında görevli proteinleri kodlayan genlerdir.

- ✓ **OKA1:** Melanin sentezinde anahtar görevi olan tirozin geninde mutasyon görülür, bunun sonucunda tirozinaz proteini inaktif haldedir. OKA1 ve OKA2'de görülen hipopigmentasyonun derecesi mutasyonun şiddetine bağlı olarak değişmektedir.
- ✓ **OKA2:** P-geni olarak da bilinen OKA2 geninde mutasyon sonucunda P-proteini oluşamaz. P-proteini melanozomların oluşmasında görevlidir.
- ✓ **OKA3:** Tirozin-ilişkili protein 1 (TRYP) geninde mutasyon sonucunda melanin sentezinde önemli olan TRYP enzimi afonksiyoneldir.
- ✓ **OKA4:** Melanin ilişkili transport protein (MATP) olan SLC45A2 geninde mutasyon bulunur.
- ✓ **OKA5'de** sorumlu gen henüz bulunamamıştır, ancak gen 4q24'de lokalizedir.**OKA6'da** sorumlu gen SCL24A5, **OKA7'de** melanosit differansiasyon geni C10orf11 ve **OKA8'de** dopakrom tautomeraz (TYRP2) geni sorumludur.

4. Albinizm ve İlişkili Durumlar

a. Solar Hasar ve Deri Kansserleri

OKA tiplerinde bulunan melanin esas olarak feomelanindir (sarı/kırmızı). Fotokoruyucu rolü olan eumelanin üretimi ise minimaldir ya da yoktur. Feomelanin solar radyasyona karşı çok az fotokoruma sağlasa da sentezi sırasında karsinojenik reaktif oksijen türevleri (ROT) oluşabilir. Eumelaninin yokluğu ve melanin sentezinin olmaması nedeniyle OKA hastaları solar hasara ve cilt kanserlerine çok yatkındır;

- ✓ OKA'lı hastalar güneş yanıklarına, çillere, solar lentiginlere, deride kırışıklıklara, aktinik hasara ve cilt kanserlerine çok daha duyarlıdır.
- ✓ Ultraviyole radyasyonun (UVR) indüklediği malign transformasyon yönünden daha risklidir.
- ✓ OKA'lı hastalarda sağlıklı bireylere göre deride kanser gelişme riski 1000 kat artmıştır.
- ✓ Oluşan deri kanserleri; de novo skuamöz hücreli kanser (SKH), aktinik keratoz üzerinden gelişen SHK, bazal hücreli kanser ve malign melanom olabilir. Bu kanserler baş-boyun bölgesi gibi özellikle güneşe maruz kalan alanlarda görülür.
- ✓ Oluşan deri kanserleri daha erken yaşlarda görülür. SHK daha sık metastaz yapar.
- ✓ Yeni oluşan pembe-kırmızı papüller/tümörler varlığında melanom olasılığı da akılda tutulmalıdır.

b. Psikososyal Yük

Afrika'da başta olmak üzere dünyada birçok ülkede albinizmli bireylerin toplum tarafından dışlandığı ve Tanrı tarafından cezalandırıldıkları düşünülür. Ayrıca tarihte albino bireylerinin zulme uğrayabilecekleri korkularından bahsedilmiş ve hastalık çeşitli hurafelerle ilişkilendirilmiştir. Albino hastalarının yaşadığı psikolojik sıkıntı ve sosyal ayrımcılık; genellikle okulu bırakmalarına, iş bulmada zorluklara ve ilişki kurmalarında zorluklara neden olur.

c. Görme Bozuklukları

Fotofobi, görme keskinliğinde azalma,nistagmus ve translüsen iris gibi görme bozuklukları izlenebilir. Klinik özellikler alt başlığı altında anlatılmıştır.

5. Klinik Özellikler

OKA'nın klinik spektrumu oldukça farklılıklar göstermektedir. Deride ve saçlardaki hipopigmentasyon düzeyi OKA tipine göre farklılıklar gösterir. OKA1A; melanin üretiminin tüm yaşam boyunca olmadığı ve pigmentasyonun hiç olmadığı en şiddetli form iken OKA1B, OKA2, OKA3 ve OKA4'de zamanla pigmentasyon görülebilir. Göz bulguları da OKA tiplerine göre farklılıklar gösterir.Göz bulguları; konjenital nistagmus, iris hipopigmentasyonu, translüsen iris, retinal pigment epitelinde azalmış pigmentasyon, görme keskinliğinde azalma, renkli görmede bozukluk ve fotofobi gibi farklı bulguları içerebilir.

OKA'nın tiplerine göre klinik bulgular aşağıda tanımlanmıştır. Aşağıda en sık bilinen dört OKA formunun klinik özelliklerinden bahsedilecektir.

- ✓ **OKA1A:** Saçlar, kirpikler, kaşlar beyazdır, deri tamamen beyazdır ve bronzlaşmaz. İrisler açık mavi-pembe renktedir ve tamamen saydamdır. Hastalarda amelanotik nevüsler görülebilir. Semptomlar yaşla beraber ya da ırkla değişkenlik göstermez. Görme keskinliği 1/10 veya daha azdır. Fotofobi şiddetlidir.
- ✓ **OKA1B:** Deri ve saçta zamanla (1-3 yılda) biraz pigmentasyon gelişebilir ve mavi irisler yeşil ya da kahverengiye dönebilir. Görsel keskinlik 2/10'dur. Bu fenotip daha önceleri sarı albinizm olarak da bilinen tiptir.
- ✓ **OKA2:** Kutanöz pigmentasyon miktarı değişkenlik gösterir. Saçlar tamamen beyaz değildir, deride biraz pigmentasyon mevcuttur. Ancak yine de albinizmi olmayan birine göre kişi daha beyaz görünümlüdür. Kişiler bronzlaşmaz. Yenidoğan hemen hemen daima pigmentli kıla sahiptir. Kişilerde nevüs ve çiller yaygındır. İris rengi değişiklik gösterir ve OKA1A'da görülen pembe gözler genellikle mevcut değildir. Görme keskinliği genellikle OKA1'den daha iyidir ve 3/10'a erişebilir. Kahverengi OKA; OKA2'nin Afrikalılarda görülen tipidir. Kahverengi OKA'da hafif kahverengi kıllar, kahverengi deri ve gri irisler vardır.
- ✓ **OKA3**: (Rufous ya da kırmızı albinizm): Kişiler kırmızı saça ya da kırmızımsı/kahverengi cilde sahiptir. Görsel anomaliler her zaman tespit edilmez.
- ✓ **OKA4**: Klinik bulguları OKA2'den ayırtedilemeyebilir.

6. Tanı-Ayırıcı Tanı

OKA'nın farklı tipleri farklı genlerdeki mutasyonlar nedeniyle oluşur. Tanı görme ile ilgili karakteristik semptomlar yanı sıra saçlarda ve derideki hipopigmentasyon ile konulur. Tipler arasında klinik farklılıklar olmakla birlikte klinik fenotipler birbirlerinden her zaman çok kolay ayırt edilemeyebilir. Subtipleri ayırt etmek için moleküler testler ve gen testleri kullanılır.

Ayırıcı tanıda düşünülmesi gereken hastalıklar aşağıda anlatılmıştır:

a. Hermansky-Pudlak sendromu: Otozomal resesif (OR) geçişlidir. Saçlarda, deride, gözlerde hipopgimentasyona ek olarak koagülopati (kanama problemleri), immün yetmezlik, akciğer ve böbrek disfonksiyonu eşlik eder.

b. Chediak-Higashi sendromu: OR geçişlidir. Saçlarda, deride, gözlerde hipopigmentasyona ek olarak bakteriyel enfeksiyonlara duyarlılık, kanama diyatezi, nötropeni ve periferal nöropati eşlik eder.

c. **Griscelli sendromu:** OR geçişlidir. Saçlarda, deride, gözlerde hipopgimentasyona ek olarak immünolojik bozukluklar ve nörolojik hastalıklar eşlik eder.
d. **Prader-Willi sendromu:** Otozomal dominant (OD) geçişlidir. Saçlarda ve deride hipopigmentasyon yanı sıra nörolojik gelişimde gecikme, küçük eller-ayaklar ve hiperfaji görülür.
e. **Angelman sendromu:** OD geçişlidir. Açık renk saçlar ve deri vardır. Ayrıca gelişme geriliği, zihinsel gerilik, tipik yüz görünümü, mikrosefali, hipotoni, ataksi ve uygunsuz gülme görülür.
f. **Tietz albinizm:** OD geçişlidir. Kaşlar, kirpikler ve iris beyaz ya da açık renklidir. İşitme kaybı eşlik eder.
g. **Oküler albinizm:** X'e bağlı resesif geçişlidir. Gözler açık renklidir ve görme problemleri mevcuttur.
h. **Vitiligo:** Doğumda çok nadir bulunur. Doğumdan sonra ya da çocukluk çağlarından sonra başlar. İdiopatik hipo ve/veya depigmente yamaların varlığı ile karakterizedir.

7. Tedavi

Hastalığın kesin tedavisi ve kür yoktur. Ancak hastaların mutlaka güneşten korunması ve multidisipliner açıdan takip edilmeleri gerekir.

a. Uygun güneşten korunma: Kati olarak fiziksel olarak güneşten korunma, uzun kollu giyinmek, şapka ve gözlük takmak, açık alanda çalışmamak önemlidir.
b. Güneşten koruyucu kremler: Düzenli olarak kullanımları önerilir.
c. Deri kanserlerinin erken saptanması için hastanın düzenli olarak Dermatoloji bölümü tarafından takibi gereklidir.
d. Göz hastalıkları takibi: Fotokromatik lensler, koyu renk UV korumalı gözlükler, nistagmus varlığında cerrahi tedavi..vb uygundur. Düzenli olarak göz hastalıkları tarafından hasta takip edilmelidir.
e. Psikososyal destek hastalarda gerekli olabilir.

8. Klinik Seyir ve Prognoz

OKA'lı hastalarda yaşam süresi normal bireyler ile aynıdır. Gelişimleri ve entelektüel düzeyleri normaldir. OKA'lı hastalar normal fertilite gösterir. Hastalıkta kesin kür yoktur. OKA'da deri kanserleri erken yaşlarda oluşur ve daha sık metastaz yapar, bu nedenle de mortaliteye neden olabilir. Uygun güneşten korunma, düzenli takipler ve deri kanserlerinin erken tespiti sağlanırsa hastalarda yaşam süresi normal bireylerinki gibidir.

PİEBALDİZM

1.Tanım

Piebaldizm saç ve derinin etkilendiği, deride melanosit yokluğu ile karakterize otozomal dominant geçişli nadir bir hastalıktır. Bu hastalık; embriyonik gelişim sırasında nöral krestten köken alan melanoblastların migrasyon ve differansiasyon bozukluğu ile oluştuğu genetik bir hastalıktır.

2. Epidemiyoloji

Piebaldizm nadir görülür, insidansı 1:20.000'den daha az olarak tahmin edilmektedir. Irk ve cinsiyet ayrımı yoktur.

3. Etyopatogenez

Otozomal dominant geçiş paterni gösterir.Melanositlerde bulunan" tirozin kinaz transmembran reseptör" defekti sonucunda melanositlerin migrasyonu bozulur. 4q12 kromozomu üzerinde bulunan c-kit proto-onkogen mutasyonu ya da zincfinger nöral krest transkripsiyon faktörü SLUG geninde delesyon sonucu oluşur. Ayrıcaçeşitli çalışmalardaPAX3, SOX10, MİTF, KİT, EDN3 ve EDNRB gibi çeşitli genlerde oluşan mutasyonlar da tanımlanmıştır. Albinizmde melanositler normal ancak melanin eksikliği söz konusu iken Piebaldizmde melanositlerin yokluğu söz konusudur ve hastalık melanositlerin yokluğu sonucunda oluşur.

4. Piebaldizm ve İlişkili Hastalıklar

Piebaldizmli hastaların çoğu sağlıklıdır, ancak literatürde piebaldizmli hastalarda Hirschsprung's hastalığı veya aganglionik megakolon, mental retardasyon, sağırlık, nörofibromatosis tip 1, konjenital diseritropoetik anemi tip 2, Grover hastalığı ve serebellar ataksi bildirilmiştir.

5. Klinik Özellikler

Piebaldizmde saç ve deride hipopigmentasyon gözlenir. Saç ve deride görülen bu hipopigmentasyon/depigmentasyon doğumdan itibaren mevcuttur. Depigmente yamalar genellikle orta hatta yerleşir. Yani alnın orta kısmında, gövdenin orta kısmında, her iki üst ekstremitelerin orta kısmında yerleşir. Bu lezyonlar keskin kenarlı, süt beyazı renktedir. Büyüklükleri birkaç mm'den birkaç cm'ye kadar değişebilir. Depigmente alanların içerisinde kahverenkli pigmente maküller olabilir.

- ✓ Hastaların %80-90'ında saçta beyaz perçem (poliozis) ve alın orta hatta depigmente makül bulunur. Beyaz perçemin yokluğu tanıyı dışlamaz.
- ✓ Kaş ve kirpiklerde de beyazlama görülebilir.
- ✓ Dorsal orta hat, eller, ayaklar ve periorifisyel bölgelerde hipopigmentasyon/depigmentasyon görülmez.
- ✓ Beyaz depigmente alanların dışında Cafe-au-lait maküllerine benzer kahverenkli maküller görülebilir.

6. Tanı-Ayırıcı Tanı

Piebaldizm tanısı klinik olarak konulur. Ayırıcı tanıda aşağıdaki hastalıklar düşünülmelidir.

a. **Vitiligo:**Vitiligo nadiren konjenitaldir. Sıklıkla akkiz olarak çocukluk çağı ya da yaşamın ileri yıllarında ortaya çıkar. Piebaldizmin aksine sabit depigmente yamalar yerine vitiligo ilerleyici bir özellik gösterir.

b. **Segmental vitiligo:** Konjenital değildir. İleri yaşlarda ortaya çıkar. Poliozis bazen vitiligoya da eşlik edebilir. Ancak piebaldizmde görülen gövde, kollar ya da alın orta kısmı tutulmaz. Orta hattı geçmez.

c. **Albinizm:** Konjenital yaygın hipopigmentasyon yapan bir hastalıktır. Gözler, saçlar ve deride hipopigmentasyon görülür.

d. **Waardenburg sendromu (WS):**OD geçişlidir. Depigmente lezyonlar ve poliozise ek olarak WS tip 1 ve 2'de heterokromatik irisler, tip 1ve 4'de sensörinöral işitme kaybı, tip 1 ve 3'de distopi kantorum görülür. Ayrıca tip 3'de kas-iskelet sistemi anomalileri eşlik etmektedir.

e. **Vogt-Koyanagi-Harada sendromu:** Nadir görülen, multisistemik otoimmün hastalıktır. Vitiligo ile beraber poliozis, aseptik menenjit, tinnitus, disakuzi, alopesi ve bilateral üveit görülür.

f. **Alezzandrini sendromu:** Unilateral vitiligoya retina dejenerasyonu, poliozis ve işitme kaybı eşlik eder.

7. Tedavi

Piebaldizmde hipopigmente/depigmente alanların topikal tedaviler ya da fototerapi ile tedavisi mümkün değildir. Depigmente yamalar fazla güneş maruziyeti nedeniyle güneş yanıkları ve deri kanseri gelişimi açısından risklidir. Bu nedenle sıkı bir şekilde güneşten korunma ve sık olarak güneşten koruyucu kremler uygulanmalıdır.

(1) Topikal tedaviler: Kamuflaj ya da doğal pigmentasyon sağlayan ajanlarla beyaz alanlar kamufle edilebilir.

(2) Cerrahi tedavi: Depigmente alanlar normal deriden otogreftleme yapılarak tedavi edilebilir (Mini greftleme, emme bülü epidermal grefti, kültüre otolog melanosit grefti, kültüre olmayan epidermal hücre süspansiyonu…gibi) .

Tablo 3. Vitiligonun sınıflaması

Vitiligonun Tipi	Subtipler	Ek Özellikler
Nonsegmental vitiligo (NSV)	Fokal	✓ İzole-depigmente lezyon ✓ SV ya da NSV'ye ilerleyebilir
	Mukozal	✓ Birden fazla mukoza tutulumu vardır
	Akrofasiyel	✓ Depigmente maküller bölgesel olarak distal ekstremitelere ve/veya yüze sınırlıdır
	Jeneralize	✓ Depigmente makül ve/veya yamalar yaygın, bilateral ve simetrik olarak görülür. ✓ En sık yerleşim yerleri; yüz, aksilla, sakrum, anogenital bölge, dirsekler, el dorsumu, el bileklerinin fleksör yüzü, dizlerdir. Periorifisyel, burun çevresi ve genital bölge tutulumu da mevcut. Lezyonların dağılımı genellikle bilateral ve simetriktir.
	Universal	✓ Vücudun %80-90'nının beyazlaması görülür
	Nadir varyantlar ✓ Punktat lökoderma……. ✓ Hipokromik vitiligo……. ✓ Foliküler vitiligo…….	 1-1.5 mm'lik depigmente maküller Seboreik bölgelerde yerleşen hipopigmente maküller Kıl foliküllerini tutan vitiligo
Segmental vitiligo (SV)	✓ Unisegmental ✓ Multisegmental	
Miks (Segmental +nonsegmental)	✓ SV'nin ardından en az 6 ay sonra NSV oluşur.	

Tablo 4. Vitiligo, pitriazis versikolor, kimyasal lökoderma, progresif maküler hipomelanozis ve hipopigmente mikozis fungoides tanılarının ayrımı

	Klinik Özellikler	Tanı
Vitiligo	✓ Keskin kenarlı depigmente makül/yamalar ✓ Skuam yok	✓ Wood ışığı muayenesi ile depigmentasyonda belirginleşme ✓ Histopatolojik olarak melanositlerin yokluğu
Kimyasal lökoderma	✓ Keskin kenarlı depigmente maküller	✓ Fenol ve deriveleri gibi kimyasallara mesleki maruziyet öyküsü
Pitriazis versikolor	✓ Üzerinde ince skuamlar olan, soluk kahverenkli ya da hipopigmente maküller	✓ Mikroskobik inceleme: %10 potasyum hidroksit ile kısa septalı dallanmayan hifler ve sporlarının (Malassezia) tespiti
Progresif maküler hipomelanozis	✓ Genç erişkinler ✓ Sırt, aksilla en sık tutulum	✓ Wood ışığı ile pembe floresan (Propionibacterium acnes)
Hipopigmente mikozis fungoides	✓ Gövdenin kapalı alanlarının tutulumu (abdomen alt kısmı, gluteal ve inguinal bölgeler)	✓ Histopatolojik olarak atipik lenfositler ve epidermotropizm saptanması

Tablo 5. Segmental vitiligo, nevüs depigmentozus ve nevüs anemikus tanılarının ayrımında ipuçları

	Klinik prezentayon	Tanı
Nevüs depigmentozus	✓ Doğumda ya da hayatın ilk birkaç yılında başlar ✓ Lezyon çocukla orantılı olarak büyüme gösterir ✓ Çoğunlukla hipopigmente yama şeklindedir ✓ Lökotrişi izlenmez	✓ Wood ışığı ile depigmentasyonda artış yok ✓ Histopatolojik olarak melanosit sayısı normaldir melanin azalmıştır
Nevüs anemikus	✓ Doğumda mevcuttur ✓ Çoğunlukla vücudun üst yarısında lokalizedir ✓ Etrafında eritem olan kötü sınırlı makül şeklinde görülür	✓ Vasküler olaya bağlı ✓ Wood ışığı ile depigmentasyonda artış yok
Segmental vitiligo	✓ Sıklıkla yüzü tutar ✓ Başlangıç yaşı 30 ve altıdır. ✓ 6 ay-2 yıl içinde progrese olur	✓ Histopatolojik olarak melanosit kaybı ✓ Wood ışığı ile depigmentasyonda artış

B. İDİOPATİK GUTTAT HİPOMELANOZİS

1. Tanım

İdiopatik guttat hipomelanozis (İGH) akkiz gelişen hipopigmente maküllerle seyreden bir tablodur.

2. Epidemiyoloji

Genellikle beyaz tenlilerde, deri fototipi 1 ve 2 olanlarda görülür. Hastalık sıklıkla orta yaş ve üzerinde gözlenir. İlerleyen yaşla birlikte prevalansı artar, çok nadiren çocukluk çağı ve genç erişkinlerde görülür.

3. Etyopatogenez

Kesin nedeni bilinmemekle birlikte oluşumu genetik faktörler, ileri yaş, kronik ultraviyole maruziyeti, senil dejenerasyon, travma ve melanogenezisin lokal inhibisyonu ile ilişkili olabilir.

4. İdiopatik Guttat Hipomelanozis ve İlişkili Durumlar

Hastaların çoğu sağlıklıdır, eşlik eden hastalık bulunmaz. Hastalarda sıklıkla kronik güneş maruziyetini gösteren lentigolar, senil dejenerasyon, kırışıklıklar ve atrofik deri değişiklikleri izlenir.

5. Klinik Özellikler

Asemptomatik ve benign özeliktedir. Klinik olarak özellikle ekstremitelerde, ekstremitelerin sıklıkla ekstensör yüzlerinde yerleşen, boyutları 0.2-0.6 cm arasında değişen, keskin kenarlı yuvarlak, oval

hipopigmente ve/veya porselen beyazı renkte maküllerle seyreder. Ekstremitelerde özellikle güneş gören ön kol ekstensör yüzleri (**Resim 3**) ve pretibiyal bölgelere yerleşir. Genellikle bilateraldir. Bu hastalarda dikkat çeken en önemli bulgu, hastalarda vücudun diğer bölgelerinde de yoğun fotohasara ilişkin bulguların izlenmesidir.

Resim 3. Kol ekstansör yüzde milimetrik depigmente maküller. Hastanın kolunda ayrıca solar hasara bağlı kserosisin ve atrofik görünümün eşlik ettiği izleniyor.

6. Tanı-Ayırıcı Tanı

Tanı klinik olarak konulur. Wood ışığı ile depigmentasyonun artması önemli bir ipucudur. Dermoskopik inceleme ya da deri biyopsisine; genellikle İGH atipik yerleşim gösteriyorsa ve diğer hipopigmentasyon hastalıkları ile ayırıcı tanı yapmak gerektiğinde ihtiyaç duyulur. Klinik olarak İGH lezyonları en sık vitiligo, pitriazis versikolor, tuberoskleroz, liken skleroatrofikus, guttat morfea ve postenflamatuvar hipopigmentasyon olmak üzere akkiz lokalize hipopigmentasyon yapan hastalıklarla karışabilir.

a. **Vitiligo:**Vitiligonun başlangıç yaşı, lezyonların boyutu ve dağılımı İGH'den ayrımda yardımcıdır.
b. **Pitriazis versikolor:**Lezyonlar sıklıkla omuz proksimal bölgeleri ve gövde üst kısımlarında yerleşir ve lezyonlarda ince skuamlarmevcuttur. Lezyonlardaki skuamların%10 potasyum hidroksitle muamelesi sonrası mikroskobik olarak mantar pozitifliğinin saptanması tanıda esastır.
c. **Liken skleroatrofikus:**Fildişi renkte, soluk, atrofik lezyonlar. Histopatolojik incelemede epidermal atrofi, hiperkeratoz, foliküler tıkaçlar, bazal tabaka vaküolizasyonu, dermiste kollajen homojenizasyonu izlenir.
d. **Guttat morfea:**İzole yerleşim gösteren, hafif endürasyon gösteren guttat özellikte makül ve yamalar ile karakterizedir. Histopatolojik incelemede dermiste hyalinize kollajenin paralel yerleşimi görülür.
e. **Tuberoskleroz:** Doğumda vücutta parmak izi, yaprak şeklinde ya da oval hipopigmente maküller bulunur. Zamanla hastalığın diğer bulguları olan yüzde nazolabial oluklar ve çenede görülen anjiyofibromlar (adenoma sebaseum), tırnak kenarlarında görülen fibromlar, lumbal bölgede görülen Shagreen yamaları, serebral-serebellar tüberler, ependimal nodül, astrositom görülebilir.
f. **Postinflamatuvar hipopigmentasyon:**Hipopigmente maküllerin oluşumundan önce dermatit varlığı, travma öyküsü ya da inflamatuvar bir dermatolojik hastalık öyküsü alınır. Detaylı olarak postinflamatuvar hipopigmentasyon başlığı altında anlatılacaktır.

7. Tedavi

Tedavi genellikle kozmetik nedenlerle yapılır.

a. **Hastanın eğitimi:** Hastalığın bulaşıcı olmadığı, iyi seyirli olduğu güneş ışınları başta olmak üzere travma ile tetiklenebileceği konusunda hasta bilgilendirilmelidir.
b. **Güneşten korunma** gereklidir ve hastanın düzenli olarak güneş kremi uygulaması önerilir. Hasta solaryum gibi yapay ultraviyole ışınlarından da kaçınmalıdır.
c. **Topikal tedaviler**
   (1) **Topikal kalsinörin inhibitörleri:** İGH tedavisinde umut verici bir tedavi ajanı olabilir. Olası etki mekanizması tirozinaz aktivitesini stimüle etmek ve insan melanositlerinde tirozinaz ekspresyonunu arttırmak yoluyla olur. Ancak, immünsüpresif bireylerde kalsinörin inhibitörlerinin hastalığı arttırabileceği göz önünde bulundurulmalıdır.
   (2) **Topikal retinoidler:** Melanin sentezini arttırmak ve keratinositlere melanozom transferini sağlamak suretiyle etki eder. %0.025 tretinoin ile başlanır, bir hafta sonra konsantrasyon %0.05'e çıkılır. Belirgin repigmentasyon olana kadar %0.1 idame dozunda kullanılır.
   (3) **İntralezyonel steroid tedavisi:** Atrofi ve telenjiektazi gibi yan etkiler yönünden dikkatli takip edilerek hipopigmente lezyonlara 8 haftada bir intralezyonel steroid uygulanabilir.

(4) **Plasenta ekstresi:** Derideki melanositlerin mitozunu indükler ve melanogenezisi stimüle eder. Tedaviye dirençli olgularda denenebilecek tedavi seçeneklerinden biridir.

(5) **Kimyasal peeling:**%88 fenol ile ya da trikloroasetik asit %50 ile yapılan spot peeling İGH'de etkili bir tedavidir.

d. Cerrahi tedaviler

(1) **Kriyoterapi:** Melanogenezisi inhibe eden inhibitör enzim/kemokinin inaktivasyonu, terapötik yaralama ve postinflamatuvar hiperpigmentasyon öne sürülen etki mekanizmalarıdır. Birkaç saniye donma süresi genellikle yeterlidir.

(2) **Yüzeyel dermabrazyon:** Lokalize dermabrazyon ile hastaların %80'inde başarılı repigmentasyon elde edildiği yayınlarda bildirilmiştir.

e. Lazer

(1) Yüksek maliyet, sınırlı fayda, persistan eritem ve postinflamatuvar hiperpigmentasyon kısıtlılıkları olsa daCO2 fraksiyonel lazer ve Er-YAG fraksiyonel lazertedavileri umut vaad eden tedavilerdir.

8. Klinik Seyir ve Prognoz

Hastalık benign özelliktedir, sıklıkla hastalar için sadece kozmetik bir sorun oluşturmaktadır.

C.POSTİNFLAMATUVAR HİPOPİGMENTASYON

1. Tanım

Postinflamatuvar hipopigmentasyon (PİH) kutanöz inflamasyon sonrası deri pigmentasyonunun kısmi ya da yaygın kaybı ile karakterize akkiz pigmentasyon bozukluğudur. Kutanöz inflamasyon ile anlatılmaya çalışılan şey deride hipopigmentasyon öncesinde gözlenen dermatolojik hastalık, deriye uygulanan travma, cerrahi işlem, minimal invaziv işlem ya da nonspesifik özelliklerde inflamatuvar olaylardır. Pigmentasyon kaybının yoğunluğu ve yaygınlığı; öncesinde görülen inflamasyonun şiddeti ile korelasyon göstermektedir. PİH; pek çok dermatoz sonrasında görülebilir. Bu dermatozlara örnek vermek gerekirse; atopik dermatit, alerjik ya da irritan kontakt dermatit, psoriasis, diskoid lupus eritematozustur. Altta yatan inflamatuvar hastalığın morfolojisi genellikle tanıyı koymamızda yardımcı olur. Bununla birlikte düşük dereceli inflamasyon özellikle koyu tenlilerde tespit edilemeyebilir.

2. Epidemiyoloji

Postinflamatuvar hipopigmentasyon oldukça sık saptanan bir pigment hastalığıdır, tüm deri tiplerinde saptanmakla beraber, muhtemelen normal deriyle oluşan kontrast nedeniyle koyu renkli deri tiplerinde daha sık tanı almaktadır.

3. Etyopatogenez

Postinflamatuvar hipopigmentasyon (PİH) oluşumunda öne sürülen mekanizmalar içinde azalmış melanin üretimi, melanozomların keratinositlere transferinde hasar ve melanosit ölümü yer almaktadır. Travmaya ya da inflamatuvar olaya karşı kişinin hipopigmentasyon ya da hiperpigmentasyon şeklindeki tepkisi ve oluşan kutanöz bulgulardaki değişiklikler "bireyin kromatik yatkınlığı" ile açıklanabilir. Kromatik yanıtın otozomal dominant kalıtıldığı düşünülmektedir. Bunun yanı sıra, inflamasyonun şiddeti, süresi ve tipi de PİH yanıtında önemlidir.

4. Postinflamatuvar Hipopigmentasyon ve İlişkili Durumlar

Psoriasis, atopik dermatit, seboreik dermatit, alerjik kontakt dermatit, diskoid lupus eritematozus, likenoid ilaç reaksiyonu, liken striatus, pitriazis likenoides kronika ve sarkoidoz gibi pek çok inflamatuvar dermatolojik hastalık, suçiçeği, zona, impetigo, sifiliz gibi pek çok enfeksiyon hastalığı iyileşirken PİH ile iyileşir. Çocukluk çağında sık görülen pitriazis alba iyileşirken PİH'e neden olur. Bunlar dışında travma, kimyasal yanık ve termal yanık gibi hasarlar ayrıca lazer, kriyoterapi, kimyasal peeling ve cerrahi sonrası da hipopigmentasyon görülebilir.

5. **Klinik Özellikler**

   Hipopigmente lezyonların boyutu ve şekli öncü inflamatuvar ve enfeksiyöz hastalıkların ya da travmanın dağılımı ve konfigürasyonu ile uyumludur. Lezyonlar hipopigmente olabileceği gibi depigmente de olabilir.

6. **Tanı-Ayırıcı Tanı**

   Hipopigmente lezyon/lezyonlar ile başvuran hastalarda lezyonlardan önce inflamatuvar hastalık, enfeksiyon varlığı ya da travma öyküsü sorulmalıdır. Anamnez alınırken hastanın mesleği, fotosensitivite varlığı, atopi öyküsü, son 5 ay içinde şüpheli cinsel ilişki varlığı (sifiliz açısından)ve öncesinde lazer, kriyoterapi…vb gibi işlemler yaptırıp yaptırmadığı gibi basit ancak bize oldukça önemli ipuçları sağlayacak sorular mutlaka sorulmalıdır.

   Ayırıcı tanıda akkiz hipopigmentasyona neden olan hastalıkların hepsi akılda tutulmalıdır (**Tablo 3**). En sık karışan hastalıklar aşağıda anlatılmıştır:

   a.Vitiligo: Depigmente lezyonlar mevcuttur. Hastalık progresyon gösterebilir. Wood ışığı ile değerlendirmede vitiligo lezyonlarında belirginleşme izlenir.

   b. Pitriazis versikolor: Hipopigmente makül ve yamalarda çok ince skuamlar mevcuttur. Potasyum hidroksit ile nativ incelemede sporlar görülür.

   c. Hipopigmente mikozis fungoides: Derinin T hücreli lenfoması olup ayrım deriden alınan biyopsi ve histopatolojik inceleme (atipik lenfositler ve epidermotropizm varlığı) ile yapılmalıdır.

7. **Tedavi**

   Postinflamatuvar hipopigmentasyon tedavisinin esası; hipopimentasyonu tetikleyen nedeni saptamaktır. Nedenin saptanıp inflamasyonun önlenmesi durumunda herhangi bir tedaviye ihtiyaç duyulmaksızın haftalar içinde tablo düzelir. Ancak hipoigmentasyon vücudun büyük bir alanını kaplıyorsa, hasta için kozmetik açıdan istenmeyen sonuçlar doğurduysa ya da hastanın tedavi talebi varsa aşağıdaki tedavi yöntemleri denenebilir.

   a.Topikal tedaviler

   Topikal kalsinörin inhibitörleri veya topikal psoralen ve ultraviyole A kullanılabilecek ajanlardır. Seçilecek tedavi öncül hastalığa bağlı olarak değişir. Örneğin; seboreik dermatite bağlı oluşan PİH tedavisinde topikal pimekrolimus ile yapılan tedavinin yayınlarda başarılı sonuçları bildirilmiştir.

   b. Lazer tedavileri

   Yapılan yayınlarda uzmanve deneyimli hekimler tarafından yapılan nonablatif fraksiyonel lazer ya da ablatif CO2 lazerin PİH tedavisinde etkili olduğu gösterilmiştir.

8. **Klinik Seyir ve Prognoz**

   Minimal PİH genellikle birkaç hafta içinde kendiliğinden düzelir ve lezyonlar repigmente olur. Lupus eritematozus, skleroderma ya da yanık gibi durumlara bağlı olarak oluşan şiddetli hipopigmentasyon ve depigmentasyonun düzelmesi yılları bulabilir ve hatta bazen kalıcı bile olabilir.

Kaynaklar

1. Ortonne JP. Normal and abnormal skin colour. Ann Dermatol Venereol 2012; 139:S125-9.
2. Maranduca MA, Branisteanu D, Serban DN, et al. Synthesis and phsiological implications of melanin pigments (Review). Oncol Lett 2019;17: 4183-7
3. Mishima M. Molecular and biological control of melanogenesis through tyrosinase genes and intrinsic and extrinsic regulatory factors. Pigment Cell Res 1994; 7(6): 376-87
4. Dessinioti C, Stratigos AJ, Rigopoulos D, Katsambas AD. A review of genetic disorders of hypopigmentation: lessons learned from the biology of melanocytes. Exp Dermatol 2009; 18:741-9
5. Günaydın SD. Hipopigmentasyonlu Hastaya Yaklaşım. Kılıç A. Dermatolojik Hastalıklara Algoritmik Yaklaşım ve Tanısal İpuçları. Akademisyen Kitabevi 2022, 1. Baskı. Syf:39-49
6. Van Geel N, Speeckaert M, Chevolet I, et al. Hypomelanoses in children. J Cutan Aesthet Surg 2013;6(2): 65-72
7. Toğral AK, Aytekin A. Kazanılmış Hipopigmentasyon Hastalıklarına Klinik Yaklaşım. Turkiye Klinikleri J Dermatol-Special Topics 2015;8(2):12-8
8. Saleem MD, Oussedik E, Picardo M, Schoch JL. Acquired disorders with hypopigmentation: A clinical approach to diagnosis and treatment. J Am Acad Dermatol 2019;80:1233-50
9. Bergqvist C, Ezzedinea K. Vitiligo: A Review. Dermatology 2020; 236: 571-92
10. Bishnoi A, Parsad D. Clinical and Molecular Aspects of Vitiligo Treatments. Int J Mol Sci 2018;19(5):1509
11. Felsten LM, Alikhan A, Petronic-Rosic V. Vitiligo: A comprehensive overview Part II: Treatment options and approach to treatment. J Am Acad Dermatol 2011;65:493-514
12. Passeron T. Medical and maintenance treatments for vitiligo. Dermatol Clin 2017;35:167-70
13. Karaman A, Öztürk C. Okülokutanöz Albinizm. Göztepe Tıp Dergisi 2008;23(4):149-55.
14. Ma EZ, Zhou AE, Hoegler KM, Khachemoune A. Oculocutaneous albinism: epidemiology, genetics, skin manifestation, and psychosocial issues. Arch Dermatol Res 2023;315(2):107-16.
15. Gronskov K, Ek J, Brondum-Nielsen K. Oculocutaneous albinism. Orphanet J Rare Dis 2007;2:43
16. Marçon CR, Maia M. Albinism: epidemiology, genetics, cutaneous characterization, psychosocial factors. An Bras Dermatol 2019;94(5):503-20.
17. Lalosevic J, Nikolic M. Piebaldism. In: Nicolaideu E, Dessinioti C, Katsambas AD. Hypopigmentation. Taylor-Francis Group. 1 st ed: Pages:101-5.
18. Kurtipek SG, Akyürek FT, Ataseven A. Ailesel Bir Piebaldizm Olgusu. Turk J Dermatol 2015;3: 153-5
19. Oiso N, Fukai K, Kawada A, Suzuki T. Piebaldism. J Dermatol 2013;40:330-5.
20. Agarwal S, Ojha A. Piebaldism: A brief report and review of the literature. Indıan Dermatol Online J 2012;3(2):144-7
21. Juntongjin P, Laosakul K. Idiopathic Guttate Hypomelanosis: A Review of its Etiology, Pathogenesis, Findings, and Treatments. Am J Dermatol 2016;17(4): 403-11
22. Falabella R. Idiopathic Guttate Hypomelanosis. Dermatol Clin 1988;6: 241-7
23. Vachiramon V, Thadanipon K. Postinflammatory hypopigmentation. Clin Exp Dermatol 2011;36:708-14
24. Madu PN, Syder N, Elbuluk N. Postinflammatory Hypopigmentation: A Comprehensive Review of Treatments. J Dermatol Treat 2022;33(2): 704-8.
25. Rao M, Young K, Jackson-Cowan L, Kourosh A, Theodosakis N. Post-Inflammatory Hypopigmentation:Review of the Etiology, Clinical Manifestations, and Treatment Options. J Clin Med 2023; 12:1243

TÜRK TABİPLERİ BİRLİĞİ

BURSA TABİP ODASI

HİPERPİGMENTASYON HASTALIKLARI

Uzm. Dr. Gamze ALKIZ[1]

Prof. Dr. Ayşe AKMAN[2]

A. BENİGN MELANOSİTİK LEZYONLAR

EFELİD

1. TANIM

Açık tenli ve/veya kızıl saçlı bireylerde (çoğunlukla fototip I ve II) gözlenen, genellikle küçük kırmızı ila açık kahverengi pigmentli noktalardır.

2. EPİDEMİYOLOJİ

Doğumda mevcut değildirler. 2-3 yaşında ortaya çıkar, daha sonra ergenlik döneminde artar ve genellikle yaşla birlikte kısmen kaybolur.

3. ETYOPATOGENEZ

Çillerin genetik aktarım ve ultraviyole maruziyeti ile ortaya çıktığı bilinmektedir. MC1R, IRF4, ASIP, TYR ve BNC2 dahil olmak üzere bir dizi genin çil oluşumu için önemli olduğu gösterilmiştir. Efelidte melanosit sayısı artmamıştır, ancak melanozomlar tıpkı koyu tenli bireylerde olduğu gibi daha çok pigment içeren, daha büyük ve daha çok sayıdadır.

4. KLİNİK ÖZELLİKLER

Beyaz tenli bireylerin sadece güneşe maruz kalan alanlarında ortaya çıkan pigmente küçük maküllerdir. Genellikle 1-2 mm çaplarında olurlar, ancak daha büyük olabilir. En sık yüz, kollar, boyun ve göğüste bulunurlar ve yaz aylarında daha pigmentli hale gelirler. Kışın solma veya kaybolma eğilimi gösterirler.

5. TANI-AYIRICI TANI

Tipik klinik görünümü ile tanıyı koymak oldukça kolaydır. Solar lentigo, lentigo simpleks, jonksiyonel nevuslardan ayrımı yapılmalıdır.

6. TEDAVİ

Asya'da çiller, çıkarılması gereken kozmetik bozukluklar olarak kabul edilirken, Batı kültüründe çiller moda olarak kabul edilir ve nadiren çıkarılır. Çiller yaz mevsiminde güneş ile koyulaşacağından güneş koruyucu kullanılmalıdır.

a. TOPİKAL

Topikal tedavide retinoidler ve hidrokinon kullanılabilir.

b. DİĞER

Kriyoterapi, pulse dye laser gibi ışık tedavileri uygulanabilir, ancak bu tedaviler sonucunda komplikasyon olarak oluşabilecek bir pigmentasyon bozukluğunun hastayı çillerden daha fazla rahatsız edeceği göz önünde bulundurulmalıdır.

1. Serbest Muayenehane, Antalya
2. Akdeniz Üniversitesi Tıp Fakültesi Deri ve Zührevi Hastalıklar Anabilim Dalı, Antalya

7. KLİNİK SEYİR VE PROGNOZ

Kışın kendiliğinden solma eğilimi gösterirler. Açık renk deri tipi ve çillenmenin melanoma riskini artıran bir faktör olduğu unutulmamalıdır.

LENTİGİNLER

1. TANIM

Güneş maruziyeti ve derinin fotohasarı ile oluşan, sıklıkla 50 yaşın üzerinde görülen belirgin sınırlı açık sarıdan koyu kahverengiye kadar farklı tonlarda olabilen pigmente lezyonlardır. Solar lentigo veya senil lentigo olarak adlandırılırlar.

2. EPİDEMİYOLOJİ

İlerleyen yaşla birlikte sıklığı artar. Kafkasyalılar ve Asyalılarda deri tipi I-III olanlarda sık görülür.

3. ETYOPATOGENEZ

Kronik ultraviyole (UV) maruziyeti ile ortaya çıkan melanosit proliferasyonu ve keratinositlere melanin aktarımı ile olan epidermal hiperplazi vardır.

4. KLİNİK ÖZELLİKLER

Lentigolar efelidlerden daha büyüktür ve boyutları milimetre ila santimetre çapındadır ve renkleri koyu kahverengi olabilir. Kronik güneş maruziyeti sonrası 50 yaşından sonra daha sık görülürler. Güneşe maruz kalan çoğunlukla yüz, el sırtı ve ön kolun anterolateral kısımları, göğüs ön taraf ve sırt gibi alanlarda sık görülen, pigmentasyonları mevsimlerden etkilenmeyen daimi lezyonlardır.

Şekil 1. Yanakta üstteki daha geniş, alttaki daha küçük olan iki tane solar lentigo görülmektedir.

Şekil 2. El dorsalinde solar lentigolar

5. TANI-AYIRICI TANI

Klinik, dermatoskopi ve gereken durumlarda histopatoloji ile tanısı konulur. Ayırıcı tanıda efelid, lentigo simpleks, pigmente aktinik keratoz, seboreik keratoz, jonksiyonel nevus ve lentigo maligna düşünülmelidir.

6. TEDAVİ

a. TOPİKAL

Güneşten koruyucu kremler kullanılmalıdır.

b. DİĞER

kriyoterapi, lazer gibi tedavi seçenekleri vardır.

7. KLİNİK SEYİR VE PROGNOZ

Solar lentigo kozmetik sorun yaratan benign bir hastalık olmasına rağmen, UV'ye bağlı fotohasarın göstergesi olması sebebiyle kişide artmış melanoma ve nonmelanoma deri kanseri riski vardır. Takip gereklidir.

MELASMA

1. TANIM

Melasma yüzde açık veya koyu kahverengi maküllerle kendini gösteren, ağırlıklı olarak kadın cinsiyeti etkileyen, kronik ve edinsel bir pigmentasyon bozukluğudur.

2. EPİDEMİYOLOJİ

Tüm ırklar ve her iki cinsiyeti de etkilemekle birlikte, daha koyu cilt tiplerini, en yaygın olarak Fitzpatrick fototipleri III-IV olan insanları etkiler. Genel yaygınlık, nüfusun etnik kökeni ve coğrafi bölgeye bağlı olarak %8,8 ile %40 arasında değişmektedir.

3. ETYOPATOGENEZ

Melasmanın kesin etyolojisi bilinmemekle birlikte kompleks ve multifaktöryel olduğu düşünülür. Bilinen yaygın tetikleyiciler ve şiddetlendiren faktörler arasında gebelik, hormon tedavisi, ultraviyole (UV) radyasyon ve görünür ışık yer alır. Melasmanın epidermal melanositler, keratinositler, dermal fibroblastlar, mast hücreleri, vasküler endotel hücreleri ve hormonal, genetik ve UV etkisi arasında karmaşık bir etkileşimin sonucu olduğu düşünülmektedir.

4. KLİNİK ÖZELLİKLER

Klinik olarak simetrik retiküle hipermelanoz olarak kendini gösterir ve sentrofasiyal, malar ve mandibular alt tipleri vardır. Şekil 1 ve 2'de örnek resimler vardır. Rahatsız edici görünümü, kronik seyri ve tedavilere direnç nedeniyle yaşam kalitesini ve benlik saygısını önemli ölçüde etkileyebilir.

Şekil 3. Alında ve dudak üstü bölgede konfluent hiperpigmente yamalar ile ilaveten sağ yanakta solar lentigo lezyonu görülmektedir.

Şekil 4. Temporal, malar, mandibular ve dudak üstü bölgelerde kahverenginin farklı tonlarında retiküler hiperpigmente yamalar

Tedavi seçimi, her bir melasma alt tipine yönelik en iyi tedavi seçeneğinin seçilebilmesi için Wood k muayenesi ve dermatoskopik değerlendirme sonrasında yapılmalıdır.

5. TANI-AYIRICI TANI

Hastalar tipik klinik görünüm, wood ışığı muayenesi, dermatoskopik inceleme tanı alırlar. Wood k

incelemesi, melasmayı derideki melanin derinliğine göre sınıflandırmak için kullanılır: epidermal pigmentasyon, açık kahverengi renklenme ile karakterizedir; dermal pigmentasyon ise, mavimsi-gri bir renk sergiler veya karışık, koyu kahverengi bir gölgede görülür. Histopatolojik inceleme rutin olarak kullanılan bir yöntem olmamakla birlikte klinik muayene ile tanının konulamadığı durumlarda kullanılabilir. Efelid, lentigo, cafe au lait, becker nevus gibi hastalıklardan ayrılmalıdır.

6. TEDAVİ

Melasma yaşam kalitesi üzerinde önemli etkileri olan yüksek nüks oranları ile tedavisi ve hasta yönetimi zor olan dermatolojik hastalıklardan biridir. Tek başına hiçbir tedavi tüm patogenetik süreci kapsamaz. Nüks oranları tüm tedavi gruplarında yüksektir. Kombinasyon tedavileri, tekli terapilerle karşılaştırıldığında daha iyi sonuç verir.

Melasmada tedavi seçenekleri Tablo 1. 'de özetlenmiştir

Tablo 1. Melasma tedavileri seçenekleri

a- **Topikal tedavi**	Hidrokinon
	Azelaik asit
	Retinoid
	Traneksamik asit
	C vitamini
b- **Sistemik tedavi**	Traneksamik asit
	Polypodium leucotmatous
c- **Diğerleri**	Peeling
	Mikroiğneleme
	Laser
	Işık tedavileri

a. Topikal:

Fotokoruma en önemli basamaktır ve hem UV hem de görünür ışıktan korunmalıdır. Fotokoruma topikal ürünlerle olduğu kadar polypodium leucotmatous, likopen, nikotinamid gibi içeriklere sahip sistemik güneşten koruyucularla da desteklenmelidir.

Bir tirozinaz inhibitörü olan hidrokinon dünyada en sık kullanılan ve melasma için birinci basamak olan bir depigmentasyon ajanıdır ve hafif ila orta derecede topikal yan etki riskiyle birliktedir. Topikal hidrokinon tek başına veya bir retinoid ve bir kortikosteroid ile birlikte melasma tedavisinde en büyük etkinlik kanıtına sahiptir. Hidrokinon, etkinliği ve tolere edilebilirliği artırmak için sıklıkla topikal kortikosteroid ve retinoik asit (üçlü kombinasyon kremi) ile kombinasyon halinde kullanılır, bu formüle Kligman formülü denilir.

Diğer bir pigment giderici ajan olan azelaik asit (AA), yarışmalı bir tirozinaz inhibitörüdür. %4 lük hidrokinona benzer etkinliğe sahiptir, ancak tahriş edici yan etki riski daha çoktur.

Retinoidler, tirozinaz transkripsiyonunun ve melanin sentezinin azaltılması da dahil olmak üzere deride melanin sentezi ve dağılımında birçok yolu hedefler ve diğer topikal tedavilerin transepidermal penetrasyonunu kolaylaştırmanın yanı sıra, melanozom transferini azaltarak melanin kaybını uyarır ve epidermal keratinosit turnoverını arttırırlar.

Topikal C vitamini veya askorbik asit, melanogenez için enzimatik kofaktörler olarak görev yapan bakır iyonlarını şelatlama kabiliyeti nedeniyle melasma tedavisinde kullanılır.

Bir antifibrinolitik ajan olan topikal TXA ile tedavi formülasyonları %2-5 kremler veya çözeltiler ve intradermal enjeksiyonları içerir (4–100 mg/mL).

Tüm topikal tedavilerden kaynaklanan yan etkiler genelde hafif olma eğilimindedir ve esas olarak cilt tahrişi, kuruluk, yanma, eritem ve enflamasyon sonrası hiperpigmentasyondan

oluşur.

b. Sistemik:

Oral traneksamik asit, özellikle vasküler komponenti olan orta ve şiddetli tekrarlayan melasma için umut verici yeni bir tedavidir. Traneksamik asit melanosit-keratinosit etkileşimini ve anjiyogenezi etkileyen bir antifibrinolitik ajandır. En sık 250 mg'ın günde iki sefer alınması şeklinde kullanılır. En yaygın yan etkiler, hastaların %37'sinde meydana gelen gastrointestinal rahatsızlık, oligomenore, baş ağrısı ve miyaljileri içerir. Traneksamik asit ayrıca antifibrinolitik özelliklerinden dolayı derin ven trombozu riski taşır, bu nedenle hastalar tromboembolik hastalık risk faktörleri açısından dikkatle taranmalıdır. Bildirilen yalnızca bir derin venöz tromboz vakası vardır ve bu vakada daha sonra keşfedilen protein S eksikliği olduğu bildirilmiştir.

c. Diğer

Mikroiğneleme

Peeling (glikolik asit, salisilik asit, trikarboksilasit) tedavileri de etkilidir, ancak bunların melasma tedavisinde altın standart olan topikal hidrokinona üstünlükleri henüz belirlenmemiştir.

Intensed pulse light (IPL) melasmayı iyileştirdiği gösterilmiştir, ancak rebound riskini azaltmak için hidrokinon veya Kligman formülü ile birlikte kullanılması önerilir. Q-anahtarlı neodymyum katkılı itriyum alüminyum garnet lazer **(QS-Nd:YAG lazer),** hidrokinondan daha etkili bulunmamıştır ve alacalı hipopigmentasyon riski mevcuttur. Düşük fluensli QS-Nd:YAG, %2'lik hidrokinondan daha yüksek etkinlik göstermiştir, ancak yine alacalı hipopigmentasyon riski taşır. **PDL lazer**, esas olarak melasmanın vasküler bileşenini hedef alan bir tedavidir. Fraksiyonel fototermoliz, yüksek PIH ve melasma rekürrensi riskine sahiptir. Lazer ve ışık bazlı cihazlar melasma için üçüncü basamak tedavi olarak düşünülmelidir.

7. KLİNİK SEYİR ve PROGNOZ

Melasmanın terapötik yönetimi, hastaların yaşam kalitesini büyük ölçüde etkileyen kronikliği ve nüks oranları göz önüne alındığında zordur.

Tek başına hiçbir tedavi bütünsel olarak etkili değildir. Bu nedenle kombine tedavi uygulanmalı, hormonal kontrasepsiyon kullanımı ve UV ışınlarına maruz kalma gibi alevlendirici faktörlerden kaçınılmalıdır. Nüks oranları tüm tedavi seçeneklerinde yüksektir.

MAVİ NEVUS

1. TANIM

Mavi nevüsler, adlarını klinik olarak gösterdikleri karakteristik mavi renklenmeden alan iyi huylu melanositik lezyonlardır.

2. EPİDEMİYOLOJİ

Mavi nevus her yaşta ortaya çıkabilir, ancak en yaygın olarak genç erişkinlik döneminde karşılaşılır. Asyalı hastalarda daha yaygın olarak tanımlanmıştır.

3. ETYOPATOGENEZ

Mavi nevus dermal melanositlerden oluşan benign bir tümördür. Melanositler gebeliğin ikinci yarısında dermişten ayrılırlar, fakat saçlı deri, ekstremite dorsalleri, sakral bölge gibi alanlarda rezidüel dermal melanositler kalabilir ki mavi nevusun en sık prezente olduğu yerlerdir.

4. KLİNİK ÖZELLİKLER

Mavi nevus genellikle iyi sınırlı, soliter, hafifçe kabarık papül veya nodüllerdir. Mavi, gri, kahverengi veya siyah olabilirler ve en sık baş ve boyun, sakral bölge ve ekstremitelerde görülürler. Hemen daima asemptomatiktirler, nadiren kozmetik sorun yaratırlar. Mavi benler ayrıca oral ve sinonazal

mukoza, uterin serviks, prostat, özofagus ve diğer çeşitli topografik yerler gibi deri dışı bölgelerde de bildirilmiştir.

Basit mavi nevuslar 1 cm'den küçük en sık el ayak dorsumlarında ortaya çıkan mavi-gri, mavi-siyah renkte papüllerdir. Selüler mavi nevuslar daha büyüktür (1-3 cm) ve çok nadiren malign olma eğilimi gösterirler. En sık gluteal alan ve sakral bölgede yer alırlar. Malign mavi nevuslar, hücresel mavi nevustan gelişen, kutanöz melanomun nadir bir formudur.

Şekil 5. Sakral bölgede mavi nevus

5. TANI-AYIRICI TANI

Klinik ve dermatoskopik olarak tanısı konulan blue nevusun ayırıcı tanısı şüpheli durumlarda histopatolojik olarak travmatik tatuaj, kombine nevus, venöz göllenme, anjiyokeratom, primer veya metastatik melanoma, dermatofibroma ve papüler pigmente bazal hücreli karsinomadan ayrımı yapılmalıdır.

6. TEDAVİ

1 cm'den küçük basit mavi nevuslar için eksizyon gereği yoktur, buna karşılık aniden beliren, hızlı büyüyen değişen lezyonlarda histopatolojik inceleme gereklidir. Hücresel mavi nevuslar eksize edilmelidir.

7. KLİNİK SEYİR VE PROGNOZ

Çoğu değişmeden kalır. Nadiren hücresel mavi nevustan melanoma gelişebilir.

İTO/OTA NEVUS

1. TANIM

Ota Nevus, öncelikle trigeminal sinir dağılımı bölgesini tutan iyi huylu bir melanozdur. Ito Nevus, dağılım bölgesi farklılığı göstermesi dışında Ota nevüse çok benzer. Omuzun lateral kutanöz brakiyal sinirlerinin ve posterior supraklaviküler sinirlerin dağılım bölgesini içerir.

2. EPİDEMİYOLOJİ

En yaygın olarak doğumda ortaya çıkarlar, ancak hormonal değişiklikler nedeniyle ergenlik döneminde veya hamilelik sırasında da lezyonlar ortaya çıkabilir. Kadınlar erkeklerden 5:1 oranında daha sık etkilenir. Asya ve Afrika kökenli insanlarda daha sık, beyazlarda daha az görülür. Asyalı popülasyonlar ve koyu tenli ırklar daha sık etkilenir.

3. ETYOPATOGENEZ

Kesin etyopatogenez bilinmemekle beraber embriyogenez sırasında, melanoblastların deriye ve uveaya göç ederek bu bölgelerde tipik mavimsi gri pigmentasyona neden olduğu düşünülmektedir.

4. KLİNİK ÖZELLİKLER

Ota Nevus genellikle asemptomatiktir, ancak duyu kaybı olan nadir vakalar da bildirilmiştir. Trigeminal sinirin oftalmik ve maksiller bölümleri (V1 ve V2) boyunca mavimsi hiperpigmentasyon ile karakterizedir. Ota nevüsü genellikle tek taraflı veya bazen iki taraflıdır. Morfoloji maküler (nadiren papüler veya nodüler), yamalı kahverengi, barut mavisi veya gri-siyah pigmentasyonlu ve mavi görünen daha derin lezyonlar olabilir. Maküller birleşir, kıllı değildir ve kenarları düzensizdir. Pigmentasyon gözler gibi deri dışı bölgeleri (konjonktiva, sklera, kornea ve uvea) etkileyebilir. Pigmentasyon ayrıca ağız boşluğunu ve burun mukozasını da etkileyebilir. İpsilateral yüz derisi ile birlikte konjonktiva ve skleranın gri-mavi hiperpigmentasyonu eşlik edebilir. Sıklıkla skleranın tutulduğu Ota nevüsünde göz içi basıncı artışı ve glokom gibi oküler komplikasyonlar gelişebilir. Kutanöz malign melanom ve uveal melanom gelişebilir.

5. TANI-AYIRICI TANI

Ota ve Ito nevüsünü doğrulayacak kesin bir tanısal test yoktur. Esas olarak klinik muayene ve öykü ile teşhis edilirler. Mongol lekeleri, ota benzeri akkiz bilateral maküller, melanoma metastazı, ekimoz, vasküler malformasyon, ilaç ilişkili hiperpigmentasyon, melasma ve oral melanotik maküllerden ayrımı yapılmalıdır.

6. TEDAVİ

Tedavi kozmetik amaçlarla ya da malign transformasyon varsa ona yönelik yapılır.

a. SİSTEMİK metastatik melanomada kemoterapi

b. DİĞER Lazerler, melanositleri yok ederek cilt lezyonlarının kozmetik tedavisinde kullanılabilir. Pulsed Q-anahtarlı lazer, Ota ve Ito nevüsleri için tercih edilen tedavi yöntemidir. Selektif fototermal ve fotomekanik yıkım ile dermal melanositleri ve melanofajları hedefler, böylece pigmentasyonu azaltır. Kimyasal peeling, dermabrazyon, elektrokoter veya kriyoterapi kozmetik için diğer tedavi yöntemleridir.

7. KLİNİK SEYİR VE PROGNOZ

Bir oftalmolog ve dermatolog tarafından glokom ve malign melanomun dışlanması için yıllık tarama yapılması önerilir.

B. DİĞER EDİNSEL PİGMENTE LEZYONLAR

POSTİNFLAMATUAR HİPERİGMENTASYON

1. TANIM

Postinflamatuvar hiperpigmentasyon (PIH), kutanöz inflamasyonu takiben gelişen reaktif bir hipermelanozdur.

2. EPİDEMİYOLOJİ

PIH, erkeklerde ve kadınlarda eşit insidansla her yaşta ortaya çıkar.

3. ETYOPATOGENEZ

PIH, endojen veya eksojen enflamatuar koşullara yanıt olarak melanin aşırı üretimi veya anormal salınımından kaynaklanır. Araşidonik asitin oksidasyonu ile başlar, inflamatuar yanıt sırasında

salınan sitokinler, reaktif oksijen ve nitrojen ürünleri, prostaglandinler ve lökotrienler melanositlerin çoğalması ve melanogenezi artırır.

4. KLİNİK ÖZELLİKLER

PIH deri enflamasyonuna sekonder ortaya çıkan asemptomatik hiperpigmente maküller ve yamalarla kendini gösterir. Epidermiste pigment birikimi açık-koyu kahverengi lezyonlara neden olurken, dermal PIH genellikle derinin daha koyu kahverengi veya mavi/gri renk değişikliği ile karakterize edilir.

Şekil 6. Postinflamatuar hiperpigmentasyon. Görselde karbondioksit lazer sonrasında komplikasyon olarak gelişen postinflamatuar hiperpigmentasyonun topikal güneşten koruyucu, C vitamini serum, hiyalüronik asit nemlendirici ve trombositten zengin plazma ile tedavi sürecinde açıldığını görmekteyiz.

Bu pigment değişimi tüm cilt tiplerinde gözlenebilmekle birlikte, derideki melanositlerin artan reaktivitesine bağlı olarak Fitzpatrick cilt tipleri IV-VI olan bireyleri daha sık etkiler. PIH in yaygın nedenleri arasında intrinsik faktörler (ekzema, akne, liken planus, psoriasis gibi) olduğu kadar eksternal faktörler (irritan kontakt dermatit, yanık sekelleri veya kimyasal peeling ve enerji bazlı cihazlar gibi dermatolojik prosedürler) de etkili olabilir.

Pigment konumundan bağımsız olarak, altta yatan durum yeterince kontrol edilmezse bu lezyonlar koyulaşabilir veya yayılabilir. Ultraviyole (UV) radyasyona maruz kalma da PIH'yi kötüleştirebilir.

5. TANI-AYIRICI TANI: PIH tanısında hikayede, inflamatuvar bir dermatoz sorgulaması yapılmalıdır. Ayırıcı tanıda aktinik liken planus, hipertiroidizm ile ilgili hiperpigmentasyon, ilaçlara bağlı hiperpigmentasyon, hiperpigmente liken planus, Ashy dermatosis(eritema diskromikum perstans), maküler amiloidoz ve akla gelmelidir

6. TEDAVİ

PIH tedavisinde ilk adım predispoze olabilecek inflamatuar durumun önlenmesi ve tedavisidir. Güneşten koruyucu giysiler (uzun kollu gömlekler, pantolonlar, geniş kenarlı şapkalar) ve güneşten koruma faktörü (SPF) 30 olan güneş kremi kullanarak UV ışınlarına maruz kalmaktan kaçınmak da PIH'nin kötüleşmesini önlemek için gereklidir.

PIH tedavisi için topikal ajanlar, kimyasal peeling ve enerji bazlı cihazlar dahil olmak üzere çeşitli

terapötik modaliteler mevcuttur. Tipik olarak, epidermal lezyonlar uygun tedavi ile birkaç ay içinde kaybolur. Dermal PIH'nin çözülmesi daha uzun sürer ve bazı durumlarda kalıcı olabilir.

Uygun tedaviyle bile hiperpigmentasyonun çözülmesi birkaç ay ila yıl sürebileceği göz önüne alındığında hastalar üzerinde derin bir psikolojik etkiye sahip olması ve birçok çalışmada yaşam kalitesinde azalma ile ilişkilendirilmiştir.

a. TOPİKAL

Hidrokinon tirozinaz enzimi için alternatif bir substrat görevi görerek melanogenezi inhibe eden, yaygın olarak kullanılan bir pigment giderici ajandır. Hidrokinon ayrıca DNA/RNA sentezinin inhibisyonuna neden olur, melanositlerin ve melanozomların yıkımına yol açar. Bu topikal ilaç, hiperpigmentasyon bozuklukları için altın standart tedavi olarak kabul edilir ve genellikle PIH için birinci basamak tedavi olarak kullanılır.

Retinoidler tretinoin %0. 1, adapelen

Azelaik asit

Kojik asit

Deoksiarbutin

Niasinamid

Askorbik asit

b. DİĞER

Lazer ve ışık bazlı tedaviler: q anahtarlı Nd: YAG lazer, IPL, modifiye Kligman, salisilik asit, TCA, glikolik asit

7. KLİNİK SEYİR VE PROGNOZ

Topikal ve prosedürel tedaviler, özellikle kombinasyon halinde kullanıldıklarında, PIH tedavisinde etkili ve iyi tolere edilmektedir. Tüm hastalara güneşten korunma önerilmelidir.

İLACA BAĞLI HİPERPİGMENTASYON

1. TANIM

İlaç kullanımına bağlı olarak ortaya çıkan ciltte koyu renk değişikliğidir.

2. EPİDEMİYOLOJİ

İlaca bağlı hiperpigmentasyonun, edinilmiş hiperpigmentasyon vakalarının %10 ila %20'sinden sorumlu olduğu tahmin edilmektedir.

3. ETYOPATOGENEZ

Dermal makrofajlar içerisinde pigment birikimi saptanmaktadır. Melanin birikimi, ilacın kendisinin birikimi, ilaç etkisi ile sentezlenen pigmentlerin birikimi, güneş maruziyetinin pigmentasyonu artırıcı etkisi sorumlu tutulmaktadır. Sorumlu ilaçlar Tablo 2'de özetlenmiştir.

Tablo 2. **İlaca bağlı** hiperpigmentasyon: sorumlu ilaçlar

Antibiyotikler	Tetrasiklin özellikle minosiklin kullanan hastaların %15 i (Tip 1 inflamasyon bölgelerinde mavi-siyah hiperpigmentasyon, Tip 2 normal deride en sık bacaklarda gri-mavi hiperpigmentasyon, Tip 3 güneşe maruz kalan alanlarda hiperpigmentasyon=kirli deri sendromu) Daha az sıklıkla doksisiklin Levofloksasin Polimiksin Rifampisine bağlı kırmızımsı hiperpigmentasyon Izoniazid pellegra ile ilişkili morumsu hiperpigmentasyon
Antimalaryaller	Hidroksiklorokin kutanöz ve oral mukoza hiperpigmentasyonuna neden olur. Kinakrin veya kinidin tırnaklarda veya burunda hiperpigmentasyon ile ilişkilidir.
Nonsteroid antiinflamatuar ilaçlar	Genellikle fix bir ilaç döküntüsü şeklinde hiperpigmente lezyonları tetikleyebilir. Parasetamol, salisilatlar, oksikam türevleri ve ibuprofen
Oral kontraseptifler	Oral kontraseptiflerle ilişkili dermatoz vakaların %66 sı melasmadır.
Antihipertansifler	ACE inhibitörleri, anjiyotensin reseptör blokörleri, kalsiyum kanal blokörleri, beta blokörler
Antikonvülzanlar	Karbamazepin, lamotrijin, valproik asit
Dapson	
Antidepresanlar	Trisiklik antidepresanlar imipramin, amitripitilin güneşe maruz kalan bölgelerde maviden barut grisine kadar değişen hiperpigmentasyona neden olabilir.
Antipsikotikler	Klorpromazin, güneşe maruz kalan bölgelerde, özellikle yüz ve ekstremitelerde menekşe veya metalik gri mor pigmentasyona neden olur. Mukoza zarları korunur, ancak pigmentasyon tırnakları ve gözün açıkta kalan kısımlarını etkileyebilir.

Ağır metaller	Gümüşe uzun süre maruz kalmanın neden olduğu cilt ve mukoza zarlarında mavi gri hiperpigmentasyon olan argyriayı içerir. Demir tuzlarının enjeksiyonu sıklıkla mavi griden kahverengiye değişen hiperpigmentasyon üretir.
Antiaritmikler	Amiodaron, güneşe maruz kalan bölgelerde geri dönüşümlü olmakla birlikte geri dönüşlü mavi-gri hiperpigmentasyona neden olur.
Antineoplastikler	Siklofosfamid, 5 florourasil, kapesitabin, bleomisin
Diğer ilaçlar	Antiretrovirallerden zidovudin tırnak hiperpigmentasyonu

4. KLİNİK ÖZELLİKLER

Ciltte görülen renk değişikliği edinseldir ve genellikle yavaş büyür ve sinsi bir şekilde yayılır, tedavinin başlamasından aylar veya yıllar sonra kötüleşir. Özellikle güneş gören alanları tutmaya eğilimlidir ve mukoza tutulumu (oral mukoza ve konjunktival mukoza) olabilir. Sitostatik tedavilerden bleomisine bağlı flagellat hiperpigmentasyon oldukça karakteristik bir döküntüye sebep olur. İlaca bağlı hiperpigmentasyonda tipik bir renk olmamakla birlikte kırmızı-sarı (klofazimin); gri veya mavi-gri gibi renk tonlarıyla alışılmadık bir mor olarak kendini gösterir (psikotropik ilaçlar, amiodaron veya metaller).

5. TANI-AYIRICI TANI

İlaca bağlı hiperpigmentasyonu teşhis etmek dermatolojik bir zorluktur. Deri ve deri dışı belirti ve semptomları araştırmak için kapsamlı bir öykü ve muayene gereklidir. İlaca bağlı hiperpigmentasyonla en yakından ilişkili bozukluklar olan endokrin ve metabolik bozuklukların neden olduğu hiperpigmentasyon ve idiyopatik kaynaklı hiperpigmentasyon ile ayırıcı tanı yapılmalıdır.

6. TEDAVİ

En önemli basamak sorumlu ajanın kesilmesi ve güneşten koruyucu kullanılmasıdır.

7. KLİNİK SEYİR VE PROGNOZ

Sorumlu ilacın kesilmesine rağmen bazı olgularda pigmentasyon kalıcı hale gelebilir. Lazer tedavisi bu olgularda kullanılabilir.

ERİTEMA DİSKRONİKUM PERSTANS

1. TANIM

Eritema diskromikum perstans (EDP), Fitzpatrick deri tipi III-V olan kişilerde gri veya mavi-kahverengi maküller veya yamalar ile karakterize bir pigmentasyon bozukluğudur.

2. EPİDEMİYOLOJİ

Kadınlarda daha sık görülen hastalık hayatın 1-3. dekatları arasında ortaya çıkar. En çok deri tipi koyu latin Amerikalılarda ortaya çıkar.

3. ETYOPATOGENEZ

Kesin etyolojisi bilinmemekle beraber melanositler ve bazal tabaka keratinositlerde hasar sonucu gelişen anormal immun yanıt sonrası ortaya çıktığı düşünülmektedir.

4. KLİNİK ÖZELLİKLER

Lezyonlar genellikle hem güneş gören hem de güneş görmeyen vücut bölgelerinde simetrik olarak dağılır. Gövde, ekstremiteler, boyun ve yüz dahil olmak üzere vücut alanları etkilenebilir. EDP, liken planus pigmentozus (LPP) gibi diğer bazı pigmentasyon bozukluklarına benzer şekilde ortaya çıkabilen ve bu nedenle teşhis ve tedavide zorluklarla sonuçlanabilen kronik ilerleyici bir hastalıktır. Aktif lezyonların çevresinde bazen anüler eritemli halo olabilir.

5. TANI-AYIRICI TANI

Pigmentasyonla giden diğer dermatolojik hastalıklardan özellikle liken planus pigmentosustan ayrımı yapılmalıdır.

6. TEDAVİ

1957 de hastalığın tanımlanmasından bu yana artan literatür bilgisine rağmen, hala hastalık için kalıcı bir biçimde etkili olan bir tedavisi yoktur. Hiperpigmentasyonla giden tüm hastalıklarda olduğu gibi güneşten koruyucu krem önerilmelidir. Tablo 3'de EDP tedavi seçenekleri verilmiştir

Tablo 3. EDP tedavi seçenekleri

TOPİKAL	Kortikosteroid (triamsinolon, klobetazol) Dapson Takrolimus Retinoidler
SİSTEMİK	Sistemik kortikosteroid Dapson İsotretinoin Klofazimin
DİĞER	Dar bant UVB

7. KLİNİK SEYİR VE PROGNOZ

Spontan remisyonlar izlenebilir ancak hastalık çoğunlukla yıllarca devam etmektedir.

Kaynaklar

1. Christian Praetorius, Richard A. Sturm and Eirikur Steingrimsson. Sun-induced freckling: ephelides and solar lentigines. Pigment Cell Melanoma Res. 27; 339–350 DOI: 10. 1111/pcmr. 12232 Volume 27, Issue 3, Pages 339–350

2. Bastiaens, M. , Ter Huurne, J. , Gruis, N. , Bergman, W. , Westendorp, R. , Vermeer, B. J. , and Bouwes Bavinck, J. N. (2001). The melano cortin-1-receptor gene is the major freckle gene. Hum. Mol. Genet. 10, 1701–1708.

3. Bataille, V. , Snieder, H. , Macgregor, A. J. , Sasieni, P. , and Spector, T. D. (2000). Genetics of risk factors for melanoma: an adult twin study of nevi and freckles. J. Natl Cancer Inst. 92, 457–463.

4. Bliss, J. M. , Ford, D. , Swerdlow, A. J. et al. (1995). Risk of cutaneous melanoma associated with pigmentation characteristics and freckling: systematic overview of 10 case-control studies. The International Melanoma Analysis Group (IMAGE). Int. J. Cancer 62, 367–376.

5. Derancourt, C. , Bourdon-Lanoy, E. , Grob, J. J. , Guillaume, J. C. , Bernard, P. , and Bastuji-Garin, S. (2007). Multiple large solar lentigos on the upper back as clinical markers of past severe sunburn: a case-control study. Dermatology 214,25–31.

6. Monestier, S. , Gaudy, C. , Gouvernet, J. , Richard, M. A. , and Grob, J. J. (2006). Multiple senile lentigos of the face, a skin ageing pattern resulting from a life excess of intermittent sun exposure in dark-skinned caucasians: a case-control study. Br. J. Dermatol. 154, 438–444.

7. Jacqueline McKesey, Andrea TovarGarza, Amit G. Pandya. Melasma Treatment: An EvidenceBased Review. American Journal of Clinical Dermatology doi:10. 1007/s40257-019-00488-w

8. Nicoleta Neagu, Claudio Conforti, Marina Agozzino et al. Melasma treatment: a systematic review. Journal of Dermatological Treatment DOI: 10. 1080/09546634. 2021. 1914313

9. Harini R. Bala, Senhong Lee, Celestine Wong et al. Oral Tranexamic Acid for the Treatment of Melasma: A Review. Dermatol Surg 2018;0:1–12 ·DOI: 10. 1097/DSS. 0000000000001518

10. Jessica Zarah Sugianto M. D. , Jonathan Scott Ralston M. D. , John S. Metcalf M. D et al. Blue Nevus & “Malignant Blue Nevus:” A Concise Review. Seminars in Diagnostic Pathology. DOI: 10. 1053/j. semdp. 2016. 04. 006

11. Alster TS, Williams CM. Treatment of nevus of Ota by the Q-switched alexandrite laser. Dermatol Surg. 1995 Jul;21(7):592-6.

12. Huang WH, Wang HW, Sun QN, Jin HZ, Liu YH, Ma DL, Zuo YG, Zheng HY, Wan K, Jing Q, Zhao YL. A new classification of nevus of Ota. Chin Med J (Engl). 2013 Oct;126(20):3910-4.

13. Bridget P. Kaufman, Taulun Aman, Andrew F. Alexis. Postinflammatory Hyperpigmentation: Epidemiology, Clinical Presentation, Pathogenesis and Treatment. Am J Clin Dermatol DOI: 10. 1007/s40257-017-0333-6

14. Rosa M. Gime´nez García and Sergio Carrasco Molina. Drug-Induced Hyperpigmentation: Review and Case Series. J Am Board Fam Med. July–August 2019 Vol. 32 No. 4.

15. N. Leung, M. Oliveira, M. A. Selim et al. Erythema dyschromicum perstans: A case report and systematic review of histologic presentation and treatment. International Journal of Women Dermatology. DOI 10. 1016/j. ijwd. 2018. 08. 003

BÖLÜM 11

ORAL MUKOZANIN SIK GÖRÜLEN ENFLAMATUVAR VE PREMALİGN HASTALIKLARI

1. **Liken Planus**
2. **Eritema Multiforme-SJS,TEN**
3. **Otoimmun Vezikülobüllöz Hastalıklar** (PV, MMP, paraneoplastik pemfigus)
4. **Aftöz Stomatitler**
5. **Oral Mukozanın Premalign Hastalıkları**

TÜRK TABİPLERİ BİRLİĞİ

BURSA TABİP ODASI

ORAL LİKEN PLANUS

Prof. Dr. Can CEYLAN[1]

1. **Tanım:** Liken planus (LP), deri, mukoza, saç ve tırnakları etkileyen kronik mukokutanöz bir hastalıktır. Oral liken planus (OLP), kutanöz likene kıyasla 8 kat daha sık görülmektedir. Yine kutanöz likene göre daha progressif ve tedaviye daha dirençli olma özelliği gösterir.

2. **Epidemiyoloji:** Hastalık prevalansı %1-2'dir. Kadın/erkek oranı 2-4/1. Ortalama görülme yaşı 40-60 arasında değişmektedir. Hastaların %85'i sadece oral, %15 kadarı ise kadınlarda daha fazla olmak üzere oral lezyonlara genital tutulum eşlik eder.

3. **Etiyopatogenez:**

   a. Psikosomatik faktörler: Olguların çoğunda tetikleyici faktör olarak ön plana çıkmaktadır.

   b. Enfeksiyöz faktörler: Literatürde suçlanan enfeksiyöz faktörler; Hepatit C virüs (HCV), Helicobacter pylori (HP), kandida, Human Herpes Virus (HHV), Human Papilloma Virus (HPV),, Ebstein Barr virüs (EBV), Citomegalovirüs (CMV) şeklinde sıralanabilir. OLP'li hastalarda subepitelyal bölgede HCV-spesifik T lenfositlerinin (CD4,CD8) ve HCV RNA'sının yerleştiğinin gösterilmesi enfeksiyöz faktörler arasında HCV/OLP ilişkisini ön plana çıkarmaktadır.

   c. Otoimmun: OLP'nin bilier siroz, kronik aktif hepatit ve kolitis ülserosa ile birlikteliği otoimmun etiyolojiyi desteklemektedir.

   d. Paraneoplastik: Meme karsinomu, metastatik adenokarsinom le birlikte görülebilmesi OLP'nin paraneoplastik olarak ortaya çıkabileceğini düşündürmektedir.

   ***Greenspan sendromu**:* OLP'nin, diabetes mellitus ve hipertansiyon ile birlikte görülmesi Greenspan sendromu olarak bilinmektedir.

   OLP patogenezinde, sitotoksik CD8 + T lenfositlerineoral mukoza epiteli bazal hücrelerinde apopitoza yol açması sözkonusudur.

4. **Klinik Özellikler**

   Lezyon yerleşimi sıklık sırasıyla bukkal, dil, gingiva, damak, dudak ve ağız tabanı şeklindedir. Klinik lezyon morfolojisi retiküler, eritematöz/atrofik, eroziv(ülseratif), plak, pigmente, büllöz olmak üzere farklı şekillerde kendini gösterebilmektedir.

   a. Retiküler tip: En sık görülen varyasyondur. Bunlar; **dantel ya da balık ağı tarzı yapılanma gösteren keratotik Wickham çizgileridir.**

   b. Eritematöz/atrofik tip: Sıklıkla gingivaları tutarak deskuamatif gingivit tablosuna yol açar.

   c. Eroziv/ülseratif tip: Malign dönüşüm açısından risklidir, izlem ve kuşkulu durumlarda biyopsi alınması gerekir.

   d. Plak tipi: Lökoplaki tarzında yapılanma gösterir. Dil dorsumu ya da bukkal mukozada görülür.

   Semptomatik açıdan, retiküler ve pigmente tipler asemptomatiktir. Diğer formlar ise hastada sübjektif yakınmalara yol açtığından tedavi gerektirir. Eroziv ya da ülseratif lezyonlarda düşükte olsa malign dönüşüm riski göz önünde tutulmalıdır.

5. **Tanı**

   Karakteristik lezyon morfolojisi genellikle tanı koymak için yeterlidir. Kuşkulu durumlarda kesin tanı için ya da malign dönüşüm riskini dışlamak için biyopsi alınması gerekebilir. Yine lezyonda malignite

1. Ege Üniversitesi Tıp Fakültesi Deri ve Zührevi Hastalıklar AD, İzmir

kuşkusu varlığında toluidin-blue boyama yöntemi uygun biyopsi yerinin belirlenmesinde yardımcı olabilir.

Klasik Histopatolojik değişiklikler:

1. Retelerde testere dişi görünümü (bazal tabakada hidropik dejenerasyonuna bağlı)
2. Papiller dermiste band tarzında lenfositik infiltrasyon
3. Keratinosit dejenerasyonuna bağlı eosinofilik kolloid cisimcikler

Direkt immunfloresan incelemede Ig ve kompleman birikimi gözlenmez. Bazen BM tabasında lineer tarzda fibrinojen ya da fibrin birikimi görülebilir.

6. Ayırıcı tanı:

OLP ayırıcı tanısında özellikle liken planus-like (likenoid) lezyonların dikkate alınması gerekir. Bunlar; oral likenoid kontakt lezyonlar (alerjik kontakt stomatit-tip 4 reaksiyon. örn:amalgam dolgu), likenoid ilaç reaksiyonları (ACE inhibitörleri, NSAİİ, antidiyabetik kullanımı) ve graft-versus-host likenoid lezyonlar olmak üzere üç şekilde ortaya çıkabilmektedir.

Eritematöz/atrofik tipte OLP lezyonlarının, deskuamatif gingivit nedeniyle pemfigus ve müköz membran pemfigoidinden ayırımının yapılması gerekir. Plak tipi OLP lezyonları, periferindeki retiküler likenoid görünüm yardımıyla lökoplaki lezyonlarından klinik olarak ayrılabilir.

7. Tedavi

OLP tedavisini; genel önlemler, topikal ve sistemik medikal tedavi olarak planlamak gerekir.

OLP tedavisinde köbnerizasyon nedeniyle hastanın diyetinin; tuzlu, baharatlı, asidik gıda eliminasyonu şeklinde düzenlenmesi gerekir. Dental protezlerin mekanik travmanın önlenmesi açısından gözden geçirilmesi ya da değiştirilmesi gerekebilir. Oral hijyenin sağlanması açısından alkolsüz klorhexidin içeren gargaralar kullanılabilir. Oral likenoid lezyon varlığında amalgam dolgu değişimi gerekebilir.

Tedavide ilk seçenek topikal kortikosterodli ajanlar (triamsinolon, klobetazol, betametazon) dır. Oral mukoza, deriye göre sekonder atrofi açısından daha dirençlidir. Eroziv, ülseratif ya da yaygın lezyonlu hastalarda sistemik kortikosteroid kullanımı gerekli olabilir.

OLP'de kortikosteroid dışı tedavi seçenekleri:

Retinoidler (topikal ve sistemik-30 mg/gün),

Kalsinörin inhibitörleri: siklosporin (topikal, sistemik), Takrolimus ve pimekrolimus (topikal), Antimalaryal: klorokin,hidroksiklorokin 200-400 mg/g,

Azathioprine 1-2 mg/kg/g, dapsone (diamino-diphenyl sulfone).

Kaynaklar

1. Canto AM, Muller H, Freitas RR, Santos PS. Oral lichen planus (OLP): Clinical and complementary diagnosis. An Bras Dermatol 2010;85:669-75.
2. Sousa FA, Rosa LE. Oral lichen planus: Clinical and histopathological considerations. Braz J Otorhinolaryngol 2008;74:284-92.
3. Lavanya N, Jayanthi P, Rao UK, Ranganathan K. Oral lichen planus: An update on pathogenesis

and treatment. J Oral Maxillofac Pathol 2011;15:127-32.

4. Rhodus NL, Myers S, Kaimal S. Diagnosis and management of oral lichen planus. Northwest Dent 2003;82:17-9.

5. Sharma A, Białynicki-Birula R, Schwartz RA, Janniger CK. Lichen planus: An update and review. Cutis 2012;90:17-23.

6. Le Cleach L, Chosidow O. Clinical practice. Lichen planus. N Engl J Med 2012;366:723-32.

7. Edwards PC, Kelsch R. Oral lichen planus: Clinical presentation and management. J Can Dent Assoc 2002;68:494-9.

8. Ismail SB, Kumar SK, Zain RB. Oral lichen planus and lichenoid reactions; Etiopathogenesis, diagnosis, management and malignant transformation. J Oral Sci 2007;49:89-106.

TÜRK TABİPLERİ BİRLİĞİ

BURSA TABİP ODASI

ERİTEMA MULTİFORME GRUBU HASTALIKLAR

Prof. Dr. Can CEYLAN[1]

1. **Giriş :** Eritema multiforme (EM), yaygın olarak herpes simpleks virüsü (HSV) enfeksiyonu ve bazı ilaçların kullanımını ile ilişkili akut, immün aracılı, mukokutanöz bir durumdur. Bazen oral, genital veya oküler mukozal erozyonların veya bunların bir kombinasyonunun eşlik ettiği, akral olarak dağılmış, konsantrik renk değişimine sahip belirgin hedef tahtası görünümlü lezyonlarla karakterizedir. Mukoza tutulumu olan eritema multiforme; majör eritema multiforme olarak adlandırılır; mukozal hastalık yokluğunda EM, eritema multiforme minör olarak adlandırılır. EM genellikle kendi kendini sınırlayıcı olsa da, yıllar boyunca sık ataklar bir hasta alt grubunda tekrarlayan hastalığa yol açabilir. Yakın zamana kadar EM'nin, EM majör, Stevens-Johnson sendromu (SJS) ve toksik epidermal nekroliz dahil olmak üzere bir hastalık yelpazesini temsil ettiği düşünülüyordu. Bununla birlikte, EM majör ve SJS'nin benzer mukozal erozyonlarla ancak farklı kutanöz lezyonlarla ortaya çıkan ayrı, farklı bozukluklar olduğuna ilişkin kanıtlar sağlanmıştır.

2. **Epidemiyoloji:** EM insidansı kesin olarak bilinmemektedir; ancak, %1'den çok daha az ama muhtemelen %0,01'den büyük olduğu varsayılmaktadır. Ağırlıklı olarak genç erişkinlerde, hafif bir kadın üstünlüğüyle ve ırksal tercih olmaksızın ortaya çıkar.

3. **Etiyopatogenez:** Literatürde, çok sayıda faktör EM gelişimiyle ilişkilendirilmiştir. Bunlar arasında enfeksiyonlar, ilaç kullanımı, malignite, otoimmün hastalık, radyasyon, bağışıklama ve menstrüasyon yer alır. Bu faktörlerden enfeksiyon, vakaların yaklaşık %90'ını temsil eder ve en yaygın sorumlu ajan HSV'dir. HSV tip 1 en sık ilişkili neden olsa da, HSV tip 2 de EM'yi indükleyebilir. EM ile belgelenmiş, net bir ilişkisi olan, iyi bilinen bir diğer enfeksiyöz ajan da, Mycoplasma pneumoniae'dir. Bu bakterinin çocuklarda EM gelişiminde özel bir önemi olduğu görülmektedir. İlaca bağlı EM, vakaların %10'undan daha azında rapor edilmiştir. Çok sayıda ilaç tanımlanmış olmasına rağmen, en yaygın hastalığa neden olan ilaçlar nonsteroidal anti-inflamatuar ilaçlar, sülfonamidler, antiepileptikler ve antibiyotiklerdir. EM'li hastalarda, HLA-B35, HLA-B6, HLA-DQB1,HLA-DR5320 alelleri ile bağlantılı olarak hastalığa genetik yatkınlığın arttığına dair raporlar mevcuttur. Tablo 1'de EM nedenleri özetlenmiştir

Tablo 1. Eritema Multiforme Sebepleri

ERİTEMA MULTİFORME ALT TİPİ	EN YAYGIN SEBEPLER
İZOLE	infeksiyonlar: *HSV, Myc. pneumonia* İlaçlar: *NSAİİ, Sulfonamides, Antiepileptics Antibiotics*
REKÜRRAN	İnfeksiyonlar: HSV Myc. Pneumonia, Hepatitis C Vulvovajinal kandidiasis Kompleks aftlar Polimorf ışık erüpsiyonu Menstrüasyon Oral benzoik asit alımı
PERSİSTAN	İnfeksiyonlar: HSV, Epstein–Barr virüs, Hepatitis C virüs, Influenza virus İnflamatuar barsak hastalığı Malignite

1. Ege Üniversitesi Tıp Fakültesi Deri ve Zührevi Hastalıklar AD, İzmir

a. Rekürran (Tekrarlayıcı) Eritema Multiforme

EM'nin yıllar boyunca sık görülmesi tekrarlayan eritema multiforme olarak bilinir. Durumu bu alt gruba uyan hastalarda, araştırma çalışmaları yılda ortalama altı EM atağı ve ortalama hastalık süresinin 6-10 yıl olduğunu göstermiştir. Tekrarlayan EM, birden çok faktöre bağlanmıştır. Önceki çalışmalar, tekrarlayan EM vakalarının tahmini %100'ünün HSV enfeksiyonundan kaynaklandığını bildirmiştir. Tekrarlanan M. pneumoniae enfeksiyonları, hepatit C, vulvovajinal kandidiyazis, menstrüasyon, kompleks aftoz ve yüksek gıda koruyucu (benzoik asit) alımı, tekrarlayan EM ile ilişkili olduğu düşünülen diğer klinik durumlardır.

b. Persistan (Kalıcı) Eritema Multiforme

Kesintisiz tipik ve atipik lezyonların sürekli olarak ortaya çıkmasıyla karakterize nadir bir EM varyantı, persistan eritema multiforme olarak adlandırılır. Bu antitenin lezyonları tipik olarak papülonekrotik veya büllöz yaygın lezyonlardır. Kalıcı EM tanısı için mukozal tutulum gerekli değildir. Kalıcı EM vakaları tıp literatüründe nadirdir. HSV, Epstein-Barr virüsü, hepatit C virüsü, grip virüsü ve sitomegalovirüs gibi viral enfeksiyonlarla ilişkiler bildirilmiştir. Ek olarak, inflamatuar barsak hastalığı ve çeşitli neoplazmalar ile ilişkiler bildirilmiştir17 (Tablo 1)

c. Patogenez: Tekrarlayan bir HSV enfeksiyonundan birkaç gün sonra virüs kanda bulunur. Virüs daha sonra makrofajlar ve kutanöz lenfosit antijenine sahip CD34+ Langerhans hücre progenitörleri gibi dolaşımdaki periferik kan mononükleer hücreleri tarafından fagositoza uğrar. Ardından, yutulan HSV DNA'sı, parçalanmış viral DNA'nın keratinositlere aktarıldığı epidermise taşınır. E-cadherin ekspresyonunun yukarı regülasyonu, Langerhans hücrelerini içeren HSV'nin endotelyal hücrelere bağlanmasını arttırır. Ek olarak, endotelyal hücreler üzerindeki adezyon molekülü yukarı regülasyonu, dermal inflamatuar yanıttan sorumludur.

Herpes simpleks virüsü pol DNA, bazal keratinosit ve alt dikenli hücre katmanlarında bulunur. Viral pol geni dahil olmak üzere viral DNA fragmanlarının keratinosit tabakasında ekspresyonu, HSV'ye özgü CD4+ T helper 1 (TH1) hücrelerinin aktivasyonuna yol açar. Bu virüse özgü yanıt ayrıca interferon-gama (IFN-gama) gibi efektör sitokinler üretir. IFN-gama'nın salınması, otoreaktif T hücreleri yoluyla spesifik olmayan bir inflamatuar amplifikasyona yol açar. Bu hücreler ve sitokinler, EM'de görülen patolojik bulgulardan sorumludur. HSV ile ilişkili EM'de efektör sitokin IFN-gama olmasına rağmen, ilaca bağlı eritema multiforme vakaları, epidermal yıkıma neden olan tümör nekroz faktör-a (TNF-a), perforin ve granzim B ile ilişkilidir.

3. Klinik Özellikler: Çoğu EM vakasında halsizlik, ateş ve miyalji gibi prodromal semptomlar belirgin değildir. Ancak mukozal tutulumun eşlik ettiği EM olgularında prodromal semptomlar sıktır. Genel olarak, prodromal semptomlar EM başlangıcından bir hafta veya daha önce ortaya çıkar.

EM'nin en erken lezyonları genellikle yuvarlak, eritemli, böcek ısırıklarına veya papüler ürtikere benzeyebilen beyazlama alanlarıyla çevrili ödematöz papüllerdir. Bu papüller büyüyebilir ve morfolojik özelliklerinde ve renginde eşmerkezli değişiklikler geliştirerek EM'nin iyi bilinen targetoid lezyonlarına neden olabilir. Targetoid lezyonun morfolojik özellikleri, koyu renkli bir alan veya kabarcık olarak görünebilen epidermal nekrozun merkezi bir bölümünü içerir. Santral bölümün hemen dışında koyu kırmızı, inflamatuvar bir bölge vardır ve etrafı daha açık renkli ödematöz bir halka ile çevrilidir. EM'li hastalar ayrıca atipik lezyonlarla da ortaya çıkabilir.

a. Lezyon dağılımı

Klasik EM'de lezyonlar en sık akral ekstremitelerde simetrik olarak dağılır ve ekstansör yüzeylere eğilim gösterir. Lezyonlar nihayetinde merkezcil bir tarzda yayılabilmesine rağmen, gövde genellikle ekstremitelerden çok daha az etkilenir. Çoğu durumda, palmoplantar tutulumun olması alışılmadık bir durum değildir.

Fiziksel travma ve güneş yanığı alanlarında EM lezyonlarının tercihli görünümü, sırasıyla izomorfik bir fenomeni ve bir foto vurgulamayı düşündürür. Son olarak lezyonların dirsek ve diz çevresinde

gruplaşması ve tırnak kıvrımlarında ödem EM'de görülebilen diğer özelliklerdir.

b. Mukozal tutulum

EM'de mukozal lezyonların sıklığı %25-60 olarak tahmin edilmiştir. Mukozal tutulum genellikle deri tutulumu ile eş zamanlı olarak ortaya çıkar, ancak deri lezyonlarının başlangıcından birkaç gün önce veya sonra gelişebilir. Nadiren, hastalar cilt tutulumu olmadan mukozal lezyonlarla da başvurabilir.

EM'de en sık tutulan mukoza, hastaların %70'inde tutulabilen oral mukozadır. Genellikle labial mukoza, bukkal mukoza, yapışık olmayan dişeti ve vermilyon tutulumu görülür. Lezyonlar başlangıçta biraz ödemli eritem olarak ortaya çıkar ve psödomembran oluşumu ile yüzeysel erozyonlara ilerler. Lezyonlar en sık oral mukozayı etkilese de oküler, genital, üst solunum veya faringeal mukoza da tutulabilir.

c. Prognoz

Klasik EM kendi kendini sınırlayan bir deri hastalığıdır. Bununla birlikte, bazı hastalarda yıllar içinde sık epizotlar (tekrarlayan EM) görülür ve nadiren diğerlerinde sürekli kesintisiz hastalık (persistan EM) gelişebilir. EM lezyonları tipik olarak 3-5 gün içinde ortaya çıkar ve 1-2 hafta içinde düzelir. Hastalığın başlangıcından iyileşmeye kadar geçen süre 4 haftadır. Bununla birlikte, mukozal tutulumlu şiddetli EM vakalarında, iyileşme altı haftaya kadar sürebilir. Deride kaşıntı ve yanma, el ve ayaklarda şişme, mukozal erozyonların neden olduğu ağrı, yetersiz oral ve sıvı alımı EM'de önemli morbidite nedenleridir. Deri lezyonları skarlaşmaya yol açmasa da, sonuçta ortaya çıkan bir enflamasyon sonrası hiperpigmentasyon, hastalık düzeldikten sonra aylarca devam edebilir. Oküler mukoza tutulumu olan hastalarda keratit, konjonktival skar, üveit veya kalıcı görme bozukluğu olabilir. Pnömoniye yol açan özofagus striktürleri ve üst solunum yolu erozyonları ile özofajit nadir, ciddi komplikasyonlardır.

d. Laboratuvar bulguları

Mevcut hiçbir tanısal laboratuvar testi EM tanısı koymaya yardımcı olmaz. Artan eritrosit sedimantasyon hızı, beyaz küre sayısı ve karaciğer enzim seviyeleri gibi laboratuvar anormallikleri ciddi hastalık vakalarında görülebilir. Bir serum antinükleer antikor (ANA) testi, kutanöz lupus eritematozun (Rowell sendromu) söz konusu olduğu durumlarda yardımcı olabilir.

e. Histopatolojik özellikler

EM lezyonlarının histopatolojik özellikleri, benzer klinik prezentasyona sahip olabilecek diğer hastalıklardan EM'yi ayırt etmede yararlı olabilir. Bu tür testlerde, mukozal EM ve kutanöz EM benzer patolojik özelliklere sahiptir. Patolojik bulgular bazal epidermal hücrelerin likefaksiyon dejenerasyonu ile nekrotik keratinositleri ve lenfosit ekzositozunu içerir. Bazı durumlarda, yaygın bazal hücreli vakuolar dejenerasyona ikincil olarak subepidermal ayrılmalar ve vezikülasyon gelişebilir. Likenoid bir modelde hafif ila orta dereceli lenfohistiyositik infiltrat dermo-epidermal bileşkeyi gizleyebilir. Bir dermal infiltrat tipik olarak yüzeysel ve orta dermal damarları çevreleyen lenfohistiyositik infiltrat gösterir.

Eritema multiforme, çeşitli histolojik özelliklerin baskınlığına göre epidermal, dermal ve miks alt tiplere ayrılabilir. Papiller dermal ödem, vasküler dilatasyon ve perivasküler mononükleer hücre infiltratları gibi dermal değişiklikler, en erken papüllerde ve lezyonların periferik kısımlarından alınan biyopsilerde daha belirgindir. Nekroz gibi epidermal değişiklikler, evrim geçiren lezyonlarda daha belirgin bir şekilde görülür ve tam olarak targetoid lezyonların ve kabarcıkların koyu renkli orta kısmında gelişir.

EM'de direkt immünofloresan (DİF)'in amacı, EM'de DIF bulguları genellikle nonspesifik olduğundan ayırıcı tanıda düşünülen diğer hastalıkların bulgularını dışlamak içindir. Muhtemel bulgular, dermo-epidermal bileşkede ve yüzeysel kan damarlarında C3 ve immünoglobulin M'nin (IgM) granüler birikimini şeklindedir. Ayrıca epidermal nekroz bölgelerinde fokal epidermal hücrelerin homojen C3

ve IgM boyanması görülebilir.

f. EM'de malignite

Malignite ile ilişkili EM nadir olmasına rağmen, lösemiler ve lenfomalar gibi altta yatan hematolojik kanserleri olan hastalarda tanımlanmıştır. Persistan EM'li veya tedaviye yanıt vermeyen EM'li hastalarda gastrik adenokarsinom, renal hücreli karsinom ve ekstrahepatik kolanjiokarsinom gibi solid organ kanserleri bildirilmiştir.

g. EM genel değerlendirme

EM tanısı için spesifik objektif belirteçler veya kriterler gerekli değildir. Tanı için önemli ipuçları klinik öykü ve klinik bulgulardır. Hasta öyküsünün önemli bileşenleri şunları içerir: (i) akut, kendi kendini sınırlayan veya epizodik bir seyir; (ii) HSV veya M. pneumoniae enfeksiyonu gibi ilişkili enfeksiyonların belirti ve semptomları ve (iii) yeni ilaç kullanım öyküsü.

Teşhise yönelik klinik ipuçları, targetoid lezyonların, kabarık atipik papüllerin veya mukozal tutulumun veya bunların bir kombinasyonunun varlığını içerir. EM'nin spesifik DIF bulguları olmamasına rağmen, perilezyonel deride bir DIF çalışması yapmak, ayırıcı tanıda düşünülürse otoimmün büllöz hastalığı ekarte edebilir. EM'nin en yaygın nedeni HSV enfeksiyonu olduğundan, EM'li her hasta altta yatan bu enfeksiyon açısından değerlendirilmelidir. HSV enfeksiyonu için şüpheli deri ve mukozal lezyonlarından, Tzanck smear, PCR çalışmaları veya viral kültür yoluyla virüsün varlığını doğrulamak için örnek alınmalıdır.

Tekrarlayan HSV enfeksiyonları, tekrarlayan EM ile ilişkilendirilmiştir. İdiyopatik EM'li hastalarda subklinik HSV enfeksiyonu olabilir. Bu durumlarda, deri biyopsi örneklerinde PCR ile HSV DNA'sı saptanabilir. HSV için serolojik değerlendirme, HSV ile ilişkili vakaların dışlanmasına yardımcı olacaktır.

EM'nin en sık ikinci enfeksiyöz nedeni olan M. pneumoniae enfeksiyonu, solunum semptomları olan hastalarda düşünülmelidir. Bu enfeksiyon için değerlendirme bir göğüs radyografisini, boğaz süürüntülerinin PCR testini ve M. pneumoniae için serolojik testleri içermelidir. Genellikle tanı, IgM antikorlarının varlığı veya IgG antikorlarında iki kattan fazla artış ile doğrulanır.

Kalıcı EM'ye düşük serum kompleman düzeylerinin eşlik ettiği bildirilmiştir. Bu nedenle serum kompleman seviyeleri kontrol edilmelidir. Malignite ilişkili EM nadir olmasına rağmen, malignite en sık olarak kalıcı veya idiyopatik tekrarlayan EM'de ortaya çıkar.

Son olarak, zayıf oral alımı kötü, şiddetli mukozal EM vakaları, ağrı yönetimi ve sıvı ve elektrolitlerin yakından izlenmesi için hastanede yatarak tedaviyi gerektirebilir. Ciddi EM vakalarında eritrosit sedimantasyon hızı, lökosit sayısı ve karaciğer fonksiyon enzimleri kontrol edilmelidir.

4. Ayırıcı tanı: Klinik özellikler ve hasta öyküsü, EM tanısı koymada en uygun bilgileri sağlamaktadır. Ancak ayırıcı tanıda diğer durumlar da göz önünde bulundurulmalıdır. Hızlı teşhis önemlidir, çünkü ayırıcı tanıda dikkate alınan diğer bazı hastalıkların yaşamı tehdit eden komplikasyonlarının gelişmesini önlemek için acil tedavi gerekebilir. EM taklitçileri arasında ürtiker, SJS, fix ilaç erüpsiyonu, büllöz pemfigoid, paraneoplastik pemfigus (PNP), Sweet sendromu, Rowell sendromu ve polimorf ışık erüpsiyonu bulunur.

Ürtiker, tipik olarak kaşıntılı olan kabarma ve parlama reaksiyonu ile karakterize yaygın bir deri lezyonudur. Lezyonun sabitlendiği ve tüm lezyonların hastalığın ilk 72 saati içinde ortaya çıktığı EM'den farklı olarak, her ürtikeryal lezyon geçicidir, 24 saatten kısa sürer ve her gün yeni lezyonlar ortaya çıkabilir. Lezyonlar, sınırlı, ödematöz ve eritematöz görünümdedir ve EM'de görülen nekrotik veya büllöz merkezden farklı olarak merkezi bir eritem veya normal deri bölgesine sahiptir. Ürtikerli hastalarda, yaygın olarak anjiyoödem olarak adlandırılan eşlik eden mukozal ödem olabilir. Histolojik olarak ürtikerde; lenfositler, eozinofiller, mast hücreleri ve nadiren nötrofillerden oluşan hafif perivasküler ve interstisyel inflamasyon ile yüzeysel dermal ödem görülür. Bununla birlikte,

EM'den farklı olarak, epidermal değişiklikler belirgin şekilde yoktur.

Stevens-Johnson sendromu ve EM, benzer mukozal erozyonlar, ancak farklı kutanöz hastalık paternleri gösteren iki ayrı hastalıktır. İlki, yaygın eritematöz veya purpurik maküller veya EM'dekilerden farklı olarak maküler olan atipik targetoid lezyonlarla karakterizedir. Ayrıca SJS tipik olarak gövdede daha belirgindir ve distale doğru yayılırken, EM klasik olarak akral baskınlık gösterir. İlaçlar SJS'nin en sık nedenidir ve şüpheli neden olan ilaçların acilen kesilmesi zorunludur. Stevens-Johnson sendromu, Ek olarak, yapısal semptomlar sıklıkla SJS'ye eşlik eder; bu nedenle, yaşamı tehdit eden komplikasyon olasılığı ve toksik epidermal nekrolize ilerleme riski nedeniyle hızlı tanı önemlidir.

Büllöz pemfigoid, ürtiker, eritematöz plaklar ve mukozal tutulumla ilişkili olabilecek gergin büllerin ortaya çıkmasıyla dikkat çeken kronik, otoimmün bir bül hastalığıdır. EM'den farklı olarak, histopatolojik testler eozinofilik spongioz veya çok sayıda eozinofil içeren subepidermal bül gösterir. DIF, IgG ve C3 lineer bazal membran bölgesi birikimi için pozitiftir. Daha ileri araştırmalar, EM'de bulunmayan BP180 ve BP230 antikorlarının varlığını ortaya koyabilir. Son olarak, büllöz pemfigoidde, insan derisi veya maymun yemek borusu üzerindeki indirekt DIF, antibazal membran IgG antikorlarının varlığını gösterir ve salt-split immünofloresan inceleme tipik olarak bir epidermal model gösterir.

Paraneoplastik pemfigus, belirgin veya gizli bir malignite, özellikle lenfoma ve Castleman hastalığı ile ilişkili polimorf kabarcıklı döküntü ile şiddetli ve inatçı oral mukozit ile karakterizedir. Eritema multiforme akut, kendi kendini sınırlayan, epizodik bir seyir gösterir; PNP sinsi başlangıçlıdır ve seyri kroniktir. Arayüz dermatit değişiklikleri hem EM hem de PNP'de görülse de, PNP için histopatolojik testler EM'de görülmeyen akantoliz gösterir. Hücre yüzeyi IgG birikimi direkt immünofloresans incelemede PNP'de görülürken, EM'de yoktur. Son olarak, desmoglein 1 ve desmoglein 3 antikorları ve antiplakin antikorları, PNP'li hastalarda gösterilebilir ancak EM'de yoktur

Sweet sendromu, üst solunum yolu veya gastrointestinal sistem enfeksiyonu ile ilişkili olabilen akut nötrofilik bir dermatozdur. Ek olarak, tanı konmamış veya nükseden hematolojik malignite veya solid tümörle ilişkili kutanöz paraneoplastik bir sendrom olarak da ortaya çıkabilir. Sendromun klinik özellikleri EM'dekine benzer ve ödematöz, eritematöz plakları içerir, ancak Sweet sendromu olan hastalar daha hasta görünme eğilimindedir. Histopatolojik testlerde, Sweet sendromlu hastalar, EM'de görülmeyen belirgin dermal ödem ile yoğun bir nötrofilik infiltrat gösterir.

Rowell sendromu, lupus eritematozus lezyonları ve EM benzeri lezyonların varlığı ile karakterize edilen nadir bir klinik hastalıktır. Klasik EM'den farklı olarak, Rowell sendromlu hastalarda lupus eritematozus tipi lezyonlar (diskoid, subakut kütanöz veya akut kütanöz lupus eritematozus) ve ayrıca chilblainler olabilir. Bir DIF çalışması, Rowell sendromunda klasik EM'de görülmeyen çoklu immünoglobulin konjugatlarının ve kompleman bileşenlerinin sürekli granüler birikimini gösterebilir. Antinükleer antikorlar benekli bir model gösterir ve daha ileri araştırmalar, pozitif bir romatoid faktör ve anti-Ro ve anti-La antikorlarının varlığını gösterebilir.

Polimorf ışık erüpsiyonu (PIE), tekrarlayan papülovezikül̈ler ve plakların gelişimi ile tekrarlayan EM lezyonlarını taklit edebilir. PIE'deki histopatolojik bulgular EM'dekilere benzer olabilir, ancak PIE'deki birincil histopatolojik testler, başlıca lenfositlerden oluşan yüzeysel ve derin perivasküler infiltrat ile dermal ödem gösterir. EM'de gösterilen arayüz reaksiyon modeli, PIE'da nadiren görülür. Tekrarlayan EM vakalarının çoğundan farklı olarak PIE, önceki bir HSV enfeksiyonu ile değil, bunun yerine önceki ultraviyole radyasyona maruz kalma ile ilişkilidir.

Kutanöz küçük damar vasküliti (özellikle ürtikeryal vaskülit ve çocukluk çağı Henoch-Schönlein purpurası), EM lezyonlarını taklit edebilen ürtikeryal veya targetoid lezyonlarla da ortaya çıkabilir. DIF mikroskopisinin yanı sıra lökositoklastik vaskülitin klasik değişikliklerini gösteren rutin histopatolojik özellikler, bu antiteyi EM'den kolayca ayırt edebilir.

5. **Eritema Multiforme Tedavisi:** EM tedavisinde önemli bir unsur, tüm tetikleyici faktörlerin

kesilmesidir. İlaca bağlı EM vakalarında, bu, rahatsız edici ilacın uygulanmasının durdurulmasını gerektirir. Ek olarak, hastalık yönetimi; mukozal hastalığın varlığı, tekrarlayan hastalığın gelişimi ve genel hastalık şiddeti gibi diğer faktörlere bağlıdır.

a. Akut EM

Akut EM en yaygın olarak HSV enfeksiyonundan önce gelir. Enfeksiyondan hastalığın başlangıcına kadar geçen ortalama süre sekiz gündür. Birkaç çalışma, tam gelişmiş post-herpetik EM'nin tedavisi için anti-HSV ilaçlarının uygulanmasının, bu kendi kendini sınırlayan bozukluğun klinik seyrini değiştirmediğini göstermiştir. M. pneumoniae enfeksiyonu vakalarında, hasta semptomatik ise uygun antibiyotik tedavisi düşünülmelidir. Aksi takdirde, EM'nin hafif kutanöz tutulumu, öncelikle semptomatik iyileşme sağlamak amacıyla yönetilebilir. Bu yönetim genellikle kaşıntı veya yanma veya her ikisi için topikal kortikosteroidlerin ve oral antihistaminiklerin kullanımını içerir.

b. Mukozal EM

EM'de mukozal tutulumun şiddeti değişebilir. Ağrılı erozyonlar gibi minimal tutulumu olan hastalar, yüksek etkili topikal kortikosteroid jel, oral antiseptik yıkamalar ve oral anestezik solüsyonlarla tedavi edilebilir. Ne yazık ki, bazı hastalarda geniş mukozal tutulum ve yeterli oral alımı engelleyen ağrı vardır. Yeterli kontrollü çalışmalar olmamasına rağmen, bu hastalar hastalığın şiddetini ve süresini azaltmak için sistemik glukokortikoidlere (prednizon [günde 40-60 mg ve doz 2-4 hafta boyunca azaltılarak] gibi) ihtiyaç duyabilir. Göz tutulumu olan hastalarda tutulumu değerlendirmek, yönetmek ve uzun vadeli sekelleri önlemek için oftalmoloji konsültasyonu zorunludur. Oftalmik preparatlar, göz doktorunun önerisine bağlı olarak kullanılmalıdır.

c. Tekrarlayan EM

Tekrarlayan EM'nin tedavisi genellikle uzun süreli ve zordur. HSV ile ilişkili tekrarlayan EM ve idiyopatik tekrarlayan EM'li hastalarda birinci basamak tedavi antiviral profilaksidir. Antiviral tedavi, sürekli oral tedavi, aralıklı oral tedavi veya topikal tedavi olarak ele alınabilir. Bununla birlikte, 6 ay boyunca sürekli antiviral tedavi en etkili yaklaşım olarak belgelenmiştir. En iyi antiviral tedavi yanıtı, HSV enfeksiyonu ile EM oluşumu arasındaki ilişkinin net olduğu hastalarda görülür.

Tedavi önerileri arasında asiklovir (günde iki kez 400 mg), valasiklovir (günde iki kez 500 mg) yer alır. Tedavinin amacı, EM olaylarının sıklığını azaltmak ve remisyona neden olmaktır. Yanıt vermeyen EM'de ilaç dozu iki katına çıkarılabilir veya başka bir antiviral ilaca geçilebilir. Genel olarak yanıt veren hastalarda sürekli antiviral tedavi, tedavi kesilmeden önce 1-2 yıl süreyle tedavi edilmelidir.

Profilaktik antiviral tedaviye dirençli tekrarlayan EM, diğer sistemik ajanlarla tedavi gerektirebilir. Kullanılan tedaviler arasında azatiyoprin, dapson, mikofenolat mofetil, immünoglobulin, hidroksiklorokin, talidomid ve siklosporin yer alır. Ne yazık ki, bu tedavilerin çoğu kontrollü çalışmalarda doğrulanmamıştır. Nükseden EM'de bazı yararları belgelenmiş diğer tedaviler arasında antimalaryal tedavi ve immünoglobülin yer alır.

STEVENS-JOHNSON SENDROMU/TOKSİK EPİDERMOLİZİS BÜLLOSA

1. **Giriş/tanım:** Stevens-Johnson Sendromu (SJS) tarafından tanımlanan hastalık spektrumu, daha şiddetli toksik epidermal nekroliz (TEN) ve bunların orta düzeyi (SJS/TEN overlap), yüksek mortaliteye sahip ve uzun süreli morbiditeye yol açan immünolojik dermatobüllöz hastalık grubudur.

   SJS/TEN, yaygın keratinosit ölümü, epidermal nekroz ile karakterizedir. Subepidermal tabakaların ayrılması; deri ve mukozal yüzeylerde doku kaybıyla sonuçlanır. SJS/TEN tanısı, biyopsi örneğinde epidermiste tam kat tutulumlu nekroz ve keratinosit apoptozu, altta yatan dermisin minimal tutulumu ile konulur.

2. **Epidemiyoloji:** SJS/TEN'in tahmini yıllık insidansı, milyon nüfus başına 0,4 ila 7 vaka arasında değişmektedir ve bu da onu nadir bir hastalık yapmaktadır SJS %1-5 ve TEN %25-40 arasında değişen önemli bir mortalite riski taşır.

3. Risk Faktörleri:

1. İlaç Dışı Tetikleyiciler

SJS/TEN çoğunlukla sistemik ilaçlara karşı idiyosinkratik bir reaksiyonu temsil ederken, idiyopatik olarak da gelişebilir.

SJS/TEN, aşılama ve endüstriyel kimyasallara ve dumanlara maruz kalma ile ilişkilendirilmiştir. TEN, doğal ilaçları ve geleneksel Çin bitkisel ilaçlarını tüketen hastalarda da görülmüştür. Mycoplasma pneumoniae ile enfeksiyon, SJS'nin tartışmalı bir nedenidir, çünkü Mycoplasma eritema multiforme ile de ilişkilendirilmiştir ve ek olarak primer mukozite neden olabilir. Herpes virüsü enfeksiyonları, SJS ile ilişkilendirilmiştir ve herpes simpleks virüsünün yeniden aktivasyonu, özellikle çocuklarda SJS nüksleri ile ilişkilendirilmiştir. Cilt belirtilerinin özellikle güneşe maruz kalan alanlarda veya radyasyon tedavisinden sonra meydana geldiği iki TEN vakası bildirilmiştir. Radyasyonla tedavi edilen beyin tümörlü hastalar, fenitoin verildiğinde SJS/TEN'e daha duyarlı görünmektedir. TEN ve diğer ilaç reaksiyonları da HIV/AIDS'te daha yaygındır.

2. İlaçlar

200'den SJS/TEN için tetikleyici ilaç tanımlanmıştır. Yaygın nedenler arasında sülfonamid antibiyotikler (trimetoprim/sülfametoksazol), aromatik antikonvülsanlar (fenitoin, fenobarbital, karbamazapine), beta-laktam antibiotikler, nevirapine, abacavir, non-steroidal anti-inflamatuar ilaçlar, allopurinol, lamotrigine, tetrasiklinler, kinolonlar sayılabilir. İntranazal mupirosin, antiglokom ilaç, antibiyotikli göz damlaları ile ilişkili TEN raporları vardır. Genel olarak SJS/TEN, yeni bir ilaca başlandıktan sonraki ilk 8 hafta içinde gelişir.

3. Çapraz İlaç Reaktivitesi

SJS/TEN'i indükleyen ilaçlar arasındaki çapraz reaksiyon potansiyeli, önemli bir endişe kaynağıdır. Bir ilaç sınıfına yanıt olarak SJS/TEN geliştikten sonra, biyokimyasal olarak farklı bir ilaç sınıfıyla SJS/TEN riskinin arttığına dair bir kanıt yoktur. Bununla birlikte, penisilinler ve sefalosporinler gibi farklı beta-laktam antibiyotikler arasında çapraz reaktivite vardır, bu nedenle dikkatli olunması önerilir. Antiepileptik ajanlar, karbamazepin, fenitoin ve fenobarbitalin tümü aromatik bileşiklerdir ve SJS/TEN'de çapraz reaktivite gösterirler. Ayrıca, antiepileptikle ilişkili SJS/TEN'in, daha önce başka bir antiepileptik ilaçla tedavi edilmiş hastalarda ortaya çıkma olasılığı on kat daha fazladır. Bununla birlikte, bir sülfonamid antibiyotiğine reaksiyon, non-antibiyotik sülfonamid ilaçlara (tiazid diüretikler veya COX-2 inhibitörleri gibi) duyarlılık anlamına gelmez.

4. Klinik: SJS/TEN'in başlangıcındaki klinik belirti ve semptomların paterni, etkilenen hastalar arasında biraz farklılık gösterir, ancak genel olarak ateş, halsizlik, öksürük, burun akıntısı ve anoreksi prodromu, oküler, oral mukoza ve genital organlarda inflamasyon ve ülserasyonlar takip eder. Mukozit başlangıcından yaklaşık bir gün sonra, ağrılı generalize eritematöz veziküloküllöz döküntü gelişir. Deri üzerine kuvvet uygulanmasıyla karakteristik ancak patognomonik olmayan bir epidermal ayrılma oluşur (pozitif Nikolsky işareti).

Deri yüzeyini tutan yaygın nekroliz, hastaların çoğunda 2-15 günlük bir süre içinde kademeli olarak başlar. Tırnak tutulumu tırnak kaybına ve deformasyona yol açar. Bununla birlikte, şiddetli deri tutulumunda bile, kafa derisinin saçlı kısmı tipik olarak korunur. Etkilenen hastalarda gastrointestinal ve solunum yolları dahil olmak üzere iç mukozal yüzeylerde şiddetli inflamasyon gelişebilir. Büyük metabolik anormallikler, sepsis, çoklu organ yetmezliği, pulmoner emboli ve mide-barsak kanaması meydana gelebilir. Anemi ve lenfopeni yaygındır. Nötropeni özellikle kötü bir prognostik işarettir. Dispne, taşipne ve hipoksemiye yol açan belirgin radyografik anormallikler olmasa bile ciddi akciğer hastalığı mevcut olabilir. Hayatta kalan hastalarda, yaşam kalitelerini kalıcı olarak etkileyen kronik sekeller kalabilir.

Oküler komplikasyonlar yansıra deride pigmentasyon; vajinal, üretral ve anal darlıklar; vulvar adenozis; penil fimosis; diş anormallikleri; özofagus darlıkları; ve tükürük akışının azalmasına bağlı

ağız kuruluğu da SJS/TEN'i takiben yaşam kalitesini bozan komplikasyonlar arasındadır. Bununla birlikte, SJS/TEN'in akut ve kronik belirtileri hastalar arasında farklılık gösterebilir. Belirgin bir sekel olmadan da hastalığı atlatabilen kiçik bir grup hasta tanımlanmıştır.

Klasifikasyon

1993'te Bastuji-Garin ve arkadaşları, SJS/TEN spektrumunu üç ana kategoriye ayırdı:

1. Yaygın eritematöz veya purpurik maküller veya düz atipik targetoid lezyonlarla vücut yüzey alanının <%10'luk epidermal ayrılmasıyla karakterize SJS;
2. Yaygın purpurik maküller veya düz atipik targetoid lezyonlarla vücut yüzey alanının %10 ila %30'unun epidermal ayrılmasıyla karakterize overlop SJS/TEN;
3. Yaygın purpurik maküller veya düz atipik targetoid lezyonlarla vücut yüzey alanının >%30'unun epidermal ayrılmasıyla tanımlanan TEN.

Sıklıkla SJS/TEN ile karıştırılan bir başka akut dermatobüllöz hastalık büllöz eritema multiformedir.

Eritema multiforme ve SJS/TEN'in klinik sunumları ve histopatolojisi belirgin şekilde farklıdır.

Eritema multiforme, lokalize tipik targetoid lezyonlar veya eleve atipik targetoid lezyonlarla birlikte vücut yüzey alanının <%10 'nın epidermal ayrılması ile karakterizedir. Tipik olarak enfeksiyon kökenlidir ve en yaygın olarak herpes simpleks virüsü ile ilişkilidir. Histopatolojik olarak likenoid infiltrat, bazal epidermal nekroz ve orta derecede dermal inflamasyon ile karakterizedir ve minimal derecede mukozal tutulum ile kendini gösterir. Buna karşılık, SJS/TEN tipik olarak ilaçlarla ilişkilidir, belirgin mukozit ile kendini gösterir, histopatolojik olarak minimal dermal inflamasyon ve tam kat epidermal nekroz ile tanınır

Çeşitli araştırmacılar, TEN'den ölüm riskini tahmin etmek için klinik ve patolojik bulguları kullanmaya çalıştılar. SCORTEN (SCORe of TEN), TEN'den ölüm riskini tahmin etmede genel olarak doğru olduğu kanıtlanmış bir matematiksel modeldir. Hastaneye yatıştan sonraki 24 saat içinde ve tekrar hastaneye yatışın 3. gününde tamamlanması amaçlanmaktadır. SCORTEN sistemini kullanarak, her bir kriter 1 (bir) puan değerindedir. (Tablo)

SCORTEN, TEN'den ölüm riskini tahmin etmek için bağımsız risk faktörleri kullanır:

1. 40 yaş üstü
2. Malignite varlığı
3. Kalp atış hızı dakikada >120 atış
4. İlk epidermal ayrılma >%10
5. Serum üre >10 mmol/L
6. Serum glukozu >14 mmol/L
7. Serum bikarbonat <20 mmol/L

Tablo 2. SCORTEN skorlaması

SCORTEN	MORTALİTE (%)
0-1	3,2
2	12,1
3	35,3
4	58,3
5 VE ÜZERİ	90

TABLO: TEN'de scorten skoru ve mortalite

Daha önce mortaliteyi tahmin ettiği bildirilen diğer klinik parametreler arasında trombositopeni, lökopeni, hastaneye yatışta gecikme ve yatıştan önce antibiyotik veya kortikosteroid tedavisi yer alır.

5. **Ayırıcı Tanı:** Yukarıda bahsedildiği gibi eritema multiforme, SJS/TEN'den tamamen farklı bir hastalık antitesi olarak kabul edilir. Birincisi daha kısa bir seyirle işaretlenir, daha genç bir yaş grubunda görülür ve çoğunlukla enfeksiyonla ilişkilidir. Eritema multiforme sıklıkla tekrar eder ve deri lezyonları herpes simpleks virüsü ve interferon gama için pozitif olabilir. SJS/TEN'dekinden önemli ölçüde daha düşük proinflamatuar sitokin seviyeleri gösterir. SJS/TEN'e en yaygın olarak ilaçlar neden olur.

   SJS/TEN; klinik olarak yaygın, düz, atipik targetoid lezyonlar veya purpurik maküller şeklinde görünen ve en az iki mukozal bölgenin tutulduğu, ağırlıklı olarak gövdede yer alan deri lezyonları ile karakterizedir. SJS/TEN'li hastalarda ayırıcı tanıda yer alan diğer önemli antiteler arasında stafilokokal haşlanmış deri sendromu, lineer IgA büllöz dermatoz, paraneoplastik pemfigus, akut graft-versus-host hastalığı, ilaca bağlı pemfigoid ve pemfigus ve akut jeneralize ekzantematöz püstüloz yer alır. Bu antiteler, deri ve müköz membranlar ve histopatoloji üzerindeki spesifik klinik bulgularla ayırt edilir.

6. **Tedavi**

a. *Destekleyici bakım*

   SJS/TEN tedavisinin temel dayanağı, yanık Yoğun Bakım Ünitesinde erken ve agresif destekleyici bakımdır. Prognoz, sorumlu ajan ne kadar erken kesilirse düzelir. Sorumlu ajanın tespit edilmesi ve derhal durdurulması kritik olmakla birlikte, uzun yarılanma ömrüne sahip ilaçlar söz konusu olabilir. Sağkalım ile hastanın solunum yolu, böbrekler, sıvı ve elektrolit dengesi, enfeksiyonlar, beslenme, cilt yönetimi konusunda eğitimli personel tarafından acil bakımın başlatılabildiği yanık yoğun bakım ünitesine kabul edilme hızı arasında da doğrudan bir ilişki gösterilmiştir. Yanık Yoğun Bakım Ünitesinde nekrotik cilt debride edilir ve açıkta kalan alanlar, iyileşmeyi hızlandıran ve rahatsızlığı, yara izini ve enfeksiyonu azaltan yapay zarlar veya biyolojik pansumanlarla kaplanır. SJS/TEN'de yüksek enfeksiyon oranları göz önüne alındığında, sık cilt, kan, idrar ve çizgi kültürleri yapılır.

   Rutin antibiyotik profilaksisinden tipik olarak, sepsis kaynaklı mortalitede artışa yol açan direnç ortaya çıkması nedeniyle kaçınılır. Hastalar yaygın olarak, Staphylococcus aureus ve Pseudomonas aeruginosa sepsise girebilirler. Bir Yanık Yoğun Bakım Ünitesinde erken destekleyici bakım, mortaliteyi azaltmada etkili olabilir. Sheridan ve meslektaşları, yalnızca destekleyici bakımla tedavi edilen TEN'li 10 çocukta ölüm olmadığını bildirdi. Başka bir çalışmada, SJS/TEN'li 21 çocuk yalnızca konservatif önlemlerle tedavi edildi ve hiçbiri ölmedi. Bir başkasında, SJS/TEN'li bir Yanık YBÜ'sünde yalnızca destekleyici bakımla tedavi edilen 15 çocukta %7'lik bir ölüm oranı bildirilmiştir.

b. *Terapötik İlaç Tedavisi (Tablo 3)*

   SJS/TEN tedavisi için çok sayıda sistemik tedavi seçeneği kullanılmış olmakla birlikte gerek mortalite gerek tedavi etkinliği açısından kanıt düzeyi yüksek olan tedavi seçeneği bulunmamaktadır. Geniş serili retrospektif ve metaanaliz çalışmaları bu konuda ki belirsizlik ve çelişkileri ortadan kaldıracaktır. Bununla birlikte bu hastalıklarda, mortalite ve sekel riski nedeniyle tedavinin acilen başlatılması da hayati önem taşımaktadır.

Tablo 3. Akut SJS/TEN için sistemik tedavi seçenekleri

Tedavi	Etki Mekanizması	Oküler Hastalık	Kanıt Düzeyi
Sistemik Kortikosteroid/ *Yüksek Doz Pulse Steroid (YDPS)* *(1,5 mg/kg/g IV dexametazon, 3 gün)*	İmmunsupresyon (Sorumlu etkene karşı)	Belirsiz	Belirsiz; çoğu raporun önerdiği tutarsız sonuçlar etkinlik eksikliği veya artmış mortalite; ancak, YDPS hastalığın erken evrelerinde ilerlemeyi ve mortaliteyi sınırlayabilir.
Siklosporin	Nuclear Factor kappa B (NF-kB)'nın aşağı regülasyonu ile apopitozun inhibisyonu	Bilinmiyor	Mevcut raporlar, mortaliteyi azaltmak için minimum faydası olduğunu göstermektedir. Komplikasyonlar arasında lökoensefalopati, nötropeni, pnömoni ve nefropati bulunur.
Human İntravenöz İmmun Globulin	Fas'a karşı otoantikorlar, Fas-FasL aracılı apoptozu önler	Belirsiz	Belirsiz; Mortalite üzerine etkili olduğu ve olmadığına ilişkin çok sayıda çalışma. En önemli komplikasyonu akut böbrek yetmezliğidir.
Plazmaferez	Plazmadaki diyalizle yok edilemeyen patojenik elementleri uzaklaştırır	Bilinmiyor	Veriler sınırlı olmakla birlikte minimal komplikasyonlarla güvenli.
TNF-Alfa İnhibitörü	Apopitozu inhibe eder	Bilinmiyor	Tavsiye edilmez; artmış mortalite ile ilişkili
Siklofosfamid	Hücresel sitotoksisite inhibisyonu	Bilinmiyor	Tavsiye edilmez; artmış mortalite ile ilişkili
Granülosit Koloni Stimüle Edici Faktör	Enfeksiyon riskini azaltmak için nötrofil sayısını artırır	Bilinmiyor.	Nötropenik SJS/TEN hastalarında düşünülebilir.

7. **Sonuç ve Özet :** SJS/TEN, sağ kalanlarda körlüğe gidebilen çeşitli oküler sekeller dahil olmak üzere, bazen yıkıcı uzun süreli morbiditeye sahip şiddetli, T hücresi aracılı, dermatobüllöz bir ilaç reaksiyonudur. Bir kez tetiklendiğinde, SJS/TEN'de keratinosit hücre ölümü geri dönüşü olmayan sonuçlarla birlikte hızla gerçekleşir.

   Yanık yoğun bakım ünitesinde erken ve agresif müdahale hayatta kalmak için çok önemlidir. Hastalar için olumsuz sonuçları olabilen çok çeşitli sistemik tedaviler önerilmiş ve denenmiştir. Ne yazık ki, SJS/TEN nadir olduğundan, bireysel tedavilerin prospektif kontrollü klinik deneyleri mümkün değildir. Yüksek doz intravenöz kortikosteroidler, IVIG ve plazmaferezin faydalı olduğu söylenebilir, ancak büyük serili, kayıta dayalı, retrospektif çalışmalar gelecekte SJS/TEN tedavisindeki en iyi uygulamaları daha net ortaya koyabilecektir. Son yıllarda SJS/TEN'in oküler belirtilerinin hem akut hem de kronik evrelerinde tedavisinde önemli ilerlemeler kaydedilmiştir Oftalmologlar, uzun vadeli görme kaybını ve oküler morbiditeyi en aza indirmek için SJS/TEN'li hastaların akut ve kronik evrelerde değerlendirilmesi ve tedavisinde önemli bir rol oynamaktadır.

Kaynaklar

1. Kohanim S, Palioura S, Saeed HN et al, Stevens-Johnson Syndrome/Toxic Epidermal Necrolysis--A Comprehensive Review and Guide to Therapy. I. Systemic Disease. J. Ocul Surf. 2016 Jan;14(1):2-19
2. Bell HK, Ormerod AD. Writing a British Association of Dermatologists clinical guideline: an update on the process and guidance for authors. Br J Dermatol 2009; 160:725–8.
3. Roujeau JC, Stern RS. Severe adverse cutaneous reactions to drugs. N Engl J Med 1994; 331:1272 85.
4. Mockenhaupt M, Viboud C, Dunant A et al. Stevens-Johnson syndrome and toxic epidermal necrolysis: assessment of medication risks with emphasis on recently marketed drugs. The EuroSCARstudy. J Invest Dermatol 2008; 128:35–44.
5. Roujeau JC. Immune mechanisms in drug allergy. Allergol Int 2006; 55:27–33.
6. Nassif A, Bensussan A, Boumsell L et al. Toxic epidermal necrolysis: effector cells are drug-specific cytotoxic T cells. J Allergy Clin Immunol 2004; 114:1209–15
7. Vern-Gross TZ, Kowal-Vern A. Erythema multiforme, Stevens Johnson Syndrome, and toxic epidermal necrolysis syndrome in patients undergoing radiation therapy: a literature review. Am J Clin Oncol 2014;37:506
8. Sommers KR, Kong KM, Bui DT, et al. Stevens-Johnson syndrome/ toxic epidermal necrolysis in a patient receiving concurrent radiation and gemcitabine. Anti-cancer Drugs 2003;14:659-62
9. French LE, Prins C. Erythema multiforme, Stevens– Johnson syndrome and toxic epidermal necrolysis. In:Bolognia JL, Jorizzo JL, Rapini RP, eds. Dermatology, 2nd edn, Vol. 1. St Louis, MO: Mosby Elsevier, 2008:287–300.
10. Wetter DA, Davis MD. Recurrent erythema multiforme: clinical characteristics, etiologic associations, and treatment in a series of 48 patients at Mayo Clinic, 2000–2007. J Am Acad Dermatol 2010; 62:45–53.
11. Bastuji-Garin S, Rzany B, Stern RS, et al. Clinical classification of cases of toxic epidermal necrolysis, Stevens–Johnson syndrome, and erythema multiforme. Arch Dermatol 1993; 129: 92–96.
12. Auquier-Dunant A, Mockenhaupt M, Naldi L, et al. Severe cutaneous adverse reactions. Correlations between clinical patterns and causes of erythema multiforme majus, Stevens–Johnson syndrome, and toxic epidermal necrolysis: results of an international prospective study. Arch Dermatol 2002; 138: 1019–1024.
13. Huff JC, Weston WL, Tonnesen MG. Erythema multiforme: a critical review of characteristics, diagnostic criteria, and causes. J Am Acad Dermatol 1983; 8: 763–775.

TÜRK TABİPLERİ BİRLİĞİ

BURSA TABİP ODASI

ORAL OTOİMMUN VEZİKÜLOBÜLLÖZ HASTALIKLAR

Prof. Dr. Can CEYLAN[1]

1. **Giriş:** Otoimmün büllöz hastalıklar, deri ve mukozadaki dezmozomal ve hemidesmozomal plakların yapısal proteinlerini hedef alan otoantikorların neden olduğu, epitel içi veya subepitelyal bül oluşumuna yol açan bir grup kronik inflamatuvar hastalıktır. Bu hastalıklar arasında mukoz membran pemfigoidi, pemfigus vulgaris, edinsel epidermolisiz büllosa ve paraneoplastik pemfigus gibi hastalıklar yer alır. Klinik semptomlar heterojendir ve oral mukozanın herhangi bir yerinde lokalize eritem, bül, erozyon ve ülserler şeklinde kendini gösterebilir. Söz konusu hastalıklar; ağrı, disfaji gibi ciddi şikayetlere yol açabilir. Bu nedenle, yeterli tedavi için hızlı ve doğru bir teşhis gereklidir. Otoimmün büllöz hastalıklarda yalnızca klinik özelliklere dayanarak tanı konulamaz. Direkt immunfloresan inceleme gibi İmmünodiagnostik testler, farklı hastalıklar arasında ayrım yapmada büyük önem taşımaktadır.

   Mukoz membran pemfigoidi (MMP), ağırlıklı olarak mukozayı etkileyen, ancak deriyi hafifçe tutabilen bir hastalıktır. Otoantikorlar, epitel bazal membran bölgesindeki (EBMZ) hemidesmozomun yapısal proteinlerine karşı oluşmuştur. Hemidesmozomal disfonksiyon, bazal epitel hücreleri ile dermis arasındaki bağlantının kaybına yol açarak subepitelyal bül oluşumuna neden olur.

   Mukoza membran pemfigoidi, anti-BP180 MMP (klasik MMP) ve anti-laminin-332 MMP gibi farklı pemfigoid alt tiplerde ortaya çıkabilir. Baskın mukoza tutulumu ile seyreden epidermolizis bullosa acquisita (EBA) da MMP'nin bir alt tipi olarak sınıflandırılır. Lineer IgA hastalığı (LAD) da, bir pemfigoid alt tipidir ve baskın mukoz membran tutulumu ile kendini gösterebilir. Anti-p200 pemfigoid oldukça nadir görülen bir hastalıktır ve mukozal tutulum da olabilir.

   Pemfigus hastalıkları, desmozomal proteinleri hedef alan ve keratinositler arasında hücre adezyonunun kaybına neden olan mukokutanöz intra-epitelyal büllü hastalıkları içerir. İki ana varyant, desmoglein 3'ü (DSG3) ve bazen desmoglein 1'i (DSG1) hedefleyen otoantikorlara sahip pemfigus vulgaris (PV) ve yalnızca DSG1'e reaktif otoantikorlara sahip pemfigus foliaceus'tur.

   Pemfigus vulgaris mukozal lezyonlarla kendini gösterir, daha sonra deri tutulumu olur, pemfigus foliaceus'ta ise sadece deri etkilenir. Pemfigusun diğer nadir varyantları arasında pemfigus vegetans, pemfigus eritematozus ve fogo selvagem (endemik pemfigus foliaceus) bulunur. Son ikisi, DSG1'e reaktivite gösteren ve yalnızca deri lezyonları ile ortaya çıkan pemfigus foliaceus'un klinik varyantlarıdır. Paraneoplastik pemfigus (PNP), başta hematolojik maligniteler ve Castleman hastalığı olmak üzere malignitelerle ilişkili ve sıklıkla yaşamı tehdit eden farklı bir hastalık antitesidir. Morfolojik olarak heterojen cilt lezyonlarının eşlik ettiği ağrılı oral mukozal lezyonlar söz konusudur. PNP'nin patogenezine, hem hümoral hem de hücresel otoimmünitenin eşlik etmektedir.

   Kronik oral lezyonlar ağrılı olabilir ve hastaların yaşam kalitesini, beslenme durumunu ve diş sağlığını ciddi şekilde etkileyebilir. Ağrılı lezyonlara bağlı zayıf diş temizliği, gingivalarda kronik inflamatuvar bir hastalık olan periodontitis (deskuamatif gingivit) gelişebilir. Yeterince tedavi edilmezse, hastalar dişlerini kaybetme riski altındadır. MMP, PV ve PNP'nin oral belirtileri birbirine benzemekle birlikte, hastalıkların tedavisi ve prognozu önemli ölçüde farklılık gösterir. Bu nedenle hekimin hızlı ve doğru tanı koyması önemlidir. Hastanın klinik değerlendirmesine ek olarak, büllöz hastalıkların alt tipleri arasında ayrım yapmak için immünodiagnostik testler gereklidir.

1. Ege Üniversitesi Tıp Fakültesi Deri ve Zührevi Hastalıklar AD, İzmir

1. MUKOZ MEMBRAN PEMFİGOİDİ

Mukoz membran pemfigoidi (MMP), subepitelyal büllerle karakterize bir grup kronik otoimmün hastalıktır ve çeşitli bölgelerin mukozal yüzeylerini etkiler. Oral mukoza ağırlıklı olarak etkilenir (%85), ardından oküler (%65), nazal (%20-40), anogenital (%20), faringeal (%20), laringeal (%5-10) ve özofageal mukoza(%5-15) gelir. Vakaların %25-30'unda cilt de tutulabilir, ancak mukozalardan daha az düzeydedir. MMP'de klinik şiddet oldukça değişkendir.

Mukoza membran pemfigoidi ağırlıklı olarak yaşlılarda görülür ve ortalama başlangıç yaşı 60'lı yaşlardır. Kadınlar erkeklerden daha sık etkilenir. MMP'nin etiyolojisi bilinmemektedir.

MMP'li hastalarda HLA-DBQ1 ile genetik bir ilişki tarif edilmiştir, bu da EBMZ'deki antijenlerin T-lenfositler tarafından tanınmasında rol oynadığını düşündürmektedir. Subepitelyal büllerin oluşumuna hemidesmozomun çeşitli bileşenlerine, özellikle BP180 ve BP230'a yönelik IgG ve/veya IgA otoantikorları neden olur. MMP vakalarının üçte ikisinde, otoantikorlar BP180'e, esas olarak C-terminal alanına ve/veya NC16A alanına karşı yönlendirilirken, büllöz pemfigoidde, otoantikorlar birincil olarak NC16A alanına yöneliktir.

BP180'in farklı epitop profilleri, deri lezyonları olan veya olmayan mukozal tutulumun varlığı ile ilişkilendirilebilir. MMP'deki diğer antijenler arasında laminin 332, p200, tip VII kollajen ve a6ß4 integrin bulunur. MMP'de serumda hem IgG hem de IgA'nın varlığı, uzun süreli sistemik tedaviyi gerektirir.

a. Klinik Özellikler

Oral lezyonlar genellikle MMP'de ilk bulgudur ve oral mukozanın herhangi bir yerinde ortaya çıkabilir. MMP'de en sık diş etleri etkilenir ve hastalığın başlangıcını temsil eder. Yamalar veya yaygın eritemle karakterize deskuamatif gingivit söz konusudur. Oral MMP'li hastalar, düzensiz şekilli erozyonlara veya eritematöz bir halo ile çevrili sarımsı kabuklu ülserlere yol açan gergin seröz veya hemorajik büllerle başvururlar. Semptomlar ağrı, disfaji, ağrı, yanma, kanama ve/veya mukozanın soyulmasını içerebilir. Damak mukozası, bukkal mukoza ve dil de etkilenebilir.

Oral lezyonlar, oküler MMP gibi diğer MMP alt tiplerinin aksine sıklıkla iz bırakmadan iyileşir. Anti-laminin 332 MMP, faringeal ve laringeal mukozanın olası tutulumu ve hava yolu obstrüksiyonu riski ile sıklıkla sikatrizasyon ve doku yıkımına yol açan nadir bir alt tiptir.

Bu alt tipte artmış rölatif malignite riski hakkında çelişkili raporlar vardır. Bazı durumlarda, oral MMP'nin klinik sunumu oral liken planusa benzeyebilir.

b. Oral tutulum gösteren diğer pemfigoidler:

Diğer pemfigoid alt tipleri de oral lezyonlarla kendini gösterebilir; bununla birlikte, MMP ile kutanöz pemfigoidler arasındaki fark, baskın olarak etkilenen bölgeye bağlıdır. Büllöz pemfigoid, ara sıra hafif mukozal lezyonlarla birincil olarak deriyi etkilerken, MMP ağırlıklı olarak mukozaları etkiler. Epidermolizis bullosa acquisita ve Lineer IgA hastalığı, aynı zamanda baskın mukozal tutuluma sahip olabilen pemfigoid alt tipleridir; ancak, tutulum yalnızca oral mukoza ile sınırlı değildir.

Epidermolizis bulloza acquisita (EBA), lamina densanın altındaki liflerin tutunmasını sağlayan tip VII kollajene karşı dokuya bağlı ve dolaşımdaki otoantikorlarla karakterize edilen bir pemfigoid alt tipidir. EBA'nın iki ana formu ayırt edilebilir: non-inflamatuar varyant (klasik veya mekanobüllöz EBA olarak da adlandırılır) ve inflamatuar varyant. İlk form, frajil deri, tırnak kaybı ve travmaya eğilimli alanlarda gergin vezikülobüllöz döküntüler, ardından yara izi, milia ve hipo veya hiperpigmentasyon ile kendini gösterir. Enflamatuar varyant büllöz pemfigoide benzer ve kabarcıklar iz bırakmadan iyileşir. Her iki varyantta da vakaların yarısından fazlasında mukoza tutulumu mevcuttur. Ağız mukozasında erozyonlar, büller, diş eti iltihabı, diş kaybı ve ağzı açma yeteneğinde azalma görülebilir. Oral lezyonlar skar oluşumuyla iyileşir ve genellikle tedaviye dirençlidir.

Lineer IgA hastalığı (LAH), EBMZ boyunca sadece IgA'nın lineer birikimi ile karakterize nadir bir hastalıktır. Hem çocuklar hem de yetişkinler, özellikle 5 yaşından önce ve 60 yaşından sonra etkilenebilir. Çocukluktaki lineer IgA hastalığı kendi kendini sınırlıyor gibi görünürken, yetişkin tipi daha kronik bir hastalık seyri ile karakterizedir. LAH'li hastalar, gövde ve ekstremitelerde 'mücevher tacı' olarak da adlandırılan halka şeklinde bir dağılımda ürtiker plaklar üzerinde büller ile hekime başvururlar. Vakaların %80'inde mukoz membran tutulumu görülür. Oral tutulum ağrılı erozyon ve ülserasyondan, bazı durumlarda eroziv keilitis veya deskuamatif gingivitten oluşabilir. LAH'daki diğer etkilenen alanlar

arasında oküler, nazal ve genital mukoza zarları bulunur. LAH'deki IgA otoantikorları esas olarak BP180'e ve bunun ektodomain bölünme ürünlerine, 120-kDa (LAD-1) ve 97-kDa (LABD97) antijenine yöneliktir.

Anti-p200 pemfigoid ilk olarak 1996'da tanımlandı. Hastalık, lamina lucida'da bulunan 200-kDa (p200) proteinine karşı otoantikorlardan kaynaklanır. Klinik prezentasyon heterojendir ve esas olarak eller, ayaklar, ekstremiteler ve gövdede bulunan kaşıntılı gergin büller ve eritematöz veya ürtiker plaklardan oluşur. Olguların %50'sinde oral ve genital mukoz membranlar tutulur.

2. PEMFİGUS VULGARİS

a. Epidemiyoloji

Pemfigus vulgaris (PV) tahmini prevalansı olan nadir bir hastalıktır. Avrupa ülkelerinde tahmini yıllık insidans, milyon kişi başına 0,7-8 vaka aralığındadır ve Güneydoğu Avrupa ülkelerinde yaşayan hastalar arasında oran daha yüksektir. Ortalama olarak, hastalar yaşamın beşinci on yılında hafif bir kadın baskınlığı ile PV geliştirir. Gözlemlenen ölüm oranları, genel popülasyona kıyasla 2,3 ila 3,3 kat artar; 1-, 5- ve 10 yıllık sağkalım oranları sırasıyla %95, %93 ve %90'dır. En sık ölüm nedeni, pnömoni ve sepsis gibi enfeksiyonlardır.

b. Patogenez

PV'nin patogenezi, IgG'yi hedefleyen desmozomal proteinler DSG1 ve DSG3'e dayanır. Genetik, hastalık patogenezinde katkıda bulunuyor gibi görünmektedir, çünkü PV ve çeşitli HLA sınıf II genleri arasındaki popülasyona özgü ilişkiler tanımlanmıştır. Genel olarak, en sık bildirilen PV ile ilişkili HLA sınıf II alelleri, antijen sunan hücrelerde ifade edilen HLA-DQB1 ve DRB1'dir.

Sadece DSG3 otoantikorları olan PV'li çoğu hasta, mukozal baskın bir fenotip geliştirirken, hem DSG1 hem de DSG3 reaktivitesi olan hastalarda mukokutanöz lezyonlar görülür. Sinyal yolaklarının PV'de akantolizde rol oynadığına dair kanıtlar da vardır.

c. Klinik

PV'li hastalar sıklıkla deri lezyonları olan veya olmayan oral mukozal tutulumla başvururlar. Oral mukoza, PV'li hastaların %50-80'inde ilk tutulan bölgedir. Mukokutanöz PV, mukozal baskın PV'den daha yaygındır. PV'nin klinik bir varyantı olan pemfigus vegetansta oral tutulum vakaların %60-80'inde rapor edilmiştir. Deri lezyonları tipik olarak kolayca yırtılan, erozyonlar ve kabuklar bırakan gevşek büllerden oluşur ve yaygın olarak yüz, kafa derisi ve üst göğüste dağılır. Oral mukoza, sağlam büllerden ziyade erozyonlar gösterir. En sık damak mukozası, bukkal mukoza, labial mukoza ve dil etkilenir.

Deskuamatif gingivitis, PV'li hastaların yaklaşık dörtte birinde görülürken, MMP'li hastalarda en yaygın ve sıklıkla tek klinik bulgudur.

3. PARANEOPLASTİK PEMFİGUS

a. Epidemiyoloji

Paraneoplastik pemfigus (PNP), malignite ile ilişkili, oldukça nadir ve sıklıkla ölümcül bir pemfigus çeşididir. Çoğu durumda, Non-Hodgkin lenfomalar, kronik lenfositik lösemi veya Castleman hastalığı gibi altta yatan B hücreli lenfoproliferatif hastalıklar bulunabilir. Paraneoplastik pemfigus nadiren diğer solid tümörlerle ilişkilidir. Ancak olguların %10'unda tanı anında malignite yoktur. PNP tanısı üç kritere dayanır: (1) başlangıçtaki mukozal tutulum; (2) envoplakin, periplakin ve/veya a2-makroglobülin benzeri 1'e (A2ML1) karşı dolaşımdaki otoantikorların saptanması; ve (3) altta yatan bir neoplazmın saptanması. Paraneoplastik pemfigus, cinsiyet baskınlığı olmaksızın her yaşta ortaya çıkabilir, ancak vakaların çoğu yaklaşık 60 yaşında teşhis edilir. Hastalık, sıklıkla Castleman hastalığı ile ilişkili olan çocuklarda da gelişebilir.

PNP'de altta yatan malignitelerin kontrol edilmesi zor olabilir, bu da bildirilen ölüm oranı %75-90 ile prognozu çok kötü hale getirir. Ana ölüm nedenleri arasında enfeksiyonlar, neoplazmın ilerlemesi ve bronşiolit obliterans yer alır.

b. Patogenez

PNP'nin patogenezi, hem hümoral hem de hücresel immüniteyle ilişkilidir. Bazı veriler, PNP'de belirli genetik yatkınlıkların varlığını doğrulamaktadır. PNP ile HLA-Cw14, HLA-DRB1-04 ve HLA-DRB1-14 arasında net bir ilişki olduğunu gösterilmiştir. İlişkili tümörün, epitelyal antijenleri hedef alan otoantikorların üretimi ve reaktif otoimmünite ile sonuçlanan yüksek interlökin-6 salgılanması gibi doğrudan etkileri bulundu. Dolaylı olarak, doğal öldürücü hücreler, makrofajlar ve sitotoksik CD8+ T lenfositleri gösteren altta yatan tümöre karşı otoreaktif hücresel sitotoksisite tarif edilmiştir. PNP derisinde yüksek seviyelerde interferon-gama ve tümör nekroz faktörü-a üretimi söz konusudur. PNP'de heterojen bir otoantikor ekspresyonu (Envoplakin, periplakin, BP230, desmoplakin ve plektin) vardır.

c. Klinik

En belirgin klinik belirti, ağrılı stomatit, gingivitis, hemorajik keilitis, eritem, bül oluşumu ve erozyonla birlikte ağırlıklı olarak oral mukoza tutulumudur. Mukoza tutulumu üst gastrointestinal sistem ve üst solunum yollarına kadar uzanabilir. Vakaların %70'inde konjunktiva tutulur ve korneal ülserasyon, perforasyon, erime veya simblefaron bulunur.

Ayrıca PNP, maküller, papüller, plaklar ve kabarcıklı erozyonlar gibi geniş bir deri döküntüsü spektrumu gösterir. PNP'nin beş klinik fenotipi ayırt edilebilir; PV benzeri, büllöz pemfigoid benzeri, eritema eksudativum multiforme benzeri, greft-versus host hastalığı benzeri ve liken planus benzeri.

Ayrıca PNP'nin mukoza ve deri dışında diğer organ ve dokuları da etkileyebilmesi paraneoplastik otoimmün çoklu organ sendromu adının kullanılmasını düşündürmektedir. PNP olgularının %30'unda bronşiolit obliterans şeklinde akciğer tutulumu görülür ve bu olguların %90'ında ölümcüldür. Bronchiolitis obliterans, Castleman hastalığı ile ilişkili PNP'de çok yaygındır ve DSG3'e bağlı bir mekanizma olduğu varsayılmaktadır. Akciğerlerin yanı sıra etkilenen diğer organlar arasında tiroid bezi, böbrekler ve düz kas dokusu bulunur. Kas güçsüzlüğü (%39) ve miyastenia gravis de PNP'de görülebilmektedir.

Oral Otoimmun Büllü Hastalıklarda Tanı:

Oral büllöz hastalıklarda tanı algoritması, histopatolojik inceleme ve direkt immünofloresan mikroskopi (DIF) için iki ayrı biyopsi, immünserolojik testler için bir serum örneği alınması ve enfeksiyöz nedenleri test etmek için mikrobiyolojik sürüntü ya da doku kültürü alınması şeklinde özetlenebilir. Deri lezyonlarında sağlam deride ya da lezyonlu deride özgüllüğü yüksek olan "Nikolsky bulgusu", pemfigus vulgaris için önemli bir klinik yardımcı yanı yöntemi olmakla birlikte, oral lezyonlar için uygun olmayan mukozal yaralanmalara neden olma riski nedeniyle çok geçerli değildir.

Oral Otoimmun Büllü Hastalıklarda Ayırıcı Tanı

Eroziv oral lezyonların ayırıcı tanısında virüs ve bakterilerin neden olduğu enfeksiyöz ajanlar, ilaca bağlı reaksiyonlar, inflamatuar durumlar ve sistemik hastalıklar yer alır. Bu durumlar bazı spesifik morfolojik özelliklere ve örtüşen klinik özelliklere sahiptir, bu nedenle tanı için biyopsi gereklidir. Enfeksiyöz ajanların neden olduğu oral lezyonlar genellikle geçicidir. Herpes simplex ile birincil enfeksiyon, oral mukozada erozyon ve kabarcıkların en yaygın viral nedenidir. Stevens-Johnson sendromu ve toksik epidermal nekroliz, ani başlangıçlı eroziv stomatit ve hemorajik keilite ve ardından yaygın deri lezyonlarına sahip, çoğunlukla ilaca bağlı şiddetli reaksiyonlardır. Stevens-Johnson sendromunda ve toksik epidermal nekrolizde diş eti nadiren etkilenir. Oküler ve genital tutulum gibi diğer mukozal tutulumlar da sıklıkla görülür.

Tekrarlayan aftöz stomatit, keratinize olmayan mukozayı etkileyen tekrarlayan kendi kendini sınırlayan ülserlerle oral mukozanın en sık görülen inflamatuar durumudur. Tekrarlayan aftöz stomatit etiyolojisinde birden fazla faktör rol oynamaktadır. Behçet sendromu labial, bukkal ve lateral dil mukozasında yaygın aftöz erozyonlar ve ülserlerle karakterize kronik multisistem hastalığıdır. Göz ve genital tutulum da sıklıkla görülür.

Lupus eritematozus, çok çeşitli klinik özelliklere sahip sistemik bir otoimmün hastalıktır. Lupus eritematozusta oral lezyonlar genellikle bukkal mukoza, sert damak, dudaklar ve diş etinde yer alan çok sayıdadır. Dağılım, plaklar, eritem ve ülserasyonlar arasında değişen farklı morfolojik özelliklerle

asimetriktir.

Oral liken planus kronik immün aracılı bir hastalıktır. İnce beyaz retiküler lezyonlardan, erozyonlara ve ülserasyonlara kadar değişen oldukça değişken klinik özelliklere sahip olabilir. Lezyonlar genellikle oral kavitede simetrik olarak dağılır. Ağız boşluğunun etkilenen bölgeleri arasında yanak mukozası, dil ve dişeti bulunur. Oral liken planusun histopatolojik biyopsileri, pemfigoidin aksine sıklıkla bazal hücrelerin korunmadığı sub-epitelyal büller gösterir.

Oral Otoimmun Büllü Hastalıklarda Tedavi

Otoimmün büllöz hastalıkların tedavisinde amaç, hem inflamatuar yanıtı hem de otoantikor üretimini azaltarak hastalığın remisyonunu sağlamaktır.

Ağız boşluğunda bu tür hastalıkların tedavisi ile ilgili olarak, ikincil enfeksiyonlara neden olabilecek ve/veya hastalığı tetikleyebilecek faktörleri azaltmak için özen gösterilmelidir. Bu amaç doğrultusunda; ağız hijyeninin sağlanması, diş dolgularında ve kötü adapte edilmiş protezlerde ayarlama yoluyla ağız içi travma bölgelerinin azaltılması, sigara ve alkol içiminin kesilmesi, oral kandidiazise karşı antifungal kullanımı önemlidir.

Sistemik otoimmün büllöz hastalıklarda ana tedavi, sistemik olup, immünomodülasyon etkisine sahip kortikosteroidlerin, immünosupresif ilaçların ve antiinflamatuar ilaçların kullanımından oluşur. Pemfigus vulgariste; oral lezyonlarda intralezyoner triamsinolon enjeksiyonları (10-20 mg/ml) lokal fayda sağlayabilmekle birlikte; sistemik kortikosteroidler (0,5-1,5 mg/kg başlangıç dozu), tedavinin ana şeklini oluşturur. Adjuvan tedavide amaç, kortikostreoid gereksinimini azaltarak olası kortikosteroid yan etkilerinden korunmak, mortalite oranını düşürmek ve remisyon oranını artırmaktır. Bu amaçla azathipürin, mikofenolat mofetil, siklofosfamid, metotrexate, dapson, ıntravenöz Immunglobulin, plazmaferez kullanılabilir. Son yıllarda bir anti-CD20 monoklonal antikoru olan rituximab molekülünün de tedavi ve remisyonun sağlanmasında oldukça etkin olduğu bilinmektedir.

Mukoz membran pemfigoidi tedaviye dirençli olup; sadece yaygın olmayan oral lezyonlarda topikal kortikosteroid, siklosporin yeterli olabilir. Şiddetli oral tutulum ya da oral mukoza dışı (oküler, özofagial, laringeal) tutulum halinde sistemik kortikosteroid, dapson, azathiopürin, siklofosfamid, mikofenolat mofetil, intravenöz ımmunoglobulin tedavi seçenekleri arasındadır.

Lineer IgA hastalığında ise sistemik tedavide dapson ilk seçenektir. Yanıt alınamayan hastalarda sülfapiridin, tetrasiklin-nikotinamid kombinasyonu kullanılabilir.

Paraneoplastik pemfigus, kötü prognozludur. Hastalar tedaviye bağlı immünsüpresyon, gastrointestinal kanama, bronşiolitis obliteransa bağlı solunum yetmezliği gibi komplikasyonlar sonucu kaybedilir. Birinci basamak tedavide sistemik steroidler, rituksimab, daklizumab, basiliksimab; ikinci basamak tedavide ise siklosporin, siklofosfamid, azatiyopürin, mikofenolat sodyum ya da mikofenolat mofetil, yüksek doz İVİG (2 gr/kg), plazmaferez önerilmektedir. Bu olguların tedavisi güçtür, çünkü eşlik eden maligniteler ya da kemoterapiye sekonder immünsüpresyon sonucu enfeksiyonlar gelişebilmektedir. PNP hastalarının en sık ölüm nedenleri sepsis, maligniteye bağlı komplikasyonlar ve solunum yetmezliğidir.

Kaynaklar

1. Feliciani C, Joly P, Jonkman MF, Zambruno G, Zillikens D, Ioannides D, et al. Management of bullous pemphigoid: the European Dermatology Forum consensus in collaboration with the European Academy of Dermatology and Venereology. Br J Dermatol. 2015;172:867–77.
2. Hertl M, Jedlickova H, Karpati S, Marinovic B, Uzun S, Yayli S, et al. Pemphigus: S2 guideline for diagnosis and treatment— guided by the European Dermatology Forum (EDF) in cooperation with the European Academy of Dermatology and Venereology (EADV). J Eur Acad Dermatol Venereol. 2015;29:405–14.
3. Chan LS, Ahmed AR, Anhalt GJ, Bernauer W, Cooper KD, Elder MJ, et al. The first international consensus on mucous membrane pemphigoid: definition, diagnostic criteria, pathogenic factors, medical treatment, and prognostic indicators. Arch Dermatol. 2002;138:370–9.
4. Meijer JM, Diercks GFH, Schmidt E, Pas HH, Jonkman MF. Laboratory diagnosis and clinical

profile of anti-p200 pemphigoid. JAMA Dermatol. 2016;152:897–904.

5. Frew JW, Murrell DF. Paraneoplastic pemphigus (paraneoplastic autoimmune multiorgan syndrome): clinical presentations and pathogenesis. Dermatol Clin. 2011;29(3):419–25.

6. Suliman NM, Johannessen AC, Ali RW, Salman H, Astrom AN. Influence of oral mucosal lesions and oral symptoms on oral health related quality of life in dermatological patients: a cross sectional study in Sudan. BMC Oral Health. 2012;12:19.

7. Jascholt I, Lai O, Zillikens D, Kasperkiewicz M. Periodontitis in oral pemphigus and pemphigoid: a systematic review of published studies. J Am Acad Dermatol. 2017;76(975–978).

8. Miziara ID, Ximenes Filho JA, Ribeiro FC, et al. Oral involvement in pemphigus vulgaris. Rev Bras Otorrinolaringol 2003;69:327-31.

9. Arisawa EAL, Almeida JD, Carvalho YR, et al. Clinicopathological analysis of oral mucous autoimmune disease: a 27 year study. Med Oral Patol Oral Cir Bucal 2008;13:E94-7.

10. Darling MR, Daley T. Blistering mucocutaneous diseases of oral mucosa. J Can Dent Assoc 2006;72:63-6.

AFTÖZ STOMATİT

Prof. Dr. Can CEYLAN[1]

1. **Tanım:** Rekürran aftöz stomatit; rekürran aftöz ülser olarak da isimlendirilebilen, oral mukozanın nonkeratinize bölgelerinde, akut yüzeyel ülserasyonlarla karakterize, tekrarlayıcı, ağrılı lezyonlardır. Çeşitli sistemik hastalıklarla birlikte olabileceği için, klinik özelliklere göre ayırıcı tanıda olası hastalıkların araştırılması önemlidir.

2. **Epidemiyoloji:**Popülasyonda %10-20 sıklıkta görülür. Lezyonlar genellikle 10 ila 20 yaş arası ortaya çıkmaya başlar. Etkilenen çocukların yaklaşık üçte biri için lezyonlar, ilk ataktan yıllar sonra yeniden ortaya çıkmaya devam eder. Sık tekrarlayan aftları olan kişilerde, kalıtımdan veya belirli yiyecekler gibi çevresel bir faktörden kaynaklanabilecek bir aile öyküsü olabilir. Kadınlarda erkeklere göre daha yaygın görülme eğilimindedir. Ailede aftöz ülserlere yatkınlık yaygındır. HLA haplotipleri B51, Cn7, A2, B12 ve Dr5 ile ilişkili olabilir.

3. **Etiyopatogenez:**Aftöz stomatit idyopatik olarak ortaya çıkabileceği gibi multifaktöriyel nedenler de söz konusu olabilir. Zayıflamış bir bağışıklık sistemi de dahil olmak üzere lezyonların ortaya çıkmasına katkıda bulunduğu düşünülen birçok faktör vardır. Duygusal veya psikolojik stres; kahve, çikolata, peynir, fındık ve turunçgiller gibi belirli yiyecekler; ağız travması; viral ve bakteriyel enfeksiyonlar; zayıf beslenme; ve aspirin, beta-blokerler, kemoterapi ilaçları, radyoterapi, penisilamin, sülfa ilaçları ve fenitoin gibi bazı ilaçlar. Sodyum lauril sülfat gibi diş macunu ve ağız hijyeni ürünlerindeki bileşenlere karşı hassasiyet de aftları tetikleyebilir. Diğer şüpheli nedenler arasında toksinlere maruz kalma (örn. içme suyundaki nitratlar), menstrüasyon veya oral mikrobiyomdaki değişiklikler yer alır. Vakaların %20 kadarı demir, folat ve B6 ve B12 vitamini eksiklikleriyle ilişkili olabilir, ancak D vitamini, çinko veya tiamin gibi diğer eksiklikler de söz konusu olabilir. Literatürde mikroorganizmaların aftöz stomatit gelişimindeki rolü hakkında tartışmalar mevcuttur. Helicobacter pylori ve Streptococcus sanguis gibi patojenler suçlanmıştır.

   Birlikte görülebildiği hastalıklar:

   - Behçet hastalığı
   - Reiter sendromu
   - HIV enfeksiyonu
   - Crohn hastalığı
   - Siklik nötropeni
   - Nutrisyonel eksiklikler
   - Gluten enteropatisi

   Aftöz stomatit patogenezinde, TNF alfa ve IL2 gibi sitokinler suçlanmaktadır. Aynı zamanda antiinflamatuar bir sitokin olan ve epitelyal proliferasyonu stimüle eden IL10 düşüklüğünün de epitelizasyonu ve iyileşme süresini geciktirdiği bildirilmektedir.

4. **Klinik Özellikler:** Aftöz stomatitin belirti ve semptomları, ülserasyonların başlamasından bir veya iki gün önce oral mukozada yanma veya rahatsızlık hissini içerir. Ateş, döküntü, baş ağrısı veya lenfadenopati tipik olarak yoktur. Ülser başlangıçta 1-2 gün içinde noktasal bir papül olarak ortaya çıkar, ardından 3-4 gün boyunca kademeli olarak maksimum boyutuna genişler ve ardından stabilize olarak iyileşme sürecine girerler. Tipik olarak iyi sınırlıdırlar ve morfolojik olarak minör, majör veya herpetiform olabilirler. Yaygın tutulum bölgeleri arasında bukkal mukoza, ağız tabanı, dilin ventral

1. Ege Üniversitesi Tıp Fakültesi Deri ve Zührevi Hastalıklar AD, İzmir

yüzeyi, yumuşak damak ve labiyal mukoza yer alır.

Aftöz stomatitin en yaygın şekli olan minör aftöz ülserasyonlar, 1 cm'den küçük çapta, yuvarlak veya oval şekilli, yüzeyi sarı veya gri psödomembranla kaplı lezyonlardır. Sayıları 1-5 arasında değişir. Ülser tipik olarak inflamatuar kırmızı bir halo ile çevrilidir ve genellikle 7-14 gün içinde skar bırakmadan iyileşir.

Öte yandan, majör aftöz ülserler daha derindir, daha büyüktür (genellikle 2-3 cm çapındadır), düzensiz kabarık kenarları olabilir ve tipik olarak iyileşmesi haftalar veya aylar alabilir. Skar bırakabilirler.

En az görülen form, 1-3 mm çapında olan çok sayıda ülserden oluşan herpetiform tekrarlayan aftöz ülserlerdir. Bazen daha büyük ülserlere dönüşebilirler ve genellikle birkaç hafta içinde iyileşirler.

5. **Tanı/Ayırıcı Tanı:** Aftöz stomatit tanısı genellikle tam bir öykü ve fizik muayeneye dayanılarak konulur. Ateş varsa veya gözler veya genital bölge gibi diğer vücut sistemleri tutulmuşsa, altta yatan neden Behçet hastalığının dışlanması gerekir. Fizik muayene sırasında, lezyonlar ağrılı olduğundan ve yemeyi ve içmeyi zorlaştırabileceğinden, özellikle bebeklerde ve çocuklarda dehidratasyon belirtilerini de değerlendirmelidir.

   Aftöz stomatiti doğrulamak için laboratuvar testleri genellikle gereksizdir, ancak lezyonlar uzun süreli veya şiddetli ise tanı testleri düşünülebilir. Beslenme eksikliğini değerlendirmek için demir, folat veya B12 vitamini yanı sıra anemiyi değerlendirmek için tam kan sayımı istenebilir. Nötropeni, aftöz lezyonların bir nedeni olarak bağışıklık yetersizliğine işaret edebilir. Bir serum anti-endomysium antikoru ve transglutaminaz testi çölyak hastalığını saptayabilir. Son olarak, şiddetli, kalıcı herpetiform veya majör aftöz stomatit gösteren vakalarda veya yaraların keratinize mukozayı (yani sert damak ve dış dudaklar) içerdiği durumlarda HIV testi düşünülebilir.

   Herpetik bir lezyon düşünüldüğünde Tzank yayma ile inklüzyon taşıyan dev hücreler görülebilir. Biyopsi, lezyon kültürü veya kan testi ile altta yatan hastalığın ayırımı sağlanabilir.

6. **Tedavi:** Aftöz stomatit, uygun ağız hijyeni, sıvı alımını artırarak ve ağrıyı hafifletmek için ağız gargaraları kullanarak tedavi edilebilir. Ayrıca kişinin ağız mukozasında travmadan (örneğin yanakları ve dudakları ısırmak) kaçınmayı ve ağızda daha fazla irritasyona neden olabilecek baharatlı, tuzlu veya asitli yiyeceklerden kaçınılması; meyve, sebze ve kepekli tahıllardan oluşan dengeli bir diyet uygulanması önerilir. Aft stresle ilişkili görünüyorsa, meditasyon ve egzersiz gibi stres azaltma tekniklerinin kullanılması yardımcı olabilir. Demir içeren diyet takviyesi; çinko; veya B1, B2, B6, B12 veya C vitaminleri beslenme yetersizliği olan bireylerde faydalı olabilir. Çölyak hastalığı teşhisi konan kişiler için glütensiz bir diyet önemlidir.

   Küçük vakaların semptomlarını hafifletmek ve yaraların süresini kısaltmak için asetaminofen alınabilir veya topikal benzokain kullanılabilir. Semptomlar daha belirgin ise, kişiye örtücü ve koruyucu ajanlar (örn. bizmut subsalisilat) verilebilir; antiseptikler (örn. klorheksidin glukonat ve hidrojen peroksit); glukokortikosteroidler (örn. , fluosinonid jel ve triamsinolon adheziv krem) gibi anti-enflamatuar ajanlar, immünomodülatör ajanlar (örn. , dapson, metotreksat veya retinoidler), intralezyoner steroid (triamsinolon) enjeksiyonu; koterizasyon; lazer tedavisi yer alır. Dirençli olgularda pentoksifilin, talidomid yanısıra infliximab, etanercept, adalimumab gibi anti-TNF ajanlar kullanılabilir.

Kaynaklar

1. Shen C, Ye W, Gong L, Lv K, Gao B, Yao H. Serum interleukin-6, interleukin-17A, and tumor necrosis factor-alpha in patients with recurrent aphthous stomatitis. J Oral Pathol Med. 2021;50(4):418-423.
2. Belenguer-Guallar I, Jimenez-Soriano Y, Claramunt-Lozano A. Treatment of recurrent aphthous stomatitis. A literature review. J Clin Exp Dent. 2014;6:168-174.
3. Tarakji B, Gazal G, Al-Maweri SA, Azzeghaiby SN, Alaizari N. Guideline for the diagnosis and treatment of recurrent aphthous stomatitis for dental practitioners. J Int Oral Health JIOH. 2015;7(5):74-80.
4. Sharma D, Garg R. A comprehensive review on aphthous stomatitis, its types, management and treatment available. J Dev Drugs. 2018;7: 1-8.
5. Preeti L, Magesh K, Rajkumar K, Karthik R. Recurrent aphthous stomatitis. J Oral Maxillofac Pathol JOMFP. 2011;15(3):252-256.
6. Edgar NR, Saleh D, Miller RA. Recurrent aphthous stomatitis: a review. J Clin Aesthetic Dermatol. 2017;10(3):26-36.
7. RZ Cui, AJ Bruce, RS Rogers. Recurrent aphthous stomatitis. Clin Dermatol, 34 (4) (2016), 475-481
8. B Tarakji, G Gazal, SA Al-Maweri, SN Azzeghaiby, N. Alaizari. Guideline for the diagnosis and treatment of recurrent aphthous stomatitis for dental practitioners. J Int Oral Health, 7 (5) (2015), pp. 74-80

TÜRK TABİPLERİ BİRLİĞİ

BURSA TABİP ODASI

ORAL PREMALİGN HASTALIKLAR

Prof. Dr. Can CEYLAN[1]

1. **Tanım:** Oral mukozada çok sayıda enfeksiyöz ya da enflamatuar hastalık yanısıra premalin ve malign natürde neoplastik olarak ortaya çıkabilen lezyonlar vardır. Oral premalign hastalıklar arasında en yaygın görüleni oral lökoplakilerdir (%85). Oral kanserlerin başlıca sebebi olan lökoplakiyi, klinik ve laboratuar özellikleri başka bir tanı kategorisine uymayan, kazıma ile mukozadan kaldırılamayan beyaz leke ya da plak olarak tanımlamak mümkündür. Lökoplaki dışında; liken planus, hiperplastik kandidiazis, aktinik keilit, lupus eritematozus, oral submukozal fibrozis gibi çok sayıda lezyon malign dönüşüme uğrayabilme riskine sahiptir. Aşağıda premalign lezyonlar arasında en yaygın görülen lökoplakiler ayrıntılı biçimde ele alınacaktır.

2. **Epidemiyoloji:** Lökoplakiler popülasyonda %0,5-3,5 sıklık oranı ile görülmektedir. Malign dönüşüm riski ise coğrafi bölge, kişisel ve ırksal özelliklere göre %3-17 arasında değişmektedir. Neoplastik lökoplakiler erkeklerde daha sık görülmekle birlikte, kadınlarda görüldüğünde malign dönüşüm riski daha yüksek olmaktadır.

3. **Etiyopatogenez:** Lökoplakiler; herediter ve edinsel nedenlerle ortaya çıkabilir. Herediter faktörler; beyaz süngersi nevus, benign intraepidermal diskeratoz, Darier's hastalığı, Konjenital pakioniş, Clark-Howel-Evans sendromu (Özofagus karsinomu + oral mukoza lökoplaki ve palmoplanter keratoz) şeklinde sıralanabilir. Edinsel faktörler ise; reaktif (morsicatio bukkarum), inflamatuar (oral liken planus), infeksiyöz (Oral kıllı lökoplaki, oral kandidiazis), neoplastik (Prekanseröz lökoplaki) olarak özetlenebilir.

   Prekanseröz lökoplakilerde malign dönüşüm açısından majör ve minör risk faktörleri sözkonusudur. Major risk faktörleri: Sigara (karsinojenler: benzopyrenler, polisiklik aromatik karsinojenler vs), alkol, alkol + sigara, HPV enfeksiyonu (HPV 16, 18). Alkol ve sigaranın birlikte kullanımı, yüksek mukozal karsinojen maruziyeti nedeniyle en fazla risk yaratan nedendir.

   Minör risk faktörleri: Oral liken (eroziv, ülsere), oral lupus eritematozu, sfilitik glossit, demir eksikliği anemisi, oral submukozal fibrozis (Betel cevizi çiğneyenlerde), Distrofik epidermolisiz bülloza, kseroderma pigmentosum, herbal diş macunlarının içeriğinde bulunan sanguinaria (kanotu) ekstresi şeklinde sıralanabilir.

4. **Klinik:** Prekanseröz lökoplakileri klinik olarak homojen ve non homojen olmak üzere iki grupta toplayabiliriz. Homojen lökoplakiler, ince ve kalın, non homojen lökoplakiler ise eritrolökoplaki, nodüler (granüler) lökoplaki, verrüköz ve proliferatif verrüköz lökoplaki olarak görülebilirler. Homojen grupta malign dönüşüm riski %5 iken nonhomojen grupta bu risk daha yüksektir. Eritroplakiler ise şiddetli displazi, karsinoma insitu ve invaziv karsinoma özellikleri ile lökoplakilere göre daha yüksek malign potansiyel taşıyan lezyonlardır.

   Malign dönüşüm açısından klinik uyarıcı belirteçler, muayene bulgusu olarak plak üzerinde eritematöz komponent (eritrolökoplaki) ve eroziv değişiklik gözlenmesidir. Yerleşim açısından ağız tabanı başta olmak üzere, dil (ventrolateral) ve gingiva yerleşimleri daha risklidir. Yine multifokal prekanseröz lökoplakiler, unifokal olanlara göre daha riskli değerlendirilmelidir.

5. **Tanı:** Lökoplaki lezyonlarında temel yaklaşım biyopsi alınmasıdır. Malign değişikliğin olduğu odağın belirlenmesi amacıyla biyopsi öncesi "Toluidin blue" boyama yöntemi kullanılabilir. Prekanseröz lökoplakilerde en yaygın histopatolojik özellik, stratum korneumda kalınlaşma (ortokeratotik/

1. Ege Üniversitesi Tıp Fakültesi Deri ve Zührevi Hastalıklar AD, İzmir

parakeratotik hiperkeratoz) ve skuamöz hiperplazi (displazi göstermeyen) dir. Histopatolojik olarak lökoplakilerde epitelyal displazi bulunması malign transformasyon riskinin en önemli bir belirleyicisidir. Ancak epitelyal displazi göstermeyen lökoplakilerde de malign transformasyon gelişme riski olduğu unutulmamalıdır. (%15) Prekanseröz değişim histopatolojik olarak skuamöz intraepitelyal neoplazi (SIN I,II,III) ya da oral intraepitelyal neoplazi (OIN I, II, III) olarak sınıflandırılır.

6. **Tedavi:** Lökoplakilerde temel tedavi yaklaşımları lezyonun yerleşimin ve morfolojisine, histopatolojik özelliklere, hastanın kişisel özelliklerine göre belirlenmelidir. Temel tedavi yaklaşımları; cerrahi eksizyon, kriyoterapi, lazer (CO2 vs), fotodinamik terapi, topikal kemoterapi ajanları (Bleomycin, retinoid), kandida kolonizasyonu varlığında antifungal tedavi şeklinde özetlenebilir. Yine destekleyici tedavi olarak sistemik retinoidler, A,C,E vitaminleri, karoten, likopen gibi antioksidan ajanlar kemoproflaksi amaçlı kullanılabilir. Hastanın sigara kullanımını bırakması ve diyette irritan gıda ve içeceklerden kaçınması da önerilmelidir.

Kaynaklar

1. Silverman Jr S, Gorsky M, Lozada F. Oral leukoplakia and malignant transformation. A follow-up study of 257 patients. Cancer 1984;53(3):563–8.
2. Gupta PC, Murti PR, Bhonsle RB, Mehta FS, Pindborg JJ. Effect of cessation of tobacco use on the incidence of oral mucosal lesions in a 10-yr follow-up study of 12,212 users. Oral Dis 1995;1(1):54–8.
3. Hashibe M, Sankaranarayanan R, Thomas G, Kuruvilla B, Mathew B, Somanathan T, Parkin DM, Zhang ZF. Alcohol drinking, body mass index and the risk of oral leukoplakia in an Indian population. Int J Cancer 2000;88:129 –34.
4. Sankaranarayanan R, Mathew B, Jacob BJ, Thomas G, Somanathan T, Pisani P, Pandey M, Ramadas K, Najeeb K, Abraham E. Early findings from a community-based, cluster-randomized, controlled oral cancer screening trial in Kerala, India: The Trivandrum Oral Cancer Screening Study Group. Cancer 2000;88:664-73.
5. Rajendran R. Oral submucous fibrosis: etiology, pathogenesis, and future research. Bull World Health Organ 1994;72:985–96. Reibel J. Prognosis of oral pre-malignant lesions: significance of clinical, histopathological, and molecular biological characteristics. Crit Rev Oral Biol Med 2003;14(1): 47–62.
6. Tradati N, Grigolat R, Calabrese L, Costa L, Giugliano G, Morelli F, et al. Oral leukoplakias: to treat or not? Oral Oncol 1997;33(5):317–21.
7. Scully C. Oral precancer: preventive and medical approaches to management. Eur J Cancer B Oral Oncol 1995;31B(1):16–26.
8. Tradati N, Chiesa F, Rossi N, Grigolato R, Formelli F, Costa A, et al. Successful topical treatment of oral lichen planus and leukoplakias with fenretinide (4-HPR). Cancer Lett 1994;76(2–3):109–11.
9. Boisnic S, Branchet MC, Pascal F, Ben SL, Rostin M, Szpirglas H. Topical tretinoin in the treatment of lichen planus and leukoplakia of the mouth mucosa. A clinical evaluation. Ann Dermatol Venereol 1994;121(6–7):459–63.
10. Cowan CG, Gregg TA, Napier SS, McKenna SM, Kee F. Potentially malignant oral lesions in northern Ireland: a 20- year population-based perspective of malignant transformation. Oral Dis 2001;7(1):18–24.
11. Vedtofte P, Holmstrup P, Hjorting-Hansen E, Pindborg JJ. Surgical treatment of premalignant lesions of the oral mucosa. Int J Oral Maxillofac Surg 1987;16(6):656–64.

BÖLÜM 12

CİNSEL İLİŞKİ İLE BULAŞAN HASTALIKLAR VE ANOGENİTAL DERMATOZLAR

1. Sifiliz
2. Herpes Genitalis
3. Şankroid
4. Lenfogranuloma Venerum
5. Granuloma İnguinale
6. Vulvovajinitler
7. Anogenital HPV Enfeksiyonları
8. Üretritler
9. HIV Dermatolojik Bulguları
10. Anogenital Benign Dermatozlar
11. Genital Prekanserözler

TÜRK TABİPLERİ BİRLİĞİ

BURSA TABİP ODASI

SİFİLİZ

Doç. Dr. Demet AKPOLAT[1]

Prof. Dr. Bilal DOĞAN[2]

1. **Tanım:** Sifiliz, Treponema pallidum isimli bir spiroket tarafından oluşturulan ve cinsel yolla bulaşan bir enfeksiyondur. Bulguların çoğu kutanöz olduğundan dermatolojinin alanında incelenir ve dermatologlar için oldukça önemli bir hastalıktır. Özellikle gelişmiş ve gelişmekte olan ülkelerdeki gözlenen morbiditeler önemini artırır.

2. **Epidemiyoloji:** Sifiliz özellikle erkek homoseksüeller arasında (vakaların yaklaşık %61'i) daha sık olmasına rağmen her cinste görülebilir ve insidens ise 100. 000 de 2,1 ila 6,3 arasında bildirilmiştir. Sifiliz olgularının, HIV dahil, diğer cinsel yolla bulaşan hastalık (CYBH) riskleri açısından da tetkik edilmeleri gerekmektedir. Primer ve sekonder sifiliz en sık 20-29 yaş aralığında gözlenirken, siyahlarda beyaz tenlilere göre de 5 kat fazla bildirilmektedir. Her yıl 12 milyon yeni vaka ve sifilizden etkilenen bir milyon hamilelik bildirilmektedir.

3. **Etyopatogenez:** T. pallidum hareketli, spiral yapıda bir bakteridir ve insanlar, tek doğal yaşam yerleridir. T. Pallidum'un uzunluğu 5-16 µm, genişliği ise 0. 2-0. 3 µm aralığında değişmektedir. Mikroskobik olarak diğer nonvenereal hastalık etkeni patojenik treponemalardan ayırmak mümkün değildir ve burgu şeklinde hareket ederler. Çok sınırlı metabolik yetenekleri nedeniyle , birçok metabolik ihtiyaçları için konak yolaklarına bağımlıdır. Konak dışında ancak bir kaç saat-bir kaç gün aralığında bir süre yaşayabilir ve uzun süreli invitro kültürü de oldukça zordur. Dolayısıyla memelilerde, özellikle tavşan testislerinde üretilerek çoğaltılır.

   İnokülasyonu takiben dolaşıma çok hızlı bir şekilde geçebilir (tavşan modellerinde dakikalar içinde) ve dolayısıyla kan-beyin ve plasenta bariyeri gibi engelleri aşarak giriş yerinden çok uzaktaki birçok dokuyu ve fetüsü enfekte edebilir.

   Humoral immün yanıt, inokülasyonu takiben 2 hafta sonra IgM üretimi ile başlar ve onu takibeden 2 hafta sonrasında da IgG üretimi ile devam eder. Enfeksiyon süresince IgM üretimi de, IgG ile birlikte devam eder. Antikor üretimi bakteri yayılımı dönemi olan sekonder sifilis döneminde pik yapar.

   İmmün yanıt ayrıca sifilizdeki doku hasarından da sorumludur. Şankr civarındaki akson harabiyeti lezyonun ülseratif olmasına rağmen ağrısız olmasını da açıklar.

4. **Klinik özellikler:** Hastanın cinsel yaşam hikayesinin çok iyi alınması gereklidir. Partnerlerle ilgili detaylı bilgiler (son altı aydaki partnerlerin cinsiyeti, sayısı vb), cinsel ilişki şekli (maruz kalınan anatomik bölge, kondom kullanımı) ve geçirilmiş cinsel yolla bulaşan enfeksiyon (CYBE) hikayesi detayların içinde mutlaka bulunmalıdır.

Tedavi edilmemiş sifilis, farklı klinik bulgularla seyreden farklı devirlerden oluşur:

a) Temas sonrası kişilerin 1/3'ü enfekte olur.

b) Primer sifilis (şankr) temastan 10-90 gün sonra oluşur.

c) Sekonder sifilis, şankırdan 3-12 hafta sonraki dönemdir ve bu dönemde mukokütanöz lezyonlar, organ tutulumları-oküler sifilis dahil nörosifilis oluşabilir.

d) Erken latent sifiliz, sekonder sifilizin bulgularının 4-12 hafta içinde düzelmesiyle başlar. Bu süre temastan sonraki bir yıldan önceki dönemi kapsar. Bu dönemdeki hastaların ¼'ünde relaps olur.

1. Haliç Üniversitesi Tıp Fakültesi Deri ve Zührevi Hastalıklar AD Dr Demet Akpolat Kliniği, İstanbul
2. Maltepe Üniversitesi Tıp Fakültesi Hastanesi Deri ve Zührevi Hastalıklar AD, İstanbul

e) Geç latent sifiliz ise bulguların olmadığı, sadece seropozitifliğin olduğu dönemin temastan sonraki bir yılı geçmesi sonrası bu isimle anılır. Bu olguların 2/3'ü geç latent döneme devam eder.

f) Veya 1/3'ü tersiyer sifilise geçer.

Sifiliz iki ana dönemde incelenir:

a) Erken sifiliz: CDC'ye göre <1yıl süren, WHO'ya göre ise <2 yıl süren sifilize erken sifiliz denir.

- ***Primer sifiliz:*** Sifiliz şankırı, TP inkübasyonunu takiben gelişen indüre, noneksüdatif, soliter ve ağrısız bir ülserdir. HIV hastalarında çoklu ve ağrılı ülserler de bildirilmiştir.
- ***Sekonder sifiliz:*** Primer sifilizi takiben haftalar ya da aylar içinde gelişen bakteriyemiye bağlı sistemik bir hastalıktır. Çok farklı semptom ve bulgular içerdiğinden çok geniş spektrumda ayırıcı tanıya sahiptir. (Diffüz simetrik makülopapüler döküntü, kondiloma lata, alopesi, ateş, baş ağrısı, myalji, renal, nörolojik, oftalmolojik patolojiler, vb)

b) Geç sifiliz : CDC'ye göre >1yıl süren, WHO'ya göre ise >2 yıl süren sifilize geç sifiliz denir. Tedavi edilmeyen hastaların %25-40'ında gelişir. Klinik bulgular primer enfeksiyondan 1-30 yıl sonrasında her hangi bir zaman ortaya çıkabilir. Bu dönemde semptomatik bulgular oluştuğunda **tersiyer sifiliz**den söz edilir. HIV pozitif hastalar bu döneme daha hızlı girerler. ***Tersiyer sifilizde en sık gözlenen formlar:*** Kardiyovasküler sifiliz, gummatöz sifiliz, meningovasküler/parankimatöz/geç nörosifilizdir.

Erken latent sifiliz: Primer ve sekonder veya geç sifiliz dönemleri arasındaki asemptomatik periyodu ifade eder. Bulaş >1yıl ise geç latent sifiliz olarak adlandırılır.

5. **Maruziyet ve sifiliz inkübasyonu:** Yetişkinlerde sifiliz hemen daima cinsel yolla bulaşır. Enfeksiyon sadece primer ve sekonder devirlerde bulaşabilir. Erken sifilizli hastalar sekonder sifilize dönüştüklerinde de bulaşıcı olabilirler. Yetişkinlerdeki şankr, kondiloma lata, müköz yamalar gibi enfeksiyöz lezyonlar vücutta herhangi bir yerde olabilirler, ama tipik olarak genital, anal veya oral alanlar civarındadırlar. Bu enfeksiyöz lezyonlarla herhangi bir cinsel aktivitede temas, enfeksiyonun inokülasyonu ile sonuçlanabilir.

c) Keratinize derideki lezyonlar enfeksiyöz olacak kadar treponema içermezler. Cinsel olmayan aktiviteler ile sifiliz bulaşması çok nadirdir (kan transfüzyonu, laboratuvar çalışmasında kaza ile, dövme yaptırılırken, uterusda maruziyet gibi nedenlerle de olabilir).

6. **Tanı:** Yüksek riskli kişilerde semptom olmasa bile sifiliz testi yapılması erken tanı için oldukça önemlidir. Özellikle erkek homoseksüellerin en az senede bir tetkik yaptırmaları önerilmektedir.

A- İndirekt metodlar:

Serolojik testler sifiliz tanısında temel yöntemlerdir. Sifiliz tanısında 2 tip serolojik test vardır:

1. Nontreponemal testler
2. Treponemal testler.

Nontreponemal testler (NTT): Enfekte hastaların serumunda kardiyolipin-kolesterol-lesitin antijenine karşı antikorlar saptanır. Geleneksel olarak sifiliz tarama testleridir ve RPR (Rapid Plasma Reagin), VDRL (Venereal Disease Research Laboratory) ve TRUST (Toluidine Red Unheated Serum Test) testlerini içerir. Sonuçlar kantitatiftir ve titrasyon olarak verilebilir. Geleneksel metoda göre, negatif sonuç aktif sifiliz tanısını dışlar. Erken ve geç dönemlerde duyarlılığı azdır. Hamilelikte ve otoimmün hastalıklarda yalancı pozitiflikler olabilir.

Tablo 1'de Sifiliz tanısında geleneksel ve ters serolojik yaklaşımların farkları belirtilmiştir.

Tablo-1 Sifiliz tanısında geleneksel ve ters serololojik yaklaşımlar

Sifiliz tanısında geleneksel ve ters yaklaşımlar arasındaki farklar		
	Geleneksel yaklaşım	**Ters yaklaşım**
Testler	***Nontreponamal testler***	***Treponemal testler***
Avantajları	Uygulanması kolay Titrasyona uygun	Erken dönemlerde yüksek duyarlılık
Dezavantajları	Erken dönemde yüksek yalancı-negatiflik Yüksek biyolojik yalancı pozitiflik	Endemik bölgelerde ve nonvenereal treponamatozlarda yalancı yüksek pozitiflik
Ne zaman uygun?	Düşük sifiliz prevalansı olan bölgelerde	Yüksek sifiliz prevalansı olan bölgelerde

Tedaviye yanıt ve reenfeksiyon değerlendirilmeleri NTT'ler ile yapılmaktadır ve moniterizasyonlar aynı testlerle yapılmalıdır (VDRL ile başlandıysa, VDRL ile devam edilmeli).

NTT testlerinin yorumlanması aşağıdaki tabloya(Tablo 2) göre yapılır:

Tablo 2. NTT testlerin değerlendirmesi

Tedavi sonrası NTT'lerin değerlendirilmesi	
Serolojik kür	Serokonversiyon (pozitiften negatife) veya titrasyonda ≥4-kat azalma
Tedavi başarısızlığı	Reenfeksiyon yokluğunda titrasyonda ≥4-kat artış
Serolojik yanıtsızlık	Reenfeksiyon yokluğunda titrasyonda ≤4-kat, uygun tedaviye rağmen
Serofast durumu	Titrasyonda başlangıçta ≥4-kat azalmaya rağmen NTT'nin negatifleşmemesi
Reenfeksiyon	Öncesindeki serolojik küre rağmen yeni bir serokonversiyon (negatiften, pozitife) veya ≥4-kat artış

Treponemal testler (TT): Spesifik treponemal antijenlere karşı oluşan antikorlar saptanır bu testlerle. Geleneksel olarak NTT pozitifliğinde doğrulayıcı testler olarak kullanılırlar. Sonuçlar genellikle kalitatif olarak verildiğinden ve pozitifleştikten sonra ömür boyu pozitif kaldıklarından dolayı tedavi takibi ve reenfeksiyon tanısında kullanımları uygun değildir. Bu testler sıklıkla FTA-ABS (fluorescent treponemal antibody absorbed) ve TP-PA (TP particle agglutination) testleridir ve hem IgG hem de IgM aynı anda saptanabilir. Son yıllarda bu testler doğrulayıcı testler olmaktan ziyade ilk testler olarak sıklıkla kullanılmaktalar.

B- Direkt metodlar

TP, kültürü yapılamayan bir mikroorganizma olduğundan klinik örneklerde gösterilmesi ya da saptanması gerekmektedir. Karanlık saha mikroskopisi ve direkt floresan antikor testleri mikroorganizmaları saptamada kullanılabilir, fakat klinik rutinde ulaşabilmek oldukça zordur. Kültür ve PCR çalışmaları devam etmektedir.

Reenfeksiyon: Tanı klinik bulgular ve titrasyonda ≥4-kat artışla konduğundan, sifiliz reenfeksiyonunu hastalık relapsından ayırmak zordur. Ayrıca sifiliz enfeksiyonu hastalığa karşı kısmi bir immünite sağlar. Böylece sonraki sifiliz epizodları ilk epizodlarla aynı yolu izlemeyebilir. Sifiliz reenfeksiyonu olan hastalarda, tek epizodu olan hastalara göre VDRL/RPR ve TP-PA titrasyonları daha yüksekken IgM serum titrasyonları daha düşüktür.

6. **Tedavi:** Sifiliz tedavisinde ilk tercih benzatin penisilin G (BPG)'dir. Tedavi öncesinde, tercihen tedavinin ilk gününde NTT yapılmalıdır. Tedavinin takibinde bu önemlidir.

   Erken sifiliz: Primer, sekonder ve erken latent sifiliz dönemini kapsar. Standart tedavi tek doz 2,4 milyon ünite İM BPG'dir. Alternatif tedaviler sadece penisilinin kontrendike olduğu ya da

ulaşılamadığı durumlarda kullanılmalıdır.

Geç sifiliz: Geç latent dönemi de kapsar. Öncelikle tercih edilen BPG yine 2,4 milyon ünite olarak uygulanır, fakat bu sefer doz şeması haftada bir İM, 3 hafta olacak şekildedir.

Tedavi şeması Tablo 3'de gösterilmiştir:

Tablo 3. Sifiliz Tedavisi

	Erken sifiliz	**Geç sifiliz**
Öncelikle tercih edilen	BPG 2,4 milyon ünite IM, tek doz	• Nörosifiliz dışlandığında BPG, 2,4milyon Ü, IM haftada bir, 3 hafta • Nörosifiliz dışlanamadığında BPG, 18-24 milyon Ü, IV (4 saatte bir 3-4 milyon Ü), 10-14 gün
Alternatif	• Prokain penisilin, 0,6milyon ünite IM, 1x1, 10-14 gün • Doksisiklin 200mg PO, 10-14 gün • Seftriakson 1g IV, 10-14 gün	• Nörosifiliz dışlandığında ✓ Prokain penisilin, 0,6milyon ünite IM, 1x1, 17-21 gün ✓ Doksisiklin 200mg PO, 21-28 gün • Nörosifiliz dışlanamadığında ✓ Prokain Penisilin, 1. 2–2. 4 MIU IM/gün + Probenecid 500 mg, 4x1, 10–14 gün ✓ Ceftriaxone 1–2 g IV/gün 10–14 gün

Jarisch Herxheimer reaksiyonu (JHR): TP dahil spiroketlerle enfekte olan kişilerde tedaviyi takiben 24 saat içinde oluşan klinik bir tablodur. Semptom ve bulgular sıklıkla ateş, bulantı, kusma, baş ağrısı, taşikardi, hipotansiyon ve cilt lezyonlarında belirginleşme şeklindedir. Bu durumun ilaca karşı oluşabilecek allerjik bir reaksiyondan ayrılması da önemlidir. JHR'na neden olabilen antibiyotikler, penisilinler, tetrasiklinler ve eritromisindir. Primer ve sekonder sifilizde bu reaksiyonun olma olasılığı %55-95 aralığındadır. Nörosifiliz ve HIV ensefaliti olanlarda bu reaksiyonun çok daha şiddetli olabileceği ve antiinflamatıvar ilaçlar ile proflaksi gerekebileceği de bildirilmiştir.

Tedavi sonrası takip

Hastaların tedaviye yanıtın doğru değerlendirilebilmesi için hem klinik hem de laboratuvar açıdan uygun bir moniterizasyon gereklidir. Erken sifilizli hastalarda semptomların düzelmesi de klinik açıdan takip edilmelidir. Fakat geç sifiliz evresinde, kardiyovasküler ya da nonkütanöz gummatöz lezyonların aynı şekilde düzelmesi beklenmez. Bu hastalarda tedavi sonrası altı ayda bir düzenli nörolojik ya da kardiyovasküler muayene önerilir.

NTT ile serolojik takibin de serolojik küre kadar 6 ayda bir (HIV pozitif hastalarda 3 ayda bir) yapılması önerilmektedir. HIV pozitif hastalarda bu süre normalden daha uzun sürecektir.

Dünya çapındaki yüksek sifilis prevalansı, ulaşılabilir ve ucuz tedaviye rağmen, yeni koruyucu önlemlerin alınmasını gerekli kılmaktadır. Sifiliz kemoproflaksisi ile ilgili birkaç çalışma yapılmıştır. Bunlardan birinde (ANRS IPERGAY çalışması), erkek homoseksüellerde, şüpheli ilişkiden sonra 24 saat içinde alınmak kaydıyla tek doz 200mg doksisiklinin koruyucu olabileceği bildirilmiştir.

Kaynaklar

1. Tuddenham SA, Zenilman JM. Syphilis. In: Kang S, Amagai M, Bruckner AL, Enk AH, Margolis DJ, McMichael AJ, Orringer JS. eds. Fitzpatrick's Dermatology, 9e. McGraw Hill; 2019.
2. Fenton KA, Breban R, Vardavas R, et al. Infectious syphilis in high-income settings in the 21st century. Lancet Infect Dis. 2008;8(4):244-253.
3. Centers for Disease Control and Prevention (CDC). 2014 Sexually Transmitted Diseases Surveillance. Archived at http://www. cdc. gov/std/stats14/syphilis. htm. Last accessed September 18, 2018.
4. Workowski KA, Bolan GA. Centers for Disease Control and Prevention. Sexually transmitted diseases treatment guidelines, 2015. MMWR Recomm Rep. 2015;64(RR-03):1-137.
5. Lafond RE, Lukehart SA. Biological basis for syphilis. Clin Microbiol Rev. 2006;19(1):29-49.
6. Sena AC, White BL, Sparling PF. Novel Treponema pallidum serologic tests: a paradigm shift in syphilis screening for the 21st century. Clin Infect Dis. 2010;51(6):700-708.
7. Tiecco, G. , et al. A 2021 Update on Syphilis: Taking Stock from Pathogenesis to Vaccines. Pathogens 2021, 10, 1364.
8. Towns, J. M. ; Leslie, D. E. ; Denham, I. ; Azzato, F. ; Fairley, C. K. ; Chen, M. Painful and multiple anogenital lesions are common in men with Treponema pallidum PCR-positive primary syphilis without herpes simplex virus coinfection: A cross-sectional clinic-based study. Sex. Transm. Infect. 2016, 92, 110–115.
9. Forrestel, A. K. ; Kovarik, C. L. ; Katz, K. A. Sexually acquired syphilis: Historical aspects, microbiology, epidemiology, and clinical manifestations. J. Am. Acad. Dermatol. 2020, 82, 1–14.
10. Woods CR. Syphilis in children: congenital and acquired. Semin Pediatr Infect Dis. 2005;16(4):245-257.
11. Seña, A. C. ; Zhang, X. H. ; Li, T. ; Zheng, H. P. ; Yang, B. ; Yang, L. G. ; Salazar, J. C. ; Cohen, M. S. ; Moody, M. A. ; Radolf, J. D. ; et al. A systematic review of syphilis serological treatment outcomes in HIV-infected and HIV-uninfected persons: Rethinking the significance of serological non-responsiveness and the serofast state after therapy. BMC Infect. Dis. 2015, 15, 479.
12. Ghanem, K. G. ; Hook, E. W. , III. The Terms "Serofast" and "Serological Nonresponse" in the Modern Syphilis Era. Sex. Transm. Dis. 2021, 48, 451–452.
13. Edmondson, D. G. ; Hu, B. ; Norris, S. J. Long-Term In Vitro Culture of the Syphilis Spirochete Treponema pallidum subsp. pallidum. MBio 2018, 9, e01153-18.
14. Towns, J. M. ; Leslie, D. E. ; Denham, I. ; et al. Treponema pallidum detection in lesion and non-lesion sites in men who have sex with men with early syphilis: A prospective, cross-sectional study. Lancet Infect. Dis. 2021, 21, 1324–1331.
15. Cohen, C. E. ; Winston, A. ; Asboe, D. ; Boag, F. ; Mandalia, S. ; Azadian, B. ; Hawkins, D. A. Increasing detection of asymptomatic syphilis in HIV patients. Sex. Transm. Infect. 2005, 81, 217–219.
16. Janier, M. ; Unemo, M. ; Dupin, N. ; Tiplica, G. S. ; Potoˇcnik, M. ; Patel, R. 2020 European guideline on the management of syphilis. J. Eur. Acad. Dermatol. Venereol. 2021, 35, 574–588.
17. Yang, C. J. ; Lee, N. Y. ; Lin, Y. H. ; et al. Jarisch-Herxheimer reaction after penicillin therapy among patients with syphilis in the era of the HIV infection epidemic: Incidence and risk factors. Clin. Infect. Dis. 2010, 51, 976–979.
18. Molina, J. M. ; Charreau, I. ; Chidiac, C. ; et al. Post-exposure prophylaxis with doxycycline to prevent sexually transmitted infections in men who have sex with men: An open-label randomised substudy of the ANRS IPERGAY trial. Lancet Infect. Dis. 2018, 18, 308–317.

TÜRK TABİPLERİ BİRLİĞİ

BURSA TABİP ODASI

HERPES GENİTALİS

Doç. Dr. Demet AKPOLAT[1]

Prof. Dr. Bilal DOĞAN[2]

1. **Tanım:** Genital cilt ve mukozasının herpes simplex virüs ile enfeksiyonudur.

2. **Epidemiyoloji:** Genital herpes genellikle cinsel yolla bulaşır. Çocuklarda seropozitiflik düşüktür, ancak genç yetişkinlerin yaklaşık üçte biri tip 2 için seropozitiftir ve bu, daha sonraki yaşamda nüfusun yarısına kadar yükselir. Bulaşma en sık asemptomatik dökülme dönemlerinde görülür. Son yıllardaki HSV tip 1'i içeren genital enfeksiyonların oranındaki belirgin artış, (bazı yeni çalışmalarda yaklaşık %20-55), orogenital temasa bağlanabilir. Tip 2 enfeksiyonlar esas olarak ergenlikten sonra ortaya çıkar. Genital herpes (HSV-1 veya HSV-2) olan çocuklarda cinsel istismar olasılığı göz önünde bulundurulmalıdır.

3. **Etyopatogenez:** HSV'nin bulaşması, asemptomatik viral dökülme dönemlerinde ortaya çıkabilir. HSV-1 esas olarak kontamine tükürük veya diğer enfekte salgılarla doğrudan temas yoluyla yayılırken, HSV-2 esas olarak cinsel temas yoluyla yayılır. Virüs, mukokutanöz enfeksiyon bölgesinde çoğalır ve daha sonra retrograd aksonal akışla dorsal kök gangliyonlarına doğru ilerler ve burada yeniden aktivasyona kadar latent olarak bekler.

   Latent dönem, virüsün konakçısında değişen süreler boyunca nispeten bulaşıcı olmayan bir durumda bulunmasını sağlar. HSV, antijen sunan hücrelerde CD1d moleküllerinin hücre içi birikimini indükleyerek virüsün tespit edilmekten nasıl kaçtığına ve gecikme oluşturduğuna dair olası bir açıklama sağlayabilir. Normal olarak, CD1d molekülleri hücre yüzeyine taşınır, burada lipitler sunarlar ve 'natural killer' T-hücrelerini uyarırlar, böylece bir bağışıklık tepkisini teşvik ederler. HSV'nin bağışıklık sisteminden kaçma mekanizmaları ayrıca çeşitli immünolojik hücrelerin ve sitokinlerin 'down' regülasyonunu da içerir. HSV'ye karşı erken konakçı bağışıklık tepkisinin hedefleri, viral replikasyonu sınırlamak ve diğer enflamatuar hücreleri aktive etmektir. 'Toll-like' reseptörler, HSV'ye karşı doğuştan gelen bağışıklık savunması için kritik öneme sahiptir ve işlevleri, CD8+ T hücrelerinin hazırlanmasını içerir. Latent olarak enfekte olmuş duyusal ganglionlarda seçici olarak aktive olan ve tutulan HSV'ye özgü bellek CD8 + T hücreleri, enfeksiyonun kontrolünde ve semptomatik nükslerin önlenmesinde önemli rollere sahiptir.

   HSV kendiliğinden veya duygusal stres, ultraviyole ışık, ateş, mensturasyon, immünosupresyon, cerrahi veya diş prosedürleri ve diğer lokal doku hasarı gibi bir tetikleyici ile yeniden aktive olabilir. Tipik olarak, reaktivasyon ciltte lokalize veziküler lezyonlara neden olur. Bununla birlikte, bağışıklığı baskılanmış konakçılarda viremi ve ardından yaygın iç organ tutulumu meydana gelebilir.

4. **Klinik özellikler:** HSV-1 ve HSV-2 enfeksiyonu olan hastalarda akut birinci dönem genital herpesin klinik seyri benzerdir. Bu enfeksiyonlar, gerilemesi 2 ila 3 hafta gerektirebilecek veziküller, püstüller ve eritemli ülserler dahil olmak üzere evrimin farklı aşamalarındaki geniş genital lezyonlarla ilişkilidir.

   Erkeklerde lezyonlar genellikle glans peniste veya penis şaftında görülür. Kadınlarda lezyonlar vulva, perine, kalça, vajina veya servikse yerleşebilir. Sistemik komorbiditeler ve komplikasyonlar kadınlarda daha sık görülür. Ekstragenital lezyonlar, idrar retansiyonu ve aseptik menenjit, etkilenen kadınların sırasıyla %20,%10-15 ve % 10'unda görülür. Buna karşılık, aseptik menenjit, erkeklerde primer genital herpes enfeksiyonunun nadir görülen bir komplikasyonudur.

   Geniş lokal tutulum, bölgesel lenfadenopati ve ateşin varlığı genellikle primer herpes enfeksiyonunu tekrarlayan hastalıktan ayırır. Genellikle, rekürren herpes enfeksiyonlarında genital organlarda veya

1. Haliç Üniversitesi Tıp Fakültesi Deri ve Zührevi Hastalıklar AD, Dr Demet Akpolat Kliniği, İstanbul
2. Maltepe Üniversitesi Tıp Fakültesi Hastanesi Deri ve Zührevi Hastalıklar AD, İstanbul

kalçalarda, primer enfeksiyonlara kıyasla 7-10 gün içinde gerileyen sınırlı sayıda vezikül yeniden ortaya çıkar. Nüks sıklığı doğrudan primer enfeksiyonun ciddiyeti ile ilişkilidir ve takip eden birkaç yıl içinde azalma eğilimindedir. Genital HSV-2 enfeksiyonlarında nüks oranları bireyler arasında ve zaman içinde aynı bireyde de büyük farklılıklar gösterir. HSV-2'nin neden olduğu enfeksiyonlar, HSV-1 genital enfeksiyonlarından yaklaşık 16 kat daha sıktır ve yılda ortalama 3 ila 4 kez yeniden aktive olur, ancak neredeyse haftalık olarak ortaya çıkabilir. Tekrarlayan HSV-2 enfeksiyonunun klasik klinik belirtileri, genital bölgede çok sayıda küçük, gruplanmış veziküler lezyonu içerir, ancak kasık, kalça ve uyluk dahil olmak üzere genitoüriner bölgenin herhangi bir yerinde ortaya çıkabilir; lezyonlar aynı bölgede tekrarlayabilir veya yer değiştirebilir. Genital lezyonların nüksetmesi, hassasiyet, kaşıntı, yanma veya karıncalanma prodromu ile tetiklenebilir ve salgınlar, birincil enfeksiyondan daha az şiddetlidir. Tedavi olmadan lezyonlar genellikle 6 ila 10 gün içinde iyileşir. Tekrarlayan hastalıklarda herpetik servisit daha az olmakla birlikte hastaların %12'sinde görülür. Dış genital lezyonlar olmadan ortaya çıkabilir. Genital HSV enfeksiyonu için daha az klasik olan ve tanı koymayı zorlaştıran belirti ve semptomlar arasında küçük eritemli lezyonlar, çatlaklar, kaşıntı ve idrar semptomları bulunur. HSV, genellikle sadece berrak bir mukoid akıntı, dizüri ve poliüri olarak ortaya çıkan üretrite neden olabilir. Bazen HSV endometrit, salpenjit veya prostatit ile ilişkilendirilebilir. Semptomatik veya asemptomatik rektal ve perianal enfeksiyonlar yaygındır. Herpetik proktit, distal rektal mukozanın ülseratif lezyonları ile anorektal ağrı, anorektal akıntı, tenesmus ve kabızlık ile kendini gösterir. Genital herpes, genitoüriner olmayan bölgelerde de tekrarlayabilir. Şaşırtıcı bir şekilde, HSV-2 seropozitifliği olan bireylerin çoğunluğu genital herpes enfeksiyonu öyküsü bildirmese de, bu hasta grubunun % 50'sinde tanı semptomatik enfeksiyon sonunda konur.

5. **Tanı-Ayırıcı Tanı:** Viral kültür, doğrudan floresan antikor analizleri, moleküler teknikler ve seroloji dahil olmak üzere HSV enfeksiyonunu teşhis etmek için çoklu laboratuvar testleri mevcuttur.

HSV'nin viral kültürle tanımlanması genellikle 2-5 gün gerektirir. Beyin omurilik sıvısında HSV'yi tanımlamak için tercih edilen yöntem olmasının yanı sıra, PCR, deriden ve diğer organlardan alınan örneklerde HSV DNA'sını saptamak için giderek daha hızlı, hassas ve spesifik bir yöntem olarak kullanılmaktadır. 'Western blot', serolojik tahliller için altın standardı temsil eder; HSV antikorları için %99 duyarlıdır ve spesifiktir. Ek olarak, piyasada bulunan birkaç serolojik test, HSV ile enfekte olmuş hastaları güvenilir bir şekilde tanımlayabilir ve sırasıyla tipe özgü G-1 ve G-2 glikoproteinleri kullanarak HSV-1 antikorlarını HSV-2 antikorlarından ayırt edebilir. Bununla birlikte, bu ticari analizlerin duyarlılığı ve özgüllüğü, ayara bağlı olarak değişir. İlk enfeksiyonu takiben ortalama serokonversiyon süresi 3-4 haftadır.

Erken lezyonlardan, özellikle de yeni bir vezikülün tabanından / kenarlarından kazıntıların bir 'Tzanck' yayması, HSV salgınlarının ~%60-75'inde çok çekirdekli epitel dev hücrelerini ortaya çıkarır.

Rutin olarak boyanmış biyopsi örneklerinde ve 'Tzanck smear'lerinde HSV-1, HSV-2'den ayırt edilemez. Kromatin marjinasyonu ile genişlemiş, arduvaz grisi keratinosit çekirdekleri erken bir histolojik bulguyu temsil eder. Bunu, vezikül tabanında keratinositlerin balon dejenerasyonu ile ilişkili intraepidermal vezikülasyon izler. Bu şişmiş, soluk keratinositler genellikle çok çekirdekli dev hücreler oluşturmak için kaynaşırlar ve yapay bir yarıkla çevrili eozinofilik intranükleer inklüzyon cisimleri içerebilirler (Cowdry tip A inklüzyonları). Balon dejenerasyonu, interfoliküler epidermisin yanı sıra adneksiyal yapıları da etkileyebilir. Tekrarlayan hastalıkta daha hafif olma eğilimi ile değişken derecede yoğun bir lenfosit, nötrofil ve eozinofil dermal infiltrasyonu gözlenir. Vasküler değişiklikler hemorajik nekroz ve perivasküler manşet alanlarını içerebilir. Epidermal nekroz, özellikle yayılmış cilt lezyonlarının bulunduğu alanda yaygın olabilir.

Ayırıcı Tanı: Travma, sifilitik *şanklar*, *şankroid* ve lenfogranüloma venereum genital herpesin ayırıcı tanısında dikkat edilmesi gereken hususlardır.

Sifilitik *şankr* genellikle ağrısız, tekrarlamayan tek bir lezyondur. *Şankroid* genellikle granülasyon dokusunun bir tabanını kaplayan sarımsı gri bir eksüda ile birkaç hassas ülser olarak kendini gösterirken, lenfogranüloma venereum geçici bir papül, herpetiform vezikül, erozyon veya ülser

ile kendini gösterir. Her iki durum da tipik olarak hassas kasık lenfadenopatisine neden olur. EBV ile ilişkili genital ülserler ve diğer genital aftların viral *kültür, DFA veya PCR olmaksızın* herpetik lezyonlardan ayırt edilmesi zor olabilir.

6. **Tedavi:** Primer ve tekrarlayan genital herpes tedavisi için oral antiviraller tercih edilen ajanlardır (Tablo 1). Başlangıçtan sonraki 24-48 saat içinde başlandığında, asiklovir, famsiklovir ve valasiklovir, viral dökülme, ağrı ve ilk atak ve tekrarlayan genital herpes için iyileşme süresini azaltır. Oral antiviral ajanlarla kronik baskılayıcı tedavi genellikle yılda altı veya daha fazla atağı olan hastalar için planlanır.

   HSV'nin%70 ila %80'i asemptomatik viral dökülme dönemlerinde bulaşır. Semptomatik salgınların sıklığını azaltmaya ve hatta bunları ortadan kaldırmaya ek olarak, baskılayıcı tedavi asemptomatik viral dökülmeyi %95 azaltır ve böylece genital herpesin duyarlı bir partnere bulaşması riski düşer. Bu nedenle, prezervatif kullanımı ve nüksler sırasında cinsel aktiviteden kaçınma ile birlikte günlük baskılayıcı tedavi, prezervatif kullanımıyla bile bulaşabilen genital herpesin önlenmesi konusunda seronegatif partneri olan genital herpesli bireyler için de önerilir. Antiviral tedaviye ek olarak, genital herpes bulaşmasının önlenmesine ilişkin hasta eğitimi esastır.

Tablo 1: Genital herpes tevavi şeması

Genital herpes (ilk atak)	Asiklovir: 200 mg po 5×/d × 10 gün ya da 400 mg po TID × 10 gün Famsiklovir: 250 mg po TID × 10 gün Valasikovir: 1 g po BID × 10 gün
Genital herpes (nüks)	Asiklovir: 400 mg po TID × 5 gün ya da 800 mg po BID × 5 gün ya da 800 mg po TID × 2 gün Famsiklovir: 1 g po BID × 1 gün ya da 500 mg po × 1 doz, takiben 250 mg po BID × 2 gün ya da 125 mg po BID × 5 gün Valasiklovir: 500 mg po BID × 3 gün ya da 1 g po × 5 gün
Genital herpes (HIV enfeksiyonu zemininde)	Tüm mukokutanöz lezyonlar iyileşene kadar kullanılması önerilir. Asiklovir: 400 mg po TID Famsiklovir: 500 mg po BID Valasiklovir: 1 g po BID
Kronik supresyon	Asiklovir: 400 mg po BID Famsiklovir: 250 mg po BID Valasiklovir: <10 atak / yıl için günde 500 mg po veya ≥10 atak / yıl için günde 1 g po

7. **Klinik Seyir ve Prognoz:** HSV enfeksiyonu olan hastaların çoğu asemptomatik olmasına rağmen, birincil enfeksiyonlar şiddetli olabilir. Nükslerin çoğu asemptomatiktir, ancak semptomatik nüksler semptomatik primer enfeksiyonlardan daha hafiftir. Tekrarlayan HSV-1 ve HSV-2 hastalığının sıklığı ve şiddeti zamanla azalır. Bu nedenle, devam eden baskılayıcı tedaviye duyulan ihtiyaç yeniden değerlendirilmelidir.

Kaynaklar

1. Brugha R, Keersmaekers K, Renton A, et al. Genital herpes infection: a review. Int J Epidemiol 1997; 26:698–709.
2. Yuan W, Dasgupta A, Cresswell P. Herpes simplex virus evades natural killer T cell recognition by suppressing CD1d recycling. Nat Immunol 2006; 7:835–42.
3. Corey L, Adams H, Brown A, Holmes KK. Genital herpes simplex virus infections: clinical manifestations, course, and complications. Ann Intern Med 1983; 98:958–72.
4. Brugha R, Keersmaekers K, Renton A, et al. Genital herpes infection: a review. Int J Epidemiol 1997; 26:698–709.
5. Tran T, Druce JD, Catton MC, et al. Changing epidemiology of genital herpes simplex virus infection in Melbourne, Australia, between 1980 and 2003. Sex Transm Infect 2004; 80:277–9.
6. Koelle DM, Benedetti J, Langenberg A, et al. Asymptomatic reactivation of herpes simplex virus in women after the first episode of genital herpes. Ann Intern Med 1992; 116:433–7.
7. Spruance SL, Rea TL, Thoming C, et al. Penciclovir cream for the treatment of herpes simplex labialis. A randomized, multicenter, double-blind, placebo-controlled trial. Topical Penciclovir Collaborative Study Group. JAMA 1997; 277:1374–9.
8. Spruance SL, Nett R, Marbury T, et al. Acyclovir cream for treatment of herpes simplex labialis: results of two randomized, double-blind, vehicle-controlled, multicenter clinical trials. Antimicrob Agents Chemother 2002; 46:2238–43.
9. Sacks SL, Thisted RA, Jones TM, et al. Clinical efficacy of topical docosanol 10% cream for herpes simplex labialis: a multicenter, randomized, placebo-controlled trial. J Am Acad Dermatol 2001; 45:222–30.
10. McCarthy JP, Browning WD, Teerlink C, Veit G. Treatment of herpes labialis: comparison of two OTC drugs and untreated controls. J Esthet Restor Dent 2012; 24:103–9.
11. Corey L, Wald A, Patel R, et al. Once-daily valacyclovir to reduce the risk of transmission of genital herpes. N Engl J Med 2004; 350:11–20.
12. Martinez CM, Luks-Golger DB Cidofovir in acyclovirresistant herpes infections. Ann Pharmacother 1997; 31:1519–21.
13. Celum C, Wald A, Lingappa JR, et al. Acyclovir and transmission of HIV-1 from persons infected with HIV-1 and HSV-2. N Engl J Med 2010;362:427–39.
14. Wald A, Langenberg AG, Link K, et al. Effect of condoms on reducing the transmission of herpes simplex virus type 2 from men to women. JAMA 2001; 285:3100–6.

ŞANKROİD (ULCUS MOLLE)

Dr. Gökçen ÇELİK[1]

Prof. Dr. Filiz CANPOLAT[2]

1. **Tanım: Şankroid** (Ulcus Molle – Yumuşak Şankr), etkeni Haemophilus ducreyi, gram negatif fakültatif anaerop bir bakteri olan, sıklıkla akut genital ülser ve inguinal lenfadenit ile prezente olan veneryan hastalıktır.

2. **Epidemiyoloji:** Avrupa ve diğer gelişmiş ülkelerde prevalansı çok azalmıştır. Amerika'da genellikle sporadik salgınlarla ilişkilidir. Ülkemizde de epidemiler görülmüştür. Düşük sosyoekonomik durum ve hijyen ile ilişkilidir. Bazı Afrika bölgeleri, Güneydoğu Asya ve Karayipler'de enfeksiyon hala görülebilmesine rağmen, şankroid dünya çapında azalmış durumdadır. Hayat kadınları ile ilişki, bulaş için en önemli kaynaktır çünkü hastalığın aktif ağrılı genital ülserlerine rağmen, cinsel ilişkide seçici olmayan yüksek riskli bu grup hastalığın yayılımını sağlamaktadır. Erkeklerde kadınlardan 10 kat daha sıktır. Bulaşı cinsel temasla olur ancak direkt inokulasyon ile bulaşın bildirildiği nadir çocuk olgular literatürde mevcuttur. HIV bulaşında bir risk faktörü olması açısından da önem arz etmektedir.

3. **Etyopatogenez:** Tek bir cinsel ilişki ile bulaş ihtimali %35'tir ve tedavisiz lezyonlar yaklaşık 45 gün boyunca bulaştırıcıdır. Bulaş epidermal bariyer bozukluğu ile gerçekleşip, inkübasyon periyodu 3-10 gündür. Th1 hücre aracılı bağışıklık yanıtı, lenfositler, makrofaj ve granülosit infiltrasyonu sonucu ilk olarak papülopüstüler bir lezyon gelişir. H. ducreyi'de, Campylobacter, Shigella ve Escherichia coli gibi enterik bakterilerde bulunanlara benzer bir sitoletal toksin kodlayan gen kümeleri bulunmuştur. Bu toksin, epitel hücrelerinin irreversibl hücre ölümüne neden olur ve ardından ülser gelişimine yol açabilir.

4. **Klinik özellikler:** Genital, anogenital bölge en sık olmak üzere, nadiren ekstragenital (dudak, orofarenks, konjonktiva. .) bölgelerde yaklaşık 1-2cm genişliğinde, oval şekilli, düzensiz kenarlı ve kenarları dekole ve yumuşak, etrafı eritemli, tipik olarak hassas ve ağrılı genellikle çok sayıda ülserler görülür. Ulcus molle, sifiliz şankırından farklı olarak yumuşaktır, endüre değildir, kolayca kanar, ülser tabanı pürülan eksuda ile kaplıdır. Kadınlarda labiumlar, vestibul, vajina, perine, klitoris ve perianal bölgede; erkeklerde ise prepisyumda, koronal sulkusta veya frenulum çevresinde yerleşir. Şankroid, enfekte kişilerin hemen hemen tümünde semptomatiktir.

   Olguların yaklaşık yarısında günler veya haftalar içinde sıklıkla unilateral, bazen de bilateral inguinal lenfadenopati tabloya eklenir. Lenf nodları süpüre olup birleşerek apse şeklini alabilir, bu hassas "bubo" yapıları sinusler ile deriye açılabilir.

5. **Tanı-Ayırıcı Tanı:**Bir veya daha fazla derin ve ağrılı genital ülser ve hassas süpüratif inguinal lenfadenopatinin kombinasyonu, klinisyeni şankroid tanısına yönlendirir. İnguinal lenfadenit tipik olarak vakaların %50'sinden azında görülür.

Aşağıdaki dört kriterin tümü karşılanırsa olası bir şankroid teşhisi konulabilir:

1) Hastanın bir veya daha fazla ağrılı genital ülseri olması

2) Genital ülserlerler ve varsa bölgesel lenfadenopati şankroid için tipiktir

3) Ülser başlangıcından en az 7-14 gün sonra sifiliz için yapılan karanlık alan incelemesi

1. SBÜ. Ankara Etlik Şehir Hastanesi Deri ve Zührevi Hastalıklar Kliniği, Ankara
2. SBÜ. Ankara Etlik Şehir Hastanesi Deri ve Zührevi Hastalıklar Kliniği, Ankara

veya moleküler testlerde (ülser eksüdası veya seröz sıvı) veya serolojik testlerde T. pallidum enfeksiyonuna dair bir kanıt olmaması

4) Ülser eksüdası veya seröz sıvısı üzerinde yapılan HSV-1 veya HSV-2 moleküler testleri veya HSV kültürü negatif olması

Genital ülser etkenleri, başta sifiliz olmak üzere göz önüne alınmalıdır. Her iki hastalık bir arada bulunabilir, bu sifiliz ve şankroid birlikteliğine "ulcus miksum" denir. Genital ülser nedeni olan diğer enfeksiyonlar; genital herpes simpleks, granuloma inguinale, lenfogranuloma venerum ayırıcı tanıda yer almaktadır. Sifiliz de olduğu gibi HSV ile de ko-enfeksiyonu olabilir. Travma, fiks ilaç erupsiyonu ve maligniteler de dikkate alınmalıdır.

Tanısal amaçla kullanılabilecek yöntemler şunlardır:

a. **Kültür:** Şankroidin kesin teşhisi, çok yaygın bulunmayan özel kültür ortamlarında H. ducreyi'nin izolasyonunu gerektirir. Spesifik besiyerinde 34 °C ve %5-10 CO_2'li ortam koşulları sağlandığında nonmukoid yarısaydam koloniler oluşur. Besi yerinin yaygın temin edilememesi, kolonilere yapılması gereken porfirin testi gibi ek tanı yöntemleri gerektirmesi, üreme oranının gerekli koşulların sağlanabilmesi ve deneyim ile ilişkili oluşu gibi zorluklar bulunmaktadır. Kültür yöntemi ile dahi sensitivite %80'in altındadır.

b. **Moleküler teknikler:** PCR gibi nükleik asit amplifikasyon ölçme testleri ulaşılabilir ise tanısaldır.

c. **Direkt Mikroskopik İnceleme:** Ülserin kenarı önce serum fizyolojik ile eksudadan temizlenip, altından yapılan kazıntı veya süpüre olmuş lenf nodundan alınan aspirat materyali ile hazırlanan yayma preperatları gram veya giemsa ile boyandığında; "tren yolu" veya "zincir paterni" şeklinde dizilen, "balık sürüsü" diye de adlandırılan görüntüde basiller saptanır. Bu bulgu H. ducreyi için spesifik değildir ve duyarlılığı %30-50'dir.

Serolojik testler ve antijen saptama yöntemleri geliştirilmektedir ancak henüz tanıda rutin olarak önerilmemektedir. Histopatolojik inceleme ile etken bakteri gösterilebilme ihtimali çok düşüktür.

6. **Tedavi:** Başarılı antimikrobiyal tedavi ile klinik semptomları geriler ve bulaş önlenir. İlerlemiş vakalarda, başarılı tedaviye rağmen genital skarlaşma ve süpüratif bubolardan kaynaklanan rektal veya ürogenital fistüller meydana gelebilir.

   Azitromisin ve seftriakson, tek doz uygulanma tedavi avantajına sahiptir. **(Tablo-1)** Dünya çapında, siprofloksasin veya eritromisine orta derecede dirençli birkaç izolat bildirilmiştir. Bununla birlikte, kültürler rutin olarak yapılmadığından ve şankroid nadir olduğundan, H. ducreyi antimikrobiyal direncinin yaygınlığına ilişkin veriler sınırlıdır.

Tablo-1. Şankroid için Önerilen Rejimler

Azitromisin 1 g oral tek doz
veya
Seftriakson 250 mg IM tek doz
veya
Siprofloksasin 500 mg oral 2 kez/gün 3 gün
veya
Eritromisin 500 mg oral 3 kez/gün 7 gün

Sünnetsiz erkekler ve HIV enfeksiyonu olan kişiler tedaviye sünnetli veya HIV negatif kişiler kadar iyi yanıt vermemektedir. Şankroid teşhisi konduğunda hastalar HIV için test edilmelidir. İlk HIV testi

sonuçları negatifse, HIV enfeksiyonu riski yüksek olan kişilerde test tekrarlanabilir.

7. **Klinik Seyir ve Prognoz:** Tedavi başlangıcından 3-7 gün sonra hastalar yeniden muayene edilmelidir. Tedavi başarılı olursa, ülserler genellikle tedaviden sonraki 3 gün içinde semptomatik ve 7 gün içinde belirgin olarak düzelir. Klinik iyileşme görülmezse, klinisyen teşhisin doğru olup olmadığını, başka bir cinsel yolla bulaşıcı hastalık (CYBH) olup olmadığını, hastada HIV enfeksiyonu olup olmadığını, tedavinin talimat verildiği şekilde kullanılmadığını veya enfeksiyona neden olan H. ducreyi suşunun reçete edilen antimikrobiyale dirençli olup olmadığını düşünmelidir. Tam iyileşme için gereken süre ülserin boyutuna bağlıdır; büyük ülserler 2 haftadan fazla zaman gerektirebilir. Fluktuan lenfadenopatinin klinik rezolüsyonu ülserden daha yavaştır ve başarılı tedaviye rağmen iğne aspirasyonu veya insizyon ve drenaj gerektirebilir. İğne aspirasyonu daha basit bir prosedür olmasına rağmen, sonraki drenaj prosedürlerine olan ihtiyaç nedeniyle insizyon ve drenaj tercih edilebilir.

8. **Partner Tedavisi** Yönetimi Hastalık semptomları olup olmadığına bakılmaksızın, şankroidli hastaların cinsel partnerleri, semptom başlangıcından önceki 10 gün içinde hastayla cinsel temasta bulunmuşlarsa muayene edilmeli ve tedavi edilmelidir.

9. **Özel Durumlar**

   a. **Gebelik**

Hasta hamile veya emziriyorsa siprofloksasin hariç alternatif ilaçlar kullanılmalıdır. Şankroidin gebelik sonucu üzerinde herhangi bir olumsuz etkisi bildirilmemiştir.

   b. **HIV enfeksiyonu**

Şankroid enfeksiyonu olup HIV ile enfekte kişiler, şankroid için tedavisi başarısızlığı ve yavaş iyileşme açısından yakından izlenmelidir. Tekrarlı veya daha uzun tedavi kürleri gerektirebilir. Bu grup hastalarda, rutin önerilen tek doz azitromisin ve seftriakson rejimlerinin terapötik etkinliğine ilişkin veriler sınırlıdır.

Kaynaklar

1. Workowski, Kimberly A. , et al. “Sexually transmitted infections treatment guidelines, 2021. ” MMWR Recommendations and Reports 70. 4 (2021): 1.
2. Serdaroğlu S. Cinsel Yolla Bulaşan Hastalıklar “Tüzün, YGürer MA, Serdaroğlu S, Oğuz O, Aksungur VL: Dermatoloji. 3th. ” İstanbul, Nobel Tıp Kitapevleri (2008): 183-254.
3. Sexually transmitted infections. In: Bolognia JL, Schaffer JV, Cerroni L, eds. Dermatology. 4th ed. Philadelphia, PA: Elsevier; 2018: chap 82.
4. Cunha Ramos, Mauro, et al. “Genital ulcers caused by sexually transmitted agents. ” Anais Brasileiros de Dermatologia 97 (2022): 551-565.
5. Irizarry, Lisandro, James Velasquez, and Anton A. Wray. “Chancroid. ” StatPearls [Internet]. StatPearls Publishing, 2022.
6. Basta-Juzbašić A, Romana Č. Chancroid, lymphogranuloma venereum, granuloma inguinale, genital herpes simplex infection, and molluscum contagiosum. Clinics in dermatology (2014): 32;290-298.
7. Maliyar, Khalad, et al. “Genital ulcer disease: a review of pathogenesis and clinical features. ” Journal of Cutaneous Medicine and Surgery 23. 6 (2019): 624-634.

TÜRK TABİPLERİ BİRLİĞİ

BURSA TABİP ODASI

LENFOGRANULOMA VENERUM

Dr. Gökçen ÇELİK[1]

Prof. Dr. Filiz CANPOLAT[2]

1. **Tanım:** Lenfogranuloma Venerum (LGV), zorunlu hücre içi bakteri olan Chlamidia trachomatis serotip L1, L2 veya L3 etkenleri ile oluşan veneryal hastalıktır. LGV, ciddi inflamasyon ve invaziv enfeksiyona neden olabilir.

1. **Epidemiyoloji:** Afrika kıtasının bazı bölgeleri, Güney Amerika, Güney Asya, Karayip adaları ve Hindistan endemik bölgelerdir. LGV, diğer ülkelerde sporadiktir; sıklıkla endemik bölgelere seyahat etmiş kişilerde veya homoseksüel erkeklerde görülür. Erkeklerde daha sıktır ve cinsel aktif yaş grubunda görülür.

2. **Etyopatogenez:** Anogenital bölgede epidermal bariyerin bozulduğu mikroskopik alanlardan vücuda girer. İnkübasyonu 3-12 gün olup etken lenf yollarına geçerek lenfanjitis, perilenfanjitis ve lenfadenite neden olur. Haftalar içerisinde progrese olan enfeksiyon, birden fazla lenf nodunun etkilenmesi, abseleşmesi, rüptürü, fistül ve striktürü ile sonuçlanır. Lokal veya sistemik yayılım konak immünitesi ile ilişkilidir. Latent enfeksiyon etkilenen dokularda yıllarca sürebilir

3. **Klinik özellikler:**

   a. Genital mukozada enfeksiyon ile başlangıç bulguları: Enfekte olguların yaklaşık %50' sinde skarsız iyileşen herpetiform ülserler gelişir. Erkekte koronal sulkus ve kadında vajina arka duvarı sık lokalizasyonudur. Başlangıç bulguları hastalar arasında; papül, erozyon, ülser, üretrit ve servisit gibi değişkenlik gösterebilir. Bu dönemde hasta sağlık merkezine başvurmayabilir.

   b. İnguinal sendrom: (1-6 ay) Bu ikincil dönemde unilateral inguinal veya femoral lenfadenopati mevcuttur. Primer enfeksiyon olan tarafta üzerinde eritem izlenen bubo ağrılıdır, giderek büyür rengi mavileşir ve deriye rüptüre olur, sinüsler oluşur ve ardından iyileşir. Sistemik yayılım sonucunda hepatit, artrit, meningeal irritasyon bulguları da görülebilir. Ancak sadece hassas inguinal lenfadenopati şeklinde prezentasyon da olabilir.

   c. Anogenitorektal sendrom: (aylar-yıllar) Proktokolit, intestinal ve perirektal lenfatik doku tutulumunun eşlik ettiği spontan drene olan gerileyen bubolar meydana gelir. Rektal maruziyet, LGV enfeksiyonunun en yaygın sunumu olan proktokolit ile sonuçlanabilir ve mukoid veya hemorajik rektal akıntı, anal ağrı, kabızlık, ateş veya tenesmus klinik bulguları ile inflamatuar barsak hastalığını taklit edebilir. LGV proktokoliti invaziv, sistemik bir enfeksiyon olabilir ve erken tedavi edilmezse rektal striktür, anal fistül, anal apse gibi kronik klinik tablolar gelişebilir. Ancak raporlar, rektal LGV'nin asemptomatik de olabileceğini göstermektedir.

   d. Diğer bulgular: Kadınlarda meatus tutulumu nedeniyle üriner inkontinans, üretrogenitoperineal sendrom, oral ülser ve ilişkili servikal lenfadenopati, skrotal elefantiazis, eritema nodozum görülebilir.

5. **Tanı-Ayırıcı Tanı:** Tanı, klinik şüphe, epidemiyolojik bilgi ve semptomatik anatomik bölgede bir C. trachomatis nükleik asit amplifikasyon ölçme testi ile birlikte proktokolit, inguinal lenfadenopati veya genital, oral veya rektal ülserler için diğer etiyolojilerin dışlanmasına dayanır.

1. SBÜ. Ankara Etlik Şehir Hastanesi Deri ve Zührevi Hastalıklar Kliniği, Ankara
2. SBÜ. Ankara Etlik Şehir Hastanesi Deri ve Zührevi Hastalıklar Kliniği, Ankara

Proktokolit ile başvuran tüm kişiler, rektal numuneler üzerinde gerçekleştirilen bir nükleik asit amplifikasyon ölçme testi ile klamidya için test edilmelidir. Şiddetli proktokolit semptomları (örn. kanlı akıntı, tenesmus ve rektal ülserler) LGV'ye işaret eder; >10 lökosit içeren bir rektal Gram boyası da rektal LGV ile ilişkilendirilmiştir.

a. **Moleküler Testler:** Kesin bir LGV teşhisi, yalnızca LGV'ye özgü Klamidya spesifik DNA tespiti (örn. , PCR tabanlı genotipleme) ile yapılabilir. Bu testler çok yaygın olarak kullanılamamakla birlikte, nükleik asit amplifikasyon ölçme testleri hem LGV suşlarını hem de LGV olmayan C. trachomatis suşlarını tespit edebildiği için tercih edilen yaklaşımdır. Rektal spesmen veya lezyonel doku test edilir. Kültürden daha sensitiftir.

b. **Serolojik Testler:** DNA tespiti ile sonuç alınamaz ise serolojik test tanı destekleyici olarak kullanılabilir. Bunlar kompleman fiksasyon testi veya spesifik antikor ölçüm testleridir. L1 L2 L3 serotiplerini ayırt etmek için mikroimmünofloresan test kullanılabilir ancak ulaşılabilirliği kısıtlıdır. Serolojik testlerin faydası kanıtlanmamıştır, yorumlama standardize edilmemiştir; bu yüzden LGV için bir teşhis aracı olarak rutin olarak kullanılmamaktadır.

c. **Kültür:** Genital, rektal, oral numuneler ve lenf nodu örnekleri (lezyon süründüsü veya bubo aspiratı), kültür ile C. trachomatis için test edilebilir.

Organizmalar Giemsa boyaması ile histiyositler içinde nadiren gösterilebilir (Gamma-Favre cisimcikleri)

Ayırıcı tanıda lenfadenopati sebebi olabilecek lenfoma, kedi tırmığı hastalığı; genital ülser etkenleri şankroid, genital herpes, sifiliz, granuloma inguinale ek tanısal yöntemlerle dışlanmalıdır. Anogenitorektal sendromlu olgular, Crohn hastalığı, pyojenik enfeksiyonlar ve mikobakteri enfeksiyonları açısından tetkik edilmelidir.

6. **Tedavi:** Klamidya için tanısal moleküler test sonucu mevcut olmadan önce, LGV ile uyumlu klinik sendromu olan kişiler tedavi edilmelidir. (Tablo-2)

   LGV için olası tedavi, proktokolit semptomları (kanlı akıntı, tenesmus veya ülserasyon) olan hastalarda endikedir (özellikle yakın zamanda bir genital ülser öyküsü olan, bubo oluşumuyla birlikte şiddetli inguinal lenfadenopati vakalarında veya diğer etiyolojilerin dışlandığı genital ülser vakalarında).

Tablo-2. LGV için önerilen rejimler

Önerilen tedavi
Doksisiklin 100 mg oral, günde 2 kez, 21gün
Alternatif tedavi
Azitromisin 1g oral olarak 3 hafta boyunca haftada 1 kez*
veya
Eritromisin 500 mg oral 4 kez/gün, 21gün
* *Onaylı* değildir, *tedavi bitiminden 4 hafta sonra C. trachomatis moleküler test tekrarı düşünülebilir*

Fistül, bubo ve diğer ciddi hastalık formlarında daha uzun tedavi kürleri gerekebilir. Asemptomatik LGV'nin klinik önemi bilinmemektedir ve 7 günlük bir doksisiklin kürü ile etkili bir şekilde tedavi edilmektedir.

7. **Klinik Seyir ve Prognoz:** Hastalar belirti ve semptomlar düzelene kadar klinik olarak takip edilmelidir. LGV teşhisi konan kişiler, diğer CYBH'ler, özellikle HIV, gonore ve sifiliz için test edilmelidir. LGV için tedavi görmüş tüm kişiler, tedaviden yaklaşık 3 ay sonra klamidya için yeniden test edilmelidir.

8. **Partner Tedavisi Yönetimi:**Hastanın semptomlarının başlamasından önceki 60 gün içinde LGV'li bir hastayla cinsel temasta bulunan kişiler değerlendirilmeli ve test edilmelidir. Asemptomatik partnerler, 7 gün boyunca günde 2 kez oral doksisiklin 100 mg ile tedavi edilmelidir.

9. Özel Durumlar

a. Gebelik

Gebelikte doksisiklin kullanımı dişlerde renk değişikliği ile ilişkili olabilir; ancak risk iyi tanımlanmamıştır. Doksisiklin emzirme ile uyumludur. Azitromisin gebelik sırasında LGV tedavisi için 3 hafta boyunca haftada 1 g dozda faydalı olabilir; etkili bir doz ve tedavi süresi ile ilgili yayınlanmış herhangi bir veri mevcut değildir. LGV'li hamile ve emziren kadınlar eritromisin ile tedavi edilebilir, ancak bu rejim sık gastrointestinal yan etkilerle ilişkilidir. LGV için tedavi edilen hamile kadınlar, ilk C. trachomatis nükleik asit amplifikasyon pozitif testinden 4 hafta sonra kür testi yaptırmalıdır.

b. HIV enfeksiyonu

LGV ve HIV enfeksiyonu olan kişiler, HIV taşımayanlarla aynı tedaviyi almalıdır. İyileşmede gecikme olabilir, uzun süreli tedavi gerekebilir.

Kaynaklar

1. Workowski, Kimberly A. , et al. "Sexually transmitted infections treatment guidelines, 2021. " MMWR Recommendations and Reports 70. 4 (2021): 1.
2. Serdaroğlu S. Cinsel Yolla Bulaşan Hastalıklar "Tüzün, YGürer MA, Serdaroğlu S, Oğuz O, Aksungur VL: Dermatoloji. 3th. " İstanbul, Nobel Tıp Kitapevleri (2008): 183-254.
3. Sexually transmitted infections. In: Bolognia JL, Schaffer JV, Cerroni L, eds. Dermatology. 4th ed. Philadelphia, PA: Elsevier; 2018: chap 82.
4. Cunha Ramos, Mauro, et al. "Genital ulcers caused by sexually transmitted agents. " Anais Brasileiros de Dermatologia 97 (2022): 551-565.
5. Basta-Juzbašić A, Romana Č. Chancroid, lymphogranuloma venereum, granuloma inguinale, genital herpes simplex infection, and molluscum contagiosum. Clinics in dermatology (2014): 32:290-298.
6. Ceovic, Romana, and Sandra Jerkovic Gulin. "Lymphogranuloma venereum: diagnostic and treatment challenges. " Infection and drug resistance (2015): 39-47.
7. De Vries, H. J. C. , et al. "2019 European guideline on the management of lymphogranuloma venereum. " Journal of the European Academy of Dermatology and Venereology 33. 10 (2019): 1821-1828.
8. Maliyar, Khalad, et al. "Genital ulcer disease: a review of pathogenesis and clinical features." Journal of Cutaneous Medicine and Surgery 23. 6 (2019): 624-634.

TÜRK TABİPLERİ BİRLİĞİ

BURSA TABİP ODASI

GRANULOMA İNGUİNALE

Dr. Gökçen ÇELİK[1]

Prof. Dr. Filiz CANPOLAT[2]

1. **Tanım:** Granuloma inguinale (Donovanosis), hücre içi gram-negatif basil Klebsiella granulomatis'in (eski adıyla Calymmatobacterium granulomatis) neden olduğu kronik progresif ülseratif bir hastalıktır. Cinsel yönden inaktif kişilerde de görülebilir.

2. **Epidemiyoloji:** Güney Afrika, Güneydoğu Asya ve Hindistan vakaların büyük kısmını içermektedir. Granüloma inguinale daha önce Avustralya'da endemik olmasına rağmen, şimdi oldukça nadirdir. Hastaların çoğunluğu 20-40 yaş arasındadır.

3. **Etyopatogenez:** Ortalama 15-20 gün ancak 1 yıla dek uzayabileceği düşünülen inkübasyon periyodu bulunan K. granulomatis' in oluşturduğu lezyonlarda, bol bakteri içeren sitoplazmik vakuollü makrafajlar görülür. Vakuoller rüptüre olduğunda kokobasil, kok ve basil özellikli bipolar Donovan cisimcikleri çevre dokuya salınır ve yeni hücreleri enfekte eder.

4. **Klinik özellikler:** Çok yavaş büyüyen küçük bir papül veya nodül ile başlar. Ağrısız veya hafif ağrılıdır. Klinik olarak hastalık, bölgesel lenfadenopati olmaksızın genital bölgede ağrısız, yavaş ilerleyen ülseratif lezyonlar olarak karakterize edilir; deri altı granülomları (psödobubolar) da oluşabilir. Granulomatöz verrüköz papüller ve ülserler izlenir. Lezyonlar oldukça vaskülerdir (kırmızı et renginde) ve kanayabilir. Kadınlarda en sık vulvar bölgede, erkeklerde prepisyum, frenulum, koronal sulkustadır. Kötü kokulu eksuda nekrotik donovanozisin karakteristik özelliğidir. İnguinal lezyonlar sadece yaklaşık %20 oranında görülür.

   Ekstragenital enfeksiyon, enfeksiyonun pelvise yayılmasıyla ortaya çıkabileceği gibi kemiklere, karın içi organlara, oral mukozaya ve deriye de dissemine veya otoinoküle olabilir. Diğer cinsel yolla bulaşan patojenlerle bir arada bulunabilir.

5. **Tanı-Ayırıcı Tanı:** Genital ülser yapan tüm enfeksiyöz hastalıklardan ayrılmalıdır. Sifilizin kondiloma lata prezentasyonu, özellikle donovanosise benzer. Pyoderma vegetans, Crohn hastalığı, pyoderma gangrenosum, karsinomlar, tüberkuloz, amebiyazis, dimorfik mantar enfeksiyonları da ayırıcı tanıda düşünülmelidir.

   a. **Direkt bakı:** Organizmalar yaymada, histolojik incelemeden daha kolay tespit edilir. Bunlar 1-2 mikrometre boyutlu ve histiyositler içindedirler. Donovan cisimciği denen bu mikroorganizmaların iki ucunda bipolar boyanma, "çengelli iğne" görünümünde olmasını sağlar. Yayma, kazıntı materyali veya biyopsi sürüntüsü ile hazırlanır; Giemsa, Wright veya leishmania boyaları ile Donovan cisimleri aranır. Wright boyası ile koyu mor görülür.

   b. **Histopatolojik inceleme:** Patolojik inceleme Granuloma inguinalede önemli bir tanı aracıdır. Biyopsi bulguları ülser, ülser kenarında psodoepiteliyomatöz hiperplazi, dermiste miks tipte nötrofil apseleri, histiyosit, plazma hücreleri ve lenfosit içeren diffüz infiltrasyondur. Geniş vakuollü köpüksü makrofaj/ histiyositler ve içlerinde çok sayıda intrasitoplazmik basilkokobasil formunda mikroorganizmalar (donovan cisimcikleri) dermiste izlenir. Donovan cisimcikleri ekstaselüler de olabilir. Geniş ve belirgin lenf kanalları, geç dönemde granulasyon dokusu ve fibrozis bulunur.

   Granuloma inguinale'ye neden olan K. Granulomatis'in kültürünün yapılması zordur. Serolojik testi yoktur. K. granulomatis DNA'sının saptanması için FDA onaylı moleküler testler

1. SBÜ. Ankara Etlik Şehir Hastanesi Deri ve Zührevi Hastalıklar Kliniği
2. SBÜ. Ankara Etlik Şehir Hastanesi Deri ve Zührevi Hastalıklar Kliniği

bulunmamakla birlikte, etken ajanın tanımlanmasında moleküler testler faydalı olabilir.

6. **Tedavi:** Tedavinin lezyonların ilerlemesini durdurduğu ve iyileşmenin tipik olarak ülser kenarlarından içe doğru ilerlediği bildirilmiştir. (Tablo-3) Ülserlerin re-epitelizasyonu için genellikle uzun süreli tedavi gerekir. Nüks, görünüşte etkili tedaviden 6-18 ay sonra ortaya çıkabilir.

Tedavinin ilk birkaç gününde iyileşme görülmezse, rejime başka bir antibiyotiğin eklenmesi düşünülebilir.

Tablo-3. Donovanosis için önerilen tedavi rejimleri

Granuloma Inguinale (Donovanosis) için Önerilen Rejim	
Azitromisin 1 g oral olarak haftada bir kez	>3 hafta süreyle ve tüm lezyonlar tamamen iyileşene kadar
veya	
Azitromisin 500 mg oral olarak günde bir kez	
Alternatif Rejimler	
Doksisiklin 100 mg oral günde 2 kez	En az 3 hafta boyunca ve tüm lezyonlar tamamen iyileşene kadar
veya	
Eritromisin 500 mg oral 4 kez/gün	>3 hafta boyunca ve tüm lezyonlar tamamen iyileşene kadar
veya	
Trimetoprim-sülfametoksazol (160 mg/800 mg) tablet oral olarak	>3 hafta boyunca ve tüm lezyonlar tamamen iyileşene kadar günde 2 kez

7. **Klinik Seyir ve Prognoz:** Hastalar semptomlar düzelene kadar takip edilmelidir. Granuloma inguinale teşhisi konan tüm kişiler HIV için test edilmelidir.

8. **Partner Tedavisinin Yönetimi:**Granuloma inguinale hastasıyla semptomların başlamasından önceki 60 gün içinde cinsel temasta bulunan kişiler muayene edilmeli ve tedavi önerilmelidir. Bununla birlikte, klinik belirti yokluğunda ampirik tedavinin sonuçları net ortaya konamamıştır.

9. **Özel Durumlar**

   a. **Gebelik**

   Granuloma inguinale'li hamile ve emziren kadınlar bir makrolid rejimi (eritromisin veya azitromisin) ile tedavi edilmelidir. Gebelikte doksisiklin kullanımı dişlerde renk değişikliği ile ilişkili olabilir. Doksisiklin emzirme ile uyumludur (431). Sülfonamidler, glukoz-6-fosfat dehidrogenaz eksikliği olanlarda neonatal kernikterus ile ilişkilendirilebilir ve üçüncü trimesterde ve emzirirken kaçınılmalıdır (431).

   b. **HIV enfeksiyonu**

Granuloma inguinale ve aynı zamanda HIV enfeksiyonu olan kişiler rutin tedavi rejimini almalıdır.

Kaynaklar

1. Workowski, Kimberly A. , et al. "Sexually transmitted infections treatment guidelines, 2021. " MMWR Recommendations and Reports 70. 4 (2021): 1.
2. Sexually transmitted infections. In: Bolognia JL, Schaffer JV, Cerroni L, eds. Dermatology. 4th ed. Philadelphia, PA: Elsevier; 2018: chap 82.
3. Belda Junior, Walter. "Donovanosis. " Anais Brasileiros de Dermatologia 95 (2020): 675-683.

VULVOVAJİNİTLER

Dr. Gökçen ÇELİK[1]

Prof. Dr. Filiz CANPOLAT[2]

1. **Tanım:** Vulvovajinitler; bakteriyel, fungal, paraziter nedenlerle oluşan lokalize enfeksiyonlardır. Kaşıntı, ödem, dizüri, ağrı ve akıntı semptomları ile seyreder. Bu enfeksiyonlarda vajinal akıntı renk, koku ve miktar açısından normal vajinal akıntıdan farklılık gösterir.

2. **Epidemiyoloji:** Cinsel yolla bulaşan vulvovajinit etkenlerinin en önemlileri; Kandidalar, Gardnerella vajinalis (bakteriyel vajinoz) ve Trichomonas vajinalis' tir. Kadınlarda en az bir vulvovajinal kandidiyazis sıklığı hayat boyu yaklaşık %30-50' dir. En sık doğurgan yaşlarda görülür. Bakteriyel vajinoz ise cinsel aktif kadınlarda en sık görülen vajinal enfeksiyondur. Sıklığı üreme çağında %5-70 olarak bilinmektedir, vajinal duş, birden fazla cinsel partner ve vajinal flora bozukluğu ile ilişkilidir. En çok Afrika'nın bazı bölgelerinde görülür ve en az Asya ve Avrupa'da görülür. Trichomoniasiste de benzer şekilde Afrika'da trichomoniasis prevalansı çok daha yüksek olup, Avrupa ve Amerika Birleşik Devletleri'nde benzerdir. Afrika popülasyonunda vajinal T. Vajinalis prevalansının %11-25 olduğu tahmin edilmektedir.

3. **Etyopatogenez:** Genital bölge florası, yaşa göre farklılık gösteren pH ve östrojen etkisine bağlı olarak değişir. Puberte öncesi ve menapoz sonrası Corynebacterium cinsleri, stafilokoklar florada hakimken; doğurganlık çağında, laktobasiller, koliform bakteriler, streptokoklar, stafilokoklar, anaerop sporsuz basil ve koklar görülür. Mayalar florada geçici olarak bulunabilir. Laktobasiller, hidrojen peroksit salgıları ile asidik vajinal pH optimizasyonu sağladıkları için normal vajinal floranın en yüksek orandaki ve en önemli bileşenidir.

   a. **Vulvovajinal Kandidiyazis (VVK)**: Mantarlar da normal vajina florasında bulunur. Diğer türleri de olabilmekle birlikte, (C. glabrata, C. parapsilosis, C. tropicalis, C. krusei) Candida albicans en sık görülendir. Kandidiyazis vajinal floranın bozulduğu diyabet, gebelik, oral kontraseptif veya antibiyotik kullanımı gibi durumlarda, tüm immünsupresyon koşullarında sık görülür ve kandidanın florada baskın duruma gelmesi sonucunda ortaya çıkar. Geçiş; anneden bebeğe vertikal, vajen penis ağız sekresyonları veya hasta veya taşıyıcıların dışkısı ile temas yoluyla olabilir.

   b. **Bakteriyel Vajinoz (BV):** Vajinal florada laktobasillerin yerini Gardnerella vajinalis, Prevotella türleri, Mobilincus türleri, A. vajinae ve diğer BV ile ilişkili anaerop türlerin almasına bağlı gelişen vajinal polimikrobial biofilm oluşumu ile seyreden tablodur. Cinsel aktivite, antibiyotik kullanımı, diyabet gibi sistemik hastalıklar veya vajinal duş gibi faktörler florayı bozarak bakteriyel vajinozu kolaylaştırabilir.

   c. **Trichomoniasis:** Hareketli ve kamçılı bir protozoa olan Trichomonas vaginalis tarafından oluşturulan enfeksiyondur. Kadınlarda vajina ve serviks, erkeklerde üretra ve prostata yerleşmektedir. Cinsel ilişki esnasında enfekte salgılar ile bulaşır. İnkubasyon süresi 4-20 gündür, tedaviden sonraki bir haftaya kadar bulaştırıcıdır.

1. SBÜ. Ankara Etlik Şehir Hastanesi Deri ve Zührevi Hastalıklar Kliniği, Ankara
2. SBÜ. Ankara Etlik Şehir Hastanesi Deri ve Zührevi Hastalıklar Kliniği, Ankara

4. **Klinik özellikler: Bkz. Tablo-4**

Tablo-4. Vulvovajinitlerin klinik özellikleri

	Semptomlar	Klinik Bulgular
Vulvovajinal Kandidiyazis	Dizüri, vulvar kaşıntı, ağrı, ödem, kızarıklık, vulvar ödem, fissürler, ekskoriyasyonlar ve kalın vajinal akıntı, peynirimsi vajinal akıntı, disparoni, idrar yaparken vulvada yanma	Vajen duvarında eritemli zeminde beyaz plaklar
Bakteriyel Vajinoz	Kötü kokulu vajinal akıntı	Vajen duvarına yapışık beyazımsı homojen akıntı
Trichomoniasis	Sarı yeşil köpüklü vajinal akıntı, anormal vajinal koku, pruritus, vulvada eritem ödem; asemptomatik olabilir	Servikste noktasal peteşiler (çilek serviks)

5. Tanı-Ayırıcı Tanı:

a. Vulvovajinal Kandidiyazis:

Vajinit belirtileri olan bir kadında, vajinal akıntının ıslak preparasyonu veya kültür veya PCR pozitif sonuç verdiğinde teşhis konulabilir. Vajinal pH normaldir.

1. Direkt Mikroskopik İnceleme: Vajinit semptomları olan tüm kadınlarda vajinal akıntıdan bir numune lama 1 veya 2 damla %0,9 normal salin solüsyonunda ve ikinci bir numune %10 KOH solüsyonunda seyrelterek incelenmelidir. KOH numunesi tipik olarak kandidiyazis ile gözlenen psödohifler ve blastosporları (tomurcuklanan mayaları) tanımlamak için kullanılır. KOH uygulandıktan hemen sonra amin kokusu yayan numuneler BV veya trichomoniasis'i düşündürür. Salin örneği, BV'nin özelliği olan hareketli trichomonas'ları veya clue hücrelerini (bakteriyel vajinoz) gösterebilir. Negatif sonuçlar bu enfeksiyonları dışlamaz.

2. Kültür: Nadir gerek duyulur, albicans dışı türlerden şüpheleniliyorsa yapılabilir

3. Moleküler testler: C. glabrata' da psödohif görülmez ve mikroskopta tanınması zordur. Türleri tanımlamak için PCR tabanlı genotiplendirme de mevcuttur.

b. Bakteriyel vajinoz: Amsel kriterleri ile dört bulgudan üç tanesinin varlığı tanısaldır:

1. Direkt mikrokskopide vajinal epitel hücreleri çok sayıda kokobasil ile tamamen kaplanmış veya hücre çeperi bu bakteriler nedeniyle düzensiz kenarlı görünüyor ise bu hücrelere "Clue cells" (iz hücreleri) adı verilir.

2. Vajen pH sı 4. 5 üzerindedir. Vajinal salgıların pH'ı pH kâğıdı ile ölçülebilir; BV veya trichomoniasis ile yüksek bir pH (yani>4. 5) beklenir (trichomoniasis de normal vajinal pH mevcut olabilir).

3. Whiff testi pozitifliği: Vajinal akıntı üzerine KOH damlatıldığında amin oluşmasına bağlı balık kokusu duyulur.

4. Beyaz, akışkan homojen vajina duvarına yapışık akıntının varlığı.

Hem Gardnerella vajinalis hem de lactobasillus türlerinin varlığını saptayan nükleik asit amplifikasyon ölçüm testleri mevcuttur ve tanıda kullanılmaktadır.

c. Trichomonas Vajinalis:

1. Mümkün olduğu durumlarda, trichomoniasis riski taşıyan hastaları değerlendirmek için moleküler tanı testleri önerilmektedir. Yayma ve kültüre kıyasla sensitivite/ spesifitesi %95-100 olan transkripsiyon aracılı amplifikasyon yöntemleriyle DNA ve RNA saptanabilir.

2. Vajinal süründü yapılıp 10-20 mikrometre büyüklüğündeki hareketli protozoalar görülebilir. Faz kontrast veya karanlık alan mikroskopisi tanıyı kolaylaştırır. Pratiktir ancak sensitivitesi (%44-68) düşüktür.

3. Vajinal sekresyon kullanılır ve T. Vaginalis kültürü için farklı besiyerleri bulunmaktadır. Moleküler testler kullanılmadığı dönemde sensitivitesi en yüksek test idi.

4. FDA tarafından onaylanmış pratik ve dakikalar içinde sonuç veren, idrar veya vajinal spesmenlerde hızlı tanı antijen testleri geliştirilmiştir.

6. Tedavi:

a. Vulvovajinal Kandidiyazis (Bkz. Tablo-5)

Tablo-5. Vulvovajinal Kandidiyazis için Önerilen Tedavi Rejimleri

Vulvovajinal Kandidiyazis için Önerilen Rejimler
Klotrimazol %1 krem 5 g intravajinal olarak 7-14 gün
veya
Klotrimazol %2 krem 5 g intravajinal olarak 3 gün
veya
Mikonazol %2 krem 5 g intravajinal olarak 7 gün
veya
Mikonazol %4 krem 5 g intravajinal olarak 3 gün
veya
Mikonazol 100 mg vajinal fitil, günde bir, 7 gün boyunca
veya
Mikonazol 200 mg vajinal fitil, günde bir, 3 gün boyunca
veya
Mikonazol 1200 mg vajinal fitil, günde bir, 1 gün
veya
Tioconazole %6,5 pomad 5 g intravajinal olarak tek uygulama
Reçeteli İntravajinal Ajanlar
Butokonazol %2 krem (tek doz biyoadhezif ürün) 5 g intravajinal olarak tek uygulama
veya
Terconazole %0. 4 krem 5 g intravajinal olarak, 7 gün
veya
Terconazole %0. 8 krem 5 g intravajinal olarak, 3 gün
veya
Terkonazol 80 mg vajinal fitil, günde bir, 3 gün boyunca

Oral Ajan
Flukonazol 150 mg oral tek doz

b. Bakteriyel Vajinoz Bkz. (Tablo-6)

Tablo-6. Bakteriyel Vajinoz için Önerilen Tedavi Rejimleri

Bakteriyel Vajinoz için Önerilen Rejimler
Metronidazol 500 mg oral 2 kez/gün 7 gün
veya
Metronidazol jel %0,75 bir tam aplikatör (5 g) intravajinal, günde bir kez, 5 gün
veya
Klindamisin krem %2 bir tam aplikatör (5 g) yatmadan önce intravajinal, 7 gün
Alternatif Rejimler
Klindamisin 300 mg oral 2 kez/gün 7 gün
veya
Klindamisin ovülleri 100 mg intravajinal olarak 3 gün boyunca yatmadan önce bir kez*
veya
Secnidazole 2 g oral granüller tek doz†
veya
Tinidazole 2 g oral olarak günde bir kez 2 gün süreyle
veya
Tinidazole 1 g oral, günde bir kez, 5 gün
* *Klindamisin ovülleri, lateks veya kauçuk ürünleri (prezervatifler ve diyaframlar) zayıflatabilecek yağlı bir baz kullanır. Bu yüzden bu kauçuk ürünlerin tedaviden sonraki 72 saat içinde kullanılması önerilmez.*
† *Oral granüller, yutulmadan önce elma püresi, yoğurt veya puding üzerine serpilmelidir. Yutmaya yardımcı olmak için uygulamadan sonra bir bardak su içilebilir.*

a. Trichomonas Vajinalis (Bkz. Tablo-7)

Tablo-7. Trichomoniasis için Önerilen Tedavi Rejimleri

Kadınlarda Trikomoniyaz İçin Önerilen Rejim
Metronidazol 500 mg oral 2 kez/gün 7 gün
Erkeklerde Trikomoniyaz İçin Önerilen Rejim
Metronidazol 2 g oral tek doz
Kadınlar ve Erkekler İçin Alternatif Rejim
Tinidazole 2 g oral tek doz

7. Takip ve Partner Tedavisinin Yönetimi

a. **Vulvovajinal Kandidiyazis**

Komplike olmayan kandidiyaziste takibe gerek yoktur. Tedaviden sonra persistan veya rekürren semptomları olan kadınlara, kontrole gelmeleri talimatı verilmelidir. Genellikle cinsel ilişki ile bulaşmaz ve partner tedavisi gerekli değildir. Ancak erkeklerin küçük bir kısmında, kaşıntı, irritasyon ve balanit vardır. Bu erkekler, semptomları hafifletmek için topikal antifungal ajanlarla tedaviden fayda görür.

b. **Bakteriyel Vajinozis**

BV'li tüm kadınlar HIV ve diğer CYBE'ler için test edilmelidir. Semptomları düzelirse kontrol muayanesi gereksizdir. Tekrarlayan BV'si olan kadınların tedavisine ilişkin sınırlı veri mevcuttur. Bir kadının tedaviye yanıtının veya nüks olasılığının, cinsel partnerinin tedavisinden etkilenmediğini göstermektedir. Bu nedenle, seks partnerlerinin rutin tedavisi önerilmemektedir.

c. **Trichomoniasis**

Tüm partnerlerin eşzamanlı tedavisi, büyük önem taşır. T. vajinalis enfeksiyonu olan kişilere, kendileri ve partnerlerinin tedavisi tamamlanıp semptomları düzelene kadar cinsel ilişkiden uzak durmalarını tavsiye edilmelidir. HIV, sifiliz, gonore ve klamidya dahil olmak üzere diğer CYBE'ler için testler yapılmalıdır. Reenfeksiyon riski yüksek olduğu için tedavi bitiminden üç ay yeniden test yapılması önerilmektedir.

8. Özel Durumlar

a. Komplike Vulvovajinal Kandidiyazis

1. Tanı

Klinik tanıyı doğrulamak ve non-albicans türleri tanımlamak için komplike VVC'si olan kadınlardan vajinal kültür veya PCR alınmalıdır. C. albicans azol direnci yaygınlaşmaktadır ve non-albicans Candida azollere karşı dirençlidir; bu nedenle, semptomatik kalan hastalarda kültür ve duyarlılık testleri düşünülmelidir.

2. Tekrarlayan Vulvovajinal Kandidiyazis

Genellikle <1 yıl içinde üç veya daha fazla semptomatik VVC epizodu olarak tanımlanan tekrarlayan VVC, kadınların <%5'ini etkiler. Tekrarlayan VVC'nin patogenezi tam olarak anlaşılamamıştır ve tekrarlayan VVC'si olan kadınların çoğunda belirgin bir predispozan veya altta yatan durum yoktur. C. glabrata ve diğer non-albicans Candida türleri tekrarlayan VVC'si olan kadınların %10-20'sinde görülür.

3. Tedavi

C. albicans'ın neden olduğu tekrarlayan VVC epizotlarının çoğu, kısa süreli oral veya topikal azol tedavisine iyi yanıt verir. Bununla birlikte, klinik ve mikolojik kontrolü sürdürmek için, idame antifungal rejime başlamadan önce mikolojik remisyona girmek için daha uzun bir başlangıç tedavisi süresi önerilir (7-14 günlük topikal tedavi veya toplam üç günde bir 100 mg, 150 mg veya 200 mg oral flukonazol dozu -1, 4 ve 7. gün-). Altı ay boyunca haftalık oral flukonazol (100 mg, 150 mg veya 200 mg doz) idame rejimidir. Bu rejim mümkün değilse, aralıklı olarak kullanılan topikal tedaviler de düşünülebilir. Supresif idame tedavileri, tekrarlayan VVC'yi kontrol etmede etkilidir, ancak nadiren uzun süreli küratiftir. İdame tedavisine rağmen kültürü pozitif kalan semptomatik hastalarda varsa duyarlılık testleri yapılmalıdır.

b. Gebelik

1. Kandidiyazis: Gebelerde sadece 7 gün süreyle uygulanan topikal azol tedavilerinin kullanılması önerilir.

2. Bakteriyel Vajinozis: Tüm semptomatik hamile kadınlar için BV tedavisi önerilir çünkü semptomatik BV, erken membran rüptürü, erken doğum, intra-amniyotik enfeksiyon ve doğum sonrası endometrit dahil olumsuz gebelik sonuçlarıyla ilişkilendirilmiştir. Semptomatik BV'yi tedavi etmede veya gebeliğin olumsuz sonuçlarını önlemede oral tedavinin topikal tedaviye göre üstün olduğu bildirilmemiştir. Gebe kadınlar, oral klindamisin ve klindamisin ovül rejimlerine ek olarak, gebe olmayan kadınlar için önerilen rejimlerden herhangi biri ile tedavi edilebilir.

3. Trichomoniasis: Gebelikte bu enfeksiyon erken membran rüptürü, erken doğum ve düşük doğum ağırlığı gibi olumsuz sonuçlarla ilişkilidir. Metronidazol rejimlerini

inceleyen çalışmalarda bebeklerde teratojenisite veya mutajenik etkilere dair hiçbir kanıt bulunmamıştır. Semptomatik gebeler, gebelik evresinden bağımsız olarak test edilmeli ve tedavi edilmelidir.

Kaynaklar

1. Workowski, Kimberly A. , et al. "Sexually transmitted infections treatment guidelines, 2021. " MMWR Recommendations and Reports 70. 4 (2021): 1.
2. Serdaroğlu S. Cinsel Yolla Bulaşan Hastalıklar "Tüzün, YGürer MA, Serdaroğlu S, Oğuz O, Aksungur VL: Dermatoloji. 3th. " İstanbul, Nobel Tıp Kitapevleri (2008): 183-254.
3. Sexually transmitted infections. In: Bolognia JL, Schaffer JV, Cerroni L, eds. Dermatology. 4th ed. Philadelphia, PA: Elsevier; 2018: chap 82.
4. Van Schalkwyk, Julie, et al. "Vulvovaginitis: screening for and management of trichomoniasis, vulvovaginal candidiasis, and bacterial vaginosis. " Journal of Obstetrics and Gynaecology Canada 37. 3 (2015): 266-274.
5. Brown, Haywood, and Madeline Drexler. "Improving the diagnosis of vulvovaginitis: perspectives to align practice, guidelines, and awareness. " Population health management 23. S1 (2020): S-3.
6. Van Gerwen, Olivia T. , et al. "Trichomoniasis. " Infectious Disease Clinics 37. 2 (2023): 245-265.

ANOGENİTAL HPV ENFEKSİYONLARI

Uzm. Dr. Eda HAŞAL[1]

Prof. Dr. Kenan AYDOĞAN[2]

1. **Tanım:** İnsan papilloma virüsü (HPV), Papillomaviridae familyasına ait, zarfsız, çift sarmallı bir DNA virüsü grubudur. Anogenital bölgeyi enfekte edebilen ve 40'tan fazlası cinsel temasla bulaşan 200 HPV türü tanımlanmıştır .

2. **Epidemiyoloji:** HPV enfeksiyonu, cinsel yolla bulaşan en yaygın hastalıktır. Amerika Birleşik Devletleri'nde aşılanmamış erişkinlerde HPV anogenital enfeksiyonunun tahmini prevelansı %15'dir. HPV enfeksiyonunun en yüksek prevalansı tipik olarak cinsel ilişkiden sonraki ilk on yıl içinde, 15-25 yaşları arasında ortaya çıkmaktadır. Cinsel açıdan aktif bireylerin en az %50'si, yaşamının bir döneminde en az bir genital HPV tipi ile enfekte olmuştur. Bu enfeksiyon bildirimi zorunlu bir hastalık olarak kabul edilmediğinden, mevcut insidansını ve yaygınlığını bilmek zordur, ancak HPV enfeksiyon oranları, HPV aşılamasının uygulandığı ülkelerde düşüş eğilimi göstermektedir.

3. **Etyopatogenez:** HPV, yapısal proteinler olan L1 ve L2 dahil olmak üzere 8 geni kodlayan zarfsız kapsid virüslerdir. L1 proteini, virüs benzeri bir parçacık (VLP) oluşturmak için viral genomun yokluğunda kendi kendine birleşir. L1 VLP, HPV aşılarında kullanılan immünojendir. L2 ise L1 ile birlikte HPV enfektivitesine aracılık eden minör kapsid proteinidir.

   HPV, enfekte deri veya mukoza ile temas yoluyla bulaşır. Virüs, mukozal hasar ve mikroabrazyonlar yoluyla epidermal bazal hücreleri enfekte eder. Spesifik gen ürünleri, skuamöz keratinositin her farklılaşma seviyesinde kopyalanır. Anogenital HPV enfeksiyonu neredeyse her zaman cinsel temas yoluyla bulaşır. Siğiller bulaşma için gerekli değildir, ancak yüksek viral yükleri nedeniyle oldukça enfeksiyözdürler. Cinsel olmayan yayılma yolları arasında deriden kontamine cisim(fomit) teması ve enfekte anneden çocuğuna vertikal geçiş yer almaktadır.

   Bulaş sonrası HPV enfeksiyonu, semptomsuz latent faza girebilir. Kondiloma akuminata(KA) için inkübasyon periyodu yaklaşık 3 hafta- 8 aydır. Virüs tarafından eksprese edilen proteinler, hücresel çoğalmayı ve farklılaşmayı değiştirme potansiyeline sahiptir, bu da siğillerin, prekanseröz ve kanseröz lezyonların gelişmesine neden olmaktadır. Enfeksiyonların çoğu geçicidir ve %91'i 2 yıl sonra kendiliğinden kaybolmaktadır.

   Genital HPV tipleri, onkojenik potansiyeline göre düşük (HPV 6, 11, 40, 42, 43, 44, 54, 61, 70, 72, 81) ve yüksek riskli (HPV 16, 18, 31, 33, 35, 39, 45, 51, 52, 56, 58, 59, 68, 73, 82 ve olasılıkla 26, 53, 66) olarak ikiye ayrılır. Düşük riskli tipler HPV 6 ve HPV 11, anogenital siğillerin yaklaşık yüzde 90'ında pozitifken, düşük ve yüksek risklilerin koenfeksiyonu da yaygındır. HPV ilişkili anogenital enfeksiyonlar ve kanserler **Tablo 1**'de özetlenmiştir.

1. Bursa Özel Medicabil Hastanesi Deri ve Zührevi Hastalıkları, Bursa
2. Bursa Uludağ Üniversitesi Tıp Fakültesi Deri ve Zührevi Hastalıklar AD, Bursa

Tablo 1: HPV ilişkili anogenital enfeksiyonlar ve kanserler.

Hastalık	İlişkili HPV türü
Anogenital siğiller	6, 11 **(%90-95)** 16, 40, 41, 42, 43, 44, 55, 61, 72, 73, 81 **(%5-10)**
Bowenoid papülozis	16, 18
Buschke lowenstein tümörü	6, 11
Skuamöz intraepitelial lezyonlar (servikal, vulvovajinal, anal veya penil)	6, 11, 16, 18, 30, 31, 33, 34, 35, 52, 56, 57, 58, 59, 62, 64, 67, 68, 69, 70
Anogenital skuamöz hücreli kanserler (servikal, vulvovajinal, anal veya penil)	16, 18, 31, 33, 35, 39, 45, 51, 52, 56, 58, 59, 66, 68, 73, 82 16,18 **(>%50)+**31, 33, 35, 45, 52, 58 **(%96)**
Orofarengeal kanserler	16, 18, 33, 57

4. Risk faktörleri

a. Cinsel temas: Cinsel aktivitenin erken yaşta başlaması, çoklu partner, korunmasız(kondomsuz) cinsel ilişki.

b. İmmunsüpresyon: İmmünsüpresif tedavi alımı, diabetes mellitus, HIV, insan T-lenfotropik virüs tip-1 (HTLV-1) ile enfeksiyon gibi immunsüpresyon durumları daha büyük, tedaviye dirençli, nüks ve malign transformasyon oranı yüksek KA lezyonları ile ilişkilidir.

c. Sigara: Günlük içilen sigara sayısı ve paket-yıl sayısı arttıkça KA riski artışı bildirilmiştir. Bunun nedensel mi yoksa korelasyon mu olduğu net değildir.

d. Sünnet: Viral enfeksiyonlar, dendritik hücrelerin önemli bir rol oynadığı sünnet derisini tutma eğilimindedir. Bu nedenle erkek sünnetinin, HPV edinimini azalttığı ve yüksek riskli türlerin temizlenmesini arttırdığı, kadın seks partnerlerine HPV bulaşmasını yaklaşık %25 oranında azalttığı bildirilmiştir.

5. Genel Klinik bulgular

a. Kondiloma akumünata: Genital HPV enfeksiyonunun en yaygın şeklidir. Dış anogenital siğiller tipik olarak vulva, penis, inguinal, perine, perianal, suprapubik bölgede bulunur. KA tek veya çoklu, düz, kubbe şeklinde, karnıbahar şeklinde, filiform, fungiform, pedinküle, serebriform, plak benzeri, verrüköz veya lobüle olabilir. Siğiller beyaz, ten renginde, eritematöz ,viyolase, kahverengi veya hiperpigmente olabilir. KA lezyonları genellikle palpasyonla yumuşaktır ve çapları 1 mm'den birkaç santimetreye kadar değişebilir. Siğiller tipik olarak asemptomatiktir ancak bazen kaşıntılı olabilir.

Dış anogenital siğillere serviks veya üretra tutulumu eşlik edebilir. KA aynı zamanda anal kanalda da gelişebilir, tipik olarak küçük, yassı veya globoid şekilli papüller şeklinde ve dentat hattın distalinde yerleşirler. Büyük boyutlu KA anogenital bölgede belirgin şekil bozukluğuna neden olabilir ve dışkılamayı engelleyebilir. Üretral siğiller üretral kanamaya ve obstrüksiyona neden olabilirler.

b. Bowenoid papülozis: Bowenoid papülozis, genellikle genital organlarda çok sayıda kırmızı-kahverengi papül olarak ortaya çıkan ve çoğunlukla HPV 16 ile ilişkili olan premalign bir fokal epidermal displazidir. Histopatolojisi skuamöz hücreli karsinoma in situya benzeyen hücresel displazi göstermektedir. İnvazyon gelişimi nadir de olsa bildirildiğinden yaşam boyu yakın takip gereklidir. Bowenoid papülozisli hastaların eşleri HPV 16 ile ilişkili anogenital neoplaziler, özellikle servikal ve anal intraepitelyal neoplaziler açısından yakın takip edilmelidir.

c. Buschke-Löwenstein Tümörü

Bushke-Löwenstein dev kondilomu (BL), düşük grade bir verrüköz karsinom türüdür. En sık glans penis, sünnet derisi veya perianal bölgelerde görülen, vulva, vajina veya mesane gibi diğer anogenital bölgelerde de bulunabilen skuamöz hücreli karsinomun nadir bir şeklidir.

Tipik olarak penil sünnet derisinde veya koronal sulkusta küçük bir keratotik büyüme olarak başlar ve birkaç yıl içinde yavaş yavaş büyüme göstererek 10-15 cm boyutuna ulaşan, karnıbahar benzeri bir kitleye dönüşür. Tümörde sıklıkla ülser veya kutane horn izlenir ve genellikle kötü kokuludur.

BL, benign histopatolojisine rağmen, çoğunlukla lokal olarak yıkıcı doğası ve tekrarlama eğilimi nedeniyle klinik olarak malign bir tümördür. Ülserleşerek daha derin dokuları invaze eder, ancak genellikle metastaz yapmaz. Malign transformasyonu bildirilmiştir.

(1) Epidemiyoloji: Erkeklerde daha sıktır. ≤50 yaş, sünnetsiz erkelerde daha sıktır. Çocuklarda nadir görülür.

(2) Risk Faktörleri:

(a) HPV 6 ve 11: Bu HPV suşlarının genomu, E (erken) 6 ve E7 proteinlerini üreten DNA dizilerini kodlar. E6 ve E7, tümör baskılayıcı protein p53'ü bağlayarak, p53'ün bozulmasına yol açar. Bu da kontrolsüz bir şekilde çoğalan epitel hücrelerine, kromozomal kararsızlığa ve anormal büyümeye neden olur.

(b) Uzun süreli fimozis

(c) Penis hijyenin az olması(çoğunlukla sünnetsiz erkeklerde görülür)

(d) İmmünsüpresyon(HIV, immünsüpresif ilaç alımı)

(e) Ülseratif kolit veya perianal fistüllerden kaynaklanan uzun süreli irritasyon

(f) Diabet

(g) Sigara

(h) Madde kötüye kullanımı

(ı) Gebelik

(i) Kötü sosyoekonomik durum.

6. Tanı

Klasik genital siğiller klinik muayene ile teşhis edilebilmektedir. Biyopsi nadiren endikedir. Biyopsi endikasyonları, tanıda şüphe varlığı, standart tedavi başarısızlığı, atipik siğiller(infiltre lezyon), ülserasyon, kanama, pigmente lezyonlar(kırmızı, mavi, siyah, kahverengi), hızlı büyüme ve immünsüprese hastalardır. Genital siğillerde HPV DNA testi gereksizdir ve klinik önemi yoktur ve %3-5 asetik asit uygulaması spesifik değildir.

7. Ayırıcı tanı

a. Kondiloma lata : Daha ıslak ve yassı lezyonlar görülür. Ayrıca karanlık saha mikroskobunda spiroketler izlenir ve sfiliz serolojisi ile ayırt edilebilir.

b. Molluskum kontagiozum: Merkezi göbeklenme izlenir.

c. Verrüköz karsinom: Histopatolojisinde hafif anizokaryoz gibi hafif sitolojik atipi izlenen iyi diferansiye bir skuamoz hücreli karsinomdur.

d. İncimsi penil papüller**:** Ten rengi -beyaz, kubbe veya filiform şekilli, glans penisin koronası etrafında dizilen papüllerdir. Boyutları 1-4 mm arasında değişmektedir. Asemptomatik olup, bir anatomik varyant olarak kabul edilirler. Prevelansı %14-48'dir.

e. Vestibüler papüllomatoz: Vulvanın bir anatomik varyantı olarak kabul edilmektedir. Erkekteki penil incimsi papülün kadındaki karşılığıdır. Prevelansı %1 olup, labia minör ve vajinal introitus çevresinde yerleşen küçük, pembe, yumuşak papüllerle karakterizedir.

8. Tedavi

Genital siğiller, kozmetik görünümleri, cinsel yolla bulaşan hastalıklarla olan ilişkileri, rahatsız edici semptomları, kür olmaması ve sosyal damgalanma nedeniyle kaygı vericidir.

Kuluçka dönemi ayları bulabildiğinden hastaların bir lezyonu ilk defa fark etmeleri ilk epizotu göstermez. Hastalar enfeksiyonu teşhisten yıllar önce almış olabilirler ve lezyonlar ilk epizotu değil relapsı da gösterebilir. Bu nedenle, yeni bir genital siğil teşhisi, hastanın veya eşinin ilişki dışında seks yaptığı anlamına gelmez. Prezervatifler HPV bulaşına karşı koruma sağlar, ancak kondomun kaplamadığı genital lezyonlarla temas enfeksiyona neden olabilir. Bir HPV türüne karşı bağışıklık kazanmak, diğer türlere karşı bağışıklık sağlamaz, bu nedenle reenfeksiyon meydana gelebilir.

Tedavi ile siğiller ortadan kaldırabilse de, %20-30 oranında rekürrens izlenir. En az 2 aylık tedaviye yanıt alınamadığında terapötik seçeneğin değiştirilmesi önerilir. Tedavisiz hastaların %30'unda altı ay içinde lezyonların kendiliğinden gerilemesi mümkün olduğundan tedavisiz bırakma da bir seçenektir.

Tedavi endikasyonları: Semptom varlığı (kaşıntı, kanama, yanma, hassasiyet, vajinal akıntı, ağrı, vajinal obstrüksiyon, disparoni) veya psikolojik stresin hafifletilmesidir.

Tesadüfen fizik muayenede saptanan asemptomatik siğillerin tedavisi için herhangi bir tıbbi endikasyon yoktur. Ancak hastalar bu lezyonların varlığından haberdar edilmelidir. Vulvovajinal siğilleri tedavi etmenin gelecekteki kanser riskini azaltacağına dair veri yoktur. Benzer şekilde, siğillerin yok edilmesinin bulaşıcılığı ortadan kaldırdığına dair bir kanıt bulunmadığından, hastalar yalnızca cinsel temas yoluyla bulaşmayı önleme amacıyla tedavi edilmemelidir.

Tıbbi ve cerrahi tedaviler ile hastaların %35-100'ünde 3-16 hafta içinde kondilomlar temizlenebilmektedir. Ancak bu HPV ile enfekte olmuş tüm hücreleri eradike etmez. Klinik ve histolojik olarak latent HPV tedavi alanının ötesinde var olabileceğinden, klinik nüks veya HPV'nin cinsel partnerlere bulaşma olasılığı devam eder.

Medikal ve cerrahi tedavi seçenekleri mevcuttur. Tedavi etkinliği takip süresi, ilaç dozu, başarı kriterleri, hastalığın şiddeti, hasta popülasyonu ve HPV tiplerindeki farklılıklara bağlı olarak oldukça değişken sonuçlar göstermektedir. Herhangi bir tedavinin diğerinden üstün olduğuna veya tüm hastalar ve tüm siğil türleri için uygun olduğuna dair kanıt yoktur. Bu nedenle tedavi seçimi siğillerin yeri, sayısı, boyutu, hasta özellikleri (örn. gebelik, tedaviye uyumu, immünsüpresyon); hekimin klinik tecrübesi, maliyet ve rahatlık göz önünde bulundurularak yapılmalıdır.

Genellikle ilk olarak medikal tedaviler denenir. Medikal tedaviye 3 hafta içinde yanıt alınmazsa veya 6-12 hafta arasında tam bir temizlenme olmazsa farklı bir medikal tedavi uygulanmalıdır. Cerrahi tedavi yaygın ve kitlesel lezyonları olan veya medikal tedaviye yanıt vermeyen hastalarda tercih edilmektedir. Cerrahinin nüks oranları tıbbi tedavi ile benzerdir.

KA tedavisi öncesi HPV tipinin belirlenmesi klinik yönetimi etkilemediği için gereksizdir. KA varlığı tek başına cinsel yolla bulaşan diğer hastalıkların taranması için bir endikasyon değildir, ancak, ≤25 yaşında, yeni partnerleri olan veya tek eşli olmayan ilişkiler gibi yüksek riskli gruplar için endikedir.

✓ **Yan etki ve komplikasyonlar:** Tüm tedaviler, epitel hasarına neden olduğundan kaşıntı, yanma,

erozyon, ağrı gibi lokalize belirtiler meydana gelebilir. Hipo/ hiperpigmentasyon, skar ve nadiren kronik vulvar ağrı gelişebilir.

✓ **Eş tedavisi ve yönetimi:** Semptomatik eşler, değerlendirme ve tedavi için sağlık hizmeti sağlayıcısına sevk edilmelidir. Asemptomatik eşlere, yetişkinlerdeki yüksek enfeksiyon prevalansı, yüksek asemptomatik hastalık sıklığı ve küratif bir tedavinin olmaması göz önüne alınarak, HPV'nin onkojenik suşları için test veya rutin serviks kanseri tarama programı ötesinde yaklaşım önerilmez.

a. **Medikal Tedaviler**

(1) Sitodestrüktif tedaviler: Siğil dokusunu doğrudan yok ederler.

(2) İmmün-aracılı tedaviler: Hastanın bağışıklık sistemi aracılığıyla çalışırlar.

Bu yöntemlerden bazıları sadece klinisyenin ofisinde uygulanabilirken, bazıları evde hasta tarafından kendi kendine uygulanabilir.

(1) Sitodestrüktif tedaviler

(a) Podofilotoksin ve podofilin (podofilum reçinesi):

✓ **Podofilin (podofilum reçinesi)** metafazda hücre bölünmesini bloke eden ve hücre ölümüne yol açan bitki bazlı bir reçinedir. Klinisyen %25'lik solüsyonu pamuklu çubukla doğrudan siğillere uygular. Her tedavi seansında 0,5 mL'den fazla uygulanmamalıdır. Geniş alanlar (≥10 cm^2) nekroz gelişeceğinden oluşabilecek ağrı nedenli tek uygulamada tedavi edilmemelidir. Hasta giyinmeden önce bölgenin havayla kuruması beklenmelidir. İlaç uygulamasından 1-4 saat sonra hastaya bölgeyi yıkaması söylenmelidir, aksi takdirde iritasyon ve sistemik absorbsiyon oluşabilir. Tedavi, 4-6 hafta boyunca veya lezyonlar temizlenene kadar haftalık olarak tekrarlanır. Yan etkiler, kullanılan konsantrasyona ve deride kalma süresine bağlı olarak hafif iritasyondan, ülserasyon ve ağrıya kadar değişir. Podofilotoksinin aksine, sistemik absorbsiyon ve toksisite bildirilmiştir. Sistemik absorbsiyonu en aza indirmek için büyük siğilleri tedavi ederken daha zayıf bir solüsyon (%10) kullanılmalı ve açık lezyonlara uygulamaktan kaçınılmalıdır.

✓ **Podofilotoksin**, podofilum reçinesinin biyolojik olarak aktif bileşiğini içerir. Hasta, bir pamuklu çubuk kullanarak, arka arkaya üç gün boyunca, günde iki kez dış genital siğillere %0,5›lik bir jel veya solüsyon uygular. Bir günde 0,5 mL›den fazla ürün uygulanmamalıdır. Sonrasında dört gün boyunca tedaviye ara verilir ve bu döngü her hafta tekrarlanır. Geniş alanlar (≥10 cm^2) tek uygulamada tedavi edilmemelidir çünkü oluşan nekrotik alanlar nedenli ağrı olasılığı yüksektir. Gebelikte kontrendikedirler.

(b)Triklorasetikasit

Triklorasetikasit(TCA), doku proteinlerinin kimyasal koagülasyonu yoluyla siğil dokusunu yok eder. TCA hamilelik sırasında kullanılabilir. %80-90'lık TCA solüsyonu, pamuklu bir çubukla siğil dokusuna uygulanır. Çözelti kuruyunca siğil beyaza döner. Siğili çevreleyen dokuya uygulama öncesi vazelin, çinko oksit vb. bir merhem uygulanması normal dokunun asitten etkilenmesini önleyecektir. Tedavi alanı kuruyana kadar hasta giyinmemelidir. TCA'nın aşırı uygulanması vajina, vulva ve sağlıklı dokuda kimyasal yanıklara neden olabilir. Fazla TCA uygulanmışsa sabun veya sodyum bikarbonat solüsyonu ile yıkanarak nötralize edilebilir. 4-6 hafta boyunca veya lezyonlar temizlenene kadar haftalık tekrarlanan uygulamalar gerekir. Büyük lezyonlar, asit tüm lezyona nüfuz edemeyebileceğinden yanıt vermeyebilir.

(c) Flourouracil

Fluorourasil (FU), deoksiuridilik asidin metilasyonunu bloke ederek hücre ölümüne yol açan ve DNA sentezini bloke eden bir pirimidin antimetabolitidir. Amerika Birleşik Devletleri'nde, Gıda ve İlaç İdaresi (FDA), anogenital siğillerin tedavisi için herhangi bir FU formülasyonunu onaylamamıştır ve kullanımı gebelikte kontrendikedir. Topikal FU'nun bir dezavantajı, yanma, ağrı, iltihaplanma, ödem ve ağrılı ülserasyon nedeniyle genellikle zor tolere edilmesidir. Bu nedenle, topikal FU'nun vulvar veya vajinal siğillerin birincil tedavisinde sınırlı bir rolü vardır. Vulvavajinal lezyonlara %1 veya 5 krem, günde iki kez veya haftada 1-2 kez şeklinde farklı uygulama protokolleri ile uygulanmıştır. Siğillerde temizlenme %68,4 olarak bildirilmiştir.

(2) İmmün aracılı tedaviler

(a) İmikimod

İmikimod lokal sitokin indüksiyonunu uyaran, toll-like reseptör 7 agonistidir. Topikal tedavide, lokal interferon üretimini arttırır ve HPV virüs yükünü azaltır. İmikimodun gebelikte güvenliliğine ilişkin yeterli bilgi yoktur(kategori C); hayvan çalışmaları bu tedavinin düşük riskli olduğunu düşündürmektedir, ancak daha fazla veri elde edilene kadar gebelikte imikimod kullanımından kaçınılmalıdır.

Krem uygulamasından önce ve sonra ellerin yıkanması tavsiye edilir. Hasta yatmadan önce imikimod kremini doğrudan temiz, kuru siğil dokusuna uygular ve krem artık görünmeyene kadar ovar; 6-10 saat sonra bu bölge hafif sabun ve su ile yıkanır. Krem deri üzerindeyken cinsel temastan kaçınılmalıdır. Krem, prezervatiflin etkisini zayıflatabilir.

İmikimod 16 haftaya kadar haftada 3 gün uygulanır. İlacın işe yaradığına dair bir işaret olan hafif, lokal bir inflamatuvar reaksiyon (eritem, sertleşme, ülserasyon/erozyon, kaşıntı, yanma, veziküller) oluşmalıdır. Genellikle ileri tedaviyi engelleyecek kadar şiddetli değildir. Şiddetli enflamasyon meydana gelirse, enflamasyon geçene kadar ilacın kullanımı durdurulmalıdır. Daha sonra daha düşük bir sıklıkta yeniden başlanabilir. İmikimod ile %40-50 oranında siğillerde tam iyileşme elde edilirken, nüks oranı 12 hafta içinde %30'dur.

(b) Sinekateşinler

Sinekateşinler(Veregen®), eksternal anogenital siğillerin topikal tedavisi için FDA onaylı bir merhemdir. Aktif bileşen, kateşinler ve yeşil çayın diğer bileşenlerinin bir karışımı olan kunekateşindir. Kateşinlerin tam etki mekanizması bilinmemektedir, ancak hem antioksidan hem de bağışıklık arttırıcı aktiviteye sahiptirler. Her bir siğile 0,5 cm'lik bir merhem uygulanır ve 16 haftaya kadar her gün, günde 3 kez siğil ince bir merhem tabakası ile örtülür. Sadece keratinize epitelde test edildiğinden vajina veya anüs gibi müköz membranlarda kullanılmamalı ve cinsel temastan önce veya vajinaya tampon yerleştirilmeden önce deriden yıkanmalıdır.

İmmünsüprese hastalarda ve aktif genital herpes lezyonları olanlarda güvenlik ve etkililik belirlenmediğinden sinekateşinlerden kaçınılmalıdır. Hamilelik sırasında kullanımI hakkında çok az bilgi vardır(Kategori C).

İki adet randomize faz III klinik çalışmada, sinekateşinler (%15 ve 10'luk formlar) siğiller tamamen temizlenene veya 16 haftaya kadar günde üç kez uygulanmış ve plasebodan daha etkili bulunmuştur. Hastaların %10'unda relaps geliştirmiştir. Hastaların %5'i yan etkiler nedeniyle ilacı bırakmış ve %90'ı, bazıları şiddetli olan (kaşıntı, eritem, ağrı, iltihaplanma, ülserasyon, ödem, yanma, endürasyon, veziküler raş) uygulama yeri reaksiyonları bildirmiştir.

(c) İnterferon

İnterferonların antiviral, antiproliferatif ve immunstimulan etkileri mevcuttur. İnterferon-alfa ve -beta, sistemik (intramüsküler), topikal olarak ve intralezyonel enjeksiyon şeklinde uygulanmıştır. Plasebo kontrollü randomize çalışmalar intralezyonel tedavinin en etkili olduğunu, sistemik ve

topikal tedavinin etkinliğine dair kanıtların ise tutarsız olduğunu bildirmişlerdir.

Her bir lezyona 0,5 -1,5 milyon UÜ intralezyonel enjeksiyon, haftada 2-3 kez, 3 hafta uygulanır. Tedavi, ilk tedaviden 12-16 hafta sonra tekrar edilebilir. Lokal anestezi uygulanması önerilir. İnterferon sonrası grip benzeri semptomlar, yorgunluk, iştahsızlık ve lokal ağrı yaşanabilir. Etkinliğin göreceli olması, yan etkileri ve uygulama zorluğu nedenli interferon, ilk basamakta değil özellikle refrakter lezyonları olan hastalarda, cerrahi ve sitodestrüktif tedavilere yardımcı olarak kullanılabilir. Gebelikte kontrendikedir.

b. **Cerrahi tedaviler**

(1) Kriyoterapi

Kriyoterapi sıvı nitrojen (-196°C) ile siğillerin hücre termolizi yoluyla ortadan kaldırılması yöntemidir. Lezyonun 1-2 mm ötesine kadar uzanan, donmuş dokudan oluşan beyaz bir hale meydana gelene kadar yaklaşık 30-60 saniye, lezyon merkezine uygulanır. Doku çözülürken hücreler lizise uğrar. Tedavi seansları genellikle 1-2 hafta ara ile yapılır, ancak farklı tedavi aralıklarını sistematik olarak değerlendiren bir çalışma mevcut değildir. Yanıt oranları, 6 ayda %38-73 arasında değişmektedir. Uygulama tekniklerinin standartlaştırılması zordur ve uygulayıcılar arasında farklılıklar mevcuttur. Kriyoterapi gebelikte güvenlidir. Yan etkileri irritasyon, bül oluşumu, ülser, hipo/hiperpigmentasyon ve skar gelişimidir.

(2) Lazer ablasyon

Lazerler, siğil dokularında su tarafından emilen, termal hasara ve sonuç olarak ablasyona yol açan ışık enerjisi üretir. Karbondioksit lazer, siğillerin tedavisinde en sık kullanılan lazer türüdür. Lazer, cerrahi eksizyonun teknik olarak zor veya mümkün olmadığı durumlarda siğillerin tedavisinde yararlıdır. Cerrahi kesi yerine lazer kullanmanın en büyük yararı, lazerin normal anatomiyi daha iyi korumasıdır. Geniş veya multifokal lezyonlar için lazer ablasyonu tercih edilebilir. Lazer sonrası skar, hipopigmentasyon gelişebilir. Lazer uygulama sırasında, lazer dumanında HPV DNA dağılabileceğinden, koruyucu maskeler ve duman tahliye ekipmanı kullanılmalıdır.

(3) Elektrokoterizasyon

Elektrocerrahi ile eksternal genital siğiller genellikle tek seansta etkili bir şekilde destrükte edilmektedir. Elektrocerrahi ile siğillerin temizlenme oranları %90-96'dır. Nüks oranı ise %18'dir. Eksizyon çok derin yapılırsa ağrı ve skar ile sonuçlanabilmektedir. Lokal anestezi ve uygulama odası gerektirir. Bu prosedürden kaynaklanan duman, karbondioksit lazerle siğil cerrahisine benzer şekilde HPV partikülleri içerebilmektedir.

(4) Eksizyon

Histolojik tanı için dokuya ihtiyaç duyulursa, ablatif bir prosedürden önce eksizyonel biyopsi yapılır. Tipik olarak ekzofitik lezyonlar, makas veya cerrahi bıçak kullanılarak tanjansiyel olarak eksize edilir veya normal deri seviyesine kadar tıraşlanır ve ardından lezyonun tabanı koterize edilir. Eksizyonel tedavinin yan etkileri ağrı, disparoni, skar oluşumu ve enfeksiyonu içerir.

Tablo 2: Eksternal siğillerin tedavisi

***Kendi kendine uygulanabilen tedaviler** Podofilotoksin %0,5 solüsyon Imikimod %5 krem Sinekateşin %15 merhem
*Klinisyen tarafından **anestezisiz** uygulanan tedaviler Kriyoterapi Podofillin(%10-25) Trikloroasetik asit (%80-90)
*Klinisyen tarafından **anestezi ile** uygulanan tedaviler Cerrahi çıkarma (elektrokoter, küretaj, lazer)
***Gebeler için tercih edilen tedaviler(anestezisiz)** Kriyoterapi Trikloroasetik asit (%80-90) ***Gebeler için tercih edilen tedaviler(anestezili)** Cerrahi çıkarma (elektrokoter, küretaj, lazer)

9. Primer korunma (HPV aşıları)

Aşılar, HPV enfeksiyonunun edinilmesine ve HPV ile ilişkili hastalığın gelişmesine karşı koruma sağlamak için geliştirilmiştir. Farklı sayıda HPV ve tipini hedef alan 3 farklı aşı mevcuttur.

✓ İkili (HPV2) (Cervarix®) aşı, yüksek riskli HPV tip 16 ve 18(serviks kanserlerinin %70'inden sorumlu tutulan) antijenlerini içermektedir. Özel olarak serviks kanseri aşısı olarak geliştirilmiş, bu nedenle sadece kadınlarda kullanılmak üzere onaylanmıştır.

✓ Dörtlü (HPV4) (Gardasil 4®) aşı, yüksek riskli HPV tip 16 ve 18 antijenlerinin yanı sıra düşük riskli HPV tip 6 ve 11 antijenlerini içermektedir. Servikal, vulvar, vajinal, anal, orofaringeal ve diğer baş ve boyun kanserleri, anogenital prekanseröz ve displastik lezyonlar ve genital siğillerin önlenmesi için geliştirilmiştir. HPV4 hem kadınlarda hem de erkeklerde uygulanması onaylanmıştır.

✓ Dokuzlu (HPV9) (Gardasil 9®) aşı, HPV4'te (HPV tipleri 6, 11, 16 ve 18) kullanılan aynı 4 antijeni ve ek olarak 5 yüksek riskli HPV tipi (31, 33, 45, 52 ve 58) için antijenleri içermektedir. Böylece serviks kanserine karşı %90 koruyuculuğu hedeflenmiştir. HPV4 gibi, hem kadınlarda hem de erkeklerde uygulama için onaylanmıştır.

- Aşılama halihazırda edinilmiş HPV tipleri veya mevcut olan HPV ile ilişkili hastalıklar için fayda sağlamamaktadır. HPV aşılama durumu serviks kanseri tarama önerilerini etkilemez. Servikal intraepitelyal neoplazi(CIN2-3) gibi HPV ilişkili lezyonlarda regresyonu uyaran terapötik aşılar geliştirilmeye çalışılsa da henüz onay almamıştır.
- HPV aşısı 11 veya 12 yaşından itibaren tavsiye edilmektedir. Kadınlar ve erkekler 9 yaşından itibaren aşılanabilir. Erkeklerle seks yapan erkekler ve HIV enfeksiyonlu erkekler de dahil olmak üzere HPV enfeksiyonu kapma riski daha yüksek olanların 26 yaşına kadar aşılanması önerilmektedir.
- Önerilen yaş aralığı içinde, HPV aşısı için en uygun zaman, kişinin cinsel ilişkiye girmesinden önceki dönemdir. Aşının erkeklerde ve kadınlarda etkinliğine ilişkin klinik çalışma verileri, HPV aşısı ile

aşılamanın en çok HPV ile enfekte olmamış kişiler arasında etkili olduğunu göstermektedir. Cinsel olarak aktif olan bireyler, yaşa özel tavsiyelere uygun olarak aşılanmalıdır. Anormal bir Papanicolaou testi, genital siğiller veya HPV enfeksiyonu öyküsü, HPV aşısı için bir kontrendikasyon değildir.

** **Aşı serisine 9-14 yaşında başlayanlar:** 0 ve 6 ila 12. aylarda iki doz HPV aşısı yapılmalıdır.

İkinci doz, ilk dozdan beş aydan daha kısa bir süre içinde uygulandıysa, ikinci dozdan en az 12 hafta sonra ve ilk dozdan en az beş ay sonra doz tekrarlanmalıdır.

** **Aşı serisine ≥15 yaşında başlayanlar:** 0, 1 ila 2 (tipik olarak 2) ve 6. ayda üç doz HPV aşısı yapılmalıdır.

İlk iki doz arasındaki minimum aralık dört hafta, ikinci ve üçüncü dozlar arasındaki minimum aralık 12 hafta ve birinci ve üçüncü dozlar arasındaki minimum aralık beş aydır. Bir doz daha kısa aralıklarla uygulandıysa, en son doz geçtiğinden beri önerilen minimum aralıkta tekrarlanmalıdır.

** İmmünsüprese hastalar: Yaşına bakılmaksızın 0, 1 ila 2 ve 6. ayda üç doz HPV aşısı yapılmalıdır.

- HPV aşısı yaşa uygun diğer aşılarla aynı anda farklı bir anatomik bölgeye güvenle uygulanabilir. HPV aşısının belirli diğer aşılarla (tetanoz, aselüler boğmaca, difteri aşısı ve inaktive poliovirüs aşısı) aynı anda uygulanmasının, HPV aşısına veya diğer aşıya karşı bağışıklık tepkisini olumsuz yönde etkilediği gösterilmemiştir.

- Aşının yan etkilerini enjeksiyon yerinde lokal ağrı, kızarıklık ve şişlik gibi hafif enjeksiyon yeri reaksiyonları oluşturmaktadır.

10. **Klinik Seyir ve Prognoz:** HPV enfeksiyonu, anogenital sistemin benign ve malign lezyonları ile ilişkili oldukça yaygın, çoğunlukla cinsel yolla bulaşan bir hastalıktır. Çoğunlukla asemptomatiktir. Ağırlıklı olarak hücre aracılı bir bağışıklık yanıtı ile iki yıl içinde kendiliğinden temizlenmektedir. Genel olarak HPV tip 6 ve 11'in neden olduğu kondiloma aküminata, HPV enfeksiyonunun en yaygın benign klinik şeklidir ve bu durum için çeşitli antiproliferatif, destrüktif, antiviral ve immünomodülatör tedaviler mevcuttur.

Kaynaklar

1. Miller Dl, Puricelli mD, stack ms. Virology and molecular pathogenesis of human papillomavirus (HPV)-associated oropharyngeal squamous cell carcinoma. Biochem J. 2012;443:339-53.
2. Arbyn M, Sanjos S, Saraiya M. EUROGIN 2012 roadmap on prevention and treatment of HPV-related disease. Int J Cancer. 2012;131:1969-82.
3. de Villiers Em. Cross-roads in the classification of papillomaviruses. Virology. 2013;445:2-10.
4. Muñoz N, Bosch FX, de sanjosé S, Herrero R, Castellsagué X, Shah KV, et al. Epidemiologic classification of human papillomavirus types associated with cervical cancer. N EnglJ med. 2003;348:518-27.
5. Öztürk F, Aydoğan K. Anogenital HPV enfeksiyonları ve HPV ilişkili kanserler. Ay doğan K, editör. Venereolojide Güncel Yaklaşımlar. 1. Baskı. Ankara: Türkiye Klinikleri; 2021. p. 23- 31.
6. de Camargo CC, Tasca KI, Mendes MB, Miot HA, de Souza Ldo R. Prevalence of Anogenital Warts in Men with HIV/AIDS and Associated Factors. Open AIDS J. 2014 Sep 30;8:25-30.
7. Gerberding JL. Prevention of genital human papillomavirus infection report to congress. Atanta GA Centers for Disease Control and Prevention. Department of Health and Human Services. 2004; 3.

8. ing EM, Gilson R, Beddows S, Soldan K, Panwar K, Young C, et al. Human papillomavirus DNA in men who have sex with men: type-specific prevalence, risk factors and implications for vaccination strategies. Br J Cancer. 2015 Apr 28;112(9):1585-93.

9. Yang R, Yutzy WH 4th, Viscidi RP, Roden RB. Interaction of L2 with beta-actin directs intracellular transport of papillomavirus and infection. J Biol Chem. 2003 Apr 4;278(14):12546-53.

10. Winer RL, Kiviat NB, Hughes JP, Adam DE, Lee SK, Kuypers JM, et al. Development and duration of human papillomavirus lesions, after initial infection. J Infect Dis. 2005 Mar 1;191(5):731-8.

11. Banura C, Mirembe FM, Orem J, Mbonye AK, Kasasa S, Mbidde EK. Prevalence, incidence and risk factors for anogenital warts in Sub Saharan Africa: a systematic review and meta analysis. Infect Agent Cancer. 2013 Jul 10;8(1):27.

12. Gormley RH, Kovarik CL. Human papillomavirus-related genital disease in the immunocompromised host: Part I. J Am Acad Dermatol. 2012 Jun;66(6):867. e1-14; quiz 881-2.

13. Kaderli R, Schnüriger B, Brügger LE. The impact of smoking on HPV infection and the development of anogenital warts. Int J Colorectal Dis. 2014 Aug;29(8):899-908

14. Plummer M, Schiffman M, Castle PE, Maucort-Boulch D, Wheeler CM; ALTS Group. A 2-year prospective study of human papillomavirus persistence among women with a cytological diagnosis of atypical squamous cells of undetermined significance or low-grade squamous intraepithelial lesion. J Infect Dis. 2007 Jun 1;195(11):1582-9.

15. Lynde C, Vender R, Bourcier M, Bhatia N. Clinical features of external genital warts. J Cutan Med Surg. 2013 Dec;17 Suppl 2:S55-60.

16. Wiedemann A, Diekmann WP, Holtmann G, Kracht H. Report of a case with giant condyloma (Buschke-Löwenstein tumor) localized in the bladder. J Urol. 1995 Apr;153(4):1222-4.

17. Chu QD, Vezeridis MP, Libbey NP, Wanebo HJ. Giant condyloma acuminatum (Buschke-Lowenstein tumor) of the anorectal and perianal regions. Analysis of 42 cases. Dis Colon Rectum. 1994 Sep;37(9):950-7.

18. Nambudiri VE, Mutyambizi K, Walls AC, Fisher DC, Bleday R, Saavedra AP. Successful treatment of perianal giant condyloma acuminatum in an immunocompromised host with systemic interleukin 2 and topical cidofovir. JAMA Dermatol. 2013 Sep;149(9):1068-70.

19. Gissmann L, deVilliers EM, zur Hausen H. Analysis of human genital warts (condylomata acuminata) and other genital tumors for human papillomavirus type 6 DNA. Int J Cancer. 1982 Feb 15;29(2):143-6.

20. Manhart LE, Koutsky LA. Do condoms prevent genital HPV infection, external genital warts, or cervical neoplasia? A meta-analysis. Sex Transm Dis. 2002 Nov;29(11):725-35.

21. Steben M, LaBelle D. Genital warts: Canadians' perception, health-related behaviors, and treatment preferences. J Low Genit Tract Dis. 2012 Oct;16(4):409-15.

22. Wiley DJ, Douglas J, Beutner K, Cox T, Fife K, Moscicki AB, et al. External genital warts: diagnosis, treatment, and prevention. Clin Infect Dis. 2002 Oct 15;35(Suppl 2):S210-24.

23. Lacey CJ, Woodhall SC, Wikstrom A, Ross J. 2012 European guideline for the management of anogenital warts. J Eur Acad Dermatol Venereol. 2013 Mar;27(3):e263-70.

24. American College of Obstetricians and Gynecologists. ACOG Practice Bulletin. Clinical Management Guidelines for Obstetrician-Gynecologists. Number 61, April 2005. Human papillomavirus. Obstet Gynecol. 2005 Apr;105(4):905-18.

25. Bashi SA. Cryotherapy versus podophyllin in the treatment of genital warts. Int J Dermatol. 1985 Oct;24(8):535-6.

26. Stone KM, Becker TM, Hadgu A, Kraus SJ. Treatment of external genital warts: a randomised clinical trial comparing podophyllin, cryotherapy, and electrodesiccation. Genitourin Med. 1990 Feb;66(1):16-9.

27. Yliskoski M, Saarikoski S, Syrjänen K, Syrjänen S, Castrén O. Cryotherapy and CO2-laser vaporization in the treatment of cervical and vaginal human papillomavirus (HPV) infections. Acta Obstet Gynecol Scand. 1989;68(7):619-25.

28. Beutner KR, Reitano MV, Richwald GA, Wiley DJ. External genital warts: report of the American Medical Association Consensus Conference. AMA Expert Panel on External Genital Warts. Clin Infect Dis. 1998 Oct;27(4):796-806.

29. Gunter J. Genital and perianal warts: new treatment opportunities for human papillomavirus infection. Am J Obstet Gynecol. 2003 Sep;189(3 Suppl):S3-11.

30. Gilson R, Nugent D, werner RN, Ballesteros J, Ross J. 2019 European Guideline for the management of Anogenital warts. JEADV. 2020;34:1644-53.

31. Bonnez W, Elswick RK Jr, Bailey-Farchione A, Hallahan D, Bell R, Isenberg R, et al. Efficacy and safety of 0. 5% podofilox solution in the treatment and suppression of anogenital warts. Am J Med. 1994 May;96(5):420-5.

32. Abdullah AN, Walzman M, Wade A. Treatment of external genital warts comparing cryotherapy (liquid nitrogen) and trichloroacetic acid. Sex Transm Dis. 1993 Nov-Dec;20(6):344-5.

33. Krebs HB. Treatment of genital condylomata with topical 5-fluorouracil. Dermatol Clin 1991; 9:333 -341.

34. Pride GL. Treatment of large lower genital tract condylomata acuminata with topical 5-fluorouracil. J Reprod Med. 1990 Apr;35(4):384-7.

35. Gotovtseva EP, Kapadia AS, Smolensky MH, Lairson DR. Optimal frequency of imiquimod (aldara) 5% cream for the treatment of external genital warts in immunocompetent adults: a meta-analysis. Sex Transm Dis. 2008 Apr;35(4):346-51.

36. Stockfleth E, Beti H, Orasan R, Grigorian F, Mescheder A, Tawfik H, et al. Topical Polyphenon E in the treatment of external genital and perianal warts: a randomized controlled trial. Br J Dermatol. 2008 Jun;158(6):1329-38.

37. Tatti S, Swinehart JM, Thielert C, Tawfik H, Mescheder A, Beutner KR. Sinecatechins, a defined green tea extract, in the treatment of external anogenital warts: a randomized controlled trial. Obstet Gynecol. 2008 Jun;111(6):1371-9.

38. Recurrent condylomata acuminata treated with recombinant interferon alfa-2a. A multicenter double-blind placebo-controlled clinical trial. Condylomata International Collaborative Study Group. JAMA. 1991 May 22-29;265(20):2684-7.

39. Olmos L, Vilata J, Rodríguez Pichardo A, Lloret A, Ojeda A, Calderón MD. Double-blind, randomized clinical trial on the effect of interferon-beta in the treatment of condylomata acuminata. Int J STD AIDS. 1994 May-Jun;5(3):182-5.

40. Keay S, Teng N, Eisenberg M, Story B, Sellers PW, Merigan TC. Topical interferon for treating condyloma acuminata in women. J Infect Dis. 1988 Nov;158(5):934-9.

41. Sherrard J, Riddell l.comparison of the effectiveness of commonly used clinic-based treatments for external genital warts. Int J Std AIDs. 2007;18:365-8.

42. Ting PT, Dytoc MT. Therapy of external anogenital warts and molluscum contagiosum: a literature review. Dermatol Ther. 2004;17(1):68-101.

43. Baggish MS. Improved laser techniques for the elimination of genital and extragenital warts. Am J Obstet Gynecol. 1985 Nov 1;153(5):545-50.

44. Meites E, Kempe A, markowitz lE. Use of a 2-dose schedule for human papillomavirus vaccination–updated recommendations of the Advisory Committee on Immunization Practices. mmwR. 2016;65:1405-8

45. Trimble CL, Morrow MP, Kraynyak KA, Shen X, Dallas M, Yan J, et al. Safety, efficacy, and immunogenicity of VGX-3100, a therapeutic synthetic DNA vaccine targeting human

papillomavirus 16 and 18 E6 and E7 proteins for cervical intraepithelial neoplasia 2/3: a randomised, double-blind, placebo-controlled phase 2b trial. Lancet. 2015 Nov 21;386(10008):2078-2088.

46. Kosalaraksa P, Mehlsen J, Vesikari T, Forstén A, Helm K, Van Damme P, et al. An open-label, randomized study of a 9-valent human papillomavirus vaccine given concomitantly with diphtheria, tetanus, pertussis and poliomyelitis vaccines to healthy adolescents 11-15 years of age. Pediatr Infect Dis J. 2015 Jun;34(6):627-34.

ÜRETRİTLER

Uz. Dr. Burcu AYDEMİR DEMİRCİ[1]

1. **Tanım:** Üretrit, üretranın inflamasyonu olup genellikle cinsel yolla bulaşan bir hastalıktır. Üretrit, N. gonorrhoeae sebepli ise gonokokal, değil ise non-gonokokal üretrit(NGÜ) olarak tanımlanmaktadır.

2. **Epidemiyoloji:** Amerika Birleşik Devletleri Hastalık Kontrol ve Önleme Merkezine (CDC) göre her yıl tahmini 19 milyon yeni vaka ortaya çıkmakta bu vakaların yarısını 15 ile 24 yaş arasındaki kişiler oluşturmaktadır. Erkeklerde, kadınlara göre daha sık semptoma sebep olmaktadır. Erkek üretritinde sorumlu en sık iki mikroorganizma C. Trachomatis ve N. Gonorrhoeae'dir. Bu patojenlerin insidansı, ırka ve coğrafi bölgeye göre büyük ölçüde değişmektedir.

3. **Etyopatogenez:**

   a. Gonokokal üretrit: Neisseria gonorrhoeae, tek konakçısı insan olup birincil olarak cinsel temas yoluyla bulaşan bir patojendir. En etkili bulaşma, asemptomatik veya hafif semptomatik enfeksiyonu olan bir cinsel partnerin mukozal yüzeyi ile fiziksel temasın olduğu vajinal veya anal ilişki ile gerçekleşmektedir. Doğum sırasında enfekte bir anneden yenidoğana vertikal bulaşma meydana gelebilir ve bu gonokokal konjonktivite, pnömoniye ve hatta vulvovajinal enfeksiyona yol açabilmektedir.

   b. Non-Gonokokal üretrit: NGÜ'de en sık patojenler sırasıyla Chlamydia trachomatis, Mycoplasma genitalium olmakla birlikte daha nadir olarak Ureaplasma urealyticum, Trichomonas vaginalis, anaeroblar, Herpes simpleks virüsü ve adenovirüstür. Üretrit etyolojisine yönelik gelişmiş çalışmalara rağmen ne yazık ki hala NGÜ olgularının yaklaşık yarısında etken patojen tanımlanamamaktadır.

4. **Klinik özellikler:**

   a. Gonokokal üretrit: Gonore, hem erkeklerde hem de kadınlarda asemptomatik enfeksiyonlar, lokal semptomatik mukozal enfeksiyonlar ve sistemik yayılım dahil olmak üzere geniş bir klinik belirti yelpazesine sahiptir. N. gonorrhoeae enfeksiyonunun belirti ve semptomlarının ortaya çıkması yaklaşık 2-5 gün sürmektedir.

   Erkeklerde gonokokal enfeksiyonun en yaygın klinik sunumu, dizüri ve tipik olarak pürülan ve bol olan üretral akıntı iken kadınlarda yaklaşık %50 sinde enfeksiyon asemptomatik seyretmektedir

   Gonokokal enfeksiyon dissemine olduğunda en yaygın klinik belirtisi, mukozal hastalığı olanların ~%0,5-1'inde ortaya çıkan akut artrit-dermatoz sendromudur. Artrit-dermatoz sendromunda ateş, eklem ağrısı ve hemorajik püstüler erüpsiyon görülür. Bu hemorajik püstüler erüpsiyon esas olarak ekstremitelerin distal kısımlarına dağılır ve bu püstüller mikroorganizmayı barındrırır.

   b. Non-Gonokokal üretrit: Enfeksiyon asemptomatik olabilmekle birlikte semptom meydana geldiğinde genellikle üretral akıntı, dizüri görülmektedir. Akıntı mukopürülan ve genellikle az miktardadır, ancak bulanık veya berrak olabilir. Kuluçka süresi değişken olmakla birlikte ortalama 5-8 gündür. Sadece dizüri olan hastalarda klamidyal enfeksiyon görülme olasılığı daha yüksektir. Ağrılı genital ülserlerin eşlik ettiği dizüri büyük olasılıkla genital HSV'ye bağlıdır; Primer HSV enfeksiyonu olan hastalarda ayrıca ateş, hassas lokal inguinal lenfadenopati ve baş ağrısı görülebilmektedir.

Diğer şikayetler arasında pruritus, yanma ve meatusta ödemli görünüm yer almaktadır. Belirli klinik

1. Zonguldak Atatürk Devlet Hastanesi Deri ve Zührevi Hastalıklar Kliniği, Zonguldak

özellikler, farklı mikrobiyal etkenler için ipucu niteliği taşımakla birlikte gonokokal ve nongonokokal üretrit sendromları sıklıkla örtüşür ve sadece klinik zeminde güvenilir bir şekilde ayırt edilemez.

5. **Tanı:** Üretrit kliniği, klasik semtpomların yanı sıra inflamasyon bulgusunun ve/veya patojen etkene ait kanıtın olması ile karakterizedir. Üretrit tanısı, semptomatik bir hastada aşağıdaki bulgulardan birinin varlığıyla doğrulanabilir.

   a. Muayenede akıntı görülmesi

   b. Üretral akıntının Gram boyasında artmış sayıda polimorfonükleer lökosit (≥2 PMNL / yağ immersion alanı) görülmesi: Gram boyama için numune, eksprese edilmiş üretral akıntıdan veya üretranın içinden alınabilir. Bir swab üretraya en az 2 cm nazikçe sokulmalı ve üretral mukoza ile temas ederken 360 derece döndürülmelidir. Swab daha sonra havada kurutma ve Gram boyama değerlendirmesi için temiz bir mikroskop lamı üzerinde yuvarlanmalıdır.

   c. İdrar dipstik testinde lökosit esteraz (LE) pozitifliği, veya ilk akım idrarında PMNL sayısının artmış olması (≥10 PMNL/hpf) (Gram boya ile veya değil)

   Mikroskopik bulgusu olan erkek hastaların %30-50'si asemptomatiktir. Laboratuvar olarak inflamasyon bulguları bulunan fakat asemptomatik olan hastalara klinik yaklaşım konusunda tartışmalar devam etmektedir.

6. **Tanısal yaklaşım:** Tanıya yaklaşım, üretral akıntının Gram veya MB/GV boyaması gibi hasta başı testlerinin varlığına bağlıdır. Gram boyama varsa, önce bir üretral sürüntü örneği kullanılarak boyama yapılmalıdır. Spesifik organizmaların (örneğin, N. gonorrhoeae ve C. trachomatis) tanımlanması için idrar nükleik asit amplifikasyon testleri(NAAT) yine de yapılmalıdır.

   - Gram boyama sonucunda;

   -Beyaz küre içinde gram negatif (veya MB veya GV boyasında koyu mor) diplokoklar görülürse, gonokokal üretrit tanısı konulur ve bireyler uygun şekilde tedavi edilmelidir.

   -≥2 WBC/hpf (veya düşük prevalans ayarlarında ≥5 WBC/hpf) görülürse ancak hücre içi diplokok tespit edilmezse, nongonokokal üretrit ön tanısı konulur ve bireyler buna göre tedavi edilmelidir.

   -<2 WBC/hpf (veya düşük prevalans ayarlarında <5 WBC/hpf) görülürse, CYBE şüphesi düşüktür ve hasta takip etmeyi kabul ederse NAAT testinin sonuçlarını beklemek uygundur. Üretrit tanısı, yukarıdaki organizmalardan biri için bir NAAT pozitifse konur.

   - Gram boyama seçeneği yoksa;

   Muayenede mukopürülan akıntı, lökosit esteraz pozitifliği veya ilk akım idrarında ≥10 WBC gibi objektif üretrit bulguları varsa ön tanı konulabilir ve hem gonokokal hem de klamidyal enfeksiyonları kapsayan uygun tedavi verilmelidir.

7. **Tedavi:** Bulguları olan erkek hastalarda tanı konduktan hemen sonra, klamidya, gonore ve M. genitalium test sonuçlarının gelmesi beklenmeden tedavi başlanmalıdır. Üretrit tedavisiz iyileşebilse de, tedavi başlanması morbidite gelişmesini ve enfeksiyonun yayılmasını önlemek için de önemlidir. Amerika Birleşik Devletleri Hastalık Kontrol ve Önleme Merkezi (CDC) önerilerine göre;

   a. **Gonokokal üretrit:** Önerilen rejim, kas içi tek doz seftriaksondur (<150 kg bireyler için 500 mg veya ≥150 kg bireyler için 1 g)

   Tedavi sırasında C. trachomatis için test sonuçları mevcut değilse, klamidya koenfeksiyonu için olası tedavi de endikedir. Bu durumda, günde iki kez 100 mg doksisiklin yedi gün süre ile önerilmektedir.

   Üretral örneklerin mikroskobik değerlendirmesi mevcut olmadığında, üretritli cinsel olarak aktif erkekler ampirik olarak gonokokal üretrit için tedavi edilmelidir.

Oral formdaki sefalosporinler, seftriakson kadar yüksek veya kalıcı bakterisidal etki sağlayamadıkları için gonokok enfeksiyonu için önerilen bir rejim değildir. Direnç nedeniyle florokinolonlar da önerilmemektedir.

b. Non-Gonokokal üretrit: WBC'de gram-negatif diplokok gösterilmediği ve N. gonorrhoeae için klinik şüphenin düşük olduğu durumda NGÜ ampirik tedavisi, en olası patojen olarak C. trachomatis'e karşı planlanmalıdır.

Ampirik tedavide önerilen birinci basamak rejim, yedi gün boyunca günde iki kez oral 100 mg doksisiklindir. ikinci basamakta ise azitromisin 1 gr oral tek doz veya azitromisin 1. gün 500 mg takiben 4 gün 250 mg/gün önerilmektedir.

Çeşitli çalışmalar, doksisiklinin C. trachomatis için azitromisine göre daha yüksek mikrobiyolojik iyileşme oranları sağladığını ortaya koymuştur.

Azitromisin bazlı rejimler, M. genitalium ve U. urealyticum için doksisikline göre daha yüksek mikrobiyolojik iyileşme oranlarıyla sonuçlanmış olsa da, özellikle M. genitalium'da azitromisine karşı artan direnç, zaman içinde iyileşme oranlarının azalmasına neden olmuştur.

8. Klinik Seyir ve Yönetim:

- Bulaşma riskini azaltmak için, enfeksiyöz üretriti olan hastalar tedaviye başladıktan sonra (tek doz tedavisi dahil) en az yedi gün boyunca ve semptomları düzelene kadar cinsel aktiviteden kaçınmalıdır.
- Teşhisten önceki 60 gün içinde N. gonorrhoeae, C. trachomatis veya T. vaginalis teşhisi konan hastalarla cinsel temasta bulunan tüm bireyler değerlendirilmeli ve varsayımsal olarak tedavi edilmelidir. Klamidya için bazı çalışmalarda son 12 ayın dikkate alınması gerektiği vurgulanmıştır.
- İyileşme testi, patojenin eradikasyonunu belgelemek için semptom gerilemesinden bağımsız olarak tedaviden bir ila üç hafta sonra gerçekleştirilen bir mikrobiyal tanı testidir (örn. kültür veya NAAT). Birinci basamak rejim ile tedavi edilen gonokokal ve klamidyal üretrit için iyileşme testi yapılması gerekli değildir.
- Belgelenmiş N. gonorrhoeae, C. trachomatis veya T. vaginalis enfeksiyonu olan erkekler, tedaviden üç ay sonra yeniden enfeksiyon riski yüksek olduğu için tekrar teste tabi tutulmalıdır.
- Ek olarak, cinsel yolla bulaşan enfeksiyonlar veya risk faktörleri ile başvuran hastalara da rutin olarak sifiliz ve HIV enfeksiyonu taraması önerilmelidir.

Kaynaklar

1. Leos-Alvarado C, Llaca-Díaz J, Flores-Aréchiga A, Pérez-Chávez F, Casillas-Vega N. Male urethritis. A review of the ideal diagnostic method. Actas Urol Esp (Engl Ed). 2020 Oct;44(8):523-528. English, Spanish.
2. Centers for Disease Control and Prevention. Sexually Transmitted Disease Surveillance 2019. https://www. cdc. gov/std/statistics/2019/default. htm (Accessed on May 18, 2021).
3. Workowski KA, Bachmann LH, Chan PA, Johnston CM, Muzny CA, Park I, Reno H, Zenilman JM, Bolan GA. Sexually Transmitted Infections Treatment Guidelines, 2021. MMWR Recomm Rep. 2021 Jul 23;70(4):1-187.
4. Moi H, Blee K, Horner PJ. Management of non-gonococcal urethritis. BMC Infect Dis. 2015 Jul 29;15:294.
5. Rane VS, Fairley CK, Weerakoon A, Read TH, Fehler G, Chen MY, et al. Characteristics of acute nongonococcal urethritis in men differ by sexual preference. J Clin Microbiol. 2014;52:2971–2976.

6. Stary A, Stary G. Sexually Transmitted Infections. Dermatology'de. Ed. Bolognia JL, Jorizzo JL, Schaffer JV. New York, Elsevier Saunders, 2017; 1447-68.

7. Manhart LE, Gillespie CW, Lowens MS, et al. Standard treatment regimens for nongonococcal urethritis have similar but declining cure rates: a randomized controlled trial. Clin Infect Dis 2013; 56:934.

8. Páez-Canro C, Alzate JP, González LM, et al. Antibiotics for treating urogenital Chlamydia trachomatis infection in men and non-pregnant women. Cochrane Database Syst Rev 2019; 1:CD010871.

9. Lau A, Bradshaw CS, Lewis D, et al. The Efficacy of Azithromycin for the Treatment of Genital Mycoplasma genitalium: A Systematic Review and Meta-analysis. Clin Infect Dis 2015; 61:1389.

HIV DERMATOLOJİK BULGULARI

Uzm. Dr. Ebru AKAL[1]

1. **Tanım:** En sık HIV-1 daha nadiren HIV-2 virüsünün sebep olduğu yavaş ilerleyen kronik immunyetmezlikle karakterize bir hastalıktır.

2. **Epidemiyoloji:** 2021'in sonunda yayınlanan raporda 38,4 milyon yetişkin ve 1,7 milyon çocuğun (<15 yaş) HIV/AIDS ile yaşadığı belirtilmiştir. Ayrıca 2021 yılında 1,5 milyon yetişkin ve 160. 000 çocuğun yeni HIV ile enfekte olduğu ve o yıl 552. 000 yetişkin ve 98. 000 çocuğun AIDS'ten öldüğü bildirilmiştir.

3. **Bulaş:** HIV, enfekte bireylerden cinsel ilişki, kan veya kan ürünleri aracılığıyla ve perinatal yolla bulaşır. Seks işçileri, yoksul ülkelerde yaşayanlar, intravenöz ilaç bağımlıları ve erkeklerle seks yapan erkekler risk grubunu oluşturmaktadır.

4. **Etiyoloji ve patogenez:** HIV-1 ve HIV-2 retrovirüs ailesinden lentivirüs türüne ait tek sarmallı, zarflı RNA virüsleridir. Virüs, yüzeyinde bulunan gp120 ve gp41 viral zarf proteinleri ile aktive CD4+ T hücreleri, monosit, makrofaj ve dentritik hücre yüzeylerinde bulunan CD4 molekülü, CCR5 veya CXCR4 ile etkileşerek hücre içine girer. Revers transkriptaz enzimi ile HIV RNA'sının bir DNA kopyası oluşturulduktan sonra integraz enzimi ile bu kopya hücre DNA'sına katılır. Bu şekilde üretilen yeni viral proteinler ve viral genomlar proteaz ile virüsün yapısal proteinlerine dönüştürülerek yeni virüsler üretilir sonrasında konakçı hücre yok edilir. Virüsün hem sitotoksik hücre hasarı oluşturması hem de T lenfositleri etkileyerek immun sistemi baskılaması ile CD4+ T hücre sayısı giderek azalır.

5. **Klinik:** HIV hastalığında görülen mukokutanöz bulgular hastalığın evresi, prognozu ve CD4+ hücre sayısı ile yakından ilişkilidir **(Tablo 1)**. HIV hastalığı temel olarak akut HIV evresi, AIDS olmadan kronik HIV evresi ve AIDS'in eşlik ettiği ileri HIV evresi olarak sınıflanabilir. AIDS, CD4 hücre sayısı <200 hücre/mikroL ve/veya AIDS'i tanımlayan herhangi bir durumun varlığı olarak tanımlanır **(Tablo 2)**. HIV hastalığından dermatolojik bulgular HIV ilişkili enfeksiyöz hastalıklar, HIV ilişkili inflamatuvar hastalıklar, HIV ilişkili neoplaziler, HIV tedavisindeki ilaçların yan etkileri ve immun rekonstrüksiyon inflamatuvar sendrom(IRIS) olarak kategorize edilebilir.

Tablo 1: HIV enfeksiyonunda deri bulgularının $CD4^+$ T hücre sayısı ile ilişkisi

>500 $CD4^+$ T hücre/mm^3	<500 $CD4^+$ T hücre/mm^3	<250 $CD4^+$ T hücre/mm^3	<50 $CD4^+$ T hücre/mm^3
Akut retroviral sendrom Oral kıllı lökoplaki Vajinal kandidiyazis Seboreik dermatit	Orofaringeal kandidiyazis Herpes zoster Psöriazis Kaposi sarkomu	Eozinofilik folikülit Seboreik dermatit Molluskum Basiller anjiomatozis Tüberküloz Dissemine HSV Kriptokokkoz Histoplazmoz Koksidiyodomikoz Botriyomikoz Non-Hodgkin lenfoma	Mukokutanöz HSV Papüler pruritik erüpsiyon Dev molluskum CMV ilişkili ülserler Aspergilloz Kazanılmış iktiyoz Majör aft *Mycobacterium avium compleks* enfeksiyonu

1. Erzurum Şehir Hastanesi Deri ve Zührevi Hastalıklar Kliniği, Erzurum

Tablo 2: HIV ile enfekte hastada AIDS'i tanımlayan durumlar
CD4⁺ hücre sayısı <200 hücre/mm³ **ve/veya**
✓ Multiple veya rekürren ciddi bakteriyel enfeksiyonlar(sadece çocuklarda)
✓ Özefagus, bronşlar, trakea veya akciğerlerin kandidiyazisi
✓ İnvaziv servikal kanser
✓ Dissemine veya ekstrapulmoner koksidiodomikoz
✓ Ekstrapulmoner kriptokokkoz
✓ Kronik intestinal kriptosporodioz(>1 ay süreyle)
✓ Sitomegalovirüs hastalıkları (karaciğer, dalak veya lenf nodlarından başka)
✓ Sitomegalovirüs retiniti (görme kaybı ile)
✓ HIV ile ilişkili ensefalopati
✓ Mukokutanöz özefajit, pnomoni veya bronşit herpes simpleks enfeksiyonu (>1 ay süreyle)
✓ Dissemine veya ekstrapulmoner histoplazmoz
✓ Kronik intestinal isooporiaz (>1 ay süreyle)
✓ Kaposi sarkomu
✓ Burkitt veya immünoblastik lenfoma
✓ Primer beyin lenfoması
✓ Dissemine veya ekstrapulmoner *Mycobacterium avium compleks* veya *M. Kansasii*
✓ Pulmoner veya ekstrapulmoner *Mycobacterium tuberculosis*
✓ Dissemine veya ekstrapulmoner *Mycobacterium*un diğer türler veya tanımlanamayan türleri
✓ *Pneumocystis Jiroveci* pnömonisi
✓ Rekürren bakteriyel pnömoni (1 yıl içinde iki veya daha fazla epizod)
✓ Progresif multifokal lökoensefalopati
✓ Rekürren non-tifoid salmonella septisemisi
✓ Beyin toxoplasmozisi
✓ HIV'e bağlı tükenme sendromu

a. HIV İlişkili Enfeksiyöz Hastalıklar

- ✓ **Akut HIV Enfeksiyonu:** Hastaların %10-20'sinde hastalık asemptomatik seyredebileceği gibi çoğunluğunda viral bulaştan 2-6 hafta sonra ortaya çıkan ateş, ağrısız lenadenopati, miyalji, farenjit ve generalize morbiliform ekzantem gibi nonspesifik viral enfeksiyon bulguları görülebilir. Semptomlar birkaç gün içinde kendini sınırlar.
- ✓ **Herpes Simpleks Virüs(HSV) Enfeksiyonu:** Genel popülasyona benzer sıklıkta görülse de şiddeti ve hastalığın süresi artmıştır. Özellikle perianal bölgede, dilde kronik iyileşmeyen derin ülserler görülebilir.
- ✓ **Varisella Zoster Virüs(VZV) Enfeksiyonu:** HIV ile enfekte hastalarda görülme sıklığı artmıştır. Klasik döküntüsünden farklı olarak multidermatomal yerleşim, ülsere-verrüköz görünüm ve kronik ilerleyici bir seyir gösterebilir. Yine immun rekonstrüksiyon inflamatuvar sendromda da herpes zoster görülebilir.
- ✓ **Molluskum Kontagiyozum**: CD4+ hücre sayısının belirgin olarak azaldığı hastalarda görülme sıklığı artar. Tipik klinik görünüm dışında birleşmeye eğilimli, verrüköz veya dev lezyonlar ile seyredebilir.
- ✓ **Human Papillomavirus (HPV) Enfeksiyonu:** HIV enfekte kişilerde daha sık görülür. Lezyonlar birleşme eğiliminde, geniş verrüköz plaklarla seyreder ve neoplazi gelişme riski daha fazladır.

- ✓ **Epstein-Barr Virüs(EBV) Enfeksiyonu:** Oral kıllı lökoplaki, dil lateral yüzeyinde, bukkal mukozada, yumuşak damakta yerleşen kıl benzeri yapıları olan asemptomatik beyaz plaklarla seyreder. HIV enfeksiyonunun erken dönem bulgusu olarak görülür.
- ✓ **Sitomegalovirüs (CMV) Enfeksiyonu:** CD4+T hücre sayısının ileri düzeyde azaldığı hastalarda aktive olan CMV virüsünün en sık sebep olduğu klinik tablo retinit, özefajit ve kolittir. Ayrıca anogenital bölgede verrüköz ülserlere yol açabilir.
- ✓ **Staf. Aureus Enfeksiyonu:** En sık görülen bakteriyel hastalık olup genellikle antibiyotik tedavilerine yanıt veren selülit, impetigo, fronkül gibi klinik tablolara sebep olur.
- ✓ **Basiller Anjiomatozis:** Etkeni *Bartonella henselea* veya *B. quintana* olan; tek veya çok sayıda; kırmızı-mor renkli; ülsere-verrüköz papül ve nodüllerle seyreden bir bakteriyel enfeksiyondur.
- ✓ **Mikobakteri Enfeksiyonları:** Deri tüberkülozu ve non-tüberküloz mikobakteriyel deri enfeksiyonları kırmızı-mor renkli papül, nodül, apse formlarında görülebilen, CD4+T hücre sayısının 100/mm^3'ün altına düştüğünü gösteren enfeksiyonlardır.
- ✓ **Sifiliz:** HIV ile enfekte hastalarda klasik sekonder sifiliz bulgularının yanısıra multiple şankr, primer ve sekonder sifilizin eş zamanlı seyretmesi ve sekonder sifilizin şiddetli formu olan, santral sinir sistemi tutulumunun daha sık görüldüğü lues maligna görülebilir.
- ✓ **Kandidiyazis:** HIV enfeksiyonunun ilk bulgusu olarak ortaya çıkabilen en sık görülen fungal enfeksiyondur. Orofaringeal, vulvovajinal, intertriginöz kandidiyazis ve perleş görülebilir.
- ✓ **Dermatofitozlar:** HIV ile enfekte hastalarda dermatofit enfeksiyonlarının görülme sıklığı artmakla birlikte şiddetli klinik seyir gözlenmektedir. Ayak dorsumuna yayılan interdigital tinea pedis, fungal folikülit görülebilir. Proksimal onikomikozis immünyetmezlik düşündüren ve HIV testi yapılması gereken bir dermatofit enfeksiyonudur.
- ✓ **Sistemik Mantar Enfeksiyonları:** HIV ile enfekte bireylerde CD4+T hücre sayısının 100/mm^3'ün altına düştüğü durumlarda en sık dissemine kriptokokkoz ve histoplazmoz olmak üzere dimorfik mantar enfeksiyonlarının görülme sıklığı artar. Bu enfeksiyonlar molluskum benzeri ortası çukur papüller şeklinde veya püstül, papülonodüler lezyonlar, mukozal ülserasyonlar şeklinde görülebilir.
- ✓ **Pneumocystis Jiroveci Enfeksiyonu:** En sık pnömoni şeklinde görülmekle birlikte nadiren molluskum benzeri papüllere, dış kulakta ve burunda apselere sebep olabilir.
- ✓ **Layşmanyazis:** HIV ilişkili formu hem endemik hem de nonendemik bölgelerde deri ve visseral layşmanyazis formunda görülebilir. Tipik lezyonlar dışında ekstremitelerde büyük ülsere nodüller, mukozal yüzeylerde şekil bozukluğuna sebep olabilecek erode ve ülsere lezyonlar görülebilir.
- ✓ **Strongiloiyidaz:** *Strongiloides stercoralis* endemik bir helmittir. HIV ile enfekte bireylerde larva currens denilen deriden parazitin girişi ile oluşan ürtikeryal serpijinöz yer değiştiren lezyonlara sebep olabilir. İmmünsüprese kişilerde disseminasyon görülebilir. Hiperenfeksiyon denilen bu durumda ürtiker, livedo retikülaris ve parmak izi purpura denen peteşiyal lezyonlar görülebilir.
- ✓ **Skabiyez:** HIV ile enfekte bireylerde daha şiddetli form olan Norveç uyuzu şeklinde görülebilir. Parazit sayısının ve bulaştırıcılığın daha yüksek olduğu bu klinik formda lezyonlar yaygın, kurutlu, hiperkeratotik, skuamlı plaklar şeklinde görülür. Tüneller interdigital bölgelerde daha az belirgin olabilir ve yüz, saçlı deri tutulumu görülebilir.
- ✓ **Demodikozis:** HIV pozitif bireylerde *Demodex foliculorum* ve *D. brevis'e* bağlı gelişen rozase benzeri demodikozis daha sık görülmektedir.

b. HIV İlişkili Inflamatuvar Hastalıklar :

- ✓ **Seboreik Dermatit :** HIV enfekte bireyleri en sık etkileyen dermatoz olan seboreik dermatit; yüz, saçlı deri ve göğüs ön bölgesinde eritemli skuamlı plakların görüldüğü klasik formda seyredebileceği gibi ani ve şiddetli başlangıçla da ortaya çıkabilir.
- ✓ **Psöriazis:** Psöriazis görülme sıklığı genel toplumla aynı seyretse de HIV enfekte hastalarda daha

şiddetli seyreden, farklı klinik tiplerin bir arada görüldüğü, artrit ve tırnak tutulumunun belirgin olduğu tablolar ortaya çıkabilir.

- ✓ **Reiter Sendromu:** Artrit, üretrit, konjunktivit triadı ile seyreden bu hastalıkta HIV testi ilk yapılması gereken testlerdendir. HLA-B27 sıklıkla pozitif olup plak tip psöriazis eşlik edebilir.
- ✓ **AIDS'in Papüler Pruritik Erüpsiyonu:** Sıklıkla ekstremite ve gövdede non foliküler, şiddetli kaşıntının eşlik ettiği, simetrik dağılımlı papüllerle karakterizedir.
- ✓ **Eozinofilik Folikülit:** CD4+ T hücre sayısının 250/mm^3'ün altına indiği durumlarda ortaya çıkan, özellikle yüz ve üst gövdede kaşıntılı, foliküler, papül ve püstüllerin görüldüğü, HIV hastalarında sık görülen bir dermatozdur.
- ✓ **Vaskülit:** HIV ile enfekte hastalarda poliarteritis nodoza benzeri vaskülit ve küçük damar vaskülitleri görülebilir.
- ✓ **Fotosensitivite Reaksiyonları:** HIV ile enfekte hastalarda akkiz porfirya kutane tarda, kronik aktinik dermatit görülebilir. Ayrıca HIV tedavisinde kullanılan ilaçlara bağlı olarak güneş gören alanlarda kaşıntılı, mor renkli, likenoid plaklarla karakterize UV ışını hipersensitivitesi gelişebilir.

c. HIV İlişkili Neoplaziler

- ✓ **Kaposi Sarkomu:** HHV-8'in sebep olduğu, HIV enfeksiyonun herhangi bir safhasında görülebilen malignitedir. Üst gövdede ve ekstremitelerde viyolase papül, plak veya ülsere nodüller ile seyreder. Oral mukozada, gastrointestinal sistemde benzer lezyonlar izlenebilir.
- ✓ **Primer Kutanöz Neoplaziler:** HIV ile enfekte bireylerde genel popülasyona oranla SCC ve BCC daha erken yaşta görülebilir, sıklıkla multiple sayıda, gövde ve ekstremitelerde yerleşirler. Yine bu hastalarda onkojenik HPV tiplerine bağlı olarak anal ve servikal skuamöz neoplaziler gelişebilir. Metastaz potansiyeli yüksek, kötü prognozlu melanomlar ile Merkel hücreli karsinom, sebase karsinom gelişme riski de artmıştır.
- ✓ **Lenfomalar:** CD4+ T hücre sayısı 200/mm^3'ün altına düştüğünde T ve B hücreli lenfomaların görülme sıklığı artar. B hücreli lenfomalar immünitesi normal hastaların aksine sıklıkla yüksek ve orta dereceli non-hodgkin lenfomalardır. Daha az sıklıkla kutanöz T hücreli lenfomalar görülebilir. Yine HIV ile enfekte çocuklarda lenfoid doku lenfomalarının görülme sıklığı artmıştır.

d. HIV Tedavisindeki İlaçların Yan Etkileri

- ✓ **Lipodistrofi:** Antiretroviral tedavi alan hastalarda görülen vücut yağ dağılımındaki değişikliktir. Hastalarda hem yüz ve ekstremitelerde yağ kaybı (lipoatrofi) hem de santral obezite, bufalo hörgücü ve meme hipertrofisi gibi lipohipertrofi eş zamanlı veya tek başına görülebilir.
- ✓ Trikomegali, melanonişi, paronişi, retinoid benzeri yan etki gibi birçok ilaç yan etkisi görülebilir **(Tablo 3)**.

e. İmmun Rekonstrüksiyon Inflamatuvar Sendrom(IRIS)

Özellikle CD4+ t hücre sayısı < 50 mm^3 olan hastalarda olmak üzere antiretroviral tedavi başlanan hastalarda CD4+ T hücre sayısının hızlı artışına bağlı olarak ortaya çıkan enfeksiyöz, inflamatuvar ve neplastik hastalıklarda paradoksal alevlenmenin geliştiği durumdur. Bu hastalarda mikobakteriyel enfeksiyonlar, herpes zoster, CMV enfeksiyonları gelişebilir; psöriazis, sarkoidoz gibi inflamatuvar hastalıkların alevlenmesi ve kaposi sarkomu alevlenmesi görülebilir.

6. **Tanı:** Tanı ve tarama amacıyla öncelikle ELISA yöntemi kullanılır. Sonrasında doğrulama testleri ve gerekli durumlarda HIV-RNA PCR istenebilir.

7. **Tedavi:** HIV tedavisinde tekli laç tedavisindense sıklıkla nükleozid veya nükleotid revers transkriptaz inhibitörleri, proteaz inhibitörleri, non-nükleozid revers transkriptaz inhibitörleri kombinasyonları

kullanılır. HIV tedavisinde kullanılan ilaçlar ve yan etkileri **Tablo 3**'de gösterilmiştir.

Tablo 3: HIV tedavisinde kullanılan ilaçlar ve yan etkileri		
İlaç		**Mukokutanöz yan etkiler**
Nükleozid/nükleotid revers transkriptaz inhibitörleri		
Abakavir	Hipersensitivite sendromu, Sweet sendromu	
Didanozin	Kserostomi, alopesi, lipodistrofi, küçük damar vasküliti	
Emtrisitabin	Kserozis, palmoplantar hiperpigmentasyon, döküntü	
Lamivudin	Paronişi, alopesi, kaşıntı, deri döküntüsü	
Stavudin	Lipodistrofi, periferal ödem	
Tenofovir		
Zalsitabin	Maküler döküntü, ürtiker, oral/özefagial ülserler	
Zidovudin	Melanonişi, kutanöz hiperpigmentasyon,lipodistrofi Akral/periartiküler retüküler eritem Ürtiker, vaskülit, anaflaksi, morbiliform döküntü	
Non-Nükleozid revers transkriptaz inhibitörleri		
Delavirdin Efavirenz Nevirapine Etravirin Rilpivirin	Morbiliform döküntü SJS, TEN, DRESS	
Proteaz inhibitörleri		
Atazanavir Darunavir Fosamprenavir Ritonavir Saquinavir Tipranavir İndinavir Nelfinavir Amprenavir	Morbiliform döküntü, SJS, generalize eritem Lipodistrofi, stria Kaşıntı, kserozis Deskuamatif keilit Sarılık	
Füzyon inhibitörleri		
Enfuvirtid	Enjeksiyon yeri reaksiyonları	
Bağlanma inhibitörleri Fostemsavir		
Bağlanma sonrası inhibitörleri İbalizumab		

İntegraz strand transfer inhibitörleri Cabotegravir Dolutegravir Raltegravir
CCR5 antagonisti Maraviroc
Farmokinetik artırıcılar Cobicistat

Kaynaklar

1. Joint United Nations Programme on HIV/AIDS. Global HIV & AIDS statistics — Fact sheet - 2022. https://www. unaids. org/en/resources/fact-sheet (Accessed on September 09, 2022).
2. Joint United Nations Programme on HIV/AIDS. UNAIDS Global AIDS Update 2022— In Danger. https://www. unaids. org/sites/default/files/media_asset/2022-global-aids-update_en. pdf (Accessed on September 09, 2022).
3. Rieger A, Chen TM, Cockerell CJ. Skin manifestations of HIV infection and HIV-related diseases. Jean L Bolognia, Joseph L Jorizzo, Ronald P Rapini, eds. In: Dermatology. 2. ed. Elsevier; 2008:1165-81
4. Erdil D. Viral Hastalıklar. Gürel MS, Koku Aksu AE, Durdu M, Turgut Erdemir VA, Karadağ AS, Editörler. Temel Dermatoloji. 1. Baskı. İstanbul, İstanbul Tıp Kitabevleri;2023:243-47.
5. Selik RM, Mokotoff ED, Branson B, et al. Revised Surveillance Case Definition for HIV Infection - United States, 2014. MMWR Recomm Rep 2014; 63:1.
6. United States Department of Health and Human Services. Guidelines for the Use of Antiretroviral Agents in Adults and Adolescents Living with HIV. https://aidsinfo. nih. gov/guidelines/html/1/adult-and-adolescent-arv/0 (Accessed on December 18, 2019).
7. Motlhale, Melitah, et al. “Kaposi sarcoma-associated herpesvirus, HIV-1 and Kaposi sarcoma risk in black South Africans diagnosed with cancer during antiretroviral treatment rollout. ” International journal of cancer 152. 10 (2023): 2081-2089.
8. Ruzgas, Gabriele, et al. “Immune Reconstitution Inflammatory Syndrome Presenting as Disseminated Kaposi Sarcoma. ” Cureus 15. 2 (2023).
9. Buchacz, Kate, et al. “Incidence of AIDS-defining opportunistic infections in a multicohort analysis of HIV-infected persons in the United States and Canada, 2000–2010. ” The Journal of infectious diseases 214. 6 (2016): 862-872.
10. Branson, Bernard M. , et al. “Laboratory testing for the diagnosis of HIV infection: updated recommendations. ” (2014).

ANOGENİTAL BENİGN DERMATOZLAR

Doç. Dr. İsa AN[1]

Prof. Dr. Asena Çiğdem DOĞRAMACI[2]

Anogenital bölgede görülen benign dermatozlar infeksiyöz hastalıklar, inflamatuar hastalıklar, benign tümörler ve pigmente lezyonlar olarak dört ayrı grupta sınıflandırılabilir.

1. İnfeksiyöz hastalıklar

1. 1. Herpes genitalis

Herpes genitalis (HG) Herpes simpleks virüs Tip1 (HSV-1) ve Herpes simpleks virüs Tip2 (HSV-2)' nin etken olduğu cinsel yolla bulaşan bir enfeksiyondur. Lezyonlar sıklıkla perine, perianal bölge veya uyluk üst kısmında dağınık veya kümeler halinde görülen eritemli zeminde 1-2 mm çapında ağrılı veziküller şeklinde görülür. Primer HG' de halsizlik, ateş ve lokalize lenfadenopati tabloya eşlik edebilir. Rekürren HG ise sakral gangiyonda latent halde bulunan virüsün aktivasyonuyla oluşur ve genellikle daha hafif seyreder. HSV-1 ve HSV-2 enfeksiyonun klinik özellikleri birbirinden ayırt edilememektedir, fakat HSV-1 kaynaklı HG enfeksiyonlarının şiddetinin ve rekürensinin daha az olduğu bilinmektedir.

Tanıda hücre kültürü, polimeraz zincir reaksiyonu (PCR) gibi virolojik testler ve tipe spesifik serolojik testler kullanılmaktadır. Direk immunfloresan testi, Tzanck ve Papanicolaou gibi boyama yöntemleri ile sitolojik tetkikler, duyarlılıklarının düşük olduğu da göz önünde bulundurularak HG tanısında artık önerilmemektedir.

Tedavinin temelini antiviral tedaviler oluşturur, fakat cinsel ve perinatal bulaşı azalmak için hastanın ve cinsel partnerin bilgilendirilmesi de tedavinin ayrılmaz bir parçasıdır. HG tedavisi atakların sıklığına ve semptomların şiddetine göre bireyselleştirilmelidir. Oral asiklovir, valasiklovir veya famsiklovir ilk atak tedavisi, günlük baskılayıcı tedavi veya epizodik tedavi için kullanılabilir.

1. 2. Kondiloma aküminata

Kondiloma aküminata (KA), genital HPV enfeksiyonunun en yaygın görülen şeklidir. Etken genellikle HPV-6 ve 11 dir. Her yaş grubunda görülebilmekle birlikte 15-24 yaşları arasındaki cinsel olarak aktif bireylerde daha sık görülmektedir. Kuluçka süresi 3 hafta ile 8 ay arasında değişmektedir. Lezyonlar genellikle perine, dış genital bölge, krural kıvrımlar, anüs, rektum ve üretrada verrüköz papüller, düz tepeli papüller yada karnabahar benzeri kitleler şeklinde multifokal yerleşim gösterirler. KA çoğunlukla asemptomatiktir fakat kaşıntı, yanma, ağrı, cinsel ilişki sonrası kanama ve üriner obstrüksiyona neden olabilirler.

Ayırıcı tanıda kondiloma lata, penisin incimsi papülleri, molloskum kontagiozum ve verrüköz karsinom gibi hastalıklar düşünülmelidir. Tanı genellikle klinik olarak kolayca konulmaktadır. Fakat ayırıcı tanı yapılamadığı zaman veya displaziyi tespit etmek için histopatolojik inceleme yapılabilir.

Tedavide birincil amaç lezyonların ortadan kaldırılmasıdır. Tedaviler doktor tarafından uygulanabilen tedaviler ve hasta tarafından evde uygulanabilen tedaviler olarak iki kategoriye ayrılır. Hasta tarafından evde uygulanabilen tedaviler podofilin, imikimod, trikloroasetik asit ve sinekateşinlerdir. Doktor tarafından uygulanabilen tedaviler ise kriyoterapi, elektrokoterizasyon, CO2 lazer, Holmium lazer ve cerrahi eksizyondur.

1. Şanlıurfa Eğitim ve Araştırma Hastanesi, Deri ve Zührevi Hastalıklar Kliniği, Şanlıurfa
2. Mustafa Kemal Üniversitesi Tıp Fakültesi, Deri ve Zührevi Hastalıklar AD, Hatay

1. 3. Molluskum Kontagiozum

Molluskum kontagiozum (MK); sıklıkla pediatrik popülasyonu ve cinsel olarak aktif erişkinleri etkileyen, deri veya mukozalarda yerleşebilen, molluskum kontagiozum virüsünün etken olduğu bir enfeksiyondur. Kuluçka süresi 2 ila 7 hafta arasındadır ancak 6 aya kadar uzayabilmektedir. Lezyonlar tipik olarak kubbe şeklinde, düzgün yüzeyli, sert kıvamlı, 1-5 mm boyutlarında, ortası göbek şeklinde çukurlaşma gösteren papüllerdir. Lezyonlar incimsi beyaz, pembe, sarı veya deri renginde olabilir. Lezyonlar sıklıkla kümeleşme gösterir veya otoinokülasyona bağlı lineer dizilim gösterebilirler. Genellikle asemptomatik olmalarına karşın, bazen kaşıntı görülebilmektedir.

Sağlıklı erişkinlerde MK, cinsel yolla bulaşan bir hastalık olarak kabul edilir ve tipik olarak anogenital alanlar, inguinal kıvrımlar, uyluk iç kısımları veya suprapubik bölge tutulur. Çocuklarda genital bölgelerin etkilenmesi, esas olarak otoinokülasyon yolu ile olur. Ancak çocuk istismarı ihtimali de değerlendirilmelidir. Sağlıklı yetişkinlerde lezyon sayısı 1-30 arasında değişmektedir. HIV-pozitif bireylerde ise lezyonlar çok daha yaygındır ve yüz tutulumunun ön plandadır.

Tanı tipik bulgularının varlığında genellikle klinik olarak konulur. Tanının belirsiz olduğu durumlarda dermoskopik inceleme, tzanck yayması, histopatolojik inceleme, PCR ve reflektans konfokal mikroskopi tanıda kullanılabilecek diğer yöntemlerdir.

İmmünkompetan kişilerde, MK kendini sınırlayıcı özellikte olup, genellikle 6-9 ay içinde gerilemeye meyillidir. MK lezyonlarının tedavisinde başlıca kriyoterapi, küretaj, koterizasyon, pulsed dye lazer, elle ekstraksiyon gibi fiziksel tedaviler, podofilotoksin, kantaridin, potasyum hidroksit, trikloroasetik asit, salisilik asit gibi kimyasal tedaviler, imikuimod, interferon-alfa, simetidin gibi immünomodülatör tedaviler ve topikal ya da intravenöz sidofovir gibi antiviral tedaviler kullanılabilmektedir.

1. 4. Skabies

Skabies, zorunlu insan paraziti olan Sarcoptes scabiei var. Hominisin neden olduğu bir deri enfestasyonudur. Bulaş, insandan insana en az 15-20 dakika süreli deriden deriye yakın fiziksel temasla oluşabildiği gibi cinsel ilişki ile de bulaşabilir. Aşırı kalabalık, göç, kötü beslenme, kötü hijyen, evsizlik ve demans predispozan faktörler arasındadır.

Skabiesin ana semptomu generalize kaşıntıdır. Kaşıntının şiddeti genellikle geceleri artmaktadır. Parmak aralarından başlayan kaşıntı, bilekler, dirseklerin ekstansör bölgeleri, aksiller bölge, penis, skrotum, kadınlarda meme areolaları, kalça, sakral bölge ve periumbilikal bölgeye yayılır. Tipik spesifik lezyonları sillion olarak tanımlanan 1 cm uzunluğuna varabilen, deriden hafif kabarık, beyazımsı sonunda siyah bir nokta içeren dalgalı iplik benzeri veya lineer görünümlü tünellerdir. Tüneller en sık el bilekleri, parmak araları, aksilla, gluteal bölge ve peniste görülür. Tünellerin sonunda veya onlardan bağımsız görülen inci tanesine benzeyen küçük veziküllere “vezikül perle” adı verilir. Glans peniste uyuza bağlı olarak gelişen kırmızı-kahverengi ekskoriye papüllere ya da ektimatoid ülserasyonlara “uyuz şankrı” adı verilir.

Kesin tanısı mayt, yumurta ve feçesin ışık mikroskobunda belirlenmesine dayanır. Epilüminesan mikroskop, reflektans konfokal mikroskop ve optik koherens tomografi tanıda kullanılan yeni tetkiklerdir.

Tedavide amaç akarlarının yanı sıra larvaları ve yumurtalarının ortadan kaldırılmasıdır. Tedavide topikal permetrin, benzil benzoat, malathion, krotamiton, ivermektin , sülfür ve oral ivermektin kullanılmaktadır. Topikal tedavi saçlı deri, kasık, göbek, dış genital bölge, el ve ayak parmak araları ve tırnak uçlarının altındaki deri dahil olmak üzere tüm deri bölgelerine geceleri uygulanmalıdır. 7-14 gün sonra ikinci bir uygulama önerilmektedir. Tedaviyi uyguladıktan sonra hastalar temiz giysiler giymelidir. Yeniden infestasyonu önlemek için tüm hastanın yakın kişisel temasları aynı anda tedavi edilmelidir. Giysiler, nevresimler, havlular ve diğer eşyalar makinede yıkanmalı (50°C veya daha yüksek sıcaklıkta), kuru temizlenmeli veya ağzı kapalı plastik poşet içinde 1 hafta boyunca saklanmalıdır. Tedavi bitiminden 1 hafta sonra aktif uyuz belirtisi yoksa infestasyonun temizlendiği

kabul edilmektedir. Tedavi sonrası kaşıntı 2-4 haftaya kadar devam edebilmektedir. Tedavi sonrası kaşıntı için, tekrarlanan nemlendirici uygulaması, oral antihistaminikler ve hafif topikal kortikosteroidler faydalı olabilmektedir.

1. 5. Pedikülosis pubis

Kasık biti olarak bilinen Phthirus pubis 0,8-1,2 mm uzunluğunda, üç çift bacağa sahip bir ektoparazittir. Genellikle seksüel temas ile bulaşır. Phthirus pubis pubik bölgeyi infeste etmekle beraber, bazen perianal bölge, önkol, gövde kılları ve aksiller bölge, nadiren de kirpik, kaş ve sakal yerleşimlerine rastlanmaktadır. En yaygın görülen semptom kaşıntıdır. Kaşıntılı kırmızı papüller hipersensitiviteden kaynaklanır. Bazı olgularda karakteristik bulgu olan mavi-gri maküller (maculae ceruleae) saptanır. Bu bulgu özellikle alt abdomen bölgesi ve uyluk üzerinde görülür.

Ayrıcı tanıda yüzeysel mantar enfeksiyonu, egzama, folikülit ve skabiyes düşünülmelidir. Tanı bit ve yumurtalarının görülmesiyle konur.

Tedavide pubik bölgedeki kılların traşlanması önerilmektedir. Giysilerin, çarşaf ve yatak örtülerinin yüksek ısıda yıkanması (en az 50◦C olacak şekilde) gereklidir. Tedavide ilk seçenek ilaçlar %1 permetrin krem veya %0,3 piretrin/%4 piperonil butoksittir. Malathion %0,5 losyon veya oral ivermektin 200 mcg/kg iki hafta sonra tekrarlanmak üzere alternatif tedavi olarak kullanılır.

1. 6. Sifiliz

Sifiliz Treponema pallidum'un neden olduğu, cinsel yolla bulaşan büyük taklitçi bir hastalıktır. Büyük oranda cinsel ilişki ile bulaşmakla birlikte nadiren kan transfüzyonu, enjeksiyon ve plasental yollarla da bulaş olabilmektedir. Klinik bulguları 1. devir (primer), 2. devir (sekonder), erken ve geç latent sifiliz ve 3. devir sifiliz olarak gruplandırılmaktadır. Primer sifiliz döneminde şankr, sekonder sifiliz döneminde deri döküntüleri, mukokutanöz lezyonlar, lenfadenopati ve tersiyer sifilizde ise kardiyak bulgular, gomlar, tabes dorsalis, jeneralize parezi gibi bulgularla ortaya çıkar.

Ağrısız şans, birincil enfeksiyondan 3-90 gün sonra gelişir ve 6 haftaya kadar devam edebilir. Bu lezyonlar en sık glansta, sünnet derisinde , korona yakınında veya perineal deride görülür. Sekonder sifiliz ile başvuran hastalarda ayrıca avuç içlerini ve ayak tabanlarını içeren kırmızı-kahverengi makülopapüler döküntü ve anogenital kondiloma lata görülebilir. Kondiloma lata beyaz, ağrısız, düz, nemli ve kadifemsi yapıda siğil benzeri erozyonlardır ve sekonder sifiliz hastalarının yaklaşık üçte birinde görülür.

Erken Sifilizin en kesin tanı metodu doku veya lezyondaki eksudadan alınan T. pallidum görülebildiği karanlık saha mikroskopisidir. Sifilizin olası tanısı için nontreponemal [Venereal Disease Research Laboratory (VDRL), ya da Rapid plasma reagin (RPR)] ve treponemal testler [floresan treponemal antikor absorbsiyon (FTAABS) test, T. pallidum pasif parçacık aglütinasyon (TP-PA), değişik enzim immünoassay (EIA), kemilüminesans immünoassay (KIA), immünoblotting veya hızlı treponemal testler] kullanılır.

Erken sifiliz tedavisinde intramüsküler tek doz uygulanan benzatin penisilin G (2. 4 MU) ilk tedavi seçeneğidir. Penisilin tedavisinin kontrendike olduğu durumlarda oral doksisiklin, azitromisin ve seftriakson kullanılabilecek diğer ajanlardır.

1. 7. Şankroid

Yumuşak şankr olarak da bilinen şankroid Haemophilus ducreyi' nin etken olduğu süpüratif bölgesel lenfadenopatinin eşlik edebildiği, ağrılı genital ülserasyonlar ile karakterize cinsel yolla bulaşan bir hastalıktır. Cinsel ilişkiden yaklaşık 3-10 gün sonra, mikroabrazyon bölgelerinde, ilk olarak hassas eritematöz bir papül gelişir daha sonra bu papül sıklıkla püstüle ve ardından birkaç gün içerisinde yüzeyel ülsere dönüşür. Ülserler sıklıkla çok sayıdadır ve endurasyon göstermeyen, üzerleri nekrotik eksuda ile kaplı, ağrılı, iyi sınırlı olarak tanımlanırlar. Ülserlerin kenarları tipik olarak düzensiz ve altı oyulmuş yapıdadır. Ülserler erkeklerde genelde sünnet derisi ve frenulum alanında, kadınlarda ise

vulva, serviks ve perianal alanlarda lokalizasyon gösterir. Olguların %50 kadarında, genellikle tek taraflı, ağrılı, hassas lenfadenit gelişir ve bu lenf nodları bubolara dönüşebilir.

Cinsel ilişki öyküsü ve gerekli inkübasyon peryodunu takiben ağrılı ülserlerin gelişmesi, şankroid tanısı için önemli ipuçlarıdır. Ancak kesin tanı için H. ducreyi'nin tespiti gereklidir. Tedavide Azitromisin (1 gr, oral, tek doz)veya Seftriakson (250 mg, intramüsküler, tek doz) veya Siprofloksasin (500 mg, oral, günde 2 kez, 3 gün) veya Eritromisin (500 mg, oral, günde 3-4 kez, 7 gün) rejimlerinden biri önerilmektedir.

1. 8. Lenfogranuloma venereum

Lenfogranuloma venereum(LGV), vajinal, oral veya anal seks yoluyla bulaşabilen Chlamydia trachomatis'in neden olduğu genital bölgenin ülseratif bir enfeksiyonudur. LGV tropikal ve subtropikal bölgelerde yaygındır. LGV her yaşta ortaya çıkabilmekte fakat sıklıkla 15-40 yaş aralığında görülmektedir.

LGV' de 1-4 haftalık inkübasyon peryodunu takiben, birbirini takip eden 3 evre gelişir. Birinci evre ağrısız genital ülser veya papüllerin gelişimi ile karakterizedir. İkinci evrede bubo olarak tanımlanan tek taraflı veya çift taraflı hassas inguinal veya femoral lenfadenopatinin gelişimi görülür. Gelişen buboların 1/3'ü rüptüre olup, sinüs traktusu formasyonuna neden olabilir. İnguinal ve femoral lenf nodları beraber tutulduğunda, her ikisini ayıran inguinal ligament hizasında bir oluk oluşur. Bu oluk LGV için patognomonik olup, oluk işareti (Groove sign) olarak bilinir. Son evrede ise anogenital bölgede darlıklar, fibroz ve fistüller gelişir. LGV'de erkekler tipik olarak hastalığın akut formu ile başvururken, kadınlar genellikle hastalığın geç evrelerinin komplikasyonları geliştiğinde tanı alırlar.

LGV'nin kesin teşhisi serolojik testlerde(kompleman fiksasyonu veya mikro-immünofloresan) veya genital, rektal ve lenf düğümü örneklerinde Chlamydia trachomatis'in saptanmasına (kültür, nükleik asit amplifikasyon testi veya doğrudan immünofloresan) dayanır. Proktokolit belirtileri ve semptomları olan erkeklerle seks yapan erkekler LGV için test edilmelidir. Bu hastalarda rektal örneklerin nükleik asit amplifikasyon testi ile test edilmesi tercih edilen yaklaşımdır.

LGV'de tedavisinde 1. basamak tedavi olarak Doksisiklin (oral, günde 2 kez 100 mg, 21 gün) önerilmektedir. Alternatif olarak Eritromisin (oral, günde 4 kez 500mg, 21 gün) veya Azitromisin (3 hafta boyunca haftada bir kez ağızdan 1 g) tedavisi kullanılabilir.

1. 9. Granüloma inguinale

Granüloma inguinale olarak da bilinen Donovanosis, Klebsiella granulomatis'in neden olduğu kronik, progresif ve yavaş seyirli, sıklıkla cinsel yolla bulaşan, bulaşıcılığı düşük bakteriyel bir enfeksiyondur.

İnkübasyon süresi 14- 50 gün aralığında değişmektedir. Hastalığın klinik belirtileri deride papül ya da subkutan nodül olarak başlar. Ardından yüzeyel ülserasyonlar gelişir. Bu ülserler genellikle ağrısız olup, merkezden çevreye doğru yavaşça büyürler. İyi sınırlı, granülomatöz, dairesel ya da yılan benzeri görünüm gösteren bu ülserler, kolayca kanayabilirler. Gİ' de inguinal lenfadenopatinin gelişmesi beklenmez.

Olguların %90'ında genital bölgeler ve %10'unda inguinal bölge etkilenir. Erkeklerde en sık penisin koronal sulkusu, sünnet derisi, frenulum, glans penis ve anüs etkilenir. Kadınlarda ise labia minör, fourchette en sık etkilenen alanlardır. Hastalarda üretra, vajina ve anüsün stenozu, fimozis gibi komplikasyonlar da gelişebilir.

Tanı lezyonlardan alınan sitolojik preperatlarda veya biyopsilerin histopatolojik incelemesinde Donovan cisimciklerinin gösterilmesi ile doğrulanır. Etkenin kültürü zordur ve özel laboratuarlar dışında yapılamamaktadır.

Tedavide Azitromisin (oral, haftada 1 gr ya da günde 500 mg) önerilmektedir. Trimetoprim-Sulfametoksazol (160/800mg, oral, günde 2 kez)veya Doksisiklin (oral, günde 2 kez 100 mg) veya Siprofloksasin (oral, günde 2 kez 750 mg) veya Eritromisin (oral, günde 4 kez 500 mg) alternatif

tedavi seçenekleridir. Bütün tedavi seçenekleri için en az 3 hafta ya da lezyonlar tamamen iyileşene kadar kullanılmalıdır.

2. İnflamatuar hastalıklar

2. 1. Psoriasis

Psoriasis hastalarının %40-63'ünde genital bölge tutulumu görülebilmekte ve invers psoriasis varlığında ise bu oran %79'a kadar çıkmaktadır . Hastaların %2-5'inde ise izole genital bölge tutulumu görülebilmektedir. Genital bölge tutulumu her yaş grubunda görülebilmektedir . Bebeklerde bez bölgesini tutan ve arabezi psoriasisi olan adlandırılan bir formu tanımlanmıştır.

Kadınlarda vulva ve erkeklerde penis ön planda tutulan bölgelerdir. Bazen penis ve tüm skrotum tutulabilir. Genital lezyonlara maserasyon ve ağrılı fissürler eşlik edebilir. Sünnetli hastalarda genellikle glans ve korona üzerinde parlak ve keskin sınırlı yamalar görülürken, sünnetsiz hastalarda sünnet derisi altında ve proksimal glans üzerinde iyi tanımlanmış pulsuz plaklar görülür. Lezyonlara kaşıntı, rahatsızlık, yanma, ağrı ve disparoni eşlik edebilir. Genital psoriasis diğer anatomik bölgelere göre çok daha önemli psikososyal ve seksüel sorunlara, yaşam kalitesinde olumsuz etkilenme ve öz damgalanmaya yol açmaktadır. Hastaların büyük bir kısmında semptomların cinsel ilişki sonrasında kötüleştiği ve hastalarda cinsel ilişkiden kaçınmaya neden olduğu saptanmıştır. Ayrıca bu hastaların büyük kısmında utanma ve çekinme nedeniyle hastalıklarını gizledikleri saptanmıştır.

Tedavide, hafif ya da orta güçlü topikal steroidler kullanılmaktadır. Atrofi oluşturma riskleri nedeniyle güçlü steroidler kullanılmamalıdır. Topikal takrolimus %0,1 merhem steroidlere alternatif olarak kullanılabilmektedir, fakat yanma ve batmaya neden olabilecekleri akılda tutulmalıdır. Topikal ajanlara yanıt vermeyen vakalarda, plak psoriasisin tedavisinde kullanılan metoreksat, asitretin, siklosporin gibi sistemik konvansiyonel ajanlar ve biyolojik ajanlar kullanılabilmektedir.

2. 2. Seboreik dermatit

Seboreik dermatit (SD) yetişkin popülasyonun %1 ila %3'ünü etkileyen kronik inflamatuar bir deri hastalığıdır. Adolesan dönemde ve genç erişkinlerde insidansı yüksektir ve yine 50'li yaşlardan sonra hastalığın sıklığı artmaktadır. Etiyolojisinde stres, androjenler, mevsimler, beslenme biçimleri, otoimmünite, klimakterik değişiklikler ve Malassezia furfur gibi çok sayıda faktörün rol oynadığı düşünülmektedir. Parkinson hastalığı, duygudurum bozukluğu olan hastalarda ve bağışıklığı baskılanmış kişilerde daha sık görülür.

Saçlı deri, kaş, göz kapağı, nazolabiyal kıvrımlar, dudak, kulak, sternal bölge, aksilla, meme altı, göbek, inguinal ve gluteal kıvrımları sıklıkla tutulur. Genital bölgede sıklıkla penis, anüs veya kasık kıllarının yakınındaki intertriginöz bölgelerde bulunan, eritematöz tabanlı ve mumsu veya yağlı sarı kabuklu kaşıntılı genital lezyonlar olarak ortaya çıkmaktadır.

Tedavideki amaç skuam ve kabukların yumuşatılıp kaldırılması, mantar kolonizasyonunun inhibisyonu, sekonder enfeksiyonun önlenmesi ve kaşıntının azaltılmasıdır. Farmakolojik tedavide enflamatuar süreci azaltan ve sebum üretimini azaltan antifungal ajanlar (sertakonazol, ketakonazol, siklopiroksolamin), immünomodülatörler (takrolimus, pimekrolimus), kortikosteroidler olmak üzere çeşitli tedaviler kullanılmaktadır.

2. 3. Liken planus

Liken planus (LP), nedeni bilinmeyen cildi, oral mukozayı ve genital mukozayı tutan kronik ve inflamatuvar bir deri hastalığıdır. LP tipik olarak 30-60 yaşlarında ortaya çıkar ve yetişkin popülasyonun %1'inden daha azında görüldüğü tahmin edilmektedir. Etiyolojide birçok hastalık ve ajanın rolü üzerinde durulmaktadır. LP' nin T hücre aracılı otoimmün bir hastalık olduğunu düşünülmektedir.

Deri lezyonları ekstremitelerde yerleşen kaşıntılı, morumsu papüllerle karakterizedir. Deri tutulumu olan erkeklerin yaklaşık %25'inde genital tutulum görülür. Erkeklerde lezyonlar glans penis başta

olmak üzere penis gövdesi, skrotum ve perinede görülür. Glans penis ve skrotumda anüler tip lezyonlar görülebilmektedir. Kadınlarda vulvavajinal tutulum gözlenmektedir. Genital pruritus, yanma ve disparoni gibi şikayetlere sık rastlanmaktadır.

Tanı genellikle tipik klinik bulgularla konulur ancak atipik görünümlü lezyonlarda mutlaka histopatolojik inceleme yapılmalıdır.

Tedavide düşük-orta etkili topikal kortikosteroidler ve topikal kalsinörin inhibitörleri kullanılır. Topikal ajanların başarısız olduğu durumlarda sistemik kortikosteroidler ve sistemik immünsüpresif ajanlar kullanılabilir.

2. 4. Liken simpleks kronikus

Liken simpleks kronikus(LSK) pullu ve kalın olan kuru, yamalı deri bölgeleri olarak ortaya çıkan yaygın bir kronik nörodermatit formu olarak tanımlanır. Toplumun yaklaşık %12'sinde görüldüğü tahmin edilmektedir. Kadınlarda erkeklerden iki kat daha fazla görülmektedir. Genellikle vulva, skrotum ve anal bölgede hiper veya hipopigmente kalınlaşmış alanlar içeren likenifiye plaklar şeklinde görülmektedir. Kronik kaşıntıya bağlı olarak erozyon ve ülserler de görülebilir.

Tanısı genellikle klinik görünüm ile konulmaktadır. Histopatolojik incelemede akantoz ve hiperkeratoz, parakeratoz, granüler tabakada kalınlaşma, retelerde belirgenleşme ve inflamatuvar infiltrat görülür. Papiller dermiste lameller kalınlaşma ve bazende perinöral fibrozis eşlik edebilmektedir.

Tedavi stratejisi zemin hazırlayan faktörlerin ortadan kaldırılması, cilde bariyer fonksiyonunun tekrar kazandırılması, inflamasyonun azaltılması, kaşınma-kaşıma kısır döngüsüne son verilmesi şeklinde olmalıdır. Genital hijyene önem verilmeli, ancak irritanların kullanımından kaçınılmalıdır. Bariyer fonksiyonu tekrar kazandırmak için çinko oksit içeren merhemler kullanılabilir. İnflamasyonu azaltmak için ise orta-yüksek potensli topikal steroid merhemlerden faydalanılabilir. Kortikosterod kullanımı belirli bir süre ile sınırlandırılmalı, uzun süreli kullanımdan kaçınılmalıdır. Uzun süreli tedavi gerekiyorsa topikal kalsinörin inhibitörleri düşünülebilir. Ancak, kalsinörin inhibitörleri uygulama ile tahrişe ve yanmaya neden olabilir. Hidroksizin gibi antihistaminikler de semptomların giderilmesinde yardımcı olabilir. Trisiklik antidepresanlar veya SSRI (seçici serotonin geri alım inhibitörleri) grubu antidepresanlar kullanılabilmektedir.

3. Benign tümörler

3. 1. Piyojenik granülom

Piyojenik granülom(PG) deri ve mukozalarda görülen nedeni tam olarak belli olmayan benign vasküler proliferasyonlardır. Klinik olarak minör travmadan sonra kolayca kanayan, pürüzsüz veya lobüle bir yüzeye sahip, sapsız veya saplı, polipoid ve ekzofitik bir lezyondur. Lezyonlar sıklıkla oral mukoza, baş, boyun ve ekstremitelerde görülürken nadiren vulvada görülebilmektedir. Vulva lezyonları hamile kadınlarda ve çocuklarda daha sık görülmektedir. Vulvar PG da cerrahi eksizyon önerilmektedir.

3. 2. Hemanjiom

İnfantil kapiller ve kavernöz hemanjiyomlar yenidoğanlarda sık görülen lezyonlardır. Özellikle yüzde, üst ekstremitede ve gövdede görülürken nadiren skrotum, penis, intraskrotal alan ve vulvada da görülebilmektedir. İnfantil hemanjiyomlarda tanı klinik olarak konulmaktadır. İnfantil hemanjiyomlar genellikle yıllar içinde spontan olarak gerilemektedir. İnfantil hemanjiyomlarda tedavi nadiren endikedir, ancak dev lezyonları veya idrara çıkma/dışkılamayı engelleyen lezyonları olan çocuklarda oral propranolol tedavisi düşünülmelidir. Büyük hemanjiomlu erişkinlerde cerrahi eksizyon tercih edilmelidir.

3. 3. Fordyce anjiyokeratomu

Anjiyokeratomlar bir veya daha fazla subepidermal damar genişlemesi ve epidermal proliferatif reaksiyon gösteren vasküler malformasyonlardır. Fordyce anjiyokeratomu en sık rastlanan anjokeratom klinik tipidir. Orta ve ileri yaştaki hastalarda skrotum ve labia majora yerleşimli çok sayıda, 3-5 mm çaplı, küçük, ağrısız papüller görülmektedir. Erkeklerde daha yaygın görülen bu lezyonlar skrotal bölge dışında nadiren penis ve femoral bölgede de yerleşim gösterebilmektedir. Kadınlarda ise labia majora ve klitoral bölge yerleşimi bildirilmiştir.

Tedavi kanama, rahatsızlık ve kozmetik nedenler haricinde genellikle gerekli değildir. Anjiokeratomlar elektrokoter fulgurasyon, CO2 lazer ablasyon, uzun pulse vasküler lazer tedavileri veya kriyoterapi ile tedavi edilebilmektedir.

3. 4. Lenfanjioma sirkumskriptum

Lenfanjioma sirkumskriptum deri ve subkutan dokuları tutan nadir görülen bir vasküler malformasyondur. Etiyolojide lenfatik kanallardaki obstrüksiyonun önemli rol oynadığı düşünülmektedir. Tipik olarak 2-4 mm çapındaki veziküller berrak renkte olabileceği gibi lenfatik kanallar içindeki kan miktarına bağlı olarak pembe, kırmızı veya siyah renkte de olabilirler. Lezyonlar genital bölgede genellikle penis, vulva ve skrotumda görülmektedir.

Ayırıcı tanıda herpes simpleks, herpes zoster ve dermatitis herpatiformis gibi hastalıklar düşünülmelidir. Olgular çoğunlukla asemptomatik olmakla beraber, bazen büyüyerek bazen de travmayla fonksiyon bozukluğuna veya kanamaya yol açabilirler. Tedavide elektrokoter, CO2 lazer tedavisi, kriyoterapi, yüzeyel radyoterapi ve çeşitli sklerozan ajanlar kullanılmaktadır. Fakat en uygun tedavi lezyonlu deri ve deri altı dokusunun tam tabaka halinde derin fasiaya kadar eksizyonudur.

3. 5. Lipom

Lipomlar, anogenital bölge de dahil olmak üzere vücudun herhangi bir yerinde bulunabilen yaygın görülen yumuşak doku tümörleridir. Etiyolojisi net değildir fakat travma ve irritasyonun etiyolojide rol oynayabileceği belirtilmiştir. Vulvar ve penil lipomlar nadir olarak görülmektedir. Vulvar lipomlar 4-5. dekatlarda daha sık görülmesine rağmen çocukluk döneminde de görülebilmektedir. Vulvar lipomlar bartholin bezi kisti ve liposarkom gibi patolojilerle karışabilmektedirler. Genellikle asemptomatiktirler fakat penil lipomlar penetrasyon sırasında mekanik obstrüksiyon yaparak cinsel işlev bozukluğuna neden olabilir. Lipomların tedavisi cerrahi eksizyondur.

3. 6. Siringom

Siringom, genellikle alt göz kapakları, boyun, göğüs, koltuk altı ve genital bölgede yer alan ekrin ter bezlerinin yaygın görülen bir tümörüdür. Genellikle penis ve vulvada çok sayıda küçük (1-3 mm), sert, ten renginde veya kahverengimsi papüller şeklinde görülmektedir. Vulvar ve penil siringomlar genellikle ekstra genital lezyonlarla birlikte görülmektedir. İzole vulvar ve penil siringom nadiren görülmektedir. Lezyonlar sıklıkla asemptomatiktir, fakat nadiren kaşıntı veya ağrı görülebilmektedir. Tedavide CO2 lazer etkili olabilmektedir.

3. 7. Hidradenoma papilliferum

Hidradenoma papilliferum, postpubertal kadınların anogenital bölgesindeki apokrin bezlerden kaynaklanan nadir görülen iyi huylu bir tümördür. Genellikle anogenital bölgede sert , iyi sınırlı, deri renginde veya 1-2 cm boyutunda, bazen daha büyük, eritematöz kistik bir nodül olarak ortaya çıkmaktadır. Bu lezyonlar asemptomatik olsalar da kanama, ağrı, kaşıntı ve ülserasyon görülebilmektedir. Tümör iyi bir prognoza sahiptir ve malign transformasyon son derece nadirdir. Tedavisi cerrahi eksizyondur.

3. 8. Leiomyom

Leiomyom, ten renginde veya kırmızımsı kahverengi, bazen ağrılı, soliter bir nodül olarak ortaya

çıkan, genital bölge ve meme ucunun dartos kaslarından veya düz kaslarından kaynaklanan yetişkinlerde nadir görülen iyi huylu bir neoplazmdır. Lezyonların boyutları birkaç mm ile 1 cm arasında değişmektedir. Uterin leiomiyomu olan kişiler idrara çıkma, barsak hareketleri ve cinsel ilişki sırasında ağrı yaşayabilmektedir. Diğer semptomlar anormal vajinal kanama ve şiddetli adet kramplarıdır. Leiomyosarkoma malign transformasyon nadirdir. Tedavisi cerrahi eksizyondur.

3. 9. Vestibuler papillomatozis

Vestibuler papillomatozis (VP) vulvanın anatomik bir varyantı olarak değerlendirilmekte ve erkeklerde görülen incimsi penil papüllerin kadınlardaki eşdeğeri olduğu düşünülmektedir. VP asemptomatik, pembe veya mukoza renginde küçük papiller uzantılar ile karakterizedir. VP' de labia minörlerde ve vestibül girişinde yerleşen papillalar, 1-2 mm çapta ve uzunlukta, hemisferik veya hafif elonge olup, bazı filiform papüller 5 mm uzunlukta olabilmektedirler. Görünüm olarak genital verrülere benzeyebilen papüller, verrülerden farklı olarak tek tek yerleşirler ve yüzeyleri daha düzdür, verrüler ise daha sert olup tabanlarından birleşme eğilimindedir. Ayrıca verrüler sadece vestibül ve labia minör iç kısmına sınırlı olmayıp, düzensiz yerleşirler. VP, asemptomatik bir klinik antite olmasına rağmen, hastalar kaşıntı, yanma, ağrı veya disparoni gibi şikayetler nedeniyle başvurabilmektedir.

3. 10. Seboreik keratoz

Seboreik keratoz (SK), avuç içleri, ayak tabanları ve mukoza dışında derinin herhangi bir yerinde görülebilen yaygın iyi huylu epidermal proliferasyondur. SK, maküller, papüller veya plaklar şeklinde görülebilmektedirler. Pediküle formlar intertrijinöz alanlarda da gözlenmiştir. Genital bölgede polipoidal kitle bildirilmiştir. Genital bölgede SK'nin klasik klinik özellikleri bu bölgeye özgü sürtünme ve maserasyon nedeniyle ortadan kalktığından teşhis zorlaşmaktadır. Genital yerleşimli SK'nin etiyolojisinde HPV suçlanmıştır fakat HPV' nin genital SK gelişimindeki rolü son zamanlarda tam olarak aydınlatılamamıştır. Histopatolojik inceleme küçük düzenli çekirdekli bazal hücrelerden oluşan papillomatöz bir akantotik epitel ile karakterizedir. Tedavide kriyoterapi ve küretaj yapılmaktadır.

3. 11. Bartolin bezi kisti

Bartolin bezi kistleri labia majorlarda en sık görülen kistik oluşumlardır. Bu kistler tipik olarak vestibüle açılan kist ağızlarının olduğu bölgede posterior introitusta mediale doğru çıkıntı yapan bir kitle olarak karşımıza çıkarlar. Küçük kistler asemptomatik olabilir ancak daha büyük kistler yürürken, otururken veya cinsel ilişki sırasında rahatsızlık verebilir. Küçük bir kist kendiliğinden düzelebilirken, daha büyük kistler kateterizasyon veya marsupializasyon ile tedavi edilebilir. Tekrarlayan vakalarda bartholin bezinin çıkarılması en iyi seçenektir.

4. Pigmente lezyonlar

4. 1. Melanozis (Lentiginozis)

Genital melanozis(Lentiginozis) klinik olarak melanomayı taklit edebilen iyi huylu bir antitedir. Etiyolojisi tam olarak bilinmeyen bu klinik durumun tahmini yıllık insidans yaklaşık %0,01'dir. Her iki cinsiyette de özellikle koyu ten rengine sahip bireylerde ortaya çıkarlar ve hastaların çoğunda dördüncü dekatta başlarlar. Lezyonlar asemptomatik, çok sayıda veya soliter düzensiz sınırlı koyu hiperpigmente melanositik maküller ile karakterizedir. Erkeklerde en sık görüldüğü yerler glans penis, penisin meatusu ve şaftıdır. Vulvar melanozis yetişkin kadınlarda en sık görülen pigmente lezyondur ve tüm pigmente vulvar lezyonların yaklaşık %70'ini oluşturur.

Histopatolojik incelemede melanosit sayısı normaldir, ancak bazal tabaka hiperpigmentasyon artmıştır, melanositik hiperplazi ve sitolojik atipi görülmez. Tipik olarak iyi huylu bir klinik seyir izler ve melanom riskinde artış yoktur. Herhangi bir tedavi gerekli değildir. Premalign lezyon olarak

kabul edilmese de lezyonların uzun dönem klinik ve dermoskopik takibi önerilmektedir.

4. 2. Nevüs

Genital melanositik nevuslar daha çok genç hastalarda görülmektedir. Asimetrik pigmentli maküller veya papüller, tekdüze veya alacalı renkte, genellikle 1 cm'den küçük çaptadırlar. Erkeklerde asıl yerleşim yeri glans penistir. Kadınlarda sıklıkla labia majora, labia minora ve klitoriste bulunurlar. Vulvar melanositik nevüsler, yetişkin premenopozal kadınların yaklaşık %2'sinde görülür ve bu bölgedeki tüm pigmente lezyonların %23'ünü oluşturur. Nevüsler sıklıkla tek olmakla beraber çok sayıda da olabilirler. Dermatoskopik incelemede sıklıkla globuler veya homojen patern gözlenir. Ayrıca bazen beyaz tül görünümü ve düzensiz globüller gözlenebilir, ama polikromazi asla gözlenmez. Histopatolojik olarak benign nevüs, melanosit kümeleri veya nevüs hücreleri görülebilir fakat sitolojik atipi görülmez.

4. 3. Vitiligo

Vitiligo, etiyolojisi tam olarak bilinmeyen, idiyopatik, melanosit yıkımı ile seyreden, klinik olarak depigmente maküllerle karakterize bir hastalıktır. Tüm dünyada görülme sıklığı yaklaşık %0. 5-2 olup genellikle çocuklarda veya genç erişkinlerde görülmektedir. Otoimmun ve nöral mekanizmalar, genetik ve biyokimyasal faktörler etiyolojide en çok suçlanan mekanizmalardır. Görülme sıklığı açısından Irklar ve cinsiyetler arasında fark yoktur.

En sık yüz, dudak, el, kol, bacak ve genital alanlar olmak üzere vücudun herhangi bir kısmı etkilenebilir. Genital tutulum tüm vitiligo tiplerinde görülebilir ve hastaların cinsel yaşamını önemli ölçüde etkileyebilir. İzole genital bölge tutulumu olabileceği gibi sıklıkla ekstragenital lezyonlarla birlikte görülür. Genital bölge tutulumunun erkeklerde (%45. 5) kadınlardan (%24. 6) daha sık olduğu bildirilmiştir. Genital bölge tutulumuna lökotrişi eşlik edebilir.

Ayırıcı tanıda akromik pityriasis versikolor, pityriasis alba, genital atopik dermatit, hipopigmente mikozis fungoides, melanoma ilişkili lökoderma, idiopatik guttat hipomelanozis, postinflamatuar hipopigmentasyon, ,sifiliz, hipopigmente bowen hastalığı ve liken skleroatrofikus gibi hastalıklar düşünülmelidir.

Tanı genellikle klinik bulgular ve wood ışığı incelemesiyle konulmaktadır.

Tedavide amaç depigmentasyonu durdurmak ve repigmentasyonu sağlamaktır. Birçok tedavi seçeneği olmasına rağmen, tedavideki başarı farklılık göstermektedir. Genç hastalar, yeni başlangıçlı hastalığı olanlar, koyu tenliler, yüz, boyun ve gövde lezyonları olanlar tedaviye daha iyi cevap verme eğilimindedir. Tedavide topikal kortikosteroidler, kalsinörin inhibitörleri ve vitamin D3 Analogları kullanılmaktadır. Topikal tedavilere dirençli hastalarda sistemik immünsüpresif ajanlar kullanılabilmektedir.

Tablo 1 de Anogenital benign dermatozlar özetlenmiştir.

Tablo 1: Anogenital benign dermatozlar			
İnfeksiyöz hastalıklar	**İnflamatuar hastalıklar**	**Benign tümörler**	**Pigmente lezyonlar**
Herpes genitalis	Psoriasis	Piyojenik granülom	Melanozis (Lentiginozis)
Kondiloma aküminata	Seboreik dermatit	Hemanjiom	Nevüs
Molluskum Kontagiozum	Liken planus	Fordyce anjiyokeratomu	Vitiligo
Skabies	Liken simpleks kronikus	Lenfanjioma sirkumskriptum	
Pedikülosis pubis		Lipom	
Sifiliz		Siringom	

Şankroid		Hidradenoma papilliferum	
Lenfogranuloma venereum		Leiomyom	
Granüloma inguinale		Vestibuler papillomatozis	
		Seboreik keratoz	
		Bartolin bezi kisti	

Kaynaklar

1. Hasdemir PS. Diagnosis and Management of the Benign Diseases of Vulva. Dicle Med J 2019;46(4):889-895
2. Dilek N, Saral Y. Vulvar Dermatoses. Turk J Dermatol 2017;11:28-36
3. Gabrielson AT, Le TV, Fontenot C, Usta M, Hellstrom WJG. Male Genital Dermatology: A Primer for the Sexual Medicine Physician. Sex Med Rev. 2019;7(1):71-83.
4. Erfan G, Bıyık Özkaya D. Genital Pigmented Lesions. J Urol Surg, 2023;10(1):9-16.
5. Açıkgöz G, Demirci ÇÇ, Arca E. Pigmented Lesions of the Vulva. Turk J Dermatol 2012; 6: 39-44
6. Aydoğan K. Genital viral dermatoses. Turkiye Klinikleri J Dermatol-Special Topics 2013;6(2):10-20
7. Lenane P, Keane CO, Connell BO, Loughlin SO, Powell FC. Genital melanotic macules: clinical, histologic, immunohistochemical, and ultrastructural features. J Am Acad Dermatol 2000;42:640-644.
8. Ahn CS, Guerra A, Sangüeza OP. Melanocytic Nevi of Special Sites. Am J Dermatopathol 2016;38:867-881.
9. Edwards L. Pigmented vulvar lesions. Dermatol Ther 2010;23:449-57.
10. Corey L, Wald A. Genital herpes. In: Holmes KK, Sparling PF, Stamm WE Piot P, et al, eds. Sexually Transmitted Diseases. 4th ed. New York: McGraw Hill; 2008. p. 399-437.
11. Tyring SK. Human papillomavirus infections: Epidemiology, pathogenesis, and host immune response. J Am Acad Dermatol 2000; 43(1 Pt 2):S18-26.
12. Ahmed AM, Madkan V, Tyring SK. HPV and genital disease. Dermatol Clin 2006;24(2): 157-65.
13. Smith KJ, Skelton H. Molluscum contagiosum recent advances in pathogenic mechanisms, and new therapies. J Am Clin Dermatol 2002;3(8):535-45.
14. Tyring SK. Molluscum contagiosum: The importance of early diagnosis and treatment. Am J Obstet Gynecol 2003;189(3 Suppl):S12-6.
15. Ghanem KG, Workowski KA. Management of adult syphilis. Clin Infect Dis 2011;53(Suppl 3):S110-128.
16. Stamm AW, Kobashi KC, Stefanovic KB. Urologic dermatology: A review. Curr Urol Rep 2017;18:62.
17. Weiss JN, Plumb RT. Benign lesions of the external genitalia. Urol Clin North Am 1992;19:123-130.
18. Trees DL, Morse SA. Chancroid and Haemophilus ducreyi: An update. Clin Microbiol Rev 1995;8:357-375.
19. Galiczynski EM Jr, Elston DM. What's eating you? Pubic lice (Pthirus pubis). Cutis 2008;81:109-114.

20. Buechner SA.common skin disorders of the penis. BJU Int 2002;90:498-506.

21. Margesson LJ. Vulvar disease pearls. Dermatol Clin 2006; 24:145-155.

22. Wagner G, Rose C, Sachse MM. Clinical variants of lichen planus. J Dtsch Dermatol Ges 2013;11:309-319.

23. Bunker C. Skin conditions of the male genitalia. Medicine 2014;42:372-377.

24. Yura E, Flury S. Cutaneous lesions of the external genitalia. Med Clin N Am 2018;102:279-300.

25. Sanchez I, Raffi J, Kraus CN. Inflammatory Vulvar Dermatoses (Part I). Urology. 2022;165:23-30.

26. Sand FL, Thomsen SF. Clinician's Update on the Benign, Premalignant, and Malignant Skin Tumours of the Vulva: The Dermatologist's View. Int Sch Res Notices. 2017;2017:2414569.

27. Conforti C, Giuffrida R, Di Meo N, Longone M, Vichi S, Colli C, et al. Benign dermatoses of the male genital areas: A review of the literature. Dermatol Ther. 2020;33(3):e13355.

28. Chandler DJ, Fuller LC. A review of scabies: an infestation more than skin deep. Dermatology. 2019;235:79-90.

29. Meeuwis KA, de Hullu JA, Massuger LF, van de Kerkhof PC, van Rossum MM. Genital psoriasis: a systematic literature review on this hidden skin disease. Acta DermVenereol. 2011;91:5-11.

30. Borda LJ, Wikramanayake TC. Seborrheic dermatitis and dandruff: a comprehensive review. J Clin Investig Dermatol. 2015;3:1-22.

31. Haugh AM, Merkel EA, Zhang B, et al. A clinical, histologic, and follow-up study of genital melanosis in men and women. J Am Acad Dermatol. 2017;76:836-840.

32. Murzaku EC, Penn LA, Hale CS, Pomeranz MK, Polsky D. Vulvar nevi, melanosis, and melanoma: an epidemiologic, clinical, and histopathologic review. J Am Acad Dermatol. 2014;71:1241-1249.

33. Dauendorffer JN, Skayem C, Passeron T. Male genital vitiligo. Ann Dermatol Venereol. 2022;149(2):92-98.

34. Baysak S, Doğan B. Genital herpes. Aydoğan K, editör. Venereolojide Güncel Yaklaşımlar. 1. Baskı. Ankara: Türkiye Klinikleri; 2021. p. 16-22.

35. Öztürk F, Aydoğan K. Anogenital HPV enfeksiyonları ve HPV ilişkili kanserler. Ay doğan K, editör. Venereolojide Güncel Yaklaşımlar. 1. Baskı. Ankara: Türkiye Klinikleri; 2021. p. 23- 31.

36. Acer E, Saraçoğlu ZN. Human Papilloma Virüs Enfeksiyonları. Saraçoğlu ZN, editör. Derinin Viral Hastalıkları. 1. Baskı. Ankara: Türkiye Klinikleri; 2019. p. 1-11.

37. Workowski KA, Bolan GA; Centers for Disease Control and Prevention. Sexually transmitted diseases treatment guidelines, 2015. MMWR Recomm Rep 2015; 64(RR-03):1–137.

38. Uçmak D. Pediculosis. Turkiye Klinikleri J Dermatol-Special Topics 2017;10(2):154-60.

39. Solak N, Atsü N. Sifiliz. Aydoğan K, editör. Venereolojide Güncel Yaklaşımlar. 1. Baskı. Ankara: Türkiye Klinikleri; 2021. p. 9-15.

40. Öztürk F, Sarıcaoğlu H. Ektoparaziter veneral hastalıklar; skabies, pedikülozis pubis. Aydoğan K, editör. Venereolojide Güncel Yaklaşımlar. 1. Baskı. Ankara: Türkiye Klinikleri; 2021. p. 49-55.

41. Güven M, Şendur N. Şankroid, lenfogranuloma venerum,granuloma inguinale,molluskum kontagiozumr. Aydoğan K, editör. Venereolojide Güncel Yaklaşımlar. 1. Baskı. Ankara: Türkiye Klinikleri; 2021. p. 36-43.

42. Falay T, Gürel MS. Scabies. Turkiye Klinikleri J Dermatol-Special Topics 2017;10(2):143-53

43. Charifa A, Badri T, Harris BW. Lichen Simplex Chronicus. 2022 Sep 27. In: StatPearls [Internet]. Treasure Island (FL): StatPearls Publishing; 2023 Jan.

44. Sarwal P, Lapumnuaypol K. Pyogenic Granuloma. 2022 Oct 23. In: StatPearls [Internet]. Treasure Island (FL): StatPearls Publishing; 2023 Jan.

45. El-Khoury J, Renald MH, Plantier F, Avril MF, Moyal-Barracco M. Vulvar hidradenoma papilliferum (HP) is located on the sites of mammary-like anogenital glands (MLAGs): Analysis of the photographs of 52 tumors. J Am Acad Dermatol. 2016;75(2):380-4.

46. Sarifakioglu E, Erdal E, Gunduz C. Vestibular papillomatosis: case report and literature review. Acta Derm Venereol. 2006;86(2):177-8.

GENİTAL PREKANSERÖZ LEZYONLAR

Doç. Dr. İsa AN[1]

Prof. Dr. Asena Çiğdem DOĞRAMACI[2]

Genital prekanseröz lezyonlar genel olarak Human Papilloma Virus (HPV) enfeksiyonu ile ilişkili olan lezyonlar ve HPV enfeksiyonu ile ilişkili olmayan (kronik enflamasyonla ilişkili olan) lezyonlar olarak iki gruba ayrılabilir. HPV enfeksiyonu ile ilişkili olan lezyonlar Queyrat eritroplazisi (QE), bowen hastalığı(BH), bowenoid papüloz(BP) ve Buscke-Löwenstein tümörü(BLT) dür. HPV enfeksiyonu ile ilişkili olmayanlar lezyonlar ise liken skleroatrofikus (Balanitis Xerotica Obliterans), penil kutanöz horn, lökoplaki, paget hastalığı, porokeratoz ve psödoepitelyomatöz, mika benzeri ve keratotik balanittir.

1. HPV enfeksiyonu ile ilişkili olan lezyonlar

a. Queyrat eritroplazisi

Queyrat Eritroplazisi(QE) genellikle sünnetsiz erkeklerde glans penis, prepisyum iç yüzü veya üretra ağzında keskin sınırlı, spontan gerileme eğilimi olmayan eritematöz plak şeklinde görülen in situ skuamöz hücreli karsinom (SHK) dur. Çoğunlukla üçüncü ila altıncı dekaddaki sünnetsiz erkekleri etkilemektedir. QE' nin nedeni tam olarak bilinmemekle birlikte risk faktörleri arasında sünnetsiz olmak, kötü hijyen, travma, genital herpes simpleks ve HPV enfeksiyonları sayılabilir. HPV tip 8, 16, 39 ve 51'in patogenezde önemli rol oynadığı düşünülmektedir.

Lezyonlar genellikle 10-15 mm çapında, tek veya çok sayıda, canlı kırmızı renkli parlak plaklar şeklinde görülürler. Lezyonların yüzeyi düz, skuamlı veya verrüköz olabilir. Psöriasis, liken planus, lupus vulgaris, liken skleroatrofikus (LSA), kandidiyazis, plazma hücreli balanit, sifiliz, ilaç reaksiyonları, ekzemalar ve paget hastalığı gibi birçok hastalıkla ayırıcı tanıya girmektedir.

Histopatolojik olarak bowen hastalığına benzemektedir. Ek olarak epidermal hipoplazi görülür, dermal infiltrat daha yoğundur ve plazma hücrelerinden zengindir. İnfiltrasyon, nodülarite ve/veya ülserasyonun varlığı invaziv SHK ye olası bir dönüşümü düşündürmelidir. Yaklaşık %10 ila %33 oranında invaziv SHK' ye ilerleme potansiyeli bulunmaktadır.

Tedavide ilk seçenek Mohs mikrografik cerrahisidir. Alternatif olarak cerrahi eksizyon, kriyoterapi, elektrodesikasyon, küretaj, radyoterapi, lazer ablasyonu, oral izotretinoin, topikal 5-FU ve topikal imikimod uygulanabilmektedir.

b. Bowen hastalığı

Bowen hastalığı(BH) epidermisin in situ SHK' sıdır. BH tipik olarak 60 yaşın üzerindeki bireylerde görülür. Otuz yaşın altındaki bireylerde görülmesi nadirdir fakat bağışıklığı baskılanmış bireylerde daha genç yaşta görülebilmektedir. Kadın cinsiyette biraz daha fazla görülebildiği belirtilmiştir. HPV enfeksiyonu, sigara içme, ultraviyole ışığa maruz kalma, kötü genital hijyen, bağışıklığın baskılanmış olması, kronik penis iltihabı ve arseniğe maruz kalma risk faktörleridir.

Genellikle penis veya vulva üzerinde yavaş büyüyen, parlak-kadifemsi bir yüzeyi olan, soliter, düzensiz sınırlı yama ve plak şeklinde görülür. Perianal BH kadınlarda daha sık görülür. Hastaların yaklaşık üçte biri kanayan bir lezyon veya kitleden şikayetçidir. Literatürde anogenital BH›de nodüler, pigmente, verrüköz, ülsere ve polipoidal gibi çeşitli morfolojik formlar tanımlanmıştır. Vakaların %5'inde malign transformasyon bildirilmiştir. Perianal lezyonlarda daha yüksek(%10) oranında invaziv karsinom gelişme riski bildirilmekte olup bu bölge lezyonlarında nüks ihtimalide

1. Şanlıurfa Eğitim ve Araştırma Hastanesi, Deri ve Zührevi Hastalıklar Kliniği, Şanlıurfa
2. Mustafa Kemal Üniversitesi Tıp Fakültesi, Deri ve Zührevi Hastalıklar AD, Hatay

fazladır. Plakta endürasyon artışı, erozyon ve ülserasyonun ortaya çıkması malign dönüşümün habercisidir.

Ayrıcı tanıda psöriasis, LSA, eroziv liken planus ve paget hastalığı düşünülmelidir. Histopatolojik incelemede atipik skuamöz hücreler epidermisin tüm kalınlığı boyunca çoğalan ve dermisi istila etmeyen SHK -in situnun özelliklerini gösterir. Tedavide topikal 5-fluorourasil krem, topikal imikimod, kriyocerrahi, küretaj ve elektrokoter, eksizyonel cerrahi, Mohs mikrografik cerrahi, lazer ve fotodinamik tedavi kullanılır.

c. Bowenoid papüloz

Bowenoid papüloz (BP), cinsel olarak aktif yaş grubunda genital bölgede papüler lezyonlarla karakterize, HPV' nin neden olduğu cinsel yolla bulaşan bir hastalıktır. İlk olarak 1977 yılında Kopf ve Bart tarafından penil papüller olarak tanımlanmıştır. BP her iki cinsiyette eşit sıklıkta görülür. Klinik olarak, genellikle 1 cm'den küçük, çok sayıda, iyi sınırlı, kırmızı-kahverengi ila menekşe rengi papüller ile karakterizedir. Lezyonların yüzeyi pürüzsüz, papillomatöz veya verrüköz olabilir. Erkeklerde, BP lezyonları öncelikli olarak penis şaftında görülür, ancak sünnet derisi, glans, skrotum ve anüste de görülebilir. Kadınlarda ise lezyonlar genellikle labia major, labia minor, klitoris, vajina içi, kasık kıvrımları ve perianal bölgede görülmektedir. Lezyonlar genellikle asemptomatiktirler. Hastalar bazen etkilenen bölgede kaşıntı ve ağrıdan şikayet edebilirler.

Genellikle HPV-16 ile ilişkilidir ancak HPV 18, 31, 33, 34,35, 39, 42, 48, 51, 52, 53 ve 54 ile ilişkiside bildirilmiştir. BP tipik olarak orta derecede displazi ile karakterizedir ve yüksek dereceli skuamöz intraepitelyal lezyonlar (HSIL) veya penil intraepitelyal neoplazi II (PIN II) olarak kabul edilir. BP den SHK'ye progresyon riski %2,6 olarak bildirilmektedir.

Histolojik olarak BP, Bowenoid displazi olarak bilinen tam kalınlıkta epidermal atipi ve akantoz ile karakterizedir. Bazal tabakanın üzerinde genellikle multipl metafaz mitozları ve dağınık diskeratotik ve pleiomorfizmli çok çekirdekli keratinositler görülür.

Ayrıcı tanıda psoriasis, liken planus, kondiloma aküminata, seboreik keratoz, pigmente bowen hastalığı, melanositik nevüs, kutanöz SHK ve warty diskeratom düşünülebilir.

Tedavi, malignite dönüşümünü önlemeyi ve normal doku ve fonksiyonu korumayı amaçlar. Hastalık genellikle gençlerde ortaya çıktığı ve sıklıkla spontan olarak remisyon gösterdiği için, BP'nin yönetimi genellikle konservatiftir. Tedavi edilmeyen lezyonlar ortalama 8 ayda gerileyebilir. Tedavide cerrahi eksizyon, C02 lazer, kriyocerrahi, küretaj, elektrodesikasyon, 5-fluorourasil krem , podofilin ve imikimod kullanılır. Yüksek riskli HPV enfeksiyonlarının (tip 16 ve 18) onkojenik potansiyeli göz önüne alındığında, kullanılan tedaviden bağımsız olarak, tüm BP li hastalar ve onların cinsel partnerleri uzun süreli takibe alınmalı ve malign transformasyon açısından düzenli olarak incelenmelidir.

d. Buscke-Löwenstein tümörü (Dev kondiloma akuminata)

Buschke-Lowenstein Tümörü (BLT) ilk olarak 1925 yılında Buscke ve Lowenstein tarafından tanımlanan genellikle HPV 6 ve 11; daha az sıklıkla da HPV 16,18 subtiplerinin etyolojide rol oynadığı cinsel yolla bulaşan bir hastalıktır. Genel popülasyondaki insidansı % 0,1 dir. BLT tipik olarak küçük bir keratotik papül olarak başlar ve birkaç yıl içinde yavaş yavaş karnabahar benzeri kötü kokulu ve akıntılı 10 ila 15 cmlik bir kitleye dönüşür. BLT, ergenlikten sonraki herhangi bir yaşta, genellikle dördüncü ve altıncı dekadlar arasında ortaya çıkmaktadır fakat nadiren çocuklarda da görülebilmektedir. Erkeklerde kadınlardan yaklaşık 3 kat daha sık görülmektedir. Erkeklerde lezyonların %81-94 ü peniste, %10-17 si anorektal bölgede, %5 i ise üretrada bildirilirken, kadınlarda %90 vulvada, düşük oranda da anorektal bölgede bildirilmiştir.

Fimozis, kötü penis hijyeni, homoseksüellik, ülseratif kolit veya perianal fistüllerden kaynaklanan penil ve anogenital derinin kronik tahrişi, bağışıklık sisteminin baskılanması, diyabet, sigara ve gebelik risk faktörleri olarak sayılabilir.

BLT vakalarının %50 kadarında malign transformasyon meydana gelir ve ortalama transformasyon süresi yaklaşık 5 yıldır. Kanama, lenf nodu büyümesi, tümör tabanı infiltrasyonu malign transformasyon açısından dikkate alınmalıdır. Karsinom şüphesi olan durumlarda derin cerrahi biyopsi gerekir. Histopatolojik incelemede hiperplastik epitel, parakeratotik skuam, atipi ve atipik skuamöz epitelin fokal küçük adacıkları görülmektedir.

Ayrıcı tanıda kondiloma aküminata, BP, kutanöz SHK, primer rektal adenokarsinom ve lenfanjiyoma düşünülmelidir.

Tedavide lezyon boyutu, sayısı, yeri ve hastanın bağışıklık durumu gibi faktörler dikkate alınmalıdır. Genellikle tercih edilen ilk tedavi seçeneği geniş cerrahi ekzisyondur. Mohs mikrografik cerrahi, kriyoterapi, lazer tedavisi, interferon-α, radyoterapi, bleomisin, sistemik retinoidler kullanılabilecek diğer alternatif tedav yöntemleridir. Anaplastik karsinomaya dönüşümü hızlandırabileceğinden radyoterapiden kaçınılmalıdır. Yeterli tedaviyle bile mortalite oranı %21, nüks oranı ise yaklaşık %68'dir.

2. HPV enfeksiyonu ile ilişkili olmayan lezyonlar (Kronik enflamasyonla ilişkili olan lezyonlar)

a. Liken skleroatrofikus (Balanitis Xerotica Obliterans)

Liken skleroatrofikus(LSA) sıklıkla kadınlarda postmenapozal dönemde, anogenital bölgede porselen beyazı sklerotik plaklar ile karakterize, progresif, inflamatuvar bir dermatozdur. Etyolojisi bilinmemekle birlikte otoimmun, genetik, hormonal ve infeksiyöz faktörler öne sürülmüştür. Tiroid hastalığı, alopesi areata, vitiligo, diabetes mellitus ve pernisyöz anemi gibi otoimmun hastalıklar ile birliktelik gösterir.

Kaşıntı, ağrı, yanma ve dizesteziler görülebilir. Tedavi edilmediğinde anogenital bölgede kalıcı anatomik değişikliklere yol açar. Erkek çocuklarda en sık edinsel fimozis sebeplerinden birisidir. Erektil disfonksiyon ve introital stenoza bağlı disparoni erkek ve kadınlarda psikoseksüel sorunlara neden olur. Perianal tutulum, kadınlarda ve kız çocuklarında konstipasyona yol açar. Uzun süreli anogenital lezyonlar SHK gelişme riski taşır.

Ayırıcı tanıda liken planus, liken simpleks kronikus, vitiligo, morfea, egzama, kontakt dermatit, psoriasis ve çocuk cinsel istismarı düşünülmelidir.

Tedavide ilk seçenek çok güçlü topikal kortikosteroidlerdir. Kortikosteroidlere yanıtsızlık durumunda topikal immunmodulatörler, UVA1, kalsipotriol, sistemik retinoidler ve fotodinamik tedavi alternatif yaklaşımlardır. Neoplazi geliştiğinde ve diğer komplikasyonların varlığında cerrahi yöntemler kullanılır. Erkeklerde sıklıkla prepisyumun tutulması nedeniyle sünnet, topikal kortikosteroidlere iyi bir alternatiftir. Sıklıkla kür ile sonuçlanır. Ciddi komplikasyonları nedeniyle LSA ömür boyu izlem gerektiren bir hastalıktır. Hastaların eğitilerek tedavi ve izlem sürecine etkin katılımları sağlanmalıdır.

b. Penil kutanöz horn

PeniL kutanöz horn, glans peniste kronik enflamasyon alanlarında ortaya çıkan ekzofitik koni şeklinde premalign bir cilt lezyonudur. Predispozan faktörler arasında kronik prepusyal inflamasyon, fimozis, penil travma, kötü hijyen ve tekrarlayan balanopostit yer alır. Kutanöz horn' un tabanında görülen çeşitli lezyonlar arasında SHK, aktinik keratoz, keratoakantom, seboreik keratoz, bazal hücreli karsinom, hemanjiyom, kaposi sarkomu, sebase adenom ve verrüköz karsinom sayılabilir. Vakaların yaklaşık %30'unda SHK'ye malign transformasyon riski vardır. Hızla büyüyen bir lezyonda malign dönüşümden şüphelenilmelidir. Histopatolojik incelemede belirgin hiperkeratoz, akantoz, diskeratoz, papillomatoz ve kronik inflamatuar infiltrasyon görülür. Tedavi seçenekleri; bölgesel lenf nodu diseksiyonu olan veya olmayan kısmi penektomiyi içeren geniş cerrahi eksizyondur. CO2 ve Nd:YAG lazer ikinci basamak tedavi seçenekleridir. Nüks oluşabileceği için takip zorunludur.

c. Lökoplaki

Lökoplaki; glans penis, sünnet derisi veya vulvada oluşan ve sıklıkla LSA 'ya benzeyen beyaz,

verrüköz plaklardır. Genellikle diyabet ve kronik enfeksiyonla ilişkilidirler. Fissür, ülserasyon veya erozyon malign transformasyon riskini artırmaktadır. Malign transformasyonun kesin insidansı bilinmemekle birlikte, vakaların %10-20'sinde displastik değişiklikler bildirilmiştir. Histopatolojik incelemede displastik değişikliklerin gözlendiği vakalarda cerrahi eksizyon yapılmalıdır.

d. Paget hastalığı

Paget hastalığı, apokrin bezler açısından zengin bölgelerde ortaya çıkan ve öncelikle epidermisi tutan ancak bazen alttaki dermise yayılan, nadir görülen bir intraepidermal adenokarsinomdur Genellikle 50 ila 80 yaşları arasında vulva ,perineal, perianal ve skrotal bölgelerde görülmektedir. Postmenapozal kadınlarda görülme sıklığı daha fazladır. Klinik olarak deride iyi sınırlı, ekzematize veya erode plak şeklinde gözlenir. Lezyonun üzerinde krutlanma, eksudasyon veya ülserasyon olabilir. Nadiren papillomatöz, likenifiye veya kanamalı plak görünümünde olabilir. Lezyonlar primer veya bir maligniteye sekonder gelişmiş olabilirler. Hastalarda çoğunlukla primer intraepitelyal lezyon olsa da, %4-20 oranında vulva, vajina, serviks, uterus, mesane, over, karaciğer, meme, kolon ve rektum kanseri eşlik edebilir.

Histopatolojik incelemede karakteristik olarak soluk boyanan sitoplazma ve atipik büyük nükleuslu paget hücreleri görülür. Ayırıcı tanıda kontakt dermatit, tinea inguinalis , psöriazis, seboreik dermatit, LSA, melanom, mikozis fungoides, hidradenitis süpürativa ve crohn hastalığı düşünülmelidir. Tedavide geniş cerrahi eksizyon tercih edilir. Cerrahi eksizyonun prognozu iyidir, rekürrens %30-60 oranında görülür. Radyoterapi, topikal 5-florourasil, bleomisin, CO2 lazer, topikal imiquimod tedavileri uygulanan diğer yöntemlerdir.

e. Porokeratoz

Porokeratoz; kalıtsal ya da edinsel olabilen, klinik olarak anüler ya da lineer yerleşim gösteren, iyi sınırlı, kabarık kenarlı ince papül ve plaklar ile seyreden, nadir gözlenen bir keratinizasyon bozukluğudur. Porokeratozun etiyolojisi tam olarak bilinmemekle beraber, lokal ya da sistemik immünsüpresyonun mutant keratinosit klon gelişimine zemin yarattığı düşünülmektedir. Genital bölgeyi tutan porokeratoz nadirdir ve ekstragenital tutulumun bir parçası olarak veya genital bölgeyle sınırlı lokalize porokeratoz olarak ortaya çıkabilmektedir. Hemen hemen tüm porokeratoz tiplerinde malign değişiklikler bildirilmesine karşın genital porokeratozda malign dönüşüm rapor edilmemiştir. Histopatolojik incelemede, altta diskeratotik hücreler bulunan klasik bir kornoid lamel görülmektedir. Genital porokeratozun ayrıcı tanısında kondiloma aküminata, sifiliz, granüloma anulare, liken simpleks kronikus ve egzama gibi hastalıklar düşünülmelidir. Genital porokeratoz tedavisinde kriyoterapi, elektrokoterizasyon, D vitamini anologları, topikal 5-florourasil, imikimod, topikal diklofenak, CO2 lazer ve total eksizyon gibi seçenekler yer alır. .

f. Psödoepitelyomatöz, mika benzeri ve keratotik balanit

Psödoepitelyomatöz, mika benzeri ve keratotik balanit(PMKB) özellikle 60 yaş üzerindeki sünnetsiz erkelerde görülen premalign bir genital dermatozdur. İlk kez 1961 yılında Lortat-Jacob ve Civatte tarafından tanımlanmıştır. Nadir görülen bu hastalığın etiyolojisi tam olarak bilinmemektedir fakat fimozis, predispozan bir faktör gibi görünmektedir.

Klinik olarak glans penis üzerinde, iyi sınırlı, mika benzeri kabuklu, gümüşi beyaz, monofokal veya multifokal plaklar ile karakterizedir. Lezyonlarda ülserasyon ve fissür gelişebilmektedir. Lezyonlar asemptomatik olabilir veya üretral meatusu tuttuğunda ağrı, kaşıntı, telenjiektazi ve diğer üriner semptomlara neden olabilir. PMKB belirsiz malignite potansiyeline sahip olmasına rağmen, bazen SHK' ye ilerleyebilir ve bu nedenle erken biyopsi ve yakın takip gereklidir. Histopatolojik incelemede hiperkeratoz, parakeratoz, akantoz, rete sırtlarında uzama, eozinofiller, lenfositlerin spesifik olmayan dermal inflamatuar infiltratı ve epidermal displazi görülmektedir.

Ayırıcı tanıda verrüköz karsinom, keratoakantom, dev kondilom ve penil horn gibi hastalıklar düşünülmelidir. Tedavi lezyonun evresine bağlı olarak değişmektedir. Plak evresinde topikal

5-fluorourasil, triamsinolon asetonid krem, kriyoterapi ve CO2 lazer kullanılabilirken; malignite gelişimi durumunda Mohs mikrografik cerrahi kullanılmaktadır. Fakat tedavi her zaman tatmin edici değildir ve sıklıkla nüks gelişmektedir.

Kaynaklar

1. Stamm AW, Kobashi KC, Stefanovic KB. Urologic Dermatology: a Review. Curr Urol Rep. 2017;18(8):62.
2. Ziada M, Bunker CB, Muneer A. Premalignant penile lesions. Journal of Clinical Urology 2016; 9(4) 216– 222
3. Henquet CJ. Anogenital malignancies and pre-malignancies. J Eur Acad Dermatol Venereol. 2011;25(8):885-95.
4. Shabbir M, Minhas S, Muneer A. Diagnosis and management of premalignant penile lesions. Ther Adv Urol. 2011;3(3):151-8.
5. Singhal RR, Patel TM, Pariath KA, Vora RV. Premalignant male genital dermatoses. Indian J Sex Transm Dis AIDS. 2019 ;40(2):97-104.
6. Kutlubay Z, Engin B, Zara T, Tüzün Y. Anogenital malignancies and premalignancies: facts and controversies. Clin Dermatol. 2013;31(4):362-373.
7. Morton CA, Birnie AJ, Eedy DJ. British Association of Dermatologists' guidelines for the management of squamous cell carcinoma in situ (Bowen'sdisease). Br J Dermatol 2014;170:245-60.
8. Kossard S, Rosen R. Cutaneous Bowen's disease. An analysis of 1001 cases according to age, sex, and site. J Am Acad Dermatol. 1992; 27(3):406-10.
9. Palaniappan V, Karthikeyan K. Bowen's Disease. Indian Dermatol Online J. 2022;13(2):177-189.
10. Chamli A, Zaouak A. Bowenoid Papulosis. 2022 Sep 12. In: StatPearls [Internet]. Treasure Island (FL): StatPearls Publishing; 2023 Jan.
11. Wang XL, Wang HW, Guo MX, Huang Z.combination of immunotherapy andphotodynamic therapy in the treatment of Bowenoid papulosis. Photodiagnosis PhotodynTher. 2007; 4 (2):88-93.
12. Huang J, Wang B, Shi L, Wang H. Clinical features of bowenoid papulosis of prepuce associated with diabetes mellitus. Photodiagnosis Photodyn Ther. 2023;42:103536.
13. Irshad U, Puckett Y. Giant Condylomata Acuminata Of Buschke And Lowenstein. 2022 Aug 1. In: StatPearls [Internet]. Treasure Island (FL): StatPearls Publishing; 2023 Jan.
14. Shenoy S, Nittala M, Assaf Y. Anal carcinoma in giant anal condyloma, multidisciplinaryapproach necessary for optimal outcome: Two case reports and review of literature. World JGastrointest Oncol. 2019;11(2):172-180
15. Antônio JR, Antônio CR, Trídico LA, Alves FT, Rollemberg I. Erythroplasia of Queyrat treated with topical 5-fluorouracil. An Bras Dermatol. 2016;91(5 suppl 1):42-44.
16. Wieland U, Jurk S, Weissenborn S, Krieg T, Pfister H, Ritzkowsky A. Erythroplasia of Queyrat: coinfection with cutaneous carcinogenic human papillomavirustype 8 and genital papillomaviruses in a carcinoma in situ. J Invest Dermatol. 2000;115:396-401.
17. Fanning DM, Flood H. Erythroplasia of queyrat. Clin Pract. 2012;2(3):e63.
18. Parker LP, Parker JR, Bodurka-Bevers D, et al. Paget's disease of the vulva: pathology, pattern of involvement, and prognosis. Gynecol Oncol. 2000;77(1):183–9.
19. Banerjee S, Chatterjee M, Chand K. Extramammary Paget' disease. Indian J Dermatol Venereol

Leprol 2005;71(6):417- 20.

20. Karam A, Dorigo O. Treatment outcomes in a large cohort of patients with invasive Extramammary Paget's disease. Gynecol Oncol 2012;125(2):346-51.

21. Gupta V, Chopra V, Verma S. A large cutaneous horn of the glans penis: a rare presentation. Indian J Surg. 2014;76(2):143–4.

22. Karthikeyan K. Penile cutaneous horn: an enigma – newer insights and perspectives. Indian J Sex Transm Dis. 2015;36(1): 26–9.

23. Fistarol SK, Itin PH. Diagnosis and treatment of lichen sclerosus: an update. Am J ClinDermatol. 2013;14 (1):27-47.

24. Kreuter A, Kryvosheyeva Y, Terras S, Moritz R, Möllenhoff K, Altmeyer P, Scola N,Gambichler T. Association of autoimmune diseases with lichen sclerosus in 532 male andfemale patients. Acta Derm Venereol. 2013;93(2):238-41.

25. Yordanov A, Tantchev L, Kostov S, Slavchev S, Strashilov S, Vasileva P. Vulvar leukoplakia: therapeutic options. Prz Menopauzalny. 2020;19(3):135-139.

26. Subhadarshani S, Gupta V, Sarangi J, Agarwal S, Verma KK. Pseudoepitheliomatous, keratotic, and micaceous balanitis. Dermatol Pract Concept. 2020;10(1):e2020012.

27. Hanumaiah B, Mohan, Lingaiah NB, Kumaraswamy SK, Vijaya B. Pseudoepitheliomatous Keratotic and Micaceous Balanitis: A Rare Condition Successfully Treated with Topical 5-Fluorouracil. Indian J Dermatol. 2013;58:492.

28. Rekha A, Ravi A. Cornu cutaneum-cutaneous horn on the penis. Indian J Surg 2004;66:296-7.

29. Powell JJ, Wojnarowska F. Lichen sclerosus. Lancet 1999;353: 1777-83.

30. Gross G, Pfister H. Role of human papillomavirus in penile cancer, penile intraepithelial squamous cell neoplasias and in genital warts. Med Microbiol Immunol 2004;193:35-44.

31. Stables GI, Stringer MR, Robinson DJ, Ash DV. Erythroplasia of Queyrat treated by topical aminolaevulinic acid photodynamic therapy. Br J Dermatol 1999;140:514-7.

32. Salloum A, Bazzi N, Saad W, Bachour J, Mégarbané H. Pseudoepitheliomatous keratotic and micaceous balanitis: A literature review. Australas J Dermatol. 2021;62(3):421-426.

33. Ergin Ş. Liken Sklerozus. Turk J Dermatol 2012; 6: 27-34.

BÖLÜM 13

METABOLİK VE DEPO HASTALIKLARI

1. **Depo Hastalıkları** (Amiloidozis,Musinozis, Gut, Lipoid proteinozis, Mukopolisakkaridozlar vb)
2. **Metabolik Hastalıklar**
3. **Besinsel Eksiklikler ve Dermatoloji**

TÜRK TABİPLERİ BİRLİĞİ

BURSA TABİP ODASI

DEPO HASTALIKLARI

Doç . Dr. Leyla BAYKAL SELÇUK[1]

1. AMİLOİDOZ

Amiloidoz dokularda anormal ekstraselüler amiloid ve fibrinöz proteinoz material birikimi ile karakterizedir. Amiloid birikintileri, tiplerine, yerlerine ve miktarlarına bağlı olarak çok çeşitli klinik belirtilere neden olabilir. Amiloid belli bir alanda (lokalize amiloid) veya çeşitli doku ve organlarda birikmek üzere kanda dolaşır (sistemik amiloidoz). Amiloid, tipik bir "elma yeşili" dikroik görünüme sahip olabilen Kongo kırmızısı lekeli dokunun polarize ışık mikroskobu ile çift kırılma gösteren, karakteristik bir patolojik ve mikroskobik görünüme sahiptir. Lokalize kutanöz amiloidozun başlıca tipleri arasında maküler amiloidoz, liken amiloidoz, nodüler amiloidoz, ailesel primer lokalize kutanöz amiloidoz ve sekonder lokalize kütanöz amiloidoz bulunur. Kutanöz amiloid birikimi, çok sayıda iyi huylu ve kötü huylu kutanöz tümörlerde ve PUVA tedavisinden sonra tesadüfi bulgular olarak bulunur.

Tablo 3. Amiloidozun başlıca kutanöz belirtileri (ve bunlarla ilişkili amiloid alt tipleri)

Lokalize kutanöz amiloidoz:
Primer lokalize kutanöz amiloidoz:
-Maküler amiloidoz (AK)
-Liken amiloidozu (AK)
-Nodüler amiloidoz (AL)
-Farmasötik (enjeksiyon bölgesi) amiloidoz
-Ailesel primer lokalize kutanöz amiloidoz (AK)
İkincil lokalize kutanöz amiloidoz
Deri tutulumu olan sistemik amiloidoz:
İmmünoglobulin hafif zincir (AL) amiloidozu (Primer amiloidoz)
Sekonder (AA) amiloidoz
Diyalizle ilişkili amiloidoz (A beta-2 mikroglobulin amiloid)
Kalıtsal amiloidozlar (örneğin, ATTR amiloid [en yaygın])

A. Maküler /liken amiloidoz

Maküler amiloidoz ve liken amiloidoz, tek bir hastalık sürecinin klinik bir spektrumunu temsil edebilen, ciltle sınırlı nadir durumlardır. Güney Amerikalı, Asyalı veya Orta Doğulu bireylerde daha sık ve genellikle yetişkinlikte ortaya çıkar. Vakaların çoğu sporadiktir.

a. Patogenez

Maküler amiloidoz ve liken amiloidozdaki amiloid birikintileri, keratin ara filament proteinlerinden türetilir. Üstteki epidermisteki bazal keratinositlerin dejenerasyonu muhtemelen bir rol oynar.

Bir teoriye göre, apoptotik bazal keratinositlerden salınan sitokeratin, otoantikorlarla kaplanır, makrofajlar tarafından fagosite edilir ve amiloid K oluşturmak üzere enzimatik olarak parçalanır. Nekrotik epidermal hücreler (kolloid cisimler), dermal makrofajlar ve fibroblastlar tarafından

1. Karadeniz Teknik Üniversitesi Tıp Fakültesi Deri ve Zührevi Hastalıklar AD, Trabzon

amiloide dönüştürülür. Keratin üçüncül yapısının alfa tipinin nasıl bozunduğuna ve amiloidin beta kıvrımlı tabaka konfigürasyonuna nasıl dönüştürüldüğüne dair net bir açıklama yoktur. Ek olarak, liken amiloidozu için patojenik bir mekanizma olarak dermoepidermal bileşkede inflamatuar bir cevaba, epidermal hasara ve amiloid birikimine yol açan ter bezi veya ter kanalı disfonksiyonu önerilmiştir. Kronik kaşıntı ve kaşınma döngüsü, amiloid üretimine ve birikmesine katkıda bulunabilir. Kronik böbrek hastalığı ve bilier sirozu gibi kaşıntılı durumlar potansiyel tetikleyicilerdir.

b. Klinik özellikler

Maküler amiloidoz klasik olarak hiperpigmente, ince plaklar olarak görünür ve genellikle "dalgalı" lineer gri ten rengi desenli çizgiler içerir (retiküler hiperpigmentasyon). Tipik tutulum bölgeleri sırtın üst kısmı (skapula bölgesi) ve ekstremitelerin ekstansör yüzeyleridir. Maküler amiloidoz genellikle kaşıntılıdır. Elin kolay ulşamadığı bölgeler tutulmamış olabilir.

Liken amiloidozu kaşıntılıdır ve ayrık, deri renginden hiperpigmente, hiperkeratotik, kubbeli, dalgalı bir görünüme sahip kalıcı plaklar oluşturmak için birleşen 2 ila 4 mm'lik papüller olarak görünür.

Plaklar en yaygın olarak pretibial bölge ve femoral bölge gibi ekstansör yüzeylerde bulunur. Liken amiloidozu genellikle tek taraflı başlar ancak simetrik tutuluma ilerleyebilir. Büller nadir durumlarda ortaya çıkar. Liken amiloidozu için tipik anatomik yerleşimler, kolayca çizilebilen veya ovalanabilen alanlarla ilişkili olabilir.

Bazı hastalar maküler ve liken amiloidozun örtüşen özelliklerini sergiler. Bu fenomen bifazik amiloidoz olarak adlandırılmıştır.

c. Histopatoloji

Çeşitli hastalık alt tipleri, deri biyopsilerinde amiloid birikiminin şekli ve yeri ve immünohistokimyasal özellikler ile ayırt edilir. Hem maküler amiloidozda hem de liken amiloidozda, yüzeyel dermiste, çoğunlukla epidermal rete sırtları arasındaki dermal papillada amyloid depolanması olur. Epidermiste sitoplazmik vakuolizasyon ile bazal keratinositlerin dejenerasyonu gösterebilir. Dendritik bir morfolojiye sahip olabilen karışık melanofajlarda pigment inkontinansı da yaygındır.

d. Tedavi

Maküler amiloidoz ve liken amiloidoz, iç organ tutulumu potansiyeli olmayan deriye sınırlı hastalıklardır; bu nedenle tedavinin amacı, ilişkili semptomları ve kozmetik bozukluğu iyileştirmektir. Çeşitli tedaviler uygulanmış olmasına rağmen, etkinlik verileri sınırlıdır ve randomize çalışmalar eksiktir. Hiçbir tedavi sürekli olarak etkili veya küratif değildir:

Birinci basamak tedavide konservatif bir başlangıç yaklaşımı tercih edilir. Klinik deneyimler, kaşıntı-çizik döngüsünü kırmaya yönelik müdahalelerin yardımcı olabileceğini düşündürmektedir. Hastalar, etkilenen bölgeleri kaşımaktan veya ovmaktan kaçınmaya teşvik edilmelidir. Ek olarak, günde bir veya iki kez güçlü (grup 1 veya 2) bir topikal kortikosteroid uygulanabilir (tablo 2). Kalın liken amiloidoz plakları için topikal kortikosteroid, ilaç penetrasyonunu artırmak için oklüzyon altında uygulanabilir. Bir ay sonra düzelme olmazsa topikal kortikosteroid tedavisi kesilmelidir.

Klinik deneyimler, intralezyonel kortikosteroid tedavisinin (örn. triamsinolon asetonid 10 mg/mL), küçük, lokalize liken amiloidozu alanları olan hastalarda bir alternatif olabileceğini düşündürmektedir. Takrolimus %0. 1 merhem ile iki ay boyunca günde iki kez tedavi, liken amiloidozu olan bir hastada kaşıntıda iyileşme ve plak kalınlığında azalma ile ilişkilendirilmiştir. Topikal takrolimusun bir avantajı kutanöz atrofi riskinin olmamasıdır. Nemlendiriciler, fototerapi, lazer tedavisi (karbondioksit, ER:YAG, Nd:YAG) ve sistemik ilaçlar (örn. oral retinoidler, siklosporin, siklofosfamid ve talidomid maküler amiloidozu veya liken amiloidozu iyileştirebildiği vaka raporlarında bildirilmiştir.

B. Nodüler amiloidoz — Tümefaktif amiloidoz olarak da bilinir, nadirdir, maküler amiloidoz ve liken amiloidozdan daha az görülür. Nodüler amiloidoz genellikle erişkinlerde görülür . Deriye sınırlıdır ancak lokalize bir plazma hücre diskrazisi eşlik edebilir. Sistemik amiloidoza ilerleme riski vardır

(farklı serilerde yüzde 1-7 arasında), Sjögren sendromu ile bir ilişkili olabilir. Nodüler amiloidozdaki amiloid, immünoglobulin türevlidir ve lambda (en yaygın) veya kappa hafif zincirleri içerir. Nodüler amiloidoz, baş, gövde veya ekstremitelerde asemptomatik, soliter veya multipl, mumsu nodüller veya plaklar olarak ortaya çıkar, akral alanlar tutulur. Nodüllerin rengi genellikle sarı ila kahverengidir ve nodüllerin çapı tipik olarak 0,5- 7 cm arasındadır. Üstteki deri atrofik görünebilir ve nodüller ilişkili purpuraya sahip olabilir.

C. Deri tutulumu olan sistemik amilodozlar

İmmünoglobulin hafif zincir (AL) amiloidoz, sekonder sistemik (AA) amiloidoz, diyalizle ilişkili sistemik amiloidoz ve bazı kalıtsal amiloidozlarda deri bulguları gelişebilir.

1. AL amiloidoz

AL amiloidozlu hastaların yaklaşık yüzde 40'ında kutanöz bulgular vardır. Temel deri lezyonları, yarı saydam görünen ve veziküllere veya küçük büllere benzeyebilen kubbeli, parlak veya mumsu görünümlü papülleri içerir.

Bu lezyonlar göz çukurları, burun delikleri, dudaklar ve genital deri gibi mukokutanöz bağlantıların çevresinde toplanma eğilimindedir. Hastalarda ayrıca nodüler amiloidoza benzeyen nodüller gelişebilir.

Purpura başka bir yaygın cilt bulgusudur. Purpura, vasküler amiloid birikimi nedeniyle kan damarı kırılganlığından kaynaklanır ve tercihen göz kapakları gibi ince deri bölgelerini etkiler. Purpura, hafif travma veya valsalva manevrası gibi artan hidrostatik basınç ile tetiklenebilir. Hastalar ayrıca birikme bozukluklarında (örn. alopesi, tırnak distrofileri, makroglossi) görülen spesifik olmayan deri bulguları sergileyebilir.

Histopatolojik bulgular, amiloid birikintilerinin tek tek yağ hücrelerini çevreleyebileceği subkutise kadar uzanabilen dermisteki amiloid birikintilerini içerir. Purpurik alanlar, dermal kan damarlarının duvarlarında amiloid birikintileri sergileyebilir. Normal deri biyopsilerinin %50'sinden fazlası dermiste amiloid birikimi görülür.

2. AA amiloidozu

AA amiloidozda cilt tutulumu nadirdir. Peteşi, purpura ve alopesi bildirilmiştir. Ek olarak, klinik olarak normal deride amiloid birikintileri saptanabilir. Bir seride, bu sistemik amiloidoz formuna sahip 12 hastanın 5'inde normal görünen deride amiloid birikintileri vardı.

3. Diyalize bağlı amiloidoz

Diyalizle ilişkili amiloidozda cilt tutulumu nadirdir. Potansiyel belirtiler, histopatolojik incelemede amiloid birikintileri gösteren hiperpigmentasyon, likenoid döküntüler veya nodülleri içerir.

4. Kalıtsal ailesel amiloidoz

Sistemik amiloidozun en yaygın kalıtsal varyantı, amiloid transtiretin (ATTR) birikimi ile ilişkili kalıtsal transtiretin amiloidozdur. Kutanöz belirtiler arasında atrofik skarlar, kalıcı ülserler veya peteşiler olabilir.

2. DİĞER DEPO HASTALIKLARI

A. Müsinözler

Kutanöz müsinözler dermiste anormal miktarda müsin birikimi ile karakterize heterojen bir hastalık grubudur, etyopatogenezi bilinmemektedir.

Kutanöz müsinözler doğrudan müsin birikimine bağlı primer dejeneratif-enflamatuar form ve

hamartomatoz-neoplastik form olarak iki gruba ayrılır, sekonder müsinözler ise çeşitli dermatozların seyrinde hastalıkla ilişkili deride müsin birikimi ile gelişir. Müsin dermal ekstraselüler matriksin bir komponentidir, dermiste su ve tuz dengesinin sürdürmede major rol oynar. Primer ve sekonder müsinozlerin sınıflandırılması Tablo 1 ve 2'de özetlenmiştir.

Tablo 1. Primer kutanöz müsinözlerin ayırıcı tanısı

Dejeneratif-inflamatuar müsinözler
Dermal
Skleromiksödem veya papüler müsinoz
Liken miksödem (lokalize varyantlar)
Ayrık papüler form Akral kalıcı papüler müsinoz Süt çocukluğunun kutanöz müsinozu Nodüler form
Kendiliğinden iyileşen kutanöz müsinozis
Genç tip Yetişkin tipi
Sklereödem
Diyabetik olmayan tip (tip I ve II) Diyabetik tip (tip III)
Tiroid fonksiyonu ile ilişkili müsinözler
Lokalize (pretibial) miksödem Genelleştirilmiş miksödem
Retiküler eritematöz müsinozis
Otoimmün bağ dokusu ile ilişkili papulonodüler müsinozis
hastalıklar (en sık LE)
Kutanöz fokal müsinozis
Dijital mukoza kisti (miksoid kist)
Foliküler
Foliküler müsinoz (Pinkus)
Ürtiker benzeri foliküler müsinozis
Hamartomatoz-neoplastik müsinözler
Müsinöz nevüs
(Anjiyo) miksoma

Tablo 2. Sekonder müsinözlerin ayırıcı tanısı

Epitelyal müsinoz
• Bazal hücreli karsinom • Nadir – skuamöz hücreli karsinom, keratoakantoma, siğil, seboreik keratoz, mikozis fungoides
Dermal musinoz

• Halka şeklindeki granülom • Lupus eritematozus, dermatomiyozit ≫ skleroderma • Mezenkimal tümörler (örn. miksosarkom, miksoid lipoblastom, DFSP) • Nöral tümörler (örn. nörofibrom, lobüler nöromiksoma) • Epitelyal tümörler (örn. bazal hücreli karsinom, ekrin karsinom) • Diğer tümörler (örn. kutanöz metastazlar, musinöz karsinom göz kapağı) • Obezite ile ilişkili lenfödem • Hipertrofik yara izi • Nadir – kronik GVHD, interferona deri reaksiyonları, herpes zoster, venöz yetmezlik, kalıtsal progresif müsinöz histiyositoz
Foliküler müsinoz
• Mikozis fungoides (nadiren diğer T hücreli lenfomalar) • Ekzematöz dermatozlar • Seyrek – lupus eritematozus, böcek ısırıkları, yan etki imatinib, ailesel retiküloendotelyoz

Primer Dejeneratif- İnflamatuar Müsinözler

1. Skleromiksödem

Diffüz/jeneralize ve sklerodermoid liken miksödematöz veya Arndt-Gottron hastalığı olarak da bilinen skleromiksödem, genellikle monoklonal gamopati ile birlikte ortaya çıkan yaygın, papüler ve sklerodermoid deri lezyonları ile karakterize bir primer kutanöz müsinozdur. Monoclonal gamopati genellikle hafif ɣ zincirli Ig G'dir. Bununla birlikte, daha az sıklıkla, farklı bir monoklonal protein tipi mevcuttur. Monoklonal gamopatinin olmaması skleromiksödemde hastalığın atipik bir formu olduğu kabul edilir. Skleromiksödemli hastaların kemik iliğinde hafif plazmasitoz bulunabilir. Bununla birlikte, vakaların yüzde 10'undan azında multipl miyeloma ilerlediği tahmin edilmektedir.

a. Epidemiyoloji

Skleromiksödem, genellikle 30 ila 50 yaşları arasındaki orta yaşlı yetişkinleri etkiler, ırk veya cinsiyet yarkınlığı yoktur, nadir görülür. Skleromiksödemli 30 hastayı içeren çok merkezli, retrospektif bir çalışmada, etkilenen hastaların ortalama yaşı 59 olarak belirtilmiştir. Bebeklerde ve küçük çocuklarda oldukça nadirdir.

b. Patogenez

Skleromiksödemin patogenezi bilinmemektedir. İlişkili monoklonal gamopatinin ve altta yatan plazma hücre klonunun önemi tartışılmaktadır. Ana hipotez, deride glikozaminoglikan sentezini ve fibroblast proliferasyonunu uyardığı bilinen interlökin (IL) 1, tümör nekroz faktörü (TNF)-alfa ve transforming growth faktör (TGF)-beta gibi dolaşımdaki sitokinlerin rol oynayabileceğidir.

c. Klinik özellikleri

Skleromiksödemin klinik belirtileri hem deri hem de deri dışı özellikleri içerir.

Deri bulguları

Skleromiksödemdeki karakteristik deri bulgusu, eller, kollar, baş, boyun, üst gövde ve uylukları tutan, yaygın, 2-3 mm boyutlarında sert, mumsu, kubbe şeklinde veya tepesi düz papüllerin varlığıdır. Papüller genellikle doğrusal bir dizi halinde yerleşir ve çevreleyen deri parlak ve sert (yani sklerodermoid) görünümdedir. Nadiren hassas olmayan cilt altı nodüller görülür. Alın infiltrasyonu yaygındır, tipik olarak karakteristik aslan yüzünü oluşturan derin, uzunlamasına oluklarla karakterizedir. Tutulan bölgelerde eritem, ödem ve kahverengimsi bir renk değişikliği görülebilir; kaşıntı eşlik edebilir. Skleromiksödemli hastalarda kaş, koltuk altı ve kasık kılları seyrek olabilir. Mukozalar genellikle korunur. Hastalık ilerledikçe, deride sertleşme, sklerodaktili, çene ve

eklemlerin hareket kabiliyetinde azalma ile eritematöz ve infiltre plaklar görünebilir.

Proksimal interfalangeal eklemlerde kalkık bir kenarla çevrili merkezi bir çöküntü (deri kalınlaşmasına bağlı) görülebilir. Sklerodermanın aksine, telenjiektaziler ve kalsinoz yoktur. Nadir de olsa Raynaud fenomeni gelişebilir.

Deri dışı bulgular

Skleromiksödemli hastalarda, hastalığın nörolojik, romatolojik, kardiyovasküler, gastrointestinal, pulmoner ve renal belirtileri dahil olmak üzere bir dizi sistemik tutulum görülebilir. Retrospektif bir çalışmada, en yaygın deri dışı belirtiler nörolojik anormallikler (% 30), romatolojik anormallikler (%25) ve kardiyak anormallikler (%22) bildirilmiştir.

Nörolojik komplikasyonlar, periferik sinir sistemini (örn. karpal tünel sendromu veya periferik duyusal ve motor nöropati) veya merkezi sinir sistemini etkileyebilir. Karpal tünel sendromunun ya glikozaminoglikanların karpal tünelde birikmesinden ya da median sinirde doğrudan toksik bir etkiden kaynaklandığı düşünülmektedir. Dermatonöro sendrom, ateş, konfüzyon, dizartri, uyuşukluk, konvülsiyonlar ve koma ile karakterize, nadiren mortal, akut, nörolojik bir komplikasyondur. Dermatonöro sendromundan önce genellikle grip benzeri semptomlar gelişir. Romatolojik belirtiler, periferik eklemlerde, özellikle ellerde, iltihaplanmayan sinovyal sıvılarla artraljiler veya artritler ile karakterizedir. Romatoid artriti andıran şiddetli, yıkıcı bir poliartrit de bildirilmiştir. Enflamatuar miyopati ve fibromiyaljiye bağlı proksimal veya yaygın güçsüzlük sık gelişir ve genellikle deri tutulumunun başlamasından birkaç ay veya yıl sonra ortaya çıkar. Skleromiksödem ile bağlantılı birkaç dermatomiyozit vakası tanımlanmıştır. Spontan veya interferon alfa kaynaklı rabdomiyoliz, ek bir nadir bulgudur.

Konjestif kalp yetmezliği, miyokardiyal iskemi, kalp bloğu ve perikardiyal efüzyon gibi kardiyovasküler anormallikler meydana gelebilir. Valvüler müsin birikimi bir vaka raporunda tarif edilmiştir. Disfaji en sık görülen gastrointestinal belirtidir ve esas olarak üst özofagusta lokalize olan özofagus dismotilitesi ile ilişkilidir. Disfaji en sık ilişkili miyopatisi olan hastalarda görülür. Nazal regurjitasyon da meydana gelebilir. Efor dispnesi, obstrüktif veya restriktif patoloji nedeniyle en yaygın pulmoner bulgudur. Ayrıca epiglot ve vokal kord hareketliliğinde azalma ile laringeal tutuluma bağlı ses kısıklığı ve aspirasyon gelişebilir. Skleroderma böbrek krizi benzeri akut böbrek yetmezliği ile karakterize böbrek tutulumu nadiren gelişir. Nadiren korneal opasiteler ve ektropion görülür.

d. Tanı

Skleromiksödem tanısı aşağıdaki klinikopatolojik kriterlere göre tanımlanır:

1. Yaygın papüler ve sklerodermoid döküntü
2. Müsin birikimi, fibroz ve fibroblast proliferasyonunu içeren mikroskobik üçlü veya daha seyrek olarak interstisyel granülomatöz benzeri bir model
3. Monoklonal gamopati
4. Tiroid bozukluğu olmaması

Histopatolojik incelemede üst ve retiküler dermiste diffüz müsin birikimi, kollajen birikiminde artış, irregüler dizilimli fibroblastların belirgin proliferasyonu ile karakterizedir. Müsin birikimi hematoksilen eosin ve alsian mavisi, toluidine mavisi, kolloidal demir ile gösterilir. Skleromiksödem şüphesi olan hastalarda, monoklonal gamopatiyi değerlendirmek için serum protein immünoelektroforezi ve immünfiksasyonu ve serum serbest hafif zincir testi yapılmalı, ek olarak miksödemi ekarte etmek için tiroid düzeyleri değerlendirilmelidir.

e. Tedavi

Hastalık yalnızca deri tutulumu ile seyrediyorsa iyi prognozlu, sistemik tutuluma yolaçmış ise

tedaviye dirençlidir. Bu nedenle tedavi seçiminde lezyonların yoğunluğu ve iç organ tutulumu varlığı önemlidir. Skleromiksödem bulgularının tamamen gerilemesi tedavinin amacıdır ancak her zaman uygulanabilir değildir. Papüllerde ve deri kalınlaşmasında belirgin iyileşme, genellikle deri tutulumu için başarılı bir yanıt olarak kabul edilir. Skleromiksödemin başarılı tedavisi, ilişkili paraproteineminin düzelmesini gerektirmiyor gibi görünmektedir.

Tercih edilen başlangıç tedavisi

Sistemik tedavi, skleromiksödemli hastalarda tercih edilen tedavi yöntemidir. İntravenöz immünoglobulin (IVIG), immünosüpresif olmayan tedavi genel olarak iyi tolere edilmektedir ve tedavi için ilk tercihidir ancak kesildikten sonranüksler sık görülmektedir. IVIG genellikle ayda 2-4 ardışık güne bölünerek ayda 2 g/kg dozunda uygulanır. Deri ve deri dışı semptomlarda, özellikle romatolojik semptomlarda iyileşme, genellikle IVIG'nin ilk bir veya iki siklusundan sonra belirgindir. Deneyimlere göre, hemen hemen tüm hastalar dört ila altı döngü içinde en azından kısmi iyileşme sergiliyor. Altı döngüden sonra IVIG'ye tatmin edici olmayan bir yanıt veren hastalar tipik olarak diğer tedavilere geçer. Daha düşük IVIG dozları da etkili olabilir. Deri ile sınırlı hastalığı olan ve sistemik glukokortikoidler, ekstrakorporeal fotoforez ve interferona yanıt vermeyen bir hasta, dört haftalık aralıklarla beş gün boyunca verilen 0. 5 g/kg dozunda verilen iki IVIG döngüsünde klinik bulgularda azalma yaşadı. . IVIG infüzyonlarının kesilmesinden sonra birkaç ay ila üç yıl arasında devam eden remisyonlar bildirilmiş olsa da, IVIG'e yanıt genellikle geçicidir. Remisyonu sürdürmek için genellikle altı ila sekiz haftada bir idame IVIG döngüleri gerekir. IVIG'i tipik olarak iki ila dört gün boyunca her altı haftada bir 2 g/kg IVIG veya dört haftada bir 1. 5 g/kg IVIG dozunda uyguluyoruz. İVİG alamayan hastalarda sistemik glukokortikoidler ve immünomodülatör ilaçlar (talidomid veya lenalidomid) tercih edilen başlangıç sistemik tedavileridir. Geçmişte, ilişkili plazma hücre diskrazisini tedavi etmek amacıyla verilen bir kemoterapötik ajan olan melfalan, genellikle skleromiksödem için birinci basamak tedavi olarak kabul ediliyordu. Bununla birlikte, hematolojik maligniteler ve fırsatçı enfeksiyonlar dahil olmak üzere ciddi yan etkilere ilişkin endişeler nedeniyle terk edilmiştir.

Topikal betametazon ve topikal dimetil sülfoksit, topikal ve intralezyonel kortikosteroid tedavisi, oral izotretinoin, asitretin, interferon-alfa, hidroksiklorokin, siklosporin ve siklofosfamid, metotreksat, klorambusil ve 2-klorodesoksiadenozin dahil kemoterapötik ajanlarla tedavi edilen hastalarda klinik iyileşme vaka raporlarında bildirilmiştir.

2. Sklerödem

a. Tanım

Vücudun üst kısmında diffüz sertleşmeye yol açan bir primer kutane müsinöz formudur.

b. Epidemiyoloji

Tüm ırkları etkileyen, nadir görülen bir hastalıktır. Çocuklarda en sık viral (kızamık vb), bakteriyel (stroptokoksik enf. Vb) enfeksiyonlarla ilişkili iken erişkinlerde tip 2 diyabet varlığında oluşur. Diyabetle ilişkili form daha çok erkeklerde görülür. Monoklonal gamopati, multipl miyelom, Waldenström makroglobulinemi ile de ilişkili olabilir.

c. Patogenez

Hastalığın patogenezi bilinmemektedir. Diyabetik hastalarda aldoz-redüktaz sistemi bozukluğu ile ilişkili olabilir. Insülinin aşırı sitimulasyonu mikrovasküler hasar ve hipoksi, kollajen ve müsin sentezini arttırabilir. Diyabetle ilişkili olmayan sklerödemde, streptokok aşırı duyarlılığının veya paraproteineminin doğrudan etkileri kollajen üretiminin artmasına neden olabilir.

d. Klinik bulgular

Diabetes mellitus ile ilişkili sklerödem

Diabetes mellitus ile ilişkili sklerödemin başlangıcı genellikle belirsizdir ve yavaş ilerler. Tipik olarak etkilenen alanlar arasında arka boyun, üst sırtın interskapular bölgesi ve gövde üst kısmı bulunur, ekstremiteler genellikle korunur, kronik seyirlidir.

Enfeksiyonu takiben sklerödem

Enfeksiyonla ilişkili sklereödem, daha ani bir başlangıçla karakterizedir. Sklerödem semptomları, önceki enfeksiyondan birkaç hafta sonra başlama eğilimindedir. Durum ağırlıklı olarak servikofasiyal bölgeyi etkiler, ancak hastalığın sonraki aşamasında gövde ve üst ekstremiteleri de içerebilir. Daha şiddetli formlarda, oral mukoza ve farinks tutulumu meydana gelebilir, bu da disfaji ve disfoniye yol açar. Post-streptokokal sklereödem genellikle birkaç ay sonra tam klinik gerileme gösterir. Enfeksiyonu takiben sklereödem ağırlıklı olarak çocuklarda ve genç erişkinlerde görülür.

*Monoklonal gamopati ile ilişkili skler*ödem

Bu alt tipin klinik bulguları, diabetes mellitus ile ilişkili sklereödem ile çok benzerdir. Hastalık, yavaş başlangıçlı ve yavaş ilerleme ile karakterizedir; spontan regresyon genellikle oluşmaz.

Çoğu hastada sklerödem semptom ve bulguları deri ile sınırlı kalır.

e. Tanı

Sklerödemin histopatolojik bulguları patognomonik değildir, ancak klinik bulgularla birlikte saptandığında tanı için değerlidir. Sklereödemdeki temel histopatolojik bulgular şunları içerir:

1. Normal epidermis

2. Değişken miktarda müsin ile birbirinden ayrılmış görünen kollajen demetlerinin belirgin şekilde şişmesini gösteren kalınlaşmış retiküler dermis

3. Fibroblast proliferasyonunun olmaması

Herhangi bir spesifik laboratuvar bulgusu yoktur ancak streptokok enfeksiyonunu değerlendirmek için antistreptolizin O (ASO) titresi, diabetes mellitusu değerlendirmek için açlık plazma glukozu veya hemoglobin (A1C), monoklonal gamopatileri değerlendirmek için serum protein elektroforezi ve immünfiksasyon yapılabilir.

f. Tedavi

Diyabet ile ilişkili olanlarda hastalık uzun sürer. Kesin ve etkili bir tedavisi yoktur. Yaygın hastalıkta sistemik kortikosteroidler, fototerapi (UVA-1, PUVA) ve IVIG tedavisi denenebilir.

3. Pretibial miksödem

Başlıca tibia ön yüzde yerleşen plaklar ile seyreden, kutanöz müsinöz tipidir. Genellikle otoimmün hipertiroidi ile ilişkilidir (Graves hastalığı). Graves hastalığının klasik üçlüsünün (guatr, orbitopati ve pretibial miksödem) üçüncü bileşenini oluşturur. Tiroid hastalığı tedavisi sonrası da (cerrahi, radyoaktif iyod tedavisi) ortaya çıkabilir.

a. Epidemiyoloji

Graves hastalarında %5 oranında görülür, kadınlarda daha sık gelişir. Ekzoftalmusu olan hastalarda %25 oranında daha sık görülür.

b. Patogenez

Pretibial miksödem, lokal sitokinlerin stimülasyonu altında fibroblastlar tarafından salgılanan glikozaminoglikanların (GAG), özellikle hyaluronik asidin dermiste birikmesinden kaynaklanır. Sitokinler, en iyi erken lezyonlarda görülen bir lenfositik infiltrasyondan kaynaklanır. Hastalığın

karakteristik patolojik değişiklikleri, müsinöz ödem ve kollajen liflerinin papiller ve retiküler dermiste asit mukopolisakkaritlerin birikmesi ve ardından daha derin dokuya yayılmasıdır. Fibroblastların arttığı bildirilmiştir. Pretibial miksödemli hastalarda hemen hemen her zaman göz tutulumu vardır ve bu tür hastaların karakteristik olarak, Graves hastalığının daha az belirtileri olan hastalarla ve ayrıca ciddi göz hastalığı olmayan hastalarla karşılaştırıldığında, tiroid uyarıcı hormon (TSH) reseptör antikorlarının serum konsantrasyonları çok yüksektir.

c. Klinik özellikler

Pretibial miksödem, deride simetrik, çukurlaşmayan bir veya birkaç iyi sınırlı papül veya nodül şeklinde endurasyonu ile karakterizedir,. Menekşe rengi veya hafif pigmentli (sarı-kahverengi) olabilirler ve genellikle portakal kabuğu görünümündedirler. Cilt odunsu sertliktedir. Lezyonlar genellikle asemptomatiktir ancak kaşıntılı ve hatta ağrılı olabilir. En sık yerleşim yeri bacakların alt kısmı, özellikle pretibial bölgeler veya ayak sırtıdır ve buna inatçı lenfödem eşlik edebilir. Nadiren parmaklar ve eller, dirsekler, kollar veya yüz etkilenir. Lezyonlar genellikle birkaç aylık bir süre içinde ortaya çıkar ve daha sonra stabilize olur veya bazı durumlarda kendiliğinden geriler. Bununla birlikte, nadir hastalarda lezyonlar bacakları, ayakları veya elleri tamamen içerecek şekilde ilerleyerek elefantiyazisi andıran bir forma neden olur ve hastada ciddi şekilde sakatlığa neden olur.

d. Tanı

Pretibial miksödem tanısı deri lezyonunun öyküsüne ve karakteristik klinik görünümüne (lezyonların yeri, çukurlaşmama doğası ve belirgin sınırları) dayanır. Punch biyopsisi, özellikle aktif hipertiroidizm veya hipertiroidizm ve tiroid göz hastalığı öyküsü olan bir hastada karakteristik deri lezyonu geliştiğinde, tanı için nadiren gereklidir. Aktif hipertiroidizm veya otoimmün tiroid hastalığı öyküsü olmayan cilt lezyonları ile başvuran hastalarda derinin punch biyopsisi gerekli olabilir. Glikozaminoglikanlar (GAG), hematoksilin ve eozin boyamasında saptanabilir ve alsiyan mavisi, koloidal demir veya toluidin mavisi ile doğrulanabilir ve Periyodik asit-Schiff reaksiyonu (PAS) negatiftir.

e. Tedavi

Kronik seyirli bir durumdur ve tiroid bozukluğu düzelse bile devam edebilir. Tedavide ilk basamakta topical ve/veya intralezyonler kortikosteroidler, pentoksifilin, yüksek doz IVIG kullanılabilir. Vaka raporlarında, insülin benzeri bir büyüme faktörü 1 reseptörü (IGF-1R) bloke eden monoklonal antikoru olan teprotumumabın refrakter hastalıkta etkili olduğu gösterilmiştir.

4. Folliküler müsinoz

Kıl folikülünde müsin birikimi sonucunda gelişen alopesik lezyonlarla karakterize, nadir görülen bir dermatozdur. İdiyopatik olabileceği gibi kutanöz T hücreli deri lenfomaları (mikozis fungoides) ile ilişkili olabilir.

a. Epidemiyoloji

Primer formu çocuklarda ve yaşamın üçüncü ve dördüncü dekatlarında daha çok gelişir, mikozis fungoides ile ilişkili formu ise erişkinlerde daha sık görülür.

b. Klinik özellikler

Idiyopatik formunda küme oluşturan folilküler papüller ve infiltre plaklar görülür. Hafif kaşıntıya yol açabilir. Lezyonlar daha çok yüz ve saçlı deride sınırlıdır. Alopesi eşlik eder. Lenfomalar ile ilişkili formunda ise daha jeneralize, kronik seyirli,plaklar eşlik eder.

c. Tanı

Her iki form folliküler müsinozun histopatolojik incelemesinde kıl folikülünün dış kök

kılıfında intraselüler ve ekstraselüler müsin birikimi mevcuttur. MF ile ilişkili formda atipik T hücrelerinin folikülotropizminin eşlik ettiği, genellikle bulber alanı koruyan, infundibulum ve/veya infrainfundibulum çevresinde değişken yoğunlukta perifolliküler infiltratlar gösterir. Çoğu durumda, epidermis yalnızca minimal düzeyde tutulur veya korunur (epidermotropizm yerine folikülotropizm). İmmünohistokimya, neredeyse tüm vakalarda bir CD4+ fenotipi gösterir.

d. Tedavi

Primer, idiyopatik formunun kesin etkili bir tedavisi yoktur. Topikal /sistemik kortikosteroidler, PUVA, dapson, isotretinoin kullanlabilir. Foliküler MF daha yüksek progresyon riski ile ilişkili olduğu ve perifoliküler neoplastik infiltratların tek başına deri hedefli tedaviler için daha az erişilebilir olduğu şeklindeki hakim görüşe dayanarak, tümör evresi MF olarak tedavi edilmesi önerilmektedir.

B. Gut Hastalığı

Gut, monosodyum ürat kristallerinin (ürik asidin iyonize formu) dokuda biriktiği metabolik bir hastalıktır. Klinik belirtiler arasında artriti, bağ dokusunda kristal birikimi (tofüs) deri bulguları, ürik asit nefrolitiazisi ve böbrek yetmezliği gibi böbrek komplikasyonları yer alır.

a. Epidemiyoloji

Kristal kaynaklı artritin en yaygın şeklidir, erkek cinsiyette 40-50 yaş arasında daha sık görülür ve prevalansı son birkaç on yılda giderek artmaktadır. Popülasyonda artan yaşam süresi ve yaşa bağlı kardiyovasküler, metabolik ve böbrek hastalıkları; bu kronik bozuklukların tedavisinin istenmeyen bir sonucu olarak ürat dengesini değiştiren ilaçların kullanımı, obezite ve diabetes mellitus, gıda katkı maddelerinin (yüksek fruktozlu mısır şurubu gibi) diyetle alımının artmasının gelişme riskini artırdığı düşünülmektedir.

b. Patogenez

Hiperürisemi, gut için önemli bir predispozan faktördür, ancak hiperürisemili kişilerin çoğunda gut geliştirmez. Hiperürisemide renal yetersiz ürat atılımı, ekstrarenal ürat atılımı veya aşırı ürat üretimi olduğu tespit edilmiştir. Monosodyum ürat (MSU) kristallerinin oluşumundaki ve/veya bu kristallere karşı inflamatuar yanıtlardaki bireysel farklılıklar, hiperürisemili bir kişinin gut hastası olup olmayacağı konusunda rol oynar. Ürat kristalleri, NLRP3 (kriyopirin) aktive edebilir ve monositler ve makrofajlar tarafından proinflamatuar sitokin interlökin-1β üretimini uyarır.

Nötrofillerin göçü ve aktivasyonu ile tamamlayıcı aktivasyonu, bir kısır döngüyü başlatır. Kristallerin nötrofiller tarafından fagositozu hücre hasarını ve lizozom sızıntısını tetikler, bu da daha fazla inflamasyon ve doku hasarı ile sonuçlanır.

c. Klinik özellikler

Gutun doğal seyri dört klinik aşamadan oluşur:

1. asemptomatik hiperürisemi;
2. akut gut artriti;
3. interkritikal gut
4. kronik tofüslü gut

Akut gut artriti;

✓ Gutun en sık görülen semptomu, 6-12 saatlik bir süre içinde hassasiyet, eritem, ısı artışı ve şişliğin eşlik ettiği şiddetli eklem ağrısıdır.

✓ İlk ataklar genellikle monoartikülerdir, ancak hastaların %40 kadarında poliartiküler olabilirler.

✓ Hastaların %75'inde birinci metatarsofalangeal eklem tutulmuştur ; ek bölgeler arasında diz,

ayak bileği ve ayak, daha az sıklıkla el, bilek ve dirsek yer alır.

- ✓ Akut gut atağına ateş ve sistemik semptomlar eşlik edebilir.
- ✓ Şişlik azaldıkça deri menekşemsi bir renk alır ve bunu sıklıkla deskuamasyon izler.

İnterkritikal gut

- ✓ Bir gut alevlenmesinin gerilediğinde, hastanın alevlenme arası bir döneme girdiği söylenir.

Kronik tofüslü gut

✓ Çevreleyen bağ dokusunda kronik enflamatuar ve sıklıkla yıkıcı değişikliklerin eşlik ettiği katı ürat koleksiyonları ile karakterizedir; tofüs genellikle görünür ve/veya hissedilir, kulaklarda veya eklem yapıları, tendonlar veya bursalar dahil olmak üzere yumuşak dokularda bulunabilir

- ✓ Tofüs tipik olarak ağrılı veya hassas değildir
- ✓ Deriyi incelir sarı veya beyaz bir renk ortaya çıkarabilir, nodüler lezyonlar şeklindedir
- ✓ Kulakta transilluminasyon yapmaz

✓ Kronik inflamatuar süreç, tek bir eklemin sınırlarının ötesine uzanarak, tofüs varlığı ve/veya enflamasyonun kendisine bağlı olarak bir parmakta genel bir genişlemeye neden olabilir. Klinik görünüm, psoriatik artrit, diğer spondiloartritler ve sarkoidoz gibi diğer bozukluklarda görülen daktilite benzer olabilir.

✓ İdrarda yüksek ürik asit seviyeleri ürik asit nefrolitiazisi ile ilişkilidir ve ürik asit renal tübüllerde ve toplayıcı kanallarda çökeldiğinde akut böbrek yetmezliğine neden olabilir.

d. Tanı

Gut tanısında tercih edilen yaklaşım, özellikle tanı konmadığında veya belirsiz olduğunda, etkilenmiş bir eklemin polarize ışık mikroskobunda hücre içi monosodyum ürat (MSU) kristallerinin tanımlanmasına dayanır; bu mümkün olmadığında, öykü, muayene, laboratuvar ve görüntüleme çalışmaları dahil olmak üzere klinik özelliklere dayalı olarak bir tanı konulabilir.

Gut tofüsünde anahtar histolojik özellik, dermis ve subcutis içindeki amorf materyal birikintilerin varlığıdır. Bu birikintiler, histiyositlerden, çok çekirdekli dev hücrelerden ve lenfositlerden oluşan bir sızıntı ile çevrili iğne benzeri yarıklar (çözünmüş ürat kristallerini temsil eder) içerir.

Eklem sıvısındaki lökosit sayısı nötrofil baskınlığıyla genellikle 10. 000 ila 100. 000 arasında değişir ve sinovyal sıvı iltihaplıdır.

e. Tedavi

Akut gut için, kısa etkili oral nonsteroidal antiinflamatuar ilaçlar (NSAID'ler) en yüksek güvenli dozda 24 saat içinde alınması önerilir. Semptomlar devam ettiği sürece, örn. birkaç gün boyunca günde üç kez kullanılabilir. Kolşisin ağrıyı ve şişliği gidererek ve gelecekteki atakları önlemeye yardımcı olabilir. Kolşisin, mikrotübüllere bağlanması yoluyla fagositize ürat kristallerinin nötrofiller içindeki lizozomlara taşınmasını engeller. Ksantin oksidaz inhibitörleri allopurinol ve febuksostat kronik gut için kullanılır. Normal böbrek fonksiyonu olan ve böbrek taşı olmayan hastalarda oral probenesid gibi ürikosurik ajanlar eklenebilir veya ikinci basamak tedavi olarak kullanılabilir. Genel olarak, ≤6 mg/dl'lik bir serum ürik asit seviyesinin korunması önerilir. Daha yeni bir ajan olan lesurinad, ürik asidin yeniden emiliminin seçici bir inhibitörüdür. Bazı hastalar pürinden zengin gıdaların, alkol tüketiminin ve vücut ağırlığının azaltılmasından fayda görebilir.

C. Lipoid Proteinozis

a. Tanım

Urbach-Wiethe hastalığı veya hyalinosis cutis et mucosae olarak bilinen lipoid proteinozis, bebeklik

döneminde kalıcı ses kısıklığı ile karakterize edilen ve kırılganlık, rahatsızlık, deri ve mukoza üzerinde infiltre papüller ve/veya nodüller gibi cilt değişikliklerinin eşlik ettiği nadir görülen otozomal resesif bir genodermatozdur. Etkilenen bireyler ayrıca nörolojik ve psikiyatrik semptomlar gösterebilir.

b. Epidemiyoloji

Dünya genelinde 500'ün altında olgu tanımlanmıştır, nadir görülür.

c. Patogenez

Lipoid proteinozun, hücre dışı matris proteinini kodlayan ECM1'deki fonksiyon kaybı mutasyonlarına bağlı olduğu gösterilmiştir. ECM1, endokondral kemik oluşumunun negatif düzenleyicisi ve anjiyogenez promotörü olarak hareket edebilen salgılayıcı bir glikoproteindir. ECM1a, bazal membran bölgesinde bulunur ve kollajen IV'ün laminin 332'ye bağlanmasını arttırabilir. Aynı zamanda, fibronektin ve glikozaminoglikanlar gibi hücre dışı matrisin bileşenleri ile etkileşime girer.

d. Klinik Özellikler

- ✓ Lipoid proteinozun ilk klinik belirtisi genellikle laringeal mukozanın infiltrasyonuna bağlı olarak zayıf bir ağlama veya ses kısıklığıdır.

  Ses kısıklığı yaşam boyu devam eder.
- ✓ Kutanöz lezyonlar genellikle yaşamın ilk 2 yılında birbiriyle örtüşen iki aşamada ortaya çıkar.
- ✓ İlk aşama, yüz ve ekstremitelerdeki deride ve ağızda sıklıkla travma ile ilişkili olan veziküller ve hemorajik kabuklardan oluşur. Epidermolizis büllozayı taklit edebilir.
- ✓ Cilt lezyonları, "buz kıracağı" benzeri yara izleri de dahil olmak üzere skar bırakabilir.
- ✓ İkinci aşamada dermisin içinde hyalin birikintilerinde artış olur.
- ✓ Deri diffüz olarak kalınlaşır ve mumsu hale gelir ve sarı bir renk geliştirir.
- ✓ Papüller, plaklar ve nodüller yüzde olduğu kadar koltuk altı ve skrotum üzerinde de görülür.
- ✓ Ekstansör yüzeylerde özellikle dirsek, diz ve ellerde verruköz lezyonlar gelişebilir.
- ✓ Fleksural alanlarda likenifikasyon gelişebilir, atopic dermatit ile karışır.
- ✓ Kaş ve kirpiklerde alopesi,pullanma da gözlenir.
- ✓ Göz kapaklarının tutulumu nedeniyle kornea ülserleri oluşabilir.
- ✓ Fotosensitivite, ciddi kaşıntı, terlemede değişiklikler, anormal ağrı hissi de raporlanmıştır.
- ✓ Dil (yaygın infiltrasyon), frenulum (dilin hareket kısıtlılığı) ve orofarinks tutulumuna ek olarak, tükürük kanalının tıkanması nedeniyle tekrarlayan parotit meydana gelebilir.
- ✓ Diş anomalileri arasında üst kesici dişlerin, küçük azı dişlerinin veya azı dişlerinin hiperplazisi veya aplazisi; Hastalar genellikle dişlerini erken yaşta kaybederler.
- ✓ Nörolojik belirtiler yaygındır. (davranışsal ve öğrenme güçlüklerinden, nöbetlerden ve daha az sıklıkla intraserebral kanama)
- ✓ Patognomonik bir radyografik bulgu, amigdala içinde bilateral, intrakraniyal, orak şeklinde kalsifikasyondur.

e. Tanı

Yaşamın ilk yılında zayıf bir ağlama ve inatçı ses kısıklığı olan bir bebekte lipoid proteinozis (LP) tanısından şüphelenilmelidir. Yaşlı bireylerde, aşağıdaki bulguların bir kısmının veya tamamının varlığına dayanarak tanıdan şüphelenilir:

- ✓ Bebeklikten beri ses kısıklığı ve zayıf ağlama öyküsü, buna eşlik eden odunsu ve genişlemiş dil ve sınırlı çıkıntı.
- ✓ Yüzde akneiform skarlar, göz kapağı kenarında boncuklu papüller ve sürtünme bölgelerinde verrüköz plaklardan oluşan tipik deri bulguları
- ✓ Pozitif aile öyküsü ve/veya ebeveyn akrabalığı öyküsü.
- ✓ Beyin görüntülemede boynuz şeklindeki mesiotemporal kalsifikasyonlar (Beyin CT)
- ✓ Nöbet öyküsü

Erken lezyonların H&E ile boyanmasında, papiller dermis içindeki kılcal damarların pembe, hiyalin benzeri kalınlaşması, daha eski lezyonlar, hiperkeratoz, ara sıra papillomatozis ve pembe hiyalin birikintilerinin diffüz bir modelde bulunduğu kalınlaşmış bir dermis ile karakterize edilir.

f. Tedavi ve Prognoz

Hastaların yönetimi, etkilenen bireyin özelliklerine göre bireyselleştirilmelidir. Çoğu durumda, dermatoloji, kulak burun boğaz uzmanı; nörolog; psikiyatrist; oftalmoloji uzmanı; diş hekimi ve genetik uzmanı da dahil olabileceği multidisipliner bir yaklaşım gerektirir. LP'nin mukozal ve kutanöz belirtilerinin tıbbi ve cerrahi tedavisi, semptomatik rahatlama ve kozmetik iyileşme sağlamaya yöneliktir.

Bir klinik genetikçi ile konsültasyon, doğru teşhis ve üreme danışmanlığı için anahtardır. Teşhisten sonra, etkilenen bireyin kendi üreme risklerini ve seçeneklerini daha iyi anlayabilmesi için çocuk doğurma yıllarından önce güncellenmiş bir genetik konsültasyon önerilir.

Kaynaklar

1. Ai J, Leonhardt JM, Heymann WR. Autoimmune thyroid diseases: etiology, pathogenesis, and dermatologic manifestations. J Am Acad Dermatol 2003; 48:641.
2. Boin F, Hummers LK. Scleroderma-like fibrosing disorders. Rheum Dis Clin North Am 2008; 34:199.
3. Becker MA, Chohan S. We can make gout management more successful now. Curr Opin Rheumatol 2008; 20:167.
4. Cokonis Georgakis CD, Falasca G, Georgakis A, Heymann WR. Scleromyxedema. Clin Dermatol 2006; 24:493.
5. Cole GW, Headley J, Skowsky R. Scleredema diabeticorum: a common and distinct cutaneous manifestation of diabetes mellitus. Diabetes Care 1983; 6:189.
6. Cote DN. Head and neck manifestations of lipoid proteinosis. Otolaryngol Head Neck Surg 1998; 119:144.
7. Deshpande P, Guledgud MV, Patil K, et al. Lipoid proteinosis: a rare encounter in dental office. Case Rep Dent 2015; 2015:670369.
8. Dyer JA, Yu QC, Paller AS. "Free-floating" desmosomes in lipoid proteinosis: an inherent defect in keratinocyte adhesion? Pediatr Dermatol 2006; 23:1.
9. Fernandez-Flores A. Cutaneous amyloidosis: a concept review. Am J Dermatopathol 2012; 34:1.
10. Frenkel B, Vered M, Taicher S, Yarom N. Lipoid proteinosis unveiled by oral mucosal lesions: a comprehensive analysis of 137 cases. Clin Oral Investig 2017; 21:2245.
11. Hamada T, McLean WH, Ramsay M, et al. Lipoid proteinosis maps to 1q21 and is caused by

mutations in the extracellular matrix protein 1 gene (ECM1). Hum Mol Genet 2002; 11:833.

12. Hunter DJ, York M, Chaisson CE, et al. Recent diuretic use and the risk of recurrent gout attacks: the online case-crossover gout study. J Rheumatol 2006; 33:1341.

13. Lan C, Wang Y, Zeng X, et al. Morphological Diversity of Pretibial Myxedema and Its Mechanism of Evolving Process and Outcome: A Retrospective Study of 216 Cases. J Thyroid Res 2016; 2016:2652174.

14. Lee KC, Peters SM, Ko YCK, et al. Oral manifestations of lipoid proteinosis in a 10-year-old female: A case report and literature update. Oral Surg Oral Med Oral Pathol Oral Radiol 2018; 126:e228.

15. Mahévas T, Arnulf B, Bouaziz JD, et al. Plasma cell-directed therapies in monoclonal gammopathy-associated scleromyxedema. Blood 2020; 135:1101.

16. Malik A, Schumacher HR, Dinnella JE, Clayburne GM. Clinical diagnostic criteria for gout: comparison with the gold standard of synovial fluid crystal analysis. J Clin Rheumatol 2009; 15:22.

17. Mcgrath JA. Lipoid proteinosis. Handb Clin Neurol 2015; 132:317

18. Mikuls TR, Farrar JT, Bilker WB, et al. Gout epidemiology: results from the UK General Practice Research Database, 1990-1999. Ann Rheum Dis 2005; 64:267.

19. Rasi A, Khatami A, Javaheri SM. Macular amyloidosis: an assessment of prevalence, sex, and age. Int J Dermatol 2004; 43:898.

20. Roddy E, Zhang W, Doherty M. The changing epidemiology of gout. Nat Clin Pract Rheumatol 2007; 3:443.

21. Rongioletti F, Merlo G, Cinotti E, et al. Scleromyxedema: a multicenter study of characteristics, comorbidities, course, and therapy in 30 patients. J Am Acad Dermatol 2013; 69:66.

22. Rongioletti F, Rebora A. Mucinoses. In: Dermatology, 3rd ed, Bolognia J, Jorizzo JL, Schaffer JV, et al (Eds), Elsevier, 2012. Vol 1, p. 687.

23. Rongioletti F. Lichen myxedematosus (papular mucinosis): new concepts and perspectives for an old disease. Semin Cutan Med Surg 2006; 25:100.

24. Sattar MA, Diab S, Sugathan TN, et al. Scleroedema diabeticorum: a minor but often unrecognized complication of diabetes mellitus. Diabet Med 1988; 5:465.

25. Schreml S, Szeimies RM, Vogt T, et al. Cutaneous amyloidoses and systemic amyloidoses with cutaneous involvement. Eur J Dermatol 2010; 20:152.

26. Schwartz KM, Fatourechi V, Ahmed DD, Pond GR. Dermopathy of Graves' disease (pretibial myxedema): long-term outcome. J Clin Endocrinol Metab 2002; 87:438.

27. Smith E, Hoy D, Cross M, et al. The global burden of gout: estimates from the Global Burden of Disease 2010 study. Ann Rheum Dis 2014; 73:1470.

28. Touart DM, Sau P. Cutaneous deposition diseases. Part II. J Am Acad Dermatol 1998; 39:527.

29. Xu XT, Chen Q, Siong-See Lee J. Lipoid proteinosis in a Chinese patient. Am J Dermatopathol 2014; 36:e108.

30. Van Hougenhouck-Tulleken W, Chan I, Hamada T, et al. Clinical and molecular characterization of lipoid proteinosis in Namaqualand, South Africa. Br J Dermatol 2004; 151:413.

31. Wang WJ, Chang YT, Huang CY, Lee DD. Clinical and histopathological characteristics of primary cutaneous amyloidosis in 794 Chinese patients. Zhonghua Yi Xue Za Zhi (Taipei) 2001; 64:101.

32. Wechalekar AD, Gillmore JD, Hawkins PN. Systemic amyloidosis. Lancet 2016; 387:2641.

33. Willemze R. Mycosis fungoides variants-clinicopathologic features, differential diagnosis, and treatment. Semin Cutan Med Surg 2018; 37:11.

METABOLİK HASTALIKLAR

Doç. Dr. Leyla BAYKAL SELÇUK[1]

1. Porfiriler

Porfiriler, hem biyosentez yolundaki enzimlerin değişen aktivitelerinden kaynaklanan metabolik bozukluklardır. Porfiriler, nörovisseral belirtilere (örneğin, karın ağrısı, motor ve duyusal periferik nöropati, nöropsikiyatrik değişiklikler) ve/veya kutanöz ışığa duyarlılığına (kronik ve kabarma veya akut ve çoğunlukla kabarcıklanmayan) neden olabilir. Nadir olmakla birlikte, herhangi bir uzmanlık dalındaki klinisyenler tarafından karşılaşılmaları muhtemeldir, biyokimyasal ve genetik testlerle kolayca teşhis edilirler. En yaygın üç porfiri (sırasıyla porfiri kutanea tarda [PKT], akut intermitan porfiri [AIP] ve eritropoietik protoporfiri [EPP]) klinik belirtiler, teşhis testleri ve tedavi açısından birbirinden tamamen farklıdır. Her biri, porfirilerin üç klinik kategorisinden birini temsil eder: akut nörovisseral, kronik büllöz ve akut nonbüllöz.

a. Patogenez

Her porfiri, hem sentezi yolundaki bir enzimin anormal (eksik veya artmış) aktivitesinden kaynaklanır. Sekiz porfiri tipinden yedisinde, yol enzimlerinden birini etkileyen bir genin mutasyonu sorumludur. Bunun istisnası, bir gen mutasyonundan ziyade edinilmiş bir inhibitörün (üroporfometen, kısmen oksitlenmiş bir üroporfirinojen molekülü) neden olduğu porfiri kutanea tarda'dır. Bu inhibitör, karaciğerdeki üroporfirinojen dekarboksilaz (UROD) enziminin aktivitesini normalin yaklaşık % 20'sinin altına düşürmeye katkıda bulunur. PKT'li bireylerin yaklaşık % 20'si, predispozan bir faktör olarak işlev gören UROD genindeki patojenik bir varyant için heterozigottur.

b. Porfiria kutane tarda

PKT, en yaygın porfiridir, ancak ne klinik bulgular ne de artmış toplam porfirinler PKT'ye özgü değildir. Variegate porfiri (VP), hepatoeritropoetik porfiri (HEP), konjenital eritropoietik porfiri ve kalıtsal koproporfiri ve psödoporfiri dahil olmak üzere yaygın olarak PKT olarak yanlış teşhis edilen diğer daha az yaygın kabarcıklı kutanöz porfirileri dışlamak gerekir, çünkü flebotomi ve düşük doz hidroksiklorokin yalnızca PKT'de etkilidir ve bu diğer durumları tedavi etmeyecektir. Çoğunlukla deri lezyonları ile farkedilen bu tip kronik seyirlidir, el ve yüz gibi güneşe maruz kalan bölgelerde vezikül ve büller mevcuttur, hipertrikoz sık gelişir,atrofik skarlar da gözlenir. Lezyonlar mevsimsel değişkenlik gösterir ve ilkbahar ve yazın artış gösterir.

PKT hepatik üroporfirinojen dekarboksilazın (UROD) kazanılmış inhibisyonundan kaynaklanır. Genellikle yetişkinlerde kabarcıklı cilt lezyonları ile ortaya çıkar. Nörovisseral belirtiler yoktur. Duyarlılık faktörleri arasında alkol veya östrojen kullanımı, sigara kullanımı, hepatit C, HIV enfeksiyonu, hemokromatoz mutasyonları veya heterozigot UROD mutasyonları yer alır.

Bu faktörler değişen kombinasyonlarda meydana geldiğinden, hastalık klinik olarak heterojendir. Nadir etkilenen çocukların UROD mutasyonlarına sahip olması ve lösemi veya diğer neoplazmalar için kemoterapi almış olması muhtemeldir.

PKT tanısı, idrarda (veya plazmada) eritrosit porfirinlerde çok az veya hiç yükselme olmaksızın yüksek oranda karboksillenmiş porfirinlerin karakteristik varlığı ile doğrulanır. Plazma veya idrarda yüksek oranda karboksillenmiş porfirinlerdeki (üroporfirin, hepta-, heksa- ve pentakarboksil porfirinler) bu artış modeli, PKT için mutlak olarak spesifik olmasa da karakteristiktir. Idrar rengi koyulaşır ve wood incelemede mercan kırmızısı refle veriri. Histopatoloji ve DIF bulguları da tanıyı destekler, DIF incelemede dermoepidermal bileşkede lineer ve damar duvarlarında Ig G ve C3 birikimi mevcuttur.

1. Karadeniz Teknik Üniversitesi, Tıp Fakültesi Deri ve Zührevi Hastalıklar Kliniği, Trabzon

c. Tedavi

Büllöz kutanöz porfiriler büyük ölçüde kroniktir ve tedavi nadiren acildir. Güneş ışığından kaçınılması tavsiye edilir, ancak kısmen deri bariyer bozukluğunun bül oluşumuna katkıda bulunması ve gerilemesinin yavaş olması nedeniyle, bu kronik durumlar için genellikle hemen bir fayda sağlamaz. Büllü lezyonlar, bakteriyel enfeksiyonlara yatkındır. PKT en kolay tedavi edilen porfiridir; flebotomi veya karaciğerden porfirinleri harekete geçiren düşük doz hidroksiklorokin gibi hepatik demiri azaltan tedavilere iyi yanıt verir. Bu tedavilerin etkili olması için uygun şekilde seçilmesi ve iyi uygulanması gerekir. Otolog eritrosit transfüzyonu diğer bir seçenektir.

d. Konjenital eritropoietik porfiria

Konjenital eritropoietik porfiri veya Gunther hastalığı, genellikle doğum ile 5 yaş arasında ortaya çıkan, nadir görülen otozomal resesif bir hastalıktır. üroporfirinojen III kosentaz enzimini kodlayan genlerde defekt vardır. . Üroporfirin I'in aşırı üretimi, enzimatik olmayan yolla gerçekleşir. Bulunan baskın porfirinler idrar, dışkı, eritrositler ve plazmada üroporfirin ve koproporfirindir. Üroporfirin I, eritrositlerde biriken hemolize neden olan ve idrarı pembe-kırmızıya çeviren toksik bir bileşiktir. Pembe lekeli bezler, bebeklik döneminde erken teşhis sağlar.

Klinik olarak, hastalarda UV'ye maruz kalan bölgelerde kızarıklık, batma ve kabarma görülür, fotosensitivite ve fotofobi belirgindir. Kulaklarda ve burunda ülserasyonlar ve skar oluşabilir. Göz tutulumu körlüğe yol açabilir. Diğer bulgular eritrodonti, alopesi, splenomegali ve kanamaya eğilimi içerir. UV koruması, anemi tedavisi, splenektomi , kemik iliği transplantasyonu tedaviler arasındadır.

2. Kalsinozis Kutis

Deri ve subkutan dokuda çözünmeyen kalsiyum tuzlarının birikimini tanımlayan bir terimdir. Kalsiyum birikiminin etiyolojisine bağlı olarak kalsinozis kutis'in beş alt tipi vardır: distrofik, metastatik, idiyopatik, iyatrojenik ve kalsifilaksi.

Distrofik kalsinozis kutis – Lokal doku hasarından kaynaklanır. Sistemik kalsiyum metabolizması normaldir.

Metastatik kalsinozis kutis – Anormal kalsiyum veya fosfat metabolizmasından kaynaklanır ve kalsiyumun ciltte ve deri altı dokuda çökelmesine yol açar.

İdiyopatik kalsinozis kutis – Altta yatan herhangi bir doku hasarı veya metabolik bozukluk olmaksızın kalsinozis kutis oluşumudur.

İyatrojenik kalsinozis kutis – Diğer hastalık süreçlerine tıbbi müdahalenin bir yan etkisi olarak deride kalsiyum tuzlarının birikmesidir.

Kalsifilaksi – Küçük ve orta büyüklükteki kan damarlarının, özellikle dermis veya deri altı dokusunun kalsifikasyonunu gösterir. Bunun kalsiyum ve fosfat metabolizmasındaki bozukluklardan kaynaklandığı düşünülmektedir; sıklıkla hiperparatiroidizm mevcuttur.

Kalsinozis kutis'in kalsiflaksi hariç tiplerinde, deri renginde, beyaz-sarı veya eritematöz sert papüller, nodüller veya ülserasyon veya tebeşir beyazı renkte plaklar ile başvurabilirler.

Kalsifilakside, damar sisteminin birincil tutulumu tipik olarak ağrılı morumsu nodüller veya plaklara, ağsı purpuraya ve ülserasyona yol açar.

a. Distrofik kalsinozis kutis

Distrofik kalsinozis kutis, normal serum kalsiyum ve fosfor seviyelerine rağmen önceden hasar görmüş dokuda çözünmeyen kalsiyum tuzlarının birikmesinin sonucudur. Yapısal hasar, hipovaskülarite veya doku hipoksisi şeklindeki doku hasarı, hücre içi kalsiyum akışını artırarak dokunun mineralleşmesine yol açar.

Distrofik kalsifikasyon kalsinozis kutis'in en sık görülen tipidir. Klinik prezentasyonun şiddeti, radyografik görüntülemede rastlantısal bir bulgudan, ağrı veya fonksiyonel bozukluk ile ilişkili olabilen deri altı nodüller veya plaklara kadar değişir.

Özellikle, egzofitik veya ülsere tutulum alanları belirgin bir rahatsızlığa neden olabilir ve eklemler üzerinde yer alan distrofik kalsifikasyon ağrılı hale gelebilir ve ikincil kas atrofisi veya eklem kontraktürleri yoluyla günlük aktiviteleri engelleyebilir.

İlişkili bozukluklar — Distrofik kalsinozis kutis en sık altta yatan otoimmün bağ dokusu hastalıkları olan hastalarda görülür. Bununla birlikte, pannikülit, porfirya kutanea tarda, genodermatozlar, kutanöz neoplazmalar, lokalize travma veya enfeksiyonlu hastalarda da distrofik kalsinoz oluşabilir. Altta yatan bozukluk klinik belirtileri etkiler.

Otoimmün bağ dokusu hastalığı — Otoimmün bağ dokusu hastalığına sekonder distrofik kalsinozis kutis en sık sistemik skleroz veya dermatomiyozit hastalarında görülür. Diğer otoimmün bağ dokusu hastalıklarına katılım nadirdir.

b. Metastatik kalsinozis kutis

Metastatik kalsinozis kutis'te kalsiyum ve/veya fosfor metabolizmasında altta yatan bir kusur vardır ve bu da deri veya deri altı dokularda kalsiyum tuzlarının çökelmesine neden olur, birikim sıklıkla kan damarları, böbrekler, akciğerler ve mide mukozasında da görülür.

İlişkili bozukluklar — Serum kalsiyum ve/veya fosfat düzeylerinde yükselmeye neden olan herhangi bir sistemik bozukluk metastatik kalsifikasyona neden olabilir. Altta yatan en yaygın neden kronik böbrek yetmezliğidir.

c. İdiyopatik kalsinozis kutis

Hem distrofik hem de metabolik kalsifikasyonun aksine, idiyopatik kalsinozis kutis herhangi bir doku yaralanması veya metabolik bozukluk olmaksızın ortaya çıkar.

İlişkili bozukluklar - Skrotumun idiyopatik kalsifikasyonu, subepidermal kalsifiye nodül ve tümöral kalsinoz, idiyopatik kalsifikasyon örnekleridir.

d. İyatrojenik kalsinozis kutis

İyatrojenik kalsinozis kutis, deride kalsiyum tuzlarının hızlı çökelmesine bağlı olarak dermiste veya deri altında sert nodüller ile karakterize edilir.

Bu durum en sık intravenöz kalsiyum glukonat, kalsiyum klorür veya fosfat içeren solüsyonların ekstravazasyonundan sonra ortaya çıkar ve klasik olarak venipunktür bölgesinde sıcak ve hassas bir şişlik olarak ortaya çıkar.

İyatrojenik kalsifikasyon, yumuşak sarı-beyaz kutanöz plaklar olarak ortaya çıkan, elektroensefalografi ve elektromiyografik elektrot bileşiklerinden kalsiyum tuzuna maruz kalma ile de rapor edilmiştir.

Doğum sonrası dönemde çok sayıda topuk venipunktur çubuğu sonrasında yenidoğanların topuklarında kalsifiye nodüller gelişebilir.

3. Kalsifilaksi

Daha önce üremik gangren sendromu, kalsifik üremik arteriolopati veya kalsifiye pannikülit olarak adlandırılan kalsifilaksi, dermis ve deri altı bölgesindeki küçük ve orta büyüklükteki damarların sıklıkla iskemik nekroza yol açan kalsifik bir vaskülopatisidir. Bu vaskülopati ayrıca iç organları ve iskelet kasını da etkileyebilir. Kalsifilaksi, vakaların çoğunun son dönem böbrek hastalığı olan hastalarda mevcut olması nedeniyle, bazı kaynaklar tarafından metastatik kalsifikasyonun bir alt kümesi olarak kabul edilmiştir. Bununla birlikte, patofizyolojisi daha iyi anlaşıldıkça, kalsinozis kutis'in farklı bir alt tipi olarak daha sık kategorize edilmektedir.

Kalsifilaksi en çok son dönem böbrek hastalığı olan hastalarda görülmesine rağmen, böbrek fonksiyonu normal olan hastalarda da giderek daha fazla belgelenmektedir. En sık bildirilen "üremik olmayan" nedenler, sekonder hiperparatiroidizm, alkolik karaciğer hastalığı, malignite ve bağ dokusu hastalığıdır. Çoğu zaman, hastalar yüksek serum kalsiyum ve fosfat seviyelerine sahip olacaktır.

Kalsifilaksinin erken kutanöz belirtileri, livedo reticularis'e benzeyen menekşe rengi retiküle yamalardır (retiform purpura). Zamanla doku genellikle nekrotik hale gelir ve büllere ve ardından ülser oluşumuna yol açar. Kalsifilaksi ülserleri klasik olarak derin, yıldız şeklinde veya kama şeklindedir. Erken evrelerde bile lezyonlar çok ağrılıdır. Vakaların yaklaşık yüzde 90'ı bacakları etkiler; yatkın bölgeler kalçalar, uyluklar ve göğüslerdir. Etkin bir tedavisi yoktur.

a. Tanı

Kalsinozis kutis tanısından fiziksel bulgulara dayanarak şüphelenilebilir. Bu teşhis için şüphe uyandırması gereken fiziksel bulgular, sert papüller veya nodüllerdir, özellikle papüller veya nodüller ülserleştiğinde veya kireçli beyaz-sarı materyal bulunduğunda şüphe uyandırır.

Etkilenen bir bölgenin deri biyopsisi tanıyı doğrular ve hematoksilin ve eozin örneklerde yoğun bazofilik birikintiler olarak ortaya çıkan dermis veya deri altı kalsiyum birikimi gösterilecektir.

Kalsiyum, von Kossa doku boyama performansıyla siyaha boyanır, kalsiyum birikintilerini çevreleyen bir yabancı cisim reaksiyonu olabilir.

Retiform purpura ve ülserasyonu olan hastalarda, özellikle bacaklarda veya yağlı bölgelerde ve böbrek yetmezliği olan hastalarda kalsiflaksiden şüphelenilmelidir. Histolojik inceleme, küçük ve orta ölçekli kan damarlarının duvarındaki kalsiyum birikintilerini ortaya çıkarır.

Şüpheli metabolik kalsinozis kutis (örn. , kronik böbrek yetmezliği durumunda ortaya çıkan kalsinozis kutis) veya etiyolojisi belirsiz kalsinozis kutis olan hastalarda, metastatik kalsifikasyonu ekarte etmek için testler yapılmalıdır. Serum kalsiyum, serum fosforu, İdrar kalsiyum (24-saat), Serum paratiroid hormon düzeyi ve Serum D vitamini düzeyinin değerlendirilmesi gereklidir.

Kalsifikasyon, radyografik görüntülerde kolayca gösterilir, doku tutulumunun ve kalsifikasyonun derinliğini ve deri altına yayılımını derecesini belirlemede yararlı olabilir.

Kaynaklar

1. Balin SJ, Wetter DA, Andersen LK, Davis MD. Calcinosis cutis occurring in association with autoimmune connective tissue disease: the Mayo Clinic experience with 78 patients, 1996-2009. Arch Dermatol 2012; 148:455.
2. Boulman N, Slobodin G, Rozenbaum M, Rosner I. Calcinosis in rheumatic diseases. Semin Arthritis Rheum 2005; 34:805.
3. Gou EW, Balwani M, Bissell DM, et al. Pitfalls in Erythrocyte Protoporphyrin Measurement for Diagnosis and Monitoring of Protoporphyrias. Clin Chem 2015; 61:1453.
4. James W, Berger T, Elston D. Errors in metabolism. In: Andrews' Diseases of the Skin Clinical Dermatology, 11th ed, James W, Berger T, Elston D (Eds), Saunders Elsevier, 2011. p. 506.
5. Kalb RE, Grossman ME, Poh-Fitzpatrick MB. Correlation of serum and urinary porphyrin levels in porphyria cutanea tarda. Arch Dermatol 1985; 121:1289.
6. Molina-Ruiz AM, Cerroni L, Kutzner H, Requena L. Cutaneous deposits. Am J Dermatopathol 2014; 36:1.
7. Reiter N, El-Shabrawi L, Leinweber B, et al. Calcinosis cutis: part I. Diagnostic pathway. J Am Acad Dermatol 2011; 65:1.

8. Thawani R, Moghe A, Idhate T, et al. Porphyria cutanea tarda in a child with acute lymphoblastic leukemia. QJM 2016; 109:191.

9. Walsh JS, Fairley JA. Calcifying disorders of the skin. J Am Acad Dermatol 1995; 33:693.

10. Lupi O. Protozoa and worms. In: Dermatology, 2nd ed, Bolognia JL, Jorizzo JL, Rapini RP, et al (Eds), Elsevier Mosby, 2008. Vol 2, p. 1263.

TÜRK TABİPLERİ BİRLİĞİ

BURSA TABİP ODASI

BESİNSEL EKSİKLİKLER VE DERMATOLOJİ

Doç. Dr. Ayşe Nilhan ATSÜ[1]

Prof. Dr. Nilgün SOLAK[2]

Vücutta dermatolojik hastalıklarla ilişkili başlıca besinsel problemler, vitaminlerle ilişkilidir. Bazı vitaminlerin eksikliği yanında, vücutta fazla miktarda bulunmalarının da patolojilere yol açtığı bilinmektedir. Bu bölümde dermatolojik rahatsızlık nedeni olan başlıca vitamin eksiklik ve fazlalıklarına değinilmiştir.

Vitaminler, vücudun organ, doku ve sistemlerinin sağlıklı şekilde çalışmasını sağlayan, küçük miktarlarda bulunan, organik bileşenlerdir. Genel olarak vücutta ya hiç üretilmezler ya da çok az miktarlarda üretilirler. Pek çok vitamin türü olmasına karşın dermatolojide önemi olan vitamin eksiklikleri ve fazlalıkları bu bölümde özetlenmiştir.

Vitaminler kendi içerisinde yağda çözünen vitaminler ve suda çözünen vitaminler olarak ikiye ayrılmaktadır. A vitamini, D vitamini, E vitamini ve K vitamini yağda çözünen vitaminler iken diğer tüm vitaminler suda çözünen vitaminlerdir. Vitaminlerin bulunduğu bazı besinler tablo 1'de gösterilmiştir.

TABLO 1: VİTAMİNLERİN BULUNDUĞU BESİNLER

VİTAMİNLERİN BULUNDUĞU BESİNLER	
A VİTAMİNİ	Havuç, koyu yeşil yapraklı sebzeler, domates, kayısı, kavun, mango
D VİTAMİNİ	Somon balığı, sardalya, ton balığı, balık yağı, karides, süt
E VİTAMİNİ	Koyu yeşil yapraklı sebzeler, baklagiller, fındık, hamsi balığı, sardalya, avokado
K VİTAMİNİ	Yeşil yapraklı sebzeler, soya fasulyesi, tahıllar, baklagiller
B1 VİTAMİNİ	Kuru bezelye, fasulye, patates, balık, tam tahıllar, ekmek ürünleri, pirincin kabuğu
B2 VİTAMİNİ	Kuruyemişler, et, yumurta, süt ürünleri, yeşil yapraklı sebzeler, balık yağı
B3 VİTAMİNİ	Kuruyemişler, ekmek ürünleri, süt ürünleri, mantar, kuru baklagiller, et
B6 VİTAMİNİ	Kuruyemişler, et, tam tahıllar, sebzeler
B9 VİTAMİNİ	Yeşil yapraklı sebzeler, tahıllar, kuru fasulye, karaciğer
B12 VİTAMİNİ	Et, süt, yumurta, karaciğer
C VİTAMİNİ	Narenciye meyveleri, patates, domates, sebzeler
H VİTAMİNİ	Süt, yumurta, çikolata, karaciğer, yer fıstığı, fındık, mantar

1. A VİTAMİNİ (RETİNOL)

A vitamini yağda çözünen bir vitamin olup vücudumuzda özellikle göz ve deri üzerine etkileri vardır. Gözde fotoreseptör etkinliği varken cilt üzerinde epitelin proliferasyonu ve keratinizasyonunda rolü bulunmaktadır.

Retinal ve retinoik asit A vitaminin iki önemli bileşenidir. Hücre farklılaşmasında retinoik asidin rolü varken retinal, gözün retinasında bulunan rodopsinin bir bileşeni olarak işlev görmektedir. A

1. İstanbul Kent Üniversitesi, Meslek Yüksek Okulu, Saç Bakımı ve Güzellik Hizmetleri Programı, İstanbul
2. Memorial Ankara Hastanesi, Dermatoloji Kliniği, Ankara

vitaminin kaynağı bitkisel ve hayvansal gıdalardır.

Hem topikal hem de sistemik retinoidlerin bazı dermatolojik hastalıkların tedavisinde yeri bulunmaktadır. Retinoidler üç jenerasyondan oluşmaktadır ve tablo 2'de gösterilmektedir. Akne tedavisinde hem topikal hem de sistemik retinoidler kullanılabilmektedir. Oral izotretinoin 0,5-1 mg/kg dozunda kullanılabilmektedir. Akne tedavisinde topikal retinoidlerden tretinoin, izotretinoin, adapalen ve tazaroten kullanılabilmektedir. Psoriasis tedavisinde oral asitretin kullanımının yeri bulunmaktadır ve PUVA tedavisi ile kombine edilebilmektedir. Topikal tazarotenin de psoriasis tedavisinde yeri bulunmaktadır.

Kutanöz T hücreli lenfoma hastalığında sistemik izotretinoin, asitretin ve etretinat kullanılabilmektedir. Ayrıca hem topikal hem de sistemik beksaroten de kutanöz T hücreli lenfoma tedavisinde kullanılabilmektedir. Aktinik keratoz, kseroderma pigmentozum ve kemik iliği transplant alıcılarında asitretin ve izotretinoin kullanımı malign deri hastalıklarının gelişimini önleyebilmektedir. Melasma, verrü, molluskum kontagiozum ve lökoplaki hastalığında topikal tretinoinin yeri bulunmaktadır. Bu hastalıklara ek olarak pitriyazis rubra pilaris, palmoplantar keratoderma, Darier hastalığı, lamellar iktiyozis ve nonbüllöz konjenital iktiyoziform eritroderma hastalığının tedavisinde sistemik asitretin kullanılabilmektedir.

Sistemik retinoidleri kullanırken yan etkilere dikkat etmek en önemli noktadır. Sistemik retinoidlerin başlıca yan etkileri teratojenite, gece görüşünde azalma, diffüz kemik hiperostozu, hiperkolesterolemi, hipertrigliseridemi, toksik hepatit, inflamatuvar barsak hastalıklarında alevlenme, psödotümör serebri ve miyopatidir. Sistemik retinoidlerin kullanımı gebelerde ve emziren hastalarda kesin kontrendikedir ve gebelik kategorisi X'dir. Ciddi karaciğer ve böbrek yetmezliğinde, hipertrigliseridemi, hiperkolesterolemide ve psödotümör serebrisi olan hastalarda kullanımı rölatif kontrendikedir.

TABLO 2: RETİNOİDLER

RETİNOİDLER	
BİRİNCİ JENERASYON RETİNOİDLER	Retinol, izotretinoin, alitretinoin
İKİNCİ JENERASYON RETİNOİDLER	Asitretin, etretinat
ÜÇÜNCÜ JENERASYON RETİNOİDLER	Adapalen, tazaroten, beksaroten

a. A Vitamini Eksikliği

A vitamini eksikliği gelişmiş ülkelerde nadirken gelişmekte olan ülkelerdeki çocuklarda sık olarak görülebilmektedir. Göz ve cilt üzerine etkileri olan A vitaminin eksikliğinde gözde ve ciltte komplikasyonlar olabilmektedir. Çocukluk çağındaki önlenebilir körlüğün en önemli nedeni A vitamini eksikliğidir. A vitamini yağda çözünen bir vitamin olduğundan özellikle yağ malabsorbsiyonu ile seyreden gastrointestinal hastalıklarda A vitamini eksikliği görülebilmektedir. İnflamatuvar barsak hastalıkları, pankreatik yetmezlik, çölyak hastalığı, kolestatik karaciğer hastalığı, kistik fibroz bu hastalıklara örnek olarak verilebilir.

Epitel keratinizasyonunda rolü olan A vitaminin eksikliğinde özellikle kızamık hastalığında ölüm riski artmaktadır. Kızamık hastalığı olan çocuklarda bu yüzden A vitamini takviyesi önerilmektedir.

A vitamini eksikliğinin klinik bulguları genellikle ilk olarak gözde ortaya çıkmaktadır. Niktalopi yani gece körlüğü A vitamini eksikliğinin gözdeki ilk bulgusudur. Burada hastalar karanlıkta görmekte normal insanlara göre daha fazla zorlanmaktadırlar. Niktalopiden sonra ortaya çıkan göz bulgusu

kseroftalmi adı verilen göz kuruluğudur. Ardından korneal deskuamasyon ve sklerada beyaz yamalar olarak ortaya çıkan Bitot lekeleri A vitamini eksikliğinde ortaya çıkmaktadır. Daha ciddi A vitamini eksiklikleri; kornea ülserasyonları, keratomalazi, korneal perforasyon, iris prolapsusu ve körlükle sonuçlanabilmektedir.

A vitaminin eksikliğinin deri bulguları sıklıkla anormal epitel keratinizasyonundan kaynaklanmaktadır. Kserosiz kutis ve deride pullanma artışı hafif A vitamini eksikliğinde görülürken, daha ciddi A vitamini eksikliği dermomalazi olarak adlandırılan derin cilt çatlaklarına neden olabilmektedir. A vitamini eksikliği gözde ve deride kuruluk yaptığı gibi oral mukozada ve nazal mukozada da kuruluk yapabilmektedir. Bunlara ek olarak vajen, larinks ve bronş mukozası da A vitamini eksikliğinde etkilenebilmektedir. Genellikle A vitamini eksikliği ile ilişkilendirilen ancak bazı esansiyel yağ asitleri ve diğer vitamin eksikliklerinde de görülebilen kurbağa derisi anlamına gelen Phrynoderma'da uylukların anterolateral ve kolların posterolateral bölgelerinde hiperkeratotik folliküler papüller görülmektedir.

Serumda ölçülen A vitamini seviyelerinin normal değerleri 20-50 mcg/dL arasındadır. A vitamini eksikliğinin tedavisinde hastaya diyet ile beraber 100. 000 IU/gün 2-3 gün oral vitamin A tedavisi önerilmelidir.

b. Hipervitaminoz A

A vitamini fazlalığının deri bulguları oral isotretinoin kullanan hastalarda oluşan yan etkiler ile benzerdir. İlk belirtiler dudaklarda oluşan kuruluktur ve hastalarda gelişen iştahsızlıktır. Hastalarda kas iskelet sistemi tutularak eklem ve kas ağrılarına neden olabilmektedir. Baş ağrısı olan hastalarda psödotümör serebri akla gelmelidir. Hastalarda ağız çevresinde çatlaklar, saçların dökülmesi ve tırnak distrofileri görülebilmektedir. Uzun süreli A vitamini toksisitesinin en önemli etkisi karaciğer sirozudur.

c. Karotenemi

Yüksek karoten alımı sonucu sarı turuncu cilt pigmentasyonu ile karakterizedir. Bu durum sadece ciltteki renk değişikliğidir ve zararsız bir durumdur. Karotenoidler sanıldığının aksine kanser ve kardiyovasküler hastalık riskini önemli ölçüde azaltmamaktadır. Aynı zamanda beta karoten takviyesi akciğer, mide ve prostat kanseri riskini arttırmaktadır.

2. D VİTAMİNİ (KALSİFEROL)

D vitamini bir sterol türevidir ve yağda çözünür. D vitamininin ergokalsiferol (D2) ve kolekalsiferol (D3) olmak üzere iki formu vardır. Ergokalsiferol bitkisel kaynaklı iken kolekalsiferol hayvansal kaynaklıdır.

D vitamininin kaynağı besinlerle alım ve UV etkisiyle derideki sentezdir. İnsan vücudunda kolesterolden provitamin D3 (7 dehidrokolesterol) sentezlenir. 296-320 nm dalga boyundaki UV ışığın etkisiyle deride provitamin D3 molekülünün bir halkası açılarak kolekalsiferol (D3) oluşur. Koleskalsiferol karaciğerde 25 hidroksikolekalsiferole dönüşür. Daha sonra bu molekül böbrekte D vitaminin aktif formu olan 1,25 dihidroksikolekalsiferole yani kalsitriole dönüşür.

Vücutta D vitaminin başlıca görevi kalsiyum ve fosfor metabolizmasını düzenlemektir. Vücutta D vitamini seviyesini düzenleyen hormon parathormondur. Serum kalsiyum seviyeleri düştüğünde parathormon sentezi artmaktadır ve parathormon böbreklerde 1-alfa hidroksilaz enzimini aktive ederek kalsitriol oluşumunu arttırmaktadır. Kalsitriol kemik rezorpsiyonunu arttırmaktadır ve böbreklerde distal tübüllerde kalsiyum geri emilimini arttırmaktadır.

D vitamini Mycobacterium tuberculosis enfeksiyonuna karşı doğal bağışıklığı güçlendirmektedir. Vitamin D reseptör polimorfizmi aktinik keratoz ile ilişkilendirilmektedir.

a. D Vitamini Eksikliği

D vitamini eksikliği riski bazı kişilerde normalden daha yüksektir. Bunlar arasında cildi güneş ışığına daha az maruz kalan yaşlı hastalar, yüksek koruma faktörlü güneş koruyucu kullanan hastalar, kuzey ikliminde yaşayan koyu tenli hastalar veya yetersiz beslenen hastalar bulunmaktadır. Bununla birlikte D vitamini yağda çözünen bir vitamin olduğu için gastrointestinal cer,r ahiler pankreas hastalıkları, safra yolu hastalıkları, çölyak hastalığı gibi yağ malabsorbsiyonu ile seyreden hastalıklarda D vitamini eksikliği riski artmaktadır. Aktif D vitamini oluşumu böbreklerde olduğu için kronik böbrek yetmezliğinde de D vitamini eksikliği riski artmaktadır. D vitamini eksikliğinin klinik bulguları daha çok kemiklerle ilgilidir ve rikets olarak adlandırılmaktadır. Rikıretsin 2 tipi vardır. Tip 1' de 1 alfa hidroksilaz enziminde genetik bir defekt var iken Tip 2'de ise D vitaminine karşı reseptörlerde direnç vardır. Riketsin klinik bulguları arasında kostaların birleşim yerlerinde görülen raşitik rozariler, kafatası kemiklerindeki mineralizasyon bozukluğundan ötürü kafada palpe edilince hissedilen pinpon topu hissi, alt ekstremitelerde çarpık bacaklar, kemik kırıkları, hipotoni, diş anomalileri, hipokalsemik nöbetler ve tetani yer almaktadır. Riketsin erken radyolojik belirtisi kemiklerde epifiz plağının genişlemesidir. Daha ileriki aşamada kemik korteksi incelir ve osteopeni ortaya çıkar. D vitamini eksikliğinin ölümcül olan bulgusu dilate kardiyomyopatidir. Ciddi atopik dermatitte D vitamini düzeyleri düşük bulunmuştur. D vitamini takviyesi bu hastalarda hastalık şiddetini düşürmektedir. Ciddi alopesi areata hastalığında da D vitamini düzeyleri düşük bulunmuştur ve tedavide topikal D vitamini kullanılabilmektedir. Sistemik lupus eritematosus, vitiligo, psoriasis, sistemik skleroz ve mycosis fungoides hastalıklarında da D vitamini düzeyi normal popülasyona göre düşük bulunmuştur. Psoriasis ve polimorf ışık erüpsiyonu hastalıklarının tedavilerinde topikal D vitamini kullanılabilmektedir. D vitamini eksikliğinde ayrıca kutanöz bakteri enfeksiyonlarına yatkınlığın arttığı in vitro ortamda gösterilmiştir.

D vitamini labarotuvarda 25 hidroksi D vitamini olarak ölçülmektedir ve normal değeri >50 nmol/L'dir.

D vitamini eksikliğinin tedavisinde güneşe yeterince maruz kalma ve kalsiyumdan zengin diyete ek olarak 200-400 mcg/gün D vitamini takviyesi 2-3 ay boyunca hastalara önerilmektedir.

b. D Vitamini Toksisitesi

Artan kemik rezorpsiyonu ve kalsiyum absorbsiyonu sonucu hiperkalsemi, kalsiüri, böbrek taşları ve metastatik kalsifikasyon görülebilir.

3. E VİTAMİNİ

E vitamini yağda çözünen bir vitamindir. E vitaminin en önemli fonksiyonu antioksidan olmasıdır. İnsanlarda vitamin E eksikliği ya da fazlalığı nadir olan bir durumdur. Aşırı vitamin E alımı antikoagülan ilaçların etkilerini arttırabilmektedir ve bunun sonucunda hastalarda kanama gelişebilmektedir.

Oral vitamin E takviyesi; cilt ülserleri, epidermolizis bullosa, kollajen sentezi ve yara iyleşmesi tedavisinde önerilebilmektedir.

4. K VİTAMİNİ

K vitamini insanlarda kalın barsakta bakteriler tarafından sentezlenebilen ve yağda çözünen bir vitamindir. K vitamininin yeşil sebzelerde olan fillokinon (K1), barsaklarımızda sentezlenen ve hayvansal kaynaklı olan menakinon (K2) ve sentetik analogları olan menadion (K3) ve menadiol olarak formları bulunmaktadır. K vitamini başlıca kanın pıhtılaşmasında görev almaktadır. Özellikle karaciğerde sentezlenen faktör 2, 7 ,9, 10, protein C ve protein S'nin sentezinde koenzim olarak görev almaktadır. K vitamini kemikte de görevlidir. Osteokalsin sentezi K vitamini ve C vitaminine bağlıdır.

a. K Vitamini Eksikliği

Kalın barsakta sentezlenebildiği için yetişkin insanlarda K vitamini eksikliği nadirdir. Bazı ilaçların kullanımında K vitamini eksikliği görülebilmektedir. Özellikle de sefalosporin grubu olmak üzere antibiyotik kullananlarda barsak florası bozulabileceğinden endojen K vitamini sentezi azalır ve K vitamini eksikliği görülebilmektedir. Antitüberküloz ilaçlar olan rifampisin, izoniazid; antiepileptik ilaç olan fenitoin, safra asitini bağlayan kolestiramin ve yüksek doz salisilatlar da K vitamini eksikliğine neden olabilen ilaçlardır. Oral antikoagülan olan varfarin de K vitamini antagonistidir ve K vitamini bağımlı pıhtılaşma faktörlerinin aktivitelerini inhibe eder.

K vitamini yağda çözünen bir vitamin olduğundan yağ malabsorbsiyonu ile seyreden safra hastalıkları, kistik fibroz, çölyak ve crohn gibi hastalıklarda ve psikiyatrik bir hastalık olan anoreksiya nervosada da K vitamini eksikliği görülebilmektedir. Yenidoğanlarda barsak florası henüz yeterli olgunlaşmadığından ve anneden bebeğe plasentadan K vitamininin yetersiz geçişi olabileceğinden yenidoğanlarda K vitamini eksikliği görülebilmektedir. Bu tablonun sonucu olarak K vitamini eksikliğinde yenidoğanlarda yenidoğanın hemorajik hastalığı oluşabilmektedir. Erken, klasik ve geç olmak üzere 3 formu vardır ve Tablo 3'te gösterilmiştir. K vitamini eksikliğinde görülen asıl bulgu kanamadır. Vücutta peteşi, purpura ve ekimozlar oluşmaktadır.

K Vitamini eksikliğinden şüphe duyulduğunda hastalardan hemogram ve koagülasyon paneli istenmelidir. K Vitamini eksikliğinde aPTT ve PT normalden uzun bulunurken; fibrinojen, trombosit sayısı ve kanama zamanı normaldir

Tedavide hastalara intramusküler K vitamini verilebilir.

Yapılan bazı çalışmalarda topikal K vitamini kullanımının akut ve kronik yaralarda yara iyileşmesini hızlandırdığı ve lazer kaynaklı purpura süresinin kısalttığı gösterilmiştir.

b. K Vitaminin Toksisitesi

TABLO 3: YENİDOĞANIN HEMORAJİK HASTALIĞI

YENİDOĞANIN HEMORAJİK HASTALIĞI			
	ERKEN BAŞLANGIÇLI	**KLASİK HASTALIK**	**GEÇ BAŞLANGIÇLI**
ZAMAN	0-24 SAAT	2-7 GÜN	8 GÜN-6 AY
ETYOLOJİ	Annenin kullandığı ilaçlar: Fenitoin, fenobarbital, izoniazid, rifampisin	Anne sütü ile beslenme Doğum sonrası profilaktik K Vitamini verilmemesi	Vitamin K malabsorbsiyonu ile seyreden hastalıklar: Kistik fibrozis, biliyer atrezi
KANAMA YERİ	Sefalhematom, subgaleal, intrakraniyal kanama	Göbek kanaması, gastrointestinal kanama	İntrakraniyal kanama
TEDAVİ: 1-5 mg K Vitamini IV veya IM olarak kullanılır.			

K vitaminini bebeklere uzun süreli ve yüksek doz verilmesi bebeklerde hemolitik anemi ve sarılık geliştirebilir.

5. B1 VİTAMİNİ (TİAMİN)

B1 vitamini, yani tiamin suda çözünen bir vitamindir ve özellikle pirincin dış tabakasında bulunur. Vücudumuzda barsak bakterileri tarafından da sentezlenebilmektedir. Tiamin vücudumuzda alfa ketoasitlerin oksidatif dekarboksilasyon reaksiyonlarında görev almaktadır. Dallı zincirli aminoasitlerin metabolizması, pirüvat dehidrojenaz ve alfa ketoglutarat dehidrojenaz reaksiyonları bu reaksiyonlara örnek olarak verilebilir. Ayrıca tiamin, heksoz monofosfat yolunda transketolaz enziminin koenzimi olarak görev almaktadır. Tiaminin sinir sisteminde de görevleri bulunmaktadır. Tiamin trifosfat asetilkolin sentezinde ve sodyum transport kanalında görevlidir.

a. B1 Vitamini Eksikliği

Asya toplumlarında dış kabuğu alınmış pirinç ile beslenme sık olduğundan tiamin eksikliği diğer toplumlara göre daha sık görülebilmektedir. Çocuklarda yetersiz beslenme, kalp yetmezliği, parenteral beslenme; erişkinlerde kronik alkolizm, depresyon, böbrek hastalığı, lenfoma ve obezite tiamin eksikliğine yatkınlık oluşturmaktadır.

Tiamin eksikliğinin erken belirtileri huzursuzluk, iştahsızlık, bulantı ve kusmadır. Daha şiddetli durumlarda oftalmopleji, ataksi, nistagmus ve afoni görülebilir. Tiamin eksikliğinin ileri durumlarına beriberi denmektedir. Beriberide ağız tutulumu görülebilmektedir. Ağızda veziküler lezyonlar ve ülserler beriberide görülen cilt bulgularındandır. Beriberinin kuru ve ıslak olmak üzere iki formu bulunmaktadır. Kuru beriberi simetrik distal polinöropati ile karakterizedir. Islak beriberide ise kardiyak tutulum mevcuttur. Kardiyak tutulumda taşikardi, kardiyomegali, kardiyomiyopati, kalp yetmezliği ve ödem görülebilmektedir. Islak beriberide ek olarak dilde büyüme gözlemlenebilmektedir.

Tiamin eksikliğini saptamak için eritrosit tiamin transketolaz aktivitesine bakılmalıdır. Normal değeri: 0-% 15'tir.

Tiamin eksikliğinin tedavisinde hastalara 50-100 mg/gün IV veya IM 7- 14 gün tiamin verilmektedir.

6. B2 VİTAMİNİ (RİBOFLAVİN)

B2 vitamini, diğer ismiyle riboflavin izoalloksazin halkasından oluşan sarı floresan bir pigment olan suda çözünen bir vitamindir. Vücudumuzda en yoğun olarak karaciğer ve böbreklerde bulunmaktadır. Flavin mononükleotid (FMD) ve flavin adenin dinükleotid (FAD) B2 vitaminin koenzim formlarıdır. Bu koenzimler bazı oksidasyon redüksiyon reaksiyonlarında görev yapmaktadır. Vücudumuzda trikarboksilik asit döngüsünde, elektron transport zincirinde, lipid ve aminoasit metabolizmasında görev almaktadır. Riboflavin eksikliğine yatkınlık oluşturan durumlar arasında; alkolizm, yaşlı hastalar, gastrik by pass cerrahisi geçirenler, hipotiroidizm, neonatal sarılık tedavisi için fototerapi gören hastalar, klorpromazin ve trisiklik antidepresanlar kullanan hastalar vardır. Çin, Hindistan ve İran'da yaşayanların da beslenme alışkanlıklarından dolayı riboflavin eksikliğine yatkınlıkları vardır.

a. B2 Vitamini Eksikliği

Akut riboflavin eksikliğinin karakteristik bulguları; eritem, mukozit ve epidermal nekrozdur. Kronik riboflavin eksikliğinin klinik bulguları; alım azlığını takiben yaklaşık 3-5 ayda ortaya çıkmaktadır. Klinik belirtiler oküler, oral ve genital tutulumla karakterizedir ve okülo-orogenital sendrom olarak da isimlendirilmektedir. Kronik riboflavin eksikliğinin başlangıç bulgusu genellikle anguler stomatittir. Dudak köşelerinde küçük papüller olarak başlar daha sonra fissürleşip kanamaya eğilim oluşturabilir. Hastaların dil papillalarında belirginleşme ve glossit görülebilir. Daha ileriki dönemde papillalar silinip dil pembe renge dönebilmektedir. B2 vitamini eksikliğine bağlı dermatitin kliniği seboreik dermatite benzemektedir. Burun çevresi, kulaklar ve alın çevresinde eritemli skuamlı plaklar izlenebilir. Skrotum çevresi ve uyluğun mediyal yüzü de tutulabilmektedir. Yaşlılarda yüz kıvrımlarında bebeklerde ise inguinal bölgede tutulum olmaktadır. Böyle klinik ile başvuran hastalarda B2 vitamini eksikliğinde göz de tutulmaktadır. Sıklıkla fotofobi ve konjonktivit olarak kendini gösterir. Eritrositlerdeki glutatyon redüktaz aktivitesi B2 vitaminin vücuttaki düzeyinin bir göstergesidir.

Tedavide yetişkinlere 10-20 mg/gün, çocuklara da 1-3 mg/gün riboflavin önerilmektedir.

7. B3 VİTAMİNİ (NİASİN)

B3 vitamini yani bir diğer ismiyle niasin, vücudumuzda triptofandan sentezlenebilen ve suda çözünen bir vitamindir. Nikotinamid, niasinin aktif formudur. 1 mg nikotinik asit, 60 mg triptofandan oluşabilmektedir. Vücudumuzda nikotinamid adenin dinükleotid (NAD) ve nikotinamid adenin dinükleotid fosfat (NADP) oluşumunda niasin görevlidir. NAD ve NADP niasinin koenzim formlarıdır. Bu koenzimler vücudumuzdaki karbonhidrat, protein ve lipid metabolizmalarında oksidasyon ve redüksiyon reaksiyonlarında görevlilerdir. Niasinamid klinikte saç ve cilt bakımı kozmetik ürünlerinde de kullanılmaktadır.

a. B3 Vitamini Eksikliği

B3 vitamini eksikliği pellegra adı verilen tabloya yol açmaktadır. Niasin barsaklardan emildiği için bazı gastrointestinal sistem hastalıkları pellegraya yatkınlık oluşturmaktadır. Bunlardan bazıları; crohn hastalığı, ülseratif kolit, diyare ve sirozdur. Subtotal gastrektomi, pankreatikoduodenektomi, gastrik by pass gibi bazı cerrahi işlemler niasin emilimini azalttığından pellegraya yatkınlık oluşturmaktadır. İzoniyazid, azatiyopürin, fluorourasil gibi ilaçlar da pellegraya yatkınlık oluşturmaktadır. Pellegraya en sık yatkınlık oluşturan durumların başında kronik alkolizm delir. Günümüzde bu hastalığı en sık gelişmemiş ülkelerde ve kronik alkoliklerde görebilmekteyiz. Hartnup hastalığı ve karsinoid sendrom da pellegra tablosuna sebep olabilmektedir.

Pellegranın klinik bulguları "4 D" ile temsil edimektedir. Dört D 'nin açılımı: Dermatit, diyare, demans, death (ölüm) olarak sıralanır. Hastalarda dermatit ağrılı, kaşıntılı, eritemli lezyonlar şekilde başlayıp daha sonrasında ödem gelişebilir ve vezükülobülloz lezyonlara ilerleyebilir. Daha ileri vakalarda cilt hiperpigmente keskin sınırlı plaklara ilerleyebilmektedir. Palmoplantar bölgelerde en sık olmak üzere ağrılı fissürler gelişebilmektedir. En sık etkilenen bölge el sırtıdır ve döküntü radioulnar yayılım göstermektedir. Eldiven şeklinde bir döküntü meydana gelebilmektedir. Casal'ın kolyesi adı verilen dermatit de pellegra hastalığında tipiktir. Burada boyundan göğse doğru uzanan kolyeye benzeyen bir döküntü mevcuttur. Bu döküntü daha fazla uzarsa kravata benzeyebilmektedir. Anguler stomatit, kırmızı dil, oral ve vulvar ülserler hastalığın mukozal tutulumları arasındadır. Hastalarda tırnak tutulumu da olabilmektedir. Gastrointestinal semptomlar pellegranın erken bulgularındandır. İştahsızlık, kabızlık, diyare, bulantı ve kusma pellegranın gastrointestinal semptomları arasındadır. Pellegradaki nörolojik tutulumda hastalarda insomnia, hafıza kaybı, depresyon ve daha sonrasında psikoz ve demansa ilerleme görülebilmektedir. Hastalık tedavisiz kalırsa multiorgan yetmezliğinden ötürü ölüm meydana gelebilmektedir.

Hastalığın tanısı klinik bulgulara ek olarak niasin tedavisine hızlı cevap ile konulmaktadır. Derideki lezyonlardan alınan biyopsinin histopatolojik incelemesinde Langerhans hücrelerinin kaybolması tanıya yardımcı olabilmektedir. Niasinin idrar metabolitleri olan N-metilnikotinamid ve piridonun idrarda ölçümleri de tanıya yardımcı olabilmektedir.

Pellegranın tedavisinde hastalara 500 mg/gün nikotinamid önerilmektedir. 2 gün içerisine nöropsikiyatrik semptomlar, 1 ay içerisinde cilt lezyonlarında gerileme beklenmektedir.

8. B6 VİTAMİNİ (PİRİDOKSİN)

B6 vitamini piridin halkası içeren piridoksin, piridoksal ve piridoksamin molleküllerine verilen ortak bir isimdir. Piridoksin suda çözünen bir vitamindir. B6 vitamini piridoksal fosfat olarak aminoasitlerin transaminasyon ve dekarboksilasyon reaksiyonlarında koenzim olarak görev almaktadır. Vücudumuzda triptofandan niasin oluşumunda da B6 vitamini görev almaktadır. Ayrıca miyelin oluşumunda ve glikojen yıkımında da B6 vitamini görev almaktadır. B6 vitamini vücudumuzda sinir sistemi, immün sistem ve endokrin sistem ile de ilişkilidir.

a. B6 Vitamini Eksikliği

B6 Vitamini eksikliğine neden olan durumlar arasında kronik alkolizm, Crohn ve Çölyak hastalıkları gibi malabsorbsiyon hastalıkları bulunmaktadır. Oral kontraseptifler, izoniyazid, penisilamin ve

hidralazin kullanan hastalarda da B6 vitamini eksikliği ortaya çıkabilmektedir.

Hastalarda klinik olarak yüz, boyun, kalça ve perine bölgesinde seboreik dermatit benzeri bir döküntü oluşmaktadır. Hastalarda niasin eksikliğinde de beklenen fotodermatit, glossit ve keilit gelişebilmektedir. Riboflavin eksikliğinde görülen okülo-orogenital sendromda olduğu gibi hastalarda oral ülserler, anguler stomatit ve konjonktivit gözlemlenebilmektedir. Somnolans, konfüzyon, periferik nöropati ve parestezilerin hastalarda ortaya çıkabilen nörolojik bulgulardır. Bulantı, kusma, anemi gibi nonspesifik semptomlar da izlenebilir.

Yapılan bir çalışmada düşük B6 vitamini düzeyinin kronik kaşıntılı dermatozların varlığı ile ters orantılı olduğu gösterilmiştir.

Plazmada piridoksal 5 fosfatın ölçülmesiyle B6 vitamini düzeyi değerlendirilebilmektedir. Normal değeri > 30 nmol/L ‘dir.

Tedavide hastalara 100 mg/gün piridoksin ile eksikliği kapatmak amaçlanmaktadır. Önce oral lezyonlar daha sonra cilt lezyonları ve birkaç ay içerisinde de nörolojik bulguların gerilemesi beklenmektedir.

b. B6 Vitamini Toksisitesi

Yüksek doz B6 vitamini kullanımı duyusal periferal nöropatiye ve epidermolizis büllozaya benzeyen subepidermal veziküler dermatoza sebep olabilmektedir.

9. B9 VİTAMİNİ (FOLİK ASİT)

B9 vitamini yani diğer ismiyle folik asit; 2-amino, 4-hidroksi, 6-metilpteridinden oluşan pteridin halkasına PABA ile birlikte bir veya birden fazla sayıda glutamik asidin eklenmesiyle oluşan suda çözünen bir vitamindir. Metil, metilen, metenil, formil, formimino gibi tek karbonlu birimlerin taşınmasında görevli olan tetrahidrofolat folik asidin koenzim şeklidir. Metotreksat kullanımı olan hastalarda metotreksatın yan etkilerini önlemek için hastalara folik asit takviyesi önerilmektedir. Psoriasiste bir folik asit türevi olan folinat kalsiyum ve topikal Vitamin B12 de tedaviye katkı sağlamaktadır.

a. B9 Vitamini Eksikliği

Folik asit eksikliğinin en sık sebebi diyetle yetersiz alımdır. Folat eksikliğinin nedenleri Tablo 4’te gösterilmiştir. Folik asit eksikliği nöral tüp defektleri ile ilişkilendirilmiştir. Bu yüzden gebelikten önce ve gebelik sırasında hastalara normal beslenmeye ek olarak 400 µg/gün folik asit önerilmektedir. Folik asit eksikliğinin temel belirtisi makrositer megaloblastik anemi ile seyreden hematolojik bulgudur. Sadece folik asit eksikliğinde nörolojik bulgular beklenmez. Ancak psikiyatrik bulgular görülebilmektedir.

TABLO 4: FOLİK ASİT EKSİKLİĞİNİN SEBEPLERİ

FOLİK ASİT EKSİKLİĞİNİN SEBEPLERİ	
DİYET	Yetersiz folik asit alımı, alkolizm, keçi sütü diyeti
MALABSORPSİYON	Çölyak, total gastrektomi, kronik ishal, skleroderma, amiloidoz
FOLİK ASİT TÜKETİMİNİN ARTMASI	Gebelik, emzirme, kronik hemoliz, prematürite, lösemi, lenfoma, miyelom, psoriasis, tüberküloz, Crohn hastalığı, diyaliz
İLAÇLAR	Dihidrofolat redüktaz inhibisyonu: Trimetoprim-sülfometaksazol, metotreksat, pemetreksat, primetamin, Diğer mekanizmalar ile: Fenitoin, primidon, barbitüratlar, oral kontraseptifler

Folik asit eksikliği özellikle yaşlı hastalarda hiperhomosisteinemiye sebep olabilmektedir. Bu durum hipertansiyon, ateroskleroz ve tromboz için risk oluşturmaktadır. Yüksek homosistein düzeyleri sistemik lupus eritematozus, psoriasis, romatoid artrit hastalarında sık görülebilmektedir. Folik asit eksikliğinin cilt bulgularında glossit, anguler keilit, mukozal ve perirektal ülserler, palmar hiperpigmentasyon ve perineal seboreik dermatit bulunmaktadır.

Folik asit eksikliğinin tanısında serum veya eritrosit içi folik asit konsantrasyonu ölçülebilmektedir. Eritrosit içi konsantrasyonu daha güvenilirdir ve normal değeri >140 ng/mL'dir. Serum folik asit normal değeri >3 ng /mL'dir.

Tedavide öncelikle vitamin B12 eksikliğinin de hastalığa eşlik edip etmediği dışlanmaktadır. Çünkü B12 vitamini eksikliği de hastalığa eşlik ediyorsa, tedavi edilmediği takdirde hastalardaki nörolojik semptomlarda ilerleme olacaktır. Folik asit eksikliği olan hastalara 1-5 mg/gün oral folik asit önerilmektedir.

10. B12 VİTAMİNİ (KOBALAMİN)

B12 vitamini, kobalaminler olarak adlandırılan bir grup madde için kullanılan suda çözünen bir vitamindir. B12 vitamini sadece hayvansal gıdalarda bulunmaktadır. B12 vitaminin emiliminde midedeki hidroklorik asit ve pepsin, B12 vitaminini diğer moleküllerden ayırmaktadır. Açığa çıkan B12 vitamini tükürük bezlerinden salgılanan R faktör veya diğer ismiyle haptokorrine midede bağlanmaktadır. Daha sonra duodenumda pankreatik enzimlerle haptokorrinden ayrılan B12 vitamini gastrik mukozadaki parietal hücreler tarafından salgılanan intrensek faktör ile bağlanmaktadır. İntrensek faktör terminal ileumdaki cubilin reseptörleri aracılığı ile B12 vitaminin emiliminde görev almaktadır. Vitamin B12 terminal ileumdan emildikten sonra transkobalamin II ile kanda taşınır ve dokulara dağılmaktadır. B12 vitamini vücudumuzda pürin ve pirimidin sentezinde görev almakta olup hematolojik sistem ve nörolojik sistem ile yakından ilişkilidir.

a. B12 Vitamini Eksikliği

B12 vitamini eksikliğinin en sık sebebi pernisiyöz anemidir. Tablo 5'te B12 vitamini eksikliğinin sebepleri özetlenmiştir. B12 vitamini eksikliğinde Hunter dili olarak adlandırılan ağrılı, kırmızı bir dilde filiform papillaların atrofisiyle karakterize atrofik glossit görülebilmektedir. Anguler keilit ve ciltte Addison hastalığına benzeyen hiperpigmentasyon görülebilmektedir. Bu hiperpigmentasyondan en sık etkilenen bölgeler palmar yüz, fleksüral bölgeler, oral kavite ve basınca maruz kalan bölgelerdir. Tırnaklarda lineer çizgilenmeler ve saçta poliozis de görülebilmektedir.

Hastalarda megaloblastik makrositer anemi gelişebilmektedir. İnefektif hematopoeze bağlı subikter gözlemlenebilmektedir. Hastalarda nörolojik belirtiler gelişebilmektedir. Vibrasyon, pozisyon hissi

kaybı, dengesizlik, bilateral periferik nöropati ve fizik muayenede Romberg testi pozitifliği spinal kordun posterior piramidal kolonlarındaki miyelin kaybı neticesinde gözlemlenebilmektedir. Paresteziler, optik atrofi ve demans hastalarda gelişebilen diğer nörolojik bulgulardır. B12 Vitamini eksikliğinde anemiye ilave olarak trombositopeni ve lökopeni de gelişebilmektedir. Yani pansitopeni tablosu da oluşabilmektedir. B12 vitamini eksikliğinde hiperhomosisteinemiye bağlı olarak ateroskleroz ve tromboza yatkınlık artarken hastalarda gelişebilen trombositopeni ve lökopeniye bağlı olarak da enfeksiyonlara ve peteşilerin oluşmasına yatkınlık artmaktadır. Dolayısıyla B12 vitamini eksikliği hastalarda hem tromboza hem de kanamaya sebep olabilmektedir.

Tablo 5: B12 VİTAMİNİ EKSİKLİĞİNİN SEBEPLERİ

B12 VİTAMİNİ EKSİKLİĞİNİN SEBEPLERİ	
DİYET	Vejeteryan diyet
GASTRİK SEBEPLER	Pernisiyöz anemi, total gastrektomi, subtotal gastrektomi, gastrik by pass cerrahisi, konjenital intrensek faktör eksikliği, atrofik gastrit
İNTESTİNAL SEBEPLER	Kronik pankreatit, Zollinger Ellison sendromu, Diphyllobothrium latum enfeksiyonu, kör barsak sendromu, divertikülozis, crohn, ileal rezeksiyon, çölyak, radyoterapi, tüberküloz, Imerslund Grasbeck sendromu, Transkobalamin 2 eksikliği
İLAÇLAR	Proton pompa inhibitörleri, H2 reseptör blokerleri, kolşisin, metformin, pemetreksat, alkol, neomisin, kolestiramin, nitröz oksit

B12 vitamini eksikliğinin tanısında serum kobalamin düzeyleri ölçülebilmektedir. Kan seviyesi <200 pg/mL kesin, 200-300 pg/mL ise sınırda düşük B12 vitamini ifade etmektedir. Tam kan sayımında MCV > 100 olması, pansitopeni; biyokimyada LDH ve indirekt bilirubin yüksekliği; periferik yaymada nötrofillerde hipersegmentasyon, Howell Jolly cisimcikleri tanı koymaya yardımcıdır.

Tedavide oral veya parenteral vitamin B12 takviyesi hastalara önerilmelidir.

11. C VİTAMİNİ (ASKORBİK ASİT)

Askorbik asit olarak da bilinen C vitamini güçlü bir antioksidan ve indirgeyici olup suda çözünen bir vitamindir. Askorbik asit demir ve bakır içeren hidroksilasyon reaksiyonlarında, epinefrin ve norepinefrinin sentezinde, prokollajenin posttranslasyonel modifikasyonunda, yağ asidi transportunda ve prostoglandin sentezinde görevlidir. Kemik dokusunun gelişmesi, yara iyileşmesi ve bağ dokusunun sağlanmasında askorbik asit gereklidir. C Vitamini ciltte yaşlanma karşıtı etkilere de sahiptir.

C vitamini dermatolojide bazı hastalıklarda terapötik amaçlı olarak kullanılmaktadır. Bunlar arasında akne, sivilce izleri, pigmente purpurik dermatoz, alerjik kontakt dermatit, psoriasis ve vitiligo yer almaktadır. Ayrıca postherpetik nevraljinin gelişmesini önlemede de etkilidir.

a. C Vitamini Eksikliği

C vitamini eksikliğinde oluşan tabloya skorbüt denmektedir. Skorbütün en yaygın nedeni diyetle yetersiz alınmış C vitaminidir. Alkol bağımlılığı, hemodiyaliz, periton diyalizi, yoksulluk, kanser hastaları, ülseratif kolit, Whipple hastalığı, parenteral beslenme C vitamini eksikliğine sebep olabilen durumlar arasındadır. Oral kontraseptifler, tetrasiklinler, aspirin, steroidler C vitamini eksikliğine sebep olabilecek ilaçlar arasında yer almaktadırlar. Skorbütte erken bulgular genellikle

ciltte ortaya çıkmaktadır. Skorbütün karakteristik 4 H bulgusu vardır. Bunlar: Hipekeratotik kıl folikülleri, hemorajik bulgular, hematolojik anomaliler ve hipokondriyazistir. Hastalardaki karakteristik cilt bulgusu perifoliküler peteşi ve purpuralardır ve sıklıkla alt ekstremitede meydana gelmektedir. Özellikle kolların posterolateral bölgesinde keratozis pilarise benzeyen kıl foliküllerinin büyümesi skorbütün en erken bulgularındandır. Hastalık ilerlediğinde foliküller kırımızı ve kanamalı hale gelmektedirler. Hastalarda alt ekstremitelerde ağrı ve ekimoz ile ilişkili ödem meydana gelebilmektedir. Ekimozlar intramüsküler ve subkutanöz kanamalardan kaynaklanabilmektedir. Hastalarda subperiostal kanamalar meydana gelebilmekte ve kemik ağrıları oluşabilmektedir. Kol ön yüzü, karın ve uyluğun arka kısmında foliküllerin keratotik tıkaçlarla tıkanıp kıl şaftlarının kıvrılması mantar kıvrımlı saçlar olarak adlandırılan ve skorbüte özgü olan bulgular arasındadır. Hastalarda subungual kanamalar da görülebilmektedir. Skorbüt hastalarında ağız tutulumu da sık olabilmektedir. Dişlerin gevşemesi, gingival kanamalar ve kötü ağız kokusu skorbüt hastalarında gözlemlenebilmektedir. Hastalarda normositik anemi gelişebilmektedir. Epistaksis, intrakraniyal kanama, intraartiküler kanama, hematüri ve subkonjonktival kanamalar da skorbüt hastalarında gözlemlenebilmektedir. Yara iyileşmesinde gecikme de skorbüt hastalığında gözlemlenmektedir. Kilo kaybı, hipokondriyazis, yorgunluk hastalarda gelişebilen semptomlar arasındadır.

C Vitamini eksikliği atopik dermatit ve porfiria kutane tarda hastalığının ağırlaşmasına sebep olabilmektedir.

Hastalığın tanısı klinik bulgulara dayanmaktadır. Tanıya yardımcı olarak lökosit askorbat düzeylerine bakılabilmektedir. < 75 mg/mL C vitamini eksikliğini göstermektedir.

Tedavide hastalara 100-300 mg askorbik asit önerilmektedir.

12. H VİTAMİNİ (B 7 VİTAMİNİ, BİOTİN)

H Vitamini veya B7 Vitamini yani klinikte daha sık kullanılan ismiyle biotin, imidazol ve tetrahidrotiofen halkalarından oluşan ve suda çözünen bir vitamindir. Biotin; vücudumuzda glukoneogenez, yağ asidi sentezi ve aminoasit katabolizmasında rol oynayan karboksilaz enzimleri olan propiyonik KoA karboksilaz, pirüvat karboksilaz, 3-metilkrotonil KoA karboksilaz ve asetil KoA karboksilaz enzimlerinin koenzimi olarak ve aktiflenmiş karbondioksit taşıyıcısı olarak görev almaktadır. Holokarboksilaz sentetaz enzimi, biotini karboksilaz enzimlerinin apoproteinine bağlarken biotidinaz enzimi ise bu proteinlerden ve barsaktaki diyet proteinlerinden biotinin ayrılmasını sağlamaktadır. Besinlerde yaygın olarak bulunan biotin barsağımızdaki bakteriler tarafından da sentezlenebilmektedir. Çiğ yumurtanın beyazında bulunan avidin proteini biotinin barsaklardan emilimini engellemektedir, ancak çiğ yumurta tüketimi ile biotin eksikliğinin oluşabilmesi için günde 20 adet çiğ yumurta tüketilmesi gerekmektedir.

Oral biotin kullanımı kırılgan tırnak sıklığını azaltmaktadır.

Günde 300 mg biotin takviyesi multipl skleroz ilişkili bazı durumları düzeltebilmektedir.

Atopik dermatite biotin eksikliği eşlik eden hastalarda oral biotin kullanımı hastalardaki kaşıntıyı ve cilt kuruluğunu azaltmaktadır.

Ötiroid hastalarda biotin takviyesi Graves hastalığına neden olabilmektedir.

a. H Vitamini Eksikliği

Biotin eksikliğine yol açan durumlar arasında Biotidinaz enzim eksikliği ve holokarboksilaz enzim eksikliği neticesinde oluşan otozomal resesif kalıtılan multipl karboksilaz eksikliği, biotin açısından eksik parenteral beslenme ve kısa barsak sendromu bulunmaktadır. Barsak bakterilerinin ölümü ile neticelenen ve biotin üretimini bozan antibiyotiklerin kullanılması, fenitoin, valporik asit, karbamazepin ve pirimidon gibi biotin katabolizmasını arttırabilen antiepileptik ilaçlar da biotin eksikliğine neden olabilmektedir. Biotin eksikliği bulunan hastalarda başlıca semptom ve bulgular deri ve nörolojik sistem ile ilişkilidir. Biotidinaz eksikliği ve holokarboksilaz enzim eksikliğinde

bulguların başlangıcı doğumun ilk haftası ile 2 yaş arasında olabilmektedir. Enzim eksikliği dışı sebeplerle oluşan biotin eksikliğinde ise bulgular sebebin başlangıcından 3 ile 6 ay arasında ortaya çıkabilmektedir. Hastalarda kalıtsal çinko eksikliği ile karakterize olan akrodermatitis enteropatika ve esansiyel yağ asidi eksikliğinde görülebilen bir dermatit tablosu oluşabilmektedir. Bu tablo periorifisyal bölgelerde, burun çevresi, göz çevresi, kasıklar ve perianal bölgeyi de etkileyebilen eritemli, erozyonlu, krutlanma gösterebilen bir dermatit ile karakterizedir ve lezyonların üzerinde kandida enfeksiyonu bulunabilmektedir. Hastalarda erken dönemde saçta, kaşta ve kirpiklerde eritemli ve krutlu dermatit görülebilmektedir. İleri dönemde hastalarda kaş ve kirpik dökülmesiyle seyreden alopesi oluşabilmektedir. Trikoreksis nodoza, glossit, blefarokeratokonjonktivit de eşlik edebilmektedir. Hastalarda ayrıca nörolojik bulgular da görülmektedir. Gelişme geriliği, beslenme güçlüğü, solunum güçlüğü, letarji, ataksi, hipotoni, işitme kaybı, miyoklonik konvülziyonlar, optik atrofi ve koma hastalarda gelişebilen nörolojik bulgular arasındadır. Yetişkinlerde halüsinasyonlar, depresyon ve ekstremitelerde parestezi de görülebilmektedir.

Hastalarda laktik asit ve amonyak seviyeleri yüksek bulunmaktadır. Ketoasidoz ve organik asidüri gözlemlenmektedir. Hastalarda tanı koymak için idrar organik asit düzeyleri, karnitin ve enzim çalışmaları ve serumdaki aminoasitlere bakılabilmektedir.

Tedavide hastalara biotin takviyesi önerilmektedir. Genellikle 10 mg/gün biotin önerilmek ile birlikte holokarboksilaz eksikliğinde 10-40 mg/gün, biotidinaz eksikliğinde 5-10 mg/gün biotin hastalara önerilmektedir.

Kaynaklar

1. Roche FC, Harris-Tryon TA. Illuminating the Role of Vitamin A in Skin Innate Immunity and the Skin Microbiome: A Narrative Review. *Nutrients*. 2021;13(2):302. Published 2021 Jan 21. doi:10. 3390/nu13020302
2. Temel Dermatoloji. Gürel MS, Aksu AEK, Durdu M, Erdemir VAT, Karadağ AS. 2022; 1096-1126
3. Kechichian E, Ezzedine K. Vitamin D and the Skin: An Update for Dermatologists. *Am J Clin Dermatol*. 2018;19(2):223-235. doi:10. 1007/s40257-017-0323-8
4. Thiele JJ, Ekanayake-Mudiyanselage S. Vitamin E in human skin: organ-specific physiology and considerations for its use in dermatology. *Mol Aspects Med*. 2007;28(5-6):646-667. doi:10. 1016/j. mam. 2007. 06. 001
5. Huang ZR, Lin YK, Fang JY. Biological and pharmacological activities of squalene and related compounds: potential uses in cosmetic dermatology. *Molecules*. 2009;14(1):540-554. Published 2009 Jan 23. doi:10. 3390/molecules14010540
6. Pazyar N, Houshmand G, Yaghoobi R, Hemmati AA, Zeineli Z, Ghorbanzadeh B. Wound healing effects of topical Vitamin K: A randomized controlled trial. *Indian J Pharmacol*. 2019;51(2):88-92. doi:10. 4103/ijp. IJP_183_18
7. Hodgkinson LM, Shah A, Bae GH, Novoa R, Kwong BY. Shoshin beriberi in a patient with oral and cutaneous graft-versus-host disease. *JAAD Case Rep*. 2020;6(5):420-421. Published 2020 Apr 29. doi:10. 1016/j. jdcr. 2020. 02. 031
8. Xiao H, Jin L, Zhu W, Li F. Chronic diarrhea and pruritic rash related to pellegra after pancreaticoduodenectomy. *Nutr Clin Pract*. 2022;37(1):224-225. doi:10. 1002/ncp. 10818
9. Cosmetic Ingredient Review Expert Panel. Final report of the safety assessment of niacinamide and niacin. *Int J Toxicol*. 2005;24 Suppl 5:1-31. doi:10. 1080/10915810500434183
10. Li R, Yu K, Wang Q, Wang L, Mao J, Qian J. Pellagra Secondary to Medication and Alcoholism: A Case Report and Review of the Literature. *Nutr Clin Pract*. 2016;31(6):785-789. doi:10.

1177/0884533616660991

11. Ahmad I, Mirza T, Qadeer K, Nazim U, Vaid FH. Vitamin B6: deficiency diseases and methods of analysis. *Pak J Pharm Sci*. 2013;26(5):1057-1069.

12. Gopinath S, Sutaria N, Bordeaux ZA, et al. Reduced serum pyridoxine and 25-hydroxyvitamin D levels in adults with chronic pruritic dermatoses [published online ahead of print, 2022 May 10]. *Arch Dermatol Res*. 2022;10. 1007/s00403-022-02357-9. doi:10. 1007/s00403-022-02357-9

13. Gisondi P, Fantuzzi F, Malerba M, Girolomoni G. Folic acid in general medicine and dermatology. *J Dermatolog Treat*. 2007;18(3):138-146. doi:10. 1080/09546630701247930

14. Lin X, Meng X, Song Z. Homocysteine and psoriasis. *Biosci Rep*. 2019;39(11):BSR20190867. doi:10. 1042/BSR20190867

15. Brescoll J, Daveluy S. A review of vitamin B12 in dermatology. *Am J Clin Dermatol*. 2015;16(1):27-33. doi:10. 1007/s40257-014-0107-3

16. Rattanawiwatpong P, Wanitphakdeedecha R, Bumrungpert A, Maiprasert M. Anti-aging and brightening effects of a topical treatment containing vitamin C, vitamin E, and raspberry leaf cell culture extract: A split-face, randomized controlled trial. *J Cosmet Dermatol*. 2020;19(3):671-676. doi:10. 1111/jocd. 13305

17. Wang K, Jiang H, Li W, Qiang M, Dong T, Li H. Role of Vitamin C in Skin Diseases. *Front Physiol*. 2018;9:819. Published 2018 Jul 4. doi:10. 3389/fphys. 2018. 00819

18. Lipner SR, Scher RK. Biotin for the treatment of nail disease: what is the evidence?. *J Dermatolog Treat*. 2018;29(4):411-414. doi:10. 1080/09546634. 2017. 1395799

19. Lipner SR. Rethinking biotin therapy for hair, nail, and skin disorders. *J Am Acad Dermatol*. 2018;78(6):1236-1238. doi:10. 1016/j. jaad. 2018. 02. 018

20. Tıbbi Biyokimya. Gürdöl F. 2015; 494-505

21. Andrew's Disease of the Skin Clinical Dermatology 13th edition. James WD, Elston DM, Treat JR, Rosenbach MA, Neuhaus IM. 2019; 475-481

22. Fitzpatrick's Dermatology 9th edition. Kang S, Amagai M, Bruckner AL, Enk AH, Margolis DJ, McMichael AJ, Orriginer JS. 2019; 2204-2221

TÜRK TABİPLERİ BİRLİĞİ

BURSA TABİP ODASI

BÖLÜM 14

MAKROFAJ, DENDRİTİK HÜCRE VE MAST HÜCRE HASTALIKLARI

1. **Non-enfeksiyöz Granulomatöz hastalıklar** (Sarkoidoz, Granuloma annulare, Nekrobiyozis lipoidika, Yabancı cisim granuloması)
2. **Langerhans Hücreli Histiositozis**
3. **Mastositozlar**

TÜRK TABİPLERİ BİRLİĞİ

BURSA TABİP ODASI

NON ENFEKSİYÖZ GRANÜLOMATÖZ HASTALIKLAR

Doç. Dr. Bahar SEVİMLİ DİKİCİER[1]

Dr. Öğr. Üyesi Rabia ÖZTAŞ KARA[2]

GİRİŞ: Non-enfeksiyöz granülomatöz dermatozlar, nadir görülen ve bazı ortak özellikleri bulunan bir grup hastalığı tanımlamaktadır. Sıklıkla nedeni bilinmeyen, ortak histolojik yapı olarak çoğunluğunu histiyositlerin oluşturduğu kutanöz granülomatöz infiltrasyon ile kendini gösteren hastalıklardır. Çoğunda kutanöz tutulum ile beraber sistemik tutulum da mevcuttur.

SARKOİDOZ

1. **Tanım:** Sarkoidoz, etyolojisi tam olarak aydınlatılamayan, etkilenen bölgelerde non-kazeifiye inflamasyonla karakterize ve en sık akciğer tutulumu ile seyreden multisistemik bir hastalıktır.

2. **Epidemiyoloji:** Sarkoidoz sıklığı coğrafi konum, ırk ve cinsiyete göre değişir. Yıllık insidansı 100,000'de 0,1-109 aralığında değişen oranlarda bildirilmekte olup ülkemizde 100. 000'de 4'dür. İnsidans kadınlarda erkeklerden daha yüksektir. Hastalığın görülme sıklığı 25-35 yaşlarında ve 45-65 yaşlarında artar.

   Sarkoidozun fenotipik özellikleri ırk ve etnik farklılıklara göre değişmektedir. Beyazlar ile karşılaştırıldığında, Afrika kökenli Amerikalılar daha şiddetli ve hızlı ilerleyen bir hastalık seyri gösterirler. Akciğer dışı organ tutulumu ve lupus pernio, plak, nodül ve tırnak distrofisi gibi kronik deri lezyonları, Afrika kökenli Amerikalılarda beyazlara göre daha sıktır. Göz ve kardiyak tutulumunun yüksek oranda Japonlarda izlendiği bildirilmektedir. İskandinavlar diğer etnik gruplardan daha sık oranda eritema nodozum ile başvurmaktadır. Kış ve ilkbahar mevsiminde daha fazla sayıda yeni başlayan sarkoidoz hastası bildirilmiştir.

3. **Etyopatogenez**

   İmmün mekanizmalar: Sarkoidoz, hücre aracılı bağışıklık sisteminin hiperaktivitesi ile karakterize multisistemik granülomatöz bir hastalıktır. Genetik yatkınlığı olan hastalar, makrofajların ve T hücrelerinin aktivasyonuna ve ardından granülom oluşumuna yol açan tetikleyici bir antijene maruz kalır. Epiteloid granülomların oluşumunu başlatan MHC sınıf II moleküllerini taşıyan monositlerin antijen sunumunu takiben, spesifik olarak, Th1 tipi CD4+ T yardımcı hücrelerinin up-regülasyonu gerçekleşir. Makrofajlar ve bazı CD8+T hücreleri tarafından tümör nekroz faktörü alfa (TNF-α) salınımının yanı sıra interlökin (IL)-2, IL-12, IL-18 ve interferon (IFN)-γ dahil Th1 sitokinlerinin artan üretimi, kalıcı Th1 aktivitesine ve kalıcı IFN-γ yükselmesine yol açar. Ayrıca B hücresi uyarımı ve hipergamaglobulinemi ile birlikte makrofaj birikimi vardır. TNF-α ve GM-CSF, aktif makrofajların granülom içinde birikimini sağlar. Aktif T yardımcı hücreleri tarafından üretilen monosit kemotaktik faktör (MCF), monositleri dolaşımdan periferik dokulara çeker. Granülom oluşturan T lenfositlerinin ve monositlerin periferik dokulara çekilmesi, lenfopeniye ve sarkoidozun ilk aşamalarında belirgin olan anerjiye yol açabilir.

   Tetikleyiciler: Sorumlu antijen olarak infeksiyöz ajanlar (mikobakteriler, streptokok türleri, Propionibacterium acnes, HHV8, HCV, HIV, vb) ve çevresel inorganik maddeler (berilyum, zirkonyum, nikel, krom, talk, titanyum, vb) suçlanmaktadır. Ayrıca sağlık çalışanları, itfaiyeciler ve bazı askeri personelde görülmesi sebebiyle mesleksel ilişkiler kurulmuştur. IFN, TNF inhibitörleri, immün kontrol noktası inhibitörleri (örn. ipilimumab, nivolumab) ve hedeflenen kinaz inhibitörleri

1. Sakarya Üniversitesi, Tıp Fakültesi, Deri ve Zührevi Hastalıklar Kliniği, Sakarya
2. Sakarya Üniversitesi, Tıp Fakültesi, Deri ve Zührevi Hastalıklar Kliniği, Sakarya

lenf düğümlerinde ve deride sekonder sarkoidal reaksiyonlar geliştirebilir.

Genetik: Sarkoidoz poligenik bir hastalıktır. Genetik araştırmalarda, Avrupalı olgularda HLA-1, HLA-B8 ve HLA-DR3 ile, akciğere sınırlı olgularda HLA-B27 arasında ilişki saptanmıştır.

4. Klinik özellikler

Sistemik sarkoidozlu hastaların %20 ila %35'i değişik formlarda deri tutulumu gösterir. Deri lezyonları hastalığın herhangi bir döneminde ortaya çıkabileceği gibi genellikle başlangıcından itibaren bulunur. Kutanöz sarkoidoz en yaygın olarak kırmızı-kahverengi veya menekşe renginde papüller ve plaklar şeklinde ortaya çıksa da, cilt belirtileri değişkendir; bu nedenle bu hastalık dermatolojide "büyük taklitçi" lerden kabul edilir.

Lezyonlar oldukça simetriktir ve burnu ve yüzün perioküler ve perioral bölgelerini, ardından boyun, üst gövde ve ekstremiteleri tutar. Daha önce yaralanan bölgelerde tutulum, karakteristik bir bulgudur. Lezyonlar; hipopigmente, iktiyoziform, mikropapüler, psoriasiform ve ülseratif görünümde olabilir ve sikatris bırakarak iyileşebilirler.

Diaskopide lezyonlar "elma jölesi" görünümündedir; hafif koyu deri tiplerinde bu bulgu daha kolay anlaşılır. Bazı plaklar, belirgin telenjiektaziler (anjiolupoidsarkoidoz) içerebilir.

Dermoskopik özellikler arasında küçük yarı saydam sarı-turuncu globüller, lineer damarlar ve merkezi skar benzeri alanlar yer alır.

Dermatologlarla ilgili diğer sarkoidoz varyantları arasında Löfgren sendromu, Darier-Roussy hastalığı ve Lupus pernio bulunur.

Löfgren sendromlu hastalar akut olarak ateş, artrit, bilateral hiler adenopati ve eritema nodozum ile kendini gösterir. Genellikle destekleyici önlemler ve bazen sistemik kortikosteroidler gerektirirler ve 1-2 yılda kendiliğinden düzelirler.

Darier-Roussy sarkoidozu olan hastalar, epidermal değişiklikler olmadan ağrısız, sert, deri altı nodüller veya plaklarla başvururlar. Bu varyant, pannikülit ile sınırlı sarkoidozu temsil eder ve sıklıkla sistemik sarkoidoz ile ilişkilidir.

Heerfordt sendromu; daha çok kadınlarda ve 20-40 yaşlarında görülen; üveit, fasiyal paralizi, ateş ve parotis bezi şişmesiyle kendini gösteren bir sarkoidoz varyantıdır. Santral sinir sistemi tutulumu da bu tabloda oldukça sıktır.

Lupus pernio sarkoidozun en karakteristik deri lezyonudur. Burun, kulak, yanak ve dudaklarda kahverengi-mor renkte endüre papül, plak veya nodüler fibrotik lezyonlar şeklindedir. Lupus pernio üst solunum yolları (burun, oral mukoza, larinks, farinks, tükrük bezleri, tonsil ve dil) tutulumu, pulmoner parankimal tutulum ve fibrozis, kronik üveit ve kemik kistleri ile ilişkili olup kronik hastalık habercisi olarak kabul edilmektedir.

Sarkoidozun en sık görülen nonspesifik deri lezyonları içerisinde eriteman odozum yer alır. Eritema nodozum, genellikle kendiliğinden düzelen ve tipik olarak sistemik kortikosteroid tedavisi gerektirmeyen subakut, geçici sarkoidoz ile ilişkilidir. Genel olarak, ek deri bulguları yoktur.

Daha nadir görülen non-spesifik deri lezyonları; edinsel iktiyoz, eritema multiforme, eritrodermi, pruritus, kalsifikasyonlar ve Sweet sendromudur.

Sarkoidozda çomak parmak, subungual hiperkeratoz ve onikoliz gibi tırnak değişiklikleri görülebilir. Oral sarkoidoz yumuşak mukozayı, diş eti dokusunu, dili, sert damağı ve büyük tükürük bezlerini etkileyebilir.

Sarkoidozun sistemik belirtileri de değişkendir. Akciğerin granülomatoz infiltrasyonu hastaların yaklaşık %90'ındagörülür. Pulmonersarkoidozun son aşaması, akciğer parankiminin "bal peteği" görünümü ile fibrozisidir. Genellikle asemptomatik olan hiler ve/veya paratrakeallenfadenopati

hastaların %90'ında görülür.

Çocukluk çağı sarkoidozu nadirdir ve genellikle yapısal semptomlarla birlikte bir artrit, üveit ve cilt lezyonları üçlüsü ile kendini gösterir. Periferik lenfadenopati sıklıkla bulunur, ancak pulmoner tutulum erişkinlere göre daha az görülür. Bir çocukta sarkoidoz düşünülüyorsa, Blau sendromunu dışlamak önemlidir.

5. Histopatoloji

Sarkoidozdaki klasik histopatolojik bulgu, etrafını lenfosit, makrofaj ve fibroblastların sardığı, ortada epiteloidhistiyosit ve nadiren Langhans tipi dev hücrelerin bulunduğu kazeifikasyon nekrozu olmayan. Tipik olarak granülomanın çevresindeki lenfosit ve inflamatuar hücre sayısı azdır ("çıplak tüberküller").

Merkezi kazeifikasyon genellikle yoktur, çok çekirdekli histiyositler ("dev hücreler") genellikle Langhans tipindedir ve genellikle eski lezyonlarda bulunur ve Schaumann cisimciklerini (yuvarlak lamine bazofilikinklüzyonlar) ve asteroit cisimciklerini (eozinofilikstellatinklüzyonlar) içerir. Asteroit cisimleri yutulmuş kollajeni temsil ederken, Schaumann cisimleri muhtemelen dejenere olan lizozomları temsil eder. Özellikle, sarkoidoz biyopsilerinin %20'ye kadarı polarize olabilen materyal içerir; bu nedenle varlığı tanıyı dışlamaz.

Bu histopatolojik bulgular sarkoidoz için spesifik değildir. Tüberküloz, atipik mikobakteri enfeksiyonları, fungal enfeksiyonlar, yabancı cisim reaksiyonları ve romatoid nodüller histopatolojik ayırıcı tanıda göz önünde bulundurulmalıdır.

6. Tanı-Ayırıcı Tanı:

Sarkoidoz hem klinik hem de histolojik olarak bir dışlama tanısıdır. Tanıyı koymak için, destekleyici bir klinik öykü ile en az bir organ sisteminde kazeifiye olmayan granülomların histolojik varlığı eşlik etmelidir.

Serolojik olarak, hastaların yaklaşık %30'unda yüksek antinükleer antikor titreleri görülür. Serum anjiyotensin dönüştürücü enzim (ACE) seviyesi hastaların yaklaşık %60'ında yükselir; %10'luk bir yanlış pozitif insidansa sahiptir, bu da onu tanı koymaktan çok hastalığın ilerlemesini izlemek için daha yararlı bir test haline getirir. ACE seviyesinin normalin üst sınırının 2-3 katından fazla olması sarkoidozu düşündürür.

Deri belirtileri olan olgularda, sistemik tutulum açısından özellikle akciğerler, göz, karaciğer ve kalp değerlendirilmelidir. Akciğerler değerlendirilirken, akciğer radyografisinde hiler ve/veya paratrakeal lenf nodları, parankim değişikliği olsun olmasın sarkoidoz tanısını destekler. Bronkoskopik muayene ile transbronşiyal lenf nodu biyopsisi ve bronkoalveoler lavaj (BAL) yapılabilir. BAL'da CD4/CD8 oranının 3. 5'un üzerinde olması sarkoidozu destekler. BT atipik klinik ve radyolojik bulgular varsa, malignite ve komplikasyondan şüpheleniliyorsa yapılabilir. Akciğer fonksiyon testleri ile vital kapasite, rezidüel volüm ve total akciğer kapasitesindeki azalma gösterilebilir. Gallium-67 tarama sintigrafisi tanıda zorlanılan olgularda uygulanabilir.

Hastaların şikayeti olmasa bile biyomikroskopla göz muayenesi, karaciğer tutulumu açısından karaciğer fonksiyon testleri, kardiyak tutulum açısından ise elektrokardiyografi, Holter izlemi ve Doppler eko-kardiyografi yapılmalıdır.

Sarkoidalhistiyositlerdekikalsitriol sentezindeki artış nedeniyle kalsiyum metabolizmasında değişim olmaktadır. Hiperkalsemi, hiperkalsiüri ve nefrolitiyazissarkoidoz olgularında görülebilen bulgulardır. Hemogramda anemi, lenfopeni, lökopeni, eozinofili ve sedimentasyon yüksekliği görülebilir.

Klinik ayırıcı tanı klinik lezyonların tipine bağlıdır ve papüller, nodüller ve plaklar klinik olarak nonspesifik olabilir, biyopsi yapılmasını gerektirir ve ardından ayırıcı tanı histopatolojik bulgulara dayanır.

Makülopapüler lezyonlar; ksantelazma, akne, granülomatözrozasea, trikoepitelyoma, sifiliz, polimorf ışık erüpsiyonu, lupuseritematozus, sebase adenom, liken planus, siringoma, granuloma annulare, lupus miliaris disseminatus fasiei ve granülomatöz periorifisyal dermatit, lokalize yabancı cisim reaksiyonu, tatuajın indüklediği granülomatöz reaksiyon ile ayırıcı tanıya girer.

Plaklar; lupus vulgaris, nekrobiyozis lipoidika, morfea, lepra, layşmanyazis, liken planus, numuler ekzema, kutanöz T ve B hücreli lenfoma, Kaposi sarkoma, sekonder sifiliz ve eritema giratum repens ile benzerlik gösterebilir. Anüler ve serpijinöz plaklar; granuloma annulare, aktinik granüloma, anülerelastolitik dev hücreli granüloma ve malignitelerden ayırt edilmelidir. Nodüler lezyonlarda; tüberküloz, derin mantar enfeksiyonları, kutane metastatik lezyonlar, melanom, epidermoid kist, lipom, romatoid nodüller ve eritema induratum akılda tutulmalıdır. İnfiltratif sikatrisyel sarkoidoz klinik olarak keloidden ayırt edilemeyebilir.

Sarkoidozun en karakteristik deri lezyonu olan lupus pernio yerleşim yerine göre değişik hastalıklarla ayırıcı tanıya girer. Buruna lokalize olduğunda; lupus eritematozus, benign ve malign lenfositik infiltrat ve rinofima, kulak lobuna yerleştiğinde lepra akılda tutulmalıdır. Nadir görülen mutilan lupus pernio ise malign pleomorfik lenfoma, Wegener granülomatozu ve tersiyer sifilizden ayırt edilmelidir.

Saçlı deri sarkoidozu; alopesi areata ve seboreik dermatiti andıran eritemli, hafif skuamlı skarsız alopesik plaklar şeklinde görülebileceği gibi, lupus eritematozus , liken planopilaris, psödopelad ve alopesi neoplastikadan ayrımı zor yapılan sikatriksli progressif alopesi şeklinde de görülebilir.

Hipopigmente maküllerin ayırıcı tanısında; postinflamatuar hipopigmentasyon, pitriyazis alba, pitriyazis likenoides kronika, mikozis fungoides, pitriyazisversikolor, layşmanyazis, sifiliz, lepra, vitiligo ve idiyopatik gutta thipomelanozis düşünülmelidir. Ayrıca sarkoidozda nadir de olsa ülser, iktiyozis, eritroderma, psoriasis ve morfea benzeri lezyonlar, alt ekstremitelerde ödem olabileceği unutulmamalıdır.

Histolojik ayırıcı tanı geniştir ve granülomatöz inflamasyona yol açan çok sayıda enfeksiyonu içerir. Aside dirençli ve mantar organizmalar için özel boyalar elde edilmelidir. Klinik olarak uygun olduğunda doku kültürü yapılmalıdır. PCR, mikobakteriyel dahil enfeksiyonları dışlamak için giderek artan bir şekilde kullanılmaktadır.

Ayırıcı tanıda tüberküloid lepra ve lupus vulgaris bulunur ve bunun için bir interferon gama salınım testi (IGRA) testi ek bilgi sağlayabilir. İmmünsüpresif ajanlara başlamadan önce enfeksiyöz etiyolojileri dışlamak özellikle önemlidir.

Diğer histolojik benzer durumlar, zirkonyum, berilyum, silika, dövme mürekkebi veya yumuşak doku dolgu maddelerine karşı yabancı cisim reaksiyonlarını içerir. Sebep olan maddeleri belirlemek için histokimyasal, veya spektrofotometrik gibi özel laboratuvar teknikleri gerekebilir. Bilinen sarkoidal granülomların %20'ye kadarında içlerinde yabancı madde bulunmasına rağmen, numuneler nedensel bir ajan olarak çift kırılmalı yabancı materyali dışlamak için polarize edilmelidir.

Ek olarak, granülomatöz mikozis fungoides, Hodgkin hastalığı, granülomatöz rosacea, kutanöz Crohn hastalığı, Blau sendromu, granülamatöz keilit ve altta yatan bir lenfomanın sarkoidal reaksiyonu, nekrobiyozis lipoidika, romatoid nodül ve interstisyel granülomatöz dermatit sarkoidoza benzer histolojik görünümlere sahip olabilir.

İlaca bağlı kutanöz sarkoidoz olasılığını dışlamak da önemlidir (örn. hepatit C viral enfeksiyonu için IFN-α, TNF-α inhibitörleri).

7. **Tedavi:** Sarkoidoz tedavisinde temel amaç; hastalık aktivitesini baskılamak, progresyon yüzünden gelişecek hasarları önlemek ve semptomatik düzelme sağlamaktır. Standart tedavilere verilen cevabın değişkenliği ve potansiyel yan etkiler sebebiyle alternatif tedavi yaklaşımları vardır. Özgün lezyonların belirlendiği olgularda lezyonlar kozmetik olarak sorun oluşturmuyor ya da asemptomatik ise tedavi yapılmayabilir. Ancak semptomatik ve kozmetik sorun yaratan

lezyonların varlığında, yaygınlık ve şiddet değerlendirilir. Hastalık sınırlı, hafif ya da orta şiddette ise lokal kortikosteroidlerin uygulanması önerilir. Yanıt alınamadığı takdirde sistemik antimalaryal veya metotreksat ya da tetrasiklinler kullanılabilir. Bu seçeneklerden de yanıt alınamadıysa sistemik kortikosteroidlere geçilebilir. Yaygın ve şiddetli olgularda veya lupus pernio belirlenen olgularda sistemik kortikosteroidler önerilmektedir. Sistemik kortikosteroidlere kontrendikasyon durumlarında antimalaryaller veya metotreksat ya da mikofenolatmofetil seçeneklerdir.

Kortikosteroidler: İmmünsupresif ve antiinflamatuar etkileri ile granülom formasyonunu inhibe eden kortikosteroidler; topikal, intralezyonel veya sistemik olarak kullanılabilirler. Lokalize küçük papül ve plaklarda güçlü topikal steroidler veya 2-10 mg/mL triamsinolon asetonid intralezyonel olarak uygulanabilir. Kronik ve cevapsız olgularda sistemik prednizon 0. 5-1 mg/kg/gün başlanıp 4-6 hafta kullandıktan sonra klinik cevaba göre haftalar/aylar içinde doz düşürülerek kesilir.

Antimalaryaller: Granülom formasyonunun ilk aşaması olan antijen işleme ve sunma aşamasına etkili olan antimalaryaller küratif olmaktan çok supresif etkilidirler. Klorokin 250-500 mg/gün ve hidroksiklorokin 200-400 mg/gün kullanılmaktadır. Antimalaryal ilaçların potansiyel oftalmolojik yan etkileri sebebiyle tedaviye başlamadan önce ve her 6 ayda bir göz muayenesi önerilmektedir.

Metotreksat: Antiinflamatuar etki ile granülom oluşumunu inhibe eder. Steroide dirençli olgularda ikinci seçenek ve steroid azaltıcı, idame tedavisi olarak tercih edilebilir. Haftada 10-15 mg şeklinde 6 ay ile 2 yıl arasında kullanılır. Kronik fasiyal granülomatöz lezyonlar ve ekstra-fasiyal ülseratif lezyonlar metotreksata iyi yanıt verirler. Hem metotreksat hem de anti-malaryaller kortikosteroidlerle kombine kullanılabilir.

Tetrasiklinler: Antiinflamatuar özellikleriyle minosiklin ve doksisiklin 200 mg/gün dozunda kullanılmıştır. Etkili olabilmeleri için 2 yılın üzerinde kullanılmaları gerektiği bildirilmiştir.

Mikofenolat mofetil: Mikofenolat mofetil (MMF) diğer sistemik tedavilere dirençli kutanöz ve sistemik sarkoidozu olan hastalarda 30-45 mg/kg/gün dozda kullanılmış ve 3 ila 6 ay içerisinde hastalıkta %70-%90 oranında düzelme olduğu bildirilmiştir. MMF'in sarkoidoza bağlı üveit, nörosarkoidoz ve renal sarkoidozda da başarıyla kullanıldığı bildirilmektedir.

Pentoksifilin: TNF-α, IL-12 ve IFN-γ inhibisyonu yaptığı bilinen pentoksifilin günde 3 kez 400 mg şeklinde kullanılmıştır. Pulmoner sarkoidozlu hastalarda yapılan bir çalışmada, hastaların çoğunda etkili olmuştur.

Talidomid: TNF-α ve IFN-γ inhibisyonu yapan talidomid 50-200 mg/ gün dozda uygulanmış ve hastaların çoğunda etkili bulunmuştur.

Leflunomid: Romatoid artritte FDA onayı olan bu ilaç pirimidin sentez inhibitörüdür. Sarkoidozda sınırlı sayıda yapılan çalışmalarda ilk 3 gün 100mg/gün sonraki günler 10 mg/gün veya 20 mg/gün şeklinde uygulanmış, olumlu yanıtlar alınmıştır.

Takrolimus: Kutanöz sarkoidozda topikal takrolimusun başarıyla kullanıldığı bildirilmiştir.

İsotretinoin: Retinoidlerin T hücre aracılı immün cevabı suprese ettikleri bilinmektedir. Olgu sunumları şeklinde olan yayınlarda izotretinoinin 0. 4-1. 3 mg/kg/gün dozunda 6 ay ya da daha uzun süre kullanımla faydalı olduğu bildirilmiştir.

Anti-TNF-α ajanlar: İnfliksimab ve Adalimumab direkt TNF-α'ya karşı geliştirilmiş monoklonal antikorlardır. Bu iki ajan hem sistemik hem de kutanöz sarkoidozda başarıyla kullanılmaktadır. Ancak sarkoidoza neden olabildiğini de gösteren olgular vardır.

Diğer ilaçlar: Klorambusil, siklosporin, melatonin, allopurinol

Fototerapi: PUVA hipopigmente maküler lezyonlarda ve sarkoidoz eritrodermisinde başarıyla kullanılmıştır.

Lazer tedavisi: Farklı lazer tiplerinin kullanımıyla ilgili çelişkili raporlar bulunmaktadır.

Cerrahi tedavi: Sarkoidal deri lezyonlarının cerrahi olarak çıkarılması nadiren yapılır. Tedaviye dirençli, şiddetli şekil bozan lezyonlar rekonstrüksiyona veya cerrahi eksizyon ve flep çevirmeye ihtiyaç duyabilirler.

GRANULOMA ANNULARE

1. **Tanım:** Granuloma anulare (GA), lokal (lokalize GA) veya yaygın (jeneralize GA) olabilen enflamatuar granülomatöz bir deri hastalığıdır. Bu benign hastalığın; yama, perforan veya subkutan olmak üzere nadir görülen alt tipleri bulunmaktadır. Genellikle kendini sınırlayıcı bir seyir izler. Granüloma anulare genellikle üst ekstremitelerde halka şeklinde eritematöz plaklar veya papüller olarak ortaya çıkar.

2. **Epidemiyoloji:** Granuloma anulare kadınlarda daha sık görülür ve kadın-erkek oranı 3:1'dir. Hastaların üçte ikisinden fazlası 30 yaşında veya daha küçüktür. 2021 yılında Amerika'da yapılan bir çalışmada GA insidansının %0. 04 olduğu bildirilmiştir.

3. **Patogenez:** Tam olarak bilinmemektedir. Travma, böcek ısırığı reaksiyonları, tüberkülin cilt testi, aşılama, UV'ye maruz kalma ve Borrelia ve viral enfeksiyonların tümü tetikleyici faktörler olarak öne sürülmüştür. GA lezyonlarında tanımlanan T-hücresi alt popülasyonlarına dayanarak, bilinmeyen bir antijene karşı gecikmiş tipte bir aşırı duyarlılık reaksiyonunun tetikleyici olay olduğu öne sürülmüştür . Son yıllarda yapılan çalışmalarda sağlıklı cilt ile karşılaştırıldığında GA lezyonunda T-helper 1 ve T-helper 2 ve JAK-STAT yolaklarının upregüle olduğu gözlenmiştir. Tümör nekroz faktörü (TNF)-α, interlökin (IL)-1β, interferon (IFN)-γ ve IL-12/23p4 (Th1 yolu aktivasyonuna karşılık gelen) ve IL-4 ve IL-31 (Th2 yolu aktivasyonuna karşılık gelen) artış izlenmiştir.

4. **Klinik bulgular:** Granuloma anulare genellikle halka benzeri veya dairesel bir konfigürasyonda ellerin lateral ve dorsal kısımları ve ayaklarda bulunur. Genellikle lezyonlarla ilişkili kaşıntı veya başka semptomlar yoktur.

   Lokalize varyant, granüloma anularenin en yaygın alt tipidir ve bildirilen granüloma anulare vakalarının yaklaşık %75'ini oluşturur.

   Generalize granuloma anulare en sık gövde ve ekstremitelerde görülür, lezyonlar genellikle kaşıntılıdır.

   Subkutan granüloma anulare, ekstremitelerde büyük nodüller ile kendini gösterir; neredeyse sadece çocuklarda görülür.

   Perforan granüloma anulare göbekli papüllerle kendini gösterir.

   İyi huylu bir hastalık olmasına rağmen HIV veya malignite gibi daha ciddi durumlarla ilişkilendirilebilir.

5. **Ayırıcı tanı:** GA tanısı klinik ve histopatolojik olarak konur. Sarkoidoz, dermoid kist, eritema nodosum, eritem anüler santrifüj, yabancı cisim granülomu, böcek ısırığı, liken planus, nekrobiyozis lipoidika diabetikorum, romatoid nodül ayırıcı tanıda akla gelen hastalıklardır

6. **Patoloji:** GA, histolojik olarak, palizat oluşturan histiyositlerle çevrili bir nekrobiyoz odağı ile kendini gösterir. Ek olarak, müsin birikimi GA'nın önemli bir ayırt edici özelliğidir. Çok çekirdekli dev hücreler de yaygın bir bulgudur ve dermise infiltre olan eozinofiller, lenfositler ve nötrofiller de gözlenebilir.

7. **Tedavi:** Spontan rezolüsyon hastaların %50'sinde 2 yıl içinde ortaya çıkar, ancak %40 nüks oranı vardır. Oklüzyonlu veya oklüzyonsuz yüksek potensli topikal kortikosteroidler ve intralezyonel kortikosteroid birinci basamak lokal tedavilerdir. Kriyocerrahi ve topikal kalsinörin inhibitörleri etkili olabilir. Bunun dışında antibiyotik, dapson, hidroksiklorokin, apremilast ve TNF-a inhibitörleri

gibi sistemik tedaviler de kullanılabilir.

ANÜLER ELASTOLİTİK DEV HÜCRELİ GRANÜLOM (AEDHG)

Tanım: İdiyopatik bir granülomatöz dermatoz olan elastolitik dev hücreli granülom, el sırtı, kol ekstansör yüzeyleri, yüz, boyun ve göğüs gibi güneşe maruz kalan bölgelerdeki asemptomatik halka şeklindeki plaklarla karakterizedir ve plak kenarları kabarık ve eritematöz, ortası ise hafif atrofik ve hipopigmentedir. Son yıllarda papüler, retiküler, jeneralize formlar ve güneşten korunan bölgeleri içeren lezyonlar dahil olmak üzere birçok atipik varyant bildirilmiştir. Hastaların çoğu orta yaş kadınlardır.

Patogenez: Örtüşen histopatolojik ve klinik özellikler nedeniyle, AEDHG'nin ayrı bir klinik antite mi yoksa basitçe GA'nın bir varyantını mı temsil ettiği konusunda tartışmalar mevcuttur. Patogenezi tam olarak anlaşılamamıştır ancak aktinik hasar ile oluşan inflamasyon ile ilişkili olabildiği kabul görmektedir.

Klinik bulgular: AEDHG'nin karakteristik lezyonları, esasen kronik olarak güneşe maruz kalan alanlarda yerleşen, ciltten kabarık ,eritematöz kenarlı (3-5 mm) ve hafif atrofik, hipopigmente bir merkeze sahip orta ila büyük halka şeklindeki plaklardır. Tercih bölgeleri boyun, yüz, üst gövde ve kolları içerir. Erken dönemde, tek tek veya küçük gruplar halinde cilt renginde veya pembe papüller görülebilir ve bunlar daha sonra halka şeklinde plaklar halinde birleşir. Nadiren kaşıntılı olabilir.

Patoloji: Bir AEDHG lezyonunun kabarık kenarından alınan kesitlerde, orta ila üst dermiste histiyositler, yabancı cisim tipi çok çekirdekli dev hücreler (çekirdekleri gelişigüzel düzenlenmiş) ve palizat yapmayan granülomatöz lenfosit infiltrasyonu görülür.

Ayırıcı tanı: Eritem anüler santrifüj, anüler liken planus, sekonder sifiliz, tinea korporis ve sarkoidoz deri lezyonları ayırıcı tanıya giren hastalıklardan bazılarıdır.

Tedavi: AEDHG'nin tedavisi genellikle zordur. Topikal ve intralezyonel kortikosteroidler, PUVA, antimalaryaller, sistemik retinoidler, adalimumab ve lazer tedavisi dahil olmak üzere değişken yanıtlarla çeşitli tedaviler denenmiştir.

NEKROBİYOZİS LİPOİDİKA

Tanım: Nekrobiyozis lipoidika(NL), kollajen dejenerasyonunun nadir görülen, kronik ve idiyopatik granülomatöz bir hastalığıdır. Genellikle tip 1 diabetes mellitus ile ilişkili bir ülserasyon riski vardır. Kronikleşirse nadiren skuamöz hücreli karsinoma dönüşebilir.

Epidemiyoloji: NL tipik olarak genç ve orta yaşlı erişkinlerde görülür ve kadınlarda daha sıktır. Necrobiyozis lipoidika, diyabetli bireylerde artan bir prevalansa sahiptir. Diyabetli insanlar arasındaki insidans %0,3 ila %1,2'dir. Necrobiyozis lipoidika %14'e kadar diyabetten önce, %24'e kadar aynı anda ve vakaların %62'sinde diyabet teşhisi konulduktan sonra ortaya çıkabilir. Diyabet hastalığı saptanmasa bile yıllık kan şekeri takibi yapılmalıdır.

Altta yatan bir hastalığı olmayan sağlıklı bireylerde de ortaya çıkabilmesine rağmen, diğer ilişkili durumlar; tiroid bozuklukları ve Crohn hastalığı, ülseratif kolit, romatoid artrit ve sarkoidoz gibi inflamatuar hastalıklardır.

Patogenez: Sebebi net olarak bilinmemekle birlikte lezyonlar alt ekstremiteleri tuttuğunda, venöz hipertansiyon akla gelmelidir. Hem venöz yetmezlik hem de hiperlipidemi, bazı hastalarda inflamatuar bir kaskadı tetikleyen tetikleyiciler olarak öne sürülmüştür.

NL lezyonlarında görülen en yaygın vasküler anormallikler, özellikle diyabetli hastalarda damar duvarlarının kalınlaşması, fibrozis ve daha derin dermiste tıkanmaya yol açan endotelyal

proliferasyondur. İmmünofloresan çalışmalarda kan damarlarının dermo-epidermal bileşkesinde fibrin, IgM ve C3 birikimi gösterilmiştir.

Klinik bulgular: NL, tipik olarak pretibial bölgede, sarı-kahverengi, atrofik, telenjiektatik plaklarla karakterizedir. Plaklar genellikle multiple ve bilateraldir. Lezyonlar küçük, sert, kırmızı-kahverengi papüller olarak başlar ve yavaş yavaş büyür ve sonra merkezi epidermal atrofi gelişir. Lezyonların yaklaşık üçte birinde genellikle minör travmayı takiben ülserasyon gelişebilir.

Patoloji: Genellikle tüm dermisi tutan ve subkutan yağ septalarına uzanan diffüz palizatlanma ve interstisyel granülomatöz dermatit görülür.

Ayırıcı tanı: Pannikülit, granulamatöz enfeksiyonlar, morfea, liken skleroz, granuloma anulare, nekrobiyotik ksantogranüloma, sarkoidoz, diyabetik dermopati ve lipodermatoskleroz gibi hastalıklar ayrıcı tanıda düşünülmelidir.

Tedavi: NL'da hiçbir tedavinin etkili olduğu kanıtlanmamıştır. Diabetes mellituslu hastalarda kan şekeri kontrolü genellikle seyri önemli ölçüde etkilemez. Venöz hastalığı veya lenfödemi olan hastalarda kompresyon tedavisi ödemi kontrol edip iyileşmeyi destekler.

Topikal/intralezyonel kortikosteroid denenebilir, topikal kalsinörin inhibitörleri diğer bir tedavi seçeneğini oluşturur.

KUTANÖZ CROHN HASTALIĞI

1. **Tanım:** Crohn hastalığı, barsak yolunun segmental granülomatöz inflamasyonu ile karakterizedir ve sıklıkla kutanöz dokuları da tutar.

2. **Epidemiyoloji:** Crohn hastalığı genellikle yaşamın ikinci ve dördüncü dekatları arasında başlar. Mukokutanöz bulgular hastaların %20-45'inde görülür.

   Deri belirtileri, (1) uzak kutanöz (metastatik) Crohn hastalığı, bitişik perianal Crohn hastalığı ve oral Crohn hastalığı dahil olmak üzere spesifik lezyonlar; (2) spesifik olmayan veya reaktif dermatolojik bozukluklar, örn. eritema nodozum, piyoderma gangrenozum; (3) malabsorbsiyona ikincil olarak beslenme ile ilgili cilt değişiklikleri; ve (4) tedaviye bağlı yan etkiler olarak alt gruplara ayrılabilirler.

   Kutanöz Crohn hastalığı, nispeten nadirdir.

   Hastaların üçte ikisi kadındır ve ortalama başlangıç yaşı 35'tir. Çocuklarda az vaka bildirilmiştir.

3. **Etyopatogenez:** Kutanöz Crohn hastalığı, barsak Crohn hastalığı ile birlikte veya ondan önce ortaya çıkar ve multisistemik bir hastalığı yansıtır.

   Bazı kommensal enterik bakterilere abartılı bir T-hücre yanıtına ve kusurlu mikrobiyal klirense yol açabilen bir dizi genetik anormallik, mukozal bariyerdeki bozulmalar veya barsak flora dengesindeki değişiklik (disbiyoz) Crohn hastalığı ile ilişkilendirilmiştir. Bu genlerin protein ürünleri, NF-κB fonksiyonunun düzenlenmesi ve otofaji gibi çeşitli fonksiyonlara sahiptir. TRAF3IP2'de varyantları olan hastalarda deri tutulumu riski daha yüksek olabilir. Psoriasis gibi, Crohn hastalığı da ilgili dokularda yüksek IL-23 ve IL-17 seviyeleri ile ağırlıklı olarak Th1 ve Th17 aracılı bir hastalıktır.

4. **Klinik özellikler:** Kutanöz Crohn hastalığı, genital veya ekstragenital olabilir ve çocukların yaklaşık üçte ikisinde ve yetişkinlerin yarısında genital tutulum bulunur. Labial, penil veya skrotal eritem ve/veya lenfödem yaygın başvuru belirtileridir ve dramatik olabilir. Vücut kıvrımlarında (örn. kasık kıvrımları, perianal bölge, koltuk altı) veya oral mukozayı tutan lineer veya "bıçak benzeri" ülserasyonlar, mukokutanöz Crohn hastalığı için nispeten spesifiktir.

   Bitişik perine, kalça veya karına yayılabilen perianal tutulum sinüs traktları, fissürler, ülserler ve vejetatif plaklardan oluşur. Bu bulgular, barsakta Crohn hastalığı olan hastaların yaklaşık üçte

birinde ortaya çıkar. Lenfödeme sekonder olduğu düşünülen perianal skin tagler hastaların %40'a varan bir kısmında görülür; diğer lenfödem bölgelerinde olduğu gibi granülomatöz inflamasyon da mevcut olabilir. Abdominal cerrahi bölgelerinde de granülomatöz inflamasyon gelişebilir.

Oral lezyonlar, Crohn hastalığı olan hastaların %5-20'sinde meydana gelir ve bunlar yanak mukozasının tutulumu, küçük dişeti nodülleri, diş eti hiperplazisi, aft benzeri ülserler, lineer, bıçak benzeri ülserasyonlar, piyostomatitis vejetans, anguler keilit, granülomatöz keilit ve ülserasyondan oluşabilir.

Histolojik olarak, Crohn hastalığı ile ilişkili oral lezyonların %90'ı granülomları içerir.

Genital olmayan hastalık koyu renkli eritematöz plaklarla kendini gösterir, bunu sıklıkla kenarları oyulmamış ülserasyon, drene olan sinüsler ve fistüller ve yara izi izler. Bu lezyonlar alt ekstremite ve ayak tabanlarında (%38), karın ve gövdede (%24), üst ekstremite ve avuç içlerinde (%15), yüz ve dudaklarda (%11), kıvrım bölgelerinde (%8) ve yaygın dağılım (%4) görülür.

Crohn hastalığının diğer reaktif kutanöz belirtileri arasında kutanöz poliarteritis nodosa, eritema nodosum, eritema multiforme, çomak parmak, kutanöz küçük damar vasküliti, edinsel epidermolizis bülloza, vitiligo, palmar eritem, travmaya püstüler yanıt (paterji) ve piyoderma gangrenozum yer alır. Çinko eksikliği, şiddetli Crohn hastalığı olan hastalarda akrodermatitis enteropatika benzeri bir sendroma neden olabilir.

Geniş bir retrospektif seriye dayanarak, kutanöz tutulum barsakta ileum tutulumundan ziyade kolonik tutulumun göstergesi olabilir. Mukokutanöz hastalık aktivitesi ile gastrointestinal tutulumun derecesi arasında tutarlı bir ilişki yoktur.

5. **Histopatoloji:** Crohn hastalığının hem kutanöz hem de oral lezyonlarında, yüzeysel ve derin dermiste, bazen deri altı yağa uzanan, çevreleyen lenfositlerle birlikte nodüler, kazeifiye olmayan, epiteloid tüberküller bulunur. Birkaç dağınık çok çekirdekli Langhans tipi dev hücre ve seyrek bir perivasküler lenfohistiyositik infiltrat vardır; üzerinde ülserasyon mevcut olabilir.

   Ek olarak, likenoid ve granülomatöz inflamasyon ile birlikte granülomatöz perivaskülit kombinasyonu histopatolojik bir ipucu görevi görebilir. Perianal sinüslerin ve fistüllerin duvarları benzer granülomatöz inflamasyona sahiptir. Bununla birlikte, sıklıkla granülomatöz odaklar belirsiz olabilir ve kliniko patolojik korelasyon gereklidir.

6. **Tanı-Ayırıcı Tanı:** Klinik olarak kutanöz Crohn hastalığının ayırıcı tanısı kutanöz sarkoidoz, mikobakteriyel enfeksiyonlar, derin mantar enfeksiyonları ve yabancı cisim reaksiyonları gibi diğer granülomatöz bozuklukları içerir. Aktinomikoz veya selülit gibi diğer enfeksiyonlar kutanöz Crohn hastalığını taklit edebilir.

   Ülsere lezyonlar piyoderma gangrenozum olarak yanlış teşhis edilebilir.

   Genital şişlik ve ülserasyonlarda granüloma inguinale, schistosomiasis, hidradenitis suppurativa ve obstrüksiyona bağlı kronik lenfödem düşünülmelidir.

   Kutanöz Crohn hastalığının histopatolojik tablosu lupus vulgaris dahil tüberküloid özellikli diğer granülomatöz hastalıklardan ayırt edilemez. İkincisinde, tüberküller içindeki merkezi nekroz ayırt edici olabilir. Kutanöz Crohn hastalığını sarkoidozdan ayırmak da zor olabilir, ancak Crohn hastalığının klinik özellikleri ve histopatolojik olarak genellikle daha yoğun lenfosit ve granülomatöz perivaskülit izlenir. Yabancı cisim granülomları ve enfeksiyöz granülomlar histolojik ayırıcı tanıda düşünülmelidir. Aside dirençli basil ve mantar organizmaları için özel boyalar elde edilmeli ve tüm deri biyopsileri polarize edilerek yabancı cisim aranmalıdır.

   Pyoderma gangrenosum ve kutanöz Crohn hastalığı, her ikisinde de nötrofilik inflamasyon varlığı nedeniyle bazen ortak klinik ve histopatolojik özellikler gösterebilir, ancak piyoderma gangrenozumda granülomatöz inflamasyon nadiren görülür.

7. **Tedavi:** Lokalize hastalık için topikal veya intralezyonel kortikosteroidler ve/veya topikal kalsinörin inhibitörleri kullanılabilir.

   Oral metronidazol (en az 4 ay süreyle 250 mg günde 3 kez) etkili bir tedavi olabilir.

   Daha yaygın hastalık için, kortikosteroidler, sulfasalazin, azatioprin, 6-merkaptopurin, TNF-α inhibitörleri (örn. infliximab, adalimumab) ve talidomid gibi sistemik ilaçların kullanılması iyileşme sağlayabilir.

   Lezyonların cerrahi eksizyonu genellikle yara iyileşmesinde bozulma ve hastalık nüksü ile komplike hale gelir, ancak refrakter hastalık için düşünülebilir.

8. **Klinik Seyir ve Prognoz:** Kutanöz Crohn hastalığı kronik olma eğilimindedir ve şiddeti hastanın barsak hastalığının aktivitesi ile ilişkili değildir.

YABANCI CİSİM GRANÜLOMLARI

1. **Tanım:** Vücuda girdiğinde vücut tarafından yabancı kabul edilen her türlü canlı veya cansız madde ''yabancı cisim'' dir. Bu metinde anlatılan "yabancı cisim" vücudun inflamatuar hücreleri tarafından uzaklaştırılmaya dirençli inorganik bileşikleri veya yüksek moleküler ağırlıklı organik materyalleri temsil eder. Granülomatöz reaksiyon paternleri, yabancı cisim reaksiyonlarının en yaygın gözlenen klinik görünümüdür. Ortaya çıkan klinik yanıt vücuda giren maddenin formu, miktarı, yapısı ve giriş yoluna bağlı olarak değişir.

2. **Epidemiyoloji:** Her yaşta görülebilir. Cinsiyet ayrımı yoktur. Yabancı cisimlerin vücuda giriş yolları çeşitlidir. Kaza ile istemsiz (örn. odun kıymığı), iyatrojenik (örn. dolgu), cerrahi müdahaleler sonucu (örn. sütur granülomları), tatuaj yoluyla, topikal uygulamalarla vb şekilde yabancı cisim vücuda girebilir.

3. **Etyopatogenez:** Yabancı maddeye karşı ilk reaksiyon genellikle dokuda nötrofil birikimidir. Daha sonra yabancı cisim dokuda kalmaya devam ettikçe monositler ve doku makrofajları bölgeye gelir. Yabancı materyalleri fagosite ederek aktive olurlar. Aktif hale gelen makrofajlar, çeşitli spesifik biyolojik olarak aktif maddeler ve sitokin salınımı yaparlar. Aktif makrofajlar büyüyebilir (epiteloid histiyositler) veya çok çekirdekli yabancı cisim dev hücreleri oluşturmak için birleşebilir. Granülomatöz infiltratın yapısında T lenfositleri ve fibroblastlar da mevcuttur. Kronik granülom oluşumu, vücudun sindirilemeyen bir materyali vücut dokusundan ayırma çabasının sonucunda meydana gelir.

4. **Klinik özellikler:** Konak yanıtı ve sonuç olarak yabancı cisim reaksiyonunun klinik görünümleri değişkendir. Akut inflamatuar yanıt, yabancı maddenin girişinden kısa bir süre sonra ortaya çıkar. Bu, haftalar, aylar ve hatta yıllar sonra kronik bir inflamatuar yanıt ile devam eder. Klinik olarak kırmızı ila kırmızı-kahverengi papüller, nodüller ve plaklar (ülserli veya ülsersiz) en yaygın şekilde gözlenen lezyonlardır.

   a. İnorganik bileşiklere karşı yabancı cisim reaksiyonları

   Dövme: Materyal girişi kozmetik amaçlı, kazara veya kasten oluşmaktadır. İyatrojenik dövmeler, hemostaz amaçlı kullanılan ferrous subsulfate (monsel solüsyonu) kullanımı sonucu olmaktadır. Eritem, endurasyon, papüller, nodüler, likenoid papüller ve plaklar görülebilir. Histolojide yabancı cisim ve bazı boyalarla sarkoidal granülomlar görülür. Silinmesinde Q switch lazer, cerrahi eksizyon kullanılmaktadır.

   Parafin: Dolgu malzemesi olarak kullanılmıştır. Sert nodüller, endüre plaklar, ülserasyon ve apse formasyonu ile kendini gösterir. Histolojide kaviteler arasında yabancı cisim granülomu, isviçre peyniri görünümü mevcuttur. En iyi tedavi ilgili dokunun çıkarılmasıdır

   Talk: Yara, erozyon, göbek bağı artığı, kateter alanları kontaminasyonu sonucu, abrazyonla fissürlerden, ayrıca inhalasyonla vücuda alınabilir. Kliniğinde sarkoidozu düşündüren bulgular

vardır. Lezyonların dağılımı talk temas bölgesi ile uyumludur. Histolojisi sarkoidoz ve nonkazeifiye granülomlara benzer. Polarize ışık altında talk kristalleri beyaz renkli çift kırıcı partiküller olarak gözükürler.

Zirkonyum: Deodorant ve bazı topikal ilaçlarda görülmüştür. İnatçı, yumuşak kahverenkli papüller görülür. Histolojide sarkoidal granülomlar mevcuttur. Enerji ayırıcı X-ray analizi varlığını gösterebilir.

Silikon: Silikonun sıvı formu (polidimetilsiloxane) veya silikon jel dolgu malzemelerinin vücuda implantı sonucu oluşabilir. Silikonun kapsülünün yırtılması sonucu silikon dermise kadar ulaşır ve yıllar sürebilen reaksiyon başlatır. Ülserasyon ve skleroz görülebilir. Histolojik kesitlerde silikon jel doku etrafını lenfosit,eozinofiller ve histiyositler çevirmiştir. İsviçre peyniri görünümü mevcuttur. Semptomatik lezyonların eksizyonu önerilir

Silis (Silika): Toprak, cam ve taşta bulunur. İnokülasyon ve reaksiyon arasındaki süre 20-25 yılı bulabilir. Silise karşı reaksiyonların gecikmiş tipte reaksiyon olduğu düşünülmektedir. Travma sonucu oluşan yara ilk başta iyileşir, yıllar sonra lezyonda papüller,nodüller ve endüre plaklar gelişir. Patolojide Langhans ve yabancı cisim dev hücreleri sık görülmektedir. Renksiz kristaller polarize mikroskopide ışığı çift kırar. Lezyonların eksizyonu tavsiye edilir

Berilyum: Geçmişte florasan lamba yapımında yaygın olarak kullanılmıştır. İnhalasyonu ile mesleki olarak sistemik berilyozis yapar. Lamba kırıklarının cildi travması sonucu deriye implante olup reaksiyon yapabilir. Eritem ödem, endürasyon, ülserasyon görülür. Histolojik olarak kazeifiye tüberkiloid patern göstermektedir.

Çinko: Çinko içeren insülin preparatlarının kullanımı sonucu deriye implante olabilir. Steril fronküller enjeksiyon alanında görülebilir ve atrofik skatris ile iyileşir. Polarize mikroskopide çift kırmalı romboid kristaller gözlenir

Alüminyum: Aşılarda adjuvan olarak kullanılır. Yıllar sonra enjeksiyon yerlerinde granülomatoz reaksiyon görülebilir.

b. İnorganik bileşiklere karşı yabancı cisim reaksiyonları

Sütür Granülomu: İnkübasyon süresi haftalardan yıllara kadar değişmektedir. İnsizyon alanı inflame, kızarık ve ödematözdür. Sütur materyalinin çıktığı yerden fistül gelişebilir. Sütür materyali tamamen alınana kadar inflamasyon devam eder.

İntralezyonel Kortikosteroid: Reaksiyon enjekte edilen materyalin uygun dağıtılamamasından, yetersiz absorbsiyondan kaynaklanabilir.

Nişasta: Cerrahi eldivenlerin yapısında bulunabilir. Multinükleer dev hücreli yabancı cisim granülomları gözlenir. Nişasta granülleri ovoid bazofilik yapılar şeklinde belirir. PAS boya ile boyanır ve polarize ışığı çift kırar.

Hyalüronik asit: Dolgu malzemesi olarak kullanılır. Enjekte edilen yer sert, hassas, ödematöz, eritematöz, abse geliştirmeye eğilimlidir. Bu reaksiyon enjeksiyondan yaklaşık 6-8 hafta sonra başlar. Standart rezolüsyon 6-24 haftada gerçekleşir. Bu reaksiyon hyaluronidaz ve intralezyonel kortikosteroid uygulamasına cevap verir.

Kaktüs: Kazara dikenin deriye batması sonucu reaksiyon oluşur. Lezyonlar el ve parmaklarda küme şeklinde, kubbe şekilli, merkezinde siyah nokta görülen papüller şeklinde meydana gelir. Tahta kıymıkları ve diğer bitki türlerinin dikenleri de benzer şekilde süpüratif ve granülomatöz reaksiyonlar gösterir.

Cnidaria'ya Reaksiyonları: Deniz anası, mercan, deniz anemonu bu gruptadır. Nematokist ve batıcı kapsül içerirler. Her nematokist toksin ve bükülebilir şırınga tarzı aparat içerir. Nematokist kurbanla temas haline gelince bu aparatın ucundaki çengel içeriğini deriye penetre eder. Tüm maruz kalan kişilerde erken primer irritan kontakt reaksiyon ve nadiren gecikmiş tipte hipersensitivite reaksiyonu görülür. Lezyonlar kırbaç izi ile uyumludur. Likenoid papül ve plaklar gelişir. Tedavide intralezyonel steroid kullanılır.

Keratin: Keratini içeren yabancı isim reaksiyonları farklı şekillerde oluşabilir. Epidermoid kist rüptürü, psödofolikülitis, tırnak batması, pilonidal sinüs hastalığı keratinle oluşan granülomatöz yabancı cisim reaksiyonlarıdır.

Sığır kollajeni: Yüz kırışıklıkları ve yumuşak doku defektlerinin düzeltilmesi için kullanılır. En sık görülen hipersensitivite reaksiyonu endurasyon ve tedavi bölgesinde eritemdir. Sıklıkla 1 yıldan az sürede geriler. Nadiren abse formasyonu görülebilir. Histolojide görülen implante sığır kollajeni soluk şekilde boyanır ve daha az fibrillerdir. Yabancı cisim dev hücrelerinin olduğu palizat tarzı dizilim görülür. Tedavide intralezyonel steroidler kullanılabilir.

5. **Histopatoloji:** Yabancı cismin deriye girişinde ilk anda akut bir reaksiyon görülse de reaksiyon temelde kronik bir reaksiyondur. Reaksiyon olarak likenoid, egzematöz ve psödolenfomatöz dahil olmak üzere farklı kronik lokal doku reaksiyonları tanımlanmış olsada, en yaygın görüleni granülomatöz reaksiyondur. Yabancı cisim reaksiyonu sonucu gelişen granülomlar iki ana tiptedir:

   • alerjik (immünolojik)

   • alerjik olmayan (yabancı cisim)

Alerjik tip, değişen sayıda lenfosit, epiteloid histiyositler ve az sayıda multinükleer Langhans-tipi dev hücreler içermektedir. Yabancı cismin makrofajlarca fagositozu nadir görülür.

İmmünolojik olmayan tipte, yabancı cisim dev hücresi, infiltratın en göze çarpan bileşenidir. İnfiltrat içeriğinde histiyositler, lenfositler ve diğer inflamatuar hücreler de görülebilir. Makrofajlar ve dev hücreler içinde yabancı cisim parçaçıklarının görülmesi tanıda önemlidir.

Bir granülomun yabancı cisim tipi mi yoksa alerjik tip mi olduğuna histolojik olarak karar vermek her zaman mümkün değildir ve aynı kesitte farklı paternler görülebilir.

HIV ile enfekte hastalarda yabancı cisim reaksiyonlarının yapısı farklıdır. Bol miktarda makrofaj vardır ve dev hücre görülmez.

6. **Tanı-Ayırıcı Tanı:** Lokalize inflamatuar nodüller ve plaklar, özellikle inatçı bir drenaj yarası veya sinüs yapısı gösterdiğinde, lezyonun ayırıcı tanısında yabancı cisim reaksiyonları akla gelmelidir. Nadiren, piyojenik granülomlar veya lokalize likenoid papüller olarak ortaya çıkar. Klinik morfoloji genellikle ayırt edici değildir. Doğru tanıya varmak için kapsamlı bir öykü alınması zorunludur.

   Histopatolojik inceleme, lezyonun granülomatöz doğasını ortaya koyabilir ve bazen yabancı cisimler, H&E ile boyandığında ayırt edici mikroskobik özellikler gösterebilir. Bununla birlikte, doğru teşhis için genellikle özel prosedürler, özellikle polarize ışıkla mikroskobik inceleme gereklidir.

   Yabancı cisim radyo-opak olsa bile genellikle, düz radyografi, ultrasonografi, BT taraması ve MRG gibi görüntüleme tekniklerinin pratik değeri oldukça azdır. Bununla birlikte, yüksek frekanslı ultrason (20 MHz), dövme reaksiyonlarını ve yumuşak doku dolgu maddelerine karşı inflamatuar reaksiyonları tespit etmede yardımcı olabilir.

   Yabancı cismin kimyasal yapısının tanımlanması için, sadece birkaç araştırma merkezinde bulunan karmaşık fizikokimyasal prosedürler kullanılmaktadır. Bu yöntemlere örnek olarak Enerji dispresaive X ışını analizi(EDXA), Elektron enerji Loss Spektroskopi(EELS), Lazer mikroprob kütle analizi, İnfrared spektro fotometri vb.

   Özetlemek gerekirse, bir yabancı cisim reaksiyonunun doğru bir şekilde tanımlanması; şüphe, kapsamlı öykü ve histolopatolojik incelemeye bağlıdır.

7. **Tedavi:** İntralezyonelkortikosteroidler (dövme vb.)

   Cerrahi eksizyon (dövme, parafin, silikon, silika, talk, sütürler vb.)

   Q-anahtarlı ve pikosaniye lazerler (dövme vb.)

Lazer epilasyon (keratin vb.)

Hiyalüronidaz (hyaluronik asit)

8. Klinik Seyir ve Prognoz:

Yabancı cisim granülomlarının seyri oldukça değişkendir. Sistemik tutuluma bağlı olarak prognoz değişiklik gösterir. Bazı durumlarda kendiliğinden rezolüsyon görülebilir.

Kaynaklar

1. Musellim B, Kumbasar OO, Ongen G, Çetinkaya E, Turker H, Uzaslan E, Yentürk E, Uzun O, Sağlam L, Çelik G, Okumuş G, Annakkaya AN, Altıay G, Tabak L, Sakar A, Kiter G, Erturan S, Turktaş H, Uzel I. Epidemiologicalfeatures of Turkishpatientswithsarcoidosis. RespirMed 2009; 103: 907-12
2. Dermatology: 2-Volume Set, 4th Edition. Bolognia JL, Schaffer JV, LorenzoCerroni Jean. ElsevierInc. 2017;1644-1650
3. Nilgün Solak Tekin. Sarkoidoz. Turk J Dermatol 2012; 6: 80-6
4. Joshi TP, Duvic M. GranulomaAnnulare: An UpdatedReview of Epidemiology, Pathogenesis, andTreatmentOptions. Am J ClinDermatol. 2022 Jan;23(1):37-50.
5. Schmieder SJ, Harper CD, Schmieder GJ. GranulomaAnnulare. [Updated 2022 Nov 7]. In: StatPearls [Internet]. Treasure Island (FL): StatPearls Publishing; 2023 Jan-.
6. Tunçay E, Yalçınsoy M et al. SARCOIDOSIS: 20 YEARS OF EXPERIENCE IN DIAGNOSIS, TREATMENT AND FOLLOW-UP. İzmir Göğüs Hastanesi Dergisi, Cilt XXXIII Sayı 3, 2019.
7. QianYT, LiuJW, LiuW, ChenT, TanY, MaDL. ARetrospectiveStudyof105PatientswithElastolyticGiant Cell Granulomaand a Proposalfor a New ClinicalClassification. ActaDermVenereol. 2022 Mar 28;102:adv00684. doi: 10. 2340/actadv. v102. 1985. PMID: 35170741; PMCID: PMC9574680.
8. Caldas R, Guimarães MJ, Rodrigues AP, Araújo C. Generalisedpapularvariant of elastolyticgiantcellgranuloma. BMJ Case Rep. 2019 Dec 16;12(12):e231580.
9. GerkeA, Treatment of Sarcoidosis: A MultidisciplinaryApproach. Front Immunol. 2020; 11: 545413.
10. Lepe K, Riley CA, Salazar FJ. NecrobiosisLipoidica. [Updated 2022 Dec 1]. In: StatPearls [Internet]. Treasure Island (FL): StatPearls Publishing; 2023 Jan-.
11. LoweNJ, MaxwellCA. Hyaluronic acid skin fillers:adverse reactionsand skin testing. JAmAcadDermatol 2001;45:930-3.
12. Levine MR, Gorman SM, Young CF, Courtney DM. Clinical characteristics and management of woundforeignbodies in the ED. Am J EmergMed. 2008;26(8):918–22.
13. Halaas GW. Management of ForeignBodies in the Skin. AmFamPhysician. 2007;76(5):683–8.

TÜRK TABİPLERİ BİRLİĞİ

BURSA TABİP ODASI

LANGERHANS HÜCRELİ HİSTİOSİTOZİS

Doç. Dr. Deniz AKSU ARICA[1]

1. **Tanım:** Langerhans hücreli histiositozis (LHH), başta kemik ve deri olmak üzere birçok organ sistemini etkileyebilen neoplastik histiyositik bir hastalıktır. Kemik iliği, karaciğer, dalak, akciğerler, hipofiz bezi/merkezi sinir sistemi ve diğer organları da tutabilir. Neoplastik hücreler derideki dendritik Langerhans hücrelerini andırdığı için bu ismi almıştır. Ancak buradaki neoplastik hücreler epidermal yerine miyeloid dendritik hücrelerden köken alırlar ve CD1a+, CD207+'dirler. LHH; histiositoz-X, Letterer-Siwe hastalığı, Hand-Schüller-Christian hastalığı ve yaygın retiküloendotelyoz olarak da isimlendirilebilmektedir.

2. **Epidemiyoloji:** Çok nadir görüldüğü ve klinik belirtileri değişken olabildiği için net bir insidans tanımlanamamıştır. Bütün yaş gruplarında görülebilmekle birlikte en sık 1-3 yaş arasında görülür. Çocuklarda milyonda beş oranda görüldüğü tahmin edilmektedir. Erişkinlerde daha da nadir görülmektedir. Bazı vaka serilerinde erkeklerde kadınlara göre daha sık olarak belirtilmiştir. Beyaz ırkta siyah ırka göre daha sık bildirilmiştir. Pulmoner LHH sigara kullanımı ile yakından ilişkilendirilirken, ekstrapulmoner LHH için çevresel bir ilişki saptanmamıştır.

3. **Etyopatogenez:** Malign miyeloid hücrelerin klonal bir hastalığıdır. Mitojenle aktive olan protein kinaz (mitogen-activated protein kinase-MAPK)/hücre dışı sinyalle düzenlenen kinaz (extracellular signal-regulated kinase-ERK) sinyal yolunun (Ras-Raf-MEK-ERK yolu olarak da anılır) aktivasyonu ile tetiklendiği düşünülmektedir. Çocuklarda daha sık olmak üzere hastaların yarısından fazlasında BRAF V600E mutasyonu vardır. MAPK-ERK yolunun bileşenlerinde de mutasyonlar saptanabilir.

4. **Langerhans hücreli histiositoz ve ilişkili durumlar:** Erdheim-Chester hastalığı, Rosai Dorfman hastalığı veya diğer eşlik eden histiyositik bozuklukları olan hastalarda da LHH gelişimi bildirilmiştir.

5. **Klinik özellikler:** Semptomlar, etkilenen organlar ve hastalık süreci hastalar arasında değişkenlik göstermektedir. Tek organ ya da eş zamanlı veya zaman içerisinde çoklu organ tutulumu, tek veya çoklu hastalık alanlarıyla izlenebilir.

   Tek sistem LHH; unifokal veya multifokal olabilir. En sık kemik, deri, akciğer, pituiter, santral sinir sistemi (SSS) ve lenf nodlarında izlenir. Sistemik semptomlar, kilo kaybı veya ateş eşlik etmez. Herhangi bir yaşta görülebilir.

   Multisistem LHH; İki veya daha fazla organ/sistem tutulur. Multisistem hastalığı olanlarda SSS ve akciğer gibi kritik organların tutulumunu saptamak önemlidir.

   Çocuklarda vakaların %55'inde LHH tek organ sistemine sınırlıdır. Akut disemine multisistem hastalık en sık 3 yaş altı çocuklarda görülürken, tek organ tutulumu sıklıkla daha büyük çocuklar ve erişkinlerde görülür. Çocuklarda en sık tutulan organlar sırasıyla; kemik (%77), deri (%39), lenf nodları (%19), karaciğer (%16), dalak (%13), oral mukoza (%13), akciğer (%10) ve SSS (%6) olarak bildirilmiştir.

   Erişkinlerde sıklıkla deri lezyonları, kafatası veya çene tümörü, nefes darlığı veya taşipne, polidipsi/poliüri, kemik ağrısı, lenfadenopati, kilo kaybı, ateş, diş eti hipertrofisi, ataksi ve hafıza sorunları görülür. Vakaların %15-20'sinde tek sistem unifokal hastalık, %5'inde tek sistem multifokal hastalık, %40-50'sinde tek sistem pulmoner LHH (sıklıkla sigara ilişkili) ve %35-50'sinde multisistem hastalık izlenir. En sık tutulan organlar sırasıyla; akciğer (%50), kemik (%30-50), pituiter ve hipotalamus (%25), karaciğer (%10-15), dalak (%10-15), deri (%10-15), SSS (%5-10) ve lenf nodları (%10-20) olarak bildirilmiştir.

1. Karadeniz Teknik Üniversitesi Tıp Fakültesi Deri ve Zührevi Hastalıklar Anabilim Dalı, Trabzon

Litik kemik lezyonları; Kemik LHH'da en sık tutulan alandır. Bazı lezyonlar asemptomatik olabilmekle birlikte lokalize kemik ağrısı eşlik edebilir. Görüntülemede tipik olarak litik zımba deliği görünümlü lezyon, bazen eşlik eden yumuşak doku kitlesiyle birlikte görülür. Herhangi bir kemiği etkileyebilir. Çocuklarda en sık kafatası (%40), femur, kostalar, vertebra ve humerus etkilenirken erişkinlerde sırasıyla çene (%30), kafatası (%21), vertebra (%13), pelvis (%13), ekstremite (%17) ve kosta (%6) tutulumları izlenir.

Deri ve oral mukoza; deri tutulumu vakaların %40'ında görülür. Deri tek başına tutulabileceği gibi multisistem hastalığın bir komponenti de olabilir, bu nedenle deride tutulum saptanan olgularda diğer organ tutulumlarını dışlamak önemlidir. Tablo 1'de Langerhans hücreli histiositoz tanısı alan hastalarda yapılması önerilen sistemik değerlendirme algoritması bulunmaktadır. Saçlı deri, kıvrım bölgeleri ve gövdeyi sıklıkla etkiler. En sık görülen belirtiler; kandidiyal enfeksiyonu ya da seboreik dermatiti andıran egzamatöz bir döküntü ve/veya kahverengi-morumsu papüller, püstüler, purpurik, peteşiyal, veziküler veya papülo-nodüler lezyonlardır. Deri lezyonları kendiliğinden iyileşip tekrarlama eğilimi gösterebilir. Paronişi onikoliz gibi tırnak değişiklikleri de eşlik edebilir. Tedaviye cevap vermeyen seboreik dermatit veya bez dermatiti olan çocuklarda LHH tanısı akla gelmeli ve biyopsi alınmalıdır.

Papüler lezyonlar; İnfantil dönemde vücudun herhangi bir yerinde kahverengi morumsu papüllerle belirebilir. Bu lezyonlar hızla kendiliğinden iyileşir. Bu tablo konjenital kendiliğinden iyileşen retikülohistiositoz veya Hashimoto-Pritzker hastalığı olarak da bilinmektedir. Doğumda veya hayatın ilk birkaç gününde yaygın kırmızı kahverengi papülonoduler erüpsiyon şeklinde görülür. Eğer tekil ise bu lezyonlar genellikle iyi huyludur ve yaşamın ilk yılında tedavi olmaksızın geriler. Ancak mutlaka diğer bölge tutulumları açısından değerlendirme ve yakın takip yapılması gereklidir. Neonatal olgularda %59'a varan oranlarda diğer organları etkileyen multisistem hastalık (%42 olguda riskli organ tutulumu) saptandığı bildirilmiştir. Bir yaşından küçük olgularda izole deri tutulumu olma olasılığı daha yüksek olarak değerlendirilmektedir, multisistem hastalık saptananlar genellikle 18 aydan büyüktür. Sadece deri hastalığı olanların progresyonsuz sağ kalım oranları %89 iken multisistem hastalarda bu oran sadece %23'dür.

Ekzamatöz döküntü; LHH çocuk ve erişkinlerde inguinal, abdomen, sırt veya göğüs üzerinde, diffüz kandida diaper dermatitini andıran eritematöz papüler döküntü ile belirebilir. Saçlı deride seboreik tutulum, infantlarda uzamış beşik takkesi veya şiddettli seboreik dermatit ile karışabilir. Kulak arkalarında, saçlı deride, genital ve perianal bölgede ülseratif lezyonlar görülebilir.

Oral lezyonlar; en sık intraoral kitle, gingivit, mukozal ülser ve kemik veya yumuşak doku lezyonlarına bağlı diş kaybı ile belirir. Bazı infantlarda dişlerin erkenden çıkışı da izlenebilir.

Akciğerler; Akciğer tutulumu erişkinlerde çocuklardan daha sıktır. İzole veya multisistem hastalığın bir parçası olabilir. İzole tutulum sıklıkla sigara kullanımı ile ilişkilidir. %20'ye varan oranlarda asemptomatik olabileceği gibi öksürük, nefes darlığı, göğüs ağrısı, ateş ve kilo kaybı gibi yapısal semptomlar veya spontan pnömotoraks gelişimi saptanabilir. Yüksek rezolüsyonlu bilgisayarlı tomografi (BT) ile karakteristik kistler ve nodüller görülebilir.

Santral sinir sistemi; Tanı anında vakaların %5-10'unda SSS bulguları saptanmaktadır. En sık görülen belirtiler arginin vazopressin (AVP) eksikliği (Diabetes insipidus) ve nörodejenerasyon semptomlarıdır (ataksi, bilişsel işlev bozukluğu). Hastalarda ayrıca beyin parankimi veya koroid pleksusda kitle lezyonlarına bağlı bulgular saptanabilir. Yüz kemiklerinde veya ön veya orta kranial fossa kemiklerinde LHH bulunan çocukların dörtte birinde SSS tutulumu geliştiği bildirilmiştir. Manyetik rezonans görüntüleme (MRG) ile tutulum ortaya konulabilir.

Endokrinopatiler; En sık diabetes insipidus (1/4) şeklinde görülür; poliüri, noktüri ve/veya polidipsi ile kendini gösterir. Hipogonadizm, büyüme geriliği, bozulmuş glukoz toleransı/diabetes mellitus ve tiroid gibi diğer hipofiz hormonlarının eksiklikleri de eşlik edebilir.

Lenf nodları; %20 oranında lenfadenopati görülebilir, erişkinlerde çocuklara göre daha nadirdir.

Kemik iliği; çocuklarda 1/3 oranda bildirilmiştir, genellikle yaygın hastalıkta izlenir. LHH artmış hematolojik malignite insidansı ile de ilişkilendirilmiştir. Tam kan sayımında sitopeni olan hastalar kemik iliği tutulumu açısından değerlendirilmelidir.

Karaciğer ve dalak; riskli organlar olarak tanımlanırlar, kötü prognoz ile ilişkilidirler. Karaciğer tutulumu hepatomegali, tümör benzeri veya kistik lezyonlar, artmış karaciğer enzimleri ile görülebilir, karaciğer disfonksiyonu, hipoalbuminemi ve asit gelişebilir. Masif splenomegali sitopeniye yol açabilir. Ultrason, BT veya MRG ile tanı konulabilir. Sklerozan kolanjit de izlenebilir.

Gastrointestinal sistem; tutulum nadirdir. Vakaların %2'sinde malabsorbsiyon ve diyare bulgularıyla gidebilir. Endoskopi ile asemptomatik, soliter, küçük intramukozal polipler şeklinde saptanabilirler.

Klinik ve laboratuar değerlendirme

LHH tanısı düşünülen olgularda olası tutulumlar açısından anamnezde ateş, terleme, kilo kaybı gibi konstitusyonel bulgular, kemik ağrısı, deri döküntüsü, akciğer tutulumu açısından öksürük, dispne, SSS tutulumu açısından baş ağrısı, diplopi, mental durumda değişme, endokrin tutulum açısından polidipsi, poliüri, susama, büyüme gelişmede gecikme, gastrointestinal tutulum açısından karın ağrısı, diyare, kilo kaybı sorgulanmalıdır.

Laboratuar değerlendirmede tam kan sayımı, koagulasyon profili (protrombin zamanı (PT) ve aktive parsiyel tromboplastin zamanı (aPTT), serum biyokimyasında, bilirubin seviyeleri, böbrek fonksiyon testleri, elektrolitler, kalsiyum, karaciğer fonksiyon testleri, toplam protein, albümin düzeyleri bakılmalıdır. Endokrin tutulum açısından arginin vazopressin eksikliği, büyüme gecikmesi veya hipotiroidizm veya hipoadrenalizm semptomları olan hastalarda tiroid uyarıcı hormon (TSH), serbest T4; prolaktin ve İnsülin benzeri büyüme faktörü-1 (Insulin-like Growth Factor 1; IGF-1); sabah serum kortizol, Adrenokortikotropik hormon (ACTH) ve osmolalite; folikül uyarıcı hormon (FSH)/luteinize edici hormon (LH) veya estradiol; ve/veya sabah idrar osmolalitesi bakılabilir. Tam kan sayımı anormal ise veya miyeloid neoplazm veya hemofagositik lenfohistiositoz şüphesi varsa kemik iliği incelemesi yapılmalıdır. Kardiyorespiratuvar bulgusu veya anormal akciğer grafisi olan hastalarda solunum fonksiyon testleri istenmelidir.

Görüntülemede iki yaş üstü çocuklara distal ekstremiteleri de içeren tüm vücut pozitron emisyon tomografi (PET)/BT istenmelidir. Etkilenen organlara yönelik SSS için gadolinyum kontrastlı MRG, gastrointestinal sistem için USG, BT veya MRG istenebilir.

Patoloji; PET-BT biyopsi alanının seçiminde yardımcı olabilir. Genellikle osteolitik kemik lezyonundan veya deri lezyonundan biyopsi alınması tercih edilir. Tutulan dokuda Langerhans hücreleri varlığı saptanır. Langerhans hücreleri büyük, oval, birkaç sitoplazmik vakuol ile hafif eozinofilik sitoplazmalı mononükleer hücrelerdir. Çekirdek, ince kromatin ve oluklu veya girintili nükleer konturlara sahip ince nükleer membranla belirgindir. Bu görüntü "bükülmüş havlu" veya "kahve çekirdeği" görünümü olarak adlandırılır. Nükleol belirgin değildir. Neoplastik hücreler sıklıkla sitolojik atipi gösterir. Dermal Langerhans hücrelerinin aksine, bu hücrelerde dendritik hücre işlevleri yoktur. Klasik Langerhans hücrelerinin yanısıra deri biyopsilerinde CD8+ T hücreler de saptanır. Kemik iliği örneklerinde hemofagositoz ve miyelodisplastik değişiklikler görülebilir, ancak bu bulgu LHH için tanısal değildir. Eozinofil, nötrofil, lenfosit ve makrofajları (çok çekirdekli dev hücreler görülebilir) içeren heterojen bir infiltrat Langerhans hücrelerini çevreler. Santral nekroz gösteren eozinofilik apseler görülebilir. Fibrozis eşlik edebilir.

İmmünohistokimya; Langerhans hücreleri histiyosit belirteçleri CD1a ve CD207 (langerin) yanı sıra S100 de eksprese edebilirler. BRAF V600E biyopsi örneklerinde immunhistokimya ile gösterilebilir. Diffüz siklin D1 (MAPK yolağı aktivasyonu belirteci) pozitifliği, neoplastik Langerhans hücrelerinin reaktif olanlardan ayırt edilmesine yardımcı olabilir.

Genetik; Vakaların yarısından fazlasına BRAF V600E mutasyonu eşlik eder. BRAF V600E için polimeraz zincir reaksiyonu (PCR) testi tüm doku biyopsilerine uygulanmalıdır. Vahşi tip BRAF saptanan

vakalarda MAP2K1, ARAF, CCD1 (siklin D1) veya MAPK-ERK sinyal yolunun diğer bileşenlerinin mutasyonları bakılmalıdır. Nadiren kinaz füzyonları (BRAF, ALK, NTRK) saptanabilir ve terapötik etkileri olabilir. Kan örneklerinde bu mutasyonların saptanması, patoloji şüpheli olduğunda veya doku tanısı elde etmek mümkün olmadığında LHH tanısını destekleyebilir.

6. **Tanı-Ayırıcı Tanı:** LHH nadir görülen bir durumdur, ancak açıklanamayan litik kemik lezyonu, deri döküntüsü, diabetes insipidus, hipofiz kitlesi veya solunum semptomları olan her yaştaki hastada şüphelenilmelidir. Tanı patolojik bulgulara dayanır, tanının doğrulanabilmesi için çoklu biyopsiler gerekebilir. Patolojik değerlendirmede Langerhans hücrelerinin morfolojik görünümü CD1a, CD207 ve S100 immünohistokimyasal boyama ile desteklenmelidir. Tanı için genellikle osteolitik kemik lezyonundan veya deri lezyonundan biyopsi alınması tercih edilir. Nadiren biyopsi alınamıyorsa veya histopatoloji net değilse karakteristik klinik özellikler ve görüntüleme bulguları, BRAF mutasyonu veya MAPK-ERK yolu veya CCD1 (siklin D1) bileşenleri için kan veya kemik iliğinin moleküler analizi ile desteklenebilir.

   Ayırıcı tanı klinik tabloya göre değişir. Genel olarak, LHH diğer histiyositik/dendritik hücre bozukluklarından, solid tümörlerden, hematopoietik neoplazmalardan ve/veya hemofagositik lenfohistiositoz/makrofaj aktivasyon sendromlarından klinik, histolojik ve immünofenotipik bulgularla ayırt edilmelidir. Kemik, lenf nodları, timus, karaciğer veya dalaktaki LHH, lenfomalar, solid tümörler veya birincil SSS tümörlerinden ayırt edilebilir. Kutanöz tutulum vaskülit, kutanöz lenfoma veya diğer histiyositik hastalıkları taklit edebilir. Deri lezyonlarının ayırıcı tanısında seboreik dermatit, skabiyez, kontakt dermatit, varisella, intertrigo, kandidiyazis, ürtikerya pigmentoza düşünülebilir. Akciğer tutulumu, çeşitli interstisyel akciğer hastalıklarının klinik görünümüne sahip olabilir.

   Langerhans hücre sarkomu; LHH'a nadiren eşlik de edebilen ortak immünfenotipik özellikleri paylaştıkları için ayırt edilmesi zor bir durumdur, atipik mitozlar, hücresel atipi ve belirgin mitotik aktivite ile oldukça malign sitolojik bulgular izlenir.

   Erdheim-Chester hastalığı (ECD); genellikle yetişkinlerde görülen nadir bir multisistem histiyositik bozukluktur. Histiyositik infiltrasyon ile bir veya birden fazla organ sisteminde (deri, akciğer, kemik, serebral, yüz, orbital ve retro-orbital doku, hipofiz, retroperiton ve kardiyovasküler sistem gibi) ksantogranülomatöz infiltratlar görülür. Uzun kemiklerde simetrik, ağrılı osteosklerotik lezyonlar tipiktir. Buradaki histiyositlerde Langerhans hücre belirteçleri izlenmez (CD1a -, faktör XIIIa + ve CD163 +). Eş zamanlı LHH ve ECD saptanan vakalar (karışık histiositoz) da bildirilmiştir. Jüvenil ksantogranüloma (JXG); JXG, dermal dendrosit fenotipli histiyositik hücrelerin iyi huylu proliferatif bir bozukluğudur. JXG, tipik olarak yaşamın ilk iki yılında soliter kırmızımsı veya sarımsı bir deri papülü veya nodülü olarak ortaya çıkar. En sık baş, boyun ve üst gövdede görülür.

   Genellikle birkaç yıllık bir süre içinde kendiliğinden geriler. Nadiren çoklu deri lezyonları ve beyin, akciğer, böbrek, dalak, karaciğer, kemik iliği ve retro-orbital tümörler gibi deri dışı sistemik formlar olabilir. Histolojik olarak JXG, CD1a ve CD207 negatif köpüklü veya Touton dev hücreleri görülür. Rosai-Dorfman hastalığı (RDD); masif lenfadenopatili sinüs histiositoz olarak da bilinen nadir bir hastalıktır. Çocuklarda genellikle lenf nodlarını ve diğer organları tutan sistemik bir bozukluk olarak ortaya çıkar, ancak yetişkinlerde deri ile sınırlı olabilir. Histolojik olarak makrofaj sitoplazmasında normal görünümlü lenfosit veya plazma hücrelerinin varlığı (emperipolez) ile kolayca tanı konulabilir. Buradaki histiyositler CD1a ve CD207 negatiftir.

7. **Tedavi:** Tedavi, tutulum olan alana ve tutulumun yaygınlığına göre planlanır. İzole deri lezyonlarının varlığında tedavi her zaman gerekmeyebilir, spontan gerileme izlenebilir. Ancak izole deri lezyonları da olsa her hastada tam bir sistemik değerlendirme yapılmalıdır. Diğer organların tutulumunu dışlamak önemlidir, çünkü kutanöz tutulumla başvuran birçok çocukta çoklu sistem LHH de vardır. Sistemik hastalığı değerlendirmek için mutlaka tablo 1'de belirtildiği gibi tam bir değerlendirme yapılmalıdır. Burada sadece deri hastalığının tedavisine yer verilmiştir.

Tablo 1. Langerhans hücreli histiositozis tanısı alan hastalarda yapılması önerilen sistemik değerlendirme algoritması

Langerhans hücreli histiositozis tanısı alan hastalarda sistemik değerlendirme
Klinik; Anamnez ve fizik muayene, LHH ile ilişkili semptom ve bulguların tipi ve şiddeti tanımlanmalıdır. Yapısal semptomlar (örn. ateş, terleme, yorgunluk), pulmoner bulgular (örn. nefes darlığı, öksürük, hemoptizi, göğüs ağrısı), kas-iskelet ağrısı veya miyaljiler, gastrointestinal semptomlar (örn. ishal, melena, sarılık, karında dolgunluk hissi veya ağrı), deri döküntüsü veya deri altı nodüller, lenfadenopati, nörolojik bulgular (örn. , baş ağrısı, ataksi, dizartri, çift görme, işitme bozukluğu, bilişsel gerileme, nöbetler) ve endokrin semptomlar (örn. , polidipsi, poliüri, soğuğa tahammülsüzlük, büyüme gecikmesi, libido azalması) sorgulanmalıdır.
Laboratuvar çalışmaları; Tam kan sayımı, diferansiyel sayım ve retikülosit sayımı Koagulasyon profili: Hepatomegali, sarılık, anormal karaciğer enzimleri veya düşük serum protein veya albümin seviyeleri olan hastalar için Protrombin zamanı (PT) ve aktive parsiyel tromboplastin zamanı (aPTT). Serum biyokimyası: Elektrolitler, böbrek fonksiyon testleri, kalsiyum, karaciğer fonksiyon testleri, toplam protein, albümin, Tiroid uyarıcı hormon (TSH), serbest T4, Prolaktin ve IGF-1, Sabah serum kortizol, ACTH ve osmolalite, folikül uyarıcı hormon (FSH), lüteinizan hormon (LH), estradiol Sabah idrar osmolalitesi. Kemik iliği incelemesi: iki yaş altı tüm çocuklarda yapılmalıdır. Tam kan sayımı anormal olan veya miyeloid neoplazm veya hemofagositik lenfohistiositoz şüphesi olan hastalarda da yapılmalıdır. Solunum bulguları veya anormal akciğer grafisi olan hastalarda solunum fonksiyon testleri.
Patolojik değerlendirme ve biyopsi örneklerinde immünohistokimya veya polimeraz zincir reaksiyonu (PCR) ile BRAF V600E mutasyonu taraması yapılmalıdır. BRAF V600E saptanmazsa, MAPK yolundaki mutasyonlar (ARAF, NRAS, KRAS, MAP2K1, PIK3CA) ve füzyon genleri araştırılmalıdır.
Görüntüleme: Tutulum yaygınlığını belirlemek için distal ekstremiteler dahil olmak üzere tüm vücut pozitron emisyon tomografisi (PET)/bilgisayarlı tomografi (BT) çekilmelidir. 1 yaşından küçük bebeklerde radyasyon maruziyetini azaltmak için kemik taraması tercih edilir. Ek olarak klinik ve laboratuar bulgulara göre Akciğer grafisinde/PET-BT'de solunum semptomları veya anormallikleri olan hastalar ve 1 yaşından küçük tüm çocuklar için yüksek çözünürlüklü göğüs BT'si. Arginin vazopressin eksikliği (diyabet insipidus), nörolojik anormallikler veya baş veya boyun kemik tutulumu olan hastalarda beyin, hipofiz bezi, mastoid MRG. Karın ve pelvisin kontrastlı BT veya karaciğer ve dalak ultrasonu. Omurga tutulumu olan hastalarda vertebra MRG. Solunum semptomları olan hastalarda solunum fonksiyon testleri ve egzersiz kapasitesi testi. Pulmoner LHH'lu hastalarda transtorasik ekokardiyogram ve sağ kalp kateterizasyonu. Kolestatik karaciğer fonksiyon testleri (yükselmiş alkalin fosfataz ve/veya bilirubin) veya BT veya ultrasonda anormal/dilate safra kanalları olan hastalarda Manyetik rezonans kolanjiyopankreatografi (MRCP) veya endoskopik retrograd kolanjiyopankreatografi (ERCP). PET veya diğer görüntüleme yöntemleri yapılamıyorsa kolonoskopi veya abdominal ultrason.

Sadece deri hastalığı olan hastalar; spontan gerileme gösterebilir ("kendi kendini iyileştiren kutanöz LHH") veya çoklu sistem tutulumuna ilerleyebilirler. İnfantil dönemde %40'a varan oranlarda çoklu sistem tutulumuna ilerleme bildirilmiştir. Seyrin öngörülebilmesine yönelik bir prognostik faktör veya biyobelirteç bulunmamaktadır, bu nedenle klinik takip önemlidir.

Deri hastalığının yönetimi, semptomların varlığı ve tutulumun yaygınlığına göre belirlenir. Asemptomatik

ve sınırlı deri lezyonları olan hastalar için tek başına gözlem yeterli olabilir. Semptomatik ve/veya yaygın deri hastalığı olan hastalar hastalığın şiddeti ve yaygınlığına ve hasta tercihine göre topikal veya oral ajanlarla tedavi edilir.

Topikal tedavide kortikosteroid (triamsinolon) veya nitrojen mustard (mekloretamin) %20 tercih edilebilir.

Sistemik tedavide methotreksat 20 mg/hafta tek ajan olarak veya Prednizolon (günde iki kez 20-40 mg/m^2), 6-merkaptopürin (50 mg/m^2/gün) veya Hidroksiüre (günde iki kez 10 mg/kg) ile kombinasyon halinde kullanılabilir. Lenalidomid 25 mg, 1 ila 21. günlerde 28 günlük döngüler halinde uygulanabilir. Talidomid 100mg/gün oral olarak verilebilir. Lenalidomid veya talidomid uygulanırken düşük doz aspirin (81-100 mg/gün) gibi venöz tromboemboli profilaksisi yapılması düşünülmelidir.

LHH tedavisinde ajanların etkinliğini ortaya koyan prospektif karşılaştırmalı çalışmalar olmamakla birlikte, metotreksat ve hidroksiüre kombinasyonu özellikle genital lezyonları olan kadın hastalarda etkin olarak bildirilmiştir.

8. **Klinik Seyir ve Prognoz:** Tutulan organlara bağlı olarak değişir. Hematopoetik sistem, karaciğer ve dalak tutulumu riskli organ tutulumu olarak kabul edilir.

   18-florodeoksiglikoz (FDG) pozitron emisyon tomografisi (PET) kullanarak LHH tedavisine yanıt değerlendirilebilir. İzole deri tutulumunda tedaviden iki ay sonra yanıt değerlendirmesi yapılması önerilmektedir. Yanıtlar tam yanıt, kısmi yanıt, progresif hastalık veya stabil hastalık olarak tanımlanabilir. BRAF V600E mutasyonu saptanmış olgular, daha yüksek riskli klinik özellikler, daha yüksek nüks riski ve daha yaygın hastalık ile ilişkilendirilmiştir.

   Sadece deri tutulumu olan olgularda topikal tedavi ile relaps saptanırsa oral bir ajana geçiş hastalık kontrolü ve semptomatik rahatlama sağlayabilir.

   Hastalar tedavi tamamlandıktan sonra periyodik olarak relaps ve tedavi ilişkili toksisite açısından takip edilmelidir. 2-3 ayda bir tam yanıt elde edilene kadar PET/BT ile takip yapılabilir, aralıklar 6 ay veya daha uzun süreye uzatılabilir. Takip sıklığı hastanın hastalık aktivitesine ve tedaviye göre bireysel olarak belirlenmelidir. İlk 2 yıl 6 ayda bir, ardından yıllık takip yapılabilir. İzole deri tutulumu olan hastalar genellikle uzun dönem sekel izlenmeden tedavilerini tamamlamakla birlikte çoklu organ tutulumu olan yüksek riskli hastalar uzun dönemde tedavi ilişkili toksisiteler, ikincil kanserler, endokrin komplikasyonlar ve nörolojik sorunlar açısından risk altındadır. LHH tanısı almış olgularda ikincil malignite olarak akut miyeloid lösemi, lenfoblastik lenfoma, retinoblastom, beyin tümörleri, hepatoselüler karsinom, Askin tümörü ve Ewing sarkomu gelişimi bildirilmiştir.

Kaynaklar

1. Allen CE, Ladisch S, McClain KL. How I treat Langerhans cell histiocytosis. Blood 2015; 126:26.
2. Allen CE, Li L, Peters TL, et al. Cell-specific gene expression in Langerhans cell histiocytosis lesions reveals a distinct profile compared with epidermal Langerhans cells. J Immunol 2010; 184:4557.
3. Annibali S, Cristalli MP, Solidani M, et al. Langerhans cell histiocytosis: oral/periodontal involvement in adult patients. Oral Dis 2009; 15:596.
4. Aricò M, Girschikofsky M, Généreau T, et al. Langerhans cell histiocytosis in adults. Report from the International Registry of the Histiocyte Society. Eur J Cancer 2003; 39:2341.
5. Badalian-Very G, Vergilio JA, Degar BA, et al. Recurrent BRAF mutations in Langerhans cell histiocytosis. Blood 2010; 116:1919.
6. Baumgartner I, von Hochstetter A, Baumert B, et al. Langerhans'-cell histiocytosis in adults. Med Pediatr Oncol 1997; 28:9.

7. Bhatia S, Nesbit ME Jr, Egeler RM, et al. Epidemiologic study of Langerhans cell histiocytosis in children. J Pediatr 1997; 130:774.

8. Brown NA, Furtado LV, Betz BL, et al. High prevalence of somatic MAP2K1 mutations in BRAF V600E-negative Langerhans cell histiocytosis. Blood 2014; 124:1655.

9. Carstensen H, Ornvold K. The epidemiology of LCH in children in Denmark, 1975-89. Med Pediatr Oncol 1993; 21:387.

10. Chakraborty R, Hampton OA, Shen X, et al. Mutually exclusive recurrent somatic mutations in MAP2K1 and BRAF support a central role for ERK activation in LCH pathogenesis. Blood 2014; 124:3007.

11. Chen J, Zhao AL, Duan MH, et al. Diverse kinase alterations and myeloid-associated mutations in adult histiocytosis. Leukemia 2022; 36:573.

12. De Young B, Egeler RM, Rollins BJ. Langerhans cell histiocytosis. In: WHO Classification of Tumours of Soft Tissue and Bone, 4th ed, Fletcher CD, Bridge JA, Hogendoorn PC, Mertens F (Eds), International Agency for Research on Cancer, Lyons 2013. p. 356.

13. Diamond EL, Durham BH, Haroche J, et al. Diverse and Targetable Kinase Alterations Drive Histiocytic Neoplasms. Cancer Discov 2016; 6:154.

14. Donadieu J, Rolon MA, Thomas C, et al. Endocrine involvement in pediatric-onset Langerhans' cell histiocytosis: a population-based study. J Pediatr 2004; 144:344.

15. Durham BH, Lopez Rodrigo E, Picarsic J, et al. Activating mutations in CSF1R and additional receptor tyrosine kinases in histiocytic neoplasms. Nat Med 2019; 25:1839.

16. Durham BH, Roos-Weil D, Baillou C, et al. Functional evidence for derivation of systemic histiocytic neoplasms from hematopoietic stem/progenitor cells. Blood 2017; 130:176.

17. Emile JF, Abla O, Fraitag S, et al. Revised classification of histiocytoses and neoplasms of the macrophage-dendritic cell lineages. Blood 2016; 127:2672.

18. Frater JL, Maddox JS, Obadiah JM, Hurley MY. Cutaneous Rosai-Dorfman disease: comprehensive review of cases reported in the medical literature since 1990 and presentation of an illustrative case. J Cutan Med Surg 2006; 10:281.

19. García Gallo MS, Martínez MP, Abalovich MS, et al. Endocrine manifestations of Langerhans cell histiocytosis diagnosed in adults. Pituitary 2010; 13:298.

20. Goyal G, Hu M, Young JR, et al. Adult Langerhans cell histiocytosis: A contemporary single-institution series of 186 patients. J Clin Oncol (ASCO Annual Meeting Abstracts) 2019; 37:7018.

21. Goyal G, Shah MV, Hook CC, et al. Adult disseminated Langerhans cell histiocytosis: incidence, racial disparities and long-term outcomes. Br J Haematol 2018; 182:579.

22. Götz G, Fichter J. Langerhans'-cell histiocytosis in 58 adults. Eur J Med Res 2004; 9:510.

23. Grois N, Fahrner B, Arceci RJ, et al. Central nervous system disease in Langerhans cell histiocytosis. J Pediatr 2010; 156:873.

24. Grois N, Pötschger U, Prosch H, et al. Risk factors for diabetes insipidus in langerhans cell histiocytosis. Pediatr Blood Cancer 2006; 46:228.

25. Grois N, Prosch H, Waldhauser F, et al. Pineal gland abnormalities in Langerhans cell histiocytosis. Pediatr Blood Cancer 2004; 43:261.

26. Haroche J, Charlotte F, Arnaud L, et al. High prevalence of BRAF V600E mutations in Erdheim-Chester disease but not in other non-Langerhans cell histiocytoses. Blood 2012; 120:2700.

27. Hervier B, Haroche J, Arnaud L, et al. Association of both Langerhans cell histiocytosis and Erdheim-Chester disease linked to the BRAFV600E mutation. Blood 2014; 124:1119.

28. Islinger RB, Kuklo TR, Owens BD, et al. Langerhans' cell histiocytosis in patients older than 21

years. Clin Orthop Relat Res 2000; :231.

29. Jaffe R, Weiss LM, Facchetti F. Tumours derived from Langerhans cells. In: World Health Organization Classification of Tumours of Haematopoietic and Lymphoid Tissues, Swerdlow SH, Campo E, Harris NL, et al (Eds), IARC Press, Lyon 2008. p. 358.

30. Jaffe R. The diagnostic histopathology of Langerhans cell histiocytosis. In: Histiocytic Disorders of Children and Adults. Basic Science, Clinical Features, and Therapy, Weitzman S, Egeler RM (Eds), Cambridge University Press, Cambridge 2005. p. 14.

31. Kaltsas GA, Powles TB, Evanson J, et al. Hypothalamo-pituitary abnormalities in adult patients with langerhans cell histiocytosis: clinical, endocrinological, and radiological features and response to treatment. J Clin Endocrinol Metab 2000; 85:1370.

32. Kapur P, Erickson C, Rakheja D, et al. Congenital self-healing reticulohistiocytosis (Hashimoto-Pritzker disease): ten-year experience at Dallas Children's Medical Center. J Am Acad Dermatol 2007; 56:290.

33. Krooks J, Minkov M, Weatherall AG. Langerhans cell histiocytosis in children: History, classification, pathobiology, clinical manifestations, and prognosis. J Am Acad Dermatol 2018; 78:1035.

34. Kurtulmus N, Mert M, Tanakol R, Yarman S. The pituitary gland in patients with Langerhans cell histiocytosis: a clinical and radiological evaluation. Endocrine 2015; 48:949.

35. Lau L, Krafchik B, Trebo MM, Weitzman S. Cutaneous Langerhans cell histiocytosis in children under one year. Pediatr Blood Cancer 2006; 46:66.

36. Le Guennec L, Decaix C, Donadieu J, et al. The cognitive spectrum in neurodegenerative Langerhans cell histiocytosis. J Neurol 2014; 261:1537.

37. Ma J, Laird JH, Chau KW, et al. Langerhans cell histiocytosis in adults is associated with a high prevalence of hematologic and solid malignancies. Cancer Med 2019; 8:58.

38. Malpas JS, Norton AJ. Langerhans cell histiocytosis in the adult. Med Pediatr Oncol 1996; 27:540.

39. McClain KL, Goyal G. Clinical manifestations, pathologic features, and diagnosis of Langerhans cell histiocytosis. In: UpToDate, Newburger P (Ed), UpToDate, Rosmarin AG. (Accessed on May 10, 2023.)

40. McClain KL, Goyal G. Treatment of non-pulmonary Langerhans cell histiocytos. In: UpToDate, Newburger P (Ed), UpToDate, Rosmarin AG. (Accessed on May 10, 2023.)

41. McClain KL, Picarsic J, Chakraborty R, et al. CNS Langerhans cell histiocytosis: Common hematopoietic origin for LCH-associated neurodegeneration and mass lesions. Cancer 2018; 124:2607.

42. Milne P, Bigley V, Bacon CM, et al. Hematopoietic origin of Langerhans cell histiocytosis and Erdheim-Chester disease in adults. Blood 2017; 130:167.

43. Minkov M, Prosch H, Steiner M, et al. Langerhans cell histiocytosis in neonates. Pediatr Blood Cancer 2005; 45:802.

44. Montefusco L, Harari S, Elia D, et al. Endocrine and metabolic assessment in adults with Langerhans cell histiocytosis. Eur J Intern Med 2018; 51:61.

45. Munn S, Chu AC. Langerhans cell histiocytosis of the skin. Hematol Oncol Clin North Am 1998; 12:269.

46. Nelson DS, Quispel W, Badalian-Very G, et al. Somatic activating ARAF mutations in Langerhans cell histiocytosis. Blood 2014; 123:3152.

47. Newman B, Hu W, Nigro K, Gilliam AC. Aggressive histiocytic disorders that can involve the skin. J Am Acad Dermatol 2007; 56:302.

48. Nicholson HS, Egeler RM, Nesbit ME. The epidemiology of Langerhans cell histiocytosis. Hematol Oncol Clin North Am 1998; 12:379.

49. O'Malley DP, Duong A, Barry TS, et al. Co-occurrence of Langerhans cell histiocytosis and Rosai-Dorfman disease: possible relationship of two histiocytic disorders in rare cases. Mod Pathol 2010; 23:1616.

50. Peckham-Gregory EC, Chakraborty R, Scheurer ME, et al. A genome-wide association study of LCH identifies a variant in SMAD6 associated with susceptibility. Blood 2017; 130:2229.

51. Pineles SL, Liu GT, Acebes X, et al. Presence of Erdheim-Chester disease and Langerhans cell histiocytosis in the same patient: a report of 2 cases. J Neuroophthalmol 2011; 31:217.

52. Roden AC, Hu X, Kip S, et al. BRAF V600E expression in Langerhans cell histiocytosis: clinical and immunohistochemical study on 25 pulmonary and 54 extrapulmonary cases. Am J Surg Pathol 2014; 38:548.

53. Sahm F, Capper D, Preusser M, et al. BRAFV600E mutant protein is expressed in cells of variable maturation in Langerhans cell histiocytosis. Blood 2012; 120:e28.

54. Satoh T, Smith A, Sarde A, et al. B-RAF mutant alleles associated with Langerhans cell histiocytosis, a granulomatous pediatric disease. PLoS One 2012; 7:e33891.

55. Shahla A, Parvaneh V, Hossein HD. Langerhans cells histiocytosis in one family. Pediatr Hematol Oncol 2004; 21:313.

56. Shanmugam V, Craig JW, Hornick JL, et al. Cyclin D1 Is Expressed in Neoplastic Cells of Langerhans Cell Histiocytosis but Not Reactive Langerhans Cell Proliferations. Am J Surg Pathol 2017; 41:1390.

57. Simko SJ, Garmezy B, Abhyankar H, et al. Differentiating skin-limited and multisystem Langerhans cell histiocytosis. J Pediatr 2014; 165:990.

58. Steen AE, Steen KH, Bauer R, Bieber T. Successful treatment of cutaneous Langerhans cell histiocytosis with low-dose methotrexate. Br J Dermatol 2001; 145:137.

59. Stein SL, Paller AS, Haut PR, Mancini AJ. Langerhans cell histiocytosis presenting in the neonatal period: a retrospective case series. Arch Pediatr Adolesc Med 2001; 155:778.

60. Wang KH, Cheng CJ, Hu CH, Lee WR. Coexistence of localized Langerhans cell histiocytosis and cutaneous Rosai-Dorfman disease. Br J Dermatol 2002; 147:770.

61. WHO Classification of Tumours of Haematopoietic and Lymphoid Tissues, revised 4th edition, Swerdlow SH, Campo E, Harris NL, et al. (Eds), International Agency for Research on Cancer (IARC), Lyon 2017.

62. Womer RB, Anunciato KR, Chehrenama M. Oral methotrexate and alternate-day prednisone for low-risk Langerhans cell histiocytosis. Med Pediatr Oncol 1995; 25:70.

63. Zinn DJ, Grimes AB, Lin H, et al. Hydroxyurea: a new old therapy for Langerhans cell histiocytosis. Blood 2016; 128:2462.

TÜRK TABİPLERİ BİRLİĞİ

BURSA TABİP ODASI

MASTOSİTOZLAR

Doç. Dr. Deniz AKSU ARICA[1]

1. **Tanım:** Mastositozlar mast hücrelerinin dokularda patolojik birikimi ile karakterize nadir görülen bir grup hastalıktır. Deriye sınırlı olabileceği gibi deri dışı dokuları da tutabilir. Prepubertal dönemde çocuklarda vakaların büyük çoğunluğunu deriye sınırlı kutanöz mastositoz (KM) oluştururken, erişkinlerde sıklıkla sistemik mastositoz (SM) görülür. Kutanöz hastalıkta, deride patolojik sayıda mast hücresi birikerek kutanöz ve sistemik semptomlara neden olur, ancak mast hücreleri diğer organları infiltre etmez. Hem SM hem de KM olguları aynı deri lezyonlarına, sistemik semptomlara ve komplikasyonlara (örneğin, osteoporoz) sahip olabilirler, klinik olarak ayırt edilmeleri zordur. Özellikle erişkin hastalarda KM tanısı konulmadan önce tam bir sistemik değerlendirme yapılmalıdır. Dünya Sağlık Örgütü (World Health Organization; WHO) kutanöz ve sistemik mastositoz tanısı için belirli kriterler tanımlamıştır. Tablo 1'de Mastositoz tanısı için WHO tarafından tanımlanmış kriterler yer almaktadır. KM tanısı, deri biyopsisi bulgularıyla desteklenen karakteristik deri bulgularına dayanır. Sistemik hastalık kanıtı bulunmamalıdır.

Tablo 1. Mastositoz tanı kriterleri

Kutanöz mastositoz (KM) • Ürtikerya pigmentoza/makülopapüler kutanöz mastositoz, diffüz kutanöz mastositoz veya soliter mastositoma şeklinde deri lezyonları ve deri biyopsisinde multifokal veya yaygın paternde mast hücre infiltratları. Sistemik mastositoz tanı kriterlerini karşılamamalıdır.
Sistemik mastositoz (SM) Bir majör ve en az bir minör kriterin varlığı veya en az üç minör kriterin varlığı ile tanı konulur. Majör kriter: • Kemik iliği ve/veya diğer deri dışı organ(lar)da (gastrointestinal sistem, lenf nodları, karaciğer veya dalak gibi) 15'ten fazla mast hücresinden oluşan multifokal, yoğun kümelerin varlığıdır, triptaz için antikorlarla veya diğer özel boyalar ile saptanabilir. Minör kriterler: • Kemik iliği veya diğer deri dışı organların biyopsi kesitlerinde veya kemik iliği aspiratında tüm mast hücrelerinin >%25'inin immatür veya atipik olması. • Kemik iliğinde, kanda veya başka bir deri dışı organda KIT kodonu 816'da aktive edici bir nokta mutasyonunun saptanması. • Kemik iliğindeki, kandaki veya başka bir deri dışı organdaki mast hücrelerinin, normal mast hücre belirteçlerine ek olarak CD2, CD25 veya ikisini birden eksprese etmesi. • İlişkili bir miyeloid neoplazm olmadan serum triptaz seviyelerinin >20 ng/mL olması.

Kutanöz mastositozun üç tipi vardır; Makülopapüler kutanöz mastositoz (MPKM) veya ürtikerya pigmentoza (UP), Diffüz kutanöz mastositoz ve Soliter kutanöz mastositoma. Telenjiektazia makülaris eruptiva perstans ; MPKM olmadan nadiren görüldüğü için 2016'da sınıflandırmadan kaldırılmıştır.

Sistemik mastositozun beş tipi vardır:

- İndolent ve smoldering sistemik mastositoz
    - İndolent sistemik mastositoz

1. Karadeniz Teknik Üniversitesi Tıp Fakültesi Deri ve Zührevi Hastalıklar Anabilim Dalı, Trabzon

  - Smoldering sistemik mastositoz

- İleri sistemik mastositoz
  - Agresif sistemik mastositoz (ASM)
  - Mast hücreli lösemi
  - Hematolojik neoplaziye eşlik eden sistemik mastositoz

2. **Epidemiyoloji:** 1/10. 000 prevalansla nadir görülen bir hastalıktır. Erişkin dönemde hafif bir kadın, çocuklarda ise hafif bir erkek cinsiyet baskınlığı ile her iki cinste de görülür. 18 yaşın altındaki hastalarda mastositoz vakalarının yaklaşık %90'ı KM'dur ve çoğu puberte döneminde gerileme eğilimindedir. Erişkin dönemde ise sıklıkla SM görülür ve hastalık persistan olma eğilimindedir. Erişkin olguların %5'inden daha azı KM'dur.

   Çocuklarda mastositoz başlangıcı, bimodal bir dağılım gösterir, yaşamın ilk üç yılında pik yapar, ardından düşer ve 15 yaşından sonra bir küçük pik daha yapar. Ergenlikten sonra gelişen veya kötüleşen olguların sistemik olma olasılığı yüksektir.

3. **Etyopatogenez:** Mast hücreleri hematopoetik öncülerinden, KIT ligandı olarak da isimlendirilen kök hücre faktörü (Stem cell factor; SCF) varlığında gelişir. Mast hücreler yüzeylerinde SCF için tirozin kinaz KIT (CD117) reseptörü eksprese ederler. KIT'te aktive edici mutasyonlar, artmış SCF ekspresyonu ve mast hücrelerden otokrin SCF salınımı mastositoz gelişimi ile ilişkilendirilmiştir. Nadir ailesel vakalar dışında kalıtım gösterilmemiştir. KIT mutasyonları çoğu vakada somatik mutasyonlardır. Çocuklarda doğumda deride bulunan embriyonik yolk kesesi kaynaklı mast hücrelerinin zamanla kemik iliğinde üretilen hücrelerle yer değiştirerek spontan remisyona neden olduğu düşünülmektedir. Mast hücreleri çeşitli vazoaktif medyatörler içerir. Bunlar arasında histamin, heparin, lökotrienler, prostaglandinler, trombosit aktive edici faktör, proteazlar (triptazlar, kimaz) ve tümör nekroz faktörü gibi sitokinler bulunur. Dokularda aşırı mast hücre birikimi ve bu hücrelerden medyatör salınımına bağlı kronik ve epizodik olarak alerjik ve anafilaktik reaksiyonlara benzer belirtiler görülür. Medyatör salımına ek olarak, mastositozlarda mast hücrelerinin lokal birikimlerine ya da doku infiltrasyonuna bağlı ve ilişkili hematolojik neoplazmaya bağlı bulgular görülebilir.

4. **Klinik özellikler:** Çocukluk çağında görülen mastositoz olgularının tamamına yakını KM'dur ve olguların çoğu puberte döneminde kendiliğinden gerileme eğilimindedir. Etkilenen çocukların çoğunda deri bulguları yaşamın ilk yılında gelişir, lezyonlar doğumda da mevcut olabilir. Tanı genellikle iki yaşından önce konulur.

   SM daha çok erişkin dönemde görülür. Pediatrik mastositoz vakalarının %10'undan daha azında sistemik tutulum izlenir ve SM çocuklarda genellikle yavaş seyreder. Sistemik hastalıkta kemik iliği, gastrointestinal sistem, karaciğer, dalak ve/veya lenf nodları tutulabilir.

   Klinik özellikler dermatolojik bulgular, medyatör salınımına bağlı semptomlar ve deri dışı organ infiltrasyonuna bağlı semptom ve bulgular olarak üç ayrı başlık halinde özetlenmiştir.

Dermatolojik bulgular; mastositozun hem kutanöz hem de sistemik formlarında benzer görünümde mevcut olabilir. Deri bulgularına dayanarak SM ve KM ayrımı yapılamaz. Lezyonlara genellikle kaşıntı eşlik eder, ancak asemptomatik de olabilir. Semptomlar sıcaklık değişiklikleri, egzersiz, sürtünme, sıcak banyo, duygusal stres veya belirli ilaçlarla şiddetlenebilir.

Hem çocukluk hem de erişkin dönemde en sık görülen deri tutulumu tipi ürtikerya pigmentoza (UP) olarak da adlandırılan makülopapüler kutanöz mastositozdur (MPKM)(Çocuklarda %70-90, SM'lu erişkinlerde %80). Çocuklarda görülen diğer KM formları, soliter kütanöz mastositoma (%10-15) ve diffüz kütanöz mastositozdur (DKM)(%1-3). Mastositozlu erişkinlerin büyük kısmında sistemik tutulum eşlik eder, bu nedenle deri bulguları olan erişkinlerde tam bir sistemik değerlendirme yapılmalıdır.

MPKM/ÜP lezyonlarına muayene sırasında ovalama, çizme ya da vurma gibi fiziksel tahriş uygulanırsa, mast hücrelerinden medyatör salınımına bağlı 5 dk içerisinde lezyon üzerinde veya çevresinde eritem veya ürtiker gelişir. Bu durum Darier bulgusu olarak tanımlanmıştır. Darier bulgusu, DKM ve mastositomalarda

da mevcuttur; ancak bu lezyonlarda fiziksel tahriş ile ciddi durumlar tetiklenebileceğinden bu bulgunun araştırılmasından kaçınılmalıdır. Yeni oluşmuş kırmızı lezyonlarda Darier bulgusunu oluşturmak eski kahverengi lezyonlara göre daha kolaydır. Antihistaminik tedaviler Darier bulgusunu baskılayabilir.

Makülopapüler kutanöz mastositoz/ürtikerya pigmentoza (MPKM/ÜP**)**; hem SM hem de KM formlarında en sık görülen deri tutulumu şeklidir. Lezyonlar polimorfik ya da monomorfik karakterde olabilir. İzole KM'u olan çocuklarda genellikle farklı boyut ve şekillerde büyük "polimorfik" lezyonlar izlenirken, erişkin başlangıçlı olgularda ve nadiren SM'u olan çocuklarda genellikle küçük (1-3 mm) boyutlu "monomorfik" lezyonlar görülür. Monomorfik lezyonları olan çocukların, özellikle lezyonlar geç dönemde gelişirse veya ergenlikten sonra sayıları artarsa, SM'ye sahip olma ve yetişkinlikte kalıcı olma riskinin daha yüksek olduğu düşünülmektedir.

MKPM lezyonları sarı-ten renginden kırmızımsı-kahverengiye kadar değişen renklerde maküller veya hafif kabarık papüller şeklinde görülür. Plak benzeri lezyonlar ve nodüller de oluşabilir. Lezyonlar genellikle gövde, ekstremiteler, kafa derisi veya boyunda yerleşir. Avuç içi ve ayak tabanlarında nadir de olsa görülebilir. Çocuklarda yüz ve saçlı deri tutulabilir. Lezyonlar tipik olarak yaşamın ilk altı ayında ortaya çıkar. Ancak doğumda da mevcut olabilir. Çocuklarda sistemik semptomlar minimaldir veya hiç yoktur. Flushing, mide bulantısı/kusma veya ishal atakları izlenebilir. Bebeklerde epizodik bül oluşumları görülebilir. SM çocuklarda nadiren görülür, yetişkinlerdekine benzer genellikle monomorfik tarzda çok sayıda MPKM/ÜP lezyonu izlenir. Deri bulgularına anafilaksi benzeri semptomlar, flushing, bulantı/kusma ve ishal atakları eşlik eder. Zamanla deri lezyonlarının sayısı artar. Sistemik hastalıkta, anormal mast hücrelerinin infiltrasyonuna bağlı hepatosplenomegali, karaciğer fonksiyon testleri veya kan tablosunda anormallikler saptanabilir.

Erişkinlerde MPKM/ÜP zamanla sayıları artan multipl, monomorfik, kırmızımsı kahverengi maküllerle karakterizedir. MPKM/ÜP'li yetişkinlerin çoğunda sistemik hastalık saptanır. Lezyonlar tipik olarak genç-orta erişkin dönemde ortaya çıkar ve birkaç yıl içerisinde sayıca artarlar. Yeni oluşan lezyonların eritematöz bir rengi vardır, zamanla daha kahverengi hal alırlar. Tanı deri biyopsisi ile doğrulanabilir. Sistemik mast hücre ilişkili semptomlar flushing ve gastrointestinal semptomlar (kramp, hiperasidite, diyare gibi) sıklıkla eşlik eder.

Mastositomalar; soliter veya multipl mastositomalar genellikle doğumda bulunur veya yaşamın ilk aylarında gelişir. MPKM/ÜP'dekilere benzer yapıda az sayıda ancak daha büyük boyutta lezyonlar izlenir (birkaç santimetreye kadar). Üç veya daha az lezyon mastositoma olarak kabul edilirken, üçten fazla lezyon MPKM olarak sınıflandırılır. Bazı mastositomalar sarımsı turuncumsu bir renge sahip olabilir. Ekstremitelerde, koltuk altlarında veya kasıkta veya derinin ovuşturulduğu veya çizildiği bölgelerde büller gelişebilir. Kaşıntı eşlik edebilir. Mastositomalar zaman içerisinde büyüyüp, şekil veya görünüm olarak değişebilirler. Genellikle puberte öncesi spontan gerileme izlenir, sistemik hastalık gelişimi beklenmez. Lezyonların fiziksel tahrişi flushing ve hipotansiyona yol açabileceği için lezyonların ovalanmasından kaçınılmalıdır.

Diffüz kutanöz mastositoz (DKM); Genellikle doğumda veya yaşamın ilk yılında ortaya çıkar. Deride genel bir kalınlaşma (peau d'orange) ve hafif koyulaşma izlenir. Ayrık lezyonlardan ziyade tüm derinin tutulumu karakteristiktir. Dermografizm eşlik edebilir. Eritematöz zeminde derin büyük büller ya da sarı-turuncu infiltre zeminde minimal küçük büller şeklinde görülebilir. Kaşıntı eşlik edebilir. Hastalar anafilaksi, gastrointestinal kanama, koagülopati gibi ciddi sistemik semptomları geliştirmeye yatkınlardır; özellikle mast hücresini aktive eden ilaçlar kullanıldığında bu durum tetiklenebilir. Agresif SM formlarına veya iyi farklılaşmış SM adı verilen nadir bir türe de ilerleyebilir.

DKM veya MPKM'li küçük çocuklarda (genellikle üç yaşın altında) hemorajik büller görülebilir. Bu durum sürtünme gibi fiziksel uyarılar, enfeksiyonlar, mast hücrelerini aktive eden ilaçlar (narkotikler, nonsteroid antiinflamatuar ilaçlar (NSAİİ) veya vankomisin gibi) veya nadiren aşılar (özellikle canlı aşılar veya birkaç aşı birlikte verildiğinde) ile tetiklenebileceği gibi spontan olarak da gelişebilir. Bül içeriğinde histamin, prostaglandinler ve trombosit aktive edici faktör bulunur. Büllöz lezyonlar doğumda da izlenebilir.

Medyatör salınımına bağlı semptomlar; Mast hücrelerinin uyarılması ve medyatör salınımına bağlı, akut alerjik reaksiyonlar ve anafilaksi yanısıra kronik gastrointestinal şikayetler ortaya çıkabilir. Semptomlar ayırt ettirici değildir, hem SM hem de KM formlarında saptanabilir.

Medyatör salınımına bağlı erişkinlerde sık olarak ataklar halinde flushing, taşikardi, ishal, yorgunluk veya kas-iskelet ağrısı görülür. Bu durum derinin mekanik tahrişi, ateş, ilaçlar, tıbbi prosedürler, diyet

ve stres ile tetiklenebilir. Tablo 2'de Mast hücre aktivasyonuna neden olan tetikleyiciler sıralanmıştır. Akut mast hücre aktivasyonu, alerjik reaksiyonlar ve anafilaksiye neden olabilir. Anafilaksi hem KM hem de SM'de gözlenebilir ve immünoglobulin E (IgE) aracılı alerjiden veya mast hücrelerinin nonspesifik aktivasyonundan kaynaklanabilir. Böcek sokmaları (özellikle Hymenoptera, arılar, yaban arıları, vb.) şiddetli hipotansif anafilaksi ataklarına neden olabilir. MPKM/ÜP'li çocukların çoğunda hastalık deride sınırlı olsa bile medyatör salınımına bağlı sistemik semptomlar izlenebilir. Mast hücre medyatörlerinin akut salınımı flushing, kaşıntı, vazodilatasyon, karın ağrısı, mide bulantısı, kusma, ishal, yorgunluk ve baş ağrısı ataklarıyla sonuçlanabilir. Bazı çocuklarda apneik veya siyanotik nöbetler gelişebilir. Bebekler ve çocuklarda, SM'li yetişkinlerdekine benzer şekilde hipotansiyon ve senkop atakları izlenebilir. Çocuklarda deri lezyonları olmadan mast hücre aktivasyonu semptomları ile başvuru beklenmemektedir. Yoğun deri tutulumu, artmış bazal serum triptaz değerleri ve yaygın bül oluşumu olan çocuklarda mast hücre aktivasyonuna bağlı ciddi atakların görülme ihtimali de yüksektir.

Tablo 2. Mast hücre aktivasyonuna neden olan tetikleyiciler

Böcek sokmaları, zehirlemeler
Hymenoptera
Deniz anası
Yılanlar
İlaçlar
Narkotik analjezikler (örn. kodein, morfin)
Radyokontrast malzemeler
Aspirin ve nonsteroidal antiinflamatuar ilaçlar (NSAİİ)
Kas gevşeticiler
Bazı antibiyotikler (örneğin, vankomisin)
Sıcaklık değişiklikleri; Sıcak, soğuk
Mekanik tahriş; Masaj, sürtünme, basınç
İnvaziv prosedürler (örn. cerrahi, biyopsiler, endoskopi)
Alkol (ilaçlarda, içecek olarak)
Duygusal stres
Egzersiz, deriye sürtünme
Baharatlı yiyecekler
Enfeksiyonlar (viral, bakteriyel, parazitik)
Diş çıkarma
Ateş

MPKM/ÜP'li çocukların çoğu aşıları tolere eder, ancak DKM'li çocuklarda aşı sonrası ateşe bağlı deride bül gelişebilir. Mastositozu olan çocuklarda rutin aşı takvimine uyulması önerilmekle birlikte aşıların tek tek uygulanması ve antihistaminikler ve asetaminofen ile premedikasyon yapılması faydalı olabilir.

Alerjik durumlar; Mastositozlu hastalarda, yüksek sayıdaki mast hücrelerine bağlanma nedeniyle, toplam IgE seviyeleri genellikle düşük olmakla birlikte alerji, genel popülasyondakine benzer oranlarda görülmektedir (%20-30). Ancak alerjik reaksiyonlar semptomları tetikleyebilir.

Rekürren şiddetli anafilaktik reaksiyonlar; mastositozlu olgularda ürtiker anjioödemin eşlik etmediği hipotansif senkop veya presenkop karakteristiktir. Hymenoptera sokmaları (örn. arı, yaban arısı, eşek arısı vb.), egzersiz, invaziv prosedürler veya ilaçlar gibi faktörlerce ataklar tetiklenebilir. Şiddetli sokma reaksiyonları olan hastalarda serum triptaz ölçümü yapılmalı ve IgE aracılı venom alerjisi taranmalıdır. Hymenoptera sokmalarına karşı ciddi reaksiyon gösteren SM'li olguların yarısında deri bulgusu yoktur.

Hastalar anafilaksi kriterlerini karşılamayan daha hafif ataklara da sahip olabilir. Günlük veya haftada birkaç kez ortaya çıkan flushing, taşikardi veya gastrointestinal semptomlar izlenebilir. Mastositozda besin allerjisi oranı artmamakla birlikte hastaların özellikle baharatlı yiyeceklere karşı nonspesifik intoleransları olabilir. Flushing, senkop veya presenkop, hipotansiyon, karın krampları ve ishal görülebilir.

Gastrointestinal şikayetler; Kronik medyatör salınımı, başta şişkinlik ve karın ağrısı olmak üzere

gastrointestinal disfonksiyona yol açabilir. Çocuklar genellikle "yemek seçici" olarak değerlendirilirler. Mide bulantısı, kusma, kronik diyare, steatore, gastroduodenal ülserler ve gastroözofageal reflü hastalığı görülebilir. Gastrointestinal semptomlar, baharatlı veya aromalı yiyecekler ve diğer mast hücre degranulasyonunu uyaran faktörlerle tetiklenebilir. Prostaglandin D2 (PGD2) salınımına bağlı artan motilite, diyareye neden olabilir. Histamin ve diğer medyatörler gastrik asit sekresyonunu artırarak ülser gelişimine yatkınlık oluşturabilir.

Nöropsikiyatrik belirtiler; Anksiyete, saldırgan davranışlar, depresyon, baş ağrısı, mood değişiklikleri, konsantre olamama, hipersomnolans, sinirlilik ve kısa hafıza süresi görülebilir.

Kas-iskelet semptomları; Fibromiyalji benzeri yaygın kas-iskelet ağrısı, uzun kemiklerde ağrı izlenebilir.

Hematolojik anormallikler, splenomegali, yorgunluk ve kilo kaybı; SM'da kemik iliğinin mast hücreleri tarafından infiltrasyonu ve normal hematopoezi etkilemesi nedeniyle anemi (hafif-orta düzeyde, %50), lökopeni ve trombositopeni (genellikle asemptomatik) gibi sitopeniler gelişebilir. Hematolojik neoplaziye eşlik eden SM'un miyeloproliferatif varyantlarında ise lökositoz ve trombositoz görülebilir. Mast hücreleri veya ilişkili hematolojik malignite hücrelerinin infiltrasyonuna bağlı hepatomegali veya splenomegali de saptanabilir. Hem SM hem de KM'da %25'e varan oranlarda eozinofili eşlik edebilir.

Kardiyovasküler sistem; Vazodilatasyon, taşikardi, hipotansiyon ve/veya kollaps atakları gelişebilir.

Deri dışı organ infiltrasyonuna bağlı semptom ve bulgular; sadece sistemik formlarda bulunur. SM'da en sık etkilenen organ sistemleri kemik iliği, lenf nodları, karaciğer ve dalak ve gastrointestinal sistemdir. Lenf nodlarının infiktrasyonuna bağlı fizik muayenede lenfadenopati saptanabilir. Karaciğer infiltrasyonuna bağlı hepatomegali serum biyokimyasında alkalin fosfataz, transaminaz, gama-glutamil transpeptidaz seviyelerinde yükselme, portal hipertansiyon ve asit görülebilir. Dalak infiltrasyonuna bağlı splenomegali, nonimmün hemolitik anemi olabilir. SM erişkinlerde osteoporoz, osteopeni, patolojik kemik kırıkları ve litik veya sklerotik kemik lezyonlarıyla bulgu verebilir.

Çocuklarda bütün SM olgularına deri lezyonları eşlik eder. En sık monomorfik UP benzeri deri lezyonları görülmekle birlikte, polimorfik MPKM'li çocuklarda da SM görülebilir. SM'lu çocukların çoğu, uzun vadeli iyi bir prognoz taşıyan indolan bir forma sahiptir. Monomorfik MPKM/ÜP lezyonlarına artan triptaz seviyeleri eşlik eder. DKM'li çocuklarda, iyi farklılaşmış SM olarak adlandırılan SM gelişebilir.

Klinik ve laboratuar değerlendirme

Mastositozu düşündüren deri lezyonları olan bir olgunun değerlendirilmesi, öykü ve fizik muayene, serum triptaz ölçümü, diğer organların olası tutulumunu saptamak için laboratuvar testleri ve lezyonlu derinin biyopsisini (klinisyen mastositoz deri lezyonlarını teşhis edecek kadar deneyimli değilse) içerir. Hastalar kutanöz mast hücrelerinden salınan medyatörler nedeniyle sistemik semptomlar sergileyebilirler. Öyküde günlük ve epizodik semptomlar ayrıntılı olarak sorgulanmalıdır. Dermatolojik muayene sırasında MPKM/ÜP lezyonları varlığında, Darier belirtisi aranabilir. Lezyon hafifçe ovalandığında birkaç dakika içinde lezyon üzerinde eritem, şişlik veya ürtiker gelişmesi, lezyon içinde mast hücrelerinin varlığını gösterir. Ancak, mastositomalarda mast hücre-medyatör salınımı tehlikeli sonuçlar doğurabileceğinden lezyonların ovalanması ya da kaşınmasından kaçınılmalıdır.

SM eşlik etme olasılığı çocuk yaş grubunda çok düşük olduğu için aşağıda çocuk ve yetişkin değerlendirmeleri aşağıda ayrı olarak belirtilmiştir.

Yetişkin yaş grubu; Deri mastositozu saptanan yetişkin olgularda aşağıdaki laboratuar tetkikleri içeren tam bir sistemik değerlendirme yapılmalı ve hastalar kemik iliği biyopsisine yönlendirilmelidir.

Serum triptaz düzeyi; Triptaz, ağırlıklı olarak mast hücrelerinde üretilen bir proteazdır, ancak az miktarda bazofiller ve miyeloid öncüleri tarafından da sentezlenmektedir. 1-11,4 ng/mL arasındaki serum değerleri normal olarak kabul edilir (Bazı laboratuvarlar 15 ng/mL'yi üst sınır kabul eder).

Serum Triptaz seviyeleri KM'larda genellikle normalken, SM'li hastaların çoğunda yüksektir. Triptaz değerinin 20 ng/mL'nin üzerinde olması, SM için minör tanı kriteridir. Mastositozlu hastaların %10-15'inde, normal değerlerin (11. 4 ng/mL) üzerinde ancak 20 ng/mL'nin altında triptaz seviyeleri görülebilmektedir. Mastositozu olmayan herediter alfa triptasemili bireylerde de 20 ng/mL üzerinde seviyeler saptanabilir.

Serum triptaz seviyesi ölçümü hasta normal durumundayken yapılmalıdır, semptomatik dönemlerden

hemen sonra bakılmamalıdır. Yüzde flushing veya senkop gibi semptomatik dönemlerde mastositoz dışı anafilaktik durumlarda da mast hücre aktivasyonuna bağlı yüksek seviyeler görülebilir. Antimedyatör tedaviler (antihistaminikler, antilökotrien ilaçlar ve kromolin) serum triptaz seviyelerini etkilemez. Ancak uzun süreli kortikosteroid tedavisi etkileyebilir. Temel triptaz seviyesi yüksek saptanırsa, test en az bir kez daha tekrarlanmalıdır. Erişkin başlangıçlı deri lezyonları olan ve en az iki kez serum triptaz seviyesi 20 ng/mL'nin üzerinde olan hastalarda SM'den şüphelenilmelidir.

Triptaz seviyesi ile SM tipi öngörülemez. Agresif mastositoz, hematolojik malignitelerle ilişkili mastositoz ve indolan sistemik mastositoz olgularında benzer triptaz seviyeleri görülebilir. Bununla birlikte, mast hücreli lösemi genellikle aşırı yüksek triptaz seviyeleri (>1000 ng/mL) ile ilişkilidir. Smoldering sistemik mastositoz, yüksek mast hücre yükü olan ancak ilerlemiş hastalık kriterlerini karşılamayan nadir bir kategoridir ve 200 ng/mL üzeri triptaz seviyeleriyle ilişkilidir.

Diferansiyelli tam kan sayımı ile sitopeniler, immatur veya anormal miyeloid ve lenfoid lökositler, lökositoz, polisitemi, anemi, trombositopeni, trombositoz, eozinofili ve dolaşımdaki mast hücreleri saptanabilir.

Karaciğer tutulumunu değerlendirmek için karaciğer fonksiyon testleri (serum aminotransferazları, gama glutamil transpeptidaz ve alkalin fosfataz) bakılabilir.

Periferal kanda KIT mutasyonu bakılabilir. Pozitif sonuç yararlıdır ve kemik iliği biyopsisi ihtiyacını ortadan kaldırabilir, ancak negatif sonuç, KIT mutasyonunun mevcut olma olasılığını dışlamaz.

SM'nin en yaygın formu, rutin laboratuvarların genellikle normal olduğu yavaş (indolan) SM'dir. En görülen laboratuvar anormallikler; normokrom normositer anemi ve hafif düzeyde alkalin fosfataz yükselmeleridir. SM'nin ilerlemiş formlarında, sitopeniler ve/veya karaciğer fonksiyon testlerinde anormallikler görülebilir. Lökositoz veya eozinofili eşlik eden bir hematolojik bozukluğu düşündürmelidir.

KM'da, tam kan sayımı normaldir, ancak bazen hafif bir eozinofili saptanabilir. Serum triptaz seviyeleri genellikle normaldir.

Deri biyopsisi; MPKM/ÜP lezyonlarının karakteristik görünümüne dayanarak klinik olarak tanı konulabilir. Biyopsi ve spesifik histopatolojik boyalarla tanı desteklenebilir. İlaçlar biyopsi sonuçlarını etkilememektedir. Örnekler formalinde sabitlenmeli ve Giemsa ve mast hücreleri için triptaz ve KIT (CD117, kök hücre faktörü reseptörü olarak da bilinir) ve/veya immünohistokimyasal boyalar ile histopatolojik olarak değerlendirilmelidir. Mast hücreleri için ayrıca kimaz ve karboksipeptidaz A3 boyaları da uygulanabilir. Degranüle mast hücresinin özel boyalar olmadan tanımlanması zor olabilir.

UP lezyonlarındaki mast hücreleri, bazen iki loblu çekirdekli düzensiz şekillere sahip olabilirler. Eozinofil infiltrasyonu da izlenebilir. Mast hücreleri küçük veya büyük kümeler oluşturabilir veya yapraklar halinde görünebilir. Kutanöz mastositozda gözlemlenen ve klinik lezyon tipiyle yalnızca kısmen ilişkili olan dört mast hücre infiltrat modeli vardır:

- Papiler ve üst dermiste perivasküler infiltratlar
- Papiller ve üst retiküler dermiste yaprak benzeri infiltratlar
- İnterstisyel infiltratlar
- Nodüler infiltratlar

Deride mast hücre sayılarının anormal olarak değerlendirilebilmesi için net bir sınır yoktur. Biyopsi bulguları deri lezyonlarının varlığında anlamlıdır. Karakteristik deri lezyonları olmadan biyopsi bulgularına dayanarak mastositoz tanısı konulamaz. Mast hücreleri, kan damarlarının çevresinde ve sağlıklı derideki telenjiektazilerde bulunabilir. Ayrıca psoriasis, ürtiker, egzama ve dermatofibromlar gibi enflamatuar veya neoplastik deri hastalıklarında mast hücre sayıları artabilir. Deri biyopsisi sistemik tutulum hakkında bilgi vermemekle birlikte sistemik hastalığı olan olgularda deri mast hücrelerinde anormal CD25 (interlökin-2 [IL-2] reseptör alfa zinciri) ekspresyonu gösterilmiştir.

Kit mutasyon analizi; KIT geni stem cell factor reseptörünü kodlar. Bu gendeki mutasyon, SM için minör tanı kriterlerinden biridir. KIT mutasyon analizi kemik iliği, periferik kan veya deri biyopsisi gibi diğer dokular üzerinde gerçekleştirilebilir. Kemik iliği değerlendirmesi altın standarttır, ancak kemik iliği biyopsisi alınamayan hastalarda periferik kan analizi yardımcı olabilir.

Kemik iliği değerlendirmesi; Anormal mast hücrelerinin varlığını belirlemek için yapılır. SM'li hastalarda, artmış triptaz seviyesi ile kemik iliği biyopsisindeki mast hücre yükü arasında iyi bir korelasyon vardır. Serum triptaz düzeyleri >20 ng/mL olan hastalarda kemik iliği biyopsisi ile mastositoz tanısı konma olasılığı yüksek olmakla birlikte, kemik iliğinde patolojik mast hücre sayılarının düşük olması ve tutulmamış alanlardan örnek alınması nedeniyle hastalık saptanamaya da bilir. Kemik iliği biyopsisindeki mast hücreleri (hem normal hem de anormal), triptaz ve/veya KIT (CD117) antikorları ile immünohistokimyasal boyama ile gösterilebilirler. Diğer dokulardaki mast hücreleri, Giemsa veya toluidin mavisi gibi metakromatik boyalarla boyanırken, kemik iliğindeki mast hücreleri boyanamayabilir, çünkü numunenin sabitlenmesi ve dekalsifikasyonu boyanmalarını engelleyebilir. Degranüle mast hücreleri de metakromatik boyanma özelliklerini kaybedebilirler. CD25 (interlökin-2 [IL-2] reseptör alfa zinciri) ve CD2 (lenfosit fonksiyon antijeni-2 [LFA-2]) boyamaları SM'daki anormal mast hücrelerini belirlemede faydalıdır. Normal kemik iliği mast hücreleri, küçük merkezi çekirdekli ve granüle sitoplazmaya sahip yuvarlak hücrelerdir ve diğer dokulardaki olgun mast hücrelerine benzer bir morfolojiye sahiptir. SM'li hastalarda, kemik iliği mast hücreleri sıklıkla iğsi bir şekle, sitoplazmik çıkıntılara, eksantrik, oval çekirdeklere, hipogranüler bir sitoplazmaya ve yüksek bir nükleus-sitoplazma oranına sahiptir. Mast hücreleri, kemik iliği aspirat numunelerindeki hücrelerin %1'inden daha azını oluşturur, Flowsitometrik analiz ile CD117 yüksek ve IgE pozitif popülasyon olarak tanımlanır. KIT (CD117) ve CD25 eksprese eden çift pozitif hücreler, anormal mast hücreleri olarak kabul edilir. Kemik iliği aspirat numunelerinde KIT geninde mutasyon analizi yapılmalıdır. D816V KIT mutasyonun varlığı, SM ve klonal mast hücre genişlemesi için minör kriterlerden biridir.

Radyografi, bilgisayarlı tomografi (BT), manyetik rezonans görüntüleme (MRG) veya kemik taraması gibi radyolojik çalışmalar ile SM'lu olgularda hepatosplenomegali, lenfadenopati, asit veya kemik lezyonları gösterilebilir.

Pediatrik yaş grubu; Pediatrik mastositoz genellikle deri ile sınırlı olduğundan ve kendiliğinden düzeldiğinden, çoğu bebek ve çocukta kemik iliği biyopsisi gerekmez. Bununla birlikte, çocuklarda sistemik hastalık da olabilir. Bu çocuklar genellikle hepatosplenomegali, anormal karaciğer fonksiyon testleri veya sitopeni varlığı ile tespit edilir. Sistemik semptomlar hafifse, fizik muayenede hepatosplenomegali veya lenfadenopati bulgusu yoksa ve rutin laboratuvarlar normalse, ek değerlendirmeye gerek olmadan çocuk hastalar izleme alınabilir. Başlangıç triptaz düzeyleri >20 ng/mL, hepatosplenomegalisi veya tam kan sayımında anormallikler olan çocuklarda sistemik tutulum için ileri değerlendirme yapılmalıdır. KM düşünülen çocuklarda aşağıdaki laboratuvar çalışmaları ile sistemik tutulum ekarte edilebilir.

Serum triptaz düzeyi; genellikle KM'li çocuklarda normaldir ve SM'li çocuklarda yüksektir. Serum triptaz >20 ng/mL varlığı SM için minör tanı kriterlerinden biridir. Bununla birlikte sistemik hastalık olmasa bile, DKM veya çok yaygın MPKM/ÜP gibi diffüz deri tutulumunda serum triptaz seviyeleri yükselebilir. DKM'da 100 ng/mL'yi aşan seviyeler de görülebilir. Triptaz seviyeleri kalıtsal alfa triptasemili (HaT) hastalarda da yükselebilir.

Tek başına yüksek serum triptaz seviyelerine dayanarak sistemik tutulum veya kemik iliği tutulumu öngörülemez. Diğer sistemik tutulum belirtileri yokluğunda yüksek triptaz değerleri her altı ayda bir veya yılda bir tekrarlanarak takip edilmelidir. En az iki kez başlangıç triptaz düzeyleri >20 ng/mL olan hastalarda, karaciğer veya dalakta büyüme veya tam kan sayımında anormallikler varsa SM'den şüphelenilerek ileri değerlendirme (periferik kanda KIT mutasyon analizi veya kemik iliği biyopsisi) yapılmalıdır.

Tam kan sayımı; SM'da sitopeniler ve immatür veya anormal miyeloid ve lenfoid lökositler gösterilebilinir. Mastositozun kutanöz formlarında, bazen hafif bir eozinofili olabilmekle birlikte, tam kan sayımı genel olarak normaldir. Lenfositoz (küçük çocuklarda normal olabilir) ve trombositoz görülebilir, ancak bu bulgular genellikle zamanla normalleşir ve başka anormallikler olmadığında kemik iliği değerlendirmesine gerek yoktur.

Sistemik hastalıkta karaciğer tutulumunu değerlendirmek için karaciğer fonksiyon testleri (serum aminotransferazları, alkalin fosfataz, gama-glutamil transpeptidaz ve bilirubin dahil) bakılabilir. KM'de karaciğer fonksiyon testleri normal olmalıdır.

Deri biyopsisi ile tanının doğrulanması her zaman gerekli değildir. Çoğu durumda, deri lezyonları tipiktir ve deneyimli klinisyen ek incelemeye gerek duymayabilir. Emin olunamadığı durumlarda lezyonlu deriden 3 mm punch biyopsi alınabilir. Deri biyopsisi sistemik tutulum hakkında bilgi vermez. Düzenli olarak H1 antihistaminik almayan hastalar, işlem sırasında medyatör salınımına bağlı etkileri azaltmak

için biyopsiden önce bir doz almalıdır. Örnekler formalinde sabitlenmeli ve Giemsa ile histopatolojik ve/veya triptaz ve KIT (CD117) için immünohistokimyasal olarak değerlendirilmelidir. Deri biyopsisinde KIT mutasyon analizi de bakılabilir.

KIT mutasyon analizi; KIT'de bir mutasyonun varlığı, SM için minör kriterlerden biridir. SM'dan şüphelenilen bütün çocuklarda, periferik kan lökositlerinde veya kemik iliğinde (ve bazen diğer dokularda) KIT mutasyon analizi bakılmalıdır. Periferal kanda pozitif sonuçlar yararlı olsa da negatif sonuç KIT mutasyonu mevcut olma olasılığını dışlamaz.

Kemik iliği incelemesi; KM bulguları olan çocukların çoğunda gerekmez. KM belirtileri olan bebeklerde ve prepubertal çocuklarda kemik iliği tutulumu nadir olduğundan, kemik iliği biyopsisi rutin olarak yapılmaz. Özellikle kutanöz mastositomalı çocuklar SM gelişimi için risk altında kabul edilmez. Bununla birlikte, MPKM/ÜP veya DKM olan çocuklarda, ekstrakütanöz organ tutulumunu düşündürecek bulgular varsa kemik iliği biyopsisi endikedir. Bunlar şunları içerir:

- Açıklanamayan sitopeniler veya artmış immatür hücreler gibi periferik kan veya karaciğer fonksiyon testlerinde açıklanamayan anormallikler.
- Hepatomegali, splenomegali veya açıklanamayan ve kalıcı lenfadenopati.
- İlaç tedavisi ile kolaylıkla kontrol altına alınamayan mast hücre-medyatör salınımı ile uyumlu şiddetli sistemik semptomlar.
- Periferik kanda D816V mutasyonu.
- Yüksek serum triptaz seviyeleri (>10 ng/mL). Yoğun deri lezyonlarında derideki mast hücre yüküne bağlanabilir veya çocukta eş zamanlı kalıtsal alfa triptasemi (HaT) olabilir. İzole triptaz yükselmeleri olan çocuklar birkaç yıl boyunca izlenebilir. Triptaz puberteden sonra yükselme eğilimi gösterirse veya normale dönmezse kemik iliği incelemesi yapılmalıdır. Triptaz zamanla düşme eğilimindeyse ve deri lezyonları geriliyorsa, kemik iliği incelemesi gerekli değildir.

Puberte döneminde deri lezyonları başlayan hastalarda, yaşamın ilk yıllarında deri lezyonları saptanan olgulara göre SM olma olasılığı daha yüksektir. Yukarıdakilere ek olarak puberteden sonra deri lezyonları gerilemiyorsa veya HaT yokluğunda başlangıç serum triptaz düzeyleri yüksek (>20 ng/mL) seyrediyorsa, anafilaksi nöbetleri (örn. flushing/baş dönmesi, taşikardi) varsa kemik iliği incelemesi yapılmalıdır.

Radyolojik değerlendirme. Fizik muayenede lenfadenopati, splenomegali veya hepatomegali saptanan çocuklarda bu bulguları değerlendirmek için abdominal ultrason veya bilgisayarlı tomografi çekilmelidir.

5. **Mastositoz varyantları:** "İyi diferansiye sistemik mastositoz" olarak adlandırılan nadir bir histopatolojik varyant tanımlanmış olup, bu varyantta hastalarda çocukluk çağında yaygın MPKM/ÜP veya DKM mevcuttur. Bu varyant genellikle pediatrik başlangıçlı mastositoz öyküsü olan ve yetişkinliğe kadar devam eden ve triptaz yüksekliği olan hastalarda görülür. Kemik iliğindeki mast hücreleri olgun, yuvarlak ve tamamen granüle bir morfolojiye sahiptir. Bu hastalarda anormal CD25 veya CD2 ekspresyonu yoktur. Mast hücrelerinin kemik iliğinde kümelenmesi ve patolojik CD30 ekspresyonu tespit edilebilir. X kromozomu inaktivasyonu veya sıra dışı KIT mutasyonları gibi klonalite belirteçleri gösterebilirler, ancak tipik D816V mutasyonu saptanmayabilir.

6. **Tanı-Ayırıcı Tanı:** KM ya da SM olduğu farketmeksizin deri bulguları olan hastalar "Deride mastositoz" (Mastocytosis in the skin; MIS) olarak tanımlanır. Tipik deri lezyonlarına ek olarak lezyonlu deriden alınan biyopside mast hücre sayısında artış veya KIT mutasyonu saptanmasıyla tanımlanabilir. Mastositoz tanısı, Dünya Sağlık Örgütü'nün (WHO) kutanöz ve sistemik mastositoz formları için yayınladığı tanı kriterlerine göre konur (Tablo 1). KM tanısı, karakteristik deri lezyonları (genellikle MPKM/ÜP) ve deri biyopsi bulgularına dayanır. Kemik iliği çalışmaları normaldir (SM için WHO kriterlerinin hiçbiri karşılanmamıştır). İzole KM'li erişkinler, sistemik mastositozu olan erişkinlerle aynı deri lezyonlarına, sistemik semptomlara ve aynı komplikasyonlara (örn. osteoporoz) sahip olabilir.

Ayırıcı tanı: Mastositozun ayırıcı tanısı geniştir, burada sadece deri bulgularının ayırıcı tanısına yer verilmiştir. Dışlanması gereken en önemli durumlardan bir tanesi, mastositozdan daha sık görülen ve

mastositoza eşlik de edebilen kalıtsal alfa triptasemidir.

Herediter alpha-triptasemi (HaT): Avrupa'da %6'ya varan oranlarda görülebilen otozomal dominant geçişli kalıtsal bir durumdur. Serum triptaz değerleri 7,5 ila 60 ng/mL arasındadır. Bu hastalarda Hymenoptera böcek sokmaları veya bilinmeyen nedenlere bağlı anafilaksi görülme oranları yüksek olarak bildirilmiştir. HaT, MPKM/ÜP, SM ile birlikte de bulunabilir. Mastositozlu olgularda %17'ye varan oranlarda HaT eşliği saptanmıştır.

HaT dışında miyeloproliferatif veya miyelodisplastik hastalıklarda, kronik böbrek veya karaciğer yetmezliklerinde ve kronik eozinofilik lösemide de serum triptaz seviyelerinde yükselmeler görülebilir.

Benzer deri bulguları olan diğer durumlar;

- Epidermolizis bülloza simpleks, minör deri travmalarını takiben deri frajilitesi ve bül oluşumu ile karakterize kalıtsal bir hastalıktır. Büllöz KM'yi taklit edebilir.
- Diffüz büllöz KM, stafilokokal haşlanmış deri sendromu veya impetigo bülloza ile karıştırılabilir.
- Café-au-lait makülleri yaşamın ilk yılında ortaya çıkan pigmente lezyonlardır, MPKM ile karıştırılabilir ancak ovulduğunda ürtiker oluşturmaz.
- Lineer immünoglobulin A büllöz dermatozu, çocukları veya yetişkinleri etkileyebilen, nadir görülen bir otoimmün büllöz hastalıktır.
- Dermatofibromlar, psoriasis, atopik dermatit ve nevüs gibi derinin diğer enflamatuar ve neoplastik durumlarında deri biyopsilerinde artmış mast hücre sayıları bulunabilir. Ek karakteristik patolojik bulgularla tanı alırlar.
- Mast hücre sarkomu nadir görülen malign tümörlerdir. Lokal destrüktif lezyonlardır. Deri, kemik, ekstramedüller boşluk, kolon, larenks ve meninkslerde yerleşebilir. Mast hücre sarkomu, mast hücre lösemisine dönüşebilir.

7. **Tedavi:** Burada sadece kutanöz mastositozun tedavisine yer verilmiştir. Tedaviler kutanöz mastositozun doğal seyrini değiştirmemektedir.

Genel önlemler

Mast hücre degranulasyonunu tetikleyebilecek etkenlerden kaçınılmalıdır. Hastalar ve yakınları, anafilaksiyi nasıl tanıyacakları ve tedavi edecekleri konusunda eğitilmeli ve yanlarında her zaman bir epinefrin otoenjektörü taşımaları sağlanmalıdır. Banyo için ılık su ve sıcak havalarda klima kullanımı gibi önerilerde bulunulabilinir. Mastositoz hastalarının tanıyı ve acil tedaviyi belirten bir tıbbi kimlik bileziği takması veya yanlarında bir kart taşımalarının sağlanması faydalı olabilir.

Mastositoz hastaları veya onların bakıcıları, olası anafilaksi tedavisi için her zaman kendi kendine enjekte edilebilir formda en az iki doz epinefrin bulundurmalıdır, tek doz epinefrin yetersiz kalabilir. Anafilaksi için birincil tedavi epinefrindir. Anafilaksi sırasında hipotansiyon, mastositozlu hastalarda astım veya laringeal ödemden daha sık görülür, hipotansiyon saptanırsa mümkün olan en kısa sürede bacaklar yukarıda olacak şekilde uzanmanın sağlanması önemlidir. Yaygın deri lezyonları veya yüksek serum triptaz düzeyi olan hastalarda, anafilaksi gelişme riski yüksektir. KM'lu çocuklarda SM'lu erişkinlere göre anafilaksi riski çok daha düşüktür (%9-%49).

Tetikleyiciden kaçınma; Hastalar, semptomlarını tetikleyen veya şiddetlendiren durumlardan mümkün olduğunca kaçınmalıdır. Genel olarak tanımlanmış bütün tetikleyicilerden kaçınmak şart değildir. Hastalar yalnızca onları rahatsız eden tetikleyicilerden uzak durabilirler.

Mast hücre aktivasyonuna neden olabilecek ilaçların kullanımından kaçınılmalıdır; Morfin ve kodein gibi opioid analjezikler, vankomisin, aspirin ve diğer nonsteroidal antiinflamatuar ilaçlar (NSAİİ'ler), radyokontrast maddeler, bazı kas gevşeticiler (Süksinilkolin, atracurium, rocuronium). Çoğu hasta asetaminofen, lokal anestezikler ve benzodiazepinleri tolere eder. Bununla birlikte, her ilaca karşı beklenmedik alerjik reaksiyonların gelişebileceği her zaman akılda tutulmalı ve bu duruma hazırlıklı

olunmalıdır.

Hastalara olası veya bilinen bir tetikleyiciye beklenen maruziyetten önce premedikasyon uygulanabilir. Diffüz kutanöz mastositozlu çocuklar, tetikleyicilere ve aşılara karşı çok duyarlıdırlar. Genel anestezi veya radyokontrast enjeksiyonu içeren işlemlerde ve aşı uygulamalarından önce premedikasyon önerilir. Prednizon (0,5-1 mg/kg) ile H1 ve H2 antihistaminikler kombine edilebilir.

Mastositozlu bir hastaya eğer başka bir alerjik hastalık eşlik ediyorsa alerjinin tedavisi için subkutan immünoterapi uygulamalarında, sistemik reaksiyon ve anafilaksi gelişme riski yüksek olduğu için dikkatli olunmalıdır. Hymenoptera venom aşırı duyarlılığı olan hastalarda mastositoz varlığında Hymenoptera sokmaları sonrası anafilaksi gelişme riski çok yüksektir. Yüksek triptaz düzeyleri olan hastalarda bu risk daha da fazladır. Hymenoptera sokmalarına karşı IgE aracılı sistemik reaksiyonları olan kutanöz veya sistemik mastositozlu hastalara, sonraki sokmalarda anafilaksi riskini azaltmak için immünoterapi önerilmelidir.

Farmakolojik tedaviler

Kutanöz mastositozun farmakolojik tedavisi, mast hücrelerinden medyatör salınımını önlemeyi ve medyatörlere bağlı ortaya çıkan semptomları azaltmayı hedefler.

Diffüz kutanöz hastalık ve ürtikerya pigmentoza; Oral antihistaminikler kaşıntı ve flushingi kontrol etmede faydalıdırlar. Oral sodyum kromolin, kütanöz mastositozlu hastaların üçte birinden fazlasında görülebilen gastrointestinal semptomları olan hastalarda kullanılabilir.

Antihistaminikler; Hem H1 hem de H2 antihistaminikler kutanöz mastositoz tedavisinde yararlıdır. Flushing ve kaşıntıyı önlemek için H1 antihistaminikler (oral setrizin, levosetrizin, loratadin, feksofenadin, desloratadin, hidroksizin) kullanılır. Bazı hastalarda, iki veya daha fazla H1 antihistaminik kombinasyonu, tek ajan kullanımına göre daha iyi semptom kontrolü sağlayabilir. Bazı hastalar, sedatif olmayan antihistaminiklerin günlük dozun iki kez kullanılmasından fayda görebilir. H2 antihistaminikler (oral famotidin, simetidin) karın ağrısı, mide ekşimesi, kramp ve/veya ishali kontrol etmede yardımcıdır ve H1 antihistaminiklerin antipruritik etkilerini arttırabilir. Hem mast hücre stabilize edici hem de H1 antihistaminik özellikleri olan ketotifen, mast hücre aktivasyonunu ve kaşıntıyı kontrol etmek için kullanılır. Bazı hastalarda sedatif etkisi fazla olabilir. Yetişkin dozu, her 12 saatte bir oral olarak 2 ila 4 mg'dır. Çocuklarda da yaşa ve kiloya uygun dozlarda kullanılabilir.

Kromoglikatlar; mast hücrelerini stabilize ederek etki ederler, topikal kromoglikat merhem (%0,21-4, 2x1/gün) deri lezyonlarında semptomatik rahatlama sağlayabilir. Diffüz deri tutulumu olan bebeklerde üç ay içerisinde topikal tedavi ile kaşıntıda ve büllerde gerileme izlenmiştir, tedavi sıklığı azaltılarak semptomları kontrol eden en düşük dozda devam edilmesi önerilmektedir. Herhangi bir yan etki bildirilmemiştir. Kromolin, mast hücre medyatörlerine bağlı gastrointestinal semptomları tedavi etmek için oral olarak da kullanılabilir (2-12 yaş 4x100mg/gün, >13 yaş 4x200mg/gün). Bir bardak suya karıştırılarak yemeklerden bir saat önce ve sonra yatmadan önce alınır. Genellikle günde bir veya iki dozla başlanıp kademeli olarak doz artırılır. Tedavi sırasında şişkinlik, kramp ve ishal gelişebilir.

Lökotrien modifiye edici ajanlar; H1 ve H2 antihistaminikler ve kromoglikatların yetersiz kaldığı olgularda flushing, kaşıntı, karın krampları ve tekrarlayan anafilaksi gibi semptomları olan hastalarda antilökotrien ilaçlar (montelukast, zafirlukast, zileuton) tedaviye eklenebilir. Agresif davranış, ajitasyon, konfüzyon, anksiyete, halüsinasyonlar, canlı rüyalar, depresyon, oryantasyon bozukluğu, sinirlilik, hafıza sorunları, obsesif-kompulsif belirtiler, huzursuzluk ve intihar düşüncesi gibi ruh hali ile ilgili değişikliklerin yanı sıra davranış değişikliklerine neden olabilirler. Bu konu tedavi öncesi hasta ve yakınlarıyla tartışılmalıdır. Zafirlukast tedavisi sırasında karaciğer fonksiyon testleri takip edilmelidir.

Kromoglikatlara, antihistaminiklere ve lökotrien modifiye edici ajanlara dirençli hastalarda aspirin ve topikal kortikosteroidler kullanılabilir.

Aspirin NSAİİ'ları tolere edebilen erişkin hastalarda flushingi kontrol etmek için kullanılabilir. Doz günde dört kez 325 mg'a kadar çıkılabilir. Aspirin diğer NSAİİ'lar ile birlikte kullanılmamalıdır. Bu ilaçlar medyatör salınımını tetikleyebileceğinden ve peptik ülser gelişimine eğilim yaratabileceğinden, dikkatle verilmelidir.

Topikal kortikosteroidler ile derideki mast hücre sayıları azaltılarak, medyatörlere bağlı semptomlar baskılanabilir. Ancak etkileri kısa sürelidir. Uzun süreli ve geniş alanlara kullanımdan olası lokal ve sistemik yan etkiler nedeniyle kaçınılmalıdır. Sistemik kortikosteroidler akut alevlenmeler sırasında, özellikle diffüz kutanöz mastositozun büllöz alevlenmelerinde şiddetli semptomları kontrol etmek için kısa süreli olarak verilebilir.

Psoralen-ultraviyole A tedavisi (PUVA) veya dar bant UVB, mast hücrelerinin sayısını azaltır. Antihistaminiklerle kontrol edilemeyen kaşıntıda faydalı olabilir. Ancak tedavi kesildikten sonra genellikle şikayetler tekrarlar. Uzun süreli kullanım deri kanseri riskinde artışa neden olabilir. Tedavilere dirençli yaygın deri tutulumu olan diffüz kutanöz mastositozu olan hastalarda geçici semptomatik rahatlama için fototerapi düşünülebilir.

Oral multikinaz inhibitörü midostaurin (PKC412), indolan sistemik mastositozu olan hastalarda deri lezyonlarını azaltmada faydalı bulunmuştur.

İmatinib gibi mast hücre sayılarını azaltan tedaviler, deri ile sınırlı hastalığı olan hastalarda endike değildir.

Kutanöz mastositomalar; Mastositoma lezyonunda medyatör salınımına neden olmamak için fiziksel tahrişden kaçınılmalıdır. Semptomları kontrol edilemeyen hastalarda lezyonlar cerrahi olarak çıkarılabilir. Mastositomalar nadiren tekrarlar. Oral antihistaminikler, medyatörlere bağlı semptomları baskılamada faydalıdır. Topikal kortikosteroidler de bu amaçla lezyon üzerine lokalize olarak tercihen oklüzyonla orta-güçlü bir preparat 7-10 gün süreyle uygulanabilir.

8. **Klinik Seyir ve Prognoz:** Pediatrik ve erişkin mastositozun seyirleri arasında önemli farklılıklar vardır. Pediatrik dönemde mastositoz çoğu vakada deri ile sınırlıdır, semptomların yönetilmesi zor olabilir ve bazen önemli morbidite ile ilişkilendirilebilir, ancak çocukların çoğunluğu iyi huylu bir seyir gösterir ve genellikle puberte döneminde lezyonlar kendiliğinden geriler. Buna karşılık, yetişkinler daha çok yaşam boyu devam eden sistemik hastalığa sahiptir.

Yaşamlarının ilk iki yılında deri mastositozu gelişen çocuklarda birkaç yıl içinde (genellikle puberte başlangıcından önce) spontan düzelme sık görülür. Çocuklarda mastositomalar genellikle birkaç yıl sonra kendiliğinden geriler. Çocuklarda UP lezyonları, hastaların yarısından fazlasında puberte döneminde düzelir, geri kalan hastaların çoğunda lezyonlarda solma veya iyileşme görülür.

İki yaşından sonra veya yetişkinlikte gelişen KM kalıcı olma eğilimindedir. Geç başlayan deri lezyonları (iki yaşından sonra), monomorfik makulopapüler lezyonlar, adolesan dönemde lezyonların devam etmesi, açıklanamayan hepatomegali, splenomegali veya lenfadenopati varlığı ve anormal kan sayımı bulguları (anemi, lökositoz, lökopeni, blast formların varlığı veya anormal trombosit sayıları) sistemik hastalık gelişimi için risk faktörleri olarak kabul edilirler. Makülopapüler lezyonların monomorfik varyantı, çocuk yaş grubunda da izlense sistemik mastositoza ilerleme eğilimindedir. SM'li çocukların çoğunda indolan SM vardır ve ileri SM formları nadirdir. Deri biyopsilerinde KIT D816V mutasyonu varlığı da artmış sistemik dönüşüm riski ile ilişkilendirilmiştir. Deri lezyonları olan yetişkin hastaların %90'ında tanı anında sistemik tutulum vardır ve bunların çoğunluğu indolan sistemik mastositoz kategorisine aittir. Pediatrik başlangıçlı kutanöz hastalıkta mast hücre sarkomu ve mast hücre lösemisi gibi agresif formlara ilerleme nadir de olsa bildirilmiştir.

Genel olarak, kutanöz mastositozu olan çocukların %80'inden fazlası spontan düzelme yaşamaktadır. Kalan çocuklarda kalıcı deri hastalığı olabilir veya hastalığın sistemik formlarına ilerleyebilir. Bu nedenle semptomları tamamen düzelmeyen hastalar izlenmeye devam edilmelidir. Yıllık izlem, kutanöz mastositozu ve stabil semptomları olan çocuklar için uygundur. Laboratuar olarak

diferansiyelli tam kan sayımı, alkalin fosfataz içeren biyokimya paneli ve serum triptaz seviyesi bakılması genellikle yeterlidir. Serum triptaz seviyesi sürekli olarak 20 ng/mL'nin üzerinde ise veya tam kan sayımında açıklanamayan kalıcı bir anormallik varsa, hepatomegali veya splenomegali veya açıklanamayan lenfadenopati saptanırsa sistemik mastositoz için ileri değerlendirme düşünülmelidir.

Erişkin dönemde başlayan deri lezyonları olan tüm hastalarda, kemik iliği biyopsisi ve aspirasyonu ile tam bir sistemik değerlendirme yapılmalıdır.

Kaynaklar

1. Akin C, Jaffe ES, Raffeld M, et al. An immunohistochemical study of the bone marrow lesions of systemic mastocytosis: expression of stem cell factor by lesional mast cells. Am J Clin Pathol 2002; 118:242.
2. Akin C, Metcalfe DD. Systemic mastocytosis. Annu Rev Med 2004; 55:419.
3. Akin C, Schwartz LB, Kitoh T, et al. Soluble stem cell factor receptor (CD117) and IL-2 receptor alpha chain (CD25) levels in the plasma of patients with mastocytosis: relationships to disease severity and bone marrow pathology. Blood 2000; 96:1267.
4. Akin C, Valent P, Escribano L. Urticaria pigmentosa and mastocytosis: the role of immunophenotyping in diagnosis and determining response to treatment. Curr Allergy Asthma Rep 2006; 6:282.
5. Akin C. Clonality and molecular pathogenesis of mastocytosis. Acta Haematol 2005; 114:61.
6. Akin C. Molecular diagnosis of mast cell disorders: a paper from the 2005 William Beaumont Hospital Symposium on Molecular Pathology. J Mol Diagn 2006; 8:412.
7. Álvarez-Twose I, Jara-Acevedo M, Morgado JM, et al. Clinical, immunophenotypic, and molecular characteristics of well-differentiated systemic mastocytosis. J Allergy Clin Immunol 2016; 137:168.
8. Arber DA, Orazi A, Hasserjian R, et al. The 2016 revision to the World Health Organization classification of myeloid neoplasms and acute leukemia. Blood 2016; 127:2391.
9. Arock M, Sotlar K, Akin C, et al. KIT mutation analysis in mast cell neoplasms: recommendations of the European Competence Network on Mastocytosis. Leukemia 2015; 29:1223.
10. Auquit-Auckbur I, Lazar C, Deneuve S, et al. Malignant transformation of mastocytoma developed on skin mastocytosis into cutaneous mast cell sarcoma. Am J Surg Pathol 2012; 36:779.
11. Bankova LG, Walter JE, Iyengar SR, et al. Generalized bullous eruption after routine vaccination in a child with diffuse cutaneous mastocytosis. J Allergy Clin Immunol Pract 2013; 1:94.
12. Barnes M, Van L, DeLong L, Lawley LP. Severity of cutaneous findings predict the presence of systemic symptoms in pediatric maculopapular cutaneous mastocytosis. Pediatr Dermatol 2014; 31:271.
13. Ben-Amitai D, Metzker A, Cohen HA. Pediatric cutaneous mastocytosis: a review of 180 patients. Isr Med Assoc J 2005; 7:320.
14. Berezowska S, Flaig MJ, Ruëff F, et al. Adult-onset mastocytosis in the skin is highly suggestive of systemic mastocytosis. Mod Pathol 2014; 27:19.
15. Bibi S, Langenfeld F, Jeanningros S, et al. Molecular defects in mastocytosis: KIT and beyond KIT. Immunol Allergy Clin North Am 2014; 34:239.
16. Bodemer C, Hermine O, Palmérini F, et al. Pediatric mastocytosis is a clonal disease associated with D816V and other activating c-KIT mutations. J Invest Dermatol 2010; 130:804.
17. Bonadonna P, Bonifacio M, Lombardo C, Zanotti R. Hymenoptera Anaphylaxis and C-kit Mutations: An Unexpected Association. Curr Allergy Asthma Rep 2015; 15:49.
18. Bonadonna P, Gonzalez-de-Olano D, Zanotti R, et al. Venom immunotherapy in patients with clonal mast cell disorders: efficacy, safety, and practical considerations. J Allergy Clin Immunol Pract 2013; 1:474.

19. Bonadonna P, Lombardo C. Drug allergy in mastocytosis. Immunol Allergy Clin North Am 2014; 34:397.

20. Brazzelli V, Grasso V, Manna G, et al. Indolent systemic mastocytosis treated with narrow-band UVB phototherapy: study of five cases. J Eur Acad Dermatol Venereol 2012; 26:465.

21. Brockow K, Akin C, Huber M, Metcalfe DD. Assessment of the extent of cutaneous involvement in children and adults with mastocytosis: relationship to symptomatology, tryptase levels, and bone marrow pathology. J Am Acad Dermatol 2003; 48:508.

22. Brockow K, Jofer C, Behrendt H, Ring J. Anaphylaxis in patients with mastocytosis: a study on history, clinical features and risk factors in 120 patients. Allergy 2008; 63:226.

23. Brockow K, Plata-Nazar K, Lange M, et al. Mediator-Related Symptoms and Anaphylaxis in Children with Mastocytosis. Int J Mol Sci 2021; 22.

24. Brockow K. Epidemiology, prognosis, and risk factors in mastocytosis. Immunol Allergy Clin North Am 2014; 34:283.

25. Broesby-Olsen S, Kristensen TK, Møller MB, et al. Adult-onset systemic mastocytosis in monozygotic twins with KIT D816V and JAK2 V617F mutations. J Allergy Clin Immunol 2012; 130:806.

26. Carter MC, Bai Y, Ruiz-Esteves KN, et al. Detection of KIT D816V in peripheral blood of children with manifestations of cutaneous mastocytosis suggests systemic disease. Br J Haematol 2018; 183:775.

27. Carter MC, Clayton ST, Komarow HD, et al. Assessment of clinical findings, tryptase levels, and bone marrow histopathology in the management of pediatric mastocytosis. J Allergy Clin Immunol 2015; 136:1673.

28. Carter MC, Metcalfe DD, Clark AS, et al. Abnormal bone marrow histopathology in paediatric mastocytosis. Br J Haematol 2015; 168:865.

29. Castells MC, Akin C. Cutaneous mastocytosis: Treatment, monitoring, and prognosis. In: UpToDate, Saini S (Ed), UpToDate, Feldweg AM. (Accessed on May 10, 2023.)

30. Castells MC, Akin C. Mastocytosis (cutaneous and systemic) in adults: Epidemiology, pathogenesis, clinical manifestations, and diagnosis. In: UpToDate, Saini S (Ed), UpToDate, Feldweg AM. (Accessed on May 10, 2023.)

31. Castells MC, Akin C. Mastocytosis (cutaneous and systemic) in children: Epidemiology, clinical manifestations, evaluation, and diagnosis. In: UpToDate, Saini S (Ed), UpToDate, Feldweg AM. (Accessed on May 10, 2023.)

32. Castells M, Austen KF. Mastocytosis: mediator-related signs and symptoms. Int Arch Allergy Immunol 2002; 127:147.

33. Castells M, Metcalfe DD, Escribano L. Diagnosis and treatment of cutaneous mastocytosis in children: practical recommendations. Am J Clin Dermatol 2011; 12:259.

34. Castells MC, Hornick JL, Akin C. Anaphylaxis after hymenoptera sting: is it venom allergy, a clonal disorder, or both? J Allergy Clin Immunol Pract 2015; 3:350.

35. Castells MC. Extracutaneous mastocytoma. J Allergy Clin Immunol 2006; 117:1513.

36. Chan EC, Bai Y, Bandara G, et al. KIT GNNK splice variants: expression in systemic mastocytosis and influence on the activating potential of the D816V mutation in mast cells. Exp Hematol 2013; 41:870.

37. Chantorn R, Shwayder T. Death from mast cell leukemia: a young patient with longstanding cutaneous mastocytosis evolving into fatal mast cell leukemia. Pediatr Dermatol 2012; 29:605.

38. Chollet MB, Akin C. Hereditary alpha tryptasemia is not associated with specific clinical phenotypes. J Allergy Clin Immunol 2022; 149:728.

39. Deverrière G, Carré D, Nae I, et al. Bullous mastocytosis in infancy: a rare presentation. Arch Pediatr 2012; 19:722.

40. Escribano L, Díaz-Agustín B, Bellas C, et al. Utility of flow cytometric analysis of mast cells in the

diagnosis and classification of adult mastocytosis. Leuk Res 2001; 25:563.

41. Fradet M, Negretto M, Tournier E, et al. Frequency of isolated cutaneous involvement in adult mastocytosis: a cohort study. J Eur Acad Dermatol Venereol 2019; 33:1713.

42. Garcia-Montero AC, Jara-Acevedo M, Teodosio C, et al. KIT mutation in mast cells and other bone marrow hematopoietic cell lineages in systemic mast cell disorders: a prospective study of the Spanish Network on Mastocytosis (REMA) in a series of 113 patients. Blood 2006; 108:2366.

43. Giannetti MP, Weller E, Bormans C, et al. Hereditary alpha-tryptasemia in 101 patients with mast cell activation-related symptomatology including anaphylaxis. Ann Allergy Asthma Immunol 2021; 126:655.

44. Godt O, Proksch E, Streit V, Christophers E. Short- and long-term effectiveness of oral and bath PUVA therapy in urticaria pigmentosa and systemic mastocytosis. Dermatology 1997; 195:35.

45. González de Olano D, Alvarez-Twose I, Esteban-López MI, et al. Safety and effectiveness of immunotherapy in patients with indolent systemic mastocytosis presenting with Hymenoptera venom anaphylaxis. J Allergy Clin Immunol 2008; 121:519.

46. González de Olano D, de la Hoz Caballer B, Núñez López R, et al. Prevalence of allergy and anaphylactic symptoms in 210 adult and pediatric patients with mastocytosis in Spain: a study of the Spanish network on mastocytosis (REMA). Clin Exp Allergy 2007; 37:1547.

47. Greenhawt M, Akin C. Mastocytosis and allergy. Curr Opin Allergy Clin Immunol 2007; 7:387.

48. Greiner G, Sprinzl B, Górska A, et al. Hereditary α tryptasemia is a valid genetic biomarker for severe mediator-related symptoms in mastocytosis. Blood 2021; 137:238.

49. Gupta M, Akin C, Sanders GM, et al. Blisters, Vaccines, and Mast Cells: A Difficult Case of Diffuse Cutaneous Mastocytosis. J Allergy Clin Immunol Pract 2019; 7:1370.

50. Hahn HP, Hornick JL. Immunoreactivity for CD25 in gastrointestinal mucosal mast cells is specific for systemic mastocytosis. Am J Surg Pathol 2007; 31:1669.

51. Hartmann K, Escribano L, Grattan C, et al. Cutaneous manifestations in patients with mastocytosis: Consensus report of the European Competence Network on Mastocytosis; the American Academy of Allergy, Asthma & Immunology; and the European Academy of Allergology and Clinical Immunology. J Allergy Clin Immunol 2016; 137:35.

52. Hartmann K, Metcalfe DD. Pediatric mastocytosis. Hematol Oncol Clin North Am 2000; 14:625.

53. Heide R, Beishuizen A, De Groot H, et al. Mastocytosis in children: a protocol for management. Pediatr Dermatol 2008; 25:493.

54. Heide R, Zuidema E, Beishuizen A, et al. Clinical aspects of diffuse cutaneous mastocytosis in children: two variants. Dermatology 2009; 219:309.

55. Hollmann TJ, Brenn T, Hornick JL. CD25 expression on cutaneous mast cells from adult patients presenting with urticaria pigmentosa is predictive of systemic mastocytosis. Am J Surg Pathol 2008; 32:139.

56. Horny HP, Akin C, Arber DA, et al. Mastocytosis. In: WHO Classification of Tumors of Hematopoietic and Lymphoid Tissues, Swerdlow SH, Campo E, Harrris NL, et al (Eds), IARC Press, Lyon 2017. p. 62.

57. Hudson A, Finlayson L. Diffuse Cutaneous Bullous Mastocytosis and Disseminated Intravascular Coagulation Postvaccination: A Case Report. J Cutan Med Surg 2016; 20:596.

58. Klaiber N, Kumar S, Irani AM. Mastocytosis in Children. Curr Allergy Asthma Rep 2017; 17:80.

59. Kleewein K, Lang R, Diem A, et al. Diffuse cutaneous mastocytosis masquerading as epidermolysis bullosa. Pediatr Dermatol 2011; 28:720.

60. Koga H, Kokubo T, Akaishi M, et al. Neonatal onset diffuse cutaneous mastocytosis: a case report and review of the literature. Pediatr Dermatol 2011; 28:542.

61. Kondo R, Gleixner KV, Mayerhofer M, et al. Identification of heat shock protein 32 (Hsp32) as a novel survival factor and therapeutic target in neoplastic mast cells. Blood 2007; 110:661.

62. Kristensen T, Broesby-Olsen S, Vestergaard H, et al. Circulating KIT D816V mutation-positive non-mast cells in peripheral blood are characteristic of indolent systemic mastocytosis. Eur J Haematol 2012; 89:42.

63. Kristensen T, Vestergaard H, Bindslev-Jensen C, et al. Prospective evaluation of the diagnostic value of sensitive KIT D816V mutation analysis of blood in adults with suspected systemic mastocytosis. Allergy 2017; 72:1737.

64. Kristensen T, Vestergaard H, Bindslev-Jensen C, et al. Sensitive KIT D816V mutation analysis of blood as a diagnostic test in mastocytosis. Am J Hematol 2014; 89:493.

65. Kristensen T, Vestergaard H, Møller MB. Improved detection of the KIT D816V mutation in patients with systemic mastocytosis using a quantitative and highly sensitive real-time qPCR assay. J Mol Diagn 2011; 13:180.

66. Lange M, Niedoszytko M, Nedoszytko B, et al. Diffuse cutaneous mastocytosis: analysis of 10 cases and a brief review of the literature. J Eur Acad Dermatol Venereol 2012; 26:1565.

67. Lanternier F, Cohen-Akenine A, Palmerini F, et al. Phenotypic and genotypic characteristics of mastocytosis according to the age of onset. PLoS One 2008; 3:e1906.

68. Lyons JJ, Chovanec J, O'Connell MP, et al. Heritable risk for severe anaphylaxis associated with increased α-tryptase-encoding germline copy number at TPSAB1. J Allergy Clin Immunol 2021; 147:622.

69. Méni C, Bruneau J, Georgin-Lavialle S, et al. Paediatric mastocytosis: a systematic review of 1747 cases. Br J Dermatol 2015; 172:642.

70. Meni C, Georgin-Lavialle S, Le Saché de Peufeilhoux L, et al. Paediatric mastocytosis: long-term follow-up of 53 patients with whole sequencing of KIT. A prospective study. Br J Dermatol 2018; 179:925.

71. Morgado JM, Perbellini O, Johnson RC, et al. CD30 expression by bone marrow mast cells from different diagnostic variants of systemic mastocytosis. Histopathology 2013; 63:780.

72. Murphy M, Walsh D, Drumm B, Watson R. Bullous mastocytosis: a fatal outcome. Pediatr Dermatol 1999; 16:452.

73. Müller U, Helbling A, Hunziker T, et al. Mastocytosis and atopy: a study of 33 patients with urticaria pigmentosa. Allergy 1990; 45:597.

74. Otani IM, Carroll RW, Yager P, et al. Diffuse cutaneous mastocytosis with novel somatic KIT mutation K509I and association with tuberous sclerosis. Clin Case Rep 2018; 6:1834.

75. Renke J, Lange M. Routine Vaccinations in Diffuse Cutaneous Mastocytosis. J Allergy Clin Immunol Pract 2016; 4:190.

76. Rishpon A, Matz H, Gat A, Brenner S. Telangiectasia macularis eruptiva perstans: unusual presentation and treatment. Skinmed 2006; 5:300.

77. Robey RC, Wilcock A, Bonin H, et al. Hereditary Alpha-Tryptasemia: UK Prevalence and Variability in Disease Expression. J Allergy Clin Immunol Pract 2020; 8:3549.

78. Rossini M, Zanotti R, Viapiana O, et al. Bone involvement and osteoporosis in mastocytosis. Immunol Allergy Clin North Am 2014; 34:383.

79. Ruëff F, Przybilla B, Biló MB, et al. Predictors of severe systemic anaphylactic reactions in patients with Hymenoptera venom allergy: importance of baseline serum tryptase-a study of the European Academy of Allergology and Clinical Immunology Interest Group on Insect Venom Hypersensitivity. J Allergy Clin Immunol 2009; 124:1047.

80. Ryan RJ, Akin C, Castells M, et al. Mast cell sarcoma: a rare and potentially under-recognized diagnostic entity with specific therapeutic implications. Mod Pathol 2013; 26:533.

81. Salas-Alanis JC, Rosales-Mendoza CE, Ocampo-Candiani J. Bullous mastocytosis mimicking congenital epidermolysis bullosa. Case Rep Dermatol 2014; 6:129.

82. Schwaab J, Schnittger S, Sotlar K, et al.comprehensive mutational profiling in advanced systemic mastocytosis. Blood 2013; 122:2460.

83. Schwartz LB, Irani AM. Serum tryptase and the laboratory diagnosis of systemic mastocytosis. Hematol Oncol Clin North Am 2000; 14:641.

84. Seth N, Tuano KT, Buheis M, et al. Serum tryptase levels in pediatric mastocytosis and association with systemic symptoms. Ann Allergy Asthma Immunol 2020; 125:219.

85. Soter NA. Mastocytosis and the skin. Hematol Oncol Clin North Am 2000; 14:537.

86. Sotiriou E, Apalla Z, Ioannides D. Telangiectasia macularis eruptive perstans successfully treated with PUVA therapy. Photodermatol Photoimmunol Photomed 2010; 26:46.

87. Stainer R, Matthews S, Arshad SH, et al. Efficacy and acceptability of a new topical skin lotion of sodium cromoglicate (Altoderm) in atopic dermatitis in children aged 2-12 years: a double-blind, randomized, placebo-controlled trial. Br J Dermatol 2005; 152:334.

88. Tan A, Westerman D, McArthur GA, et al. Sensitive detection of KIT D816V in patients with mastocytosis. Clin Chem 2006; 52:2250.

89. Teodosio C, García-Montero AC, Jara-Acevedo M, et al. Mast cells from different molecular and prognostic subtypes of systemic mastocytosis display distinct immunophenotypes. J Allergy Clin Immunol 2010; 125:719.

90. Traina F, Visconte V, Jankowska AM, et al. Single nucleotide polymorphism array lesions, TET2, DNMT3A, ASXL1 and CBL mutations are present in systemic mastocytosis. PLoS One 2012; 7:e43090.

91. Urade Y, Hayaishi O. Prostaglandin D2 and sleep/wake regulation. Sleep Med Rev 2011; 15:411.

92. Uzzaman A, Maric I, Noel P, et al. Pediatric-onset mastocytosis: a long term clinical follow-up and correlation with bone marrow histopathology. Pediatr Blood Cancer 2009; 53:629.

93. Valent P, Akin C, Arock M, et al. Definitions, criteria and global classification of mast cell disorders with special reference to mast cell activation syndromes: a consensus proposal. Int Arch Allergy Immunol 2012; 157:215.

94. Valent P, Sperr WR, Schwartz LB, Horny HP. Diagnosis and classification of mast cell proliferative disorders: delineation from immunologic diseases and non-mast cell hematopoietic neoplasms. J Allergy Clin Immunol 2004; 114:3.

95. Walker T, von Komorowski G, Scheurlen W, et al. Neonatal mastocytosis with pachydermic bullous skin without c-Kit 816 mutation. Dermatology 2006; 212:70.

96. Wasag B, Niedoszytko M, Piskorz A, et al. Novel, activating KIT-N822I mutation in familial cutaneous mastocytosis. Exp Hematol 2011; 39:859.

97. Wilson TM, Maric I, Shukla J, et al. IL-5 receptor α levels in patients with marked eosinophilia or mastocytosis. J Allergy Clin Immunol 2011; 128:1086.

98. Wolff K, Komar M, Petzelbauer P. Clinical and histopathological aspects of cutaneous mastocytosis. Leuk Res 2001; 25:519.

99. Wu R, Lyons JJ. Hereditary Alpha-Tryptasemia: a Commonly Inherited Modifier of Anaphylaxis. Curr Allergy Asthma Rep 2021; 21:33.

100. Yavuz AS, Lipsky PE, Yavuz S, et al. Evidence for the involvement of a hematopoietic progenitor cell in systemic mastocytosis from single-cell analysis of mutations in the c-kit gene. Blood 2002; 100:661.

101. Zanotti R, Lombardo C, Passalacqua G, et al. Clonal mast cell disorders in patients with severe Hymenoptera venom allergy and normal serum tryptase levels. J Allergy Clin Immunol 2015; 136:135.

102. Zanotti R, Simioni L, Garcia-Montero AC, et al. Somatic D816V KIT mutation in a case of adult-onset familial mastocytosis. J Allergy Clin Immunol 2013; 131:605.

BÖLÜM 15

DERİ EKLERİ HASTALIKLARI

1. **Şaç Hastalıkları**
   a. Saç gövde anormallikleri
   b. Skarsız alopesiler
   c. Skarlı alopesiler
2. **Hipertrikoz ve Hirsutizm**
3. **Tırnak Hastalıkları**
4. **Ter bezi Hastalıkları**

TÜRK TABİPLERİ BİRLİĞİ

BURSA TABİP ODASI

SAÇ HASTALIKLARI

Dr. Kadir Atacan YILDIZ[1]

Doç. Dr. Özge AŞKIN[2]

Prof. Dr. Server SERDAROĞLU[3]

Bir saç telinin yaşam döngüsünde, sırayla anagen, katagen ve telogen olmak üzere 3 ana faz mevcuttur. Sağlıklı saçlı deride, saçların yaklaşık %90'ı anagen fazda, %1'i katagen fazda ve yaklaşık %10'u telogen fazda bulunmaktadır. 2-3 ay süren telogen fazın sonunda saç dökülür; günlük fizyolojik olarak 50 ila 150 saç teli dökülmektedir. Bu dökülme sonrası aynı kıl folikülünün tekrar anagen faza başlayana kadar geçirdiği döneme kenogen faz denir ve anagen faza tekrar başlanmasıyla saç siklusu devam eder.

Saç hastalıkları üç ana hastalık grubu ve bunların alt başlıkları şeklinde incelenmektedir:

1. Saç gövde anormallikleri: Yapısal anomalilerdir. Saç kırılganlığına göre ikiye ayrılır:

- ✓ Saç kırılganlığında artış olanlar
- ✓ Saç kırılganlığında artış olmayanlar

2. Non-sikatrisyel alopesiler: Kıl folikülünde kalıcı hasar yoktur; spontan veya tedavi ile kılın tekrar gelişimi mümkündür. Dökülmenin dağılımına göre üç gruba ayrılır:

- ✓ Paternli saç dökülmesi
- ✓ Fokal saç dökülmesi
- ✓ Diffüz saç dökülmesi

3. Sikatrisyel alopesiler: Saç siklusu geri dönüşümsüz durur ve kalıcı saç kaybı olur. Primer veya başka durumlara sekonder gelişebilir.

- ✓ Primer sikatrisyel alopesiler: histopatolojide görülen inflamatuar hücre tipine göre üç tipi vardır:
  - o Lenfositik primer sikatrisyel alopesiler
  - o Nötrofilik primer sikatrisyel alopesiler
  - o Miks tip primer sikatrisyel alopesiler
- ✓ Sekonder sikatrisyel alopesiler

Ek olarak belirtmek gerekir ki bu yaygın kullanılan sınıflandırma hipertrikoz ve hirsutizm gibi birkaç hastalığı içermemektedir.

A. SAÇ GÖVDE ANORMALLİKLERİ

1. **Tanım:** Saç gövdesi, içeriden dışarıya medulla, korteks ve kütikül olmak üzere üç ana bölümden oluşur. Genetik hastalıklar veya çevresel etmenler neticesinde bu yapılarda meydana gelen değişiklikler, saçın görünümü veya büyümesi gibi çeşitli niteliklerinde bozukluğa yol açarak saç gövde anormalliklerine neden olur. Bu anormallikler, saç kırılganlığında artış olanlar ve olmayanlar

1. İstanbul Üniversitesi-Cerrahpaşa, Cerrahpaşa Tıp Fakültesi Deri ve Zührevi Hastalıklar AD, İstanbul
2. İstanbul Üniversitesi-Cerrahpaşa, Cerrahpaşa Tıp Fakültesi Deri ve Zührevi Hastalıklar AD, İstanbul
2. İstanbul Üniversitesi-Cerrahpaşa, Cerrahpaşa Tıp Fakültesi Deri ve Zührevi Hastalıklar AD, İstanbul

olmak üzere iki majör kategoride incelenir. Konjenital veya edinsel olabilirler.

2. Sınıflandırma:

Tablo 1. Saç gövde anormalliklerinin sınıflandırması (tablo tüm hastalıkları içermemektedir).

Saç Kırılganlığında Artış Olan	Saç Kırılganlığında Artış Olmayan
Trikoreksis nodoza	Pili annulati
Pili torti	Pili bifurkati
Moniletriks	Pili multigemini
Trikoreksis invajinata	Yünsü saç
Trikotiyodistrofi	Taranamayan saç (pili trianguli et kanalikuli)
Baloncuk saç	Gevşek anagen sendromu

3. Epidemiyoloji: Saç gövde anormallikleri hakkındaki epidemiyolojik veriler oldukça kısıtlı olmakla birlikte bu grupta en sık görülen hastalık trikoreksis nodozadır. Başka bir hastalıkla birlikte (örneğin trikoreksis invajinatanın sıklıkla Netherton sendromuna eşlik etmesi gibi) veya izole olarak görülebilirler. Başvuru çoğunlukla çocukluk çağındadır.

4. Etyopatogenez:

Trikoreksis nodozada saç gövdesi üzerinde nod adı verilen zayıflamış alanlar bulunur ve saç bu noktalarda kırılarak klasik "uç uca iki fırça" görüntüsünü oluşturur. Otozomal dominant kalıtılan genetik formu, sendromlarla ilişkili formu (arjininosüksinik asidüri, sitrülinemi, trikohepatoenterik sendrom, multipl karboksilaz eksikliği gibi) ve edinsel formu vardır. Daha sık görülen edinsel form mekanik, kimyasal veya termal travmalara bağlı ortaya çıkar.

Pili torti, saç gövdesinin düzensiz aralıklarla yassılaşması ve uzun eksen boyunca kendi etrafında yaklaşık 180°lik büklümler yapmasıdır. Herediter formu genellikle otozomal dominant kalıtılır. Anoreksiya nervoza ve oral retinoid tedavisine sekonder gelişebileceği gibi, Björnstad sendromu, Bazex sendromu, Menkes hastalığı, Crandall sendromu ve ektodermal displazilerle birlikte görülebilir.

Moniletriks ("boncuklu saç", "kolye saç"), düzenli aralıklarla incelme bölgeleri içeren saçla karakterizedir. Tip II saç keratinleri olan Hb1, Hb3 ve Hb6'yı kodlayan KRT81, KRT83 ve KRT86 (en sık) genlerindeki otozomal dominant ve ayrıca desmoglein 4'ü kodlayan DSG4 genindeki otozomal resesif mutasyonlardan kaynaklanabilir. Keratozis pilaris, herediter koilonişi ve Holt-Oram sendromu ile ilişkili olabileceği bildirilmiştir.

Trikoreksis invajinata (bambu saç), distal saç şaftının proksimal şaft içine girdiği (invajine olduğu), genellikle Netherton sendromu ile birlikte karşımıza çıkan bozukluktur. Netherton sendromu ise SPINK5 genindeki otozomal resesif mutasyon kaynaklı ortaya çıkar; bu sendromdaki saç gövde anormallikleri, keratojen bölgedeki aralıklı eksik disülfit bağı oluşumuna bağlı olabilir.

Trikotiyodistrofi, sülfür içeriği az, kırılgan saçlarla karakterizedir; saç gövdesinde transvers kırıklar (trikoşizis) ve polarize ışık altında açık ve koyu renk bantların olduğu "kaplan kuyruğu" görüntüsü mevcuttur. Çoğu otozomal resesif, bir tipi ise X'e bağlı dominant kalıtılır. Fotosensitif tipleri, ultraviyole radyasyona bağlı DNA hasarının onarımında rol alan transkripsiyon faktörü IIH (TFIIH) kompleksi ile ilişkili genlerdeki mutasyonlara bağlı oluşurken, fotosensitif olmayan tiplerinin patogenezinde birçok farklı gen (örneğin MPLKIP) tespit edilmiştir.

Baloncuk saç, termal hasara bağlı oluşan edinsel bir durumdur. Aşırı yüksek sıcaklıklarda saç kurutma makineleri (≥175°C) ve maşa (≥125°C) gibi ekipmanların kullanılması saçtaki suyu buhara dönüştürerek saç gövdesi içinde baloncuklar oluşmasına neden olabilir. Böylece saç gövdesi içindeki boşluklar büyür ve saç süngersi bir yapı kazanır.

Pili annulati varlığında, kortekste hava dolu boşluklar oluşmasına bağlı saç gövdesinde açık ve koyu renkli bantlar görülür. Otozomal dominant veya sporadik olabilir. Alopesi areata, otoimmün tiroid hastalığı gibi çeşitli otoimmün hastalıklarla birlikte görülebilir. Saç kırılganlığında artış olan vaka bildirilmiştir.

Pili bifurkati, saç gövdesinde düzensiz aralıklarla bifurkasyon görülmesidir. Telogen effluvium, moniletriks, pili kanalikuli, mozaik trizomi 8, protein eksikliği durumlarında görülebilir.

Pili multigemini, her biri kendi kütikülüne sahip genellikle benzer kalınlıkta birçok saçın tek bir foliküler açıklıktan çıkmasıdır. Kleidokraniyal dizostoz ile ilişki bildirilmiştir.

Yünsü saç, ince fakat sıkıca kenetlenmiş saç gövdeleri ile karakterize olup, otozomal dominant ve resesif kalıtılan tipleri mevcuttur. Aritmojenik sağ ventriküler displazi, Carvajal sendromu, Naxos hastalığı gibi kardiyomiyopatilere eşlik edebilir; bununla birlikte keratin 71, keratin 74 gibi proteinleri kodlayan genlerdeki missens mutasyonlar sonucu kardiyomiyopati olmadan da ortaya çıkabilir.

Taranamayan saç, longitudinal oluklanma içeren üçgen şekilli saç gövdelerinden oluşur. Bu üçgen morfoloji, iç kök kılıfının prematür keratinizasyonuna bağlı olabilir. Otozomal dominant ve otozomal resesif kalıtılabilir veya sporadik olabilir. PADI3, TGM3, TCHH tanımlanan genler arasındadır.

Gevşek anagen sendromu, iç ve dış kök kılıfı olmayan saçlarla karakterizedir. Sporadik, ailesel, veya alopesi areata, Noonan sendromu, ektodermal displazi gibi hastalıklarla birlikte görülebilir.

Şekil 1. Çeşitli saç gövde anormalliklerinin şematik gösterimi (7 numaralı kaynaktan alınarak düzenleme yapılmıştır).

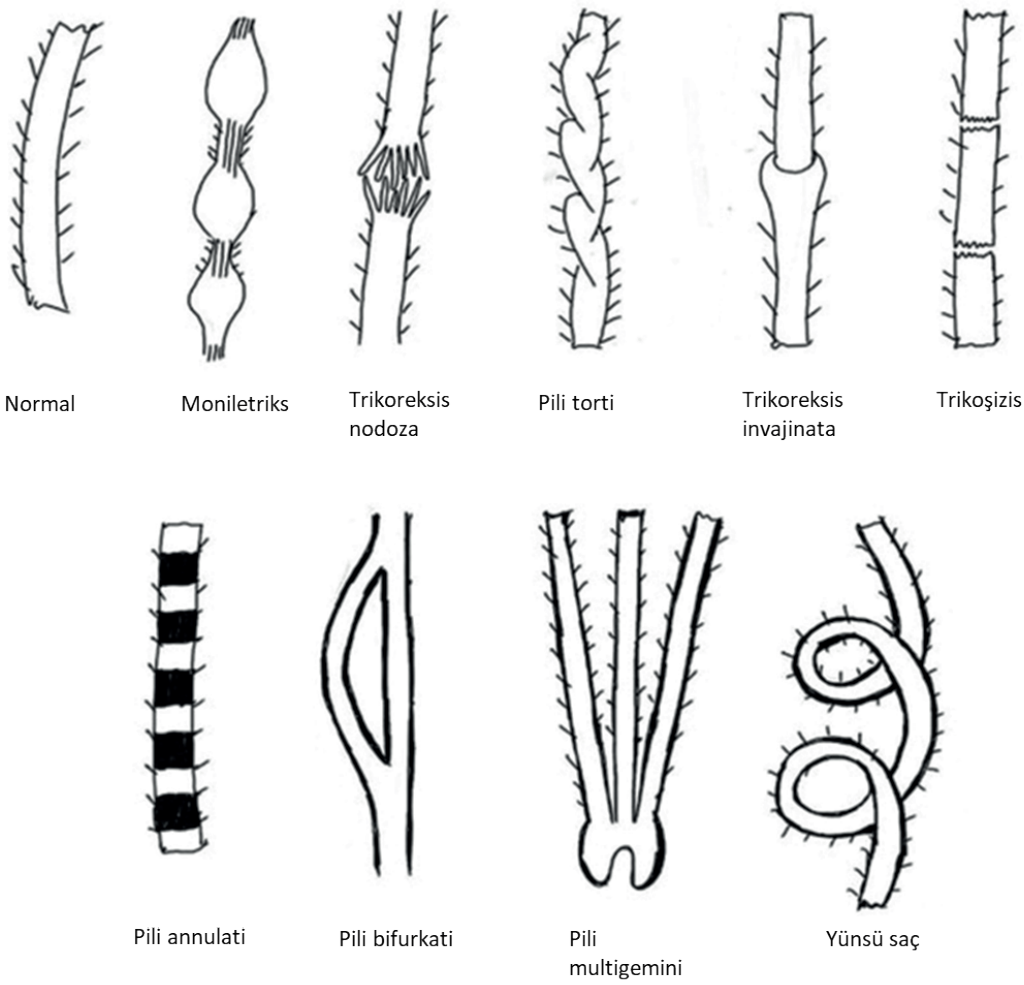

5. **Klinik özellikler ve tanı:** Saç gövde anormalliklerinde başvuru, kısa, seyrek, kırılgan saçlar şeklinde veya aile üyelerinin ve ait olduğu etnik kökenin saç dokusundan oldukça farklı dokuya sahip saçlar şeklinde olabilir. Kırılganlığın arttığı bozukluklarda saç dökülmesi önemli bir şikayetken, kırılganlığın artmadığı bozukluklarda dökülme beklenmez. Kırılganlığı tespit etmek için çekme testi yapılır: bir elle saçın ucundan birkaç santimetre proksimali tutulurken diğer elle distal uçtan saç çekilir; kırılgan saçlar tipik olarak 2-4 milimetrelik fragmanlar halinde kopacaktır. Zemine kağıt konularak kırılmış saçların tipik künt uçları gözlemlenebilir.

Resim 1. Kırılganlığın arttığı anormalliklerden biri olan moniletriks tanılı hastada, kırık saçlar göze çarpmaktadır

Işık mikroskopisi saç gövde anormalliklerinin tanısında önemli bir metottur. Tablo 2'de önemli mikroskopik bulgular özetlenmiştir. İncelenecek saçlar kopartılarak veya deriye yakın kesilerek elde edilir. Saçlar lam ile lamel arasına yerleştirilirken 1-2 damla gömme materyali kullanılabilir; istisna olarak pili torti kuru ortamda incelenmelidir. Tanı için 50'ye kadar saç teli gerekebilmektedir. Netherton sendromu tanısı için daha fazla miktarda saç gerekebilir; çünkü tanısal saçlar genellikle kısa olanlardır ve ıskalanabilir. Bu tip durumlarda diğer bir önemli tanısal araç, in vivo da uygulanabilmesi nedeniyle trikoskopidir. Işık mikroskopisi veya trikoskopi genellikle tanı için yeterli olsa da nadiren taramalı elektron mikroskopisine ihtiyaç duyulabilmektedir. Bunun dışında bazı hastalıklar için serum ve idrarda amino asit ve eser element analizi (örneğin böylece düşük sülfür düzeyleri tespit edilebilir) ve genetik test yapılabilir.

Tablo 2. Saç gövde anormalliklerinin mikroskopik bulguları.

Saç Gövde Anormalliği	Mikroskopik Bulgu
Trikoreksis nodoza	Uç uca iki fırça
Pili torti	Düzleşmiş, büklümler yapan saçlar
Moniletriks	Boncuklu görünüm

Trikoreksis invajinata	"Top-soket" veya "bambu" görünümü
Trikotiyodistrofi	"Kaplan kuyruğu" görünümü (polarize ışık olmalı)
Pili annulati	Açık ve koyu bantlar
Pili bifurkati	Dallanıp tekrar birleşen bifurkasyonlar
Pili multigemini	Tek açıklıktan çıkan birçok saç gövdesi
Yünsü saç	Hareket eden bir yılana benzer şekilde kıvrımlar
Taranamayan saç	Kanal benzeri longitudinal oluklar

6. **Ayırıcı tanı:**
   - ✓ Trikoreksis nodoza: alopesi areata, androgenetik alopesi, moniletriks, piedra, seboreik dermatit, telogen effluvium, trikotilomani.
   - ✓ Trikotiyodistrofi: kseroderma pigmentozum, Cockayne sendromu (artmış fotosensitivite nedeniyle).
   - ✓ Pili torti: hipotrikoz, moniletriks.
   - ✓ Trikoreksis invajinata: siyah piedra, moniletriks.
   - ✓ Moniletriks: alopesi areata, kemoterapiye sekonder alopesi, psödomoniletriks.
   - ✓ Taranamayan saç: saçın kazanılmış progresif kıvırcıklaşması, ilaca bağlı kıvırcıklaşma, gevşek anagen sendromu, Marie Unna hipotrikozu.
   - ✓ Yünsü saç: saçın kazanılmış progresif kıvırcıklaşması, ilaca bağlı kıvırcıklaşma.
   - ✓ Pili annulati: psödopili annulati, baloncuk saç.
7. **Tedavi:** Çoğunlukla kesin bir tedavi bulunmasa da çeşitli oranlarda fayda bildirilen tedaviler mevcuttur. Önemli birkaç tanesini sıralamak gerekirse:
   - ✓ Edinsel trikoreksis nodoza: travmatik kimyasallardan uzak durulması.
   - ✓ Moniletriks: oral retinoidler ve topikal minoksidil.
   - ✓ Taranamayan saç: biotin takviyesi yarar sağlayabilir.
   - ✓ Gevşek anagen sendromu: topikal minoksidil.
8. **Klinik seyir ve prognoz:** Edinsel trikoreksis nodoza ve edinsel trikoşizis, eksternal travmanın ortadan kalkmasıyla geriler. Pili torti çoğunlukla puberte sonrası spontan düzelme eğilimindedir. Netherton sendromunun hafif seyirli fenotiplerinin seyri yaşla birlikte hafifleyebilir. Taranamayan saç sıklıkla puberte sonrası düzelir. Pili annulatinin bulguları yaş arttıkça daha belirgin hale gelir.

B. NON-SİKATRİSYEL ALOPESİLER

1. **Tanım:** Saçın, kıl folikülü harabiyeti olmaksızın dökülmesi durumuna non-sikatrisyel alopesi denir. Dökülmenin dağılımı spesifik bir paternde olabileceği gibi, fokal veya diffüz de olabilir. Paternli alopesilere örnek olarak androgenetik alopesi; fokal alopesiye örnek olarak alopesi areata, alopesi sifilitika, postoperatif (basınç ilişkili) alopesi, temporal triangüler alopesi, traksiyon alopesisi; diffüz alopesiye örnek olarak telogen effluvium ve anagen effluvium sayılabilir. Bu bölümde, klinikte sık karşılaşılan androgenetik alopesi, alopesi areata ve telogen effluviumdan bahsedilecektir.
2. **Epidemiyoloji:**

   Tüm saç dökülmesi nedenleri arasında en sık görülen neden androgenetik alopesidir; adrenarş

başlangıcından sonra herhangi bir yaşta başlayabilir ve 50 yaş erkeklerde sıklığı %50-60 olup bu oran 70 yaş erkeklerde %80'e varmaktadır. Bir epidemiyolojik çalışmaya göre 30 yaş altı kadınlarda sıklığı %3-6 iken, 70 yaş üstü kadınlarda %29-42'dir. Aile öyküsü varlığı, erkeklerde kadınlara göre daha sıktır. Şimdiye dek bildirilen en genç vaka 6 yaşındadır; fakat pediatrik popülasyonun etkilenmesi oldukça nadirdir. Avrupalı nüfusta, Asyalılar, Afrikalı-Amerikalılar ve Amerika yerlilerine göre daha sık görülmektedir. Androgenetik alopesiye trikodini eşlik edebilir.

Çocuklarda en sık görülen alopesi tipi ise alopesi areatadır. Dünyada yaklaşık %0,2 prevalansa sahiptir. Androgenetik alopesi ve telogen effluviuma göre daha nadir görülmektedir. İki cinsiyet eşit sıklıkta etkilenmiştir. Herhangi bir yaşta ortaya çıkabilir; fakat genç yaşlarda insidans daha yüksektir. Bu hastaların %5'inin tüm saçları dökülürken (alopesi totalis), %1'inin tüm saçlarla birlikte vücudunda bulunan tüm kıllar dökülmektedir (alopesi üniversalis). Tiroidit, lupus eritematozus, vitiligo, inflamatuar barsak hastalığı, romatoid artrit ve psoriasis gibi çeşitli otoimmün hastalıklarla birlikteliği tespit edilmiştir. Ek olarak atopik hastalık, özellikle atopik dermatit, normal popülasyona göre daha sıktır. Down sendromu ve otoimmün poliglandüler sendrom tip 1'de alopesi areata riski artmıştır.

Telogen effluvium için gerçek prevalansı hesaplamak oldukça zordur; zira diffüz saç dökülmesinin fark edilebilmesi için saçların %25'ten fazlasının dökülmesi gerekir. Sıklığı kadınlarda daha fazla olmakla birlikte, akut telogen effluviumun teorik olarak her iki cinsiyette eşit sıklıkta görülmesi beklenir; kronik telogen effluvium ise orta yaş kadınlarda daha sıktır. Çocuklarda insidans düşüktür.

3. Etyopatogenez:

Androgenetik alopesi, genetik predispozisyonu olan bireylerde, puberte sonrası artmış androjenlerin etkisi ile ortaya çıkan foliküler minyatürizasyon (görece iri olan terminal kılların, daha küçük ve fark edilmesi daha zor olan vellus kıllara dönüşümü) neticesinde gelişmektedir. Androjen duyarsızlık sendromu olanlarda görülmemektedir.

- ✓ **Androjenler:** Potent bir androjen olan dihidrotestosteron (DHT), kıl foliküllerindeki androjen reseptörlerine bağlanarak, foliküler minyatürizasyondan sorumlu genlerin ekspresyonunu arttırmaktadır. DHT büyük olasılıkla dermal papillaya etki etmektedir. Oluşumu ise testosterondan 5α-redüktaz enzimi yoluyladır. Bu enzimin iki tipi bulunur: tip 1 deride, kıl foliküllerinde, sebase bezlerde bulunurken, tip 2 temel olarak prostatta ama aynı zamanda kıl foliküllerinin dış kök kılıfında bulunur. Androgenetik alopesi gelişiminde tip 2 daha etkilidir. Androjenlerin erkeklerde görülen androgenetik alopeside rolü olduğu tam olarak ortaya konmuş olsa da, kadınlarda görülen androgenetik alopeside rolü olup olmadığı henüz net değildir.
- ✓ **Genetik:** Erkeklerde yapılan moleküler çalışmalarla, androgenetik alopesi ile ilişkisi gösterilen genler arasında androjen reseptörü (AR), histon deasetilaz (HDAC) 4 ve 9, WNT10A sayılabilir. Kadınlarda kesin olarak bilinmemekle birlikte CYP19A1 geni ilişkili olabilir.
- ✓ **Foliküler minyatürizasyon:** Androgenetik alopeside, saç siklusunun ilk fazı olan anagen faz kısalmıştır; böylece daha kısa ve ince olan vellus kılları oluşur. Bu şekilde daha fazla kıl bu durumdan etkilendikçe, saçlı deri yüzeyini kaplayan kıl miktarı azalmış olur.
- ✓ **Diğer:** Etkilenen hastaların saçlı derisinde prostaglandin D_2 sentaz enzimi ve onun ürünü olan prostaglandin D_2 miktarı artmıştır; bununla birlikte in vitro deneylerde prostagladin D_2'nin saç büyümesi üzerinde inhibitör etkileri gösterilmiştir. Dolayısıyla prostagladin D_2'nin bu hastalıkla ilişkisi saptanmıştır.

Alopesi areata, kronik bir otoimmün hastalıktır. Hastalığın patogenezinde başrolü otoreaktif sitotoksik CD8+ T hücreleri ve interferon- γ ile indüklenen kemokinler üstlenmektedir. Ayrıca doğal katil (NK) hücreleri gibi başka hücre tipleri de sorumlu olabilir. Genişleyen alopesik yamaların kenarlarındaki anagen foliküllerde, bulbus içinde ve çevresinde yoğunlaşmış olmak üzere, perifoliküler ve intrafoliküler inflamatuar hücre infiltrasyonu görülür. İnflamatuar sikatrisyel alopesilerin aksine, inflamasyon yerleşimi, kıl folikülü kök hücrelerinin bulunduğu istmus etrafında değildir. Bu yüzden folikül tahribatı olmamaktadır. %10-42 hastada aile öyküsü pozitiftir; bu oran

erken başlangıçlı olgularda daha yüksektir. Hastalık ile ilişkisi en güçlü olarak ortaya konmuş genler HLA-DQB1*0301 ve HLA-DRB1*1104'tür. Birçok hasta, hastalık başlangıcı öncesinde yoğun emosyonel stres tariflemektedir; bunun yanı sıra, oksidatif stres ile alopesi areata arasında bağlantı gösteren çalışmalar mevcuttur.

Telogen effluvium, normalde anagen fazda olan birçok kıl folikülünün birdenbire telogen faza geçmesi sonucu saç dökülmesi ile sonuçlanan, akut veya kronik olabilen bir durumdur. Akut telogen effluvium, yüksek ateş, cerrahi, ani açlık, veya hemoraji gibi bir tetikleyici olaydan yaklaşık 2-3 ay sonra birden başlayan diffüz saç dökülmesidir; vakaların yaklaşık üçte birinde tetikleyici olay saptanamamaktadır. Doğumdan sonraki ilk 4 ayda başlamak üzere bebeklerde fizyolojik olarak görülebilmektedir. Doğum yaptıktan 2-3 ay sonra telogen gravidarum da denilen postpartum telogen effluvium ortaya çıkabilir. Akut telogen effluvium kendini sınırlayan bir hastalık olup, tetikleyici olay ortadan kalktıktan sonra yaklaşık 3-6 ay içinde dökülmenin durması ve yeni anagen saçların büyümesi beklenir. Telogen saç dökülmesinin 6 aydan uzun süre sebat etmesine kronik telogen effluvium denir. Bu durum idiyopatik olarak saç siklusu dinamiklerindeki değişimlere bağlı olabileceği gibi (primer kronik telogen effluvium); tiroid hastalıkları, derin demir eksikliği anemisi, akrodermatitis enteropatika ve malnütrisyon gibi çok sayıda nedene bağlı gelişebilir. Telogen effluviuma yol açabilecek ilaçlar içinde varfarin, heparin, ACE inhibitörleri, β-blokörler, lityum, oral retinoidler, SSRI'lar ve amiodaron sayılabilir.

4. Klinik özellikler:

Androgenetik alopeside her iki cinsiyette, verteks bölgesinde saç dökülmesi olur. Terminal kılların yerini, ilerleyici bir biçimde, daha ince ve kısa olan, hatta daha az pigmente görünebilen kıllar alır. Saçlı deride sebore ve/veya seboreik dermatit eşlik edebilir.

- ✓ Erkek: Frontal saç çizgisinde triangüler paternde resesyon tipiktir. Daha sonra vertekste incelme görülür ve son evrede tepe bölgesi tamamen saçsız kalır. Oksipital bölge ve lateral bölgeler korunmuştur. Derecelendirme için Hamilton-Norwood skalası kullanılır. Androgenetik alopesi, hastada psikolojik sonuçlar (daha az çekici görüneceğini düşünme) doğurabilmekle birlikte hastaların büyük çoğunluğunun psikososyal fonksiyonları etkilenmemiştir; etkilenme daha çok yoğun dökülmesi olan, çok erken başlangıçlı, ve dökülmenin ilerleyici olacağına inanan hastalarda saptanmıştır. Androgenetik alopesi ile koroner arter hastalığı arasında zayıf bir ilişki tespit edilen çeşitli çalışmalar mevcuttur.
- ✓ Kadın: Frontal saç çizgisi korunurken, santropariyetal bölgede diffüz incelme olur. Daha düşük sıklıkta, frontal bölgede de incelmenin eşlik ettiği "Noel ağacı" paterni görülür. Derecelendirme için en sık Ludwig skalası kullanılır. Eğer saç dökülmesi ani başlangıçlı ise veya dökülme çok hızlı ise ya da dökülmeye adet düzensizliği, hirsutizm gibi bulgular eşlik ediyorsa detaylı anamnez ve fizik muayene ile birlikte endokrinolojik değerlendirme endikedir. Erkeklere kıyasla kadınlarda androgenetik alopesi daha fazla psikolojik yük oluşturmakta ve hayat kalitesini daha fazla etkilemektedir.

Alopesi areatada dökülme görece akut gelişir; oval veya yuvarlak şekilli, iyi sınırlı, pürüzsüz yüzeyli yamalar birkaç hafta içinde ortaya çıkar. Bunlar büyüyerek birleşebilir. Yamalar genelde asemptomatik olup nadiren dökülme öncesi yanma veya kaşıntı olabilir. Daha az sıklıkta ofiyazis paterni (oksipital bölgede bant şeklinde dökülme) ve ofiyazis inversus paterni (frontal, temporal ve pariyetal bölgenin etkilendiği, saçlı deri periferinin korunduğu dökülme) görülebilir. Alopesi areata şiddetinin derecelendirilmesi amacıyla SALT (Severity of Alopecia Tool) skorlama sistemi kullanılmaktadır. Saçlı deri en sık tutulan bölge olmakla birlikte vücutta kıl bulunduran herhangi bir bölge tutulabilir. Ünlem işareti şeklinde, distal ucu proksimal ucundan daha geniş olan saç gövdeleri patognomoniktir ve karakteristik olarak genişleyen alopesik yamaların kenarlarında bulunur. Tırnak bulguları hastaların %10-20'sinde görülür; en sık pitting görülmekte olup daha az sıklıkta onikoliz, onikomadezis, trakionişi, onikoreksis, lunulada kırmızı lekeler eşlik edebilir. Tırnak tutulumu, daha şiddetli hastalıkla ilişkilidir. Alopesi areata hastalarında, anksiyete ve duygudurum bozukluğu prevalansı artmıştır.

Resim 2. Alopesi areatada görülen yuvarlak şekilli düzgün yüzeyli alopesik yama

Telogen effluvium durumunda sıklıkla tetikleyici bir olaydan 2-3 ay sonra başlayan diffüz saç dökülmesi olur. Dökülen saç miktarı yaş, cinsiyet, ırk gibi değişkenlerden etkilenebilmektedir. Hastalar tarak veya saç fırçasında çok fazla saç gördüklerinden ya da şampuan sürme esnasında saçlarının koptuğundan şikayet edebilirler. Tetikleyici olay ortadan kalktıktan sonra 3-6 ay içinde iyileşme beklenir; iyileşmeme durumunda kronik telogen effluvium söz konusudur.

5. **Tanı-Ayırıcı tanı:** Non-sikatrisyel alopesilerde tanı genel olarak klinik gözleme dayanır.

   Frontal bölge, temporal bölge ve vertekste, foliküler minyatürizasyonla birlikte yavaş, ilerleyici, asemptomatik saç dökülmesi erkek tipi androgenetik alopesi tanısı için yeterlidir. Kadın tipi androgenetik alopeside de saç dökülmesinin dağılımı tanıya yardımcıdır. Saçlar kopartılıp kağıt üzerine yerleştirilerek minyatürizasyon ortaya konabilir. Trikoskopide kıl çaplarında farklılık, perifoliküler pigmentasyon/peripilar bulgular, sarı dotlar görülebilir. Fokal atrişi de görülebilir. Androgenetik alopeside saç çekme testi ("pull" testi) frontal bölgede pozitif olup oksipital bölgede negatif olabilir; ancak bu testin pozitifliği telogen effluvium açısından da şüphe uyandırmalıdır. Kadınlarda ek olarak virilizasyon veya hirsutizm bulguları varsa istenmesi gereken tetkikler (örneğin polikistik over sendromu veya adrenal tümör açısından):

   - ✓ Serum testosteron
   - ✓ DHEA-S
   - ✓ 17-hidroksiprogesteron
   - ✓ Androstenedion
   - ✓ Over ultrasonu
   - ✓ Adrenal görüntüleme

   Biyopsi tipik olarak gerekmese de arada kalınan durumlarda biyopsi alınarak tanı kesinleştirilebilir.

   Androgenetik alopesinin ayırıcı tanısında telogen effluvium, diffüz alopesi areata, santral santrifugal sikatrisyel alopesi, frontal fibrozan alopesi, erken evre traksiyon alopesisi, hipotrikozis simpleks akılda tutulmalıdır.

   Hızlı başlangıçlı, oval veya yuvarlak şekilli eritemsiz (veya minimal eritemli) yamalar şeklinde saç dökülmesi, ünlem işareti şeklinde saçlar, tırnak değişiklikleri (pitting, trakionişi vb.) gibi klinik özelliklerle alopesi areata tanısı konulabilir. Trikoskopide foliküler ostiumlar görülür (görülmemesi sikatrisyel alopesi lehinedir). Diğer önemli trikoskopik bulgular ünlem işareti şeklinde saçlar, sarı dotlar ve siyah dotlardır. Moniletriks benzeri daralmalara sahip distrofik saç gövdeleri görülebilir. Bazı vakalarda beyaz saçlar korunmaktadır; tüm pigmente saçların döküldüğü ve sadece beyaz saçların kaldığı hastalar da karşımıza çıkmaktadır.

Alopesi areata ayırıcı tanısında temporal triangüler alopesi, tinea kapitis, erken evre sikatrisyel alopesi, trikotilomani, sekonder sifiliz, androgenetik alopesi, telogen effluvium ve anagen effluvium düşünülmelidir. Tanısal şüphenin sebat etmesi durumunda mantar kültürü, sifiliz serolojisi gibi tetkikler ya da biyopsi istenebilir. Biyopsi alopesik yamanın kenarından, birkaç tane saçı da içerecek şekilde alınmalıdır.

Diffüz saç dökülmesi ile başvuran bir hastada telogen effluvium tanısı koyabilmek için nicel yöntemlere ihtiyaç duyulmaktadır. Öncelikle saç çekme testinin ("pull" testi) doğru sonuç vermesi için hasta son 24 saattir saçını şampuanlamamış olmalıdır. 40 ila 60 adet saç başparmakla diğer parmaklar arasında tutularak sertçe çekilir; çekilen saçların %10'dan fazlasının kopması, aktif dökülme göstergesidir. Bu işlem frontal, temporal ve oksipital bölgelerde ayrı ayrı yapılmalıdır. Test genellikle pozitif olsa da negatif olması telogen effluviumu dışlamaz. Telogen effluvium tanısı için önemli bir diğer nicel test ise trikogramdır: ön saç çizgisine ve orta hatta 2 cm uzaklıktaki bölgelerden 50 ila 100 adet saç kopartılarak ışık mikroskopu altında incelenir. Bu testten 3 ila 5 gün önce hasta saçını yıkamayı bırakmalıdır. Saçların kök morfolojisine bakılarak hangi fazda oldukları anlaşılmaktadır. Telogen effluvium hastasında trikogramda bakılan saçların %25'inden fazlası telogen fazdadır. Trikoskopide saç yoğunluğunda azalma, boş foliküler ostiumlar, kısa vellus kıllar görülebilmekle birlikte trikoskopi daha çok başka hastalıkları dışlamak için kullanılır. Ayırıcı tanıda androgenetik alopesi, alopesi areata inkognita, psikojenik psödoeffluvium ve anagen effluvium göz önünde bulundurulmalıdır. Özellikle kronik vakalarda biyopsi yardımcı olabilir.

6. Tedavi:

Androgenetik alopesi tedavisi temel olarak topikal minoksidil, 5α-redüktaz inhibitörleri, antiandrojenler ve cerrahiden oluşmaktadır. Medikal tedaviye yanıt 4 ay gibi kısa bir sürede görülebilse de bazen 1 yılı bulabilir.

- ✓ **Topikal minoksidil:** %2'lik solüsyon, %5'lik solüsyon ve %5'lik köpük formu mevcuttur. Erkekte %5'lik formlar %2'lik formdan daha etkili bulunmuştur. Köpük formu daha az deri iritasyonu yapar. %2'lik form her iki cinsiyette günde 2 kez, %5'lik form ise kadında günde 1 kez erkekte günde 2 kez önerilir. Bir seferlik doz solüsyonlar için 1 ml, köpük için ise kapağın yarısı kadardır. Saça değil, saçlı deriye sürülmelidir. Etki mekanizması tam olarak aydınlatılamamıştır; vazodilatör olması ve VEGF'yi uyarması nedeniyle dermal papillada vaskülarizasyonu arttırması ve ayrıca bir potasyum kanal düzenleyicisi olması potansiyel etki mekanizmalarıdır. Neticede anagen faz uzar, telogen faz kısalır, minyatürize foliküller büyür. Tedavinin ilk 8 haftasında geçici bir telogen saç dökülmesi olur; hasta bu konuda uyarılmalıdır. Minoksidil tedavisine hep devam edilmelidir; tedavi kesilirse dökülme olur. Minoksidil hem hastalığın ilerleyişini engeller hem de saç yoğunluğunu arttırır. Yan etkileri temel olarak deri iritasyonu, hipertrikoz ve kontakt dermatittir.

- ✓ **Finasterid:** Tip 2 5α-redüktaz enzimini inhibe ederek testosterondan dihidrotestosteron oluşumunu önler. Erkeklerde oral tablet formunda 1 mg/gün kullanılır. Kadınlarda kullanılmaz. Topikal minoksidille kombine veya tek başına kullanılabilir. Yan etkileri arasında erektil disfonksiyon, ejakülasyon bozukluğu, libido düşüklüğü, testis ağrısı, duygudurum bozukluğu, jinekomasti, hipersensitivite reaksiyonları, sperm sayılarında azalma sayılabilir. Aktif depresyonu olan ve seksüel disfonksiyonu olan hastalarda kontrendikedir. Ek olarak, finasterid tedavisi alan hastalar kan bağışlayamaz. Tedavi etkinliği en az 12 ay sonra değerlendirilir. Tedavi kesilirse 6-9 ay içinde dökülme tekrar başlar. 12 ay içinde yanıt olmayan hastalarda dutasterid (0,5 mg/gün) tedavisi başlanabilmektedir; dutasteridin etkinlik ve güvenlik verileri henüz finasterid kadar ortaya konmuş değildir.

- ✓ **Oral antiandrojenler:** Sadece kadınlarda kullanılır, erkeklerde kullanılmaz. Etkinlik verileri sınırlıdır. Spironolakton, siproteron asetat, flutamid kullanılan ajanlarda bazılarıdır. En sık spironolakton kullanılır; 50 mg/gün dozunda başlanır, hasta tolere ediyorsa 2-4 hafta içinde 100 mg/gün dozuna çıkılır. İdeal doz 100-200 mg/gün'dür. Doğurganlık çağındaki kadınlarda etkin kontrasepsiyon sağlanmalıdır. Menstrüel düzensizlik, postmenopozal kanama, meme hassasiyeti/büyümesi, yorgunluk, hipotansiyon ve hiperkalemiye neden olabilir.

- ✓ **Cerrahi:** Günümüzde en sık kullanılan cerrahi yöntem saç ekimidir. Saç ekiminde iki önemli

teknik mevcuttur:

1. Foliküler ünite transplantasyonu
2. Foliküler ünite ekstraksiyonu

Foliküler ünite ekstraksiyonunda daha az skar kalmakla birlikte bu teknik daha uzun sürmektedir. Standart bir saç ekimi prosedürü 5 ila 8 saat sürer. Donör alan olarak sıklıkla oksipital bölge kullanılır. Erkeklerde saç ekimi ile topikal minoksidil veya oral finasterid tedavisi kombinasyonunun tedavi başarısını arttırdığını gösteren çalışmalar mevcuttur.

- ✓ **Diğer:** Kanıt düzeyi ve etkinlik verileri görece yetersiz olan tedavilere örnek olarak mezoterapi, plateletten zengin plazma (PRP), botulinum toksini enjeksiyonları, düşük seviyeli lazer terapisi, gıda takviyeleri (örneğin biotin, çinko, bakır gibi), topikal kafein, melatonin, retinoidler, prostaglandin analogları sayılabilir.

Alopesi areata tanısı alan hastaların %34-50 kadarında ilk bir yıl içinde spontan remisyon olur. Ayrıca tedavi yanıtı hastadan hastaya değişkenlik göstermektedir. Tedaviye başlama kararı hastayla birlikte verilmelidir. Kimi hastalar medikal tedavi yerine kozmetik opsiyonları tercih eder; örneğin peruk, saçı dolu gösteren losyon/spreyler, kaş dövmeleri, takma kirpik gibi ürünler kullanabilirler. Tedavi sürecinde klinisyen, hastalığın psikososyal yükü açısından destekleyici olmalıdır. Tedavi alternatifleri oldukça geniş bir spektrumda yer almakta olup başlıca seçenekler topikal/intralezyonel/sistemik kortikosteroidler, topikal minoksidil, plateletten zengin plazma (PRP), antralin, topikal immünoterapi, foto(kemo)terapi, siklosporin ve JAK inhibitörleridir.

- ✓ **Topikal kortikosteroid:** Saçlı deri için yüksek potent, kaş ve sakal için orta potent bir topikal kortikosteroid preparatı günde bir kez etkilenen bölgelere uygulanır. Çocuklarda ilk tercihtir. Tedavi yanıtı 3 ay sonra değerlendirilir ve yanıta göre uygulama sıklığı azaltılabilir.
- ✓ **İntralezyonel kortikosteroid:** Saçlı derinin %50'sinden azı etkilenen erişkin hastalarda ilk tercihtir. Sıklıkla triamsinolon asetonid (2,5-10 mg/ml) kullanılır. 1 cm aralıklarla küçük miktarlarda (0,1 ml) enjeksiyon yapılır ve tedavi 4-6 haftada bir tekrar edilir. 4 ay içinde yanıt olmazsa tedavi değiştirilmelidir. Sistemik yan etki oldukça nadirdir; lokal olarak deri atrofisi, telanjiektazi, hipopigmentasyon görülebilir.
- ✓ **Sistemik kortikosteroid:** Uzun dönemde hipertansiyon, obezite, katarakt gibi yan etkilere sebep olabilmesi nedeniyle rutin tedavide önerilmemektedir. Çok hızlı seyreden dökülmelerde geçici tedavi olarak kullanılır. Dozaj konusunda konsensus yoktur. Örnek vermek gerekirse: 20-40 mg/gün (çocuklarda 1 mg/kg/gün) prednizon başlanabilir, tedrici olarak azaltılarak 4-6 hafta içinde kesilebilir.
- ✓ **Antralin:** %0,2 veya %1 krem veya merhem şeklinde, günde bir kez uygulanır. İmmünomodülatör (anti-Langerhans hücre) etkileri mevcuttur. İlk iki hafta uygulama bölgesinde 20-30 dakika tutulur, ikinci iki hafta 45 dakika tutulur. Maksimum 1 saat sonra uygulama bölgesinden temizlenmelidir.
- ✓ **Topikal immünoterapi:** Deriye potent bir kontakt alerjen uygulanarak kıl folikülünü çevreleyen inflamatuar infiltrat üzerinde immünomodülatör etki yaratılmasıdır. Kronik şiddetli alopesi areata tedavisinde yüksek etkinlik oranı ve güvenli olması nedeniyle oldukça etkili bir seçenektir. En sık kullanılan kontakt alerjen difenilsiklopropenondur (DPCP). Bunun dışında skuarik asit dibütil ester de (SADBE) kullanılabilmektedir.
- ✓ **Foto(kemo)terapi:** Topikal veya oral PUVA, T hücre fonksiyonuna ve antijen sunumuna etki ederek kıl folikülü üzerindeki immünolojik saldırıyı inhibe etmektedir; ancak yüksek nüks oranları ve uzun vadede deri kanseri riski nedeniyle günümüzde sık tercih edilmemektedir.
- ✓ **JAK inhibitörleri:** Oral barisitinib, FDA ve EMA tarafından alopesi areata tedavisinde onaylanmış bir JAK1 ve JAK2 inhibitörüdür. 2 mg/gün dozunda başlanır, yanıt yoksa 4 mg/gün dozuna çıkılır. Tam veya tama yakın dökülme olan hastalarda 4 mg/gün dozunda başlanabilir. En sık görülen yan etkileri akne, kreatinin kinaz yüksekliği, LDL ve HDL kolesterol yüksekliğidir. Tofasitinib, JAK1 ve JAK3'ü inhibe eden diğer bir oral JAK inhibitörüdür; günde iki kez 5 mg'lık tabletler şeklinde

kullanılır. Diğer JAK inhibitörleri ile ilgili devam eden çalışmalar mevcuttur.

Telogen effluvium, tetikleyici faktörün ortadan kalkması ile genelde iyileşen bir durum olduğu için, tedavi temel olarak altta yatan nedenin tedavisidir. Spontan rezolüsyon olana kadar izlem önerilir. Dirençli vakalarda topikal minoksidil faydalı olabilir.

7. **Klinik seyir ve prognoz:**

Androgenetik alopesi ilerleyici bir hastalık olup, tedavideki temel amaç bu ilerlemeyi durdurmaktır. Bu da esas olarak hastalığın hafif ve orta şiddette olduğu dönemlerde sağlanabilmektedir. Uzun süren ilerlemiş androgenetik alopesiye sahip hastalarda, ultraviyole radyasyona maruziyet arttığı için, saçlı deri muayenesinde aktinik keratoz, skuamöz hücreli karsinom veya bazal hücreli karsinom gibi premalign veya malign deri tümörleri açısından da dikkatli olmak gerekir.

Alopesi areata doğal seyri oldukça değişken bir hastalıktır. Spontan rezolüsyon nadir değildir. Farklı bölgelerde farklı zamanlarda remisyon olabilir. Tekrar çıkan saç beyaz olarak çıkabilir, daha sonra hastanın kendi saç rengine dönebilir. Oksipital bölge ve/veya saç çizgilerinde tutulum olması, kronik relapslı seyir, tırnak değişiklikleri varlığı ve çocukluk çağında başlangıç kötü prognozla ilişkilidir.

Telogen effluvium prognozu değişkenlik göstermekle birlikte hastaların büyük çoğunluğu, altta yatan nedenin ortadan kalkmasıyla birkaç ay içinde iyileşir. Kronik vakaların uzun dönem takip edildiği bir çalışmada, 7 yılın sonunda değerlendirilen hastalarda saç yoğunluğunda gözle görülür bir azalma fark edilmemiştir.

C. SİKATRİSYEL ALOPESİLER

1. **Tanım:** sikatrisyel alopesiler, kıl folikülü kök hücrelerinin kalıcı olarak hasara uğradığı ve fibröz doku ile yer değiştirdiği saç hastalıklarıdır. Primer sikatrisyel alopesiler, folikül merkezli bir inflamatuar süreç sonucunda kıl folikülünün parçalandığı idiyopatik inflamatuar hastalıklardır. Sekonder sikatrisyel alopesiler ise primer saçlı deri hastalığı kaynaklı olmayan inflamasyon veya fiziksel travma sonucunda ortaya çıkar. Primer sikatrisyel alopesiler, histopatolojik incelemede görülen inflamasyonun tipine göre de üç alt gruba ayrılmaktadır: lenfositik, nötrofilik, miks. Her bir alt grupta birçok hastalık yer alır, başlıcaları:

   - ✓ Lenfositik primer sikatrisyel alopesiler: diskoid lupus eritematozus (DLE), liken planopilaris (LPP), frontal fibrozan alopesi, Graham-Little sendromu, Brocq psödopeladı, santral santrifugal sikatrisyel alopesi, alopesi müsinoza, keratozis folikülaris spinüloza dekalvans
   - ✓ Nötrofilik primer sikatrisyel alopesiler: folikülitis dekalvans, dissekan selülit (perifolikülitis kapitis absedens et suffodiens)
   - ✓ Miks primer sikatrisyel alopesiler: akne keloidalis, akne nekrotika, eroziv püstüler dermatoz

   Bunların dışında, çok uzun yıllar süren androgenetik alopesi, alopesi areata, traksiyon alopesisi, trikotilomani gibi normalde sikatrisyel olmayan bazı alopesiler, kalıcı saç kaybı ile sonuçlanabilir.

2. **Epidemiyoloji:** Saç hastalıkları özel polikliniklerine hastaların yaklaşık %7'si sikatrisyel alopesi nedeniyle başvurmaktadır. Avrupalılarda en sık LPP, Afrikalılarda ise en sık santral santrifugal sikatrisyel alopesi görülmektedir. Sikatrisyel alopesiler genel olarak beyazlarda siyahlara göre daha sıktır. LPP sıklıkla 30-50 yaş kadında ortaya çıkar. DLE kadında erkeğe göre 2 kat sık olup 40 yaş civarında pik yapar. Frontal fibrozan alopesi neredeyse tamamen postmenopozal kadınların hastalığıdır. Brocq psödopeladı en sık orta yaş kadınlarda görülür. Folikülitis dekalvans, 30 yaştan itibaren kadın ve erkekte eşit sıklıkta karşımıza çıkar. Dissekan selülit en sık 20'li yaşlarda erkeklerde görülür. Akne keloidalis daha çok Afrikalı siyah erkeklerde, 30'lu yaşlarda ortaya çıkar. Eroziv püstüler dermatoz ise sıklıkla 70'li yaşlarda, Avrupalı, açık deri rengine sahip bireylerde görülmektedir.

3. **Etyopatogenez:** Primer sikatrisyel alopesilerde inflamasyonun temel hedefi kıl folikülünün kendisidir.

Normalde pluripotent kök hücreler, arrektor pili kasının dış kök kılıfına yapıştığı tümsek bölgesinde, yani istmusta bulunur. Dolayısıyla tümsek bölgesinin hasarı, saç siklusunun tamamlanamamasına neden olur. Mekanizması tamı tamına aydınlatılamamış olsa da primer sikatrisyel alopesilerde kök hücre hasarının, istmustaki tahribat nedeniyle olduğu kabul edilmektedir.

Sekonder sikatrisyel alopesiler, etraf dokuda oluşan inflamatuar veya travmatik süreçlerin kıl folikülünü de etkilemesi ve tahrip etmesi neticesinde meydana gelir. Nedenlerine örnek olarak:

- ✓ Fiziksel/kimyasal travma: yanık, toksik/korozif maddeler, iskemi, traksiyon/trikotilomani
- ✓ İyonizan radyasyon
- ✓ Enfeksiyonlar: tinea capitis, lepra, lupus vulgaris, karbonkül, zoster
- ✓ Tümörler: primer tümör, metastaz, lenfoproliferatif hastalık, epidermal ve organoid nevüsler
- ✓ Genodermatozlar: aplazia kutis konjenita, ektodermal displazi, iktiyoz, epidermolizis bülloza
- ✓ Granülomatöz hastalıklar: sarkoidoz, nekrobiyozis lipoidika
- ✓ Otoimmün hastalıklar: graft-versus-host hastalığı, skleroderma (en coup de sabre), liken sklerozus, sikatrisyel pemfigoid
- ✓ Amiloidoz, müsinoz
- ✓ Psoriasis, pitiriyazis amiantase

4. **Klinik özellikler:** Primer sikatrisyel alopesiler genellikle saçlı derinin santral ve pariyetal bölgelerinden başlar. İzole alopesik yamalarda atrofi ve inflamatuar bulgular (perifoliküler eritem, foliküler hiperkeratoz, pigmentasyon değişiklikleri, püstüller vs.) görülebilir. Foliküler ostiumlar görülmez.

- ✓ DLE: Sistemik lupus eritematozusla birlikte veya izole olabilir. Bir veya birden çok eritemli, atrofik alopesik yama görülür. Foliküler hiperkeratoz, hiperpigmentasyon, hipopigmentasyon, telanjiektazi görülebilir. Hiperpigmentasyon genellikle lezyonun merkezinde yerleşir. Aktif lezyonlar hassas veya kaşıntılı olabilir.
- ✓ LPP: Genellikle vertekste başlar. Perifoliküler eritem ve foliküler hiperkeratoz olur. Alopesik yamalar ayrı ayrı olabilir veya birleşme gösterebilir. Kaşıntı, yanma, ağrı, hassasiyet sıktır.
- ✓ Frontal fibrozan alopesi: Frontal bölgede bant tarzında alopesi görülür. Perifoliküler eritem ve foliküler hiperkeratoz olabilir. Kaş tutulumu sıktır.
- ✓ Graham-Little sendromu: 3 komponenti vardır:
    - o Saçlı deride LPP şeklinde sikatrisyel alopesi
    - o Aksiller ve pubik bölgelerde non-sikatrisyel alopesi
    - o Gövde, ekstremiteler, yüz ve kaşlarda likenoid foliküler erüpsiyon
- ✓ Brocq psödopeladı: Genellikle verteks ve oksipital bölgede, küçük, düzensiz sınırlı, deri renginde alopesik yamalar görülür. Paterni “karda ayak izleri” olarak tarif edilir. Foliküler hiperkeratoz ve eritem çok azdır veya hiç yoktur.
- ✓ Santral santrifugal sikatrisyel alopesi: Vertekste başlar ve santrifugal biçimde pariyetal bölgelere yayılır. Perifoliküler hiperpigmentasyon ve politrişi görülebilir. Ağrı, kaşıntı, karıncalanma hissi olabilir. Bu hastalarda uterin fibroid riski artmıştır.
- ✓ Alopesi müsinoza: İyi sınırlı, endüre, eritemli veya deri renginde plaklar şeklinde karşımıza çıkar. Alopesi sikatrisyel veya non-sikatrisyel olabilir. Kalıcı saç kaybının nedeni fibrozis değil kıl foliküllerinde müsin depolanmasıdır. Grube foliküler papüller, foliküler kistler ve foliküler hiperkeratoz görülebilir. Tek başına veya kutanöz T hücreli lenfoma ile birlikte olabilir.
- ✓ Keratozis folikülaris spinüloza dekalvans: İlk başvuru genellikle bebeklerde, keratotik çıkıntıları

olan foliküler papüller şeklindedir. Kaş, kirpik veya diğer kıllı bölgeler tutulabilir. Fotofobi sıktır. Korneal distrofi eşlik edebilir.

- ✓ Folikülitis dekalvans: Sıklıkla vertekste başlar. Eritemli alopesik yamalar, foliküler püstüller, foliküler hiperkeratoz sık görülen özellikleridir. Tipik olarak "tufted" folikülit (tek bir foliküler açıklıktan 5 ila 15 adet saç çıkması) görülür fakat bu hastalığa özgü değildir. Ağrı, kaşıntı, yanma sıktır.
- ✓ Dissekan selülit: Tipik olarak fluktuasyon gösteren nodüller, apseler ve sinüsler, ayrıca eritemli foliküler papül ve püstüllerle karakterizedir. Spontan pürülan drenaj sıktır. Zamanla hipertrofik ve keloidal skarlar oluşabilir. Akne konglobata ve hidradenitis süpürativa ile birlikte bulunması durumu "foliküler oklüzyon triadı" olarak adlandırılır. Buna pilonidal sinüs eklenirse "foliküler oklüzyon tetradı" denir.
- ✓ Akne keloidalis: Oksipital bölgede deri renginde foliküler papül, püstül ve plaklarla seyreder. Keloid benzeri plaklar da oluşabilir.
- ✓ Akne nekrotika: En sık frontal ve pariyetal bölgelerle birlikte yüzün seboreik bölgeleri tutulur. Merkezi nekroza uğrayan, göbekli, ağrılı veya kaşıntılı papüller görülür. Lezyonlar varioliform skar bırakır.
- ✓ Eroziv püstüler dermatoz: Steril püstüller, erozyonlar ve krutlu plaklar görülür.

Resim 3. DLE hastasında görülen eritemli, hiperpigmentasyon ve hipopigmentasyon alanları içeren alopesik yamalar.

Resim 4. Frontal fibrozan alopesiye bağlı frontal bölgede bant tarzında alopesi.

5. **Tanı-Ayırıcı tanı:**

   Deri, tırnaklar ve oral mukoza incelenmelidir. LPP hastalarının %40'a yakınının ve saçlı deride DLE lezyonları bulunan hastaların %30'a yakınının deri hastalığı da mevcuttur.

   Trikoskopi vasıtasıyla tutulan bölgelerde foliküler ostiumların yokluğu, foliküler hiperkeratoz, perifoliküler eritem görülebilir.

   Alopesik bölgenin kenarındaki saçlar mikroskopi ve kültür için kopartılabilir. Eğer püstül görülüyorsa, püstül içeriğinden eküvyon aracılığıyla kültür örneği alınmalı ve antibiyotik duyarlılığı çalışılmalıdır.

   Tanıyı doğrulamak için histopatolojik inceleme gerekir. Biyopsi örneği klinik olarak aktif olan alandan alınmalıdır; bu alan primer lezyonun olduğu bölge, semptomatik olan bölge, ya da saç çekme testi pozitif olan bölge olabilir.

   Primer sikatrisyel alopesi ayırıcı tanısında alopesi areata, temporal triangüler alopesi, trikotilomani, sekonder sikatrisyel alopesi ve sekonder sifiliz akılda tutulmalıdır.

6. **Tedavi:** Temel amaç inflamasyonu ve hastalığın ilerlemesini durdurmakla birlikte semptomları baskılamaktır. Bir alandaki kıl folikülleri kaybedildiyse o alanda tekrar saç çıkışı olmaz; bu nedenle erken tedavi, kritik öneme sahiptir.

   Lenfositik primer sikatrisyel alopesilerde, hastalık hafif şiddette seyrediyorsa, topikal yüksek potent kortikosteroid veya intralezyonel kortikosteroid tedavisi, ya da topikal kalsinörin inhibitörü tedavisi verilir. Orta şiddetli hastalıkta hidroksiklorokin, düşük doz oral antibiyotikler veya asitretin kullanılabilir. Siklosporin, prednizon, mikofenolat mofetil gibi immünsüpresif ajanlar da kullanılabilmektedir.

   Nötrofilik primer sikatrisyel alopesilerin tedavisinde uzun süreli oral antibiyotikler kullanılmaktadır. Tedaviye prednizon eklenmesi etkinliği arttırabilir. Miks tip primer sikatrisyel alopesilerde ise, lenfositik ve nötrofilik sikatrisyel alopesilerde kullanılan tedaviler kombine edilmektedir.

   Primer sikatrisyel alopesilerde, son bir yıldır hiç aktif hastalık görülmediyse, saç restorasyonu cerrahisi uygulanabilir. Bu cerrahi, saç ekimi ve skalp redüksiyonu tekniklerinden oluşur. Hasta, greft sağkalımı ve hastalığın nüks riski konusunda uyarılmalıdır; nüks riski nötrofilik sikatrisyel alopeside daha yüksektir.

   Sekonder sikatrisyel alopesilerde eğer hastalık aktif ise spesifik tedavi uygulanabilir; ancak son evre hastalıkta saç restorasyonu cerrahisi uygun olacaktır.

7. **Klinik seyir ve prognoz:** Kıl folikülü tahrip olup fibröz doku ile yer değiştirdikten sonra tekrar saç çıkışı mümkün değildir. Ayrıca bu hastalıkların medikal tedavisi oldukça zorlayıcıdır. Birçok tedavi seçeneği başarısız olabilmektedir.

Kaynaklar

1. Bolognia, J. L. , Schaffer, J. V. , Cerroni, L. (2018). *Dermatology* (1162-1187). Elsevier.
2. Kang, S. , Amagai, M. , Bruckner, A. L. , Enk, A. H. , Margolis, D. J. , McMichael, A. J. , Orringer, J. S. (2019). *Fitzpatrick's Dermatology* (1495-1554). McGraw Hill Medical Books.
3. Silverberg, N. B. , Durán-McKinster, C. , Tay, Y. K. (2015). *Pediatric Skin of Color* (127-136). Springer.
4. Hoeger, P. , Kinsler, V. , Yan, A. , Harper, J. , Oranje, A. , Bodemer, C. , Larralde, M. , Luk, D. , Mendiratta, V. , Purvis, D. (2019). *Harper's Textbook of Pediatric Dermatology* (2103-2146). Wiley-Blackwell.
5. Friedman, A. (2022). *Derm in-Review 2022 Study Guide* (149-154).
6. Soutor, C. , Hordinsky, M. (2013). *Clinical Dermatology* (175-187). McGraw Hill Medical Books.
7. Bhat YJ, Trumboo T, Krishan K. Hair Shaft Disorders in Children - An Update. Indian Dermatol Online J. 2023 Feb 23;14(2):163-171. doi: 10. 4103/idoj. idoj_7_22. PMID: 37089857; PMCID: PMC10115339.
8. Ahmed A, Almohanna H, Griggs J, Tosti A. Genetic Hair Disorders: A Review. Dermatol Ther (Heidelb). 2019 Sep;9(3):421-448. doi: 10. 1007/s13555-019-0313-2. Epub 2019 Jul 22. PMID: 31332722; PMCID: PMC6704196.
9. Singh G, Miteva M. Prognosis and Management of Congenital Hair Shaft Disorders with Fragility-Part I. Pediatr Dermatol. 2016 Sep;33(5):473-80. doi: 10. 1111/pde. 12894. Epub 2016 Jun 13. PMID: 27292719.
10. Tessarech M, Gorce M, Boussion F, Bault JP, Triau S, Charif M, Khiaty S, Delorme B, Guichet A, Ziegler A, Bris C, Laquerrière A, Fallet-Bianco C, Jacquette A, Salhi H, Héron D, Reynier P, Procaccio V, Bonneau D, Colin E. Second report of RING finger protein 113A (RNF113A) involvement in a Mendelian disorder. Am J Med Genet A. 2020 Mar;182(3):565-569. doi: 10. 1002/ajmg. a. 61384. Epub 2019 Dec 3. PMID: 31793730.
11. Singh G, Miteva M. Prognosis and Management of Congenital Hair Shaft Disorders without Fragility-Part II. Pediatr Dermatol. 2016 Sep;33(5):481-7. doi: 10. 1111/pde. 12902. Epub 2016 Jun 13. PMID: 27293153.
12. Jackson AJ, Price VH. How to diagnose hair loss. Dermatol Clin. 2013 Jan;31(1):21-8. doi: 10. 1016/j. det. 2012. 08. 007. Epub 2012 Sep 29. PMID: 23159173.
13. Griggs J, Burroway B, Tosti A. Pediatric androgenetic alopecia: A review. J Am Acad Dermatol. 2021 Nov;85(5):1267-1273. doi: 10. 1016/j. jaad. 2019. 08. 018. Epub 2019 Aug 12. PMID: 31415838.
14. Patterson MN, McPhaul MJ, Hughes IA. Androgen insensitivity syndrome. Baillieres Clin Endocrinol Metab. 1994 Apr;8(2):379-404. doi: 10. 1016/s0950-351x(05)80258-7. PMID: 8092978.
15. Paus R, Cotsarelis G. The biology of hair follicles. N Engl J Med. 1999 Aug 12;341(7):491-7. doi: 10. 1056/NEJM199908123410706. PMID: 10441606.
16. Zhou C, Li X, Wang C, Zhang J. Alopecia Areata: an Update on Etiopathogenesis, Diagnosis, and Management. Clin Rev Allergy Immunol. 2021 Dec;61(3):403-423. doi: 10. 1007/s12016-021-08883-0. Epub 2021 Aug 17. PMID: 34403083.
17. Strazzulla LC, Wang EHC, Avila L, Lo Sicco K, Brinster N, Christiano AM, Shapiro J. Alopecia areata: Disease characteristics, clinical evaluation, and new perspectives on pathogenesis. J Am Acad Dermatol. 2018 Jan;78(1):1-12. doi: 10. 1016/j. jaad. 2017. 04. 1141. PMID: 29241771.
18. Kasumagic-Halilovic E, Prohic A. Nail changes in alopecia areata: frequency and clinical

presentation. J Eur Acad Dermatol Venereol. 2009 Feb;23(2):240-1. doi: 10. 1111/j. 1468-3083. 2008. 02830. x. Epub 2008 Jun 1. PMID: 18540984.

19. Inui S. Trichoscopy for common hair loss diseases: algorithmic method for diagnosis. J Dermatol. 2011 Jan;38(1):71-5. doi: 10. 1111/j. 1346-8138. 2010. 01119. x. PMID: 21175759.

20. Abraham LS, Torres FN, Azulay-Abulafia L. Dermoscopic clues to distinguish trichotillomania from patchy alopecia areata. An Bras Dermatol. 2010 Sep-Oct;85(5):723-6. doi: 10. 1590/s0365-05962010000500022. PMID: 21152803.

21. Sterkens A, Lambert J, Bervoets A. Alopecia areata: a review on diagnosis, immunological etiopathogenesis and treatment options. Clin Exp Med. 2021 May;21(2):215-230. doi: 10. 1007/s10238-020-00673-w. Epub 2021 Jan 1. PMID: 33386567.

22. King B, Ohyama M, Kwon O, Zlotogorski A, Ko J, Mesinkovska NA, Hordinsky M, Dutronc Y, Wu WS, McCollam J, Chiasserini C, Yu G, Stanley S, Holzwarth K, DeLozier AM, Sinclair R; BRAVE-AA Investigators. Two Phase 3 Trials of Baricitinib for Alopecia Areata. N Engl J Med. 2022 May 5;386(18):1687-1699. doi: 10. 1056/NEJMoa2110343. Epub 2022 Mar 26. PMID: 35334197.

23. Kanti V, Röwert-Huber J, Vogt A, Blume-Peytavi U. Cicatricial alopecia. J Dtsch Dermatol Ges. 2018 Apr;16(4):435-461. doi: 10. 1111/ddg. 13498. PMID: 29645394.

24. Bianchi L, Paro Vidolin A, Piemonte P, Carboni I, Chimenti S. Graham Little-Piccardi-Lassueur syndrome: effective treatment with cyclosporin A. Clin Exp Dermatol. 2001 Sep;26(6):518-20. doi: 10. 1046/j. 1365-2230. 2001. 00881. x. PMID: 11678880.

25. Castori M, Covaciu C, Paradisi M, Zambruno G. Clinical and genetic heterogeneity in keratosis follicularis spinulosa decalvans. Eur J Med Genet. 2009 Jan-Feb;52(1):53-8. doi: 10. 1016/j. ejmg. 2008. 09. 005. Epub 2008 Oct 17. PMID: 18984066.

26. Starace M, Loi C, Bruni F, Alessandrini A, Misciali C, Patrizi A, Piraccini BM. Erosive pustular dermatosis of the scalp: Clinical, trichoscopic, and histopathologic features of 20 cases. J Am Acad Dermatol. 2017 Jun;76(6):1109-1114. e2. doi: 10. 1016/j. jaad. 2016. 12. 016. Epub 2017 Feb 14. PMID: 28214042.

27. Ross EK, Tan E, Shapiro J. Update on primary cicatricial alopecias. J Am Acad Dermatol. 2005 Jul;53(1):1-37; quiz 38-40. doi: 10. 1016/j. jaad. 2004. 06. 015. Erratum in: J Am Acad Dermatol. 2005 Sep;53(3):496. PMID: 15965418.

Fotoğraflar İstanbul Üniversitesi-Cerrahpaşa, Cerrahpaşa Tıp Fakültesi, Deri ve Zührevi Hastalıklar Anabilim Dalı arşivinden alınmıştır.

HİPERTRİKOZ VE HİRSUTİZM

Uzm. Dr. Tekden KARAPINAR[1]

Doç. Dr. Hilal KAYA ERDOĞAN[2]

Hirsutizm, kadınlarda androjene bağımlı bölgelerde terminal kılların artışı; hipertrikoz ise androjen bağımlı olmayan bölgelerde kıllanma artışı olarak tanımlanmaktadır. Bu bölümde hipertrikoz ve hirsutizm anlatılacaktır.

HİPERTRİKOZ

1. **Tanım:** Hipertrikoz androjen bağımlı olmayan bölgelerde kıllanma artışı durumudur. Yapısal olarak üç tip tüy vardır. Bunlardan ilki fetüsün cildinde yer alan, anne karnında veya yaşamın ilk birkaç haftasında kaybolan yumuşak tüyler olan lanugodur. İkincisi yumuşak, küçük ve pigmentsiz vellus tüyleridir. Üçüncüsü ise daha uzun, daha büyük, daha kalın ve pigmentli terminal kıllardır.

2. **Epidemiyoloji:** Hipertrikoz vakalarının çoğunda erkekler ve kadınlar eşit derecede etkilenir. Prepubertal hipertrikoz sağlıklı, Akdeniz veya Güney Asyalı bebeklerde ve çocuklarda yaygın olarak görülür. Kulak kepçesinin hipertrikozu ve burun ucunun hipertrikozu kalıtsal hipertrikoz tipleridir ve öncelikle erkekleri etkiler.

3. **Etyopatogenez:** Hipertrikozun iki ana mekanizması mevcuttur. Bunlardan birisi vellus kılların terminal kıllara dönüşmesidir. Ergenlikte androjen üretiminin artması koltuk altı, kasık, sakal ve göğüsteki foliküllerin büyüyüp dermisten daha derine inmesine ve terminal kıllara dönüşmesine neden olmaktadır. Hipertrikozda genellikle terminal kılların olmadığı bölgelerde, vellus kıllardan terminal kıla geçiş olmaktadır. Ancak vellus-terminal geçişinin mekanizmaları tam olarak anlaşılamamıştır.

   Hipertrikozun diğer ana mekanizması, kıl büyüme döngüsündeki değişiklikleri içermektedir. Kıl folikülleri aktif büyüme aşaması olan anagen, büyümenin durduğu ve foliküllerin döngüsel olarak apoptoza uğradığı katagen ve kıl dökülmesinin meydana geldiği telogen olmak üzere üç döngüye sahiptir. Vücudun saçlı deri gibi daha uzun, daha yoğun kıllara sahip bölgelerinde anagen aşamadaki folikül sayısı daha çoktur. Her bir vücut bölgesindeki foliküllerin yoğunluğu androjenler, tiroid hormonu ve büyüme hormonu gibi sistemik etkilerle değişebilmektedirler. Foliküllerin anagen evrede normalden daha uzun süre kalmaları hipertrikoza neden olmaktadır.

   Kıl büyümesinde yer alan moleküler mekanizmalar yeni yeni aydınlatılmaktadır. Kemik morfojenik proteinler, hedgehog sinyal yolağı, insülin benzeri büyüme faktörü-I, keratinosit büyüme faktörü, hepatosit büyüme faktörü, noggin ve çeşitli WNT (wingless-type) ve notch protein yolları anagen fazda önemli düzenleyici olarak görev yapmaktadırlar. Gen transkripsiyonu kıl büyümesindeki önemli farklılıklardan sorumludur. Bu durum aynı hormon etkisindeyken vücudun farklı bölgelerinde neden kıl büyümesinin farklı olduğunu açıklamaktadır.

4. **Histopatoloji:** Histopatolojik incelemede hipertrikozun etiyolojisine bağlı olarak artan sayıda terminal veya vellus kıllar görülmektedir.

5. **Klinik özellikler:** Hipertrikoz generalize ve lokalize olmak üzere ikiye ayrılır. Bunlar da kendi içerisinde konjenital ve edinsel olarak incelenir. Hipertrikoz sınıflaması **Tablo 1**'de özetlenmiştir.

1. Samsun Özel Atasam Tıp Merkezi Deri ve Zührevi Hastalıklar Kliniği, Samsun
2.Eskişehir Osmangazi Üniversitesi Tıp Fakültesi Deri ve Zührevi Hastalıklar AD, Eskişehir

Tablo 1: Hipertrikoz sınıflaması

a. Generalize hipertrikoz	b. Lokalize hipertrikoz
1. Konjenital generalize hipertrikoz a. İzole konjenital generalize hipertrikoz - Konjenital hipertrikozis lanuginoza - Konjenital hipertrikozis universalis b. Generalize hipertrikozun primer olarak görüldüğü sendromlar -Gingival defektin eşlik ettiği konjenital generalize hipertrikoz -Göz defektlerinin eşlik ettiği konjenital generalize hipertrikoz c. Generalize hipertrikozun sekonder olarak görüldüğü sendromlar	1. Konjenital lokalize hipertrikoz 2. Edinsel lokalize hipertrikoz
2. Edinsel generalize hipertrikoz	

a. **Generalize Hipertrikozis:** Generalize hipertrikozis lanugo, vellus ve terminal kılların vücut yüzeyinin büyük bir kısmında çoğalmasıdır. Akkiz olarak lanugo kılların terminal kıllara transformasyonuyla oluşmaktadır. Resim 1'de altı yaşındaki kız çocuk hastada idiyopatik generalize hipertrikoz görülmektedir.

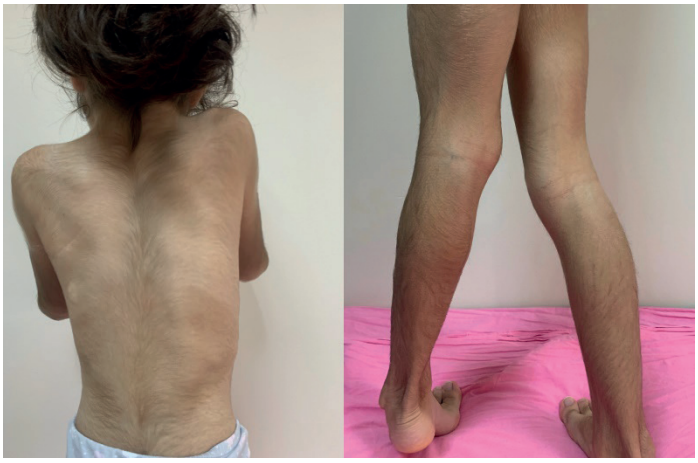

Resim 1: Sırt ve bacak arka bölge yerleşimli idiyopatik genaralize hipertrikoz (Ondokuz Mayıs Üniversitesi Tıp Fakültesi Çocuk Endokrinoloji Bilim Dalı'ndan Uzm. Dr. Ufuk Özkaya'nın aşivinden)

1. **Konjenital Generalize Hipertrikoz:** İzole konjenital generalize hipertrikoz, generalize hipertrikozun primer ve sekonder olarak görüldüğü sendromlar olmak üzere üç başlık halinde incelenir.

a. **İzole Konjenital Generalize Hipertrikozis:** Konjenital hipertrikozis lanuginoza ve konjenital hipertrikozis üniversalis olmak üzere iki başlık halinde incelenir.

- ✓ **Konjenital Hipertrikozis Lanuginoza:** Otozomal dominant kalıtılır. Doğumdan itibaren mukoza, avuç içi ve ayak tabanı dışında tüm vücudu homojen bir şekilde kaplayan aşırı lanugo kılları ile karakterize nadir görülen bir hastalıktır. Yaşamın ilk yılında, kıl dökülmesi gövdede başlar ve kollara ve bacaklara doğru ilerler. Palmoplantar ve dudaklar hariç tüm vücut yüzeyini kaplayarak "köpek yüzü" veya "kedi yüzü" olarak

tanımlanan görünüme neden olur. Çeşitli diş anomalileri, kulak malformasyonları, glokom, pilor stenozu, fotofobi, nadiren fiziksel ve mental gerilikler eşlik edebilir.

- ✓ **Konjenital Hipertrikozis Üniversalis:** Klinik olarak konjenital hipertrikozis lanuginozaya benzer. Kılların dağılım yerleri yüz, gövde, sırt ve kalçalardır. Etkilenen bireylerde terminal kıllar doğumda vardır. Otozomal dominant kalıtılan ve X'e bağlı (Xq24-q27. 1 kromozomu) geçişli tipleri vardır.

b. Generalize Hipertrikozun Primer Olarak Görüldüğü Sendromlar: Generalize hipertrikozun primer olarak görüldüğü sendromlar, gingival defektin eşlik ettiği konjenital generalize hipertrikoz ve göz defektlerinin eşlik ettiği konjenital generalize hipertrikoz olarak ikiye ayrılır (Tablo 2).

Tablo 2: Generalize Hipertrikozun Primer Olarak Görüldüğü Sendromlar

Gingival Defektin Eşlik Ettiği Konjenital Generalize Hipertrikoz	Kalıtım	Klinik Özellikleri
• Gingival Fibromatozisle İlişkili Konjenital Generalize Hipertrikoz	OD	-Kaba yüz görünümü, kognitif fonksiyonlarda gecikme, epilepsi, gingival hiperplazi
• Zimmermann-Laband Sendromu	OD 3p21. 2 kromozomu	-Gingival hiperplazi, kaba yüz, hipoplastik tırnaklar, hipoplastik distal falankslar, eklem hiperekstansibilitesi, doğumda makrozomi, hepatosplenomegali, mental retardasyon
• Cantu Sendromu	OD	-Kaba gingival hiperplazi, kaba yüz, osteokondrodisplazi, doğumda makrozomi, kardiyomegali
Göz Defektlerinin Eşlik Ettiği Konjenital Generalize Hipertrikoz	**Kalıtım**	**Klinik Özellikleri**
• Amarozis Konjenita Cone-Rod Tipi ile Birlikte Hipertrikoz	OR	-Generalize hipertrikoz, fotofobi ve retinal distrofiye bağlı görme bozukluğu
• CAHMR Sendromu	OR	-Katarakt, hipertrikoz ve mental retardasyon

**OD: Otozomal Dominant OR: Otozomal Resesif*

c. Generalize Hipertrikozun Sekonder Olarak Görüldüğü Sendromlar: Generalize hipertrikozun sekonder olarak görüldüğü bazı sendromlar şunlardır: Wiedemann-Steiner sendromu, Berardinelli-Seip sendromu, Donohue sendromu, Akromegaliyle birlikte hipertrikoz, Torg-Winchester sendromu, Cornelia de Lange sendromu, Coffin-Siris sendromu, Barber-Say sendromu, Gorlin-Chaudry-Moss sendromu, Stiff skin sendromu, Winchester sendromu, Hemimaksillofasiyal displazi, MELAS sendromu, İto'nun hipomelanozu ve porfirialar.

2. Edinsel Generalize Hipertrikoz: Edinsel generalize hipertrikoz nedenleri arasında ilaçlar, serebral hastalıklar, akrodini, enfeksiyonlar, malnutrisyon, dermatomiyozit, tiroid hastalıkları, akkiz porfiria, Lawrence-Seip sendromu, POEMS sendromu ve akkiz hipertrikozis lanuginoza yer almaktadır.

Hipertrikoza antibiyotikler, psoralenler, antiinflamatuvar ilaçlar, antiseptik ajanlar, vazodilatatörler, diüretikler, antikovülzanlar, immüsüpresifler gibi birçok ilaç sebep olabilmektedir (Tablo 4)

Tablo 4: Hipertrikoza sebep olan ilaçlar

• Antibiyotikler (streptomisin gibi)
• Antiinflamatuar ilaçkar (kortikosteroidler ve benoxaprofen gibi)
• Vazodilatörler (diazoxide, minoxidil, prostaglandin E1)
• Diüretikler (asetazolamid)
• Antikonvülzanlar (fenitoin)
• İmmunsupresifler (siklosporin, mikofenilat mofetil)
• Psoralenler (metoksipsoralen, trimetilpsoralen)
• Antiseptik ajanlar (hekzaklorobenzen)
• Şelatörler (penisilamin)
• İnterferon-alfa
• Fenoterol
• EGFR inhibitörleri (setuksimab, panitumumab, erlotinib, gefitinib)

b. Lokalize Hipertrikozis: Lokalize hipertrikoz konjenital ve edinsel olmak üzere ikiye ayrılmaktadır.

- ✓ **Konjenital Lokalize Hipertrikozis:** Konjenital nevoseluler nevüs, hemihipertrofi, konjenital becker nevüs, palmoplantar kıllı kutanöz malformasyon, düz kas hamartomu, hairy pinnae, nevoid hipertrikoz, spinal distrafizm, nörofibroma zemininde gelişen hipertrikoz, anterior servikal hipertrikoz ve dirsekte hipertrikoz başlıca konjenital lokalize hipertrikoz nedenleridir.
- ✓ **Edinsel Lokalize Hipertrikozis:** Edinsel Becker nevüs, iyot, psoralen gibi kimyasallar ortopedik alçılar ve ateller, sürtünme, venöz malformasyonlar, tromboz, osteomiyelit, aşı yerleri, hipertrikozis singularis, HİV (Human Immunodeficiency Virus) enfeksiyonu, sistemik lupus eritematozus, latanoprost kullanımı ve lineer skleroderma edinsel lokalize hipertrikozun nedenleri arasında yer almaktadır.

HİRSUTİZM

1. **Tanım:** Hirsutizm, androjene bağlı kıl foliküllerinin duyarlanması sonucu vellus kılların daha koyu ve daha kalın terminal kıllara dönüşmesinin sonucu olarak gelişir**.** Hirsutizm sadece kozmetik bir problem değildir; altta yatan önemli hastalıklarla bağlantılı olabilmektedir. Genellikle yaşam kalitesinde düşme ve hastanın kadın kimliğine ilişkin benlik imajında bozulmaya yol açmaktadır. Doğurganlık çağındaki kadınların %5-10'unu etkilemektedir. Hirsutizm, modiye Ferriman-Gallwey (FG) skorlamasıyla değerlendirilir. Bıyık, çene, göğüs üst kısmı, karın ve sırt bölgesi değerlendirilir. Eğer skor 8 ve üzerindeyse hirsutizm tanısı konulur.

2. **Patogenez:** Puberte öncesinde kıllar vellus tip olarak adlandırılan küçük, düz, açık renkli ve pigmentsiz kıllardır. Yine puberte öncesi androjene duyarlı foliküllerdeki sebase bezler puberte sonrasına göre küçüktür. Seks steroidleri ve çeşitli lokal ve sistemik faktörler, kıl büyümesini düzenlemek için dermal

papillaya doğrudan ve dolaylı olarak etki etmektedir. Pubertede artan androjen seviyelerine yanıt olarak, belirli bölgelerdeki vellus folikülleri terminal kıllara (daha büyük, daha kıvırcık ve daha koyu) dönüşür. Androjenler kıl folikülü boyutunu, kıl çapını, terminal kılların anagen (büyüme) fazında geçirdiği zamanı ve sebum salgısını arttırırlar. Bu nedenle, androjenler sadece mevcut kıl tipini değiştirmekle kalmaz, aynı zamanda cilt ve saçın yağlanmasını da arttırırlar.

Hirsutizm, dolaşımdaki androjen düzeylerinin (endojen veya ekzojen) artmasından veya kıl köklerinin dolaşımdaki normal androjen seviyelerine karşı artan hassasiyetinden dolayı, kıl kökleri üzerinde artmış androjen etkisinin bir işaretidir. Hirsutizm şiddeti androjen seviyesi ile iyi bir korelasyon göstermez, çünkü androjen bağımlı foliküllerin androjen fazlalığına tepkisi kişiden kişiye değişir.

Genellikle hirsutizmli kadınlarda özellikle testosteron olmak üzere androjen seviyesinde artış vardır. Ancak testosteron taşıyıcı proteini olan seks hormonu bağlayıcı globülin (SHBG) baskılandığından dolayı serum total testosteron konsantrasyonunda her zaman artış tespit edilmeyebilmektedir.

Periferik dokuda testosteronu dihidrotestosterona dönüştüren 5 alfa-redüktaz enzim aktivitesinin artmasına bağlı hirsutizm gelişebilmektedir. İdiyopatik hirsutizmli kadınlarda kıl foliküllerinde yüksek 5 alfa-redüktaz aktivitesi gösterilmiştir. Aşırı kıl büyümesinin, kıl folikülünün normal androjen seviyelerine aşırı tepkisinden kaynaklandığı belirtilmiştir.

3. **Etyoloji:** Hirsutizm nedenleri androjenik faktörler, androjenik olmayan faktörler ve idiyopatik olarak üç ana başlığa ayrılmaktadır. Androjenik olmayan faktörler nispeten nadirdir, androjenik nedenlerin ise %80'inden fazlasını polikistik over sendromu (PKOS) oluşturur**.** Hirsutizme etyolojisinde yer alan overyan veya adrenal kaynaklı nedenler, diğer endokrinopatiler ve ilaçlar **Tablo 6**'da yer almaktadır

.

Tablo 6: Hirsutizm nedenleri (9)

İdiyopatik	
Overyan kaynaklı	Polikistik over sendromu (PKOS)
	Overyan androjen salgılayan tümörler
	Tekal tümör
	Leydig hücreli tümör (androblastomalar)
	Menopoz
Adrenal kaynaklı	Konjenital adrenal hiperplazi
	21β-hidroksilaz eksikliği
	11β-hidroksilaz eksikliği
	3β-dehidrogenaz eksikliği
	Geç başlangıçlı kronik adrenal hiperplazi
	Cushing hastalığı
	Benign adrenal adenom
	Adrenal karsinom
Hipofiz kaynaklı	Cushing sendromu
	Prolaktinoma
	Akromegali
İlaçlar	Glukokortikoidler, anabolik steroidler, progestinler
Diğerleri	HAIR-AN sendromu: Hiperandrojenizm, insülin direnci, akantozis nigrikans SAHA sendromu : Sebore, akne, hirsutizm, androgenetik alopesi

a. **İdiyopatik hirsutizm:** İdiyopatik hirsutizm, düzenli ovulasyonu olan ve androjen düzeyi normal olan hastalarda gelişen hirsutizm olarak tanımlanır. Hafif hirsutizm vakalarında daha sık görülür. Ferriman-Gallwey skoru 8-15 olan kadınların yarısında idiyopatik hirsutizm vardır. Genellikle etnik veya ailevi bir özellikten kaynaklanır ve hirsutizm vakalarının %4-7'sini oluşturur. İdiyopatik hirsutizm her zaman bir dışlama tanısı olmalıdır.

b. **Polikistik over sendromu:** Stein-Leventhal sendromu olarak da bilinen PKOS, üreme çağındaki Kafkas ve siyahi kadınların yaklaşık %4-7'sini etkiler ve hirsutizmin en yaygın nedenidir. Kadınlarda en sık görülen endokrinolojik hastalıktır. PKOS tanılı hastaların yaklaşık %60'ında hirsutizm mevcuttur. Hiperandrojenizm, anovulasyon, adet düzensizliği ve infertilite PKOS' un sık görülen bulgularıdır. PKOS'daki androjen fazlalığı overlerden, adrenal bezlerden veya her ikisinden kaynaklanabilmektedir. Hastalar genellikle puberte döneminde hirsutizm ile başvururlar. Hirsutizm ile birlikte akne, obezite, alopesi ve sebore gibi başka bulgular da eşlik edebilmektedir.

PKOS tanısı için en yaygın olarak kullanılan tanı kriterleri, 1990 yılında A. B. D. Ulusal Sağlık Enstitüleri (NIH) tarafından belirlenmiştir. Buna göre; klinik ve/veya biyokimyasal hiperandrojenizm bulguları ile kronik anovulasyon bulunması PKOS tanısı için gereklidir. 2003 yılında belirlenen "Rotterdam" kriterlerine göre ise; oligo veya anovulasyon, klinik ve/veya biyokimyasal hiperandrojenizm ve polikistik overler olmak üzere üç tanı kriterlerden ikisinin olması yeterlidir. 2006 yılında Androgen Excess and PCOS Society tarafından tanımlanan kriterlere göre ise; hiperandrojenizm (hirsutizm ve/veya hiperandrojenemi) ve over disfonksiyonu (oligo-anovulasyon ve/veya polikistik over) olması gerektiği belirtilmiştir. Burada belirtilen tanı kriterlerine göre PKOS tanısı koymak için öncelikle benzer kliniklere sahip olan diğer hastalıkların dışlanması gerekmektedir.

PKOS'ta androjen seviyeleri normal veya hafif yüksek olarak tespit edilebilmektedir. PKOS tanılı kadınların yarısından fazlasında gonadotropin salgılayıcı hormonun (GnRH) artışından dolayı hiperinsülinemi oluşmaktadır.

İnsulin direnci, hiperandrojenizm, lütenleştirici hormon (LH) fazlalığı ve ultrasonografide polikistik over görüntüsü PKOS'un laboratuvar bulgularıdır. PKOS'u olan adolesanlarda serum androjen düzeyleri yükselmiştir. Olguların %80'ninde androjen kaynağı overdir ve bu durum fonksiyonel overyan hiperandrojenizm (FOH) olarak adlandırılmaktadır.

c. **Over kaynaklı diğer nedenler:** Over kökenli majör endokrin değişiklikler, virilizasyonun varlığı veya yokluğuna göre ikiye ayrılır. Virilize edici tipler, maskülen overyan tümörlerden kaynaklanmaktadır. Bu grubun başlıca üyeleri androblastomlar, adrenal rest tümörler ve hiler hücreli (Leydig hücreli) tümörlerdir. Hirsutizm, virilizm ve amenoreden sorumlu overlerin başlıca organik lezyonu androblastomalardır. Maskülen over tümörlerinin diğer daha az yaygın türleri teka hücresi hiperplazisi ve yaygın over luteinizasyonudur. Semptomlar hastanın yaşına ve tümörün aktivitesine bağlı olarak değişmektedir. Çocuklukta bu tümörler klinik olarak erken gelişmiş psödo-ergenlik veya Cushing sendromu ile kendini gösterir.

d. **Androjen salgılayan tümörler:** Androjen salgılayan tümörler hirsutizmin nadir görülen bir nedenidir. Over veya adrenal kaynaklı olabilir; vakaların %50'sinden fazlası malign tümörlerdir. Klinik olarak androjenik bulgular veya virilizasyon bulgularıyla (ses kalınlaşması, meme atrofisi, erkek tipi kellik, klitoromegali) ortaya çıkar. Küçük tümörler daha yavaş semptomlara sahip olabilir. Fizik muayenede abdominal veya pelvik kitleler tespit edilebilir. Eğer kitle adrenal kökenliyse, tipik olarak hiperkortizolemi, dehidroepiandrosteron (DHEA) ve dehidroepiandrosteron-sülfat (DHEAS) seviyelerinde artış olacak ve de Cushing sendromuna yol açacaktır.

e. **Adrenal kaynaklı nedenler:** Hiperandrojenizmin en yaygın adrenal nedeni konjenital adrenal hiperplazidir (KAH). Hiperandrojenizmi olan kadınların %5'inden azında KAH mevcuttur. KAH otozomal resesif geçişli bir kalıtımsal hastalıktır. Adrenal bezde steroid hormon sentezinde yer alan farklı enzim eksikliklerine göre sınıflandırılırlar. KAH'nin %95 oranında en yaygın nedeni 21-hidroksilaz sentez bozukluğudur. Bu enzimdeki bozukluklar kortizol biyosentezinin bozulmasına

ve androjen steroid hormonlarının birikmesine yol açmaktadır. Enzim eksikliğinin derecesine bağlı olarak değişken fenotip yelpazesi mevcuttur. Klasik 21-hidroksilaz eksikliği genellikle doğumda başlar, çünkü tuz kaybına neden olur. Ancak hastalığın bir alt grubu ergenlikte başlar, daha az şiddetli, klasik olmayan KAH semptomlarıyla başvurur.

f. **Cushing Sendromu:** Hipofiz tarafından veya paraneoplastik bir fenomen olarak salgılanan aşırı ACTH, hem kortizol hem de androjen üretimini uyararak hirsutizme neden olur. İyatrojenik Cushing sendromunda ise; hirsutizm ve hipertrikozun kombinasyonu görülmektedir.

g. **Hipofiz kaynaklı nedenler:** Prolaktin salgılayan adenomlar hipofiz tümörleri içerisinde en yaygın görülenidir. Ancak hastalar genellikle hirsutizm değil, amenore ve galaktore ile başvururlar. Optik kiazmaya bası nedeniyle görme alanı kusuru da görülebilmektedir. Beyin manyetik rezonans görüntülemesi (MRG) ile tespit edilmektektedir. Akromegali ve Cushing sendromu da hipofiz bezinden kaynaklanan diğer hirsutizm nedenleridir.

h. **İlaçlar:** Hirsutizme neden olan androjenik aktiviteye sahip olan ilaçlar arasında danazol, kortikosteroidler, fenotiyazin türevleri, anabolik steroidler, androjenik progestinler ve asetazolamid bulunur.

i. **Diğer nedenler:** HAIR-AN sendromu; hiperandrojenizm, insülin direnci ve akantozis nigrikansın eşlik ettiği bir sendromdur. PKOS'tan farklı olarak çok daha fazla anormal insülin/glukoz oranının görüldüğü, genellikle kalıtsal bir sendromdur. Tip II diyabetes mellitus, hipertansiyon ve kardiyovasküler hastalık gibi morbiditeler HAIR-AN sendromuna eşlik etmektedir. SAHA sendromu sebore, akne, hirsutizm ve alopesiden oluşan bir sendromdur. PKOS, kistik mastit, obezite ve infertilite ile ilişkilidir. İdiyopatik, overyan kökenli, adrenal kökenli, hiperprolaktinemik ve HAIR-AN sendromu ile ilişkili olabilmektedir.

4. **Tanı:** Hirsutizmi tedavi etmeden önce altta yatan endokrinolojik bir hastalığın olup olmadığını araştırmak gerekir. Aile öyküsü ve fizik muayene, kadınlarda hirsutizmin değerlendirilmesinde özellikle önem arz eder; çünkü fizyolojik ve patolojik hirsutizm arasında kesin bir klinik ayırım yoktur. Hirsutizmli kadınların büyük çoğunluğu idiyopatiktir ve bu tanı diğer nedenler dışlanarak konur.

   Fizik muayenede hirsutizmin şiddeti ve dağılımı tespit edilmelidir. Ferriman-Gallwey (FG) skorlaması günümüzde hirsutizmi değerlendirmek için mevcut standart bir testtir. FG skoru 8-15 arası ise hafif hirsutizm ile uyumludur (Resim 1). Modifiye FG skoru ise kadınlarda androjene bağlı dokuz bölgedeki (üst dudak, çene, göğüs, üst sırt, alt sırt, üst karın, alt karın, kol ve uyluk) kıllanmayı değerlendirmek için kullanılmaktadır. Her bir bölge için 0 (kıllanma yok)- 4 (yaygın kıllanma) arasında puan verilmektedir. Maksimum 36 puan olan testte, ≥8 puan hirsutizmi %95 oranında desteklemektedir.

   Hirsutizmle beraber inatçı akne, kadın tipi alopesi ve sebore gibi androjen fazlalığı belirtilerini araştırmak gerekir. Klitoromegali, ses kalınlaşması, erkek tipi alopesi ve vücut konturunun kaybı gibi virilizasyon belirtileri de not edilmelidir.

Resim 1: Ferriman-Gallwey (FG) hirsutizm skorlaması.

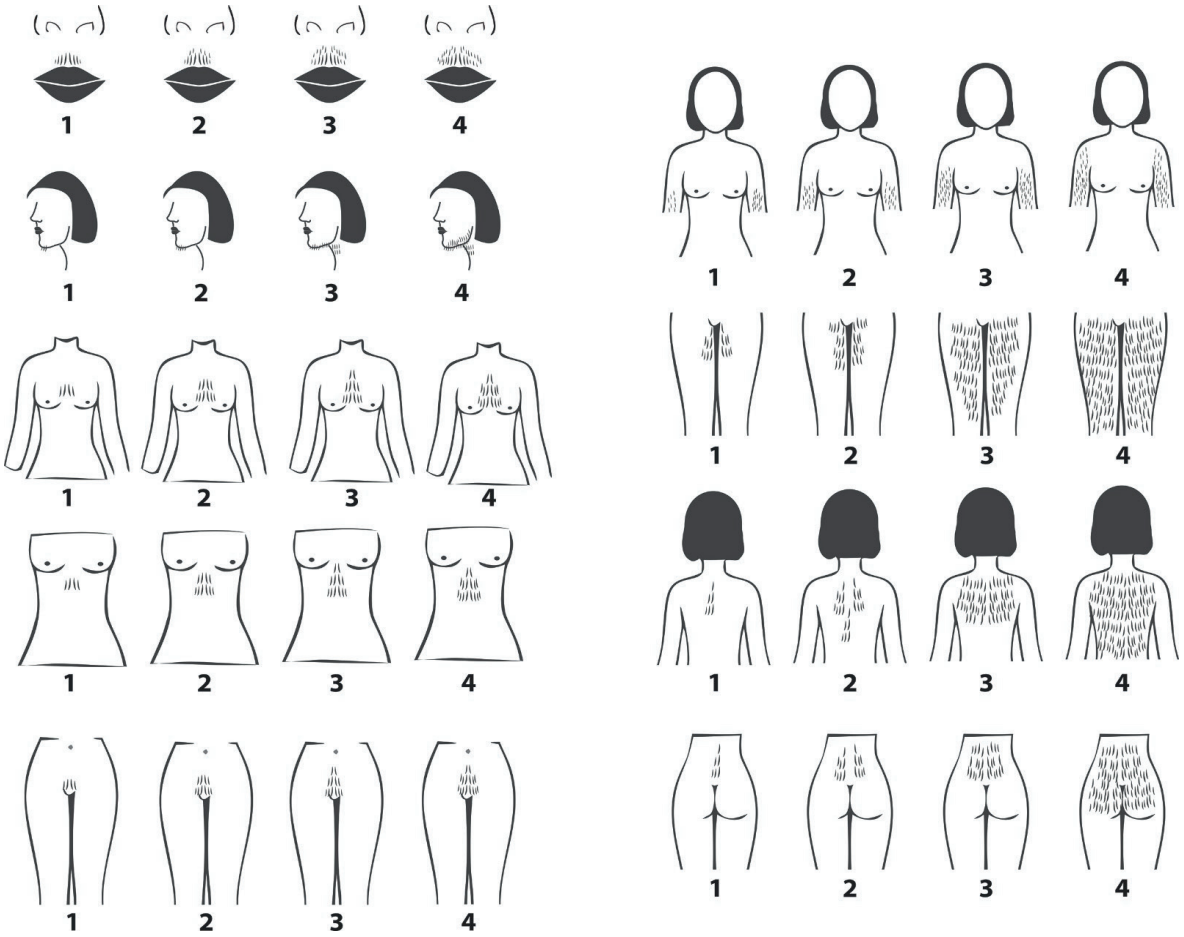

5. **Laboratuvar Testleri:** Hirsutizm etyolojisi araştırılmasında ilk önerilen test adet döngüsünün 4-10. günleri arasında sabahın erken saatlerinde değerlendirilen plazma total testosteronudur. Testosteron seviyesi hirsutizm risk faktörlerinin varlığında normalse veya antiandrojen tedaviye rağmen hirsutizmde ilerleme oluyorsa SHBG veya serbest testosteron ölçülmelidir. Ek testler arasında DHEAS ve androstenedion bulunur. Fonksiyonel over ve adrenal hiperandrojenizmin minör formları, "idiyopatik" hirsutizm olduğu düşünülen kadınlarda sırasıyla GnRH analoğu ve kortikotropin (ACTH) kombine stimülasyon testi ile tespit edilebilir. Testosteron düzeyi 200 ng/dL'den, DHEAS düzeyi 700 µg/dL'den yüksekse, özellikle virilizasyon belirti ve semptomlarıyla hızlı başlangıçlı hirsutizm varsa over veya adrenal tümörü ekarte etmek gerekir.

   Geç başlangıçlı KAH'ı değerlendirmek için serum 17-hidroksiprogesteron ölçümü foliküler fazda (adetin ilk günü ile ovulasyon arasında) sabah erken saatlerde yapılmalıdır. PKOS' u saptamak için LH:FSH oranı ve transvajinal ultrasonografi kullanılabilir. LH:FSH oranının 2'den büyük olması PKOS'u düşündürür, ancak tanısal değildir. Tek başına FSH ölçümü, hirsutizmli hastalarda infertilitenin değerlendirilmesinde ve incelenmesinde önemli bir bileşen olabilir. Hipogonadotropik hipogonadizm (hipofiz kaynaklı over fonksiyon bozukluğu) olasılığını dışlamak için oligo/anovulasyon ile başvuran kadınlarda serum FSH ve estradiol seviyeleri ölçülmelidir. PKOS tanısı için serum LH düzeylerinin ölçülmesi gereksiz kabul edilir. Sonografi ile polikistik overlerin gösterilmesi PKOS tanısı için gerekli değildir.

   Cushing sendromu tanısı için 24 saatlik idrarda kortizol seviyesine bakılır ve düşük doz deksametazon supresyon testi yapılır. Deksametazon supresyon testi için akşam 23. 00'da 1 mg deksametazon

verilir. Ertesi sabah saat 8. 00'da plazma kortizol düzeyi sağlıklı bireylerde < 1,8 µg/dL olarak ölçülmelidir. 24 saatlik idrar kortizol düzeyi Cushing sendromu için en spesifik test olarak kabul edilir. Bir yetişkinde 50-100 µg/dL'den yüksek idrar kortizol değerleri Cushing sendromu tanısı koydurur. Cushing sendromunu dışlamak için normal aralıkta üç defa idrarda kortizol düzeyi ölçmek gerekir. Hastalığın ACTH'ye bağımlı mı yoksa bağımsız mı olduğunu belirlemek için daha ileri testler yapılabilir.

Prolaktin düzeyi hiperprolaktinemi tanısı için değerlendirilecek olmakla birlikte PKOS, akromegali ve tiroid bozukluklarında da yükselebilir. Somatomedin-C seviyelerine (IGF-1) akromegali taraması için bakılabilir. Herhangi bir hipofiz tümörü şüphesi olması durumunda beyin MRG taraması yapmak gereklidir. Cushing sendromu, tiroid hastalığı, hiperprolaktinemi ve akromegali şüphesi varsa hipofiz tümörleri ekarte edilmelidir. Eğer üreme çağındaki bir kadında amenore ve hirsutizm varsa mutlaka gebelik testi (serum β-HCG) yapılmalıdır.

6. **Tedavi:** Farmakolojik olmayan tedaviler, lazer tedavileri ve farmakolojik tedavi olmak üzere tedaviyi üç kısımda inceleyebiliriz.

a. **Farmakolojik Olmayan Tedaviler:**

1. **Yaşam Tarzı Değişikliği:** Yaşam tarzı değişikliği, PKOS olan kadınlarda özellikle aşırı kilolu olanlarda birinci basamak tedavidir. Kilosunun % 5'inden fazlasını vermeyi başaran PKOS' lu obez kadınların biyokimyasal profillerinde testosteronda azalma, SHBG'de artış ve FG skorlarında iyileşme tespit edilmiştir.

2. **Kozmetik Metodlar:** Kılları tıraş veya ağda gibi fiziksel yöntemlerle almak etkili olabilir. Bu yöntemlerin tek başına veya ilaç tedavisine ek olarak kullanımı daha uygundur.

b. **Lazer Sistemleri:** Epilasyon için çok çeşitli lazer sistemleri mevcuttur. Epilasyon için kullanılan lazerler kırmızı ışık sistemleri (694 nm Ruby lazer), kızılötesi ışık sistemleri (755 nm alexandrite, 800 nm diyot veya 1064 nm neodimyum-itriyum alüminyum granat; NdYAG) ve yoğun darbeli ışık (intense pulsed light, IPL) kaynakları olmak üzere üç kategoriye ayrılabilir. En iyi sonuçlar genellikle açık ten üzerinde koyu kılları olan hastalarda görülür.

Ruby lazerin epilasyondaki etkinliği, 1980 yılında tüylü konjenital nevüsler üzerinde kanıtlanmıştır. Epilasyon için etkili olduğu bildirilen diğer lazerler diyot ve alexandrite lazerlerdir.

c. **Elektroepilasyon (Elektroliz):** Elektroepilasyon bir prob tarafından iletilen elektrik akımının kılla temas ettirildiği farklı yöntemleri içermektedir. Epilasyon probu kıl kökü açıklığının içine konur ve folikülü ısı ile yok eden doğru akım (galvanik elektroliz) veya yüksek frekanslı alternatif akım (termoliz) verilir ve bu şekilde kıl köküne hasar verilir. Rekürrens oranı yaklaşık %40'tır. Tekniğin dezavantajları potansiyel ağrı, foliküler hiperpigmentasyon ve yara izidir. Tatmin edici sonuçlar elde etmek için tekniğin deneyimli ve eğitimli bir klinisyen tarafından uygulanması gerekmektedir.

d. **Farmakolojik Tedavi:** Hirsutizm tedavisinde kullanılan ilaçlar antiandrojeniktir veya gonadotropin sekresyonunu inhibe ederler. Antiandrojen ilaçlar bir erkek fetüsün feminizasyonuna neden olduklarından dolayı tedavi sırasında kontraseptif önlemler gereklidir.

1. **Oral Kontraseptif İlaçlar:** Oral kontraseptifler androjen reseptörüyle yarışır, LH ve FSH'yı baskılayarak overyan androjen üretiminde bir azalmaya yol açar. Östrojen ise SHBG düzeylerini artırarak dolaşımdaki testosteronun uç organ etkilerini azaltır.

Bazı eski progestinler androjenik özelliklere sahiptir. Bu nedenle yeni üçüncü kuşak progestojenler (örn. desogestrel, gestoden) içeren kombine oral kontraseptiflerin kullanılması tavsiye edilir. Düşük androjeniteye sahip bir progestin, siproteron asetat veya drospirenon gibi bir anti-androjen seçilmelidir. Teorik olarak en androjenik progestin olan levonorgestrel içeren ürünler hirsutizmi kötüleştirebileceği endişesi nedeniyle kullanılmamalıdır.

2. **Antiandrojenler:** Kombine oral kontraseptifler kontrendikeyse veya etkisizse, spironolakton, finasterid veya dutasterid gibi antiandrojenler kullanılabilir. Hepatotoksisite nedeniyle antiandrojen flutamidden kaçınılmalıdır. Antiandrojenler teratojeniktir ve gebelikte kullanılmamalıdır. Kombine oral kontraseptiflerle birlikte kullanıldıklarında etkinlikleri daha fazladır.

   Finasterid, hirsutizmli kadınların tedavisinde 1-5 mg/gün dozlarında kullanılır. Hirsutizm skorlarını %60'a varan oranlarda azaltabildiği ve ortalama kıl çapını da azalttığı yapılan çalışmalarda tespit edilmiştir.

3. **GnRH Agonistleri:** Overyan hormon salgıları uzun etkili bir GnRH süperagonisti ile etkili bir şekilde ortadan kaldırılabilir. Bu tedavi özellikle endometriozis veya leiomyom gibi östrojen ve progestinin etkili olduğu durumlarda etkilidir. Aslında hirsutizmi tedavi ederken östrojenin etkileri daha faydalıdır. Bu nedenle GnRH süperagonistleri overyan androjene bağlı hirsutizmi tedavi etmek için nadiren tek başına kullanılır.

4. İnsülin **Duyarlaştırıcı İlaçlar:** İnsülin duyarlılaştırıcı ajanlar, insülin seviyelerini ve dolayısıyla dolaşımdaki serbest ve biyolojik olarak aktif androjenleri azaltarak hirsutizmi iyileştirebilir. Metformin tip 2 diyabetes mellitus tedavisi için standart kullanılan bir ilaçtır. Metformin hepatik glukoz üretimini azaltır ve insülin seviyelerini düşürür; tiyazolidindionlar ise karaciğer, iskelet kası ve yağ dokusunda insülin etkisini azaltır. Her ikisi de adrenal ve overyan androjen biyosentezini azaltabilir, SHBG düzeylerini arttırabilir ve gonadotropin salgılanmasını düzenleyebilir. Ancak, insülin duyarlılaştırıcı ajanların hirsutizm veya PKOS'lu kadınlarda kullanım için lisansı yoktur. Epidemiyolojik veriler yetersiz olduğu için gebelikte metformin kullanılmamalıdır.

5. **Efornitin Hidroklorür:** Eflornitin irrevesibl ornitin dekarboksilaz inhibitörüdür. Kıl büyümesi için gerekli olan foliküler poliamin sentezindeki hız sınırlayıcı adımı katalize eder. Tüyleri tamamen yok etmez, ancak büyüme hızını azaltır. Topikal eflornitin hidroklorür krem birçok ülkede kadınlarda istenmeyen yüz tüylerinin tedavisi için onay almıştır. Sistemik absorbsiyon oranı düşüktür ve deneysel koşullarda sadece aşırı kullanımda irritasyon yan etkisi bildirilmiştir. Klinik kullanımda yan etkileri kaşıntı ve cilt kuruluğudur. Krem bütün renkteki tüylerin büyümesini engellemektedir, ancak dezavantajları arasında günde iki kez uygulama ve etkilesini sürdürmek için sürekli kullanım yer alır.

Kaynaklar

1. Dessinioti, C. , Katsambas, A. D. Hirsutism and Hypertrichosis. In: Katsambas, A. D. , Lotti, T. M. , Dessinioti, C. , D'Erme, A. M. (eds) European Handbook of Dermatological Treatments. Springer, Berlin, Heidelberg. pp 385–396. 2015
2. Matheson E, Bain J. Hirsutism in women. Am Fam Physician. 2019;100(3):168–75.
3. Saleh D, Yarrarapu SNS, Cook C. Hypertrichosis. 2022 Jul 4. In: StatPearls [Internet]. Treasure Island (FL): StatPearls Publishing; 2023.
4. Wendelin DS, Pope DN, Mallory SB. Hypertrichosis. J Am Acad Dermatol. 2003;48(2):161–82.
5. Brodell LA, Mercurio MG. Hirsutism: diagnosis and management. Gend Med. 2010;7(2):79–87.
6. Buch J, Ranganath P. Approach to inherited hypertrichosis: A brief review. Indian J Dermatol Venereol Leprol. 2021;88(1):11–21.
7. Dilek N, Bahadır S. Çocukluk Çağında Hipertrikoz. Turkish J Dermatology. 2018;12(1)
8. Pavone P, Praticò AD, Falsaperla R, Ruggieri M, Zollino M, Corsello G, et al. Congenital generalized hypertrichosis: the skin as a clue to complex malformation syndromes. Ital J Pediatr. 2015;41(1):1–8.
9. Ali I, Dawber R. Hirsutism: diagnosis and management. Hosp Med. 2004;65(5):293–7.
10. Hohl A, Ronsoni MF, Oliveira M de. Hirsutism: diagnosis and treatment. Arq Bras Endocrinol

Metabol. 2014;58:97–107.

11. Tekiş İz, Dokuyucu R, Üstün İ, Gökçe C, Çelik M, Serarslan G, et al. Hirsutizm nedeniyle başvuran hastaların tanısal açıdan değerlendirilmesi. J Clin Exp Investig. 2014;5(1):69–75.

12. Hatch R, Rosenfield RL, Kim MH, Tredway D. Hirsutism: implications, etiology, and management. Am J Obstet Gynecol. 1981;140(7):815–30.

13. Mofid A, Seyyed Alinaghi SA, Zandieh S, Yazdani T. Hirsutism. Int J Clin Pract. 2008;62(3):433–43.

14. Rosenfield RL. Hirsutism. N Engl J Med. 2005;353(24):2578–88.

15. Carmina E, Rosato F, Janni A, Rizzo M, Longo RA. Relative prevalence of different androgen excess disorders in 950 women referred because of clinical hyperandrogenism. J Clin Endocrinol Metab. 2006;91(1):2–6.

16. Somani N, Harrison S, Bergfeld WF. The clinical evaluation of hirsutism. Dermatol Ther. 2008;21(5):376–91.

17. Selek A, Yürekli BPŞ, Yıldız BO, Meriç C ve ark. Adrenal ve Gonadal Hastalıkları Kılavuzu, Tükiye Endokriloji ve Metabolizma Derneği. 2022:179-180

18. Evliyaoğlu O. Polikistik over sendromu ve hirsutizm. Türk Pediatr Arşivi. 2011;46(11):8–13.

19. Behrman HT. Diagnosis and management of hirsutism. J Am Med Assoc. 1960;172(17):1924–31.

20. Practice Committee of the American Society for Reproductive Medicine. The evaluation and treatment of androgen excess. Fertil Steril. 2006 Nov;86(5 Suppl 1):S241-7.

21. Rotterdam ESHRE/ASRM-Sponsored PCOS Consensus Workshop Group. Revised 2003 consensus on diagnostic criteria and long-term health risks related to polycystic ovary syndrome. Fertil Steril. 2004 Jan;81(1):19-25.

22. Blethen SL, Chasalow FI. Overnight dexamethasone suppression test: normal responses and the diagnosis of Cushing's syndrome. Steroids. 1989;54(2):185–93.

23. Blume-Peytavi U. How to diagnose and treat medically women with excessive hair. Dermatol Clin. 2013;31(1):57–65.

24. Lévy J-L, Trelles MA, Ramecourt A De. Epilation with a long-pulse 1064nm Nd: YAG laser in facial hirsutism. J Cutan Laser Ther. 2001;3(4):175–9.

25. Williams RM, Gladstone HB, Moy RL. Hair removal using an 810 nm gallium aluminum arsenide semiconductor diode laser: A preliminary study. Dermatologic Surg. 1999;25(12):935–7.

26. Nanni CA, Alster TS. Long-pulsed alexandrite laser-assisted hair removal at 5, 10, and 20 millisecond pulse durations. Lasers Surg Med Off J Am Soc Laser Med Surg. 1999;24(5):332–7.

27. Raudrant D, Rabe T. Progestogens with antiandrogenic properties. Drugs. 2003;63:463–92.

28. Loriaux DL. An approach to the patient with hirsutism. J Clin Endocrinol Metab. 2012;97(9):2957–68.

TÜRK TABİPLERİ BİRLİĞİ

BURSA TABİP ODASI

TIRNAK HASTALIKLARI

Doç. Dr. Sezgi SARIKAYA SOLAK[1]

1. Tırnak Anatomisi

Tırnak ünitesi; tırnak matriksi, tırnak plağı, tırnak yatağı, tırnak kıvrımları ve hiponişyumdan oluşur.

Tırnak matriksi; tırnak plağının üretiminden sorumlu olan kısımdır. Özelleşmiş bir epitelden oluşur ve deriden farklı olarak granüler tabaka bulunmamaktadır. Tırnak matriks hücrelerinin özelleşmiş keratinizasyonu ile tırnak plağı meydana gelir. Proksimal ve distal matriks olmak üzere iki kısım içerir. Proksimal matriks, proksimal tırnak kıvrımı altında kalan bölümdür. Distal matriks ise tırnak plağının proksimalinde görülen, beyaz renkli, yarım ay şeklinde, "lunula" adı verilen bölümdür. Tırnak matriksini etkileyen patolojiler, tırnak plağı üretimini etkilediği için bu bölüme uygulanacak cerrahi işlem veya tedavilerde kalıcı tırnak distrofisi riski olduğu göz önünde bulundurulmalıdır.

Tırnak plağı; tırnak matriksi tarafından üretilen, ölü keratinositlerden oluşan ve tırnak yatağına sıkıca yapışan sert, keratinize yapıdır **(Resim 1).** Proksimal ve laterallerde tırnak kıvrımları ile çevrilidir, distalinde ise hiponişyum bulunur. Tırnak plağının yaklaşık üçte bir kısmı proksimal tırnak kıvrımı altında kalır.

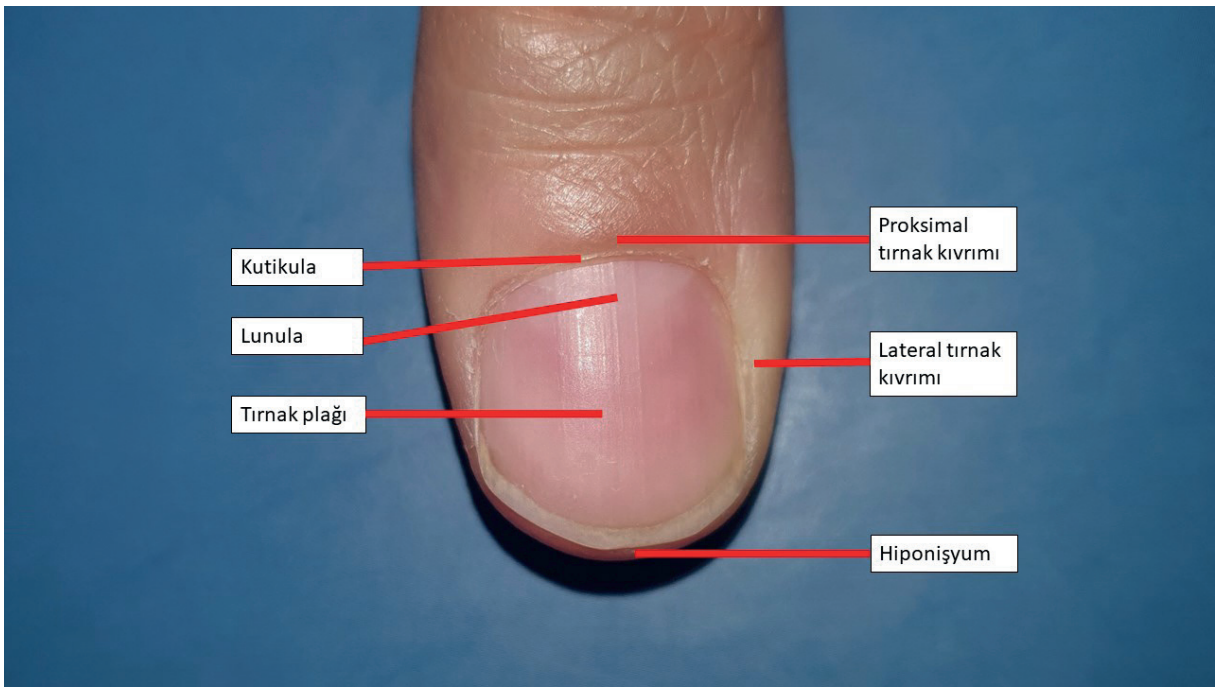

Resim 1. Tırnak yapısı.

Proksimal ve lateral tırnak kıvrımları; tırnak plağının üç kenarını örter **(Resim 1)**. Proksimal tırnak kıvrımının alt yüzünden kaynaklanan ve tırnak plağının proksimaline uzanan 1-2 mm'lik tabaka "kutikula" olarak adlandırılır **(Resim 1)**.

Hiponişyum; tırnak plağının distal serbest ucunun altında kalan kutanöz bölümdür **(Resim 1)**.

Tırnakların uzama hızı el ve ayak tırnaklarında farklıdır. El tırnakları ayda yaklaşık 3 mm uzarken,

1. Trakya Üniversitesi Tıp Fakültesi Deri ve Zührevi Hastalıklar AD, Edirne

ayak tırnakları ayda yaklaşık 1 mm kadar uzar. El tırnaklarının proksimalden distale kadar tamamının uzaması için gereken süre 6-9 ay iken, ayak tırnaklarında bu süre 12-18 ay arasındadır. Çocuklarda tırnakların uzaması erişkinlere göre daha hızlıdır.

2. Tırnak Bulguları

a. Onikoliz: Tırnak plağının, distal ve laterallerde yapışık olduğu tırnak yatağından ayrılmasıdır. Ayrılan kısım beyazımsı sarı renkte görülür **(Resim 2)**. Travma, su ve kimyasal ile temas, tırnak kozmetikleri, onikomikoz, psoriasis, ekzema, liken planus gibi dermatolojik hastalıklar, ilaçlar ve tırnak tümörleri onikolize yol açabilen sebeplerdendir.

Resim 2. Psoriasis tırnak tutulumu olan bir hastada görülen onikoliz, pittingler ve splinter hemorajiler.

b. Pitting (Yüksük tırnak): Tırnak plağı üzerindeki noktasal çukurcuklardır **(Resim 2)**. Sağlıklı tırnaklarda nadiren az sayıda görülebilmekle birlikte sıklıkla psoriasis, alopesi areata, ekzema gibi dermatolojik hastalıklara bağlı ortaya çıkar.

c. Lökonişi: Tırnak plağındaki beyaz renk değişikliğidir. Gerçek lökonişi, görünür lökonişi ve psödolökonişi olmak üzere 3 alt tipi bulunur.

I. **Gerçek lökonişi:** Tırnak matriksi patolojisine bağlı tırnak plağında beyaz renk oluşur. Travmatik (örneğin manikür, pedikür), dermatolojik hastalıklar (örneğin psoriasis) veya intoksikasyonlarla (örneğin arsenik) ilişkili olarak ortaya çıkabilir.

II. **Görünür lökonişi:** Tırnak yatağındaki değişikliklere bağlı olarak tırnak plağı beyaz olarak görülür. Sistemik hastalıklarda görülen lökonişiler sıklıkla bu tiptedir.

III. **Psödolökonişi:** Beyaz renk değişikliği onikomikoz, eksojen maddeler gibi eksternal faktörlerle ilişkili olarak oluşur.

d. Melanonişi: Tırnak plağında kahverengi renk değişikliğidir **(Resim 3)**. Tırnak plağında uzunlamasına olduğunda longitudinal melanonişi (melanonişi striata) olarak adlandırılır.

Resim 3. Longitudinal melanonişi.

Longitudinal melanonişi tek tırnakta olduğunda ön planda benign veya malign melanositik proliferasyona neden olan durumlar (örneğin melanositik nevüs veya melanom) düşünülür. Çok sayıda tırnakta longitudinal melanonişi varlığında akla gelmesi gereken durumlar şunlardır:

- ✓ Koyu ten rengi, ırksal ve etnik köken
- ✓ Mekanik travma (manikür, pedikür, kronik friksiyon, onikofaji, onikotillomani)
- ✓ Dermatolojik hastalıklar (liken planus, onikomikoz, psoriasis)
- ✓ İlaçlar (kemoterapötikler, antiretroviraller, tetrasiklinler, hidroksiklorokin, kalsiyum kanal blokerleri, psöralenler)
- ✓ Sistemik hastalıklar (Addison hastalığı, Cushing Sendromu, Peutz- Jeghers Sendromu, Laugier-Hunziker Sendromu)

e. Eritronişi: Tırnak plağında pembe-kırmızı renk değişikliğidir **(Resim 4)**. Tırnak plağında uzunlamasına olduğunda "longitudinal eritronişi" olarak adlandırılır **(Resim 4)**.

Resim 4. Onikopapillomda tırnak plağında görülen longitudinal eritronişi ve distal uçta çentiklenme.

Tek tırnakta longitudinal eritronişi varlığında ön planda tırnak tümörleri (onikopapillom, glomus tümörü, verrü, skuamöz hücreli karsinom) akla gelir. Çok sayıda tırnakta longitudinal melanonişi varlığı ise liken planus, Darier hastalığı, graft versus host hastalığı, primer amiloidoz ile ilişkili olabilir.

f. **Splinter hemoraji:** Tırnak plağının altında oluşan, birkaç milimetre boyunda, kırmızı-kahverengi görünümlü, uzunlamasına yerleşen kanama alanlarıdır **(Resim 1)**. İdiopatik, travmatik, dermatolojik hastalıklar, sistemik hastalıklar ve tırnak tümörleri ile ilişkili olarak saptanabilir.

g. **Beau çizgileri ve onikomadezis:** Tırnak plağında görülen transvers (yatay) oluklanmalardır. Tırnak matriks hasarı nedeniyle tırnak plağı üretiminde geçici olarak meydana gelen duraklamaya bağlı oluşur. Tırnak matriksinde hasar şiddetle olduğunda tırnak plağı tırnak yatağından ayrılıp zamanla distale ilerler ve düşer. Bu bulgu ise onikomadezis olarak adlandırılır **(Resim 5)**. Tırnak plağı bir veya daha fazla tabaka halinde görülebilir. Beau çizgileri ve onikomadezis; travma, inflamatuar dermatolojik hastalıklar, ateşli hastalıklar, sistemik hastalıklar ve ilaçlar gibi çok farklı nedenlerle ortaya çıkabilir.

Resim 5. Tırnak plağının birden fazla tabaka halinde yataktan ayrıldığı ve distale doğru ilerlediği onikomadezis olgusu.

h. **Koilonişi (Kaşık tırnak):** Tırnak plağının ortasına göre daha çökük (konkav) bir hal almasıdır. İdiopatik, herediter/konjenital veya edinsel olabilir. Çocuklarda ve yaşlılarda fizyolojik olarak görülebilir. Sistemik hastalıklara bağlı ortaya çıkabilir.

ı. **Anonişi:** Tırnak plağının konjenital olarak yokluğu veya edinsel sebeplerle kaybolmasıdır. Liken planus, epidermolizis bülloza ve tırnak-patella sendromuna bağlı ortaya çıkabilir.

i. **Onikoreksis:** Tırnak plağında oluşan longitudinal çizgilenmelerdir **(Resim 6)**. İdiopatik olabilir veya travma, kimyasal maddeler ile temas, liken planus, alopesi areata, psoriasis, kırılgan tırnak sendromuna yol açan durumlar nedeniyle ortaya çıkabilir.

Resim 6. Liken planus tırnak tutulumu olan bir hastanın tüm parmaklarında onikoreksis ve başparmak tırnağında dorsal pterjiyum oluşumu.

3. Dermatolojik Hastalıkların Tırnak Bulguları

Birçok dermatolojik hastalıkta, deri ile birlikte veya deri tutulumu olmaksızın tek başına tırnaklar etkilenebilir. Tırnak bulguları varlığı hem tanı konulmasına hem de tedavi planlamasına yardımcıdır. Tırnak tutulumu sık görülen dermatolojik hastalıklardan bazıları ve tırnak bulguları tablo 1'de verilmiştir.

Tablo 1. Tırnak bulgularının sık görüldüğü bazı dermatolojik hastalıklar	
Psoriasis	Pitting, yağ (somon) lekesi, onikoliz, lökonişi, splinter hemoraji, subungual hiperkeratoz, total tırnak distrofisi, transvers oluklanma
Alopesi areata	Pitting, trakionişi, lökonişi, onikoliz
Liken planus	Pitting, longitudinal çizgilenmeler (onikoreksis), onikoliz, dorsal pterjiyum, anonişi, trakionişi, subungual hiperkeratoz
Ekzema	Onikoliz, transvers oluklanma, kronik paronişi, subungual hiperkeratoz
Darier hastalığı	Longitudinal eritronişi, longitudinal lökonişi, tırnak distalinde "v" şeklinde çentiklenme

a. **Psoriasis:** Psoriasiste tırnak tutulumu sıktır **(Resim 1 ve 7)**. Tırnak tutulumu deri lezyonları ile birlikte veya hastalığın tek bulgusu olarak görülebilir. Tırnak bulgularının şiddetli olması, psoriatik artrit riskinin yüksek olabileceğini göstermesi açısından önemlidir. Psoriatik tırnakta görülen tırnak bulguları Tablo 1'de gösterilmiştir. Bu bulgular diğer dermatolojik hastalıkların tırnak tutulumunda da görülebilmekle birlikte, bazı bulgular psoriasis açısından daha spesifiktir. Bunlar; pittinglerin büyük, derin ve düzensiz olması; yağ (somon) lekesi varlığı ve etrafı eritemle çevrili onikoliz görülmesidir.

Resim 7. Psoriasis tırnak tutulumu olan bir hastada tüm tırnaklarda etrafı eritem ile çevrili onikoliz, işaret parmağında laterallerde görülen yağ damlası (somon lekesi) ve 5. parmakta görülen subungual hiperkeratoz.

Akrodermatitis Kontunia Hallopeau; püstüler psoriasisin akral bölgeleri tutan lokalize bir formudur. Parmak uçlarında ve tırnak çevresinde tekrarlayan ataklar halinde seyreden, ağrılı, eritemli alanlar üzerinde püstüllerle karakterizedir. Genellikle tek tırnakta başlayıp zamanla daha fazla sayıda tırnağı etkiler. Tekrarlayan ataklar sonucundan tırnak distrofisi ve tırnak kaybına yol açabilir.

Tırnak psoriasisin ayırıcı tanısına başta onikomikoz olmak üzere alopesi areata tırnağı, travmatik onikoliz, liken planus tırnağı girer. Onikomikozdan ayrımını yapabilmek için direkt mikroskobik inceleme ve mantar kültürü yapılabilir. Bununla birlikte psoriasisli bir tırnakta aynı zamanda onikomikoz da bulunabileceği akılda tutulmalıdır.

Psoriasiste deri tutulumu yok veya hafif ise ve ≤3 tırnak tutulumu varsa topikal kortikosteroid, topikal kalsipotriol veya intralezyonel kortikosteroid enjeksiyonu ile tedavi edilebilir. Deri tutulum yok veya hafif ise ama >3 tırnak tutulumu varsa veya deri tutulumu orta/şiddetli ise hastanın ihtiyacına göre topikal veya sistemik tedaviler kullanılabilir.

b. Liken planus: Liken planusta tırnak tutulumu, psoriasiste olduğu gibi, deri lezyonları ile birlikte veya hastalığın tek bulgusu olarak görülebilir. Tırnak bulguları çok çeşitli olabilmekle birlikte en sık görülen bulgu onikoreksistir **(Tablo 1) (Resim 6).** Liken planus için tipik olan tırnak bulgusu ise inflamasyon nedeniyle proksimal tırnak kıvrımının tırnak plağı üzerine ortadan ilerlemesi ile ortaya çıkan dorsal pterjiyumdur. Bu durum tedavi edilmediğinde tırnak plağının tamamen kaybına yani anonişiye sebep olabileceği için erken tedavi önem taşır.

Liken planusun tırnak tutulumunun ayırıcı tanısına giren başlıca hastalıklar psoriasis, onikomikoz ve travmatik tırnak bozukluklarıdır. Tedavide topikal, intralezyonel veya sistemik kortikosteroidler kullanılır.

c. Alopesi areata: Alopesi areatalı hastalarda çeşitli tırnak bulguları görülmekle birlikte, tipik olan

bulgular pitting ve trakionişi olarak adlandırılan tırnakların zımparalanmış bir görünüm almasıdır (Tablo 1). Alopesi totalis ve üniversaliste tırnak bulguları daha sık görülür. Alopesi areatada tırnak tutulumu varlığı kötü prognoz göstergelerinden biridir.

Alopesi areata tırnak tutulumunun ayırıcı tanısına giren başlıca hastalıklar; psoriasis, liken planus, onikomikoz ve ekzemadır. Alopesi areatada görülen pittingler psoriasisten farklı olarak küçük, yüzeyel ve düzenli dağılımdadır. Onikomikozdan ayrımını yapabilmek için direkt mikroskobik inceleme ve mantar kültürü yapılabilir.

d. **Ekzema:** Ellerde ekzema varlığında beraberinde sıklıkla tırnak bulguları görülür. Ekzema için tipik tırnak bulgusu tırnak plağında görülen transvers oluklanmalardır. Ayrıca onikoliz, subungual hiperkeratoz ve kronik paronişi sık görülen diğer bulgulardan bazılarıdır (Tablo 1).

e. **Enfeksiyonlara Bağlı Tırnak Hastalıkları**

a) **Onikomikoz (Fungal hastalıklarda anlatılmıştır)**

b) **Psödomonas enfeksiyonu:** Pseudomonas aeruginosa tarafından üretilen piyosiyanin sebebiyle tırnakta yeşil renk değişikliği görülür **(Resim 8)**. Uzun süre su ile temas, travma, immünsüpresyon, tümör gibi çeşitli nedenlere bağlı oluşmuş onikoliz gibi faktörler tırnakta Psödomonas enfeksiyonunu kolaylaştırır. Ayırıcı tanıda onikomikoz, eksojen pigmentasyon, subungual hemoraji, melanom yer alır. Tanı genellikle klinik olarak yeşil rengin görülmesiyle konur. Tırnaktan kazıntı yaparak kültür yapılması tanıya yardımcıdır.

Resim 8. Onikopapilloma nedeniyle onikoliz oluşan bir hastanın tırnağında onikoliz altındaki alanda yeşil renk değişikliği. Bakteri kültürü sonucu Psödomonas enfeksiyonu tespit edilmiştir.

Tırnağın Psödomonas enfeksiyonunun tedavisi için öncelikle kolaylaştırıcı faktörlerden kaçınılması ve onikoliz varsa onikolitik kısmın kesilerek uzaklaştırılması gerekir. Medikal tedavi olarak topikal basitrasin veya topikal kinolon en az 1 ay süreyle günde 2 defa veya oral siprofloksasin 2-3 hafta süreyle kullanılabilir.

c) **Akut paronişi:** Tırnağın kenarlarında bulunan deri kıvrımlarının enfeksiyonudur. Ağrı, eritem, ödem, sıcaklık artışı ve bazen yeşil pürülan materyal birikimi görülür. Tırnak kenarındaki derilerin koparılması, onikofaji, manikür gibi faktörler paronişi oluşumuna kolaylaştırır. En sık bakterilere (Staphylococcus aureus, Streptococcus pyogenes) bağlı ortaya çıkmakla birlikte, tekrarlayan ataklar görülmesi durumunda Herpes Simpleks Virüs (HSV) enfeksiyonu düşünülmelidir. Tanı için bakteri kültürü, viral kültür veya HSV-PCR testi kullanılabilir.

Bakteriyel etyoloji düşünüldüğünde topikal mupirosin veya fusidik asit günde 2 kez, 7-10 gün süreyle verilebilir. Apse oluşumu mevcut ise drene edilmelidir. Topikal tedaviye yanıt vermeyen durumlarda sistemik antibiyotik (amoksisilin klavulonat 1 gr, günde 2 kez veya klindamisin 150-300 mg, günde 2 kez) verilmelidir. HSV enfeksiyonu tespit edilirse sistemik antiviral tedaviler (asiklovir 200 mg, günde 5 kez, 7-10 gün veya valasiklovir 500 mg günde 2 kez, 7-10 gün) kullanılır.

4. Sistemik Hastalıkların Tırnak Bulguları

Sistemik hastalıklarda tırnak bulguları sık görülmekle birlikte birçoğu spesifik değildir. Beau çizgileri, onikomadezis, splinter hemoraji, çomaklaşma, lökonişi, tırnak kıvrımı kapillerlerinde anomaliler, koilonişi ve kırmızı lunula gibi bulgular özellikle birden fazla tırnakta görüldüğünde sistemik hastalıklar açısından önemli ipuçlarıdır. Bu tırnak bulgularının görüldüğü hastalıklar aşağıda anlatılmıştır.

a) **Beau çizgileri ve onikomadezis:** Beau çizgileri ve onikomadezis oluşmasına sebep olan durumlar aynıdır. Yüksek ateşli hastalıklar, viral hastalıklar (el-ayak-ağız hastalığı), kardiyovasküler hastalıklar, hipoksi ve malnütrisyon gibi durumlarda çok sayıda tırnakta Beau çizgileri veya onikomadezis **(Resim 5)** oluşumu görülebilir.

b) **Splinter hemorajiler:** Birçok sistemik hastalıkta görülebilir. Birden fazla sayıda tırnakta splinter hemoraji görüldüğü zaman ayrıntılı öykü ve fizik muayene yapılarak altta yatan olası hastalık varlığı açısından araştırma yapmak gerekir. Splinter hemoraji görülebilen başlıca hastalıklar Tablo 2'de verilmiştir.

Tablo 2. Splinter hemoraji görülebilen sistemik hastalıklar

Kardiyovasküler hastalıklar	Enfektif endokardit Konjenital kalp hastalığı Emboli Mitral stenoz Atriyal fibrilasyon
Hematolojik hastalıklar	Anemi Trombositopeni Kriyoglobulinemi Lösemi
Konnektif doku hastalıkları	Vaskülitler Sistemik lupus eritematozus Dermatomiyozit Skleroderma Romatoid artrit
Gastrointestinal sistem hastalıkları	Hepatit, siroz İnflamatuar barsak hastalıkları
Endokrinolojik hastalıklar	Tiroid hastalıkları Diyabet

c) **Çomaklaşma:** Tırnakların konveksitesinin artarak kubbe şeklini almasıdır. Hipokrat parmağı olarak da bilinir. Proksimal tırnak kıvrımı ve tırnak plağı arasındaki normalde 160 derece olan

"Lovibond açısı" artarak 180 dereceden fazla hale gelir. İki başparmak tırnağı karşı karşıya birleştirildiğinde aradaki boşluğun kaybolduğu görülür. Çomaklaşma konjenital veya edinsel olarak ortaya çıkabilir. Edinsel çomaklaşma varlığında maligniteler, pulmoner hastalıklar, kardiyovasküler hastalıklar, gastrointestinal hastalıklar ve endokrinolojik hastalıklar açısından araştırma yapmak gerekir (Tablo 3).

Tablo 3. Çomaklaşmanın görülebildiği sistemik hastalıklar	
Maligniteler	Akciğer kanseri Bronkojenik karsinom Plevra maligniteleri Lösemi/Lenfoma Tiroid maligniteleri
Pulmoner hastalıklar	Kronik obstrüktif akciğer hastalığı (KOAH) İnterstisyel AC hastalığı İdiopatik pulmoner fibrozis Ampiyem Sarkoidoz Tüberküloz Kistik fibrozis
Kardiyovasküler hastalıklar	Konjenital kalp hastalıkları Enfektif endokardit Konjestif kalp yetmezliği Atriyal miksoma
Gastrointestinal hastalıklar	İnflamatuar barsak hastalıkları Kronik hepatit Siroz
Endokrinolojik hastalıklar	Tiroid hastalıkları Akromegali

d) Lökonişi: Sistemik hastalıklarda görülen lökonişiler sıklıkla "görünür lökonişi" tipindedir.

- **Terry tırnağı:** Tırnağın tamamına yakını beyaz renkte olup sadece distalinde kalan 1-3 mm alan pembe veya kahverengi renklidir. Siroz, konjestif kalp yetmezliği, diyabet en sık görüldüğü hastalıklar arasındadır.
- **Yarım ve yarım tırnak (Lindsay tırnağı):** Tırnağın proksimal kısmı (%20-60) beyaz, distalde kalan (%40-80) kısmı pembedir. En sık kronik böbrek hastalığında olmak üzere, siroz, inflamatuar barsak hastalıkları, malnütrisyon gibi durumlarda görülebilir.
- **Muehrcke tırnağı:** Tırnakta çok sayıda yatay beyaz bantlar şeklinde görülür. Sıklıkla ikinci, üçüncü ve dördüncü el tırnaklarında saptanır. Tipik olarak hipoalbuminemiye sebep olan durumlar ile ilişkilidir. Albumin seviyelerinin normale dönmesi ile kaybolur.

e) **Tırnak kıvrımı kapillerlerinde anomaliler:** Proksimal tırnak kıvrımında bulunan kapillerler kapilleroskopi veya dermoskopi kullanılarak incelendiğinde normalde birbirine paralel yerleşen, ince, firkete şeklinde, horizontal kapillerler görülür. Şekilleri ve büyüklükleri homojendir. Konnektif doku hastalıklarında (skleroderma, dermatomiyozit, sistemik lupus eritematozus [SLE], miks Konnektif doku hastalığı gibi) bu kapillerlerde genişleme, düzensizleşme, kayıp ve hemoraji gibi morfolojik değişiklikler görülür.

f) **Koilonişi (Kaşık tırnak):** Çok sayıda sistemik hastalık edinsel olarak koilonişiye sebep olabilir. En sık demir eksikliği anemisi ile ilişkilidir. Ayrıca hematolojik hastalıklar (hemokromatoz, polistemia vera, orak hücreli anemi), kardiyovasküler hastalıklar (koroner arter hastalığı, periferik arter hastalığı), endokrinolojik hastalıklar (tiroid hastalıkları, diyabet, akromegali) da koilonişiye sebep olabilir.

g) **Kırmızı lunula:** Lunulada kırmızı renk değişikliği inflamatuar dermatolojik hastalıklarda (psoriasis, alopesi areata vb) görülebildiği gibi konnektif doku hastalıkları (romatoid artrit, SLE, dermatomiyozit), kardiyovasküler hastalıklar (konjestif kalp yetmezliği, hipertansiyon, koroner kalp hastalığı), hematolojik maligniteler, pulmoner hastalıklar (KOAH, kronik bronşit, amfizem), siroz gibi çok sayıda sistemik hastalığa bağlı olarak da ortaya çıkabilir.

5. **İlaca Bağlı Tırnak Değişiklikleri:** Çok sayıda ilaç farklı tırnak bulgularına sebep olabilir (Tablo 4). İlaçlara bağlı tırnak değişiklikleri genellikle haftalar içerisinde ortaya çıkar. Tırnakları en çok etkileyen ilaç gruplarından biri kemoterapötik ilaçlardır.

Tablo 4. İlaçlara bağlı görülebilen tırnak bulguları

Paronişi	Asitretin Oral isotretinoin EGFR inhibitörleri, VEGF inhibitörleri
Piyojenik granülom	Asitretin İmatinib Rituksimab Paklitaksel
Onikoliz	Taksanlar, doksorubisin, sorafenib
Fotoonikoliz	Kemoterapötikler (taksanlar, vemurafenib) Antibiyotikler (tetrasiklinler, kloramfenikol, florokinolonlar, sefaloridin) Non-steroid anti-inflamatuar ilaçlar (diklofenak, indometazin) Antifungaller (griseofulvin, vorikonazol) Antipsikotikler (aripiprazol, klorpromazin, stanzapin) Psoralenler Tiazid grubu diüretikler Oral kontraseptifler

Melanonişi	Kemoterapötikler (hidroksiüre, doksorubisin, daunorubisin, dakarbazin, busulfan, etoposid, melfalan, bleomisin) Psoralenler
Lökonişi	Kemoterapötikler (Vinkristin, siklofosfamid)
Beau çizgileri	Kemoterapötikler (melfalan, bleomisin, 5-fluorourasil)
Subungual hemoraji	Kemoterapötikler (taksanlar, bleomisin, sisplatin, kapesitabin)

6. Travmatik Tırnak Hastalıkları

a. Subungual hemoraji: Travma sonrası tırnak plağı altında, kırmızı, mor, kahverengi, siyah renklerde görülebilen kanama alanlarıdır **(Resim 9)**. Asemptomatik veya ağrılı olabilir. Tırnağın zamanla uzamasıyla bu renk değişiklikleri distale doğru ilerler. Bu şekilde renk değişikliğinin ilerlemesi ayırıcı tanısında yer alan önemli bir hastalık olan tırnak melanomundan ayrımının yapılması açısından önemlidir. Tırnak melanomunda pigmentasyon distale ilerlemez, sabit kalır. Dermoskopi ile yapılan incelemede lezyonun periferinde nokta şeklinde küçük, kırmızı kahverengi kanama alanlarının görülmesi subungual hemoraji lehinedir. Subungual hemoraji haftalar- aylar içerisinde kendiliğinden iyileşir, tedavisiz takip edilebilir.

Resim 9. Bilateral ayak başparmak tırnaklarında travma sonrası oluşan subungual hemoraji alanları

b. Tırnak batması: Tırnak plağının etrafındaki yumuşak dokunun içine gömülmesi veya etraftaki yumuşak dokunun tırnak plağı üzerine gelmesi sonucu ortaya çıkan enflamasyon bulguları ile seyreden bir durumdur **(Resim 10)**. Sıklıkla ayak başparmak tırnaklarında görülür. Ünilateral veya bilateral olabilir. Tırnakların derin kesilmesi, dar ve sıkı ayakkabı giyilmesi kolaylaştırıcı faktörler arasındadır. Sistemik retinoik asitler (asitretin ve oral isotretinoin) hem el hem ayak tırnaklarında, birden fazla tırnakta, tırnak batmasına sebep olabilen ilaçlar arasındadır.

Resim 10. Ayak başparmak tırnağında bilateral yerleşimli tırnak batması.

Kinik olarak erken dönemde ağrı, eritem, ödem görülürken; ilerleyen evrelerde akıntı, granülasyon dokusu ve apse oluşumu eşlik edebilir. Ağrı genellikle şiddetlidir ve yaşam kalitesini olumsuz etkiler. Tedavide öncelikle koruyucu önlemler alınmalı, tırnaklar derin kesilmemeli, rahat ve geniş ayakkabılar tercih edilmelidir. Erken dönemde tırnağın batan kısmının altına pamuk konularak veya hekim tarafından tırnak teli uygulanarak, tırnak plağı ve altındaki yumuşak dokunun birbirine temasının engellenmesi rahatlama sağlayabilir. İnflamasyon ve ağrıyı azaltmak için topikal steroid ve non-steroid antiinflamatuar ilaçlar kullanılabilir. Daha ileri evrelerde granülasyon dokusunu yok etmek için kriyoterapi, elektrocerrahi, gümüş nitrat ile kimyasal koterizasyon uygulanabilir. Bu tedaviler ile başarılı yanıt alınamadığında, cerrahi olarak tırnak plağının batan lateral kenarları çıkarılıp, aynı alanlardan tekrar tırnak uzamaması ve batma oluşmaması için tırnak matriksinin lateral kısımlarını kimyasal koterizasyon (%88'lik fenol veya %10'luk sodyum hidroksit solüsyonu ile) uygulanabilir.

c. **Retronişi:** Tırnak plağının proksimal kısmının tekrarlayan travma nedeni ile proksimal tırnak kıvrımında batma oluşturarak, enflamasyona neden olduğu durumdur. Proksimal tırnak kıvrımında eritem, ödem ağrı, tırnak plağında uzamanın durması ve tırnak plağında sarımsı renk değişikliği ile karakterizedir. Tedavi olarak proksimal tırnak kıvrımına potent topikal steroid uygulaması ile düzelme sağlanabilir. Bu tedavi ile başarılı yanıt alınamadığında tırnağın total avülsiyonu gerekir.

d. **Kerpeten tırnak:** Tırnak plağı konveksitesinin aşırı artması sonucu, sıklıkla ayak başparmak tırnaklarında ortaya çıkar **(Resim 11)**. Konjenital veya edinsel olabilir. Dar ve sıkı ayakkabılar giymek, travma, onikomikoz ve psoriasis gibi tırnak hastalıkları varlığı kerpeten tırnak oluşumuna yol açabilir. Tırnak plağının laterallerinin yumuşak dokuya batması sonucu ağrı oluşabilir. Kozmetik şikâyeti veya ağrısı olan hastalarda cerrahi olarak tırnak plağının

batan lateral kenarları çıkarılıp, tırnak matriksinin lateral kısımlarını kimyasal koterizasyon (%88'lik fenol veya %10'luk sodyum hidroksit solüsyonu ile) uygulanabilir.

Resim 11. Kerpeten tırnak.

e. **Kırılgan tırnak sendromu:** Tırnak plağında artmış frajilite nedeniyle onikoreksis, plak distalinde lameller halinde ayrışma (onikoşizi), fissür ve kolay kırılma olmasıdır. Hemen her zaman el tırnaklarını etkiler ve kadınlarda daha sık görülür. İleri yaş, su ve kimyasallar ile sık temas, tekrarlayan travma (manikür vb.), tırnak kozmetikleri, tırnak tutulumu yapan inflamatuar deri hastalıkları (psoriasis, liken planus, ekzema vb.), nütrisyonel eksiklikler (vitamin A, B, C, D, E eksiklikleri, demir, çinko, selenyum), ilaçlar (sistemik retinoik asitler, kemoterapötikler, antiretroviraller), arteriyel hastalıklar, hematolojik hastalıklar, tiroid hastalıkları kırılgan tırnak sendromuna sebep olabilen faktörler arasındadır.

Tedavide öncelikle altta yatan olası sebeplerin araştırılması ve varsa ortadan kaldırılması gerekir. Ayrıca eldiven kullanarak su ve kimyasallarla temasın azaltılması, tırnakların kısa tutulması ve nemlendiricilerle tırnakların nemlendirilmesi koruyucu önlemler arasındadır. Kırılgan tırnak varlığında biotin kullanımının yararlı olduğuna dair çalışmalar olmakla birlikte bunların sayısı kısıtlıdır.

7. Tırnak Tümörleri

a. Benign tümörler

I. **Glomus tümörü:** Glomus cisimciği adı verilen, parmaklarda sık bulunan arteriovenöz anastomozlardan köken alan tümördür. Tipik olarak tırnak plağı altında mavimsi kırmızı renkte görülür. Ağrılı olması en önemli özelliklerinden biridir. Ağrı kendiliğinden olabilir veya basmakla ya da soğukla ortaya çıkabilir. Tümör ultrasonografi veya MR ile gösterilebilir. Kesin tanı histopatolojik inceleme ile konulur. Tedavi tümörün total eksizyonudur.

II. **Subungual ekzositoz:** Distal falanksın dorsal yüzü ile bağlantılı osteokondral bir tümördür **(Resim 12).** Genellikle ayak başparmağı tırnağının altında yerleşir. Tırnağı kaldırarak şekil bozukluğuna ve ağrıya sebep olabilir. Direkt grafide distal falanks ile bağlantılı kemiksi çıkıntı görülür. Tedavi tümörün total eksizyonudur.

Resim 12. Subungual ekzositoz.

III. **Miksoid (müköz) psödokist:** Tipik olarak proksimal tırnak kıvrımı üzerinde, deri renginde, yumuşak papül veya nodül olarak görülür. İnsizyon yapıldığında kist içerisinden jel kıvamında beyaz bir sıvı drene olması karakteristik özelliğidir. Tırnak matriksine bası yaparak tırnakta şekil bozukluğuna yol açabilir. Tanı genellikle klinik olarak konur. Tedavi için sıvının drenajı, intralezyonel steroid enjeksiyonu, kriyoterapi, total eksizyon uygulanabilmekle birlikte nüks sık görülür.

IV. **Fibrom / Fibrokeratom:** Proksimal tırnak kıvrımından köken alan, deri renginde bazen birkaç parçadan oluşan bir tümördür. Ucunda hiperkeratoz bulunduğunda fibrokeratom olarak adlandırılır. Tuberosklerozun bir bulgusu (Koenen tümörü) olarak ortaya çıkabilir. Tuberosklerozda genellikle birden fazla sayıda ayak tırnağında bulunur. Tedavi tümörün total eksizyonudur.

V. **Onikopapilloma:** Tırnağın distal matriksi veya tırnak yatağından köken alan bir tümördür. Tırnakta genellikle longitudinal eritronişiye sebep olmakla birlikte longitudinal melanonişi veya lökonişi olarak da görülebilir **(Resim 4)**. Splinter hemorajiler eşlik edebilir. Tırnağın distal ucunda ise sıklıkla subungual hiperkeratoz, onikoliz ve tırnak plağında çentikleşmeye yol açabilir. Kesin tanı histopatolojik inceleme ile konulur. Tedavi tümörün total eksizyonudur.

VI. **Onikomatrikoma:** Tırnak matriksinden köken alan bir tümördür. Tırnakta sarı renkli bantlar halinde kalınlaşma, konveksitede artış ve eşlik eden splinter hemorajiler şeklinde görülür. Tırnak plağının distal serbest ucuna önden bakıldığında tipik olarak; çok sayıda delikten oluşan "bal peteği" görünümü mevcuttur. Kesin tanı histopatolojik inceleme ile konulur. Tedavi tümörün total eksizyonudur.

b. Malign tümörler

i. **Skuamöz hücreli karsinom (SHK):** Tırnak ünitesinin en sık görülen malign tümörüdür. İn situ formu Bowen hastalığı olarak adlandırılır ve yıllar içerisinde SHK'a dönüşebilir. Tırnak ünitesindeki SHK'lar en sık el tırnaklarında özellikle de el başparmak tırnağında görülür ve yaklaşık yarısı HPV ile ilişkilidir. Klinik olarak verrüköz plak, subungual hiperkeratoz, hemorajik doku onikoliz gibi çok çeşitli bulgular görülebilirler. Bu nedenle ayırıcı tanıda onikomikoz, verruka vulgaris ve benign tırnak tümörleri gibi çok sayıda antite yer alır. Kesin tanı histopatolojik inceleme ile konulur. Tanı konulduğunda kemik invazyonu varlığı açısından radyolojik inceleme yapılmalıdır. Tedavi; kemik invazyonu yok ise tümörün total eksizyonu, kemik invazyonu var ise o parmağın amputasyonu şeklindedir.

ii. **Malign melanom:** Çoğunlukla tırnak matriksinden, daha nadir olarak tırnak yatağı veya tırnak kıvrımlarından köken alan malign tümördür. En sık el başparmak tırnaklarında, ikinci sıklıkla ayak başparmak tırnaklarında görülür **(Resim 13)**.

Resim 13. Tırnak ünitesinde malign melanom. Proksimal tırnak kıvrımı, lateral tırnak kıvrımı ve hiponişyumda Hutchinson bulgusu görülmektedir.

Tırnak ünitesi melanomları erken dönemde longitudinal melanonişi **(Resim 3)** veya hafif tırnak distrofisi şeklinde görülür. Melanom ilerlediğinde tırnak distrofisi, ülserasyon ve kitle oluşumu görülebilir. Erişkin dönemde yeni ortaya çıkan bir longitudinal melanonişi varlığında melanom açısından mutlaka inceleme yapılmalıdır. Dermoskopi ile yapılan incelemede kahverengi bantların kalınlıklarının ve renk yoğunluklarının farklı olması, melanonişi kalınlığının 3 mm'den fazla olması ve Hutchinson bulgusu varlığı (melanin pigmentinin proksimal veya lateral tırnak kıvrımlarına veya hiponişyuma yayılması) melanom açısından önemli ipuçlarıdır. Tırnak ünitesi melanomlarının yaklaşık dörtte biri amelanotiktir, pigmentasyon belirgin olmayabilir. Bu lezyonların dermoskopi ile incelemesinde düzensiz damar yapıları, ülserasyonlar görülebilir.

Tırnak ünitesinde melanom şüphesi varlığında mutlaka histopatolojik inceleme yapılmalıdır. Erken tanı çok önemlidir. Maalesef sıklıkla tanıda gecikme olduğu için prognoz iyi değildir. İn situ melanom ise tırnak ünitesinin tamamının eksizyonu, in situ dışındaki daha ileri evre lezyonlarda amputasyon gerekir.

Kaynaklar

1. Löser CR, Nenoff P, Mainusch O, Dippel E, Balakirski G.common diseases of the nail: Diagnosis and therapy. J Dtsch Dermatol Ges. 2021 Dec;19(12):1761-1775.
2. Alessandrini A, Dika E, Starace M, Chessa MA, Piraccini BM. Diagnosis of Melanonychia. Dermatol Clin. 2021 Apr;39(2):255-267.
3. Jellinek NJ. Longitudinal erythronychia: suggestions for evaluation and management. J Am Acad Dermatol. 2011 Jan;64(1):167. e1-11.
4. Dehavay F, Richert B. Nail is Systemic Disorders: Main Signs and Clues. Dermatol Clin. 2021 Apr;39(2):153-173.
5. Zaiac MN, Walker A. Nail abnormalities associated with systemic pathologies. Clinics in Dermatology 2013;31:627-649.
6. Walker J, Baran R, Vélez N, Jellinek N. Koilonychia: an update on pathophysiology, differential diagnosis and clinical relevance. J Eur Acad Dermatol Venereol. 2016 Nov;30(11):1985-1991.
7. Wollina U, Abdel-Naser MB. Drug reactions affecting hair and nails. Clin Dermatol. 2020 Nov-Dec;38(6):693-701.
8. Chessa MA, Iorizzo M, Richert B, López-Estebaranz JL, Rigopoulos D, Tosti A, Gupta AK, Di Chiacchio N, Di Chiacchio NG, Rubin AI, Baran R, Lipner SR, Daniel R, Chiheb S, Grover C, Starace M, Piraccini BM. Pathogenesis, Clinical Signs and Treatment Recommendations in Brittle Nails: A Review. Dermatol Ther (Heidelb). 2020 Feb;10(1):15-27.
9. Starace M, Rubin AI, Di Chiacchio NG, Pampaloni F, Alessandrini A, Piraccini BM, Iorizzo M. Diagnosis and surgical treatment of benign nail unit tumors. J Dtsch Dermatol Ges. 2023 Feb;21(2):116-129.
10. Richert B, Lecerf P, Caucanas M, André J. Nail tumors. Clin Dermatol. 2013 Sep-Oct;31(5):602-17.
11. Park JH, Lee DY, Kim N. Nail neoplasms. J Dermatol. 2017 Mar;44(3):279-287.

TÜRK TABİPLERİ BİRLİĞİ

BURSA TABİP ODASI

TER BEZİ HASTALIKLARI

Prof. Dr. Zehra AŞİRAN SERDAR[1]

Uzm. Dr. Dua CEBECİ[2]

1. **Tanım:** Ter bezi hastalıkları; insanların yaşam kalitesini önemli ölçüde etkileyen dermatolojik hastalık grubunu oluşturmaktadır. İnsanlarda, ekrin, apokrin ve bu ikisinin karışımı olan apoekrin bez olmak üzere 3 farklı ter bezi bulunmaktadır. Bunlar yapısal, gelişimsel ve fonksiyonel olarak birbirlerinden farklıdırlar. Otonom sinir sistemi bu bezler sayesinde, iç vücut sıcaklığını 37°C'lik dar bir sınır içinde korur. Ter bezlerinde regülasyonun sağlanamaması durumunda bir çok ter bezi hastalığı ortaya çıkmaktadır.

2. **Epidemiyoloji:** Ter bezi bozuklukları oldukça yaygındır ve yaşam kalitesini önemli ölçüde etkiler. Bu nedenle ter bezinde oluşan bozuklukların teşhis ve tedavisinin yapılması gereklidir. Örneğin ter bezlerinin aşırı üretimi ile karakterize olan hiperhidroz ABD nüfusunun yaklaşık %2,8'ini etkilemektedir.

3. **Etyopatogenez:**

a. Ter bezi hastalıklarının etyopatogenizinde sorumlu olan başlıca mekanizmalar:

Terlemenin ısı düzenleyici kontrolü, hipotalamustan beyin sapına ve ardından omuriliğe giden merkezi yolları,sempatik gangliyonları, periferik sinirleri ve ekrin ter bezleri dahil olmak üzere periferik yapılara olan projeksiyonları içerir. **(Resim1)** Bu yolun herhangi bir noktasındaki aksama, terlemenin bozulmasına neden olabilir. Terleme bozuklukları hiperhidroz ve hipohidroz/anhidroz şeklinde kategorize edilir. Hiperhidroz yaşam kalitesini bozabilirken, hipohidroz veya anhidroz durumunda bitişik alanlarda telafi edici mekanizma ile hiperhidroz oluşabilir. Anhidroza neden olan bozukluklar genellikle otonomik yetmezlik veya nöropatik nedenlerden dolayı ısı intoleransı gelişerekhipertermiye yol açabilir veya ısı stresi koşullarında ölümcül olabilen sıcak çarpmasına yol açabilir.

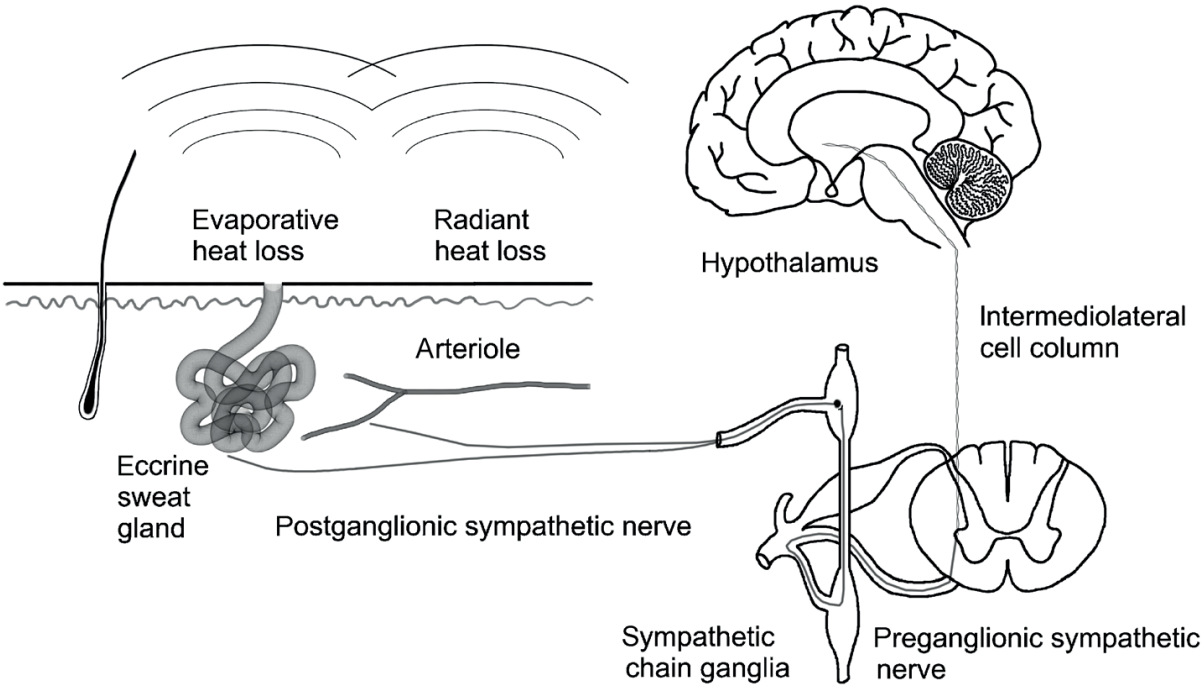

Resim 1. Termoregülatör yol. Nöraltermoregülatuar yol ön hipotalamik bölgede başlar. Efferenttermoregülatuar yollar, beyin sapından çaprazlanmadan direkt omurilikte iner. Intermediolateral hücre sütunundaki prengangliyonik nöronlar ventral köklerden ayrılarak sempatik zincir gangliyonları içinde sinaps yapar. Postganglionikvazomotor ve sudomotor lifler, birlikte cilt

1. İstanbul Yeniyüzyıl Üniversitesi Tıp Fakültesi, İstanbul
2. Gazimağusa Devlet Hastanesi Deri ve Zührevi Hastalıkları Kliniği, KKTC

yüzeyinden buharlaşarak ısı kaybını sağlayan radyan ısı kaybını ve ter bezi aktivitesini düzenleyen kutanözarteriyollerin çapını etkilemek için arterlerle birlikte hareket eder.

© 2007 American Academy of Neurology *kaynakçadan alınmıştır.*

A. Hiperhidroz

Hiperhidroz,normal vücut termoregülasyonu için gereken miktarı büyük ölçüde aşan ter salgısı olarak tanımlanan, anormal derecede artan terleme ile karakterize, yaygın bir tıbbi durumdur. Hiperhidrozlu hastalarda, düşük sıcaklıklarda veya istirahatte bileter salgısı oluşabilir. Mevcut bozukluk, psikolojik, duygusal ve sosyal açıdan önemliderecede yaşam kalitesinin yükü ile ilişkilidir. Yaşam kalitesi üzerine yapılan araştırmalar, hiperhidrozun olumsuz etkilerinin şiddetli sedef hastalığı, son dönem böbrek yetmezliği, romatoidartrit ve multipl skleroz gibi durumlarla karşılaştırılabilir benzerdurumda olduğunu göstermiştir.

Amerika Birleşik Devletleri'nde(ABD) hiperhidrozun yaygınlığını belirlemek amacıyla büyük bir çalışma yürütülerek 150. 000 kişiyi kapsayacak şekilde bir anket değerlendirilmesi yapıldı. Anketten elde edilen sonuçlar, ABD nüfusunun %2,8'inin hiperhidrozdan etkilendiğini göstermiştir.

Kadınlar ve erkekler eşit derecede etkilenirken , bu etkilenen bireylerin %50,8'inde hiperhidroz bölge olarak koltuk altlarında olmak üzere,üçte biri bu durumu tahammül edilemez ve günlük aktiviteleri her zaman veya sıklıkla engelleyici olarak tanımlamıştır.

Hiperhidroz primer (idiyopatik) veya diğer hastalıklara sekonder olarak sınıflandırılabilir. Jeneralize (tüm vücudu içeren) veya fokal(belirli vücut bölgelerini, en yaygın olarak koltuk altı, avuç içi, ayak tabanı ve yüzü içeren)olabilir. Hiperhidroz, tek taraflı veya simetrik olmak üzere etkilenen bölgelerin anatomik dağılımı ile daha kolay ayırt edilebilir.

Primer hiperhidroz jeneralize ve fokal olarak ikiye ayrılır (Tablo1). Genellikle 25 -64 yaş arasında cinsiyet gözetmeksizin görüldüğü ve erken çocukluk dönemini ise nadiren etkilediği bildirilmektedir.

Tablo 1.

Jeneralize hiperhidroz	Fokal hiperhidroz
• Esansiyel generalize hiperhidroz • İlaca bağlı hiperhidroz • Gece terlemeleri (Maligniteler , enfeksiyon hastalıkları)	• Esansiyel palmoplantar hiperhidroz • Aksiller hiperhidroz • Tek taraflı hipotalamik lezyonlar • Frontaloperküler lezyonlar • Omurilik hastalığı • Sempatik zincir ganglion lezyonları • İdiyopatik tek taraflı sınırlı hiperhidroz • Gustatuar hiperhidroz

a. Patolofizyoloji

Lokalize formda hiperhidroz, sempatik sinirlerin anormal rejenerasyonundan veya ekrin bezlerinin sayı veya dağılımındaki lokalize bir anormallikten kaynaklanır. Ekrin ter bezlerinin bir bozukluğu olan esansiyel hiperhidroz, genellikle sempatik aşırı aktivite ile ilişkilidir.

Generalize hiperhidroz, otonomik disregülasyonun bir sonucu olarak, sistemik veya ateşli bir hastalığın ve ilaçların yan etkilerinin veya malignitenin bir sonucu olabilir. Yaşamın ilerleyen dönemlerinde başlayan hiperhidroz, endokrin bozukluklar (diabetesmellitus, hipertiroidizm ve

hiperpituitarizm) veya nörolojik durumların (periferik sinir yaralanması, Parkinson hastalığı, refleks sempatik distrofi, omurilik yaralanması ve Arnold-Chiarimalformasyonu dahil) araştırılmasını gerektirir. Asimetrik hiperhidroz da nörolojik bir hastalığın belirtisi olabilir. Ayrıca feokromositoma, karsinoid sendrom, solunum yolu hastalığı ve psikiyatrik hastalıklara bağlı olabilir. Menopoz döneminde sıcak basmalarına hiperhidroz eşlik edebilir. Aşırı terleme ile ilişkili ilaçlar arasında propranolol, fizostigmin, pilokarpin, trisiklik antidepresanlar ve serotonin geri alım inhibitörleri bulunur. Esansiyel hiperhidrozlu hastaların mizaç ve karakter profilinin sosyal fobi veya kişilik bozukluğu ile ilişkili olmadığı bildirilmiştir.

b. Hiperhidroz ile ilişkili durumlar

Shapiro Sendromu: Santral sinir sistemi disfonksiyonu, epizodikhipotermi ve hiperhidroz ile karakterize edilen Shapiro sendromu, generalize hiperhidroza yol açabilir. Radyografik olarak, korpus kallozum agenezisi gibi orta hat yapılarındaki anormallikler ile ilişkilidir. Shapiro sendromundaki ataklar, klonidin, glikopirolat veya antiepileptik ilaçlarla tedaviye yanıt verebilir.

Paroksismal Sempatetik Hiperaktivite: Paroksismal sempatik hiperaktivite, beyin hasarı sonrası gelişen terleme, ateş, kızarma, titreme, hipertansiyon, taşipne, taşikardi ve bazı durumlarda distonik duruş gibi motor tutuluma yol açan,paroksismal sempatik aşırı tepkiile karakterize bir sendromdur. Penfield tarafından "diensefalik epilepsi" olarak tanımlanan olgu, foramen Monro'daki bir tümöre bağlıdır; bununla birlikte, travma, kanama, tümörler ve hidrosefali dahil olmak üzere bu sendroma yol açan santral sinir sistemi hasarının çok sayıda nedeni tanımlanmıştır. Tedavi, yeterli hidrasyon sağlanarak sempatik sinir sistemi aktivitesini azaltmayı amaçlaya yöneliktir. Farmakolojik tedavi morfin, selektif olmayan beta-blokerler veya gabapentin önerilmektedir.

Primer Fokal Hiperhidroz: Amerika Birleşik Devletleri'nde %2,8 prevalans ile muhtemelen terleme disfonksiyonunun en yaygın nedenidir. Primer fokal hiperhidroz avuç içlerini, ayak tabanlarını, koltuk altlarını ve bazen kraniyofasiyal bölgeyi etkiler. Hiperhidroz, termoregülatör ihtiyaçlardan bağımsız olarak sabittir; bununla birlikte, kaygı uyandıran uyaranlar, yüksek ortam sıcaklığı veya fiziksel efor genellikle hiperhidrozu şiddetlendirir.

Avuç içi terlemesi akademik uğraşları etkileyebilir, çünkü kalem ve kağıtla yazmada zorluğa neden olabilir, aynı zamanda ince motor görevlerini etkileyebilir.

Ayak tabanı terlemesinde ise, sandalet veya terlikte giyerken hastanın ayağının kayganlaşmasına neden olabilir. Şiddetli olduğunda, fokal hiperhidroz, terin rahatsız edici görünümü nedeniyle hastanın sosyal ve profesyonel yaşam kalitesini bozabilir. Fokal primer hiperhidrozun tedavisi semptomların şiddetine göre düzenlenebilir.

Topikal tedaviler, etkilenen bölgelere her gece uygulanan alkolde %6 -25 alüminyum klorür içeren topikal ter önleyicilerle başlangıç tedavisi önerilir. Topikal tedaviler başarısız olduğunda, musluk suyu iyontoforezi güvenli ve yararlı bir tedavidir. Pille çalışan bir ünite tarafından 15-30 mA arasında düşük yoğunluklu bir akım uygulanırken, hasta etkilenen bölgeyi bir elektrolit çözeltisine batırarak uygulama yapılır. Etki mekanizması, stratumcorneum'daki ter gözeneklerinin mekanik bir tıkanma sağlamasıdır.

Sistemik ilaçlardan Glikopirolat gibi antikolinerjik ilaçlar, fokal terlemeyi iyileştirmek için gerekli dozlarda verilse de bazen özellikle ağız kuruluğu gibidayanılmaz yan etkilere yol açabilir. Anksiyete veya psikososyal stresler şiddetli hiperhidrozu tetiklediğinde, anksiyolitikler yararlı olabilir.

Topikal ve ilaç tedavilerinden sonra intradermal botulinum toksin enjeksiyonları faydalı olabilir. Botulinumtoksin ter bezi ile sempatik sinir bileşkesinde asetilkolin salınımını inhibe eder. Anhidrotik etki enjeksiyon bölgesinin bir santimetrekaresinde lokalize olduğundan çoklu enjeksiyonlar gereklidir. Genellikle etkisi 6 aya kadar uzayabilmektedir. Palmarhiperhidroz için enjeksiyon yapılırken, hastalar intrensek el zayıflığı riski konusunda bilgilendirilmelidir.

Soğuk Nedenli Terleme Sendromu: Soğuk kaynaklı terleme sendromu, CRLF1 veya CLCF1 genindeki yanlış anlamlı mutasyonlarla ilişkili genetik bir bozukluktur; bu genler, sinir sisteminin normal gelişiminde yer alan bir sitokin sinyal yolunun parçasıdır. Soğuk havalarda, hastalar aşırı gövde terlemesi gösterirler, ancak paradoksal olarak, sıcakta terlemezler. Ayrıca sendrom termal ve ağrı duyarsızlığı, karakteristik yüz özellikleri ve eklem anormallikleri ile sınırlı bir otonomik nöropati içerebilir.

Santral Sinir Sistemi Bozuklukları: Paralizi, özellikle insüler ve operküler korteksi etkileyen durumlarda ortaya çıkan bir bozukluktur. Paralizi kontralateral tarafını etkileyen hemihiperhidroza yol açabilir, yüz ve kol genellikle daha fazla etkilenir. Hipotalamus, paramediantalamus, pons ve medullayı tutan durumlarda akut ve geçici hiperhidroza yol açabilir. Bu durum kontralateral terlemeyi kontrol eden inhibitör yolların kesintiye uğraması sonucu geliştiği düşünülmektedir. Multipl sklerozda hipotalamusun tutulumu tek taraflı terlemeye neden olabilir. Omurilik tutulumunun anormal terlemeye neden olma olasılığı daha yüksektir, sıklıkla lezyonun üzerinde telafi edici hiperhidroza yol açan miyelopatiye bağlı anhidroz alanları vardır.

Harlequin Sendromu: İpsilateral anhidroza yol açan tek taraflı sempatik denervasyona bağlı kontralateralhemifasiyal eritem ve hiperhidrozile karakterize bir durumdur. Harlequin sendromunun, omurilik tutulumu, ganglionopati veya iyatrojenik nedenleri içerebilen bir dizi farklı sebebi vardır. Okülosempatik lifler söz konusu olduğunda, anhidrotik tarafa Horner sendromu eşlik eder. Başa giden sudomotor lifler omurilikten T2 ila T3'te çıkar ve C8 ile T2 arasından çıkan okülopupiller liflerle birleşerek stellat gangliondan geçer ve servikal sempatik gövdede yükselerek superior servikal gangliondaki postganglionik nöronlarda sinaps yapar. Yüzü innerve eden sudomotor lifler eksternalkarotid arteri takip ederken, medial supraorbital bölgeyi innerve eden okulosempatik lifler ve sudomotor lifler karotis kanalı ve kavernöz sinüs yoluyla orbita yapılarına ulaşmak için internal karotid pleksus ile devam eder. Anhidrozlu Horner sendromunun varlığı, lezyon bölgesini belirlemeye yardımcı olur.

Ross Sendromu: Segmental anhidroz, arefleksi ve tonik (Adie) pupil üçlü komponentten oluşur. Sıklıkla en problemli özellik telafi edici hiperhidrozdur. Anhidrozun olduğu alanlar asimetrik ve ilerleyici olabilir. Otonomik testler tipik olarak postganglionik bir lezyon gösterir; deri biyopsileri, anhidrozun altında kutanöz ve otonomik innervasyonun bulunmadığını veya azaldığını ve kutanöz kan akışı regülasyonunun kaybını gösterir.

B. Hipohidroz ve Anhidroz

Anhidroz terlemenin olmamasıdır, oysa hipohidroz, termoregülasyon için vücut ısısını dağıtmakta yetersiz olan azalmış terlemeyi ifade eder. Santral ve periferik etiyolojiler anhidroza katkıda bulunabilir. **(Tablo 2)** İlaç etkileri, merkezi veya periferik seviyelerde terlemeyi etkileyebilir. Antikolinerjik ilaçlar, sempatik sinir terminali ile ekrin ter bezi arasındaki bağlantıdaki muskarinik reseptör antagonizmasına bağlı anhidrozun ilaca bağlı en yaygın nedenidir. Birden fazla ilaç sınıfı antikolinerjik etkiye neden olur, ancak diğer mekanizmalar da terlemeyi azaltabilir.

Tablo 2. Hipohidroz nedenleri

Santral Sinir Sistem Hastalığı (SSSH)	Periferik Sinir Sistemi hastalığı (PSSH)	Dermatolojik Hastalıklar
• Çoklu sistem atrofisi • otonomik yetmezlik • Lewycisimciklidemans • Parkinson hastalığı • Multipl skleroz • Serebrovasküler hastalık • Talamotomi • Omurilik hastalıkları	• Diyabetik nöropati • otonomik yetmezlik • Kalıtsal nöropatiler • paraneoplastiknöropati • Amiloid nöropati • Lepromatöz nöropati • Ross sendromu • Sjogren sendromu • Kronik idiyopatik anhidroz • Antikolinerjik ilaçlar	• Lokal deri yaralanması • Ter bezi nekrozu • Aşırı dozda uyuşturucu alımı sonrasında • Ter bezlerinin konjenital yokluğu

Çoklu Sistem Atrofisi: Çoklu sistem atrofisi, parkinsonizm veya serebellar ataksi veya her ikisi ile otonomik disregülasyon ile giden nörodejeneratif bir hastalıktır. Otonom yetmezliğin bir tezahürü olarak, çoklu sistem atrofisi olan hastalarda genellikle termoregülatör ter testinde yaygın anhidroz mevcuttur. Lezyonun yeri ağırlıklı olarak merkezi/preganglionik alandır , ancak hastalık süresiyle birlikte periferik tutulumun arttığına dair kanıtlar mevcuttur, bu da postgangliyonik liflerin veya ter bezlerinin hastalık seyrinde daha sonra tutulduğunu düşündürür. Çoklu sistem atrofisi olan hastalardan alınan deri biyopsileri ayrıca ter bezi innervasyonunda azalma gösterebilir. Bazı hastalar, bu hastalıkta soğuk el işaretine benzer şekilde korunmuş akral sempatik innervasyon ile açıklanabilecek şekilde, eller üzerinde terlemeyi korumuş olabilir.

Otoimmün Otonomik Ganglionopati: Otoimmün otonomik ganglionopati, otonomik gangliyonları ve sinirleri etkileyen subakut ilerleyen bir hastalıktır ve genellikle nöronalgangliyoniknikotinikasetilkolin reseptörüne yönelik otoantikorlara bağlıdır. Hastalar, gastrointestinal dismotilite, üriner retansiyon, dilatepupiller, azalmış kalp hızı değişkenliği ve ortostatik hipotansiyon dahil olmak üzere ciddi otonomik disfonksiyon gösterebilir. Otonomik yetmezliğin derecesi, antikor titresi ile korele olabilir. Otoimmün otonomik ganglionopatili hastalarda anhidroz yüzdesi şiddetli olabilir ve distale doğru artma eğilimi gösterir.

Otonom Nöropatiler: Anhidrozun distal paterni, uzunluğa bağlı nöropatilerin sık görülendir. Hastalar genellikle azalmış distal terlemenin farkında değildir, bu da nöropatilerde küçük lif tutulumunu belirlemek için sudomotor fonksiyonunun test edilmesi gerekmektedir. Küçük lif tutulumu olan kalıtsal duyusal ve otonomik nöropatiler (HSAN) (HSAN I, HSAN II, HSAN IV [ağrıya doğuştan duyarsızlık] ve HSAN V gibi) değişen derecelerde anhidroza sahiptir. HSAN II, distalakropati ile anhidroz ile karakterizedir. Ailesel disotonomi (HSAN III veya Riley-Day sendromu), epizodik ortostatik hipotansiyon ve aşırı terleme, ciltte lekelenme, duygusal gözyaşı olmaması, gastrointestinal dismotilite ve ağrıya duyarsızlık ile karakterizedir. Deri biyopsisinde epidermal sinir lifi yoğunluğunda belirgin azalma ve ter bezlerinin innervasyonunda azalma görülür.

Edinilmiş nöropatik bozukluklar da anhidroz semptomları gösterebilir. Mycobacterium leprae enfeksiyonuna bağlı lepromatöz nöropatide, periferik sinirlerin daha distal kısımları soğuktur. Test, çok odaklı, iyi sınırlanmış anhidroz alanları ile etkilenen bölgelerde duyusal

kayıp gösterebilir. Anhidroz olarak ortaya çıkan ince sinir lif tutulumunda, amiloidnöropatiler, Tangier hastalığı, vaskülit, alkolizm ve Fabry hastalığı gibi nöropatilerdeyer alır.

Diyabetik Otonomik Nöropati: Tip 1 diyabetli hastaların yaklaşık yarısında ve tip 2 diyabetli hastaların yaklaşık dörtte üçünde, otonomik nöropatinin en yaygın nedenidir. En sık görülen ter kaybı modeli, genellikle çorap-eldiven dağılımı şeklindedir. Distal ter kaybına ek olarak, etkilenen bölgelerde asimetrik ter kaybına yol açan torasik sinir kökleri de tutulabilir; şiddetli olduğunda, hastalar global anhidroz gösterebilir.

Sjögren Sendromu : Sjögren sendromu, kserostomi (ağız kuruluğu) ve kseroftalmi (kuru gözler) sikka semptomlarına neden olan bir otoimmün ekzokrinopatidir. Sjögren sendromlu hastalarda ekrin bezlerinin lenfositik infiltrasyonu ile birlikte hipohidrozolabilir.

Kronik İdyopatik Anhidroz: Kronik idiyopatik anhidroz sendromu, eşlik eden otonomik yetmezlik özellikleri olmaksızın, ısı intoleransı ve yaygın anhidrozlu hastalarda 1985 yılında tanımlanmıştır. Klinik olarak, hastalar yüksek ortam sıcaklıklarına maruz kaldıklarında kızarma, nefes darlığı, baş dönmesi ve halsizlik ile başvururlar. Lezyonun paterni değişir ve preganglionik veya postgangliyonik olabilir ve prognoziyidir. Deri biyopsileri, anhidrotik deri alanları üzerinde periekrinlenfositik infiltratlar görülür.

İd**iyopatik Saf Sudomotor Arızası:** Otoimmün mekanizmalar ayrıca, eşlik eden keskin ağrı veya kolinerjik ürtiker ile birlikte ani başlangıçlı jeneralize anhidroz ile klinik olarak ortaya çıkan idiyopatik saf sudomotor yetmezliğinde görüldüğü gibi anhidroza neden olabilir. . Otonomik disfonksiyonun başka hiçbir özelliği görülmez ve deri biyopsisi morfolojik anormallikler göstermeyebilir; ancak hastalarda serum IgE seviyeleri yüksektir ve hastalar steroidlere iyi yanıt verir.

C. Kromhidroz

Ter normalde renksizdir, ama nadir bir durum olan terin renkli olmasına hatta deriyi ve giysileri renkli boyaması kromhidroz olarak tanımlanır. Kromhidrozde ter sarı, mavi, yeşil, kırmızı hatta siyah renklerde olabilmektedir. Kromhidroz apokrin, ekrinter bezlerden kaynaklıdır.

Apokrin kromhidroz; renkli terleme apokrin ter bezlerinin yoğun olduğu yüz, saçlı deri, anogenital alan, koltuk altı ve göğüs çevresinde gözlenir. Sıklıkla apokrin ter bezlerinin aktif olduğu ergenlik döneminde başlar ve yaşla birlikte azalarak kaybolur. Apokrin ter bezleri hücrelerinde “lipofusin” olarak tanımlanan sarımsı-kahverengi pigment bulunmaktadır. Apokrin terin yapılması sırasında deri yüzeyine atılır ve hava ile okside olur. Bu oksidasyon arttıkça lipofusin yeşil, mavi hatta siyaha dönebilmektedir. Bu pigment 295- 360 nm UV dalga boyu aralığında otofloresan vermektedir. Hiperbilirubinemi, pseudomonas enfeksiyonları, kanama yatkınlıkları (kırmızı ter, hemetohidrozis) alkaptonüri, Addison hastalığı, hemokromatozis gibi durumlarda da kromhidroz görülmektedir.

Ekrinkromhidroz; Ekrin ter bezinin içeriği büyük oranda su olduğu için suda çözünebilen renkli kimyasallar tere karıştığında kromhidroz yapabilmektedir. Bu maddeler vücuda, ilaçlar, besin katkı ve boya maddeleri ile alınabilir. Soğan, sarımsak, kola, soda ve acılı yiyecek ve içecekler turuncu ekrinkromhidroza neden olur. Koltuk altında sarı-turuncu renklenme antiperspirant kullananlarda ortaya çıkabilmektedir. Bilirubin karaciğer problemlerinde kanda yükseldiğinde-hiperbilirubinemiekrin ter bezleri ile atılabilmektedir. Normalde kahverengi olan bilirubin hava ile okside olduğunda yeşil renkli biliverdine dönmekte bu da yeşil renkte kromhidroza neden olmaktadır.

Psödokromhidroz; Burada ter vücuttan renksiz olarak atılmakta ancak deri yüzeyinde teri renkli hale getiren bir süreç olmaktadır. Deri florasında bulunan bazı mikroorganizmalar ya da deri yüzeyindeki kimyasal maddeler bu süreçten sorumludur. Pseudokromohidrozis en sık ayaklarda görülmektedir.

Ter ile ayakkabı ve çorap boyasının birleşmesi ile ortaya çıkabilir. *Malasseziafurfur* ve Bacillusspp. (erytrasma) deride ürettikleri koromatojenler ile mavi rengin oluşmasına sebep olurlar. Deride oluşan bu renk klorheksidin gibi temizleyiciler ile kolayca çıkabilmektedir.

Corynebacterium ve *piedrea* mikroorganizmaları kromhidroz yapan diğer deri flora mikroorganizmalarına örneklerdir. *Pseudomonas aeruginosa* pyocyanin adı verilen yeşil bir pigment üretmektedir. Bu da deride pseudokromohidroza neden olmaktadır.

D. Bromhidroz

Normalde kokusuz olan ter temel olarak vücut sıcaklığının kontrolünde işe yarar. Vücudumuzda ekrin ve apokrin ter bezleri dışında her ikisinin karışımı gibi duran apoekrin ter bezleri bulunmaktadır. Bu ter bezleridışında vücut kokusundan sorumlu bir diğer bez yapısı sebumsalgılayan sebase bezlerdir. Sebase bezlerin kokuya sebep olan mekanizmalarına bakacak olursak; Uzun zincirli yağ asitleri (LCFA); başlıca sebase ve apokrin bezlerin salgılarından kaynaklanmaktadır. Bu yağlı yapının içeriği değişmekle birlikte skualen, kolestrol, waxesters, trasilgliserol, esterifiye olmamış yağ asitleri, glikol ve fosfolipidlerdir. Bunlar deri yüzeyindeki mikroflorada bulunan *"Propionibacteria" ve "aerobiccoryneform" "Micrococcus" ve "Brevibacterium"* gibi bakteriler lipaz enzimi ile metabolize olmakta ve LCFA'lar (Long-ChainFattyAcids) ortaya çıkmaktadır.

Kısa zincirli yağ asitleri; Kokudan sorumlu kısa zincirli yağ asitleri (C2-C6) thiollerden sülfanilalanoller; 3methylhex-2-enoic acid (3M2H), 3-methyl3-sulphanylhexan-1-ol (3M3SH), 2-methyl-3- sulphanylbutan-1-ol (2M3SB), 3sulphanylpentan1-ol and 3-sulphanulhexan-1-ol koltuk altı kokusundan sorumludur. Bu süreçten*"corynebacteria"* cinsi bakteriler sorumludur ve bu bakteriler sülfürilprekürsörleri yapmaktadır. NaOH kullanıldığında bu bakteriler azaldığı için koku azalmaktadır.

Glutaminkonjügasyonu; "Corynebacterial" mikroorganizmalarda ayrıca "Nα acylglutamine corynebacterial enzyme aminoacylase (AgaA)" enzimi bulunmaktadır. Bu enzim bakterinin sitoplazmasında vardır ve Zn+2ile bağlıdır. Bu enzim ile 3M2H glutaminkovalent bağlar ile bağlanmaktadır. Örneğin, amino asit konjügatı, Cys-Gly-3-metil3-sülfanilheksanol (3M3SH), apokrin bezler tarafından salgılanır ve daha sonra bakteri depeptidaz ile 3M3SH'ye bölünür.

İnsan kokusunun altında yatan bu yeni ortaya çıkan mekanizma, insan vücudu kokusunun ortaya çıkmakta olan farmakogenetiği için önemli bir temel oluşturmaktadır ve yeni deodorant ürünlerinin geliştirilmesine öncülük etmesi beklenmektedir.

Steroidlerin biyotransformasyonu; Özellikle koltuk altında apokrin bezlerden kokulu steroidler salgılanmaktadır. Kokulu steroidler 16-androstenes, 5αandrostenol, 5α-androstenone ve 3α(β)-androstenols insan kokusundan sorumludur. 5α-androstenol idrarda da bulunmuştur. Bunlar kokulu oldukları gibi deri yüzeyinde biyotransfomasyona uğramakta ve başka kokulu maddeler ortaya çıkmaktadır. Bu biyotransformasyon sonrası kokulu maddelerin yoğunlukları deride "*aerobiccoryneform"* bakteri yoğunluğuna ve bu bakterilerdeki "steroid-reducing enzim" aktivitesine bağlıdır. 5α-androstenone, androstadienone ve androstadienolapokrin bezlerden salgılandıktan sonra oksijenin az olduğu ortamda *"aerobiccoryneform"* tarafından daha kokulu "3α- ve 3β-androstenolle" dönüşür.

DERMATOLOJİK HASTALIKLAR

Sedef hastalığı, eksfolyatif dermatit, liken sklerozus, iktiyoz veya miliaria gibi ter bezi bütünlüğünün bozulduğu birincil dermatolojik bozukluklar hipohidroza neden olabilir.

SONUÇ

Merkezi tutulumdan otonom sinirler ve ekrin ter bezleri dahil olmak üzere periferik yapılara

kadar termoregülatuar yol boyunca herhangi bir lezyon anormal terleme olarak ortaya çıkabilir. Hiperhidroz, yaşam kalitesini etkileyebilirken, telafi edici hiperhidroz, hipohidroz veya anhidroz için tehlike işareti olabilir. Anhidrozlu bozukluklar genellikle otonomik yetmezlik veya nöropatiden kaynaklanır ve daha ciddi bir nörolojik bozukluğun habercisidir.

Kaynaklar

1. Coon EA, Cheshire WP Jr. Sweating Disorders. Continuum (MinneapMinn). 2020 Feb;26(1):116-137. doi: 10. 1212/CON. 0000000000000813. PMID: 31996625.
2. Cinà CS, Clase CM. The Illness Intrusiveness Rating Scale: a measure of severity in individuals with hyperhidrosis. Qual Life Res. 1999;8: 693-698.
3. Strutton DR, Kowalski JW, Glaser DA, et al. US prevalence of hyperhidrosis and impact on individuals with axillary hyperhidrosis: results from a national survey. J AmAcadDermatol2004;51:241–8.
4. Stashak A, Brewer JD. Management of hyperhidrosis. Clin Cosmet Investig Dermatol. 2014;29:285-299.
5. Haider A, Solish N. Focal hyperhidrosis: diagnosis and management. CMAJ. 2005;172:69-75.
6. Stashak A, Brewer JD. Management of hyperhidrosis. Clin Cosmet Investig Dermatol. 2014;29:285-299.
7. Walling HW. Clinical differentiation of primary from secondary hyperhidrosis. J AmAcadDermatol. 2011;64:690-695.
8. Karaca S, Emul M, Kulac M, et al. Temperamen tand character profile in patients with essential hyperhidrosis. Dermatology. 2007;214: 240-245.
9. Walker BR, Anderson JA, Edwards CR. Clonidine therapy for Shapiro's syndrome. Q J Med 1992; 82(299):235–245. doi:10. 1093/oxfordjournals. qjmed. a068665.
10. Rabinstein AA. Autonomic hyperactivity. Continuum (MinneapMinn) 2020:26(1, AutonomicDisorders): 138–153.
11. Eisenach JH, Atkinson JL, Fealey RD. Hyperhidrosis: evolving therapies for a well-established phenomenon. Mayo ClinProc 2005;80(5): 657–666. doi:10. 4065/80. 5. 657.
12. Cheshire WP, Freeman R. Disorders of sweating. Semin Neurol 2003;23(4):399–406. doi:10. 1055/ s-2004-817724.
13. Heckmann M, Plewig G, Hyperhidrosis Study Group. Low-doseefficacy of botulinum toxin A for axillary hyperhidrosis: a randomized, side-by-side, open-labelstudy. Arch Dermatol2005;141(10):1255–1259. doi:10. 1001/archderm. 141. 10. 1255.
14. Knappskog PM, Majewski J, Livneh A, et al. Cold-induced sweating syndrome is caused by mutations in the CRLF1 gene. Am J Hum Genet 2003;72(2):375–383. doi: 10. 1086/346120.
15. Korpelainen JT, Sotaniemi KA, Myllylä VV. Asymmetric sweating in stroke: a prospective quantitative study of patients with hemispheral brain infarction. Neurology 1993;43(6):1211–1214. doi:10. 1212/WNL. 43. 6. 1211.
16. Tascilar N, Tekin NS, Erdem Z, et al. Unnoticed dysautonomic syndrome of the face: Harlequin syndrome. AutonNeurosci 2007;137(1–2):1–9. doi:10. 1016/j. autneu. 2007. 05. 004.
17. Cheshire WP, Fealey RD. Drug-induced hyperhidrosis and hypohidrosis: incidence, prevention and management. Drug Saf 2008;31(2):109–126. doi:10. 2165/00002018-200831020-00002.
18. Coon EA, Fealey RD, Benarroch EE, et al. Purple hands in multiple systematrophy: global anhidrosis with preserved acral sweating. Neurology 2016;86(24):2314. doi:10. 1212/ WNL. 0000000000002778

19. Kimpinski K, Iodice V, Sandroni P, et al. Sudomotordysfunction in autoimmune autonomic ganglionopathy. Neurology 2009;73(18):1501–1506. doi:10. 1212/WNL. 0b013e3181bf995f.

20. Axelrod FB, Gold-vonSimson G. Hereditary sensory and autonomic neuropathies: types II, III, and IV. Orphanet J RareDis 2007;2. doi:10. 1186/ 1750-1172-2-39.

21. Hovaguimian A, Gibbons CH. Diagnosis and treatment of pain in small-fiber neuropathy. Curr Pain Headache Rep 2011;15(3):193–200. doi:10. 1007/s11916-011-0181-7.

22. Low PA, Fealey RD, Sheps SG, et al. Chronic idiopathic anhidrosis. Ann Neurol 1985;18(3):344–348. doi:10. 1002/ana. 410180312.

23. Triwongwaranat D, Kasemsarn P, Boonchai W. Green pigmentation on the palms and soles. Acral green pigmentation (eccrinechromhidrosis) JAMA Dermatol2013;149:1339-40

24. 49. Perez TB, Zamora ME. Facial and axillary apocrine chromhidrosis. Dermatol Online J 2012;8(3):13-5.

25. Vorkamp T, Foo FJ, Khan S, Schmitto JD, Wilson P. Hyperhydrosis: evolving concepts and a comprehensiiv ereview. Surgeon2010;8:287-92.

26. Nakano M, Miwa N, Hirano A. A strong association of axillary osmidrosis with the wetearwax type determined by genotyping of the ABCC11 gene. BMC Genetics 2009;10:42-4.

27. Hasfa S, Schwartz RH. Two 6-year-old twin girls with primary axillary bromhidrosis: Discussion, differential diagnosis, and management options. Clinical Pediatrics 2007;46(8):743-5.

28. Perez TB, Zamora ME. Facial and axillary apocrine chromhidrosis. Dermatol Online J 2012;8(3):13-5.

TÜRK TABİPLERİ BİRLİĞİ

BURSA TABİP ODASI

BÖLÜM 16

SİSTEMİK HASTALIKLAR VE DERİ

1. **Romatolojik Dermatoloji**
   a. Kutanöz lupus eritematozus
   b. Dermatomiyozit
   c. Sistemik skleroz ve sklerodermoid hastalıklar, morfea
   d. Diğer romatizmal hastalıklar(Sjögren Hastalığı, MKDH, Overlap sendromu)
   e. Vaskülitler ve Vaskülopatiler (Livedo retikülaris, livedoid vaskülopati, Raynaud fenomeni vb)
   f. Behçet Hastalığı
2. **Diğer Sistemik Hastalıklarda Dermatolojik Bulgular**
   a. Endokrin hastalıklar ve deri
   b. Böbrek hastalıklarında deri
   c. Gastrointestinal sistem hastalıklarında deri
   d. Paraneoplastik dermatozlar

TÜRK TABİPLERİ BİRLİĞİ

BURSA TABİP ODASI

KUTANÖZ LUPUS ERİTEMATOZUS

Prof. Dr. Melih AKYOL[1]

1. **Tanım:** Lupus eritematozus (LE), kronik, inflamatuar ve otoimmün bir hastalık olarak karakterize edilen, sistemik organ tutulumuna neden olan sistemik lupus eritematozus (SLE) veya sadece deri tutulumu olan kutanöz lupus eritematozus (KLE) klinik formlarıyla ortaya çıkar.

2. **Epidemiyoloji:** KTLE insidansı yılda 100. 000 kişide 2. 59 ile 4. 3 arasında değişir. KLE klinik formunun SLE'ye dönüşme oranı genellikle 3 ila 5 yıl arasında %20 olarak bildirilir. KLE hastalarının yaklaşık %30'u birden fazla alt tipi bir arada gösterebilir. KLE genellikle hayatın 3. ve 4. dekadında ortaya çıkar. Kadınlarda görülme sıklığı erkeklere göre yaklaşık üç kat daha fazladır.

3. **Etyopatogenez:** LE'nin gelişiminde genetik, çevresel faktörler, hormonlar ve etnik köken gibi birçok faktör rol oynar. KLE, doğal ve kazanılmış immun sistemin kendiliğinden aktivasyonu ile ortaya çıkan kutanöz otoimmun bir hastalıktır. Doğal ve kazanılmış immun sisteminin disfonksiyonu sonucu otoantikor üretimi oluşur. Bu otoantikorlar bireyin kendi antijenlerine karşı aktive olurlar ve doku hasarı oluşur. Genetik ve cinsiyete ek olarak KLE oluşumunda birçok çevresel faktör tanımlanmıştır. Sigara, ilaçlar (antihipertansifler, biyolojik ajanlar...) ve Ultraviyole (UV) örnek verilebilir. Hastanın bireysel genetik yatkınlığına bağlı olarak ve immün sistemi uyarıcı tetikleyiciler (UV ışınları gibi) yoluyla, kendi epidermisine karşı bir otoimmün yanıt oluşur. Spesifik epidermal inflamasyonun histolojik korelasyonu, interfaz dermatiti olarak adlandırılır. Sitotoksik lenfositler ve plazmositik dentritik hücreler ile bazal tabaka infiltrasyonu görülür. KLE alt tipleri ve bireysel hasta özelliklerine göre farklı immun mekanizmalar ortaya çıkar.

4. **Klinik:** KLE'nin alt tipleri arasında akut kutanöz lupus eritematozus (AKLE), subakut kutanöz lupus eritematozus (SKLE), kronik kutanöz lupus eritematozus (KKLE) ve intermitten kutanöz lupus eritematozus (IKLE) bulunur (Tablo 1).

Tablo 1: Lupus eritematozusun kutanöz alt tipleri ve özellikleri

Alt Tip	Özellikler
Akut Kutanöz Lupus Eritematozus	Yüzde malar eritem ile karakterizedir. Bazen yaygın dağılım gösterebilir. Malar rash simetrik eritemli plaklar şeklinde kendini gösterebilir. Büllöz lezyonlar ve mukoza tutulumu nadir görülebilir.
Subakut Kutanöz Lupus Eritematozus	Fotosensitif erupsiyon ile karakterizedir. Skar bırakmayan psoriasiform veya anüler tarzda lezyonlar görülebilir. Sjögren sendromu gibi diğer otoimmun hastalıklarla ilişkilidir.
Kronik Kutanöz Lupus Eritematozus	Diskoid lupus eritematozus (DLE), childblain lupus eritematozus (CHLE) ve lupus eritematozus profundus/panniküliti (LEP) içerir. DLE en yaygın formdur. Skuamöz hücreli karsinom riski vardır.
İntermittent Kutanöz Lupus Eritematozus	Lupus eritematozus tumidus (LET) bu alt tipin bir parçasıdır. Eritematöz ve ödematöz skuamsız ürtiker benzeri plaklar görülür. Skar ve atrofi oluşmaz.

7. **Tanı:** KLE'nin tanısı klinik ve histolojik bulgulara dayanır. Sistemik tutulumu olmayan KLE hastalarında genellikle saptanabilir otoantikorlar bulunmamaktadır, ancak mevcut ise otoantikorlar tanıyı desteklemekte ve prognozu daha iyi değerlendirmede yardımcı olabilmektedir. Tanıda histopatolojik değerlendirme, direkt immün floresans ve gerekirse fotoprovokasyon kullanılabilir. Bazı laboratuar testleri de tanısal açıdan yardımcı olabilir (Tablo 2).

1. Sivas Cumhuriyet Üniversitesi, Tıp Fakültesi Dermatoloji Anabilim Dalı, Sivas

Tablo 2. KLE'de tanısal uygulamalar

Tanısal uygulama	Açıklama
Histopatoloji	KLE şüphesi varsa, tanı her zaman deri biyopsisine dayandırılmalıdır (SLE zaten teyit edilmişse AKLE vakalarında biyopsi gerekli değil). İdeal olarak, örneğin aktif, tedavi görmemiş bir lezyondan alınmalıdır. Aktif lezyonlarda genellikle anti-epidermal lenfosit infiltrasyonu ile interfaz dermatiti, bazal keratinositlerin vakuolizasyonu ve koloid cisimler gözlenir. Akanthosis, dermal infiltrasyonlar ve müsin birikimleri KLE alt tiplerine bağlı olarak değişir. Özel boyalar, KLE tanısını doğrulamaya yardımcı olabilir, ancak zorunlu değildir.
Direkt İmmünofloresan (DIF)	KLE'de doğrudan immünofloresan (DIF), C3'ün lezyonel granüler birikimlerini ve IgG ve IgM'yi gösterebilir. Belirsiz durumlarda, bu test KLE tanısını doğrulamaya yardımcı olabilir. Özellikle rozaseada ışığa maruz kalan deri alanlarında yanlış pozitif sonuçlar görülebilir. Işığa maruz kalmamış lezyonsuz deride, SLE hastalarında (lupus band) daha fazla pozitif DIF görülebilir. Ancak, bu test tanıda her zaman yeterli değildir ve her zaman klinik bulgularla uyumlu olmalıdır.
Fotoaktif Uyarım	Standart bir protokole göre UV ışığı ile fotoaktif uyarım, fotosensitif KLE alt tiplerinin tanısını doğrulamak için uygun bir yöntemdir. UV maruziyetinden sonra, belirli KLE lezyonları yalnızca 8 ± 4. 6 gün gecikmeyle ortaya çıkacak ve daha sonra uzun süre devam edecektir. Buna karşılık, polimorf ışık erupsiyonu (PLE) gibi diğer fotodermatozlar UV maruziyetinden çok daha erken ortaya çıkacak ve lezyonlar daha sonra çözülecektir. Klinik değerlendirmenin yanı sıra, UV ile indüklenen KLE lezyonları biyopsi ile doğrulanabilir.
Laboratuvar Testleri	Tam kan sayımı, sedimentasyon, CRP, kreatinin, eGFR, tam idrar tetkiki, hepatik fonksiyonlar ve bilirubinler, kreatinin kinaz, LDH, elektroforez, ANA, antifosfolipid antikorlar ve lupus antikoagülanı, C3 ve C4 değerlendirilebilir.

8. **Ayırıcı tanı**: Ayırıcı tanıda pek çok hastalık düşünülebilir. Ama özellikle akut, subakut, kronik ve intermitten formların karakteristik formları esas alındığında birincil olarak ayırıcı tanıda düşünülebilecek hastalıklar tablo 2'de verilmektedir:

Tablo 2. KLE'de ayırıcı tanı

AKLE
Lokalize form: Dermatomiyozit, rozase, seboreik dermatit, tinea faciei, erizipel, perioral dermatit
Jeneralize form: Viral veya ilaç kaynaklı erupsiyonlar, eritema multiforme, toksik epidermal nekrolizis
SKLE
Tinea korporis, psoriasis, mikozis fungoides, eritema multiforme/toksik epidermal nekrolizis, eritema annulare sentrifugum, eritema gyratum repens, ilaç erupsiyonları, numuler ekzama, seboreik dermatit
KKLE
DLE için tinea fasiei, aktinik keratoz, lupus vulgaris, sarkoidoz
LEP için çeşitli pannikülit formları, subkutan sarkoidoz, poliarteritis nodosa, malign lenfoma (özellikle subkutan pannikülit benzeri T-hücreli lenfoma), morfea profunda, subkutan granüloma annulare
Chilblain lupus için perniosis, lupus pernio, akral vaskülit/vaskülopati
LE tumidus için Jessner lenfositik infiltrasyon, polimorfik ışınlı erüpsiyon, psödolenfoma, B-hücreli lenfoma, plak benzeri kutanöz mukinoz, solar ürtiker.

8. **Tedavi:** Tedavide öncelikli olarak korunma önlemlerine dikkat edilmelidir. Daha sonra da hastanın durumuna göre tedavi seçenekleri değerlendirilir.

Korunma

Kutanöz lupus eritematozus (KLE) için koruyucu önlemler oldukça önemlidir. En önemli risk faktörlerinden biri UVA ve UVB ışınlarıdır. Bu nedenle, hastaların güneşten uzak durmaları ve uygun güneş koruyucu krem kullanmaları önemlidir. Ayrıca, lupus hastalarında D vitamini seviyeleri düşük olabileceğinden, güneşten korunmak için D vitamini takviyesi önerilebilir. Sigara kullanımı KLE hastaları için bir risk faktörüdür ve aynı zamanda kullanılan antimalaryal tedaviyi etkileyebilir. Bu nedenle, hastaların sigarayı bırakmaları önerilir. İlaçla ilişkili KLE vakalarında ise ilacın kesilmesi sağlanmalıdır. İzomorfik yanıta neden olabilecek travma, enfeksiyonlar ve cerrahi skar gibi tetikleyicilerden uzak durulması da önemlidir.

Medikal tedavi

Tedaviye ilişkin yaklaşımlar tablo 4'te özetlenmektedir.

Tablo 4. Kutanöz lupus eritematozus (KLE) tedavisinde kullanılan sistemik tedavi ajanlarının dozajları

İlaçlar	**Dozaj**
Birinci basamak tedavi	
Sistemik steroidler	0. 5-1 mg/kg, bazen 250 mg pulse
Hidroksiklorokin	≤5 mg/kg/gün
Klorokin	≤2,3 mg/kg/gün
Kinakrin	100 mg/gün
İkinci basamak tedavi	
Metotreksat	15-25 mg/kg/hafta (0,2–0,3 mg/kg/hafta) Oral, Subkutan veya IM Folik asit takviyesi
Retinoidler	Asitretin 0,2-1,0 mg/kg/gün Isotretinoin 0,5-1,0 mg/kg/gün Kontrasepsiyon
Dapson	50 mg/gün gibi düşük dozla başlayıp, genellikle 100-150 mg/gün, maximum 400 mg/gün

Üçüncü basamak tedavi	
Talidomid	100 mg/gün doz ile başlanıp klinik cevap alındıktan sonra minimum doza indirilmelidir Kontrasepsiyon Düşük doz aspirin
Lenalidomid	5 mg/gün doz ile başlanıp klinik cevap alındıktan sonra minimum doza indirilmelidir Kontrasepsiyon Düşük doz aspirin
Mikofenolat Mofetil	1000–3000 mg/gün
Azatioprin	1–2,5 mg/kg/gün genellikle 100–150 mg/gün
IVIG	1 g/kg/gün (2 gün)

Kaynaklar

1. Akyol M, Tosun M. Kutanöz lupus eritematozus ve lupus varyantları: Patogenez, klinik ve tedavide güncel yaklaşımlar. aydoğan K, editör. romatolojik dermatoloji. 1. Baskı. Ankara: Türkiye Klinikleri; 2023. p. 26-32.
2. Chasset F, Francès C. Current Concepts and Future Approaches in the Treatment of Cutaneous Lupus Erythematosus: A Comprehensive Review. Drugs. 2019;79(11):1199-1215.
3. Worm M, Zidane M, Eisert L, Fischer-Betz R, Foeldvari I, Günther C, et al. S2k guideline: Diagnosis and management of cutaneous lupus erythematosus - Part 1: Classification, diagnosis, prevention, activity scores. J Dtsch Dermatol Ges. 2021;19(8):1236-1247.
4. Worm M, Zidane M, Eisert L, Fischer-Betz R, Foeldvari I, Günther C, et al. S2k guideline: Diagnosis and management of cutaneous lupus erythematosus - Part 2: Therapy, risk factors and other special topics. J Dtsch Dermatol Ges. 2021;19(9):1371-1393.
5. Kuhn A, Wenzel J, Weyd H. Photosensitivity, apoptosis, and cytokines in the pathogenesis of lupus erythematosus: a critical review. Clin Rev Allergy Immunol. 2014;47(2):148-62.
6. Okon LG, Werth VP. Cutaneous lupus erythematosus: diagnosis and treatment. Best Pract Res Clin Rheumatol. 2013;27(3):391-404.
7. Tebbe B, Mansmann U, Wollina U, Auer-Grumbach P, Licht-Mbalyohere A, Arensmeier M, et al. Markers in cutaneous lupus erythematosus indicating systemic involvement. A multicenter study on 296 patients. Acta Derm Venereol. 1997;77(4):305-8.

8. Yokogawa N, Eto H, Tanikawa A, Ikeda T, Yamamoto K, Takahashi T, et al. Effects of Hydroxychloroquine in Patients With Cutaneous Lupus Erythematosus: A Multicenter, Double-Blind, Randomized, Parallel-Group Trial. Arthritis Rheumatol. 2017;69(4):791-799.

9. Ruzicka T, Sommerburg C, Goerz G, Kind P, Mensing H. Treatment of cutaneous lupus erythematosus with acitretin and hydroxychloroquine. Br J Dermatol. 1992;127(5):513-8.

10. Marmor MF, Kellner U, Lai TY, Melles RB, Mieler WF; American Academy of Ophthalmology. Recommendations on Screening for Chloroquine and Hydroxychloroquine Retinopathy (2016 Revision). Ophthalmology. 2016;123(6):1386-94.

11. Sigges J, Biazar C, Landmann A, Ruland V, Patsinakidis N, Amler S, et al. Therapeutic strategies evaluated by the European Society of Cutaneous Lupus Erythematosus (EUSCLE) Core Set Questionnaire in more than 1000 patients with cutaneous lupus erythematosus. Autoimmun Rev. 2013;12(7):694-702.

TÜRK TABİPLERİ BİRLİĞİ

BURSA TABİP ODASI

DERMATOMİYOZİT

Prof. Dr. Melih AKYOL[1]

1. **Tanım:** Dermatomyozit, kendine özgü deri bulgularıyla karakterize idiopatik otoimmün bir inflamatuar miyopatidir. Tanı, simetrik proksimal kas güçsüzlüğü, yüksek kas enzim düzeyleri, elektromiyografi ile miyopatik değişiklikler, tipik bir kas biyopsisine ve tipik bir deri lezyonlarına dayanır. Bazı hastalar tipik deri bulgularıyla başvurabilir, ancak kas hastalığı gecikmiş başlayabilir, hafif seyredebilir veya hiç olmayabilir.

2. **Epidemiyoloji:** Dermatomyositin yıllık insidansı 125. 000 ila 1. 000. 000 arasında tahmin edilmektedir, prevalansı ise 10. 000 ila 50. 000 arasındadır. Dermatomiyozit, kadınlarda erkeklere göre daha sık görülür.

3. **Etyopatogenez:** Etyopatogenezi tam olarak anlaşılamamış olmasına rağmen, patogenezi etkileyen genetik, çevresel, immün ve immün olmayan tepkiler gibi çeşitli faktörler olduğu düşünülmektedir. Dermatomyositin belirli HLA bölgeleriyle ilişkili olduğu, diğer otoimmün hastalıklarda da rol oynayan genlerle ilişkili olduğu ve enfeksiyonlar veya kanser gibi tetikleyicilerle ilişkili olduğu düşünülmektedir. İnterferon (IFN) yolları, özellikle tip I IFN'ler, dermatomiyozit patofizyolojisinde önemli bir rol oynar.

4. **Klinik:** Kutanöz bulgular iki ana kategoride incelenebilir. Tablo 1'de kutanöz bulgular özetlenmektedir.

Tablo 1: Dermatomyozitin klinik bulguları

Yüksek tanı değeri olan ve sık gözlenen dermatomyositisin deri lezyonları	Nadir gözlenen deri lezyonları
Heliotrope Rash	Fasyal Eritem
Gottron Papülleri ve Gottron İşareti	Periungual değişiklikler (kütiküler hipertrofi)
	Mekanik eller (parmaklarda hiperkeratoz, skuam ve fissürler)
	V-boyun belirtisi (olası fotosensitiviteyle birlikte boyun V'sinde eritem)
	Şal belirtisi
	Invers Gottron papülleri
	Flagellat eritem
	Vezikülobüllöz erupsiyonlar ve diğerleri (purpura, alopesi, pannikülit, kalsinozis kutis, deri ülserleri, poikiloderma, pruritus)

Kas tutulumu başta olmak üzere diğer sistem tutulumları da mümkündür. Tablo 2'de ekstrakutanöz tutulum bulguları özetlenmektedir.

1. Sivas Cumhuriyet Üniversitesi, Tıp Fakültesi Dermatoloji Anabilim Dalı, Sivas

Tablo 2. Dermatomyozitte ekstrakutanöz tutulum bulguları

Bulgular	Özellikler
Kas tutulumu	En yaygın belirti yavaş gelişen, simetrik, ilerleyici kas zayıflığıdır. Merdiven çıkma, kalkma, cisim kaldırma, saç tarama gibi aktivitelerde zorluk. Distal kas zayıflığı, kas ağrısı ve sertlik nadir. Deltoid, kalça fleksörleri ve boyun fleksörleri gibi proksimal kaslarda kas kuvvetinde azalma. Genellikle kas hassasiyeti hafiftir ve distal kas kuvveti korunur. Şiddetli ve uzun süreli olmadıkça, derin tendon reflekslerinde baskılanma ve kas atrofisi görülmez.
Eklem Bulguları	El küçük eklemlerinde non-erosif poliartrit veya artralji görülebilir. Eklem ağrısı veya şişlik şikayeti olabilir.
Solunum Sistemi Bulguları	Egzersizle artan nefes darlığı, egzersiz tolere edememe ve öksürük görülebilir. Göğüs dinlemesinde bilateral kuru raller duyulabilir. Solunum kaslarının zayıflığı nedeniyle göğüs hareketinde azalma olabilir.
Yemek Borusu Bulguları	Kas zayıflığı nedeniyle katı ve sıvı gıdaların yutulmasında zorluk yaşanabilir. Gastroözofageal reflü belirtileri olabilir.
Diğer Bulgular	Raynaud fenomeni, gastrointestinal ülserler ve kardiyak semptomlar görülebilir. Ateş, halsizlik ve kilo kaybı gibi sistemik semptomlar olabilir ve bunlar gizli bir maligniteye işaret edebilir. Maligniteyi öngörebilen faktörler arasında erkek cinsiyet, ileri yaşta başlama, disfaji varlığı ve interstisyel akciğer hastalığı yokluğu yer alır.
İlaç ve Aile Geçmişi	Hastaların kullandığı ilaçlar ve aile öyküsü hakkında bilgi alınmalıdır.
Kanser Tarama Testleri	Hastalar, yaşlarına uygun kanser tarama testlerinden geçmelidir. Bu testler arasında pelvik muayene, meme muayenesi, testis muayenesi ve rektal muayene bulunur.

5. Tanı:

Tanıda klinik bulguların yanısıra laboratuar, histopatolojik değerlendirmeler ve radyolojik incelemeler yer almaktadır. Rutin hematolojik analizler, akciğer fonksiyon testleri ve EKG'nin dışında Tablo 3'te tanısal uygulamalar özetlenmektedir.

Tablo 3. Tanısal uygulamalar

Tanısal Uygulama	Açıklama
Kas enzimleri	Creatine kinase (CK), aldolase, lactate dehydrogenase (LDH), aspartate aminotransferase (AST), alanine aminotransferase (ALT) gibi kas enzimlerinin ölçülür. Bazı durumlarda, kas enzimlerinin yükselmesi kas zayıflığı belirtilerinden önce görülebilir.
Otoantikorlar	Antinükleer antikorlar (ANA) dermatomyositisli çoğu hastada bulunur ancak tanı koymada yardımcı olmaz. Bunun yerine, tanısal olarak önemli olan miyozit spesifik otoantikorları (MSA) saptamak için test yapılır. MSA'lar dermatomyositis ve polimyozitis hastalarının yaklaşık %30'unda bulunur. MSA testleri, prognozu belirlemede değerli bilgiler sağlar ve organ tutulumunun şeklini tahmin etmede yardımcı olabilir. Dermatomyositis ile ilişkilendirilen en yaygın miyozit spesifik otoantikor aminoasil-transfer (t) ribonükleik asit sentetazıdır (aynı zamanda antisentetaz antikoru olarak da bilinir). Dermatomyositis'de en sık bulunan antisentetaz antikoru Anti-Jo'dur. Belirli komplikasyonlar ve bulgularla ilişkili diğer otoantikorlar şunlardır: Anti-Mi2, Anti-SRP, Anti-MDA5, Anti-TIF-1 gamma, Anti-SAE, Anti-NXP2.
Elektromyografi (EMG)	Elektromiyografi, hangi kas gruplarının en çok etkilendiğini belirlemeye ve hangi kasların biyopsi alınacağı konusunda rehberlik etmeye yardımcı olur. Aynı zamanda dermatomyositis'i nöropatik durumlardan ayırmada da yardımcı olur. Bununla birlikte, spesifik değildir ve hastaların %11'inde bulunmayabilir. Dermatomyositis'i düşündüren bulgular: artmış ekleme aktivitesi, spontan fibrilasyonlar, pozitif keskin dalgalar, karmaşık tekrarlayan deşarjlar, erken harekete geçme, düşük amplitüdlü, kısa polifazik motor ünite potansiyelleri.
Radyoloji	Göğüs röntgeni: İnterstisyel akciğer hastalığı için taranmak amacıyla yapılır. Gerekirse yüksek çözünürlüklü bilgisayarlı tomografi (HRCT) ve akciğer fonksiyon testleri yapılmalıdır. HRCT'deki interstisyel akciğer hastalığına işaret eden bulgular arasında nodüller, fibrozis, lineer opasiteler, bal peteği görünümü veya konsolidasyon yer alır.
Histopatoloji	Kas biyopsisi dermatomyositis tanısını doğrulamak ve kas zayıflığı veya deri lezyonlarının diğer nedenlerini dışlamak için yapılabilir. Dermatomyositis şüphesi olan hastalardan, karakteristik deri bulgularına sahip olmayanlardan kas biyopsisi alınmalıdır. Benzer şekilde, dermatomyositis'in karakteristik deri belirtilerine sahip olan ancak kas zayıflığı olmayan hastalar deri biyopsisine tabi tutulmalıdır.

6. **Ayırıcı tanı**: Ayırıcı tanıda diğer sistemik hastalıklar da düşünülmelidir. Kutanöz lezyonlar açısından dermatomyositin deri bulgularının ayırıcı tanısı arasında akut alerjik kontakt dermatiti, fotodermatit, polimorfik ışık erupsiyonu, sistemik lupus eritematozus, subakut kutan lupus eritematozus (SKLE), seboreik dermatit, liken planus, psoriasis, orbital selülit, kutanöz T-hücreli lenfoma ve atopik dermatit gibi hastalıklar yer alır.

7. **Tedavi:** Tedavide özellikle deri açısından güneşten korunma çok önemlidir. Tedavi topikal ve sistemik olmak üzere ik aşamada değerlendirilir. Deriye yönelik tedaviler, semptomların azaltılması ve sistemik tedaviye destek olmayı hedefler. Topikal kortikosteroidler ve tacrolimus gibi ilaçlar kullanılabilir. Orta/güçlü steroidler başlangıçta kısa süreli uygulanabilir. Uzun süreli tedavi için kalsinörin inhibitörleri, özellikle tacrolimus tercih edilebilir. Sistemik tedavide kullanılacak ilaç ve yöntemler tablo 4'te verilmektedir.

Tablo 4. Dermatomyozitte sistemik tedavi

Tedavi Aşaması	Tedavi Seçenekleri
İlk basamak tedavi	Sistemik kortikosteroidler; yüksek dozda prednizolon kullanımı başlangıçta, ardından kademeli olarak azaltma
	Metotreksat (MTX) veya mikofenolat mofetil (MMF) gibi immünsupresanlar; Kas tutulumunda sistemik kortikosteroidlerle birlikte kullanılırlar. MTX: 25 mg/hf, MMF: 3 gr/gün dozunda kullanılabilir. MMF, interstisyel akciğer hastalığının tedavisinde etkinliği nedeniyle tercih edilebilir.
İkinci basamak tedavi	Rituximab veya intravenöz immünglobulin (IVIG); rituximab, steroid ve immünsupresiflere dirençli olgularda veya vaskülopatik tutulumu olan olgularda seçilebilir. IVIG: Immünsupresif tedaviye yanıt vermeyen olgularda kullanılabilir.
Üçüncü basamak tedavi	JAK inhibitörleri, apremilast, infliksimab, adalimumab, etanercept gibi tedaviler; JAK inhibitörleri: Deri tutulumunda etkili görünen ajanlar, ancak daha fazla araştırmaya ihtiyaç duyulmaktadır.
	Diğer tedaviler: Kanıt düzeyi düşük, olgu serilerine dayalı veriler bulunmaktadır
İstenmeyen yan etkiler ve takip önlemleri	Uzun süreli kortikosteroid kullanımına bağlı osteoporoz önlemleri; trimetoprim-sulfametoksazol ile Pneumocystis Jirovecii profilaksisi, İmmünsupresanlara bağlı yan etkilerin takibi ve yönetimi, uygun aşılamaların yapılması

Kaynaklar

1. Thompson C, Piguet V, Choy E. The pathogenesis of dermatomyositis. Br j Dermatol. 2018;179(6):1256-62. doi: 10. 1111/bjd. 15607.
2. Ergun T. Dermatomiyozit: Patogenez, klinik ve tedavide güncel yaklaşımlar. Ergun T. Dermatomiyozit: Patogenez, klinik vetedavide güncel yaklaşımlar. Aydoğan K, editör. Romatolojik Dermatoloji. 1. Baskı. Ankara:Türkiye Klinikleri; 2023. p. 33-9.
3. Greenberg sA. Dermatomyositis and type 1 interferons. Curr Rheumatol Rep. 2010;12(3):198-203. doi: 10. 1007/s11926-010-0101-6.
4. Liao AP, salajegheh M, Nazareno R, Kagan jC, jubin RG, Greenberg sA. Interferon β is associated with type 1 interferon-inducible gene expression in dermatomyositis. Ann Rheum Dis. 2011;70(5):831-6. doi: 10. 1136/ard. 2010. 139949.
5. Love LA, Weinberg CR, McConnaughey DR, Oddis CV, Medsger TA jr, Reveille jD, et al. Ultraviolet radiation intensity predicts the relative distribution of dermatomyositis and anti-Mi-2 autoantibodies in women. Arthritis Rheum. 2009;60(8):2499-504. doi: 10. 1002/art. 24702.
6. Mainetti C, Terziroli Beretta-Piccoli B, selmi C. Cutaneous Manifestations of Dermatomyositis: a Comprehensive Review. Clin Rev Allergy Immunol. 2017;53(3):337-56. doi: 10. 1007/s12016-017-8652-1.
7. Bogdanov I, Kazandjieva j, Darlenski R, Tsankov N. Dermatomyositis: current concepts. Clin Dermatol. 2018;36(4):450-8. doi: 10. 1016/j. clindermatol. 2018. 04. 003.
8. Aggarwal R, Charles-schoeman C, schessl j, Bata-Csörgő Z, Dimachkie MM, Griger Z, et al; ProDERM Trial Group. Trial of intravenous immune globulin in dermatomyositis. N Engl j Med. 2022;387(14):1264-78. doi: 10. 1056/NEjMoa2117912.
9. Waldman R, DeWane ME, Lu j. Dermatomyositis: diagnosis and treatment. j Am Acad Dermatol. 2020;82(2):283-96. doi: 10. 1016/j. jaad. 2019. 05. 105.

SİSTEMİK SKLEROZ VE SKLERODERMOİD HASTALIKLAR MORFEA

Prof. Dr. Serap ÖZTÜRKCAN[1]

Doç. Dr. Melis GÖNÜLAL[2]

A. SİSTEMİK SKLEROZ

Tanım: Skleroderma, deride ve iç organlarda morfolojik değişiklikler yapan otoimmün romatolojik bir hastalıktır. Sistemik skleroz formunda şiddetli sistemik organ tutulumuna yol açarken, kutanöz skleroderma formunda sadece deri tutulumuna yol açmaktadır. Vasküler sistem hasarı, dokuda fibrozis ve deride kolajen akümülasyonu görülmektedir. Lokalize ve sistemik olmak üzere iki alt tipe ayrılır. Lokalize formu deriye ve kas dokuya sınırlıdır, morfea ve lineer tip olarak bilinmektedir. Deride geniş alanları kaplarsa ve iç organ tutulumu yaparsa sistemik form olarak adlandırılır, bunun da iki alt tipi bulunmaktadır; sınırlı, diffüz. Sınırlı form tipinde kalsinozis, Raynaud fenomeni, özefajiyal motilite, sklerodaktili ve telenjiektazi görülmektedir. Diffüz form içinde interstisyel pulmoner fibrozis, pulmoner hipertansiyon, böbrek semptomları, kalp semptomları görülebilmektedir. Ek olarak dijital vaskülopati, dijital kontraktürler, kalsinozis ve akroosteolizis.

1. **Epidemiyoloji:** Kadınlarda daha sık görülmektedir. Özellikle hamilelik döneminde ortaya çıkmaktadır. Milyonda 2-10 arasında görülmektedir. Prevelansı 100. 000'de 5, insidansı 100. 000'de birdir. Amerika, Avustralya ve Doğu Avrupa'da daha sık, Kuzey Avrupa ve Japonya'da daha az oranlarda tanımlanmıştır.

2. **Etyopatogenez:** Hastalığın gelişim nedenleri içinde immun dengesizlik, otoantikorların üretimi, oksidatif stres, genetik ve çevresel faktörler (silika maruziyeti, klorlu solventler, trikloroetilen, aromatik solventler ve ketonlar), ilaçlar (taksanlar, gemcitabin) ve radyoterapi ön planda yer almaktadır. İmmun aktivasyon sonucu oluşan vasküler hasar fibrojenik fibroblastların aktivasyonuna yol açarken ekstraselüler matrikste aşırı kolajen birikimi meydana gelir. Diffüz deri tutulumu olan hastalarda pulmoner, kardiyak ve renal tutulum olasılıkları artmıştır. Sınırlı deri tutulumu olan hastalarda Raynaoud fenomeni, kutanöz telenjiektaziler ve daha nadiren pulmoner hipertansiyon gibi vasküler manifestasyonların görülme sıklığı artmaktadır.

3. **Klinik özellikler:** Sklerodermada çok sık yorgunluk, depresyon, uyku anormallikleri ve seksüel disfonksiyon görülebilmektedir. Hastaların yaşam kaliteleri önemli ölçüde azalmaktadır. En erken görülen klinik semptomlardan biri Raynaud fenomenidir. El parmakları, ayak parmakları, burun ve kulaklarda soluk beyazdan maviye dek değişen tonlarda renk değişimi görülmektedir. Akabinde kırmızı renge geçiş ortaya çıkmaktadır. Kapillaroskopik anormallikler (genişlemiş kapillerler, perikapiller hemorajinin eşlik ettiği kapiller kayıplar) klinikte oluşabilmektedir. İmmun dengesizlik nedeniyle anti-sentromer, anti-topoizomeraz 1 ve anti-RNA polimeraz 3 gibi bazı antikorlar oluşabilmektedir. Bazı antikorlar laboratuvar tetkiklerinde daha sık karşımıza çıkabilir; anti-sentromer antikorlar, Scl-70, anti-RNA polimeraz 3, anti-PmScl (inflamatuar miyozit ve skleroderma ilr ilişkili), anti Th/To (pulmoner fibrozis ve skleroderma renal krizi ile ilişkili diffüz skleroderma ile bağlantılı).

   Antisentromer antikorlar %60-80 oranında sadece sınırlı sistemik sklerodermada bulunur. Diffüz formlar, proksimal ve distal deri kalınlaşması, kapiller kayıp ve iç organ tutulumları (pulmoner, renal, miyokardiyal ve gastrointestinal) ile ilişkilidir ve de sıklıkla anti-topoizomeraz 1 antikorları (diffüz sklerodermada %30 oranında) pozitif olurken, anti-sentromer antikorları gözlemlenmez. Raynaud

1. Celal Bayar Üniversitesi Tıp Fakültesi Deri ve Zührevi Hastalıklar AD, Manisa
2. İzmir Şehir Hastanesi, Deri ve Zührevi Hastalıklar Kliniği, İzmir

fenomeni ile ilişkili antikorlar ise anti-Scl70 ve anti-sentromer antikorlarıdır. Sınırlı kutanöz formlar ise distal deri tutulumu ve sistemik vasküler hastalıklarla ilişkilidir. Anti-nükleer antikorlar (ANA) skleroderma hastalarında %60-80 arası bir oranda gözlemlenmektedir. İsotretinoin etken maddesi, o da hayatta kalma savaşı veriyor.

5. **Tanı-Ayırıcı Tanı:** Skleroderma tanısında ayrıntılı öykü ve fizik muayene en önemli tanı araçlarıdır, laboratuar testler ise hastalığın tanısı, sınıflandırılması ve prognozu için sadece yardımcı olur. Nükleer otoantijenlere karşı oluşmuş başlıca dört otoantikor skleroderma ile ilişkilendirilmiştir. Bu otoantikorlar skleroderma spesifik antikorlar olarak adlandırılır, bunlar anti-topoizomeraz I (anti-Scl 70), anti-sentromer, anti-Th/To ve anti-RNA polimeraz III'tür. Anti-PM-Scl, anti-U3RNP (anti-fibrillarin) ve anti-U1RNP çakışma sendromlarıyla ilişkilidir. O nedenle bunlar skleroderma spesifik otoantikorlar değildir. Anti nükleer antikor (ANA), mitokondriyal M2, romatoid faktör (RF) de pozitif tespit edilebilir.

6. **Klinik Seyir ve Prognoz:**

   a. **Cilt:** hastalığın en tipik tutulum yeri deridir. %5'in altında vakada deri tutulumu olmadan sadece iç organ tutulumu ile seyredebilir. Haftalar, aylar içinde tutulan cilt kalınlaşır. Diffüz kutanöz tipte yüz ve ekstremite tutulumları yanında gövde de tutulum olabilir. Sınırlı kutanöz tipte ise daha yavaş seyreder, lezyonlar parmaklar, eller ve yüzde sınırlı kalır. Tutulan cilt bölgeleri garginleşir, cilt altına yapışık hale gelir ve bunun sonucunda eklem hareketleri kısıtlanır, el parmaklarında fleksiyon kontraktürleri oluşur. Yüzde alın derisindeki pililer kaybolur, ağız açıklığı azalır, maske yüz görünümü ortaya çıkar. Son aşama olan atrofi aşamasında hareket açıklığı biraz daha rahatlar, hasta daha fonksiyonel olur. Özetle sistemik sklerozda ciltte ödem, eritem, kalınlaşma, atrofi, telenjiektazi, ülserasyon, hipo-hiper pigmentasyon, kalsifikasyon, deri eklerinin kaybı görülebilir.

   b. **Gastrointestinal sistem:** Ağız kuruluğu, disfaji, reflü, ülserasyon, postprandiyal abdominal ağrı, şişkinlik, duodenal atoni ve dilatasyon, kronik diare, konstipasyon, kolonda psödoobstrüksiyon, inkontinans, anal prolapsus klinikte karşımıza çıkabilen gastrointestinal sistem tutulumlarıdır.

   c. **Pulmoner tutulum:** İnterstisyel fibrozus, pulmoner arter tutulumu, pulmoner hipertansiyon ortaya çıkabilir. Serum anti-Scl-70 antikoru interstisyel fibrozus ile pozitif ilişkilidir.

   d. **Kardiyak tutulum:** Efor dispnesi, çarpıntı, göğüs ağrıları, perikardit, konjestif kalp yetmezliği, aritmi ve iletim bozuklukları klinikte görülebilir. Kardiyak yakınmaların çoğu pulmoner tutulumla ilişkilidir.

   e. **Böbrek tutulumu:** Klinik açıdan iki tipi vardır; ilerleyici olmayan orta derecede glomerüler filtrasyon hızı azalması (% 20 - 30) ve skleroderma renal krizi. Erkek cins, hastalığın ileri yaşlarda başlaması, konjestif kalp yetmezliğin bulunması, kan basıncının 3 günden fazla yüksek seyretmesi ve kreatinin düzeyinin 3 mg/dl'in üzerinde olması kötü prognoz bulgularıdır. Hastalığın ilk 4 yılı içinde hızlı ilerleyen cilt kalınlaşması, tendon friksiyonu, yeni-açıklanamayan anemi ve anti RNA polimeraz III mevcutsa renal kriz riski yüksektir.

   f. **Kas, eklem, tendon tutulumu:** Distal kaslarda güçsüzlük, tenosinoviyal tutulum, karpal tünel sendromu, fleksör ve ekstensör tendonlar üzerinde friksiyon ve fleksiyon kontraktürleri oluşabilir.

   g. **Diğer:** Sistemik sklerozlu hastalarda Sjögren sendromu, Hashimato tiroiditi, trigeminal nöropati ve primer biliyer siroz eşlik edebilir.

Diffüz kutanöz sistemik sklerozun klinik ve serolojik özeliklerine sahip hastaların prognozu daha kötüdür. Hastalığın başlangıç yaşının 40'ın üzerinde olması, erkek cinsiyet, siyah ırk ve daha önceden hipertansiyon varlığı kötü prognoza işaret etmektedir. Ciddi cilt tutulumu (Rodnan deri skoru >40 ise), akciğer bulguları (vital kapasite < %55), gastrointestinal yakınmalar, kalp bulguları, sklerodermik

renal kriz bulunan hastalar için 9 yıllık kümülatif survey hızı % 38 olarak tespit edilmiştir. Teşhisten sonra ilk 10 yıllık yaşam oranı yaklaşık %67› dir.

B. SKLERODERMOİD HASTALIKLAR

Bu hastalık grubu klinik ve patolojik olarak sklerodermayı taklit edebilir. Sklerodermoid hastalıklar listesi aşağıdaki gibidir, tablo 1'de ayrıntılı şekilde belirtilmiştir.

1. Liken sklerozus
2. Eozinofilik fasiit
3. Skleredema
4. Skleromiksedema
5. Nefrojenik sistemik skleroz
6. Kronik graft-versus-host hastalığı
7. Nekrobiyozis lipoidika
8. Sklerozan pannikülit
9. IgG4 ilişkili sklerozan hastalık
10. Çevresel etkenlerle ilişkili skleroderma

1. **Liken sklerozus:** Genellikle genital bölgede izlenen pruritik atrofik beyaz plaklar ile karakterize idiopatik inflamatuar bir hastalıktır. Fimozis, vajinal introitusta skar gelişimine neden olabilir. Ekstragenital lezyonlar genelde kaşıntısızdır. Telenjiektazi ve purpuralar eşlik edebilir. Anjiokeratom benzeri lezyonlar izlenebilir. Hasta skuamöz hücreli karsinom (SCC) gelişimi açısından takip edilmelidir. SCC gelişim riski %5'ten azdır. Tedavide topikal steroidler, intralezyonel kortikosteroid (2x2 cm'den küçük lezyonlar için, 3-5 mg/ml triamsinolon, seans başına max 3 ml), topikal pimekrolimus/takrolimus, (uzun dönemde SCC riskini arttırıp arttırmadığı konusunda yeterli veri yok), oral asitretin (20-30 mg, 16 hf), UVA1, fotodinamik tedavi, siklosporin (3-4 mg/kg/gün) ve metotreksat (10-15 mg/hf) kullanılmaktadır, ek olarak adhezyon ve skarların cerrahi redüksiyonu yapılabilir.
2. **Eozinofilik fasiit:** Genellikle erişkin dönemde ve ekstremitelerde (diz-dirsek proksimallerinde) sklerotik, simetrik, sirkumferensiyal, ağrılı indüre plaklar ve deprese alanlar şeklinde izlenir. Fleksiyon kontraktürleri, periferal eosinofili, hipergamaglobulinemi eşlik edebilir. Yüz ve parmak tutulumu beklenmez. İnflamatuar artrit, karpal tünel sendromu, subklinik myozit eşlik edebilir. Morfea varyantı mı yoksa ayrı bir klinik antite mi henüz kesinleşmemiştir. Tedavide prednizon 1 mg/kg gün, yantısız vakalarda 1,5 mg/kg/gün (ortalama 3 ay süreyle), metotreksat (15-25 mg/hf), mikofenolat mofetil, hidroksiklorokin (yeterli kanıt düzeyine erişilememiş), azathiopürin, infliximab, rituximab, IVIG, PUVA (olgu düzeyinde) kullanılabilir.
3. **Skleromiksödem:** Skleromiksödem, liken miksödematozusun jeneralize varyantıdır. Tipik olarak ekstremite distallerinde başlayarak sentripedal olarak jeneralize olur. Müköz membran tutulumu beklenmez. Sklerodermadan farklı olarak Raynoud fenomeni, akral kalsifikasyon beklenmez. Paraproteinemiler (öz IgG lambda tipi), multiple myelom, Waldenström makroglobulinemisi ile ilişki bildirilmiştir. Tedavi hastanin komorbiditelerine göre seçilmelidir. IVIG (2 gr/kg/ay), sistemik steroid (prednizon 0,5-1 mg/kg/gün; 4-6 hf'da yanıt yoksa ısrarcı olunmamalı), talidomid (50-100 mg/gün başlangıç; max 400 mg/gün), dirençli vakalarda bortezomib, otolog kemik iliği transplantasyonu kullanılabilir.

4. **Sklerödem:** Sklerödem nadir primer kutanöz musinozis varyantıdır. Üç klinik varyantı bulunmaktadır; akut post enfeksiyöz (çocuklarda sık, spontan rezolüsyon), indolent varyant (uzun sinsi klinik seyir) ve kronik tip (genellikle erişkinlerde, geç başlangıçlı diabet ile birlikte, tedaviye dirençli). Post infeksiyöz varyantta spontan rezolüsyon beklenir. Altta yatan hastalık kontrolü optimize edilmelir. Sistemik tutulumda eklem mobilitesini ve fonksiyonel kısıtlılıkları arttırmak için fizik tedavi önerilir. Tedavide UVA1, metotreksat, pulse steroid, siklosporin, IVIG denenebilir.

5. **Nefrojenik sistemik skleroz:** Böbrek yetmezliği ve gadolinium maruziyeti ile ilişkilendirilmiş multiorgan tutulumu ile giden sklerozan hastalıktır. Yüz korunmuştur. Hızla oluşan simetrik papül ve nodüller, birleşip eritemli ya da hiperpigmente plaklar oluşturma eğilimindedir. Portakal kabuğu görünümü ve fleksiyon kontraktürleri oluşabilir. Tedavide hemodiyaliz, eklem mobilitesini arttırmak için fizik tedavi, renal transplantasyon, UVA1, ekstrakorporeal fotoferez, plazmaferez, pentoksifilin (olgu düzeyinde) ve imatinib (olgu düzeyinde) kullanılabilir.

6. **Kronik graft versus host hastalığı:** Hem lokalize, hem jeneralize skleroderma benzeri deri değişiklikleri izlenebilir. Genellikle allojenik kemik iliği transplantasyonu (KİT) sonrası oluşmaktadır. Ancak immunsuprese hastalarda tranfüzyon sonrası da gelişebilir. Anti-nükleolar ve Anti-mitokondriyal antikorlar pozitif olabilir. Raynaoud fenomeni beklenmez. Tedavide topikal steroidler, UVA1, PUVA, dbUVB, prednizon (1 mg/kg/gün, 6-8 hf), siklosporin (6 mg/kg), extracorporeal fotoferez kullanılmaktadır.

7. **Nekrobiyozis lipoidika:** Nekrobiyosis lipoidika genellikle kırmızı-kahve ya da viyole renkli papül ya da nodül olarak başlayan sarı-kahve renkli atrofik telenjiektatik deprese plak formuna ilerleyen kronik granülomatöz sklerotik bir hastalıktır. En sık pretibial bölge etkilenir. Ülserasyon sıktır. Pruritus ve disestezi eşlik edebilir. Genellikle diyabetik hastalarda izlenmekle birlikte diyabetik olmayan kişilerde de izlenebilmektedir. Hastalar travmadan kaçınmalıdır. Tedavide topikal steroidler, intralezyonel steroid uygulamaları (triamsinolon asetat 5-10 mg/ml), topikal takrolimus, klorokin (200 mg/gün), topikal tretinoin, pentoksifilin kullanılabilir.

8. **Sklerozan pannikülit:** Sklerozan pannikülit her iki bacakta indürasyon ve hiperpigmentasyon ile seyreden kronik bir pannükülittir. Genellikle venöz yetmezliği olan hastalarda izlenir. Klinik olarak "ters duran şampanya şişesi görünümü" oluşmaktadır. Tedavide kompresyon ve venöz yetmezlik tedavisi ön plandadır. Anabolizan steroidler (stanozolol 2mg 2x1 8 hf), intralezyonel steroid uygulamaları (triamsinolon asetat 3-5 mg/gün), hidroksiklorokin (200 mg/gün), pentoksifilin (400-600 mg/gün) kullanılabilir.

9. **IgG4 ilişkili sklerozan hastalık:** İmmun aracılı fibroinflamatuar bir hastalık olup multiorgan tutulumu ile karakterizedir. Pankreas, ekzokrin bezler, safra kanalları, aort ve tiroid özellikle etkilenen organlardır. Deri tutulumu sık olmamakla birlikte kutanöz pseudolenfomalar grubunda değerendirilebilir. Lezyonlar tipik olarak yüz, saçlı deri, boyun ve kulak lobulusunda yerleşme eğiliminde olan papül, plak ve nodüller olarak karşımıza çıkar. Maküler ve büllöz lezyonlar nadiren izlenir. Tedavide sistemik steroid (Prednizon 0,6 mg/kg/gün), rituximab (1 gr, 15 gün ara ile, toplam 2 doz) kullanılabilir.

10. **Çevresel etkenlerle ilişkili sklerodermatoz hastalıklar:** Birçok çevresel etken ve ilaç maruziyeti sonucunda histopatolojik ve klinik olarak primer sklerozan deri hastalıklarından ayırt edilemeyecek özelliklerde sklerodermatöz değişiklikler meydana gelebilir. Sklerotik deri hastalığı ile başvuran hastalarda çevresel maruziyetler ve ilaç öyküsü sorgulanması oldukça önemlidir.

    a. Çevresel etkenler: plastik, vinil klorid, epoksi resinler, alifatik ve aromatik hidrokarbonlar, pestisidler, parafin, kolza yağı, L-triptofan, silika, X-ray

    b. İlaçlar: kemoterapötikler (bleomisin, dosetaksal, paklitaksel), analjezikler (pentazosin, ergot metserjid, bromokriptin, ketobemidon, morfin), nörolojik ilaçlar (karbidopa, hidroksi triptofan, etosimid), vitamin K1, vitamin B12, penisilamin, bisoprolol, fosinopril, interferon alfa, interlökin-2, progestin, peplomisin, gemsitabin

Tablo 1. Skleroderma benzeri hastalıkların klasifikasyonu (20)

İmmun aracılı/inflamatuar	Eozinofilik fasiit Graft-versus-host hastalığı
Sklerodermiform musinozlar	Skleromiksödem Skleródem Nefrojenik sistemik fibrozis
Genetik	Progeroid hastalıklar (progeri, akrogeri, Werner sendromu) Skleroatrofik Huriez sendromu Stiff skin (sert deri) sendromu Winchester sendromu GEMMS sendromu Pakidermoperiostoz Restriktif dermopati Fenilketonüri Ataksi-telenjiektazi Huriez sendromu H sendromu
İlaç indüklü veya toksik	Bleomisin Pentazosin Eozinofili-miyalji sendromu (L-triptofan) Toksik yağ sendromu Radyasyon sonrası fibrozis Dosetaksel Melfalan Urasil-tegafur K vitamini, kortikosteroidler, vitamin B12 lokal enjeksiyonu Aminler: bromokriptin, karbidopa, epoksi resin, metan, bis (4-amino-3-metil-kloroheksil) Çözücüler Silika Vinil klorid, klorlu hidrokarbonlar
Metabolik	Porfiri kutanea tarda Diabetik katı-el sendromu (diabetik cheiroartropati)
Pannikülit/vasküler	Lipodermatoskleroz
(para)neoplastik hastalıklar	POEMS sendromu Akciğer kanseri, karsinoid, plazma hücreli dikrazi, over, serviks, meme, ösefagus, mide, nazofarinks kanserleri, melanom, sarkom

C. MORFEA

1. **Tanım:** Morfea, diğer ismiyle lokalize skleroderma, dermişte ve subkutan yağ dokuda inflamasyon ve sklerozis ile seyreden otoimmün bir deri hastalığıdır.

2. **Epidemiyoloji:** Kadınlarda daha sık görülmekle beraber insidansı 10000'de 2. 7-4 arasında değişmektedir. Yaş grubu olarak 2-14 yaş arası daha sık görülmektedir.

3. **Etyopatogenez:** Patogenezi net bilinmese de genetik, immünolojik, travmatik ve iyatrojenik faktörler morfeada rol oynamaktadır. Hastalığın aktif döneminde yani inflamasyon aşamasında Th1/Th17 oranı baskınken ilerleyen dönemlerde fibrozis ve atrofi ortaya çıkmaktadır. Aktif dönemde eritem, indürasyon, ağrı ve kaşıntı mevcutken, ilerleyen aşamalarda, inaktif dönemde deride kalınlaşma, dermal atrofi, subkutanöz atrofi ve dispigmentasyon belirtileri oluşmaktadır. Kişide sekeller de meydana gelebilir; alopesi, fonksiyonel limitasyon, eklemlerde kontraktür. Patolojik açıdan fibroblastlar, perisitler ve endotelyal hücreler bazı sitokinlerin (TGF beta, IL-1, IL-6, IL-4, IL-8, IL-13) uyarısıyla miyofibroblastlara dönüşmektedir ve de oluşan bu miyofibroblastlar kontrollü çoğalma içinde değillerdir. Aşırı kolajen, fibronektin ve tenascin-C üretimi söz konusudur.

4. **Klinik özellikler:** Morfeanın yönetiminde anamnez, fiziksel muayene, hastalık aktivasyonu, lezyonun derinliğini tespit edebilmek ve sistemik semptomları belirleyebilmek önem arz etmektedir. Aktif lezyonların sınırları belirgin değildir. Lezyonun çapı inspeksiyonla değil palpasyonla belirlenebilir. Bazen inflamatuar ve sklerotik lezyonlar birarada bulunabilir. Lezyonun aktivitesini çevresindeki eritem belli eder. Lezyonun derinliği doku hasarının miktarını göstermektedir. İnaktif dönemde, lezyonda santral sklerozis ve periferal sarımsı-beyazımsı hiperpigmentasyon gözlemlenmektedir. Skleroz zamanla atrofik hale gelir. Oluşan bu atrofi, subkutan dokuya yani fasya ve kaslara dek ilerlerse asimetri ve hareket kısıtlılığı meydana gelir. Oral mukozada destrüktif ginjivit ve oral maloklüzyon görülebilir.

5. **Alt tipler:**

   a. **Plak: Gövde ön yüzde oval/yuvarlak şekilli keskin sınırlı** sklerotik parlak yüzeyli plaklar şeklinde karşımıza çıkar. Tek anatomik bölgede bir/birkaç lezyon olmalıdır. Aktivasyon göstermeyen lezyonlarda kozmetik iyileştirme ve varsa fonksiyon kayıplarının giderilmesi önerilir. Subkutan doku tutulumu superfisyal panniculus ile sınırlı olmalıdır. Bu formun alt tipleri bulunmaktadır; plak morfea, guttat morfea, Pasini ve Pierini"nin atrofoderması, nodüler veya keloid morfea

   b. **Linear:** Deri ve subkutan dokunun dermatomal sklerozu ile giden lokalize skleroderma formudur. Lezyonlar unilateral olma eğilimindedir. Bu formun alt tipleri mevcuttur; en coup de sabre, progressif hemifasiyal atrofi, ekstremitelerin lineer morfeası

   c. **Jeneralize:** En az 2 farklı anatomik bölge tutulumu, en az 4 plak morfea lezyonu yaygın morfea olarak tanımlanır.

   d. **Miks:** Plak ve lineer morfea lezyonlarının birarada görüldüğü morfea tipidir.

   e. **Büllöz tip:** Nadir görülmektedir. Morfea plağına büller eşlik etmektedir.

   f. **Derin morfea:** Bilateral alt ekstremitelerde derin subkutan doku ve fasya tutulumu ile giden morfea. Yüzeyel tutulum yoktur. Belirgin depresyon izlenmektedir. Bu formun alt tipleri mevcuttur; subkutan morfea, morfea profunda, eozinofilik fasit, çocukların fonksiyon bozukluğu yapan pansklerotik morfeası

6. **Ekstrakutanöz bulgular:**

   a. Muskuloskeletal sistem (sinovit, inflamatuar artrit, ağrısız hareket kısıtlılıkları)

   b. Oftalmik sistem (üveit, episklerit, körlük)

   c. Santral sinir sistemi (subkortikal kalsifikasyonlar, beyin atrofisi, baş ağrısı ve hemipleji)

7. **Tanı:** Klinik olarak konur. Biyopsi ile tanı kesinleştirilebilir. Diagnostik herhangi bir laboratuvar testi yoktur. Artrit olgularında romatoid faktör pozitif olabilir. Miyozit varsa kas enzimleri yükselebilir. Otoantikor testleri diagnostik değildir. Anti nükleer antikor (ANA) hastalarda %18 – 68 arası bir oranda pozitif olabilir. Ekstrakte nükleer antijen (ENA) negatiftir. Antinükleer, anti histon DNA otoantikorları, CXCL 9 ve CXCL10 sitokinleri morfeanın şiddeti ve aktivitesi ile uyumlu olabilir. Manyetik rezonans (MR) bulgularında atrofi, sklerozis ve inflamasyon gözlemlenir. USG ile lezyonun derinliği ve aktivitesi tespit edilebilir (hiperekojenik ise sklerozis, hipoekojenik ise atrofi, izoekojenik ise inflamasyon mevcuttur).

8. **Klinik seyir ve prognoz:** Tüm hastaların oftalmolojik muayeneleri yapılmalıdır. Nörolojik semptomlar varsa nöroloji muayenesi gerekmektedir. Miyozit veya fasiit şüphesi varsa MR, USG ve kanda kreatin kinaz/aldolaz oranı bakılabilir. Eklemlerde tutulum şüphesi varsa romatoloji de değerlendirmelidir.

Sistemik sklerozis ve morfea tedavileri:

Tedavide amaç sklerozu değil, inflamasyonu tedavi etmektir.

a. **Sınırlı tutulum:** Topikal immunmodülatör (steroid, takrolimus) ajanlar tercih edilmektedir. **Küçük, aktif veya** sklerotik lezyonlarda intralezyonel steroid de tedavide kullanılabilir.

b. **Jeneralize tutulum:**

- fototerapi (UVA1, dar bant UVB, BBUVA)
- metotreksat (yetişkinlerde 15-25 mg/hafta, çocuklarda 1 mg/kg/hafta)
- sistemik steroid (0,5-1 mg/kg/gün)
- mikofenolat mofetil (üst doz 3 gr/gün)
- siklofosfamid (üst doz 2 mg/kg/gün)
- hematopoetik otolog **kök hücre** transplantasyonu
- kozmetik düzeltmeler (yağ transferi, dermal dolgular, plastik cerrahi)
- fonksiyonel tedaviler (ortopedik cerrahi, romatoloji, fizik aktivite)

c. Gelecek tedaviler:

- fresolimumab (anti TGF beta)
- iloprost (prostasiklin analoğu)
- pamrevlumab (konnektif doku büyüme faktörü antikoru)
- lidokain (prolil hidroksilaz aktivitesini azaltır)
- pirefenidon (fibroblast aktivitesini baskılayıcı)
- tosilizumab (anti IL-6)
- sarilumab (anti onkostatin M)
- polideoksiribonükleotid 8antiinflamatuar maddelerin üretimi)
- fenofibrat (PPAR alfa agonist)
- rosiglitazon (PPAR alfa agonist)
- pioglitazon (PPAR alfa agonist)
- kanabinoidler (anti inflamatuar ve anti fibrotik maddelerin üretimi)
- abatasept (dentritik hücreleri bloke eder)

- krisaborol (topikal fosfodiesteraz 4 inhibitörü)
- basiliximab (anti CD25)
- talidomid (Th1 baskılayıcı)
- pomalidomid (Th1 baskılayıcı, talidomidden **yüz kat daha etkin)**
- rituximab (anti CD20 antikor)
- belimumab (B lenfosit uyarıcı inhibitörü)
- ruxolitinib, baricitinib, tofacitinib (JAK inhibitörleri)

Kaynaklar

1. Florez-Pollack S, Kunzler E, Jacobe HT. Morphea: current concepts. Clin Dermatol. 2018 Jul-Aug;36(4):475-486.
2. Rodríguez-Salgado P, García-Romero MT. Morphea: a practical review of its diagnosis, classification and treatment. Gac Med Mex. 2019;155(5):483-491.
3. Vasquez R, Sendejo C, Jacobe H. Morphea and other localized forms of scleroderma. Curr Opin Rheumatol. 2012 Nov;24(6):685-93.
4. Denton CP, Khanna D. Systemic sclerosis. Lancet. 2017 7;390(10103):1685-1699.
5. Hughes M, Herrick AL. Systemic sclerosis. Br J Hosp Med. 2019 2;80:530-536.
6. Wenzel D, Haddadi NS, Afshari K, et al. Upcoming treatments for morphea. Immun Inflamm Dis. 2021;9:1101–1145.
7. Öktem S. Skleroderma laboratuvar özellikleri. Turkiye Klinikleri J Immunol Rheumatol-Special Topics. 2009;2(3):46-9.
8. Weedon D, Strutton G. Disorders of collagen. Skin Pathology. 2nd ed. Philadelphia: Churchill Livingstone; 2002. p. 345-80.
9. Rongioletti F, Rebora A. Updated classification of papular mucinosis, lichen myxedematosus, and scleromyxedema. J Am Acad Dermatol . 2001 Feb;44(2):273-81
10. Thomas RH, Ridley CM, McGibbon DH, Black MM. Anogenital lichen sclerosus in women. J R Soc Med. 1996 Dec;89(12):694-8.
11. Läuchli S, Zortea-Caflisch C, O Nestle F, Burg G, Kempf W. Nephrogenic fibrosing dermopathy treated with extracorporeal photopheresis.
12. Lange S, Mędrzycka-Dąbrowska W, Zorena K, Dąbrowski S, Ślęzak D, Malecka-Dubiela A, Rutkowski P. Nephrogenic Systemic Fibrosis as a Complication after Gadolinium-Containing Contrast Agents: A Rapid Review. Int J Environ Res Public Health. 2021 Mar 15;18(6):3000.
13. Abbas O, Bhawan J. Sclerosing disorders of the skin: an overview with focus on histopathological features. Am J Dermatopathol1. 2014 Oct;36(10):763-8.
14. Dolenc-Voljč M, Jurčić V, Hočevar A, Tomšič M. Scleromyxedema with subcutaneous nodules: successful treatment with thalidomide and intravenous immunoglobulin. Case Rep Dermatol. 2013 Nov 2;5(3):309-15.
15. Eberlein-König B, Vogel M, Katzer K, Hein R, M Köhn F, Ring J, Abeck D. Successful UVA1 phototherapy in a patient with scleredema adultorum. J Eur Acad Dermatol Venereol. 2005 Mar;19(2):203-4.
16. Madsen EP, Bonefeld RE, Petersen CD. Lichen sclerosus in women. Ugeskr Laeger. 2022 Sep 12;184(37):V03220171.

17. Lebeaux D, Francès C, Barete S, Wechsler B, Dubourg O, Renoux J. Eosinophilic fasciitis (Shulman disease): new insights into the therapeutic management from a series of 34 patients. Rheumatology (Oxford). 2012 Mar;51(3):557-61.

18. Ayvaz HH, Cemil BÇ, Gönül M. Dermatolojide konnektif doku hastalıklarında intravenöz immünglobulinler: sistemik lupus eritematozus, diskoid lupus eritematozus ve dermatomiyozit. Turkiye Klinikleri J Dermatol-Special Topics. 2018;11(2):84-95.

19. Petty AJ, Floyd L, Henderson C, Nicholas MW. Cutaneous Lupus Erythematosus: Progress and Challenges. Curr Allergy Asthma Rep. 2020 Apr 4;20(5):12.

20. Çakmak SK. Skleroderma ile ilgili hastalıklar. Artüz RF, editör. Otoimmün Bağ Dokusu Hastalıkları ve Deri. Ankara: Türkiye Klinikleri; 2018. p. 49-54.

21. Knobler R, Moinzadeh P, Hunzelmann N, Kreuter A, Cozzio A, Mouthon L, et al. European Dermatology Forum S1-guideline on the diagnosis and treatment of sclerosing diseases of the skin, Part 1: localized scleroderma, systemic sclerosis and overlap syndromes. J Eur Acad Dermatol Venereol. 2017 Sep;31(9):1401-1424.

22. Su Küçük Ö, Taşlıdere N. Sistemik skleroz ve sklerodermoid hastalıklar (psödoskleroderma; graft-versus-host hastalığı, nefrojenik sistemik skleroz, skleromiksödem vb.): Patogenez, klinik ve tedavide güncel yaklaşımlar. Aydoğan K, editör. Romatolojik Dermatoloji. 1. Baskı. Ankara: Türkiye Klinikleri; 2023. p. 51-8.

23. Shakshouk H, Tkaczyk ER, Cowen EW, El-Azhary RA, Hashmi SK, Kenderian SJ, et al. Methods to Assess Disease Activity and Severity in Cutaneous Chronic Graft-versus-Host Disease: A Critical Literature Review. Transplant Cell Ther. 2021 Sep;27(9):738-746.

TÜRK TABİPLERİ BİRLİĞİ

BURSA TABİP ODASI

DİĞER ROMATİZMAL HASTALIKLAR

Uzm. Dr. Gizem KARATAŞ[1]

Prof. Dr. Kenan AYDOĞAN[2]

1. Sjögren Sendromu (SJS)

a. Tanım

- Vücudun tüm organlarını etkileyebilen sistemik, otoimmün bir bağ dokusu hastalığıdır. Hastalık öncelikle gözlerde ve ağızda kuruluk, belirgin yorgunluk ve kas-iskelet ağrısı ile kendini gösterir. Bunlar en az üç aydan fazla kalıcı olmalıdır.

b. Epidemiyoloji

• Ortalama başlangıç yaşı: 30–50 yaş

• Güçlü kadın hakimiyeti (K : E = 9 : 1)

• Üçte biri ekstraglandüler hastalık ile

• Diğer bağ dokusu hastalıklarına (RA, SLE, SSc) primer veya sekonder olabilir.

c. Patogenez

• Ekzokrin glandlarda (gözyaşı ve tükürük bezleri) lenfositik infiltrasyonu bulunur ve bu da fibrozise yol açar

• Sık sık anti-Ro/SS-A (%60 – %70) ve anti-La/ SS-B (%20 – %40) antikorları

(+) otoantikorlar ↓ başlangıç yaşı ve ↑ ekstraglandüler hastalık riski

• TNFAIP3 germ hattı anormalliği

d. Klinik

Mukoza zarları

Mukozal kserozis, bezlerin >%50'sinin harabiyetinden sonra hastalık seyrinde daha sonra ortaya çıkar, bu nedenle erken hastalık, yalnızca spesifik olmayan yorgunluk, artralji ve miyalji semptomlarıyla kendini gösterebilir.

➢ Kseroftalmi (keratokonjonktivitis sicca):

• Gözyaşı bezi tutulumu nedeniyle

• Semptomlar: kuru gözler, ağrı, fotofobi veya yabancı cisim hissi

• Komplikasyonlar: keratit, kornea ülserasyonu ve tekrarlayan enfeksiyonlar

Schirmer testi: Göz alt kısımda Whatman kağıdı kullanılarak (gözyaşı filmi 5 dakikada <5 mm hareket eder = pozitif test)

Rose Bengal testi: oküler yüzey epitelinin kalitesini ölçer

➢ Kserostomi:

• Majör (parotis ve submandibular) ve minör tükrük bezlerinin tutulumu nedeniyle

• Semptomlar: ağız kuruluğu, ağrılı/yanan ağız/dudaklar, disfaji ve parotis ve submandibular bezlerin geçici iki taraflı veya tek taraflı şişmesi

1. Erzurum Bölge Eğitim Araştırma Hastanesi Deri ve Zührevi Hastalıklar Kliniği, Erzurum
2. Bursa Uludağ Üniversitesi Tıp Fakültesi Deri ve Zührevi Hastalıklar AD, Bursa

İnatçı şişlik varsa → lenfoma tetkikini düşünün

Komplikasyonlar: perlèche, pamukçuk, diş çürüğü ve şiddetli GÖRH

Bozulmuş tükürük bezi işlevi/akış hızı testleri: tükürük bezi sintigrafisi, sialometri veya parotis siyalografisi (nadiren yapılır)

➢ Vajinal kseroz

• Semptomlar: disparoni, kuruluk ve yanma

• Komplikasyon: Bakteriyel ve Candida aşırı çoğalması

➢ Deri

• Kseroz/kaşıntı (En yaygın deri bulgusu)

• Hipergamaglobulinemi sebepli palpabl purpura

• Vaskülit (ilgili komplikasyonlar nedeniyle en önemli deri bulgusu)

Küçükten büyüğe (her boyutta) damar vasküliti şeklinde ortaya çıkabilir

• Klasik LCV (+/– kriyoglobulinler)

• Ürtikeryal vaskülit (ya hipo- ya da normokoplementemik)

• PAN benzeri deri altı nodüller ve ülserler

➢ Sistemik tutulum (artrit, periferik nöropati (Hipergamaglobulinemi), Raynaud fenomeni ve ekstraglandüler lenfosit infiltrasyonu ile interstisyel nefrit, primer biliyer siroz)

• Pozitif seroloji (anti-Ro/SS-A, ANA ve RF)

• ↑ESR

• Lenfoma

• ↑ölüm oranı

Nörolojik

• Nöropati: distal, simetrik, ağrılı duyusal veya sensorimotor polinöropati (en yaygın)

• Diğer: hafıza kaybı, işitme kaybı ve Devic sendromu (diğer adıyla nöromiyelit optika; optik nörit ve transvers miyelitli MS varyantı)

Artrit

• Genellikle poliartiküler, kronik ilerleyici

• Genellikle articulatio interphalangea proksimalis, metakarpophalangeal ve bilek eklemlerinde simetriktir.

Lenfomalar (en şiddetli komplikasyon)

• 19 kat ↑Hodgkin dışı lenfoma riski, baskın olarak ekstranodal marjinal zon B hücreli lenfomalar (diğer adıyla MALT = mukoza ile ilişkili lenfoid doku), genellikle büyük tükürük bezleri gibi (en yaygın) SjS'nin en aktif olduğu organları içerir

Glomerülonefrit (ekstraglanduler lenfosit infiltrasyonu)

Gebelik

• ↑anti-Ro/SSA antikorları olan annelerde neonatal LE riski

e. **Histopatoloji**

Tükürük bezi histolojisi

• Bez dokusunun 4 mm'si başına 50 veya daha fazla lenfosit agregatı veya iki veya daha fazla fokal lenfositik sialoadenit varlığı

• Normal CD4:CD8 oranına sahip T hücreleri ve B hücrelerinin karışımı

f. **Laboratuvar testi**

Otoantikorlar:

• Anti-fodrin (%70), en hassas ve spesifik test

• Anti-Ro/SSA (%60–%70)

• Anti-La/SSB (%20–%40)

• Diğer: ↑ESR/CRP, hipergamaglobulinemi, anemi, lökopeni ve miks kriyoglobulinemi

g. **Tedavi**

Tedavi öncelikle semptomatiktir

➢ Kseroftalmi

• Gün boyunca koruyucu içermeyen suni gözyaşı

• Geceleri kayganlaştırıcı merhemler

• Punktum oklüzyonu: gözyaşı filminin birikmesi için lakrimal punktaya yerleştirilen tıkaçlar

• Orta ila şiddetli kuru gözler için siklosporin (%0,05) göz damlası BID

➢ Kserostomi

• Yapay tükürük (genellikle iyi tolere edilmez)

• Sık su alımı

Artık tükürük bezi işlevi olan hastalar için;

• Tükürük uyarıcılar (örn. ksilitol ve sorbitol içeren asitsiz ve şekersiz sakız)

• Sialagog tedavisi: pilokarpin ve cevimeline

• Diş çürüklerini önlemek için titiz diş hijyeni ve florür tedavileri

• Alkol, sigara ve düşük pH'lı içeceklerden (örn. soda) kaçının

❖ Yalnızca ciddi ekstraglandüler sistemik tutulum için kullanılan immünosüpresif ilaçlar

❖ Dirençli vakalar için Rituksimab düşünülebilir

h. **Prognoz/Klinik Seyir**

• Ortalama olarak, ölüm oranı genel nüfusa benzer, ancak ekstraglandüler hastalığı olan hastalarda iki ila üç kat daha yüksektir

• Olumsuz prognostik faktörler ↑mortalite: hipokomplementemi, kriyoglobulinemi, vaskülit ve lenfoproliferatif hastalıklar

2. Overlap Sendromu

Overlap sendromları, romatizmal bozuklukların klinik ve immünogenetik heterojenliğini yansıtan zorlu bir problem sunar. Mevcut istatistikler, bağ dokusu hastalıklarının %25'ini "overlap sendromları" olarak belirtmektedir. Bunların üç ana grubu vardır;

A. Sistemik bağ dokusu hastalıklarının örtüşen formları

B. Miks konnektif doku hastalığı (Sharp sendromu)

C. Undiferansiye romatizmal hastalık

A. Sistemik bağ dokusu hastalıklarının örtüşen formları

a. **Tanım**

Genellikle birden fazla klasik otoimmün BDH için kriterleri karşılama olarak tanımlanır

Hastalar aynı anda birden fazla hastalık bulgusu ile başvurabilir veya ardışık olarak farklı hastalıklar geliştirebilirler

Tablo 9 Overlap sendromları ve ilişkili oto-antikorlar

Otoantikor	Klinik Özellikler
Anti U1-snRNP Ab (MCTD)	SLE+ miyozit+ skleroderma+ RA
Anti PM-Scl Ab	Miyozit + Raynaud
Anti sentetaz Ab (Jo-1 etc)	Miyozit + artrit + interstisyel akciğer hastalığı
Anti SSA/B + RF+ anti CCP Ab	RA + Sjogren

B. Miks Konnektif Doku Hastalığı (MKDH)

a. **Epidemiyoloji**

• K/E : 9/1

• Çoğunlukla ikinci ila dördüncü dekatlarda

b. **Patogenez**

• MKDH, SLE, PM/DM (polimiyozit/dermatomiyozit), skleroderma veya RA'nın, ≥ ikisinin örtüşen özellikleriyle karakterize edilir

• Patojenik rol oynadığı düşünülen anti-U1RNP (yüksek titreler) antikorları

• HLA-DR4 ile birlikte

c. **Klinik**

• MKDH için üç sınıflandırma kriteri yayınlandı, ancak şu anda bir fikir birliği yok

• En yaygın: Raynaud hastalığı, özofagus disfonksiyonu, şişmiş parmaklar/eller ("sosis parmak"), artralji/artrit ve inflamatuar miyopati

d. **Klinik Bulgular**

Skleroderma benzeri bulgular:

➢ Raynaud fenomeni (~%100): en erken ve en yaygın belirti; dijital enfarktüs ve kangren geliştirebilir

- Özofagus hareket bozukluğu (%85)
- Ellerde ödem, sosis parmaklar
- Sklerodaktili
- Periungual telenjiektaziler
- Pulmoner hipertansiyon (%25) = MKDH'nin en ciddi komplikasyonu → MKDH ölümlerinin %40'ını oluşturur
- Pulmoner fibroz (genellikle hafif)
- Özellikle yüz, gövde ve proksimal ekstremitelerde yaygın sklerodermoid tutulum görülmez

DM benzeri bulgular:

- Enflamatuar miyopati +/− üst gövde ve proksimal ekstremitelerde poikilodermatöz alanlar
- Genellikle DM'ye özgü belirtiler görülmez (Gottron papülleri, heliotrop, sedef benzeri kafa derisi dermatiti)

Lupus benzeri bulgular: DLE, SCLE veya ACLE benzeri deri lezyonları

Diğer bulgular: Artralji/artrit (%50-70), serozit (plörit ve perikardit), nörolojik bulgular, sitopeniler, anti fosfolipit antikor sendromu ve glomerülonefrit

e. **Histopatoloji**

• Biyopsi yapılan deri lezyonunun tipine göre değişir

f. **Laboratuvar**

• (+) benekli nükleer patern ANA

• Yüksek titre anti-U1RNP otoantikorları (serolojik ayırt edici özellik)

• Anti-dsDNA, Smith antikorları ve hipokomplementemi içermez → SLE'den ayırt etmeye yardımcı olur

• Sitopeniler

• Antifosfolipid otoantikorları

g. **Tedavi**

• İlk seçenek: Prednizon

• Yardımcılar: NSAID'ler, antimalaryaller

Lupus, RA ve DM benzeri özelliklerin, skleroderma benzeri özelliklere (örn. sklerodaktili, Raynaud hastalığı ve pulmoner hipertansiyon) kıyasla steroide yanıt verme olasılığı daha yüksektir

• Metotreksat şiddetli artrit için ilk seçenektir, ancak MKDH hastalarında sık görülen pulmoner fibroz nedeniyle dikkatli kullanılmalıdır.

h. **Prognoz/Klinik seyir**

• Kortikosteroid tedavisine iyi yanıt ve olumlu prognoz

• %40'ı altı diffüz konnektif doku hastalıklarından birine dönüşür

anti-dsDNA'nın varlığı → SLE'ye evrimi

Özofagus hipomotilitesi/genişlemesi veya sklerodaktili varlığı → sistemik skleroza evrim

- Hayatta kalma oranları

  5 yıllık hayatta kalma: %98; 10 yıllık hayatta kalma: %88

  Ölüm nedeni: pulmoner arter hipertansiyonu (%40) > akut kardiyovasküler olaylar, TTP/HÜS > enfeksiyonlar

C. **Undiferansiye romatizmal hastalık**

a. **Tanım**

- Undiferansiye romatizmal hastalık, klasik otoimmün hastalıklar için yaygın olarak kullanılan sınıflandırma kriterlerinin hiçbirini karşılamayan hastalarda otoimmünitenin laboratuvar kanıtlarına ek olarak sistemik bir otoimmün hastalığın klinik semptomlarının varlığı ile karakterize edilir.

b. **Epidemiyoloji**

- Bir romatoloji kliniğine başvuran hastaların %20-50'sine kadar undiferansiye romatizmal hastalık tanısı konduğu bildirilmiştir.

c. **Tanı**

Detaylı bir öykü alınmasına, kapsamlı bir fizik muayenenin yapılmasına ve teşhis testlerine dayanır.

- Genel olarak, bir bağ dokusu hastalığı hakkında klinik şüphe olduğunda, yüksek inflamatuar belirteçler (Sedimentasyon hızı veya C-reaktif protein), düşük kompleman seviyeleri ve pozitif ANA, bağ doku hastalığı ile ilişkili diğer otoantikorlar (anti-Ro, anti -Smith, anti-RNP, Scl-70), anti-dsDNA antikorları, romatoid faktör veya antifosfolipid antikorlar değerlendirilir.
- Kapsamlı bir değerlendirmeden sonra bir bağ doku hastalığı teşhisi konulamazsa, ancak bunu kuvvetle düşündüren özellikler varsa Undiferansiye romatizmal hastalık teşhisi konulur.
- Klinik muayene ve immünolojik testlerle yakın izlemek, Undiferansiye romatizmal hastalık 'dan tanımlanabilir bir bağ doku hastalığına oturan tablonun hızlı bir şekilde teşhis edilmesine yardımcı olabilir.

d. **Tedavi**

- Onaylanmış bir tedavi yoktur; bu nedenle, tedavi seçimi klinik belirtilere göre olmalıdır. Örneğin, hastanın birincil şikayeti artralji ise, NSAID ile tedavi, düşük doz kortikosteroidler ve potansiyel olarak hidroksiklorokin uygun olacaktır.

Kaynaklar

1. Qin B, Wang J, Yang Z et al. Epidemiology of primary Sjögren's syndrome: a systematic review and meta-analysis. Ann Rheum Dis 2015;74:1983-9.
2. Jonsson R, Brokstad KA, Skarstein K et al. Current concepts on Sjögren's syndrome – classification criteria and biomarkers. Eur J Oral Sci 2018;126:37-48.
3. Fox RI. Sjögren's syndrome. Lancet 2005;366:321-31.
4. Guseva NG. Vestn Ross Akad Med Nauk. 2008;(9):36-40.
5. Pepmueller PH. Undifferentiated Connective Tissue Disease, Mixed Connective Tissue Disease, and Overlap Syndromes in Rheumatology. Mo Med. 2016;113(2):136-140.
6. Rubio J, Kyttaris VC. Undifferentiated Connective Tissue Disease: Comprehensive Review. Curr Rheumatol Rep. 2023;25(5):98-106.

7. Antunes M, Scirè CA, Talarico R, et al. Undifferentiated connective tissue disease: state of the art on clinical practice guidelines. RMD Open. 2019;4(Suppl 1):e000786.

8. Alarcón GS, Williams GV, Singer JZ, et al. Early undifferentiated connective tissue disease. I. Early clinical manifestation in a large cohort of patients with undifferentiated connective tissue diseases compared with cohorts of well established connective tissue disease. J Rheumatol. 1991;18(9):1332-1339.

TÜRK TABİPLERİ BİRLİĞİ

BURSA TABİP ODASI

KUTANÖZ VASKÜLİTLER VE VASKÜLOPATİLER

Uzm. Dr. Gizem KARATAŞ[1]

Prof. Dr. Kenan AYDOĞAN[2]

1. **Tanım:** Kutanöz vaskülit, dermal kan damarlarının inflamasyonunu yansıtır ve etkilenen damarların yeri ve boyutuna bağlı olarak belirtileri değişkenlik gösterir ve geniş bir klinik yelpazeye sahiptir.

2. **Vaskülitlerin Ana Histolojik Özellikleri**

   İnflamatuvar infiltrat tipi kutanöz vaskülit tanısında anahtar bir bulgudur. Aşağıdaki histolojik alt tipleri mevcuttur.

   a) **Lökositoklastik Vaskülit**

   Küçük damarların duvarında biriken ve kompleman kaskadını aktive eden dolaşımdaki immün kompleksler ile ilgili bir hasarı yansıtır. Lökositoklastik vaskülite (LCV) bağlı kutanöz lezyonlar çoğunlukla venöz staz nedeniyle alt ekstremitelerde lokalizedir. Lökositoklastik vaskülitin histolojik ayırıcı tanıları enfeksiyonlar ve nötrofilik dermatozlardır.

   b) **Lenfositik Vaskülit**

   Lökositoklastik vaskülitin bir aşamasına karşılık gelebilir ve bu, akuttan subakut aşamaya geçişi işaret eder. Bununla birlikte, maküler lenfositik arteritte görüldüğü gibi, bazı vaskülitler birincil olarak lenfositik olabilir.

   c) **Nekrotizan Vaskülit**

   Fibrinoid nekrozun eşlik ettiği vaskülit olarak tanımlanır.

   d) **Trombozan Vaskülopati**

   Enflamatuar bir süreç sırasında, eritrosit ekstravazasyonu veya endotel hücre hasarına sekonder trombozlar gibi sonuçlar gözlemlenebilir. Bununla birlikte, trombozan vaskülopati, birincil bir trombotik sürecin nekroza neden olması ve bunun sekonder olarak enflamasyonu indüklemesinden kaynaklanabilir.

   e) **Granülomatöz Vaskülit**

   Dev hücreli veya dev hücresiz makrofajların baskınlığı granülomatöz vasküliti karakterize eder. Granülom, Dev Hücreli Arterit'deki gibi damar duvarına yerleşebilir veya Granülomatöz Polianjitis'deki gibi ekstra vasküler olabilir. Ayırıcı tanı Sarkoidoz, Kutanöz metastaz ve Crohn hastalığı gibi enfeksiyöz ve enfeksiyöz olmayan hastalıkları içerir.

3. **Vaskülit Analizi için Direkt İmmünofloresan İnceleme**

   Damar duvarındaki immünoglobülinleri (IgA, IgM, IgG), komplemanı (C3, C1q) veya fibrinojen birikintilerini ortaya çıkarabilir. Herhangi bir vaskülit kanıtı olmaksızın vasküler duvarda immünoglobulin (Ig) birikintilerinin patolojik önemi yoktur.

Dermal veya hipodermal damar tutulumu olan kutanöz vasküliti olan hastaların yaklaşık yarısında sistemik vaskülit vardır. Tersine, sistemik vasküliti olan hastaların da yarısında kutanöz belirtiler gelişir.

Vaskülitler öncelikle etkilenen damar boyutuna göre ayrılır.

1. Erzurum Bölge Eğitim Araştırma Hastanesi Deri ve Zührevi Hastalıklar Kliniği, Erzurum
2. Bursa Uludağ Üniversitesi Tıp Fakültesi Deri ve Zührevi Hastalıklar AD, Bursa

Tablo 1 Tutulan Damar Boyutuna Göre Vaskülitlerin Sınıflandırması

	Klinik Özellikler	Hastalıklar
Küçük Damar Vaskülitleri	Palpabl purpura Peteşi Vezikül Püstül	Henoch-Schonlein purpurası (HSP) Süt çocukluğunun akut hemorajik ödemi Ürtikeryal vaskülit Eritema elevatum diutinum Granüloma fasyale Sekonder vaskülit İlaç Enfeksiyon Malignite Otoimmünite
Küçük ve Orta Boy Damar Vaskülitleri (miks)	Küçük ve orta boy damar vaskülit özelliklerinin karışımı	Miks kriyoglobulinemi Tip II ve III ANCA ile ilişkili: Mikroskobik polianjitis Wegener granülomatozu Churg-Strauss Sendromu (CSS)
Orta Boy Damar Vaskülitleri	Livedo reticularis Retiform purpura Ülserler Subkutan nodüller	Poliarteritis nodosa (PAN) Kawasaki hastalığı
Büyük Boy Damar Vaskülitleri	Hastalığa ait spesifik özellikler Temporal arterit: Frontotemporal saçlı deride eritematöz hassas nodüller veya ülserasyon Takayasu arteriti: Eritematöz subkutan nodüller, LE > UE'de PG benzeri lezyonlar	Temporal arterit Takayasu arteriti

KUTANÖZ KÜÇÜK DAMAR VASKÜLİTLERİ

a. Epidemiyoloji

- Yetişkinler > çocuklar

b. Patofizyoloji

Post-kapiller venüllerde immün kompleks birikimi → komplemanı aktive eder → nötrofilik inflamatuar yanıt → damar hasarı, kanama ve doku iskemisi

- Kan damarlarının fibrinoid nekrozu, lizozomal enzimler (kollajenazlar ve elastazlar) ve reaktif oksidatif ürünler aracılığıyla ortaya çıkar.

Tablo 2 Kutanöz Küçük Damar Vaskülitleri İçin Tetikleyici Faktörler

Kutanöz Küçük Damar Vaskülitinin Tetikleyicileri		
	Tetikleyiciler	**Örnekler**
Primer kutanöz küçük damar vasküliti	İdiyopatik (%50)	
Sekonder kutanöz küçük damar vasküliti	Enfeksiyon (%15 – %20)	*Bakteriyel: A grubu β-hemolitik Streptokoklar, Staphylococcus aureus, Klamidya, Neisseria, Mikobakteri *Viral: Hepatit C > B >> A, HIV *Mantar/maya: Kandida
	Enflamatuar bozukluklar (%15-20): Küçük ve/veya orta damar vasküliti olarak ortaya çıkabilir	*Bazı otoimmün bağ doku hastalıkları: Sistemik Lupus Eritematozus (SLE), Sjögren, Romatoid Artrit (RA) >> Dermatomiyozit, Skleroderma, Polikondrit *İnflamatuar barsak hastalığı (İBH) *Behçet hastalığı
	İlaç (%10-%15): İlaç başlandıktan 1-3 hafta sonra başlar, üçüncü en yaygın kutanöz ilaç döküntüsü (%2)	En yaygın: *Antibiyotikler: β-laktamlar (penisilin, sefalosporinler), sülfonamidler, minosiklin, kinolonlar *Antiinflamatuar: NSAI'ler, COX-2 inhibitörleri *Diğer suçlular: Lökotrien inhibitörleri *Anti-tiroid: propiltiourasil *Anti-hipertansifler: tiazidler, hidralazin *Biyolojik: TNF-α inhibitörleri, MTX, Rituksimab *Hormonal: Oral kontraseptifler *G-CSF *Retinoid: İsotretinoin *Levamizol içeren kokain *Allopürinol *Radyokontrast madde

	Neoplazm (<%5)	En yaygın: *Hematolojik malignite (Multipl miyelom, Monoklonal gamopatiler, T hücreli lösemi, Mikozis Fungoides, Akut Myeloid Lösemi, Kronik Myeloid Lösemi, Diffüz büyük hücreli lösemi, Hairy cell lösemi) Daha az yaygın: *Solid organ (GÜ: prostat kanseri, renal kanser / GİS: kolon kanseri)
	Diğer	*Trombotik *Embolik *Kriyoglobulinemi

c. Klinik sunum

Alt ekstremitelerde, dar giysilerin altında kısmen solabilen, simetrik, palpabl purpuralar

- Diğer belirtiler: Eritematöz papüller, ürtiker, veziküller, püstüller ve livedo retikularis.
- Yüzde, avuç içlerinde, ayak tabanlarında veya mukoza zarlarında nadiren oluşur.

Zamanlama: Maruziyetten 7-10 gün sonra ortaya çıkar ve 3-4 hafta içinde geçici

hiperpigmentasyon ve/veya atrofi ile düzelir.

Deri semptomları: Asemptomatik, kaşıntı, yanma veya ağrı

Sistemik semptomlar: Ateş, halsizlik, atraljiler, miyaljiler ve Gastrointestinal (GİS) veya Genitoüriner (GÜ) semptomlar

- Varsa → Sistemik vaskülit düşünün!

d. Patoloji

Hematoksilen & Eozin (H&E) biyopsisi en iyi 18–48 saat içinde;

- 48 saat sonra patoloji spesifik değildir ve nötrofiller yerine mononükleer hücreler görülebilir

  Damar duvarlarının fibrinoid nekrozu ve endotel şişmesi ve eritrosit ekstravazasyonu ile post-kapiller venüllerin etrafında perivasküler nötrofilik infiltrat (lökositoklaz ile birlikte)

- Daha derindeki büyük damarların eş zamanlı tutulumu → sistemik vasküliti düşündürür

e. DİF

Direkt immün floresan (DİF) en iyisi daha erken (8–24 saat içinde)

Perivasküler C3 ve IgM ile %80

f. Laboratuvar testi

- ↑Eritrosit sedimentasyon hızı (ESR) sistemik hastalığı düşündürür
- Önemli miktarda kompleman tüketimi, daha kapsamlı veya sistemik bir hastalığı düşündürür

g. Prognoz

%10'unda kronik ve tekrarlayan bir seyir olacaktır.

Tablo 3 Sistemik Açıdan Laboratuar Değerlendirmesi

Sistemik Vaskülit Açısından Değerlendirme	
Genel Değerlendirme	
Sistemik Tutulum Endişesi Yok ise:	Tam kan sayımı [CSS 'de eozinofili], Böbrek fonksiyon testleri [↑kreatin] ↑Sedimentasyon (>40 mm/sa), ↑Karaciğer fonksiyon testleri İdrar Tetkiki (Hematüri/proteinüri)
Sistemik Tutulumla İlgili Endişesi Varsa Genel Tetkiklere Ek Olarak:	
Gastrointestinal	Gaita tetkiki [+/– HSP'de melena]
Renal	İdrar tetkiki: Hematüri, proteinüri
Enfeksiyöz	*Hepatit B ve C *HIV *ASO titresi (eğer (+) ise, streptokok enfeksiyonu düşünün) *Anormal akciğer grafi (infiltratlar, opasiteler) *Yüksek ateş veya kalp üfürümleri olan bir hastada transtorasik ekokardiyogram ve kan kültürlerini değerlendirin *Geçmiş diğer kültürleri değerlendirin
İnflamatuar	↑ESR ↑CRP (↑ enfeksiyon ve otoimmün hastalıkta) Anti nükleer antikor (ANA) Romatoid Faktör (RF) (eğer (+) ise Sjögren, RA, kriyoglobulinemi) C3, C4, CH50, C1q (NÜV'de WNL; HÜV'de ↓C3/C4/C1q, SLE, diğer otoimmün vaskülitler, ateroembolizasyon) ANCA (Wegener granülomatozu (+) c-ANCA; Mikroskopik polianjitis, Churg-Strauss sendromu, PAN (+) p-ANCA) Anti-fosfolipid antikorları (Antifosfolipit antikor sendromu (+))
Neoplastik	*Serum ve idrar protein elektroforezi ((+) ise hematolojik maligniteyi dikkate alın) *Anormal akciğer grafi (maligniteyi düşündüren nodüller veya kitleler) *Anormal periferik kan yayması
Diğer	*Kriyoglobülinler (eğer (+) ise, kriyoglobulinemiyi dikkate alın) *İmmünoglobulinler (HSP'de IgA(+), CSS'de IgE(+))

h. Tedavi

• Hastalığın ciddiyetine bağlıdır

KUTANÖZ KÜÇÜK DAMAR VASKÜLİTİNİN ALT TİPLERİ

1. **Henoch-Schonlein purpurası (IgA Vasküliti)**

a. **Epidemiyoloji**

• En yaygın pediatrik vaskülit

• Vakaların %90'ından fazlası 10 yaşından küçük çocuklarda görülür ve erkek ağırlıklıdır

• Mevsimsel değişim, kış ağırlıklı

b. **Patofizyoloji**

Küçük kan damarlarında IgA vasküler birikimi şunlarla sonuçlanır:

• Çeşitli sitokinlerin aktivasyonu

• Nitrik oksit ve Reaktif oksijen türleri (ROS)' nin nötrofil aktivasyonu

Tetikleyiciler:

• Çoğunlukla ÜSYE veya Streptokok enfeksiyonundan 1-2 hafta sonra ortaya çıkar. Diğer enfeksiyonlar: Bartonella henselae, Parvovirus B19, S. aureus, H. pylori ve Coxsakievirus.

• Hastaların küçük bir kısmında bildirilen ilaca maruz kalma

c. **Klinik sunum**

• Deri: kalçalarda ve alt ekstremitelerde palpabl purpura (%100)

• Kas-iskelet sistemi: artraljiler (%75); diz ve ayak bileklerinin artriti

• GİS: kolik karın ağrısı (%65), ishal, +/− melena; hematokezya (%20)

• Renal (%40–%50): nefrit riski ile hematüri, son dönem böbrek yetmezliği (%1–3)

Yetişkin HSP'nin temel özellikleri

• İshal ve kronik böbrek yetmezliği ile birlikte agresif seyir gösterme olasılığı daha yüksektir

• Ateş, ↑ESR ve belden yukarısında purpura olan yetişkinlerde IgA glomerülonefriti olma olasılığı daha yüksektir

• Solid organ neoplazmaları (özellikle akciğer kanseri) > hematolojik neoplazmalar

• Daha sık vezikülobüllöz lezyonlar ve kutanöz nekroz (%60)

Aşağıdaki kriterlerden 3'ünün varlığı, bir hastayı %87 oranında doğru bir şekilde IgA vasküliti olarak sınıflandırır:

• Trombositopeni ile ilişkili olmayan palpabl purpura

• Tipik olarak kanlı ishal ile ilişkili post prandial diffüz karın ağrısı

• GİS kanaması

• Hematüri

• 20 yaşından küçük yaş

• Hastalığın başlangıcında tetikleyici ilaçların olmaması

d. **Laboratuvar testi:** Tablo 3

• Tanı anında böbrek anormallikleri olan hastalarda en az ayda bir seri idrar tetkikleri ile birlikte

uzun süreli takip (hematüri, proteinüri ve anormal kreatinin) ve kan basıncı takip edilmeli

• Karın ağrısı varsa veya GI kanama şüphesi varsa gaita testi yapılmalı.

• IgA vasküliti olan 60 yaşından büyük hastaların akciğer, böbrek ve prostat kanseri açısından değerlendirilmesi düşünülmelidir.

e. **Patoloji:**

• LCV

• Dermal küçük kan damarlarında IgA birikintileri, C3 ve fibrin içeren DİF

f. **Tedavi:**

Birinci basamak: destekleyici önlemler (kendi kendini sınırlayan hastalık ve haftalar, aylar içinde düzelir)

• Karın ağrısı, artrit veya şiddetli nefrit varsa prednizon +/− azatiyoprin veya siklosporin ekleyin

• Prednizonun böbrek hastalığını önleyici olup olmadığı tartışmalıdır (Cochrane incelemesi fayda göstermedi)

• Dapson süreyi kısaltır ve deri bulguları için faydalıdır

• Ranitidin karın ağrısının süresini ve şiddetini azaltır

• Hızla ilerleyen glomerülonefrit durumunda IVIG düşünülür

g. **Prognoz**

%40'a kadar tekrarlar

h. **Takip:**

• Optimal takip sıklığı ve süresi belirsizdir; ancak, altı aylık bir takip ihtiyatlıdır.

2. **Süt Çocukluğunun Akut Hemorajik Ödemi**

a. Tanım: Karakteristik olarak basit, çoğunlukla viral, ateşli bir hastalıktan sonra ortaya çıkan, deri ile sınırlı, küçük damarları etkileyen lökositoklastik bir vaskülittir.

b. Epidemiyoloji

• 4 haftadan 2 yaşına kadar olan bebekleri etkiler ve 3 hafta içinde spontan remisyona uğrar ve relaps eğilimi azdır.

• %70'i erkek

c. Patofizyoloji

• Küçük kan damarlarında bağışıklık kompleksi birikimi

• Tetikleyiciler:

Enfeksiyon: viral veya bakteriyel

Üst Solunum Yolu: adenovirüs, coxsackievirus, EBV

İshalli hastalık: hepatit A, kampilobakter, rotavirüs

Üriner Sistem: E. coli

Diğer: HSV, VZV

İlaç Antibiyotikleri: β-laktamlar, TMP/SMX

Analjezik: NSAID'ler, asetaminofen

Aşılama

d. Klinik sunum

• Etkilenen çocuklar genellikle 48 saat veya daha kısa sürede, yüzde (yanaklar ve kulaklar) ve üst ekstremitelerde yaygın ve simetrik olarak dağılmış anüler, numüler, targetoid veya non-targetoid, ödematöz, hemorajik plaklar geliştirirler.

• Hassas, gode bırakmayan akrofasiyal ödem, sıcaklık artışı olabilir

• Genel durum kötü değildir, ancak ateşli olabilir

e. Patoloji

• LCV

• DİF'de IgA birikintileri olabilir

e. **Ayırıcı Tanı**

Akut ürtiker, ürtikerya multiforme, eritema multiforme vakaların büyük çoğunluğunda hedef benzeri döküntülerin altında yatar. Eritema multiforme 4 yaşından önce nadir olduğundan, hemorajik ödem 3 yaş ve altındaki birçok çocukta targetoid döküntülerden sorumludur.

f. **Tedavi**

Anti-histaminikler ile destekleyici; 1 ila 3 hafta içinde kendiliğinden düzelir.

3. **Ürtikeryal Vaskülit**

a. Tanım: Derinin postkapiller venüllerini etkileyen lökositoklastik bir vaskülittir.

2 ana gruba ayrılabilir

•NÜV (%70–%80) Normokoplementemik ürtikeryal vaskülit

Deriye sınırlı ve idiyopatik

•HÜV (%20–%30) Hipokomplementemik vaskülit

Yüksek oranda sistemik hastalık

b. Epidemiyoloji

En yaygın olarak 4-6. dekad kadınlar etkilenir.

c. Patofizyoloji

• Kan damarı duvarında kompleman ve immün kompleks birikimi ve kompleman kaskadının aktivasyonu

Hipokomplementemik form: IgG antikorları C1q'yi bağlar → düşük C1q serum seviyeleri

• Etken ajanlar: Genellikle idiyopatik, ancak çoklu tetikleyiciler rol oynayabilir

d. Klinik sunum

• Gövde ve alt ekstremite'de >24 saat süren (normal ürtiker için <24 saate kıyasla), daha az kaşıntılı, ağrılı/yanıcı ürtiker lezyonları; hiperpigmentasyon veya purpura ile geriler ve ve vakaların yarısında anjiyoödem, üçte birinde purpura ve %14'ünde livedo ile ilişkilidirler.

• Aylar ila yıllar süren tekrarlayan epizodlar

Tablo 4 Sistemik bulgular (HÜV'de daha yaygın)

Sistemle İlişkili Semptomlar veya Hastalık	
Kas-iskelet sistemi (%50)	Atraljiler, miyaljiler
GI (%15-%30)	Tekrarlayan karın ağrısı, ishal, N/V
Pulmoner (%20)	Nefes darlığı, şiddetli KOAH, laringeal ödem
Renal (%20-30)	Glomerülonefrit veya interstisyel nefrit
Oküler (%10)	Üveit, konjunktivit, episklerit
Konstitusyonel Semptomlar	Ateş, halsizlik, atraljiler, miyaljiler

e. Patoloji

• Lezyonel biyopsi tanı için altın standart olarak kabul edilir.

• LCV (derecesi genellikle az)

• Diffüz interstisyel nötrofiller HÜV'de daha sık görülür ve SLE ile olabilir.

• DİF: %70 perivasküler Ig ve C3, ancak bir lupus bandı (bazal membran zonu boyunca granüler Ig veya C3) HÜV hastalarında SLE riskini artırır.

f. Laboratuvar testi

• NÜV: Kutanöz küçük damar vaskiliti ile aynı

• HÜV: ↓CH50, C3 ve C4; anti-C1Q Ab (HÜV hastalarının ~%100'ü) ve ↑ESR

HÜV ile SLE'nin güçlü ilişkisi (%50'ye kadar) - ANA'yı kontrol edin

g. Ayırıcı Tanı

Kronik idiyopatik ürtiker, Schnitzler sendromu, Well sendromu, eritema migrans, tumid lupus eritematozus ve ürtiker multiforme akla gelmelidir.

h. Tedavi

Primer

Antihistaminikler, Oral steroidler, İndometasin

Alternatifler

Dapson, Kolşisin, Hidroksiklorokin

Ciddi Hastalık

Prednizon+ Mikofenolat mofetil, Rituximab, IVIG

**Schnitzler sendromu: Ürtikeryal vaskülit + IgM gamopati + aşağıdakilerden ikisi: ateş, artralji, kemik ağrısı, ↑ESR veya ↑WBC

4. **Eritema Elevatum Diutinum**

a. Tanım: Eritema elevatum diutinum (EED), dolaşımdaki antikor düzeylerinin artmasıyla ilişkili olduğu düşünülen nadir bir kutanöz lökositoklastik vaskülittir. HIV enfeksiyonu, tüberküloz ve çeşitli otoimmün hastalıklarla ilişkili olduğu gösterilmiştir.

b. Epidemiyoloji

• Orta yaşlı ve yaşlı hastaların nadir ve kronik durumu

• HIV ile ilişkili

c. Patofizyoloji

• Tekrarlayan enflamasyon ve kısmi iyileşme ile birlikte immün kompleks birikimi → perivasküler fibroz

• Çoklu sistemik hastalıklarla birlikte olabilir

Enfeksiyon (β-hemolitik Streptokoklar, HIV, HBV, TB, Frengi)

Otoimmün Hastalıklar (İnflamatuar barsak hastalıklar, çölyak hastalığı, SLE, RA)

Hematolojik malignite (IgA paraproteinemi/monoklonal gamopati, Miyelodisplazi)

d. Klinik Sunum

Erken lezyonlar: Ekstansör yüzeylerde ve eklemlerin yakınında kırmızı-kahverengi menekşe rengi papülonodüller ve plaklar

• Daha sonraki lezyonlar: Daha önce iltihaplı bölgelerde sert nodüller ve kitleler

• Sistemik tutulum: oküler (sklerit/üveit) ve atraljiler

e. Patoloji

• Erken: Nötrofilik dermatozlara benzeyen interstisyel nötrofiller içeren LCV

• Geç: İleri evrede perivasküler storiform fibroz (dermal damarların çevresinde "soğan derisi fibrozu") ve ekstraselüler lipid depoları

f. Ayırıcı Tanı

EED'nin erken lezyonları: El dorsalinin nötrofilik dermatozu, Sweet sendromu ve romatoid nötrofilik dermatit

Geç evre EED lezyonları: Tüberoz ksantomlar, granüloma anülare, romatoid nodüller, Borrelia'nın fibroid nodülleri ve multisentrik retikülohistiyositoz. Ayrıca sarkoidoz, Lepra, psödolenfoma, nekrobiyotik ksantogranüloma, dermatofibrom veya dermatofibrosarkom protuberans, Kaposi sarkomu ve HIV ile enfekte hastalarda basiller anjiyomatoz

g. Tedavi

• Dapson

• Diğer tedaviler: Kortikosteroidler, NSAIDS, TCN ve kolşisin

5. **Miks Kriyoglobulinemi**

Kriyoglobulinemi

a. Tanım: Kriyoglobulin, düşük sıcaklıkta çöken (çeşitli tetikleyiciler ile) ve sıcaklık arttığında tekrar çözünen anormal bir Ig'dir. Kriyopresipitatların oluşumunun altında yatan mekanizma belirsizdir, ancak Ig seviyesi, pH, iyonik kuvvet ve sıcaklık, Ig'de bulunan amino asit dizileri ve şeker kısımları tarafından yönetilen elektrik yükü dahil olmak üzere çok sayıda parametreye bağlıdır. Fizikokimyasal özelliklerine bağlı olarak, Ig'lerin immün kompleksler oluşturma, çökelme ve bir inflamatuar yanıtı indükleme (kompleman ve makrofaj Fc reseptörü alımı yoluyla) eğilimleri değişir.

b. Epidemiyoloji:

• Coğrafi olarak değişir – muhtemelen HCV prevalansı ile ilişkilidir

• K/E : 2/1 ortalama yaş = 50 y

c. Patofizyoloji:

• Tip I: ↑monoklonal kriyoglobulinler (IgM >> IgG, IgA, hafif zincirler) → hiyalin materyalle damar

lümenlerinin tamamen tıkanması

- LCV yok

İlişkili Hastalıklar: Lenfoproliferatif bozukluklar, KLL, Multipl myeloma, Waldenstrom makroglobulinemisi, B hücreli non-Hodgkin lenfoma

*Semptomatik kriyoglobulinemisi olan hastalarda, genel popülasyona kıyasla lenfoma gelişme riski 35 kat artabilir.

• Tip II ve III (miks tip): kompleks immünoglobülinler daha düşük sıcaklıklarda çöker ve damarları tıkar → komplemanı tetikler → LCV'yi tetikler

İlişkili Hastalıklar: Enfeksiyonlar, Hepatit C (vakaların %70 ila %90'ı bu virüse bağlıdır), Otoimmün hastalık, SLE (kriyoglobülinlerle nefrit riski), Sjögren, RA

d. Klinik sunum

Deri bulguları:

• Tip I bulgular:

✓ Soğuğa bağlı akrosiyanoz

✓ Raynaud fenomeni

✓ Purpura, livedo retikularis ve distal ülserasyon/nekroz

✓ Soğuk ürtikeri

• Tip II ve III bulgular:

✓ Palpabl purpura, livedo retikularis ve Raynaud fenomeni

✓ Yaygın sistemik bulgular (Artralji/artrit, Periferik nöropati, Renal tutulum)

e. Patoloji

• Tip I: damarların tamamen homojen hiyalin materyalle dolu olduğu tıkayıcı vaskülopati; LCV'den yoksun

• Tip II ve III: LCV karakteristik özellikleri

f. Laboratuvar testi

• ↑kriyoglobulinler

• Kompleman (%90'da hipokomplementemi; C4↓)

• RF(+) (Tip 2 ve 3)

• Hepatit B/C

• KCFT (karaciğer fonksiyon testleri)

g. Tedavi: altta yatan hastalığı tedavi edin

6. **Granüloma Fasyale**

a. Tanım: Ağırlıklı olarak yüzde görülen, kırmızımsı kahverengi ila menekşe rengi asemptomatik plaklarla karakterize, nadir görülen, iyi huylu, kronik bir dermatozdur.

b. Epidemiyoloji

• Yetişkinler (Kafkas > Afro-Amerikan) ve E > K

c. Klinik özellikler

• Yüzde, özellikle burun, malar prominens, alın ve kulakta tek veya çok sayıda ayrık kırmızı-kahverengi papüller, plaklar ve nodüller

Bazıları, granüloma fasyale ve EED'nin farklı anatomik tercihlerle aynı antite olduğunu düşünür.

• Foliküler belirginleşme, telenjiektazi veya "peau d'orange" görünümü olabilir

d. Patoloji

• LCV (bulguların tanımlanması zor olabilir)

• Grenz zon

• Eozinofiller, nötrofiller, lenfositler ve plazma hücrelerinden oluşan yoğun karışık dermal infiltrat

e. Ayırıcı Tanı:

Rosacea, sarkoidoz, lupus vulgaris, fungal enfeksiyon, mikobakteriyoz, diskoid lupus eritematozus, eritema elevatum diutinum

f. Tedavi

• İntralezyonel triamsinolon (2,5–5 mg/mL)

• Kriyoterapi + intralezyonel triamsinolon

• Topikal steroidler

• Topikal takrolimus

• Yanıt yoksa, dapson (50–100 mg/gün), kolşisin veya plaquenil düşünün

• Pulse dye lazer

KÜÇÜK İLA ORTA BOY DAMAR VASKÜLİTİ

Genel Özellikler:

Kutanöz küçük ve orta boy damar hastalığı belirtilerinin karışımı

• Livedo, retiform purpura, ülserler ve subkutan nodüller

• Özellikle akciğer ve/veya böbrek tutulumu varsa değerlendirin

Tipleri:

• ANCA (+): Wegener granülomatozu, mikroskobik polianjitis, Churg-Strauss sendromu

• Bağ dokusu hastalığı (SLE ve RA)

• Miks kriyoglobulinemi (tip II ve III)

ANCA pozitif vaskülit

Genel patofizyoloji:

ANCA aracılı vasküler hasara, toksik oksijen metabolitleri üreten nötrofiller ve monositler neden olur

• Polianjitli granülomatozis (Wegener): c-ANCA

• Levamizole bağlı vaskülit: p-ANCA

• Churg-Strauss sendromu: p-ANCA >> c-ANCA

- Mikroskobik polianjit: p-ANCA > c-ANCA
- Minosikline bağlı lupus eritematozus: p-ANCA

1. **Wegener Granülomatozu (WG) (Granulomatozlu Polianjitis)**

a. **Tanım:** Küçük ve orta ölçekli damarların nekrotizan vasküliti ile üst ve alt solunum yollarının nekrotizan granülomatöz iltihabı olarak tanımlanır.

b. **Epidemiyoloji**

- Erkek ve kadın arasında sıklık açısından fark yoktur
- Pediatrik vakalar da tanımlanmış olmasına rağmen, tanı yaşı 45 ile 60 arasındadır.

c. **Patofizyoloji**

- c-ANCA aracılı (anti-PR3) Th1 bağışıklık tepkisi → granülom oluşumu
- Bilinmeyen tetikleyiciler

d. **Klinik sunum**

- Üst ve alt solunum yollarının nekrotizan granülomları

✓ Solunum: parankimatöz nodüller, öksürük, hemoptizi ve nefes darlığı

✓ Burun/sinüs iltihabı: burun akıntısı, sinüzit ve cerahatli veya kanlı burun akıntısı

- Sistemik vaskülit

✓ GİS: ülseratif lezyonlar, barsak perforasyonu

✓ GÜ: prostatit, orşit, epididimit, üreteral stenoz

✓ Periferik sinir sistemi: mononörit multipleks, sensorimotor nöropati

✓ Kas-iskelet sistemi: artraljiler

✓ Oküler: konjonktivit, proptoz ve keratit

✓ Santral sinir sistemi: periferik nöropati ve serebro-vasküler hasar

- Glomerülonefrit (pauci-immün kresent formasyonu ile ilişkili fokal segmental nekrotizan glomerülonefrit)

Böbrek tutulumunun şiddeti, hastalığın yaşamı tehdit etme potansiyeli için ana prognostik faktördür.

- Deri bulguları: Yaklaşık %50'sinde deri tutulumu görülmektedir

Belirtiler en yaygın alt ekstremitede

Genellikle iç organ tutulumu tedavisi ile düzelirler

✓ Palpabl purpura (en sık)

✓ Oral ülserler yaygındır – "çilek dişetleri" ile dişeti hiperplazisi nadirdir, ancak patognomoniktir

✓ Livedo reticularis zemininde papüller, nodüller, veziküller ve büller ile nekrotik-ülseratif ülserler (polimorfik)

Eyer burun, septum perforasyonu görülebilecek diğer bulgulardandır

- Sınırlı form: kutanöz veya pulmoner alt tip
- Konstitüsyonel semptomlar: ateş, kilo kaybı, iştahsızlık ve halsizlik

e. **Patoloji**

• LCV + bazofilik debris içeren ekstravasküler nekrotizan palizadlaşan granülomlar ("mavi granülomlar")

• Yeni ortaya çıkan lezyonlarda DİF, vakaların yaklaşık %70'inde dermisteki küçük damarların duvarları çevresinde Ig, özellikle IgM ve C3 birikintileri gösterir

f. **Laboratuvar testi**

• ↑ESR ve ↑WBC

• (+) c-ANCA

✓ Hassasiyet (%90'a kadar) ve özgüllük (%80–%100)

✓ Lokalize WG'si olan hastalarda olmayabilir

✓ Hastalık izlemede rolü olabilir

• Anormal idrar tetkiki: mikroskobik hematüri veya RBC silendirleri

• Anormal akciğer grafi: sıklıkla bulunan nodüller, infiltratlar ve boşluklar

• Sinüs tutulumu: anormal sinüs röntgeni, CT sinüs veya nazal biyopsi

g. **Tedavi**

İndüksiyon: siklofosfamid (2 mg/kg/gün) + oral steroidler (Prednizon 1 mg/kg/gün)

İdame:

• MTX (20–25 mg/hafta) +/− oral steroidler

• Azatioprin (günde 2 mg/kg) + oral steroidler

h. **Prognoz:**

• Nüksetme oranı: 5 yıl içinde %50

2. **Mikroskobik Polianjit (MPA)**

a. **Tanım:** Ağırlıklı olarak küçük boyutlu kan damarlarını etkileyen, granülom oluşumu veya hipereozinofili olmayan sistemik bir pauci-immün vaskülittir

b. **Epidemiyoloji**

• M > F; 65-75 yaşlarında zirve yapar

c. **Patofizyoloji**

• Net değil, ANCA aracılı olabilir

• Enfektif endokardit, ilaçlar ve malignite

d. **Klinik sunum**

• Kutanöz belirtiler

✓ Palpabl purpura, peteşiler > livedo reticularis, retiform purpura, nodüller, ülserler ve splinter hemoraji

✓ Ekstremiteler en sık etkilenir ve lezyonlar genellikle mikroskobik polianjiitin erken bir aşamasında ortaya çıkar

• Yapısal semptomlar aylarca, yıllarca mevcut olabilir

• Sistemik semptomlar

✓ Pulmoner-renal sendromun en yaygın nedeni

e. **Patoloji**

• Segmental küçük > orta damar vaskülitli, sıklıkla küçük damarların nötrofilik infiltrasyonu ve fibrinoid nekroz ile birlikte LCV

• WG veya CSS'den farklı olarak **granülom oluşumu yok**

f. **DİF**

Genellikle negatiftir veya az miktarda IgM ve C3 birikintisi gösterir

g. **Laboratuvar testleri özellikle:**

• p-ANCA (MPO karşıtı, %60) > c-ANCA (PR3 karşıtı, %30)

• Anormal idrar tetkiki (proteinüri veya hematüri)

• Anormal akciğer grafisi veya CT (göğüs)

• Diğer: anormal EMG veya akciğer/sinir/böbrek biyopsisi

h. **Tedavi**

İndüksiyon:

• Siklofosfamid (günde 2 mg/kg) + oral steroidler (günde 1 mg/kg)

• Rituksimab + siklofosfamid

Remisyon:

• MTX veya azatiyoprin, WG'ye benzer

İdame:

• TMP-SMX + oral steroidler

3. **Churg-Strauss Sendromu (Eozinofilik Granulomatoz Polianjitis)**

a. Tanım: Astım ve eozinofili ile ilişkili, ağırlıklı olarak küçük ve orta boy damarları etkileyen, solunum yolunu ve nekrotizan vasküliti içeren, eozinofilden zengin ve granülomatöz bir enflamasyon olarak tanımlanmaktadır.

b. Epidemiyoloji

• 40-60 yaşta pik yapar

c. Patofizyoloji:

• Granülom oluşumu ve nötrofilik vaskülit ile karışık enflamatuar ve ANCA aracılı doku hasarı

• Olası tetikleyiciler: Hızlı steroid azaltma, aşılama, lökotrien inhibitörleri ve anti-IgE Ab (omalizumab)

d. Klinik sunum: Üç klasik evresi mevcut

Evre 1 (Prodromik veya alerjik faz)

➢ Erişkin başlangıçlı astım

➢ Nazal polipler

➢ Alerjik rinit

➢ Sinüzit

Evre 2 (Eozinofilik faz)

- Eozinofili
- Eozinofilik organ infiltrasyonları

  Pnömoni

  GİS: Mide bulantısı, kusma, karın ağrısı

Evre 3 (Nekrotizan vaskülit)

- Sistemik nekrotizan vaskülit
- Pulmoner: astım, sinüzit, alerjik rinit
- Nörolojik: mononörit multipleks, simetrik polinöropati
- Kardiyak: perikardit, kapak hastalığı, endokardiyomiyopati (önde gelen ölüm nedeni)
- Renal (%25): pauci-immün kresentik glomerülonefrit

• Kutanöz: %40-50'sinde deri tutulumu görülür

- ✓ Alt ekstremitelerde palpabl purpura
- ✓ Ekstremiteler ve kafa derisinin ağrılı simetrik subkutan nodüller
- ✓ Livedo retikülaris, veziküller, aseptik püstüller ve ürtikeryal lezyonlar da hastalığın farklı evrelerinde veya aynı zamanda gelişebilir

e. Patoloji

• Eozinofiller(çok sayıda), nötrofiller, lenfositler ve makrofajların karışık infiltratı ile LCV

• Dejenere kollajen lifleri olan palizading nötrofilik ve eozinofilik ekstravasküler granülomlar ("kırmızı granülomlar")

f. DİF

Yeni başlayan lezyonlarında vakaların %50'sinden fazlasında dermal küçük kan damarlarının duvarını çevreleyen IgM ve C3 birikintilerinin varlığı

g. Laboratuvar testi:

• (+)ANCA: nörolojik ve böbrek hastalığı olma olasılığı daha yüksek olan hastalar

• (-)ANCA: kardiyak hastalık ile ilişkili

• Lökotrien ile ilişkili Churg-Strauss'ta p-ANCA > c-ANCA

• Eozinofili (eozinofiller >1500 µL)

• Lökositoz

• ↑IgE

• Akciğer grafisi: yamalı infiltratlar, interstisyel hastalık ve nodüler kitleler

h. Tedavi

• Oral steroidler (günde 1 mg/kg)

• İç organ tutulumu:

Siklofosfamid (günde 2 mg/kg) + oral steroidler

i. Temel özellikler

• Astım ve eozinofili temel özelliklerdir

• WG ve MPA'dan farklı olarak sınırlı böbrek tutulumu

Tablo 5 MPA ve PAN'ın Karşılaştırılması

	PAN	MPA
Böbrek: glomerülonefrit	-	+
HTN ve mikroanevrizmalar	+	-
Pulmoner semptomlar	-	+
ANCA(+)	-(daha az olası)	+(daha olası)
Hepatit B veya C ilişkisi	+	-

ORTA BOY DAMAR VASKÜLİTİ

Alt tipler: PAN ve Kawasaki hastalığı

1. **Poliarteritis Nodoza (PAN)**

a. Tanım: PAN kilo kaybı, ateş, asteni, periferik nöropati, böbrek tutulumu, kas-iskelet tutulumu, GİS tutulumu, kutanöz lezyonlar, hipertansiyon veya kalp yetmezliği ile kendini gösteren nekrotizan bir vaskülittir.

b. Epidemiyoloji

• Cinsiyetten veya etnik köken farketmez, en yüksek insidans, yaşamın 5. -6. dekatında ortaya çıkar. [38,39]

• Kutanöz form her yaşta ortaya çıkabilir

c. Patofizyoloji

• Muhtemel tetikleyiciler: ilaçlar, enfeksiyonlar, inflamatuar hastalık (IBD, SLE) ve kıllı hücreli lösemi; immün kompleks aracılı olabilir

• Hepatit B (%5–7) ve hepatit C

• Kutanöz formu:

✓ Çocuklarda streptokok enfeksiyonu

✓ Minosiklin

d. Klinik sunum

Genellikle PAN'ın en sık görülen ve en erken semptomu periferik nöropatidir.

Böbrek, PAN'da en sık etkilenen iç organdır.

İki form:

•Çoklu sistem vaskülitli klasik alt tip

•Sınırlı sistemik tutulum gösteren kutanöz alt tip

Tablo 6 PAN alt tipleri

	Anahtar Kutanöz Özellikler	Sistemik Özellikler
Klasik subtip (PAN)	*Alt ekstremitelerde palpabl purpura *Alt ekstremitelerde ülsere olabilen ağrılı tek/çoklu subkutan nodül(ler) Nodüller, özellikle alt ekstremitelerde yüzeysel kan damarlarının seyrini takip edebilir. *Livedo retikularis *Nadir dijital veya penil enfarktüs	Konstitusyonel semptomlar: Ateş, kilo kaybı, atralji, halsizlik Çoklu organ tutulumu: Böbrek: HTN ve böbrek yetmezliği (en yaygın ölüm nedeni) Kardiyak: kardiyomiyopati, MI, aritmiler Sinir sistemi: paresteziler, motor veya polinöropatiler (düşük ayak) GİS: bulantı, kusma, barsak enfarktüsü, kanama, mezenterik iskemi GÜ: orşit Anevrizmalardan kaynaklanan multiorgan enfarktlar
Kutanöz subtip (C-PAN)	Alt ekstremitede malleol yakınında pembe ila mor-kırmızı nodüller ve proksimal olarak uzanabilir Atrophie blanche: atrofik, fildişi, yıldız şeklinde yara izleri Livedo reticularis Dijital gangren	Konstitusyonel semptomlar: ateş, miyaljiler Minimal organ tutulumu: Sinir: periferik nöropati Kas-iskelet sistemi: artraljiler, miyaljiler

e. Patoloji:

- LCV
- Orta büyüklükteki arterlerin segmental fibrinoid nekrozu

  Deride bu damarlar cilt altı ve dermopanniküler bileşkede bulunur.
- Mikroanevrizmalar → tromboz, iskemi ve nekroz

  Orta büyüklükteki damarların (koroner, renal, çölyak ve mezenterik arterler) anjiyografisinde görülen mikroanevrizmalar
- Daha sonra fibrozis ile tanımlanan seyir

f. DİF

Kutanöz kan damarlarının duvarlarında IgM ve/veya C3

g. Laboratuvar testi

- Tam kan sayımı: anemi ve lökositoz
- Hematüri
- Hepatit B ve C
- ANCA (p-ANCA <%20 pozitif)

• Mikroanevrizma veya stenozdan şüpheleniyorsanız anjiyografiyi düşünün

• Çocuklarda anti-streptolizin O değerlendirilmeli

ANCA negatifliği ve anjiyografik özellikleri tanıda faydalıdır.

h. Tedavi

• Kutanöz alt tip:

✓ Şiddetli deri tutulumu varsa 3 ila 6 ay süreyle intralezyonel steroidler, NSAIDS ve oral steroidler

✓ Çocuklar: Streptokok enfeksiyonu ile ilişkisi göz önüne alındığında penisilini düşünün

• Şiddetli sistemik hastalık:

✓ Siklofosfamid (günde 2 mg/kg) + 12 ay boyunca oral steroidler

✓ MTX (7,5–20 mg/hafta)

✓ IVIG

• Hepatit B (+):

✓ İnterferon-α +/− vidarabin/lamivudin + plazma değişimi

i. Temel özellikler

• ANCA ile ilişkili vaskülitlerin aksine, nadir pulmoner tutulum

2. **Kawasaki Hastalığı (Akut Ateşli Mukokutanöz Lenf Nodu Sendromu)**

a. **Epidemiyoloji**

• Vakaların %80'i <5 yaşındaki çocuklarda; E/K : 1,5/1

• En yüksek insidans Doğu Asya'da

b. **Patofizyoloji**

• Belirsiz etiyoloji, ancak muhtemelen bilinmeyen ajanın neden olduğu enfeksiyon nedeniyle

• Genetik ve etnik faktörler → ↑hassasiyet

• Koroner arter dahil olmak üzere küçük, orta ve büyük muskuloelastik arterlerde iltihaplanma, skar, darlık ve anevrizma oluşumu

c. **Klinik sunum**

• En az 5 gün süren ateş ve ardından:

✓ Konjonktival enjeksiyon (genellikle non-eksüdatif)

✓ Mukoza zarı: dudak/ağız mukozasında eritem, çatlak dudaklar, çilek dili ve oral ve faringeal mukoza tutulumu

✓ Kutanöz: psoriasiform, morbilliform, scarlatiniform (özellikle deskuamasyonlu perineal) ve ellerde/ayaklarda eritema multiforme benzeri lezyonlar dahil olmak üzere polimorf erüpsiyon

✓ Servikal lenfadenopati (>1,5 cm çap)

✓ Ekstremite değişiklikleri: ellerde/ayaklarda periferik ödem/eritem veya periungual deskuamasyon

• Teşhis için ≥5 gün ateş + yukarıdaki beşte dördü gerekir

• Koroner arter anormallikleri saptandığında ana kriterlerden <4'ü teşhis için yeterlidir

- Turuncu-kahverengi veya beyaz enine tırnak alabilir
- Sistemik komplikasyonlar:

✓ Kardiyak: koroner arter anevrizmaları/ektazi (vaskülite sekonder), miyokardit, miyokard enfarktüsü

✓ Kas-iskelet sistemi: artrit/artraljiler

✓ Pulmoner: pnömonit

✓ CNS: aseptik menenjit ve fasiyal sinir felçleri

✓ Oftalmolojik: ön üveit

✓ GİS: gastroenterit, hepatomegali, safra kanalı iltihabı/hepatit, sarılık ve pankreatit

d. **Laboratuvar testi:**

- CRP↑ ve ESR↑
- Tam kan sayımı (anemi, lökositoz, ↑nötrofil/eozinofiller ve trombositoz)
- ↓albümin, sodyum, potasyum ve HDL
- KCFT'ler↑, GGT↑
- Tanı anında, 2, 6 ve 8. haftalarda ekokardiyogramı kontrol edin

e. **Tedavi**

- Yüksek doz Aspirin (günde 80–100 mg/kg) + IVIG (2 g/kg)

  İlk 10 gün içinde verilirse → ↓koroner arter sorunları

- Dirençli vakalar: IVIG + steroidler, siklofosfamid, siklosporin/CI'ler, plazma değişimi, TNF-α inhibitörleri, MTX, rituximab ve anakinra
- İdame: aspirin

f. **Temel Özellikler**

- Miyokard enfarktüsü (ABD'de edinilmiş pediatrik kalp hastalığının 1 numaralı nedeni)
- 12 aydan küçük hastalar tedaviye iyi yanıt vermiyor

BÜYÜK DAMAR VASKÜLİTİ

Alt tipler: temporal arterit ve Takayasu arteriti

1. **Temporal Arterit (Dev Hücreli Arterit)**

a. **Epidemiyoloji** [40]

- Beyaz ırkta, kadınlarda daha yaygın
- 70-79 yaş grubundaki kadınlarda insidans daha yüksek

b. **Patofizyoloji**

- İlgili damar: herhangi bir orta ila büyük damar (özellikle temporal arter)
- Granülomatöz vaskülit → iskemi, oklüzyon, enfarktüs ve anevrizma

c. **Klinik sunum**

• Erken: kafa derisi ve şakaklar boyunca hassasiyet ve eritem ile temporal kafa derisi boyunca olası kord benzeri nodüller

✓ Diğer kutanöz semptomlar: eritem, purpura, üst deride alopesi ve kafa derisi nekrozu

✓ Tek taraflı geçici baş ağrısı

✓ Geçici nabız kaybı

✓ Çene kladikasyosu

✓ Glossit, ön dil nekrozu (lingual arter)

Geç: ülserasyon veya kangren

• Sistemik bulgular:

✓ Ekstremite ve kuşak kas ağrısı, katılığı ve güçsüzlüğü ile birlikte polimiyalji romatika (%40-%60)

✓ Ateş ve kilo kaybı

✓ Nörolojik: görme kaybı (%14), inme, subaraknoid kanama ve değişen mental durum

d. **Patoloji**

• Dev hücreli segmental granülomatöz büyük damar arteriti

• İnternal elastik laminanın fragmantasyonu

e. **Laboratuvar çalışması**

• ↑ESR ve ↑CRP (vakaların >%95'inde artar)

• Antikardiolipin antikoru (↑ olabilir)

• MR

• Temporal arter biyopsisi

f. **Tedavi**

• Aspirin 81 mg/gün + oral steroidler (40-60 mg/gün)

• Akut görme kaybı varsa metilprednizolon (3-5 gün boyunca 1 g/gün) düşünün

2. **Takayasu Arteriti**

a. **Epidemiyoloji**

• K/E: 5-12/1 <40 yaşında

b. **Patofizyoloji**

• İlgili damar: aort ve ana dalları

• Granülomatöz vaskülit → stenoz, oklüzyon ve anevrizmalar

c. **Klinik sunum**

• Kişilerin %50'sinde görülen deri semptomları:

✓ Purpura

✓ Eritemli subkutan nodüller, EN benzeri lezyonlar, PG benzeri lezyonlar

✓ Raynaud fenomeni ve dijital gangren

• Sistemik semptomlar:

✓ Konstitüsyonel semptomlar: ateş, yorgunluk, kırgınlık, gece terlemeleri ve kilo kaybı

✓ Hipertansiyon

✓ Karotid veya radyal nabız kaybı

d. **Patoloji**

• Aort ve ana dallarının granülomatöz iltihabı

e. **Laboratuvar çalışması**

• ↑ESR

• Aortik arkın tüm dallarının görüntülendiği MR Anjiografi

f. **Tedavi**

• Oral prednizon (1 mg/kg) 1 ila 3 ay, 6 ila 12 ay azaltılarak

• MTX 15–25 mg/hafta + prednizon

• Siklofosfamid

• İnfliximab veya etanersept ile yapılan denemeler umut vericidir

• Serebral hipoperfüzyon, kapak yetmezliği ve anevrizmalar için cerrahi müdahale

Tablo 7 Çeşitli vaskülitlerde organ sistemi tutulumunun özeti

Organ, sistem	PAN	WG	MPA	CSS	CV	UV	HSP
Kutanöz	%40–%50				%90–%100		
Pulmoner	seyrek*	%90	%35	%60			
Renal	%30	%80–90		%35			%50
Kulak Burun Boğaz		%90		%50			
Muskuloskeletal	%40–75						
Nörolojik	%50–%60		%35	%70			
Gastrointestinal	%30	%40–%50			%30		%60

VASKÜLOPATİLER

Raynaud fenomeni (RF)

"Raynaud hastalığı" ve "Raynaud sendromu" terimlerini ayrı ayrı tanımlamak gerekmektedir.

Raynaud hastalığı (Primer Raynaud Fenomeni)

a. Tanım

- İlişkili veya altta yatan bir bozukluk olmaksızın, geçici, geri dönüşümlü digital renk değişiklikleri ile kendini gösteren vazospazm durumu

b. Epidemiyoloji

- Genel popülasyonun %10'unu etkilemektedir. Ancak daha genç yaş gruplarındaki kadınların %20-30'unu etkileyebilir
- K/E : 9/1

c. Patofizyoloji

- Öncelikle deride vazospazmdan kaynaklanan beyazlama vardır, bunu genellikle

statik venöz kanın deoksijenasyonuna bağlı olarak siyanoz ve son olarak, akışın geri dönmesinden sonra reaktif hipereminin bir sonucu olarak klasik "üç fazlı renk değişikliği" üreten rubor izler. Ancak, bu klasik trifazik renk değişikliği her zaman mevcut değildir (sistemik sklerozla ilişkili primer RF hastalarının yaklaşık üçte birinde ve sekonder RF hastalarının üçte ikisinde görülür).

- "Hastalık" kelimesinin kullanımı bu nedenle yanıltıcıdır. Klinisyenler olarak bu hastalara güven vermek ve gereksiz bir tıbbi tedaviden kaçınmak öncelikli hedef olmalıdır.

d. Klinik

- Genellikle her iki eli etkileyen, soğuk ve emosyonel değişiklik gibi bir dizi uyaranın neden olduğu simetrik vazospazm olarak kendini gösterir. Başparmaklar genellikle korunur.
- RF tanısı konulabilmesi için beyazlama olmalıdır. Siyanoz ve rubor her zaman olmadığı için tek başına beyazlamanın da RF tanısına olanak sağlayabileceği unutulmamalıdır.
- Renk değişiklikleri parmak ucunda başlar ve bir, iki, üç falanksa veya daha fazla parmağa yayılabilir
- Renk değişikliklerinin genellikle sınırları nettir, hem volar hem de dorsal bölgeyi içerir, yani çevreseldir.
- Etkilenen parmak uçlarında neredeyse her zaman geçici uyuşukluk vardır, sıklıkla yeniden ısınma sırasında ise parestezi vardır.
- Primer RF'de trofik değişiklikler, herhangi bir doku kaybı görülmez.
- Dijital damar tutulumuna ek olarak, RF'li hastalarda dil, kulak memeleri, burun ucu ve meme uçlarında semptomlar olabilir ve bu hastalarda yüksek migren insidansı vardır.

Raynaud sendromu (RS) (Sekonder Raynaud Fenomeni)

a. **Tanım**

- İlişkili veya altta yatan bir bozukluk ile ilişkili, digital renk değişiklikleri ile kendini gösteren vazospazm durumu

b. **Epidemiyoloji**

- 2. veya 3. basamak sağlık hizmetlerine yönlendirilen RF'li hastaların %50'sinden fazlasının altta yatan bir sistemik hastalığı olduğu tahmin edilmektedir

c. **Patofizyoloji (Primer Raynaud Fenomeni bakınız)**

d. **Klinik**

- Primer raynaud fenomeni klinik özellikleri mevcuttur
- Sekonder RF'de, özellikle bağ dokusu hastalıkları ile ilişkili RF'de trofik değişiklikler görülür.
- Başvuru anında ilişkili bozukluğun semptomları da olabilir.
- Son çalışmalar, RF'nin sistemik hastalıktan yirmi yıla kadar önce gelebileceğini göstermiştir.

e. **Prognoz**

- Prognozu raynaud'un kendisinden ziyade altta yatan etyoloji ile ilişkilidir

Tablo 8 Sekonder RF ile ilişkili olabilecek durumlar

Bağ Doku Hastalıkları – Sistemik skleroz (SSc) - Sistemik lupus eritematoz (SLE) – Miks konnektif bağ doku hastalığı - Sjögren sendromu – Dermatomiyozit/polimiyozit – Primer biliyer siroz (genellikle altta yatan SSc ile birlikte)
Mesleki – El kol vibrasyon sendromu ve hipotenar çekiç sendromu – Vinil klorür monomer maruziyeti – Silika ve solventler (sistemik skleroza neden olur)
İlaçlar –Migren ilaçları (ergot türevleri) – Non-selektif β blokerler, göz damlaları dahil – Bazı sitotoksik ilaçlar – Siklosporin (ancak özellikle nakil hastalarında obstrüktif olabilir) – Bromokriptin – İnterferon α ve β – Kokain veya amfetamin kötüye kullanımı, esrar – Progesteron içermeyen östrojen replasman tedavisi – Efedrin (kulak burun boğaz preparatlarında)
Endokrin – Hipotiroidizm - Feokromositoma
Paraneoplastik (örn. karsinoid)
Diğer – Buerger hastalığı (tromboangiitis obliterans) – Düşük vücut kitle indeksi – Bariatrik cerrahi sonrası - Kompleks bölgesel ağrı sendromu – Donma sekeli – Dijital yaralanma sekelleri

f. **Tedavi**

- Dijital vazospazm yaşayan tüm hastalar ilaç tedavisi gerektirmez
- RP'nin yönetimi ciddiyetine bağlıdır (hafif primer RP'si olan bir hastanın yönetimi, dijital

ülserasyona ilerlemiş sistemik skleroza sekonder şiddetli RP'si olan bir hastanınkinden çok farklı olacaktır)

- Yaşam tarzı değişikliği RF ataklarını kontrol etmenin etkili bir yoludur ve sıcak giyinmeyi, sigarayı bırakmayı, soğuk algınlığı gibi tetikleyicilerden kaçınmayı ve mesleki terapiyi içermektedir
- Tek başına yaşam tarzı değişikliği başarısız olduğunda, kalsiyum kanal blokerleri, RF için önerilen birinci basamak ilaç tedavisidir.
- Vazodilatör yan etkileri ve kısa etki süresini en aza indirmek için yavaş salınan formdaki nifedipin kullanılmalıdır. Yan etkilerden kaçınmak için dozu kademeli olarak artırmaya özen gösterilmelidir. Yan etkiler şiddetli değilse, hastalar bunları iki ila üç hafta tolere etmeye teşvik edilmelidir çünkü yan etkiler azalabilir.
- Diğer vazodilatörler: (kanır düzeyi çok düşük) losartan, fluoksetin, fosfodiesteraz-5 inhibitörleri (sildenafil, tadalafil, vardenafil), silostazol gibi fosfodiesteraz-3 inhibitörleri
- Prostaglandinler
- Endotelin-1 reseptör antagonistleri (Bosentan) araştırılmıştır, kanıt düzeyi düşüktür
- Cerrahi

Tromboz ve trombotik sendromlar

❖ Livedo reticularis ve/veya retiform purpura (vasküler oklüzyon belirtileri) varsa tıkayıcı vaskülopatiyi düşünün

İki geniş trombotik sendrom kategorisi:

➢ **Akut hasta:** DİK (dissemine intravasküler koagulasyon), purpura fulminans, TTP (trombotik trombositopenik purpura), Kumadin nekrozu, heparin kaynaklı deri nekrozu, PNH (paroksismal nokturnal hemoglobinüri), HÜS (hemolitik üremik sendrom), kolesterol embolisi ve septik vaskülit

Purpura fulminans: Progresif hemorajik deri nekrozu ve DİK;

- Çocuklar > yetişkinler
- İdiyopatik olabilir, bir enfeksiyon (en yaygın olarak meningokok, streptokok, stafilokok veya suçiçeği) tarafından tetiklenebilir veya protein C veya S'deki konjenital eksiklik nedeniyle olabilir
- Akral dağılımı ve kalçaları tercih eden, ani başlangıçlı hassas purpura ve genellikle eritem ve merkezi hemorajik bül ve/veya nekrozla birlikte hızla genişleyen ekimoz

➢ **Akut olmayan hasta:** APLS (Antifosfolipit antikor sendromu), liveoid vaskülopati, kalıtsal koagülopatiler (protein C, S, anti-trombin III, Faktör V Leiden) ve tip I kriyoglobulinemi

Önemli Subtipler

Anti-fosfolipid sendromu (AFAS)

a. **Epidemiyoloji**

• Ağırlıklı olarak genç kadınlar

b. **Patofizyoloji**

• Belirsiz etyoloji

• Fosfolipitlerle reaktif olan immünoglobulinler

• Tromboza yatkınlık

c. **Klinik**

• Vasküler tromboz, erken doğum, düşük ve kararsız kan basıncı öyküsü

• Deri özellikleri:

- Livedo reticularis (en yaygın bulgu)
- Bacak ülserleri, psödovaskülit, parmak gangreni, kutanöz nekroz, splinter hemoraji ve retiform purpura (tıkanmayı düşündüren)
- Beyazlatma

• Sistemik özellikler:

- DVT (derin ven trombozu), pulmoner emboli, felç, böbrek enfarktüsü, miyokard enfarktüsü, artrit ve epilepsi
- SLE (en yaygın) ve RA ve ülseratif kolit dahil diğer otoimmün durumlar

• Presipite eden faktörler: cerrahi, ilaçlar (Hidroklorotiazid, oral kontraseptifler, ACE inhibitörleri) ve enfeksiyon

d. **Patoloji**

• Fibrin trombüs ile arterlerin ve arteriyollerin tıkanması; minimum iltihaplanma; Hafif ticari araçlardan yoksun

e. **Laboratuvar**

• (+)antifosfolipid antikorları: anti-kardiyolipin antikorları (en duyarlı, en yaygın olarak pozitif), lupus antikoagülan ve anti-β2 glikoprotein I antikoru (en spesifik) – bir veya birden fazla pozitif olabilir

• Yanlış (+) sifiliz serolojisi

f. **Tedavi**

• Eşzamanlı lupuslu kişilerde ampirik antikoagülan, anti-trombosit ajanlar ve antimalarial ajanlar

Livedoid Vaskülopati (Atrofi Blanche)

a. **Epidemiyoloji**

• K > E; ortalama başlangıç yaşı : 45

• Yaz aylarında daha kötü

b. **Patogenez**

• Bilinmiyor, ancak pıhtılaşma bozukluğuyla bağlantılı

c. **Klinik**

• Ülserleşmeden önce ayak bileği boyunca yanan ağrı

• Deri bulguları:

- Purpurik lezyonlar ağrılı ve düzensiz bacak ülserlerine dönüşür
- Livedo retikularis
- Atrophie blanche: porselen beyazı yara izi
- Postinflamatuar hiperpigmentasyon

• Sistemik bulgular

➢ Otoimmün durumlar

SLE, skleroderma ve APLS

➢ Hiperkoagulabilite bozuklukları

Hiperhomosistein, Faktör V Leiden, protrombin mutasyonları, protein C eksikliği

➢ Ateroskleroz ve staz

d. **Patoloji**

• Üst ve orta dermiste küçük damarların segmental hyalinizasyonu ve trombozu

• Epidermal atrofi ve hyalinize damarların olduğu geç dönem

e. **Laboratuvar**

• Koagülopati araştırması yapın (kriyoglobulinler, homosistein, protein C/S, anti-trombin III, ANA, anti-kardiyolipin Ab, Faktör V mutasyonu ve protrombin mutasyonu)

f. **Tedavi**

Aspirin, Dipiridamol, Pentoksifilin

• Tekrarlayan veya inatçı vakalarda:

Antikoagülan (heparin, varfarin ve rivaroksaban), Oral steroidler, Sildenafil (sınırlı vakalarda bildirilmiştir)

Livedo Retikülaris (LR)

a. Tanım: Genellikle benign (fizyolojik) olan ancak altta yatan bir bozuklukla birlikte olabilen (örn. AICTD veya APLS) retiküle vasküler patern

b. Etyoloji

Sistemik bir durumla ilişkili olmayanlar

1. Fizyolojik LR: Cutis marmorata olarak da bilinir, esas olarak genç kadınlarda görülür, genellikle bacaklarda soğuğa maruz kaldığında ortaya çıkar.

   Soğuğa karşı vazospastik cevaba ikincildir ve ısı ile düzelir; → ↓ cilde ve cilde kan akışı veya ↓ kanın deriden dışarı akması → venöz pleksusta oksijensiz kan → canlı görünüm

   Fizyolojik tipte genellikle ince tam ağ

2. İdiyopatik LR: Kalıcı arteriyol vazospazmı → alt ekstremitelerin kalıcı LR'si

3. Primer LR: Ortam ısısı ile ilgili olmaması bakımından cutis marmoratadan ayrılır

Sistemik bir durumla ilişkili olanlar

1. Konjenital: cutis marmorata telganiectatica konjenital, transplasental transient vaskülit

2. Hematolojik/Hiperkoagulabilite sekonder LR: damarlarda yavaş kan akışı (kriyoglobulinemi, kriyofibrinojenemi, polisitemia vera, trombositoz, anti fosfolipit antikor sendromu ve protein C/protein S/anti-trombin III eksiklikleri) ve damarların tıkanması (kolesterol emboli, APLS, heparin/varfarin nekrozu) , hiperoksalüri ve liveoid vaskülopati)

3. Vazospazmaya sekonder LR: Otoimmün bağ doku hastalıkları ve Raynaud ile görülebilir

4. Damar duvarı sorunlarına sekonder LR: genellikle orta damar vasküliti (özellikle

kutanöz PAN; ayrıca sistemik PAN, kriyoglobulinemik vaskülit, Otoimmün bağ doku hastalıkları'na sekonder vaskülit); Kalsifilakside de görülebilir. Küçük ve büyük damar vaskülitlerinde de görülebilir.

5. Neoplazi ile ilişkili: Renal cell karsinom, inflamatuar meme kanseri
6. Lenfoma: ALL, Mikozis fungoides, Anjiotrofik lenfoma
7. Enfeksiyonlar: Hepatit C, Mikoplazma pnömonisi, Brusella, Coxiella burnetti, Parvovirüs B19, Tüberküloz, Meningokoksemi, Streptokosemi, Riketsiya, viral enfeksiyon, endokardit
8. Nörolojik: Refleks sempatetik distrofi, multipl skleroz, Parkinson
9. Diğer LR nedenleri: amantadin kullanımı, feokromositoma ve refleks sempatik distrofi

Livedo racemosa = daha büyük dallanma ve eksik halkalar (LR'nin daha küçük tam halkalarına kıyasla) Sneddon sendromu ve APLS'de görülür.

Tüm hastalarda antifosfolipid antikor testi yapılmalıdır

c. Histopatoloji

Altta yatan nedene bağlı olarak değişir.

İdiyopatik veya fizyolojik formlarda histopatolojik değişiklik görülmez.

LR'nin sekonder nedenlerinde, vaskülit, damar duvarlarında kalsiyum birikmesi (kalsifilaksi), intravasküler eozinofilik tıkanma (monoklonal kriyoglobulinemi), intralüminal tromboz (hiper pıhtılaşma durumları), kolesterol yarılması (kolesterol emboli) ve kristal birikimi (oksaloz) dahil olmak üzere bir dizi değişiklik meydana gelebilir

❖ Biyopsi tekniği: Net paternin merkezinde normal görünen deriden eliptik eksizyonel biyopsi

d. Tedavi

- Primer LR için soğuktan kaçınma dışında medikal tedaviye gerek yoktur. Son çare olarak hastada kozmetik amaçlı vazodilatör tedavi denenebilir.
- Semptomlar yaşla birlikte kendiliğinden düzelebilir.

Venöz lake

a. Tanım: Öncelikle dudaklarda küçük (<1 cm) koyu mavi yumuşak papüller veya dermiste görülen büyük ektatik damar

Telenjiektazi

b. Tanım

Kırmızı görünen kalıcı olarak genişlemiş dermal damarlar

c. Klinik

Primer

- ➢ Örümcek telenjiektazisi (↑ östrojene ikincil olarak da ortaya çıkabilir)
- ➢ Herediter benign telenjiektazi
- ➢ Anjiyoma serpiginozum

- Kadınlar <20 yaş
  - Tipik olarak bir ekstremitede serpiginöz desende kümeler/yamalar halinde punktat kırmızı-mor peteşiler (Unilateral nevoid telenjiektazi)
- Trigeminal/üst servikal dermatomlarda telenjiektaziler +/− Blaschko çizgileri

- Bazı vakalar kazanılmış, ↑östrojene sekonder (Generalize esansiyel telenjiektazi)
- Tipik olarak yetişkin kadınlar
- Alt ekstremitelerde başlar ve geniş alanları içerecek şekilde yayılır
    - Kutanöz kollajen vaskülopati
- Geniş anatomik alanlar – dişi baskınlığı veya merkezcil yayılma yoktur
- Damarları çevreleyen kalın hyalinize bazal membran zonu ile ektatik dermal damarlar (kollajen IV/PAS-pozitif ile (+))
- Lazere yanıt vermiyor

Sekonder

- Fotohasar, radyasyon sonrası, telenjiektatik rosacea, tutulmuş hemanjiyom, östrojenle ilişkili (örn. karaciğer hastalığı, gebelik, hormon replasman tedavisi veya oral kontraseptifler), kortikosteroid kullanımı, otoimmün bağ dokusu hastalıkları (örn. CREST sendromu), HIV enfeksiyonu (göğüs), mastositoz, karsinoid ve ilaçlar (kalsiyum kanal blokerleri → güneşe maruz kalan bölgelerde telenjiektaziler)
- Genodermatozlar: Kutis marmorata telenjiektazika konjenita, Herediter hemorajik telenjiektazi , Klippel-Trenaunay Weber Sendromu, Ataksi Telenjiektazi , Rombo, Bloom, Rothmund-Thomson, diskeratoz konjenita, kseroderma pigmentozum, Goltz (Blaschko'nun çizgileri içinde), prolidaz eksikliği ve hipotrikoz-lenfödem-telanjiektazi sendromu

Eritromelalji

a. Tanım

Kırmızı, ağrılı/yanıcı, ödemli, sıcak distal ekstremiteler (özellikle alt ekstremiteler – ayaklar/alt bacaklar)

b. Klinik

- Epizodlar genellikle gündüz/gece geç saatlerde
- Küçük lif nöropatisi olan birçok vaka
- Isı/aktivite ile daha kötü; soğuyarak rahatlar, klasik olarak "ayakları buz gibi suya daldırmak"
- Tip 1: trombositemi ile oluşur

    Mayıs → iskemik nekroz

    Histolojik olarak tıkayıcı trombüs görün

    Aspirin ve hidroksiüre yardımcı olabilir

- Tip 2: primer idiyopatik

    Çocuklukta ortaya çıkabilir ve ailesel olabilir (SCN9A mutasyonları)

    Sodyum kanal blokerleri (örn. meksiletin ve flekainid) ile tedavi edebilir

- Tip 3: altta yatan bir durumla ortaya çıkar (trombositemi DEĞİL)

c. Tedavi: Destekleyici tedaviler, kapsaisin kremi, amitriptilin-ketamin jeli, lidokain yamaları veya IV, antidepresanlar, antikonvülsanlar, kalsiyum kanal blokerleri, misoprostol, nitroprussid, prostaglandin E1 ve anestezik epidural infüzyonlar/lomber bloklar ve sempatektomiler

Kaynaklar

1. Frumholtz L, Laurent-Roussel S, Lipsker D, Terrier B. Cutaneous Vasculitis: Review on Diagnosis and Clinicopathologic Correlations. Clin Rev Allergy Immunol. 2021;61(2):181-193.
2. Sanchez NP, Van Hale HM, Su WP (1985) Clinical and histopathologic spectrum of necrotizing vasculitis. Report of findings in 101 cases. Arch Dermatol 121(2):220–224
3. Alikhan, Ali, and Thomas LH Hocker. Review of Dermatology E-Book. Elsevier Health Sciences, 2023.
4. Piram M, Mahr A. Epidemiology of immunoglobulin A vasculitis (Henoch-Schönlein): current state of knowledge. Curr Opin Rheumatol. 2013;25(2):171-178.
5. Trapani S, Micheli A, Grisolia F, et al. Henoch Schonlein purpura in childhood: epidemiological and clinical analysis of 150 cases over a 5-year period and review of literature. Semin Arthritis Rheum. 2005;35(3): 143-153.
6. Saulsbury FT. Clinical update: Henoch-Schönlein purpura. Lancet. 2007;369(9566):976-978.
7. Weiss PF, Klink AJ, Luan X, et al. Temporal association of Streptococcus, Staphylococcus, and parainfluenza pediatric hospitalizations and hospitalized cases of Henoch-Schönlein purpura. J Rheumatol. 2010;37(12): 2587-2594.
8. Narchi H. Risk of long term renal impairment and duration of follow up recommended for Henoch-Schonlein purpura with normal or minimal urinary findings: a systematic review. Arch Dis Child. 2005;90(9): 916-920.
9. Podjasek JO, Wetter DA, Pittelkow MR, et al. Henoch-Schönlein purpura associated with solid-organ malignancies: three case reports and a literature review. Acta Derm Venereol. 2012;92(4):388-392.
10. Watson L, Richardson AR, Holt RC, et al. Henoch schonlein purpura— a 5-year review and proposed pathway. PLoS One. 2012;7(1):e29512.
11. Fiore E, Rizzi M, Ragazzi M, Vanoni F, Bernasconi M, Bianchetti MG, et al. Acute hemorrhagic edema of young children (cockade purpura and edema): a case series and systematic review. J Am Acad Dermatol. 2008;59((4)):684–95.
12. Ting TV. Diagnosis and management of cutaneous vasculitis in children. Pediatr Clin North Am. 2014;61((2)):321–46.
13. Lava SAG, Milani GP, Fossali EF, Simonetti GD, Agostoni C, Bianchetti MG. Cutaneous manifestations of small-vessel leukocytoclastic vasculitides in childhood. Clin Rev Allergy Immunol. 2017;53((3)):439–51.
14. Rinoldi PO, Bronz G, Ferrarini A, Mangas C, Bianchetti MG, Chelleri C, et al. Acute hemorrhagic edema: uncommon features. J Am Acad Dermatol. 2020 S0190-9622(20)33224-2.
15. Siedner-Weintraub Y, Gross I, David A, Reif S, Molho-Pessach V. Paediatric erythema multiforme: epidemiological, clinical and laboratory characteristics. Acta Derm Venereol. 2017;97((4)):489–92.
16. Milani GP, Lava SAG, Bianchetti MG. Differential diagnosis of erythema multiforme in childhood: A Comment to Siedner-Weintraub et al. Acta Derm Venereol. 2018;98((1)):169.
17. Mathur AN, Mathes EF. Urticaria mimickers in children. Dermatol Ther. 2013;26((6)):467–75.
18. O'Donnell B, Black AK. Urticarial vasculitis. Int Angiol. 1995;14(2):166-174.
19. Venzor J, Lee WL, Huston DP. Urticarial vasculitis. Clin Rev Allergy Immunol. 2002;23(2):201-216.
20. Jachiet M, Flageul B, Deroux A, Le Quellec A, Maurier F, Cordoliani F et al (2015) The clinical spectrum and therapeutic management of hypocomplementemic urticarial vasculitis: data

from a French nationwide study of fifty-seven patients. Arthritis Rheumatol Hoboken NJ. 67(2):527–534.

21. Kolkhir P, Bonnekoh H, Kocatürk E, et al. Management of urticarial vasculitis: A worldwide physician perspective. World Allergy Organ J. 2020;13(3):100107.

22. Gu SL, Jorizzo JL. Urticarial vasculitis. Int J Womens Dermatol. 2021;7(3):290-297.

23. Doktor V, Hadi A, Hadi A, Phelps R, Goodheart H. Erythema elevatum diutinum: a case report and review of literature. Int J Dermatol. 2019;58(4):408-415.

24. Strait RT, Posgai MT, Mahler A, Barasa N, Jacob CO, Köhl J, et al. IgG1 protects against renal disease in a mouse model of cryoglobulinaemia. Nature 2015;517:501–4.

25. Desbois AC, Cacoub P, Saadoun D. Cryoglobulinemia: An update in 2019. Joint Bone Spine. 2019;86(6):707-713.

26. Monti G, Pioltelli P, Saccardo F, Campanini M, Candela M, Cavallero G, et al. Incidence and characteristics of non-Hodgkin lymphomas in a multicenter case file of patients with hepatitis C virus-related symptomatic mixed cryoglobulinemias. Arch Intern Med 2005;165:101–5.

27. Lindhaus C, Elsner P. Granuloma Faciale Treatment: A Systematic Review. Acta Derm Venereol. 2018;98(1):14-18.

28. Jennette JC, Falk RJ, Bacon PA, et al. 2012 revised International Chapel Hill Consensus Conference Nomenclature of Vasculitides. Arthritis Rheum. 2013;65(1):1-11.

29. Comarmond C, Cacoub P. Granulomatosis with polyangiitis (Wegener): clinical aspects and treatment. Autoimmun Rev. 2014;13(11):1121-1125.

30. Calatroni M, Oliva E, Gianfreda D, et al. ANCA-associated vasculitis in childhood: recent advances. Ital J Pediatr. 2017;43(1):46.

31. Mukhtyar C, Flossmann O, Hellmich B, et al. Outcomes from studies of antineutrophil cytoplasm antibody associated vasculitis: a systematic review by the European League Against Rheumatism systemic vasculitis task force. Ann Rheum Dis. 2008;67(7):1004-1010.

32. Marzano AV, Vezzoli P, Berti E (2013) Skin involvement in cutaneous and systemic vasculitis. Autoimmun rev 12(4):467–476.

33. Patten SF, Tomecki KJ. Wegener's granulomatosis: cutaneous and oral mucosal disease. J Am Acad Dermatol. 1993;28(5 Pt 1):710-718.

34. Decleva I, Marzano AV, Barbareschi M, Berti E. Cutaneous manifestations in systemic vasculitis. Clin Rev Allergy Immunol. 1997;15(1):5-20.

35. Marzano AV, Raimondo MG, Berti E, Meroni PL, Ingegnoli F. Cutaneous Manifestations of ANCA-Associated Small Vessels Vasculitis. Clin Rev Allergy Immunol. 2017;53(3):428-438.

36. Comarmond C, Pagnoux C, Khellaf M, et al. Eosinophilic granulomatosis with polyangiitis (Churg-Strauss): clinical characteristics and long-term followup of the 383 patients enrolled in the French Vasculitis Study Group cohort. Arthritis Rheum. 2013;65(1):270-281.

37. Sablé-Fourtassou R, Cohen P, Mahr A, et al. Antineutrophil cytoplasmic antibodies and the Churg-Strauss syndrome. Ann Intern Med. 2005;143(9):632-638.

38. Gonzalez-Gay MA, Garcia-Porrua C, Guerrero J, Rodriguez-Ledo P, Llorca J. The epidemiology of the primary systemic vasculitides in northwest Spain: implications of the Chapel Hill Consensus Conference definitions. Arthritis Rheum. 2003;49(3):388-393.

39. Mahr A, Guillevin L, Poissonnet M, Aymé S. Prevalences of polyarteritis nodosa, microscopic polyangiitis, Wegener's granulomatosis, and Churg-Strauss syndrome in a French urban multiethnic population in 2000: a capture-recapture estimate. Arthritis Rheum. 2004;51(1):92-99.

40. Saadoun D, Vautier M, Cacoub P. Medium- and Large-Vessel Vasculitis. Circulation. 2021;143(3):267-282.

41. Maricq HR, Carpentier PH, Weinrich MC, et al. Geographic variation in the prevalence of Raynaud's phenomenon: a 5 region comparison. J Rheumatol 1997; 24: 879–89.

42. Baines C, Kumar P, Belch JJF. Raynaud's Phenomenon: Connective Tissue Disorders: Systemic Sclerosis. In Rheumatology. MC Hochberg, AJ Silman, JS Smolen, Weinblatt ME, Weisman MH (Eds). Rheumatology 6th Edn. Elsevier Limited. 2013.

43. Maverakis E, Patel F, Kronenberg DG, et al. International consensus criteria for the diagnosis of Raynaud's phenomenon. J Autoimmun 2014;48-49: 60–5.

44. Belch J, Carlizza A, Carpentier PH, et al. ESVM guidelines - the diagnosis and management of Raynaud's phenomenon. Vasa. 2017;46(6):413-423.

45. Chadachan V, Dean SM, Eberhardt RT. Cutaneous changes in peripheral arterial vascular disease. In: Goldsmith LA, Katz SI, Gilchrest BA Paller AS, Wolff K, editors. Fitzpatrick's Dermatology in General Medicine. 8th ed. USA: McGraw-Hill; 2012. p. 2106-8.

BEHÇET HASTALIĞI

Doç. Dr. Seçil VURAL[1]

Prof Dr. Ayşe BOYVAT[2]

1. **Tanım:** Behçet Hastalığı (BH) ilk olarak 1937 yılında Türk bir dermatolog olan Prof. Dr. Hulusi Behçet tarafından tanımlanan, enflamasyonla seyreden bir hastalıktır. Patolojisinde temel olarak vaskülit bulunur ve deri, mukoza, göz, eklem, kan damarları, sindirim sistemi, kalp ve sinir sistemi gibi birçok bölgeyi etkileyebilir. Behçet hastalığı, ataklar ve remisyonlarla birlikte uzun süreli seyir gösterebilir. Genç üretken nüfusta şiddetli, tekrarlayan ataklardan sonra hastalık aktivitesi yaşla birlikte azalır. Bu nedenle, BH topluma önemli bir sosyoekonomik yük de getirir.

2. **Epidemiyoloji:** Behçet hastalığı özellikle tarihi «İpek Yolu» üzerindeki ülkelerde daha sık görülmektedir. Dünya'da en yüksek BH prevalansına sahip ülke ise Türkiye'dir. (0,4-4/1000) ve bunu Orta Doğu ülkeleri ve Japonya izler. Batı ülkelerinde ise prevalansı çok daha düşük olup (1-10/100. 000) nadir görülen hastalık olarak kabul edilmektedir. Her iki cinsiyeti yaklaşık olarak eşit şekilde etkileyen hastalık genellikle 20-40 yaş arasında ortaya çıkar. Bununla birlikte göz tutulumu, vasküler tutulum ve nörolojik tutulum gibi sistemik tutulumlar ve şiddetli seyir erkeklerde daha sıktır.

3. **Etyopatogenez:** Günümüzde hem otoimmün hem de otoinflamatuar bağışıklık yolaklarının rol oynadığı düşünülen Behçet hastalığı'nın etiyopatogenezi tam olarak aydınlatılamamıştır. Genom boyu ilişkilendirme çalışmaları HLA-B*51 alleli ve ERAP1 (Endoplazmik retikulum aminopeptidaz enzimi), IL-10 ve IL23R/IL-12RB2 gibi genlerin hastalık riskini arttırdığını ortaya koymaktadır. En önemli genetik risk faktörü HLA-B*51 varlığıdır; tüm genetik faktörler arasındaki HLA-B*51'in katkısı %20 olarak hesaplanmıştır. Ayrıca, Behçet hastalığı ile ilişkili olan IL1A-IL1B ve FUT2 gibi mukozal bağışıklıkla ilişkili genler hastalıkta doğal bağışıklığın da önemli bir rolü olduğunu düşündürmektedir. Günümüzde patogenezle ilgili en çok üzerinde durulan hipotez, moleküler benzerlik hipotezidir. Genetik yatkınlığı olan bireylerde, Streptococcus sanguinis veya herpes simpleks virüs-1 gibi mikrobiyal ajanlar veya ısı şoku proteinleri gibi otoantijenler, otoimmün yanıtları tetikleyerek sistemik inflamasyon ve hastalığın klinik belirtilerine yol açabilir.

4. **Klinik özellikler:** Behçet hastalığı hem deride farklı lezyonların ortaya çıkmasına sebep olur, hem de sistemik bulgularla seyredebilir. Ancak deri ve mukoza bulguları genellikle sistemik semptomlardan önce ortaya çıkar ve erken tanı için bu bulguları tanımak önemlidir.

   a. **Mukokutanöz bulgular:** En sık görülen mukokutanöz bulgular; oral mukozada tekrarlayan aftlar, genital aftöz ülserler, papülopüstüler lezyonlar, eritem nodosum benzeri lezyonlar ve yüzeyel tromboflebitlerdir.

      i) Oral Aftöz lezyonlar: BH'nin en sık bulgusu ağızda tekrarlayan aftöz ülserlerdir. Oral aftlar Behçet hastalığı seyri sırasında neredeyse tüm hastalarda görülür. Çoğu vakada, oral aftöz lezyonlar hastalığın ilk belirtisi olup, tanı kriterlerinin karşılanmasından 4-8 yıl önce ortaya çıkabilir. Bunlar, beyaz-sarı bir psödomembranla kaplı, eritemli sınırlara sahip yuvarlak veya oval ülserler şeklinde ortaya çıkarlar. Oral aftlar ağız mukozasının herhangi bir yerinde görülebilir, ancak genellikle dudaklar, yanak mukozası, dil ve yumuşak damak gibi keratinleşmemiş mukozalarda görülür. Klinik olarak, oral aftöz ülserasyonlar minör, majör ve herpetiform aftöz ülserasyonlar olarak sınıflandırılır. Minör aftöz lezyonlar 1 cm'den küçüktür ve aftöz lezyonların %85'ini oluşturur. İyileşme süresi 5-10 gündür ve iz bırakmadan iyileşir. Majör aftöz lezyonlar ise çapı 1 cm'den büyük olan ve iyileşme

1. Koç Üniversitesi Tıp Fakültesi Deri ve Zührevi Hastalıklar AD, İstanbul
2. Ankara Üniversitesi Tıp Fakültesi Deri ve Zührevi Hastalıklar AD, Ankara

süresi daha uzun olan lezyonlardır. Bu lezyonlar önemli ölçüde ağrılı olabilir ve büyük aftöz ülserlerin iyileşmesi altı haftaya kadar sürebilir. Aniden çok sayıda 1-3mm çapındaki ülserlerin belirdiği herpetiform ülserler BH'de en nadir görülen oral aft kliniğidir.

ii) Genital Ülserler: BH'deki ikinci en sık belirtidir ve hastaların %60-90'ında görülür. BH'deki genital ülserler, klinik ve histopatolojik olarak oral ülserlere önemli ölçüde benzerlik gösterir. Klinik olarak, bunlar, eritemli sınırları olan ve nekrotik tabanın üzerinde sarımsı bir psödomembranla kaplı tek veya çoklu oval/yuvarlak derin ülserler olarak ortaya çıkar. Erkek hastalarda genital ülserler, skrotumu tercih ederken, perianal veya penil yerleşim nadirdir. Kadınlarda ise genellikle labium majus veya labium minus üzerinde yer alır. İntravajinal lezyonlar ağrı, disparoni ve vajinal akıntıya neden olabilir. Genital ülserler, oral ülserlere göre daha az sıklıkla tekrarlarlar. Genital ülserler oral ülserlerden daha derindir ve üçte ikisi iz oluşumuyla iyileşir. Skar oluşumu oranı, ülserin boyutu ve derinliğiyle orantılıdır. Geçirilmiş genital ülserlere ait skarların gözlenmesi, BH tanısının klinik olarak konulmasına yardımcıdır.

Resim 1: (a) Alt dudak mukozasına yerleşmiş aftöz ülser (b) Labium majusa yerleşik 2 keskin sınırlı Behçet hastalığına ait genital ülser

iii) Papulopüstüler lezyonlar(PPL): BH'de papülopüstüler lezyonlar ya da (psödofolikülit) deride eritemli papül veya püstüler lezyonlar şeklinde kendini gösterir. En sık gözlendiği bölge alt ekstremitelerdir, ancak üst ekstremiteler, gövde, yüz veya boyun gibi vücudun herhangi bir yerinde olabilirler. İlk lezyon eritemli bir papül şeklinde başlayıp , 24-48 saat içinde etrafı eritemli bir püstül gelişir. Papülopüstüler lezyonlar klinik olarak akne vulgaris ve stafilokokal folikülitlere benzerlik gösterebildiğinden tanı aşamasındaki bir hastada klinisyenlerin akılda tutması gereken nokta, özellikle kollar ve bacaklar gibi seboreik olmayan bölgelerde bulunan foliküler olmayan PPL'nin Behçet hastalığı için daha spesifik olduğudur.

iv) Eritema nodosum (EN) benzeri lezyonlar: BH hastalarının neredeyse yarısında görülür (%15-78). Kadınlarda daha sık ortaya çıkarlar. EN benzeri lezyonlar genellikle alt ekstremitelerde bulunur, ancak gluteal bölge, üst ekstremiteler, yüz ve boyun gibi diğer bölgelerde de görülebilirler. Ülserleşmezler ve iz oluşmadan 2-3 hafta içinde iyileşirler. Bazen iyileşirken hiperpigmentasyon bırakabilirler. Klinik olarak klasik eritema nodosuma benzerler.

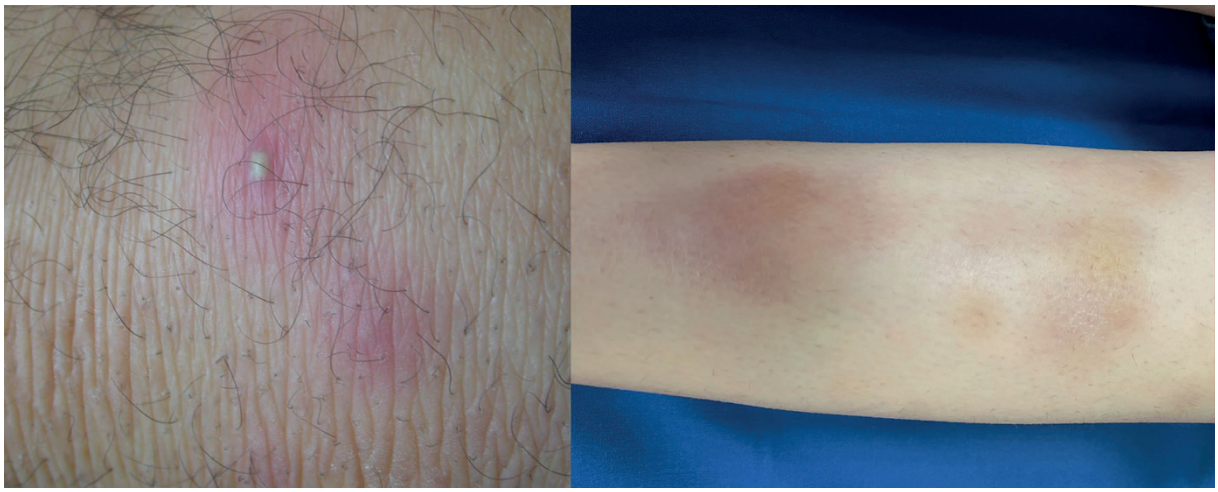

Resim 2: (a) Bacakta etrafı eritemli ortası püstüler tipik papülopüstüler lezyon (b) Alt bacakta birkaç adet eritema nodozum benzeri lezyon, solda daha kızarık alan ile hiperpigmentasyon ile gerilemekte olan alanlar sağdaki lezyonda seçiliyor.

v) Yüzeyel tromboflebit: Behçet hastalarının %10-20'sinde görülür ve erkeklerde daha yaygındır. Dermatolojik muayene sırasında saptanan bir bulgu olmakla birlikte vasküler tutulumun bir bulgusu olarak değerlendirmek daha doğrudur. Genellikle alt ekstremitelerde, yüzeyel bir damar boyunca lineer, ağrılı, kızarık bir sert alan görülür. En sık etkilenen damar büyük safen vendir. Damardaki pıhtılar elle muayene edilerek hissedilebilir. Tanı için ultrason görüntüleme kullanılır.

vi) Paterji testi: Paterji reaksiyonu intradermal pikür uygulanan bölgede 24-48 saat sonra eritemli bir papül ya da püstül oluşumuyla kendini gösteren bir nötrofilik reaksiyondur. Günümüzde paterji testinin uygulanmasıyla ilgili bir standardizasyon olmamakla birlikte sıklıkla ön kol kılsız deri bölgesine 20-22 G steril iğne ile en az 3 intradermal pikür yapılması şeklinde uygulanmaktadır. Türkiye'de yapılan çalışmalarda paterji testinin pozitiflik oranı genellikle %40 ila %60 arasında bildirilmiştir. Paterji testi, özellikle Türkiye'de yaygın olarak kullanılan bir test olmakla birlikte son yıllarda tüm ülkelerde paterji testi pozitiflik oranlarında bir düşüş kaydedilmiştir. Paterji testinin pozitiflik oranı, hastaların hastalık aktivitesine, tanı sürecine ve kullanılan test yöntemlerine bağlı olarak da değişebilir. Örneğin, aktif alevlenme döneminde olan Behçet Hastalığı hastalarında paterji testi daha yüksek bir pozitiflik oranına sahip olabilir. Paterji testinin pozitif olması hastalık tanısı koydurmadığı gibi, negatif çıkması da Behçet hastalığını ekarte etmez. Sadece tanıya yardımcı bir test olarak kullanılmaktadır.

a) Sistemik Tutulum

i) Göz Tutulumu: Behçet Hastalığı, hastaların yaklaşık yarısında görmeyi etkileyebilen ciddi komplikasyonlara neden olabilir. Üveit, retinal vaskülit ve damarda tıkanıklık gibi belirtiler göz tutulumunun tipik bulgularıdır. Genellikle göz tutulumu tanının konulmasından sonraki ilk beş yıl içerisinde ortaya çıkar. Erkek hastalarda göz tutulumu daha sık ve şiddetlidir. Hastaların %86'sında her iki gözü de etkiler. Göz lezyonları ön, orta, arka ve panüveit olarak ortaya çıkabilir.

Göz tutulumu uygun şekilde tedavi edilmezse görme kaybına neden olabilir ve tekrarlayan intraoküler enflamasyon, ciddi görme azalması veya körlüğe neden olabilen önemli göz komplikasyonlarını tetikleyebilir (ikincil katarakt, ikincil glokom, kistoid maküler ödem gibi).

ii) Artrit: Behçet Hastalığı'nda eklem tutulumu artralji veya artrit şeklinde kendini gösterir. Artrit belirtileri, eklemlerde ağrı, şişlik, sıcaklık artışı ve hareket kısıtlılığı şeklinde olabilir. Artrit genellikle monoartiküler veya oligoartiküler tutulum şeklindedir. Behçet Hastalığına bağlı artrit genellikle diz, dirsek, ayak bileği ve el bileği gibi büyük eklemleri etkiler. Artrit atakları eklemde deformasyona yol açmadan gerileme eğilimindedir.

iii) Damar tutulumu: Damar tutulumu erkeklerde daha sık görülür. Behçet hastalığında her tür damar tutulabilmekle birlikte en sık venöz tutulum görülmektedir. Sıklıkla alt ekstremitelerde derin ven trombozu şeklinde görülmekle birlikte İnferior ve superior vena kava trombozu gibi daha büyük damar tutulumları görülebilir. Budd-Chiari sendromu nadir olmakla birlikte kötü prognozla ilişkilidir. Arteryel tutulum venöz tutuluma göre daha nadir olup daha çok arteriyal anevrizma şeklindedir ancak oklüzyon da olabilir. Aort, pulmoner arter, femoral arter ve iliak arterlerde anevrizma ve rüptür gelişebilir. Pulmoner arter anevrizması hastalarda en önemli mortalite sebebidir.

iv) Nörolojik Tutulum: Behçet Hastalığı, merkezi sinir sistemi (MSS) üzerindeki inflamatuar etkileri nedeniyle nörolojik bulgulara yol açabilir. Nörolojik tutulum başlıca parankimal tutulum ve sinüs ven trombozu şeklinde ortaya çıkar. Sinüs ven trombozu vasküler tutulum olarak da değerlendirilebilir. Nörolojik tutulumda baş ağrısı, ense sertliği, beyin sapı semptomları, epileptik nöbetler, felç, koordinasyon kaybı, hafıza sorunları, zihinsel değişiklikler gibi çeşitli şekillerde kendini gösterebilir. Nörolojik tutulum bazen ciddi ve hayati riskler taşıyabilir. Hastalar nörolojik bulgular açısından sorgulanmalı ve açıklanamayan yeni nörolojik bulgu varlığında nöroloji bölümüne yönlendirilmelidir.

v) Gastrointestinal Tutulum: Behçet Hastalığı, sindirim sisteminin çeşitli bölgelerini etkileyebilir. En sık ileoçekal bölge etkilenir. Bu tutulum, barsaklarda ülserler, ağrı, karın şişkinliği, ishal, kabızlık ve bazen gastrointestinal kanama gibi belirtilere yol açabilir. BH'ye bağlı gastrointestinal tutulum, bazen ileum perforasyonu ve fistül gibi ciddi komplikasyonlara da neden olabilir. Gastrointestinal tutulum doğu ülkelerinde daha sık görülürken ülkemizde sık bir tutulum şekli değildir.

5. **Tanı:** Günümüzde Behçet hastalığı tanısı klinik bulgulara dayanarak konulabilir ve tanıyı doğrulayan bir tanısal laboratuvar test bulunmamaktadır. Behçet Hastalığı tanısı, hastanın semptomlarına, fizik muayeneye, medikal öyküye ve laboratuvar testlerine dayanır. Tanıya yardımcı bir test olarak paterji testi uygulanabilir ancak negatifliğinin hastalığı ekarte ettirmediği ve pozitif sonucun da hastalık tanısı koydurtmadığı unutulmamalıdır. Önemli bir genetik risk faktörü olarak daha önce belirtilmiş olan HLA-B*51 pozitifliğinin saptanmasının tanıya bir katkısı yoktur. HLA-B*51 alleli BH'nin sık görüldüğü toplumlarda sağlıklı bireyler arasında da önemli oranlarda pozitif olabilmektedir. Medikal öykü alınırken sistematik bir sorgulama yapılması gerekmektedir (Tablo 1) Hastalarda sorgulamada göz bulgusu olmasa bile göz bölümünce göz tutulumu yönünden değerlendirme gereklidir. Tanı, genellikle bir uzman hekim tarafından yapılan kapsamlı bir değerlendirme sonucunda konulur.

Behçet hastalığının tanısını daha objektif hale getirebilmek için günümüze kadar çok sayıda tanı kriteri geliştirilmiştir. Günümüzde Behçet hastalığı tanısı için en sık kullanılan tanı kriterleri 1990 yılında yayımlanan Uluslararası Behçet Hastalığı Çalışma Grubu kriterleri (Tablo 1) ve 2014 yılında yayımlanan Uluslararası Behçet Hastalığı tanı kriteridir (Tablo 2). Uluslararası Behçet hastalığı Çalışma grubu tanı kriteri için tekrarlayan oral aft mutlaka bulunmalı ve buna ek olarak üveit, genital ülserler, deri lezyonları ve pozitif paterji testi arasından en az ikisinin bulunması gerekmektedir.

Uluslararası Behçet Hastalığı Çalışma Grubu kriterinde vasküler tutulum ve nörolojik tutulum gibi sistem tutulumlarına yer verilmediğinden erken dönemde sistem tutulumu gelişen hastalarda tanı gecikmesi yaşanabileceği endişesiyle geliştirilen Uluslararası Behçet Hastalığı tanı kriteri ise bir puanlama sistemine dayanmaktadır. Bu kritere göre oral aft, genital ülser ve göz tutulumu 2 puan, deri bulguları, vasküler tutulum ve nörolojik tutulum birer puandır. Paterji testi zorunlu olmayıp yapıldığı ve pozitif bulunduğu durumda 1 puandır. Behçet hastalığı tanısı için 4 puan ve üzeri gereklidir. Tanı kriterleri Behçet hastalığı tanısında yol gösterici olmakla birlikte tanı kriterlerinin temelde çalışmalar için geliştirildiği ve az sayıda olsa da tanı kriterlerini karşılamayan Behçet hastalarının olabileceği unutulmamalıdır. Behçet hastalığı tanısı konulurken hekimin klinik deneyimi ve değerlendirmesi ön plandadır.

Tablo 1: Behçet Hastalığı şüphesi ile muayene edilen hastada klinik öyküde sorgulanması gerekenler

Tekrarlayan oral aftlar • Oral mukozada herhangi bir yerde zımba deliği gibi beyaz muköz membran kaplı, etrafı kızarık, ağrılı, boyutuna göre 10-20 günde iyileşen yaralar • Oral aftların sıklığı
Genital Ülser • Genital bölgede kadınlarda özellikle labium majus, erkeklerde skrotumda yerleşen klinik olarak aynı ağızdaki aftlara benzeyen ama daha büyük de olabilen ağrılı ülserler • Ağrılı ülserler geçtikten sonra kalan skarlar
Papülopüstüler lezyon: Kollarda bacaklarda iltihaplı sivilce gibi etrafı kızarık lezyonlar
Eritema nodozum: Kollarda ya da alt bacağın ön tarafında yerleşebilen, kızarık, deri altında nohut gibi sert ağrılı şişlikler
Üveit: Bir veya iki gözde görmede bozulma, görme kaybı, gözün önünde uçuşan parçacıklar görme, gözde ağrı gibi bulgular
Artrit: Özellikle büyük eklemlerde kızarıklık, şişlik, ağrı
Gastrointestinal sistem: Karın ağrısı, ishal kabızlık atakları, kanlı ishal
Damar tutulumu ve derin ven trombozu: Bacaklardan birinde diğerine göre şişlik, çap artışı olup olmadığı • Muayene sırasında bacak arkasında, inguinal bölgede, ön karın duvarında kollateral damar gelişip gelişmediği muayene edilmeli, çap artışı değerlendirilmeli • Trombofilebit açısından lineer eritemli damarı takip eden lezyon varlığı değerlendirilmeli
Nörolojik tutulum: Yürüme ve konuşma bozukluğu, şiddetli ve ağrı kesici ile geçmeyen baş ağrısı, açıklanamayan yeni nörolojik semptom varlığı
Pulmoner tutulum: Hemoptizi

Tablo 2: Uluslararası Behçet Hastalığı Çalışma Grubu Kriteri

Tekrarlayan oral aftlar	• Hekim veya hastalar tarafından gözlemlenen minör aftöz ülserler, majör aftöz ülserler veya herpetiform ülserasyonlar • 12 aylık dönemde en az 3 kez tekrarlama hikayesi
Ve aşağıdaki bulgulardan en az ikisi:	

Genital ülserler	Hastada genital bölgede tekrarlayan ülserasyonlar veya skarlar
Üveit	Ön üveit, arka üveit veya oftalmolog tarafından yapılan yarıklı lamba muayenesiyle vitreusta hücreler veya retina damar iltihabı gözlemlenir.
Diğer deri lezyonları	Tekrarlayan papulopüstüler lezyonlar ya da eritema nodozum benzeri lezyonların varlığı
Paterji testi pozitifliği	Hastada deriye uygulanan özel bir test olan deri paterji testinin değerlendirmesinde 24 ya da 48. Saatte belirgin bir eritemli papül ya da püstül oluşması
**Bu bulgular başka bir klinik açıklama olmadığında geçerlidir.*	

Tablo 3: Uluslararası Behçet Hastalığı Tanı kriteri

Bulgu	**Puan**
Oral aft	2
Genital ülser	2
Göz tutulumu	2
Deri lezyonları	1
Nörolojik tutulum	1
Vasküler tutulum	1
Paterji testi pozitifliği	1*
*Paterji testi uygulanması zorunlu olmayıp yapılıp pozitif bulunmasu durumunda ek 1 puan alır Behçet hastalığının tanısı ≥4 puan	

6. **Ayırıcı Tanı: Ayırıcı tanı hastalarda ortaya çıkan klinik bulguların çeşitliliği ile ilişkili olarak farklılık göstermektedir.**

   a. Oral aft ayırıcı tanısı: Rekürren aftoz stomatit ve PFAPA sendromu tekrarlayan oral aftı olan hastanın değerlendirilmesinde öncelikle değerlendirilmesi gereken önemli tanılardır. Ancak BH'de rekürren aftların hastalığın klinik tablosu oturmadan önce ortaya çıkabileceği akılda tutulmalıdır.

      İnflamatuar barsak hastalığı, sistemik lupus eritematozus, çölyak hastalığı, reaktif artrit, nötropeniye bağlı durumlar (siklik nötropeni) ve hematolojik eksiklikler (vitamin B12, demir, folat) aftöz lezyonlara sebep olabilir. HIV enfeksiyonu ve AIDS durumunda, büyük, tedaviye dirençli ağız ülserleri gelişebilir. Rekürren HSV enfeksiyonu herpetiform aftlara benzeyen bir klinik tablo yaratabilir.

   b. Genital ülser: Cinsel yolla bulaşan hastalıklar, fiks ilaç reaksiyonu

   c. Papülopüstüler lezyonlar: akne vulgaris, steroid aknesi, folikülit

   d. Eritema nodozum yapan durumlar

   e. Paterji pozitifliği: Piyoderma gangrenozum, Sweet sendromu

f. Sistemik tutulumlar: Vaskülitler, inflamatuar barsak hastalıkları, ankilozan spondilit ve diğer romatizmal hastalıklar, multiple skleroz, serebrovasküler olay.

7. Tedavi:

a. Topikal tedavi: Oral ve genital aftöz ülserlerde topikal tedavide akut dönemde genellikle ilk basamak tedavi topikal steroid ve antiseptiklerdir. Eritema nodozum benzeri lezyonlarda eau borique %2, eau de goulard gibi solüsyonlarla ıslak pansuman yapılabilir.

(1) Topikal steroid: Ağız ve genital ülserler için birinci basamak tedavidir. Topikal steroid ülserlerin iyileşmesini hızlandırırken, ağrı şiddetini azaltır. Ülserlerin sıklığı üzerinde etkisi yoktur. Tedavi, ***ülserasyonun*** prodromal evresinde uygulanmalıdır.

Ağzın ön 1/3'***ünde merhem ve jeller kullanılır.***

- Triamcinolone %0. 1 orabaz merhemi
- Flusinonid %0. 05 jel
- Clobetasol %0. 05 jel

Ülserlerin boğaz veya yumuşak damak üzerinde olduğu durumlarda süspansiyonlar, spreyler kullanılabilir.

Uygulama sonrası yemek yemek ve içmek için en az 30 dakika beklenmelidir.

(2) Klorheksidin glukonat *ağız çalkalama solüsyonu: Oral aftların ağrı şiddetini ve iyileşme süresini kısaltır. Acı bir tadı vardır ve dişlerin kahverengi renklenmesine neden olabilir.*

(3) Tetrasiklin *süspansiyonu:* Antibakteriyel ve antikemotaktik etkilere sahiptir. Oral *ülserlerin ağrı şiddetini ve süresini önemli ölçüde azaltır. 250 mg kapsül, günde dört kez 180 ml suya çözülür. Yoğun çözeltiler diş minesini aşındırabilir ve lekeleyebilir. Çok sayıda ve şiddetli lezyonları olanlarda* kısa süreli olarak tercih edilebilir.

(4) Amlexanox, günde dört kez kullanılan diş macunu formunda kullanılır. Ağız ülserlerinin ağrısını ve boyutunu azaltmada etkilidir.

(5) Anestezik jeller: lidokain jel (%2)

(6) Sukralfat *ülseratif* dokuya bağlanarak koruyucu bir bariyer oluşturur. Gastrointestinal ülserlerde iyileşmeyi destekler. Tekrarlayan aftöz stomatit ve kemoterapiye bağlı mukozit vakalarında olumlu sonuçlar elde edilmiştir.

b. Sistemik tedavi

- Kolşisin
- Kolşisin+Benzatine penisilin
- Akut ataklarda sistemik steroid tedaviye eklenebilir (prednizolon, başlangıç dozu olarak günlük 40-60 mg, 2-4 hafta boyunca kullanılarak daha sonra 4-6 hafta boyunca doz azaltılarak)

- Diğer tedaviler: Apremilast, azatiyoprin, dapson, interferon-α, anti-tümör nekroz faktörü-α inhibitörleri, sekukinumab, siklofosfamid.

7. **Klinik Seyir ve Prognoz:** Behçet hastalığı kronik bir hastalıktır. Genellikle 3. ve 4. dekadda daha şiddetli seyreder. Hastaların önemli bölümünde ilerleyen yaşla beraber atak şiddetleri ve sayısında azalma görülür. Mukokutanöz Behçet hastalığı iyi bir seyir göstermekle birlikte, diğer bulguların daha sonraki yıllarda tabloya eklenebileceği akılda tutulmalıdır. Erkeklerde önemli morbidite sebebi olan vasküler, göz tutulumu, nörolojik tutulum daha sık görülür ve daha şiddetli seyredebilir. En önemli mortalite nedenleri arteryel tutulum ve nörolojik tutulumdur.

Kaynaklar

1. Behçet H. Considerations sur les lesions aphteuses de la bouches et des parties genitale, ainsi que sur les manifestations oculaires d'origine probablement virutiques et observations concernant leur foyer d'infection. Deri Hast Frengi Kl Arş 1937;4(23-24): 1521-1530. 1937.
2. Vural S, Boyvat A. The skin in Behçet's disease: Mucocutaneous findings and differential diagnosis. JEADV Clinical Practice. 2022;1; 11-20.
3. Gul A, Hajeer AH, Worthington J, Barrett JH, Ollier WE, Silman AJ. Evidence for linkage of the HLA-B locus in Behcet's disease, obtained using the transmission disequilibrium test. Arthritis Rheum. 2001;44; 239-240.
4. Takeuchi M, Mizuki N, Meguro A, Ombrello MJ, Kirino Y, Satorius C, et al. Dense genotyping of immune-related loci implicates host responses to microbial exposure in Behcet's disease susceptibility. Nat Genet. 2017;49; 438-443.
5. van der Houwen T, van Laar J. Behçet's disease, and the role of TNF-α and TNF-α blockers. International Journal of Molecular Sciences. 2020;21.
6. Alpsoy E. Behçet's disease: A comprehensive review with a focus on epidemiology, etiology and clinical features, and management of mucocutaneous lesions. The Journal of dermatology. 2016;43; 620-632.
7. Azizlerli G, Kose AA, Sarica R, Gul A, Tutkun IT, Kulac M, et al. Prevalence of Behcet's disease in Istanbul, Turkey. Int J Dermatol. 2003;42; 803-806.
8. Yurdakul S, Gunaydin I, Tuzun Y, Tankurt N, Pazarli H, Ozyazgan Y, et al. The prevalence of Behcet's syndrome in a rural area in northern Turkey. J Rheumatol. 1988;15; 820-822.
9. Cakir N, Dervis E, Benian O, Pamuk ON, Sonmezates N, Rahimoglu R, et al. Prevalence of Behcet's disease in rural western Turkey: a preliminary report. Clin Exp Rheumatol. 2004;22; S53-55.
10. Idil A, Gurler A, Boyvat A, Caliskan D, Ozdemir O, Isik A, et al. The prevalence of Behcet's disease above the age of 10 years. The results of a pilot study conducted at the Park Primary Health Care Center in Ankara, Turkey. Ophthalmic Epidemiol. 2002;9; 325-331.
11. Criteria for diagnosis of Behcet's disease. International Study Group for Behcet's Disease. Lancet. 1990;335; 1078-1080.
12. International Team for the Revision of the International Criteria for Behcet's D. The International Criteria for Behcet's Disease (ICBD): a collaborative study of 27 countries on the sensitivity and specificity of the new criteria. J Eur Acad Dermatol Venereol. 2014;28; 338-347.
13. Gurler A, Boyvat A, Tursen U. Clinical manifestations of Behcet's disease: an analysis of 2147 patients. Yonsei Med J. 1997;38; 423-427.
14. Verpilleux MP, Bastuji-Garin S, Revuz J.comparative analysis of severe aphthosis and Behcet's disease: 104 cases. Dermatology. 1999;198; 247-251.
15. Ekmekci P, Boyvat A, Ozdemir E, Gurler A, Gurgey E. Is long term observation of patients with recurrent aphthous stomatitis necessary? Clinical follow-up of 1238 cases. Adv Exp Med Biol.

2003;528; 127-130.

16. Alpsoy E, Donmez L, Onder M, Gunasti S, Usta A, Karincaoglu Y, et al. Clinical features and natural course of Behcet's disease in 661 cases: a multicentre study. Br J Dermatol. 2007;157; 901-906.

17. Boyvat A. Behçet Hastalığında Deri ve Mukoza Belirtileri. Türkderm; 43 Özel Say› 2: 42-7. 2009.

18. Yazici H, Chamberlain MA, Tuzun Y, Yurdakul S, Muftuoglu A. A comparative study of the pathergy reaction among Turkish and British patients with Behcet's disease. Ann Rheum Dis. 1984;43; 74-75.

19. Balta I, Akbay G, Kalkan G, Eksioglu M. Demographic and clinical features of 521 Turkish patients with Behcet's disease. Int J Dermatol. 2014;53; 564-569.

20. Alli N, Gur G, Yalcin B, Hayran M. Patient characteristics in Behcet disease: a retrospective analysis of 213 Turkish patients during 2001-4. Am J Clin Dermatol. 2009;10; 411-418.

21. Alpsoy E, Leccese P, Emmi G, Ohno S. Treatment of Behçet's Disease: An Algorithmic Multidisciplinary Approach. Front Med (Lausanne). 2021 Apr 28;8:624795. doi: 10. 3389/fmed. 2021. 624795. PMID: 33996847; PMCID: PMC8115406.

TÜRK TABİPLERİ BİRLİĞİ

BURSA TABİP ODASI

DİĞER SİSTEMİK HASTALIKLARDA DERMATOLOJİK BULGULAR

Doç. Dr. Abdullah DEMİRBAŞ[1]

Prof. Dr. Dilek BAYRAMGÜRLER[2]

Sistemik hastalıklar vücudun farklı bölgelerinde dermatolojik belirtilerle kendini gösterebilirler. Bu belirtiler klinik ve histopatolojik olarak spesifik veya nonspesifik olabilir; alttaki hastalığın ciddiyetine ve türüne bağlı olarak değişebilir. Bu bölümde endokrin, böbrek ve gastrointestinal hastalıklarda deri bulguları ile paraneoplastik dermatozlar anlatılacaktır.

1. Endokrin hastalıklar ve deri

Hormonlar, insan vücudundaki birçok fizyolojik sürecin önemli düzenleyicileridir ve tüm organ sistemlerinde rol oynarlar. Hormonların eksikliği veya fazlalığı çeşitli dermatolojik belirtilere neden olabilir. Endokrin hastalıklara bağlı bazı deri belirtileri erken dönemde ortaya çıkabilir ve altta yatan durumun erken saptanmasına ve tedavisine yardımcı olabilir.

a. Diyabetes mellitus: Kronik hiperglisemi ve karbonhidrat-yağ metabolizmasının bozukluğu sonucu oluşan diyabetes mellitus (DM), kısmi veya tam insülin eksikliği nedeniyle meydana gelir. Bu durum metabolik, vasküler, nöropatik ve immunolojik anormalliklere sebep olur ve kardiyovasküler sistem, böbrekler, gözler ve deri gibi organları etkileyebilir. İnsüline bağımlı ve insüline bağımlı olmayan gruplara ayrılan diyabet hastalarının yaklaşık %30›unda hastalık seyri boyunca deri tutulumu görülür. Tip 1 diyabet hastalarında otoimmün mekanizmalara bağlı deri bulguları daha sık görülürken, tip 2 diyabette enfeksiyonlara bağlı deri bulguları daha yaygındır. Diyabetik deri bulguları, akut metabolik düzensizliklerle ilişkili olanlar, kronik dejeneratif komplikasyonlarla ilişkili olanlar, diyabete özgü ancak diğer sağlık sorunlarıyla ilişkili olmayan bulgular ve tedavi komplikasyonlarına bağlı olanlar olmak üzere dört grupta sınıflandırılabilir.

a. **1. Akut metabolik düzensizliklere bağlı deri bulguları**

✓ **İnfeksiyonlar**

Diyabetik hastalarda deri enfeksiyonları %20-50 arasında görülür, özellikle tip II DM'li hastalarda daha sık rastlanır. Kötü glisemik kontrol, mikrosirkülasyon bozukluğu, hipohidrozis ve hücresel immünitenin baskılanması enfeksiyonlara yatkınlığı arttıran faktörlerdendir. Erizipel, impetigo, selülit, furonkül, karbonkül ve paronişi gibi enfeksiyonlara neden olan en yaygın patojenler *Staphylococcus aureus* ve *A grubu streptokok*lardır. Eritrazma için *Corynobacterium minutissimum*, intertrigo, vulvovajinit, moniliasis ve balanitis için Candida albicans, tinea pedis ve onikomikoz için diğer dermatofitozlar, malign eksternal otit için *Pseudomonas aeruginosa* ve nazofarengeal enfeksiyonlar için Mukormikoz da enfeksiyon nedenleri arasındadır.

✓ **Ksantomalar**

Ksantomlar şilomikronemiye bağlı olarak oluşurlar ve lezyonlar küçük, sarı papüllerden oluşur, eritemli bir halo ile çevrelenirler ve sıklıkla ekstremitelerin ekstansör yüzeylerinde yer alırlar. Bu sert papüller başlangıçta kaşıntılı olabilir; kalorisi düşük ve yağsız diyetle hızla azalma eğilimindedirler.

1. Kocaeli Üniversitesi Tıp Fakültesi Deri ve Zührevi Hastalıklar AD, Kocaeli
2. Kocaeli Üniversitesi Tıp Fakültesi Deri ve Zührevi Hastalıklar AD, Kocaeli

✓ **Karotenemi**

Karotenemi, diyabetik hastaların yaklaşık %10'unda görülen bir durumdur ve avuç içi, ayak tabanları ve nazolabial kıvrımlarda sarımsı renk değişikliği ile karakterizedir. Bu durum, karoten depolanmasına bağlı olarak oluşur ve etyolojisi hala tartışmalı olsa da serum karoten seviyeleri ile dermal kollajen ve diğer proteinlerin nonenzimatik glikolizasyonu arasındaki ilişki muhtemel bir neden olarak düşünülmektedir.

a. 2. Kronik dejeneratif komplikasyonlara bağlı bulgular

Mikroanjiyopati ve nöropati, diyabetin temel kronik dejeneratif komplikasyonları arasında yer almaktadır. Birçok deri belirtisinin mikroanjiyopati ile ilişkili olduğu bildirilmiştir.

✓ **Diyabetik dermopati**

Diyabetik dermopati, diyabet hastalarında sıkça rastlanan bir deri belirtisidir. Bu durum diyabetli hastaların %40'ında görülmesine rağmen diyabetik olmayan bireylerde de meydana gelebilir. Diyabetik dermopati genellikle bacakların ön yüzünde kırmızımsı-kahverengi papüller olarak başlar ve daha sonra ortaları atrofik pigmente lezyonlara dönüşür. Genellikle aynı zamanda ortaya çıkan ve yaklaşık olarak 12-18 ay içinde gerileyen bu lezyonlar, diyabetik dermopatinin en belirgin özelliklerindendir. Erkeklerde daha sık görülür ve bazen ülserleşebilir. Diyabetik dermopatinin oluşum mekanizması henüz tam olarak açıklanamamakla beraber mikroanjiyopati ile ilişkili olduğu düşünülmektedir.

✓ **Büllöz lezyonlar**

Gergin büllerin genellikle inflamasyonsuz zeminde ortaya çıkmasıyla karakterize olan bu durum, genellikle el ve ayak dorsumunda tek ya da çift taraflı olarak görülmektedir ve çapları 0,5-3 cm arasında değişebilmektedir. Parlak kırmızı erozyonlar, büllerin rüptüre olması ile oluşur ve yaklaşık 2-5 hafta içinde skar bırakmadan iyileşir. Etyolojisinde immunolojik veya travma gibi mekanizmaların rolü olmadığı bildirilmiştir.

✓ **Kalın deri, katı eklemler, skleredema adultorum**

Diyabetik kalın deri sendromu, sert papüller ve eklem yastıkçıkları (knuckle pad), sert deri ve eklem hareketlerinde kısıtlanma, ve Sklerema diabetikorum olmak üzere 3 hastalıktan oluşur. Diyabetik hastaların üçte birinde el sırtı derisinde sert, kalınlaşmış ve parlak görünümlüdür. Multipl, küçük, taş sertliğinde papüller ve eklem yastıkçıkları, parmak sırtı ve periungual alanlarda görülür. Proksimal interfalanegeal eklemlerinde hareket kısıtlılığı, özellikle insülin bağımlı diyabetli hastalarda ortaya çıkar. Dupuytren kontraktürü de sıkça görülen bir belirtidir. Bu değişiklikler, mikroanjiyopati ile yakından ilişkilidir. Sklerema diabetikorum, özellikle boyun arkası, omuzlar ve sırtta basmakla çukurlaşmayan ödem ve indurasyonla karakterize olup diyabet süresi ve mikroanjiyopatinin varlığı ile ilişkilidir.

✓ **Diyabetik ayak sendromu**

Otonom, duyusal ve motor sinirlerdeki nöropatiye ek olarak makro veya mikroanjiyopatiden kaynaklanan diyabetik ayak; ayakta soğukluk, kıl kaybı, parlak ve atrofik deri, gece ağrısı gibi semptomlara neden olabilir. Otonom nöropatide terleme azalır, deri kuruluğu ve soyulması görülebilir. Motor sinir tutulumu olarak bilinen mal perforasyonu sonucunda yeni basınç noktaları ve ağrısız yaralar gelişebilir. Bu yaralara enfeksiyon eklenmesi durumunda ise durum kötüleşebilir ve ileri evrelerde amputasyon gerekebilir.

✓ **Tırnak bulguları**

Sıkça mikroanjiopati ile ilişkilendirilen bir durumdur diyabetteki tırnak bulguları arasında Beau çizgileri, tırnaklarda kalınlaşma, pyterijiyum, splinter hemorajiler, periungual eritem ve sarı tırnaklar yer alır.

a. 3. Diyabetiklerde daha sık görülen, ancak akut metabolik bozukluk ve kronik dejeneratif değişikliklerle ilişkisiz hastalıklar

✓ **Nekrobiyozis lipoidika diyabetikorum**

Diyabetik hastalarda nadir görülen ancak spesifik bir deri hastalığı olan nekrobiyozis lipoidika diyabetikorum (NLD) etyolojisi bilinmeyen kronik granülamatöz bir hastalıktır. Lezyonlar genellikle bacakların ön ve yan yüzlerinde yer alır ve sınırları keskin kahverengimsi-kırmızı renkte, ortası sarımsı ve atrofik görünen plaklar şeklinde ortaya çıkar. Ülserasyonlar, özellikle lezyonların merkezinde sıklıkla görülür. Kadınlarda erkeklere göre daha sık görülür ve diabetik veya prediyabetik hastaların çoğunda ortaya çıkar. NLD'nin patogenezi tam olarak bilinmemektedir. Lokal ve intralezyonel steroid uygulamaları, lezyonların yayılımını durdurabilir ve mikrosirkülasyonu düzenleyen ilaçlar tedavide kullanılabilir. Hastalığın şiddeti, diyabetin şiddetiyle ilgili değildir ve hastalığın seyrini etkilemez.

✓ **Granuloma annulare**

Diğer bir nekrobiyotik granülomatöz hastalık olan granüloma annulare, ileri yaş diyabetli hastalarda görülebilen bir hastalıktır. Ancak bu hastalıkla diyabet arasındaki ilişki tam olarak doğrulanmamıştır. Lezyonlar, genellikle el sırtı, el bileği, ayak bileği, diz gibi bölgelerde anüler şekilde görülür ve genellikle belirti vermez. Kendiliğinden iyileşen lezyonlar çoğunlukla skar bırakmazken, uzun süreli lezyonların tedavisinde en sık kullanılan yöntemler topikal ve intralezyonel steroidler ile kriyoterapidir.

✓ **Akantozis nigrikans**

Akantozis nigrikans deride kadifemsi bir kalınlaşma ve hiperpigmentasyonla karakterize deri hastalığıdır ve genellikle aksilla ve diğer vücut kıvrımlarında görülür. Akantozis nigrikans kalıtımsal faktörler, endokrin bozukluklar, obezite, ilaç kullanımı ve malignite ile ilişkili olabilir. En sık obez, insülin direnci olan çocuklarda görülmektedir.

✓ **Perforan hastalıklar**

Sıklıkla böbrek yetmezliği veya diyabetik hastalarda gözlenen edinsel perforan dermatozda hiperkeratotik papüllerle karakterize olan lezyonlar izlenir. Papüller genellikle 2-10 mm boyutunda olup keratotik tıkaçlar içerir ve köbner fenomeni ile birlikte şiddetli kaşıntıya neden olabilir. Bu papüller birleşerek plaklar oluşturabilir ve öncelikle bacaklarda ortaya çıkarlar, ancak gövde ve yüz bölgelerinde de görülebilirler. Bu hastalığın reaktif perforan kollajenoz, elastozis perforans serpiginoza, perforan follikülit ve Kyrle hastalığı olmak üzere 4 farklı tipi tanımlanmıştır. Tedavide altta yatan nedenin düzeltilmesi önemlidir. Dar bant UVB tedavisi, allopurinol ve hemodiyaliz gibi yöntemler başarılı sonuçlar verebilir.

a. 4. Tedavi komplikasyonlarına bağlı deri bulguları

✓ **Lipoatrofi**

Yağ dokusu kaybıyla karakterize bir cilt bulgusu olan insüline bağlı lipoatrofi, enjeksiyon alanlarında kozmetik bir sorun oluşturabilir; patogenezi immünolojik reaksiyonlara bağlıdır. Kadınlarda daha sık görülmektedir.

✓ **Lipohipertrofi**

İnsülin enjeksiyonlarına maruz kalan subkutan yağ dokusunun hipertrofisi, lipoma benzeri yumuşak şişliklere neden olabilir ve kan şekeri kontrolünde sorunlara yol açabilir. Enjeksiyon bölgesinde eritem, kaşıntılı papüller ve ürtiker gibi yan etkiler de görülebilir.

b. **Graves hastalığı:** Graves hastalığı, tiroid bezindeki tirotropin reseptörlerine (TRAb) karşı oluşan otoantikorların varlığı ile ilişkili bir otoimmün tiroid hastalığıdır. Bu otoantikorlar, TRAb'yi uyararak hipertiroidizmin klinik belirtilerine neden olur. Graves hastalığı olan hastalarda, bazı deri bulguları tiroid hormonlarının aşırı salgılanmasına bağlı oluşurken bazı belirtiler deri ve bağ dokusunda bulunan TRAb üzerindeki etkilerine bağlı olarak tiroid uyarıcı immünoglobulinler tarafından ortaya çıkar.

✓ **Deri bulguları**

Tiroid hormonlarının aşırı salgılanması adrenerjik reseptörlerin aşırı uyarılmasına neden olur ve vücut ısısının yükselmesine yol açar. Bu da dermatolojik belirtiler arasında yer alan hiperhidroz adı verilen, yumuşak, sıcak ve nemli deri durumuna sebep olabilir. Hiperhidroz genellikle avuç içleri ve ayak tabanları gibi bölgelerde görülen bir durumdur.

Bunun yanı sıra, tırnak yatağından tırnakların gevşemesine neden olan onikoliz ya da Plummer tırnakları olarak da bilinen bir durum ortaya çıkabilir.

"Pretibial miksödem" olarak da bilinen tiroid dermopatisi, deri renginde veya sarımsı-kahverengi, kabarık deri lezyonları şeklinde kendini gösteren, çukurlaşmayan bir kalınlaşma ve sertleşme durumudur. Pretibial miksödem en sık ön tibia bölgesinde görülür ve bunu ayak sırtı ve ayak parmakları izler. Tekrarlanan travma, cerrahi yaralanma ve yanıklara maruz kalan bölgeler de bu lezyonların gelişmesine eğilimlidir. Daha ileri aşamalarda, bu lezyonlar hiperkeratotik, nodüllere dönüşebilir. Ek olarak, tiroid dermopatisi, ciddi lenfatik tıkanıklığa bağlı olarak ortaya çıkan non-pitting alt ekstremite ödemi olarak ortaya çıkabilir.

Graves hastalığı olan hastaların yaklaşık %20'sinde tiroid dermopatisi gibi nadir bir belirti olan akropati (parmaklarda çomaklaşma) gözlenebilir. Graves hastalığı olan hastaların yaklaşık %96'sında eşlik eden Graves oftalmopatisi görülmektedir. Graves hastalığından bağımsız olarak, izole tiroid dermopatisi nadir görülen bir durumdur. Graves hastalığı olan bir hastada palmar telenjiektaziler de tanımlanmıştır.

c. Hashimoto tiroiditi: Hipotiroidizmin en yaygın nedenlerinden biri kronik lenfositik tiroidit olarak da bilinen Hashimoto tiroiditidir. Tiroid hormon üretiminde azalma ile karakterize olan bu endokrin bozukluk klinik pratikte en sık görülen endokrin bozukluklardan biridir.

✓ **Deri bulguları**

Hipotiroidizmi olan hastalarda metabolizma hızı azalır ve bu da vücut ısısını düşürür. Bu nedenle, hipotiroidizmli hastalar soğuk hissederler. Düşük metabolizma hızı ayrıca cildin kurumasına da neden olabilir. Adrenerjik aktiviteye azalan yanıt, yorgunluk ve halsizliğe de yol açabilir. Mukopolisakkaritlerin birikmesi, şiddetli hipotiroidizm vakalarında ortaya çıkan klasik bir tablo olan miksödeme yol açar. Pretibial bölge en sık tutulan bölgedir. Hashimoto tiroiditi olan hastalarda ileri evre miksödem durumunda makroglossi, burun genişlemesi ve kalınlaşmış dudaklar, dermatomiyozit benzeri eritemli deri döküntüleri ile eritema annulare sentrifugum gibi bulgular bildirilmiştir.

d. Glukagonoma: Glukagonoma pankreastaki alfa hücrelerinden glukagon hormonu salgılayan malign bir tümördür. Glukagonoma sendromu ise glukagonoma, DM ve nekrolitik migratuvar eritem (NME) ile karakterizedir. Glukagonoma teşhisi, yüksek glukagon seviyeleri, pankreas

tümörünün varlığı ve hastalığın klinik belirtilerinin kanıtlanması ile konulur. Glukagonoma belirtileri arasında kilo kaybı, anemi, venöz tromboembolik hastalık, gastrointestinal ve psikiyatrik semptomlar da yer alabilir.

✓ **Deri bulguları**

Glukagonoma hastalarının çoğunda ortaya çıkan ve hastalığın ana dermatolojik bulgusu olan NME hastalığın seyri boyunca hemen hemen tüm hastalarda görülse de, başvuru sırasında bulunmayabilir. NME'nin ilk dermatolojik belirtisi, takip eden yedi ila on dört gün boyunca ilerleyen eritem ile karakterize olan ağrılı ve kaşıntılı büller ve/veya veziküler lezyonlardır. Bu lezyonlarda daha sonra hiperpigmentasyon ve krutlanma görülmektedir. NME sıklıkla inguinal bölgede başlayan ve daha sonra ekstremiteler, uyluklar, kalçalar ve perineye yayılan bir deri lezyonudur, ancak genellikle vücudun diğer bölgelerinde de görülebilir. Bu lezyonlar genellikle kaşıntılıdır ama ağrılı da olabilir. Perioral alan da etkilenebilir. Bakteriyel veya fungal süperenfeksiyonlar sıktır. NME lezyonları sürekli sürtünmeye maruz kalan bölgelerde likenifiye olabilir veya psoriasis lezyonlarına benzeyebilir. Bu lezyonlar ayrıca, travmaya maruz kalan bölgelerde ortaya çıkabilen bir model olan köbnerizasyon ile de ilişkilidir. Anguler keilit ve/veya stomatit de glukagonomun bilinen deri bulgularıdır. NME tanısının doğrulanması için lezyondan biyopsi alınması ve histopatolojik incelemenin yapılması gereklidir.

e. Primer adrenal yetmezlik: Primer adrenal yetmezlik, adrenal bezlerin kortizol üretemediği bir durumdur. Addison hastalığı primer adrenal yetmezliğin en yaygın nedenidir ve genellikle otoimmün bir hastalıktır.

✓ **Deri bulguları**

Addison hastalığında en sık görülen dermatolojik bulgu, hastaların %90'ından fazlasında meydana gelen deri ve mukoz membranların hiperpigmentasyonudur. Kortizol eksikliğine sekonder olarak ortaya çıkan ACTH ve melanosit uyarıcı hormonun artışına bağlı olarak, adrenal yetmezlik durumunda hiperpigmentasyon meydana gelir. Hiperpigmentasyon özellikle güneşe maruz kalan bölgelerde ve ayrıca sürtünmenin arttığı bölgelerde oluşan bir durumdur. Hastalar saç ve tırnaklarda koyulaşma gibi belirtilerle başvurabilir. Steroidlerle yeterli replasman tedavisiyle birlikte hiperpigmentasyon gerileyebilir. Addison hastalığı olan hastalar, diğer otoimmün durumların riskinde artış olduğundan vitiligo da dahil olmak üzere çeşitli hastalıklara yatkın olabilirler.

f. Cushing sendromu: Cushing sendromu (CS), vücutta uzun süreli glukokortikoid fazlalığı sonucu ortaya çıkan klinik belirtiler bütünüdür. Aşırı kortizol üretimi, ACTH'ye bağımlı veya bağımsız nedenlere bağlı olabilir. CS hipofiz bezinden kaynaklanan ACTH hipersekresyonu, hipofiz dışı tümörlerin ektopik ACTH salgılaması ve adrenal korteks adenomu veya hiperplazisi gibi adrenal kaynaklı kortizol artışı gibi üç ana etken nedeniyle ortaya çıkabilir.

✓ **Deri bulguları**

Glukokortikoid fazlalığının başlıca özelliği, yüz, boyun, gövde ve karnı içeren merkezi adipozite ve buna eşlik eden tipik bir cushingoid görünümdür. CS'de, yanaklardaki yağ birikintileri yüzde aydede yüz olarak bilinen karakteristik bir yapıya neden olur ve dorsoservikal bölgedeki subkutan yağ birikimi de buffalo hörgüç adı verilen bir belirti olarak sıkça görülür. Aşırı kortizol seviyeleri, kollajen üretimini inhibe ederek derinin incelmesine ve minimal travmalardan sonra kolayca morarmasına neden olabilir. CS'u olan hastalarda, karın ve yan bölgelerinde mor renkli ve 1 cm çapından büyük geniş strialar görülebilir; bu belirti CS›nin patognomonik bir işareti olarak kabul edilir. Kronik ACTH'ye bağımlı CS'u olan hastalarda, hipofiz kaynaklı aşırı ACTH salgılayan hastalardan daha sık olarak, hiperpigmentasyon gözlemlenebilir. İnsülin direnci ile ilişkili kutanöz belirtiler arasında akantozis nigrikans da bulunmaktadır.

g. Multipl endokrin neoplazi tip 1: Multipl endokrin neoplazi tip 1 (MEN1), genetik bir hastalık olup tümör baskılayıcı bir gen olan MEN1 geninin işlev bozukluğu sonucu oluşur. Ancak MEN1 geninde meydana gelen mutasyonlar bu genin yapısındaki proteinlerin işlevini engelleyerek endokrin bezlerinde tümör oluşumuna sebep olabilmektedir. MEN1 hastalığı otozomal dominant bir kalıtım paterni gösterir. Bu hastalık, paratiroid adenomları, pankreas adacık tümörleri ve ön hipofiz bezinin tümörleri ile karakterizedir.

- ✓ **Deri bulguları**

  MEN1 tanı kriterlerinin bir parçası olan kutanöz lezyonlar tanısal bir değere sahiptir. Bu lezyonlardan iki veya daha fazlasının varlığı tanı açısından yeterli kabul edilir. MEN1 öyküsü olan ailelerde ise bir tane kutanöz lezyonun varlığı da tanısal olarak kabul edilmektedir. MEN1 hastalarında sıklıkla gözlenen deri lezyonlarından bazıları arasında anjiyofibromlar, kollajenomalar ve lipomlar yer almaktadır. Yapılan bir çalışmada, MEN1 hastalarında görülen cilt lezyonlarıyla ilgili olarak anjiyofibromun en sık (%88) görülen deri bulgusu olduğu ve bu lezyonların en sık yüz bölgesinde yerleştiği belirlenmiştir. MEN1 hastalarında sıklıkla görülen deri lezyonlarından olan anjiyofibromlar, "telanjiektatik, deri renginde, pembe veya açık kahverengi papüller" şeklinde tanımlanmaktadır. Kollajenomalar ise hastaların %72'sinde mevcuttur ve "deri rengi ile hafif hipopigmente, kubbe şeklinde, iyi sınırlı, sert, yuvarlak-oval papüller" olarak tanımlanmaktadır. Bu lezyonlar özellikle gövdenin üst kısmında, boyunda ve omuzlarda sıkça görülmektedir. Lipomlar %34 oranında görülmekte olup, gövde, ekstremiteler ve saçlı deri gibi bölgelerde bulunabilirler. Hastaların %38'inde café-au-lait makülleri görülebilmektedir ancak bu bulgu teşhis açısından anlamlı kabul edilmemektedir. Diğer belirtiler arasında %6 oranında konfeti benzeri hipopigmente maküller ve diş eti papülleri bulunmaktadır.

h. Multipl endokrin neoplazi tip 2: Multipl endokrin neoplazi tip 2 (MEN2), RET proto-onkogeninde meydana gelen aktive edici mutasyonlar sonucunda oluşan bir kalıtsal hastalıktır. RET geni, tiroid ve diğer endokrin bezlerinde görev yapan bir proteinin sentezini sağlayan bir gen olarak bilinir. Ancak, bazı insanlarda bu gende belirli bir bölgede mutasyonlar meydana gelebilir ve bu durum tiroid ve diğer endokrin bez tümörlerinin gelişmesine neden olabilir. MEN2, RET genindeki mutasyonların üç farklı alt tipi olan MEN2A, MEN2B ve ailesel medüller tiroid kanseri ile karakterizedir. MEN2A, tiroid kanseri, paratiroid kanseri ve feokromositoma riskinin artması ile ilişkilendirilir. MEN2B ise, tiroid kanseri, feokromositoma, marfanoid görünüm ve gastrointestinal problemler gibi diğer belirtilerle birlikte ortaya çıkar.

- ✓ **Deri bulguları**

  MEN2A sendromu kutanöz liken amiloidoz ile ilişkili olup, olguların %51'inde ortaya çıktığı tahmin edilmektedir. Bu lezyonlar genellikle skapula arasında veya ekstremitelerin ekstansör yüzeylerinde bulunma eğilimindedir. Kaşıntı, genellikle amiloid benzeri bir materyalin birikmesinden kaynaklanan ilk belirtidir.

  MEN2B sendromu, verrüköz papüller ve nodüller şeklinde ortaya çıkan mukozal nöromalar ile ilişkilidir. Bu tür nöromalar iç göz kapağı dahil olmak üzere, kalınlaşmış bir görünüm oluşturabilirler. Ayrıca, bu tür nöromalar dudaklar, dilin ön üçte birlik kısmı ve bukkal mukozada düzensiz bir görünüm oluşturarak ortaya çıkabilirler. MEN2B hastalarında cafe-au-lait makülleri de görülebilir.

i. Hipopituitarizm: Hipopituitarizm, folikül uyarıcı hormon (FSH), luteinize edici hormon (LH), adrenokortikotropik hormon (ACTH), tiroid uyarıcı hormon (TSH), prolaktin ve büyüme hormonu gibi ön hipofiz hormonlarının bir veya daha fazlasının eksikliğidir. Hipofiz adenomu, hipofiz cerrahisi, radyasyon tedavisi öyküsü, granülomatöz hastalıklar veya travmatik beyin hasarı gibi birçok neden hipopituitarizmin etyolojisinde yer almaktadır.

✓ **Deri bulguları**

Hipopituitarizmdeki deri bulguları eksik olan hormonlara bağlı olarak değişebilir. FSH/LH hormonlarının düşük olması sekonder hipogonadizme yol açabilir. Bu durum kadınlarda meme dokusunun azalmasına sebep olabilirken, erkeklerde genellikle jinekomasti, aksiller ve inguinal alandaki kıllarda azalma ve kas kütlesinde azalma gibi klinik belirtiler gözlenebilir.

ACTH seviyesinin azalması, herhangi bir spesifik deri bulgusuna neden olmaz. Ancak, TSH seviyesinin azalması, hipotiroidizm semptomlarına neden olabilir; bunlar arasında kuru deri ve yüz ödemi bulunabilir. Genellikle, prolaktin seviyesinin azalması dermatolojik belirtilere neden olmaz.

2. Böbrek hastalıklar ve deri

Kronik böbrek hastalığı (KBH), altta yatan nedene bakılmaksızın üç ay veya daha uzun süren böbrek hasarı veya azalmış böbrek fonksiyonu ile karakterize bir durumdur. Dünya genelinde %8 ile %16 arasında bir nüfusu etkilediği bildirilmiştir. Son dönem böbrek hastalığı olan hastaların %50 ile %100'ünde en az bir kutanöz değişiklik görülebilir.

a. Kronik böbrek hastalığı

✓ **Non-spesifik deri bulguları**

KBH ile ilişkili olabilecek nonspesifik belirtiler arasında kaşıntı, kseroz, iktiyoz, pigmentasyon değişiklikleri, purpurik noktalar, tırnak ve mukozal değişiklikler ve hormonal değişikliklere bağlı kutanöz bulgular yaygın bir şekilde görülür. Daha koyu cilt tiplerine sahip hastalarda, cilt tonlarının daha koyu olmasının maskeleyici etkisi nedeniyle solukluk ve pigment değişiklikleri (sarımsı renk tonu gibi) daha az fark edilebilir. Kaşıntı, son dönem böbrek hastalığı (SDBH) olan hastalarda sık görülen bir bulgudur. Hemodiyaliz uygulanan hastaların yaklaşık %90'ında kaşıntı şikayeti görülebilmekte ve hemodiyaliz uygulanan hastaların periton diyalizi uygulanan hastalara kıyasla daha fazla kaşıntı problemi yaşadığı belirtilmektedir. Bu semptom, hastaların yaşam kalitesini olumsuz yönde etkiler ve SDBH›de kaşıntı varlığı kötü prognoz ile ilişkilendirilir. Kaşıntı için risk faktörleri arasında; yetersiz diyaliz, hiperparatiroidizm, yüksek kalsiyum ve fosfor seviyeleri, kserozis, yüksek serum magnezyum ve alüminyum seviyeleri, anemi, erkek cinsiyeti, hipervitaminoz-A, artmış beta-2 mikroglobulin seviyeleri, insan lökosit antijeni (HLA)-B35 ve komorbiditeler olarak konjestif kalp yetmezliği ve nörolojik hastalıklar yer almaktadır.

✓ **Spesifik deri bulguları**

KBH ile ilişkili spesifik belirtiler arasında edinsel perforan dermatozlar, kalsifilaksi, kalsinozis kutis, büllöz hastalıklar (porfirya kutanea tarda ve psödoporfiri), erüptif ksantom, iyododerma ve nefrojenik sistemik fibroz bulunur. Bu belirtiler arasında, sadece nefrojenik sistemik fibroz KBH için oldukça spesifik olarak kabul edilir.

- **Edinsel perforan dermatoz (EPD)**, çeşitli perforan hastalık tiplerini tanımlayan ve sıklıkla diyabet ve kronik böbrek yetmezliği gibi sistemik bir hastalıkla ilişkilendirilen bir terimdir. EPD, daha önce kullanılan perforan folikülit, Kyrle hastalığı ve reaktif perforan kollajenoz gibi terimlerin yerini almıştır. EPD, hemodiyaliz hastalarının yaklaşık %11'inde görülür ve kronik böbrek yetmezliği olan hastalarda en sık diyaliz başlangıcından sonra ortaya çıkar. Ancak, neredeyse her zaman böbrek naklinden sonra düzelme görülür. Başlıca patofizyolojik mekanizmalar arasında, kronik friksiyon sonucu epitelyal hiperplazi

ve anormal keratinizasyon, mikroanjiyopatiye bağlı olarak azalan vasküler tonus, transforming büyüme faktörü beta-3'ün aşırı ekspresyonu ve yüksek serum ve doku fibronektini gibi birçok faktörün etkileşimi yer alır.

EPD umbilikasyonlu (ortası çökük), hiperkeratotik ve kaşıntılı papüller ile karakterizedir. Papüllerin bazılarının merkezi beyaz ve keratotik kabuklarla kaplıdır. Köbnerizasyon kaşıntılı alanların kronik olarak kaşınması sonucu oluşabilir. Papüller daha büyük plaklar halinde birleşerek çoğunlukla ekstremite ekstansörlerinde yer alabilir. EPD tedavisi zordur, ancak hastalar topikal steroidler, keratolitikler, lubrikasyon, topikal veya oral retinoidler ve kriyoterapi ile bir miktar rahatlama sağlayabilirler. Dar bant ultraviyole B ışığı dirençli vakalarda yardımcı olabilir. Son zamanlarda, allopurinol 100 mg/gün dozunda kaşıntı ve papüllerin düzelmesine yardımcı olmuştur. Bu ilaç ksantin oksidazı inhibe ederek antioksidatif etki görür ve bu etkisi sayesinde kollajenin glikasyon son ürünleri ile çapraz bağlanmasını önler, böylece kollajen hasarını azaltır.

- **Kalsinozis kutis,** dokuda nekroz olmaksızın deri ve deri altı dokularda kalsiyum birikimine yol açan benign nodüler kalsifikasyon olarak adlandırılmaktadır. Kalsiyum tuzlarının deri ve deri altı dokularda metastatik birikimi yüksek kalsiyum-fosfat ürününün bir sonucudur ve bu durum, kronik böbrek hastalığı olan bireylerde sıkça görülür. Hiperparatiroidizm, bu durumda mevcut olabilir veya olmayabilir. Klinik olarak, en sık periartiküler alanlarda ve parmak uçlarında sert beyaz papüller, plaklar ve nodüller gözlenir. Kalsiyum ve fosfat seviyelerinin normalleştirilmesi tedavinin temelini oluşturur ve hiperparatiroidizm varsa, paratiroidektomi faydalı olabilir. Ayrıca, fosfat bağlayıcıların kullanımı ve diyetteki fosfatının azaltılması da tavsiye edilmektedir. Vinpocetine, sodyum tiyosülfat ve intravenöz pamidronat gibi diğer tıbbi tedaviler değişken başarı ile kullanılmıştır. Semptomatik lezyonlar cerrahi olarak çıkarılabilir.

- **Kalsifilaksi,** yanıltıcı bir isimlendirmeye sahip olup sistemik bir aşırı duyarlılık reaksiyonunu ima etmesi nedeniyle yanlış anlaşılmaktadır. Bu durumun daha uygun bir adı, sistemik düzeyde kalsifik üremik arteriyolopatidir ve SDBH hastalarında daha sık görülür. Kalsifikasyon, dermis ve deri altı yağ dokusundaki arteriyol ve kapiller damarlarda oluşur. Bu durum, yüksek morbidite ve mortalite riski olan ve 6 aylık sağ kalımın yaklaşık %50 olarak tahmin edildiği bir tablodur. Kalsifilaksi genellikle diyaliz hastalarında görülse de, SDBH olmayan hastalarda ve böbrek nakli hastalarında da ortaya çıkabilir. Bu durumun patogenezi karmaşıktır ve belirgin özellikleri şunlardır: Nükleer faktör kappa B (NFkb) aktivitesinin artması kemik mineral kaybına ve vasküler kalsifikasyona yol açabilir. NFkb paratiroid hormonu (PTH), alüminyum, kortikosteroidler, kronik inflamatuar durumlar ve serbest radikaller tarafından aktive edilen bir transkripsiyon faktörüdür. Vasküler düz kas hücrelerinin osteoblast benzeri hücrelere dönüşmesi, reaktif oksijen türleri ve vasküler kalsifikasyon inhibitörleri ve indükleyicileri arasındaki dengesizlik ve metabolik bozukluklar (hiperparatiroidizm, hiperfosfatemi, hiperkalsemi ve yüksek kalsiyum × fosfor ürünü) tarafından başlatılır. Kalsifikasyon indükleyicileri- osteopontin ve kemik morfojenik protein-2 (BMP-2) gibi- artarken kalsifikasyon inhibitörleri - MGP, fetuin-A ve pirofosfat gibi- baskılanır. Fetuin-A, dolaşımdaki kalsiyum ve fosfatı bağlayarak "kalsiprotein partikülleri" oluşturur ve fazla Ca × P'nin dolaşımını temizlemeye yardımcı olur. Hemodiyaliz hastalarında düşük fetuin-A seviyesi, kronik bir inflamatuar durum ve kardiyovasküler kalsifikasyonla ilişkilidir. MGP, damar düz kası, endotel ve kondrositler tarafından sentezlenir ve arterlerin ve kıkırdak kalsifikasyonunu inhibe eder. MGP aktivitesi K vitaminine bağımlıdır ve warfarin MGP'nin K vitaminine bağımlı karboksilasyonunu inhibe eder, dolayısıyla kalsifilaksi riskini artırır. Subintimal fibrozis ve medial-arteriyoların kalsifikasyonu endotel hasarına neden olarak progresif bir sürece yol açar. Bu durum, kan akışının düşük hızda ilerlemesi ve lümen daralması sonucu kanın daha prokoagülan bir hal almasıyla sonuçlanır. Sonunda, lokalize doku iskemisine ve nekroza neden olur. Klinik olarak, en sık etkilenen bölgeler uyluk, karın, kalça ve

alt ekstremitedeki yağlı bölgelerdir. Başlangıçta lezyonlar sert, pembe veya benekli renkte veya livedo retikülaris benzeri bir görünüm sergilerken, ilerleyen dönemlerde siyah eskarlı ağrılı ülserlere dönüşebilir. Ülserleri çevreleyen retiküler pigmente alanlar ile birlikte deride beneklenmeler meydana gelebilir. Histopatolojik bulgular, orta büyüklükteki damarların kalsifikasyonunu içeren intimal hiperplazi ve tromboz ile birlikte görülür. Radyolojik incelemelerde deride lineer kalsiyum birikintileri izlenebilir. Kalsifilaksi tedavisinde; destekleyici ve önleyici tedbirler, hiperbarik oksijen tedavisi, yara bakımı, debridman ve antibiyotik tedavisi yer almaktadır. Kalsiyum-fosfat çökelmesinin önlenmesi veya tersine çevrilmesi için sodyum tiyosülfat kullanılabilir. Kalsiyum, fosfor ve paratiroid hormon düzeylerinin ayarlanması, kalsiyum içermeyen fosfat bağlayıcılar olan sevelamer karbonat veya lantan karbonat gibi ilaçlarla yapılır. Sinakalset, PTH seviyelerini baskılamak için kullanılabilir. Kalsifilaksiye katkıda bulunabilecek D vitamini, kalsiyum takviyeleri ve varfarin gibi ilaçlar kesilmelidir. Ayrıca, diyaliz optimizasyonu her zaman bir seçenek olarak düşünülmelidir.

- **Büllöz hastalıklar,** deride ve/veya mukoz membranlarda vezikülobüllöz döküntülerle kendini gösteren bir grup deri hastalığıdır. SDBY'de porfiriya kutanea tarda ve psödoporfiri gibi bulgular görülebilir. Porfiriya kutanea tarda (PKT), üroporfirinojen dekarboksilaz (URO-D) enzimindeki anormallikler ile karakterizedir ve böbrek yetmezliği olan hastaların yaklaşık %18'inde görülebilir. PKT'nin patogenezi tam olarak anlaşılamamış olsa da alkolizm, hepatit C virüsü, HIV enfeksiyonu ve demir takviyesi gibi faktörler URO-D aktivitesinin azalmasına katkıda bulunabilir. Hemodiyaliz (HD) hastalarında azalmış URO-D aktivitesi ve plazma porfirinlerinin zayıf klirensi PKT'nin özelliklerine katkıda bulunur. PKT'nin kutanöz bulguları arasında non-inflame büllöz lezyonlar, erozyonlar ve krutlar yer alır. Güneşe maruz kalan bölgelerde sklerodermatöz plaklar, hipertrikoz ve hiperpigmentasyon görülebilir. Tedavi, güneş ışığından kaçınmayı, alkol, östrojenler, aşırı demir yükü, hepatit gibi şiddetlendirici faktörlerden kaçınmayı veya bunları tedavi etmeyi içerir. Desferrioksamin ve küçük hacimli flebotomi gibi yöntemler, aşırı demir yükünü azaltarak remisyona neden olabilir. Psödoporfiri, serum ve idrar porfirin anormallikleri olmadan klinik ve histolojik olarak PKT ile aynıdır ve tetrasiklin, amiodaron, furosemid, naproksen ve nalidiksik asit gibi ilaçların birlikte kullanımı tetikleyici bir faktör olabilir. Tedavi, ilaçlardan herhangi birini durdurmayı / bunlardan kaçınmayı ve foto korumayı içerir. N-asetilsistein gibi antioksidanlar etkili bir tedavi seçeneği olabilir.

- **Eruptif ksantomlar,** deride ani başlangıçlı 1-5 mm boyutlarında sarı veya eritematöz papüller şeklinde görülen bir deri hastalığıdır. Bu papüller genellikle ekstremite ve kalçaların ekstansör yüzeylerinde bulunur ve köbnerizasyon gelişebilir. Ksantomlar ailesel veya nefrotik sendromla ilişkilidir ve hiperlipidemiye bağlıdır. Nefrotik sendromdaki hastalarda hipoproteinemi nedeniyle artmış lipoprotein sentezi nedeniyle ksantomlar oluşabilir. Genellikle lipit seviyeleri normale döndüğünde ksantomlar kendiliğinden düzelir.

- **Nefrojenik sistemik fibroz (NSF),** böbrek yetmezliği olan kişilerde gadolinyum bazlı kontrast maddelerine maruziyete bağlı gelişen skleroderma benzeri bir hastalıktır. Bu hastalık, öncelikle deri bulguları nedeniyle nefrojenik fibrozan dermopati (NFD) olarak adlandırılmıştır. NSF ilerlemiş böbrek hastalığı olan kişilerde sıklıkla görülür ve özellikle ekstremiteler ve gövdede derinin kalınlaşması ve sertleşmesi ile kendini gösterir. CD34+ fibrositler ile ilişkili olarak dermiste belirgin genişleme ve fibrozise neden olur. NFS'nin patogenezi, gadolinyum kullanımı, sitokinlerin salınımı ve immünolojik olaylar etrafında şekillenir. NSF'nin tedavisinde mevcut tıbbi tedavilerin etkili olmadığı gözlemlenmiştir. Bununla birlikte, böbrek fonksiyonunun iyileştirilmesi, hastalığın stabilizasyonuna, iyileşmesine veya çözülmesine katkıda bulunabilir. Böbrek nakli bazen hastalığın ilerlemesini durdurabilir ve hatta tersine çevirebilir. Ekstrakorporeal fotoferez adı verilen bir tedavi seçeneği, periferik kan mononükleer hücrelerinin fotoaktif 8-metoksipsoralen'e

ekstrakorporeal olarak maruz bırakılmasını ve ardından tedavi edilen hücrelerin reinfüzyonunu içerir. Bu yöntem, kolajen sentezini baskılayan ve kolajenaz üretimini artıran monosit türevli tümör nekroz faktörü (TNF)-alfa'yı indükleyen bir mekanizmaya sahiptir. Alternatif olarak, imatinib mesilat da NSF tedavisi için kullanılabilir.

- **İlododerma,** intravenöz kontrast madde olarak iyot alan hastalarda, böbrek yetmezliği veya yetersizliği durumunda, belirli deri lezyonlarının gelişebileceği bir durumdur. Kontrast maddenin plazma yarı ömrünün, böbrek fonksiyonu normal olanlarda 2 saat iken son dönem böbrek hastalığı olan hastalarda 23 saate kadar yükseldiği bir çalışma ile belgelenmiştir. Patofizyolojisi tam olarak anlaşılamamış olsa da, serum proteinlerine bağlandıktan sonra iyodun gecikmiş aşırı duyarlılık reaksiyonunun bir sonucu olabileceği düşünülmektedir. Hastalar genellikle sebase bezlerden zengin bölgelerle sınırlı akneiform döküntülerle başvururlar. İleri evrelerde ödematöz, büllöz ve hemorajik lezyonlar izlenir. Histolojik bulgular spesifik değildir. Tedavi, biriken iyodun atılmasına ve daha fazla maruz kalınmasının önlenmesine dayanır. Destekleyici tedavi genellikle başarılıdır ve lezyonlar postinflamatuar hiperpigmentasyon ile iyileşir.

b. Diyalize giren hastalarda deri bulguları

- **Diyalizle ilişkili amiloidoz,** beta2-mikroglobulinin (ß2M) yüksek konsantrasyonlarda kan dolaşımında birikmesi sonucu oluşan bir hastalıktır. Bu durum genellikle, uzun süreli diyaliz tedavisi gören hastalarda ortaya çıkar. Yüksek konsantrasyonlardaki ß2M, amiloid fibrillerini oluşturarak kemikler, eklemler ve diğer yumuşak dokularda birikir. Klinik olarak, skapulohumeral periartrit, el fleksör tenosinoviti ve karpal tünel sendromu gibi belirtilerle kendini gösterir. Nadir durumlarda, hareketsiz dermal ve subkutan nodüller şeklinde de ortaya çıkabilir, ancak bu durum genellikle kalça bölgesinde görülür.

- **Diyalizle ilişkili çalma sendromu** hemodiyaliz için kullanılan damar yolunda nadir görülen bir komplikasyondur. Risk faktörleri arasında diyabet, kadın cinsiyet, koroner kalp hastalığı ve 60 yaş üstü yer almaktadır. Proksimal arteriyovenöz fistülden kan çalma sonucu distal ekstremitede kan akışı azalır ve bu da ağrı, soğukluk, siyanoz veya parmaklarda solukluk, nabızda azalma, duyu ve motor fonksiyon kaybına neden olabilir. Ülser veya nekrozu çevreleyen deri mavimsi bir renk alabilir. Hemodiyaliz seansları sırasında semptomlar kötüleşebilir ve arteriyovenöz fistül girişine baskı uygulamak semptomların düzelmesine neden olabilir, bu durum klinik tanı için bir ipucu olabilir. Tedavi seçenekleri arasında fistül ligasyonu ve/veya bantlama yer almaktadır.

- **Psödo Kaposi sarkomu,** kutanöz vasküler sisteminin reaktif bir anjiyodisplazisi olan bir durumdur ve genellikle venöz yetmezlik, kronik böbrek yetmezliği (arteriyo-venöz şanta sekonder) gibi diğer durumlarla birlikte görülür. Bu durum ayak sırtında ve tibia kemiğinin alt tarafında çok sayıda kırmızımsı kahverengi papülo-nodüller ve plaklarla kendini gösterir. Histolojik incelemede dermiste perisitlerle çevrelenmiş endotel hücrelerinin proliferasyonu ve neovaskülarizasyonu görülür. Tedavi altta yatan patolojinin düzeltilmesi temeline dayanır ve dolaşım bozukluklarını azaltmak için kompresyon çorapları kullanılabilir.

c. Renal transplantla ilişkili deri bulguları

- **İlaca bağlı yan etkiler:**

✓ Siklosporine bağlı hipertrikoz, gingiva ve sebase bez hiperplazi, trikodisplazia spinulosa, non-melanom deri kanserleri görülebilmektedir.

✓ Mikofenolat mofetile bağlı Herpes simplex, Herpes zoster ve CMV enfeksiyonları riskinde artış izlenebilir.

✓ Takrolimusa bağlı non-melanom deri kanseri görülebilmektedir.

- ✓ Sirolimusa bağlı akneiform erupsiyon, saçlı deri foliküliti, enflamatuar yüz papülleri ve nodülleri, aftöz ülserasyon, periungual enfeksiyonlar, kronik gingivitis görülebilmektedir.

- **Enfeksiyonlar:**

  Bakteriyel enfeksiyonlar, immünsupresif böbrek nakli alıcılarında sık görülen bir sorundur. Yara enfeksiyonları, folikülit, impetigo, selülit ve erizipel gibi enfeksiyonlar genellikle Grup A streptokoklar ve Staphylococcus aureus gibi yaygın patojenler tarafından ortaya çıkmaktadır. Ancak diğer nadir patojenlerin de enfeksiyonlara neden olabileceği akılda tutulmalıdır.

  İmmünsupresif hastalarda viral enfeksiyonlar sıklıkla görülür. Böbrek nakli alıcılarında latent HSV ve Varicella zoster virüs enfeksiyonlarının yeniden aktivasyonu sık görülür. Herpes zoster multi-dermatomal ve generalize olabilir. Kaposi sarkomu'na neden olan insan herpes virüsü tip 8 enfeksiyonu, Akdeniz, Orta Doğu ve Afrika'nın bazı bölgelerindeki hastalarda görülür. Trichodisplazia spinulosa, özellikle bağışıklığı baskılanmış hastalarda (immünsüpresifler alan organ nakli alıcıları) tanımlanmış, polyomavirüsün neden olduğu nadir görülen bir durumdur. Kutanöz sitomegalovirüs enfeksiyonu, ülserasyon gibi spesifik olmayan deri bulgularına neden olabilir. Böbrek nakli alıcılarında insan papilloma virüsü kaynaklı verrular yaygın görülür ve genellikle tedaviye dirençlidirler.

  Böbrek nakli alıcılarında mantar enfeksiyonları da yaygın bir sorundur. Pityriasis versicolor, onikomikoz ve kandidiyazis, transplant alıcıları arasında tanımlanmıştır. Cinsiyet, nakil süresi, immünosupresif ilaçlar, deri tipi, tropikal ortam ve UV ışınlarına maruz kalma gibi faktörler, böbrek nakli alıcılarında mantar enfeksiyonu ile ilişkili olabilir. Bildirilen kutanöz mantar enfeksiyonlarının sıklığı %7 ila %75 arasında değişmektedir.

- **Kutanöz maligniteler**

  Post-transplant malignitelerin çoğu, immünosupresif tedavinin uzun süreli kullanımına bağlı olarak ortaya çıkmaktadır. Bu malignitelerin en sık görüldüğü bölge deridir ve yaklaşık %40'ı deri kaynaklıdır. Skuamöz hücreli karsinom (SHK) ve bazal hücreli karsinom (BHK), post-transplant deri malignitelerinin %90'ından fazlasını oluşturmaktadır. Ancak, melanom, Merkel hücreli karsinom ve Kaposi sarkomu da sıklıkla görülebilir. Normal popülasyonda BHK görülme sıklığı SHK'dan daha yüksektir ancak transplant alıcılarında SHK/BHK oranı 5'e kadar çıkabilmektedir.

3. Gastrointestinal hastalıklar ve deri

Deri semptomları mevcut gastrointestinal (GI) hastalığın klinik semptomlarının habercisi olabildiği gibi eşlik eden genetik sendromların ve kalıtsal GI malignitelerin bir parçası olabilir. Bu semptomları tanımak klinisyenlere gizli bir GI hastalığı hızlı bir şekilde teşhis etme ve uygun tedaviye başlama konusunda yardımcı olur. Ayrıca diğer aile üyeleri de genetik danışmanlık ve uygun tarama testlerinden faydalanabilirler.

- ✓ **Kalıtsal gastrointestinal kanserler ile ilişkili deri bulguları**

Kolorektal kanser (KRK) sık görülen bir malignitedir. KRK'lerin yaklaşık %15'i kalıtsal koşullarla ilişkilidir ve familyal adenomatöz polipozis (FAP), kalıtsal nonpolipozis kolon kanseri (Muir-Torre; Lynch sendromu), Peutz-Jeghers sendromu (PJS), jüvenil polipozis sendromu (JPS), Cowden sendromu, Bannayan Riley-Ruvulcaba sendromu ve Cronkhite-Kanada'yı içerir. Bu sendromların oluşumunda genetik faktörler, çevresel faktörler veya her ikisi birlikte rol oynayabilir. Erken teşhis ve tarama hastaların tedavisinin zamanında ve etkili bir şekilde yönetilmesi için hayati öneme sahiptir. Bu sendromların belirgin deri belirtileri, hastalığın tanısına işaret edebilir ve bu nedenle hızlı teşhis açısından önemlidir.

- **Familyal adenomatöz polipozis (FAP)**

  FAP APC genindeki germline mutasyonun neden olduğu otozomal dominant bir hastalıktır ve genellikle kolon ve rektumda yaygın polipozise neden olur. Bu vakalarda polip sayısı binlere ulaşabilir ve tedavi edilmezse adenokarsinom riski yüksektir. FAP'ta en sık ikinci malignite olarak duodenal kanser görülürken, bu hastalar ayrıca ek olarak tiroid, beyin (çoğunlukla medulloblastomlar), adrenal ve karaciğer kanserleri gibi diğer malignitelere de yatkındırlar. FAP hastalarında gözlenen deri bulguları arasında lipomlar, fibromlar, epitelyal kistler, desmoid tümörler ve daha nadiren leiomyomlar, nörofibromlar ve pilomatrikomalar yer alır.

- **Gardner sendromu (GS)**

  Gardner sendromu (GS), çok sayıda gastrointestinal adenomatöz poliple karakterize olan bir FAP varyantıdır. Ek olarak, skalp ve mandibulanın multipl osteomları, deri tümörleri, diş anormallikleri ve retina pigment epitelinin konjenital hipertrofisi gibi ekstrakolonik belirtiler de görülebilir. Kutanöz belirtiler, epidermoid kistler, lipomlar ve desmoid tümör (DT) gibi multipl yumuşak doku neoplazmalarını da içerebilir. DT'ler, lokal olarak agresif mezenkimal neoplazmalar olup, matür fibroblastlardan kaynaklanırlar. DT'lerin %37 ila %50'si karın bölgesinde meydana gelir ve en yaygın ekstra-abdominal bölgeler omuz kuşağı, göğüs duvarı ve kasık bölgeleridir. Deri muayenesi ile saptanan hassas olmayan, iyi sınırlı, sert, ten rengi bir tümör GS tanısını doğrulayabilir. Epidermoid kistler genellikle yüz veya ekstremitelerde çok sayıda görülürler ve barsak polipleri ortaya çıkmadan önce ortaya çıkabilirler. Deri belirtileri, malignitelerin yerine, büyüklüğüne ve sayısına bağlı olarak çeşitli cerrahi işlemler ve tedavilerle tedavi edilebilirler.

- **Peutz-Jeghers sendromu (PJS)**

  PJS STK11 genindeki mutasyonlar nedeniyle oluşan otozomal dominant bir hastalıktır. Bu hastalık, hamartomatöz polipozis, mukokutanöz pigmentasyon ve artmış visseral malignite riski ile karakterizedir. GI belirtiler multipl hiperplastik poliplerin/adenomların varlığını içerir. Deri belirtileri dudaklar, bukkal mukoza, periorbital bölge, burun, cinsel organlar ve parmaklarda 1-5 mm, hiperpigmente maküllerin varlığı ile karakterizedir. Bu lezyonlar, genellikle GI semptomlardan önce ortaya çıkarlar ve puberteden sonra kaybolma eğilimindedirler. Ancak, oral-bukkal mukozal pigmentasyon genellikle kalıcıdır.

- **Herediter nonpolipozis kolorektal kanser (HNPCC)**

  Lynch sendromu (LS), kalıtsal kolorektal kanserin en sık görülen türüdür ve tüm kolorektal kanserlerin %2-4'ünü oluşturur. Bu sendrom, otozomal dominant bir hastalıktır ve DNA mismatch onarımı (MMR) genlerindeki germline mutasyonlarından kaynaklanır.

- **Muir-Torre sendromu (MTS)**

  MTS, LS'nin bir türüdür ve %1 ila %9 oranında HNPCC'li hastalarda görülür. MTS'nda sebase tümörler, epitelyomalar, karsinomlar veya multipl keratoakantomlar gibi belirtiler izlenebilir. Sebase tümörlerin sınıflandırılması bazen zor olabilir ancak sebase adenoma, sebaseoma veya nadiren sebase karsinomları andırırlar. Sebase adenomlar, yüzde sarı papüller veya nodüller şeklinde ortaya çıkabilir ve histolojik olarak nodüler loblu bir büyümeye sahip olabilir. Sebasöz epitelyomalar, bazal hücreli karsinomlara benzer görünebilir, ancak sebase farklılaşma ile birlikte görülür. Sebasöz karsinomlar, sarı nodüller şeklinde göz kapaklarında ülserasyon eğilimi gösterir ve lokal olarak agresiftir. Deri lezyonlarının çıkarılmasında eksizyon ve kriyoterapi teknikleri kullanılır. İzotretinoin ve interferon-α2A, erken lezyonların tedavisi ve tümör gelişiminin önlenmesinde önerilir. Keratoakantomlar,hastaların %20'sinde görünebilir ve sebase farklılaşma gösterebilirler.

- **Cowden sendromu (CS)**

  Cowden sendromu (CS) veya multipl hamartom sendromları (MHS), otozomal dominant bir hastalıktır ve multipl hamartomlar ve artan malignite riski ile ilişkilidir. Hastaların %70-80'inde GI tutulum görülür. Hastaların %100'ünde mukokutanöz lezyonlar tespit edilir. Bu lezyonlar trikolemmoma, oral papillomatosis, fasiyal papüller ve akral keratoz şeklinde ortaya çıkar. Trikolemmoma, kıl folikülünün dış kök kılıfının benign hamartomatöz lezyonlarıdır ve yavaş büyüme gösterirler. Bu lezyonlar genellikle 1-5 mm çapındadırlar ve deri rengindedirler. Genellikle yüz ve boyun saç çizgisine yakın yerlerde bulunurlar. Papillomatöz papüller oral mukoza, yüz, palmar ve plantar yüzeyler gibi bası noktalarında oluşan benign mukokutanöz lezyonlardır. Bukkal ve gingiva mukozasında kaldırım taşı deseni oluştururlar. Lipomlar hastaların %30'unda ve kafe au lait lekeleri CS'li hastaların %9'unda görülür. Hemanjiyomlar, nöromlar, ksantomlar, vitiligo, akantozis nigrikans, peritoneal ve akral lentijinler, keratoz punktat ve penisin benekli pigmentasyonu gibi diğer mukokutanöz lezyonlar da görülebilir. Mukokutanöz lezyonların tedavisi topikal 5-fluorourasil, CO2 lazer ablasyonu, kriyoterapi, dermabrazyon, interferon- α 2a ve bleomisini içerir.

- **Bannayan-Riley-Ruvalcaba sendromu (BRRS)**

  BRRS, otozomal dominant bir genodermatoz olup GI hamartomatöz polipler, makrosefali, glans penisin hiperpigmentasyonu, gelişimsel gecikme ve hemanjiyomlarla karakterizedir. Hastaların %50'sinde görülen GI belirtiler arasında hamartomatöz polipler, diyare, invajinasyon ve anemi yer alır. BRRS'nin en özgün kutanöz bulguları hiperpigmente maküllerdir ve glans penisi veya vulvayı içerebilir. Genital lentijinler, fasiyal verru benzeri veya akantozis nigrikans benzeri lezyonlar, boyun, aksiller ve inguinal alanda çok sayıda akrokordon, vasküler malformasyonlar ve lipomlar gibi diğer deri bulguları mevcut olabilir.

- **Cronkhite-Canada sendromu (CCS)**

  CCS yaygın gastrointestinal trakt polipozisi ve ektodermal belirtilerle karakterizedir. Hastalık, ailevi geçiş göstermez ve etiyolojisi tam olarak anlaşılamamıştır. Hastalığın deri bulguları, kısmen malabsorbsiyon ve beslenme eksikliği ile ilişkili olabilir. Tırnak distrofisi, hastaların %98'inde saptanmıştır ve incelme, yarılma, onikoliz ve onikomadezi gibi belirtileri içerebilir. Bu hastalarda, alopesi ve hiperpigmentasyon gibi diğer cilt sorunları da gözlemlenebilir. Alopesi, skalp ve vücut kıllarını içeren bölgesel lezyonlarla başlayabilir ve alopesi totalise ilerleyebilir. Hiperpigmentasyon ise; yüz, palmoplantar bölge ve boyunda açık-koyu maküller şeklinde ortaya çıkabilir.

- **Jüvenil polipozis sendromu (JPS)**

  JPS otozomal dominant bir hastalıktır ve GI kanalda multipl jüvenil poliplere yatkınlık ile karakterizedir. JPS genellikle deri belirtileri ile ilişkili değildir ancak bazen kalıtsal hemorajik telenjiektazi (HHT) veya Osler-Weber-Rendu hastalığı (özellikle SMAD4 patojenik varyantında) ile bağlantılıdır. HHT ve JPS bir arada olan hastalarda, HHT'nin kutanöz özellikleri de dahil olmak üzere deride ve mukoza zarlarında çok sayıda punktat telenjiektaziler görülebilir.

  ✓ **İnflamatuvar barsak hastalıklarla ilişkili deri bulguları**

  İnflamatuvar barsak hastalığı (İBH) GI sistemin enflamatuar bir süreç yoluyla etkilendiği durumlardır. İBH'nın iki ana tipi, ülseratif kolit (ÜK) ve Crohn hastalığı (CH) olarak adlandırılır ve yıllık olarak 100. 000 kişi başına 7. 3 vaka ve 100. 000 kişi başına 5. 8 vaka ile benzer bir insidansa sahiptirler. İBH'ye bağlı olarak, çeşitli organ sistemlerinde barsak dışı semptomlar bildirilmiştir. Deri, çoğunlukla farklı mekanizmalarla etkilenen organlardan biridir ve İBH'nin seyrinde önemli bir rol oynayabilir. Kutanöz belirtiler, barsak hastalığının başlangıcından önce, aynı anda veya sonrasında ortaya çıkabilir ve hastaların hayat kalitesini olumsuz yönde etkileyebilir. Özellikle kolon ve rektumu

etkileyen ÜK'ye karşın, CH ağızdan anüse kadar GI sistemin herhangi bir bölümünü etkileyebilir.

İBH'nin deri belirtileri, patojenik mekanizmalara dayalı olarak üç ayrı kategoriye ayrılır. Bu belirtiler, derinin doğrudan tutulumu ile GI sistem tutulumunda görülen aynı patolojik mekanizmaya neden olan spesifik lezyonlardan oluşur.

- **Fissürler ve fistüller:** Bir araştırma CH'li hastaların %36'sında perianal fissürler ve fistüllerin tespit edildiğini ortaya koymuştur. Perianal apseler, akrokordonlar ve kronik ödematöz inflamasyon da bu lezyonlarla birlikte görülebilir.
- **Oral Crohn hastalığı:** CH'li hastaların %5-20'sinde, oral lezyonlar tespit edilir. Bu lezyonların şiddeti her zaman altta yatan barsak hastalığının aktivitesi ile ilişkili değildir. Klinik olarak, aftöz stomatit, piyostomatitis vegetans, angüler keilitis, ülserasyon, mukozal nodülarite ve ginigva ve alveoler mukozanın nodülleri ve alt dudaklarda sertleşmiş fissür gibi belirtiler görülebilir. Bu lezyonlar genellikle ağrılıdır ve yeme güçlüğüne neden olabilirler.
- **Metastatik Crohn hastalığı (MCH):** Metastatik Crohn hastalığı (MCH), diğer spesifik lezyonlara benzer şekilde spesifik granülomatöz kutanöz lezyonlar gösterir ve barsak lezyonlarıyla aynı histopatolojiye (dermiste çok çekirdekli dev hücreler içeren non-kazeifiye granülomlar) sahiptir. MCH ağırlıklı olarak ekstremitelerde veya intertrijinöz bölgelerde görülür ve yüz ve genital lezyonlar nadiren rapor edilir. Altta yatan CH'nın tedavisi MCD için tercih edilen tedavi yöntemidir.
- **Reaktif lezyonlar:** İBH olan hastalarda görülen lezyonlardır. Bu lezyonlar, IBH'nın altında yatan nedenlerden kaynaklanır ve GI sistem lezyonlarının özelliklerini sergilemezler. Deri ve barsak mukozası arasındaki çapraz antijenite reaktif lezyonlara neden olabilir.
- **Eritema nodozum (EN):** İBH'nın en sık görülen deri lezyonudur ve hastaların %4-6'sında görülür. CH'de ÜK'den daha sık görülür. EN, genellikle ateş, titreme, artralji veya artrit gibi sistemik semptomlarla birlikte ortaya çıkar. Tipik EN lezyonları ağrılı, hassas, ısı artışı olan nodüllerdir ve çoğunlukla alt ekstremitelerin ön yüzeyinde yer alırlar. Bu lezyonlar, kabarık mavimsi-kırmızı deri altı lezyonları veya plaklar şeklinde kendini gösterir. Literatürde atipik vakalar da bildirilmiştir ve bazı durumlarda gövde, boyun ve hatta yüzde yerleşebilirler. EN teşhisi genellikle klinik tabloya göre yapılabilir bu nedenle biyopsi nadiren gerekli olur. EN lezyonları genellikle kolondaki IBH aktivitesini yansıtır ve uygun tedavi sonrası lezyonlar gerilemektedir.
- **Pyoderma gangrenosum (PG):** İBH'nın en yaygın ikinci deri bulgusudur ve hastaların %3'ünde gözlenir. PG, ÜK (%5-12) hastalarında daha yaygındır ve bazı çalışmalar kadınları daha fazla etkilediğini gösterir. PG başlangıçta püstüller ve nodüller olarak ortaya çıkar ve bu lezyonlar daha sonra dışa doğru genişleyerek lividi renkli ağrılı derin ülserlere dönüşür. Ülserler nekrotik, granüle sarımsı bir tabanla çevrilidir ve keskin bir şekilde sınırlandırılmıştır. Lezyonlar tek veya multipl, tek taraflı veya çift taraflı olabilir ve boyutları birkaç santimetreden bütün bir extremite yüzeyine kadar değişebilir. PG, en sık bacakların ekstansör yüzeyinde görülür, ancak derinin herhangi bir bölgesinde de ortaya çıkabilir. İBH ile ilişkili olarak barsak rezeksiyonundan sonra stoma bölgesinde oluşan peristomal PG olabilir. Küçük ve yüzeysel lezyonlar hala küçükken erken tedaviye başlanırsa, güçlü topikal kortikosteroidler, takrolimus veya intralezyonel kortikosteroidlerle yapılan topikal tedaviye yanıt verebilir. Ancak, yaygın veya dirençli lezyonlar sistemik tedaviye ihtiyaç duyar. Bu

durumlarda TNF-alfa inhibitörleri birinci basamak tedavi olarak kabul edilir ve infliximab en hızlı yanıtı gösterir.

- **Pyostomatitis vegetans (PSV):** Pyostomatitis vegetans (PSV) olarak adlandırılan bir deri belirtisi, püstüller ve ülserasyonlarla karakterizedir ve aksiller ve inguinal alan gibi deri kıvrımlarında sıklıkla görülür. Ancak, gövde veya ekstremitelerde de görülebilir. Bu belirti İBH ile ilişkilidir ve İBH'nin nadir bir deri bulgusudur. PSV özellikle ÜK için spesifiktir. Lezyonlar sığ, kıvrımlı ve fissürlü «salyangoz yolu» ülserleri oluşturur ve bukkal ve labiyal mukozanın eritematöz, kalınlaşmış ve hiperplastik kıvrımlarıyla birlikte gri ila sarı püstüller içerir. Tedavide, lezyonların lokal tedavisi genellikle etkili olmaz ve altta yatan İBH'nin tedavisi gereklidir. Tedavi, bu lezyonları kontrol etmek için önemlidir.

- **İBH ile ilişkili durumlar**: İBH ile ilişkili durumlar, muhtemelen İBH'nin kronik inflamatuar doğası ve HLA bağlantısıyla ilişkilidir. Bunlar arasında psoriasis, vitiligo, reaktif artrit, egzama, tırnaklarda çomaklaşma ve akrodermatitis enteropatika bulunmaktadır. En sık ilişkili kutanöz hastalık olan psoriasis, İBH'li hastaların yaklaşık %7-10'unda görülürken, genel popülasyonun %1-2'sine denk gelmektedir. iBH ve psoriasis arasındaki ilişki hem genetik hem de immünolojik bir temele sahiptir.

4. Paraneoplastik dermatozlar

Paraneoplastik sendromlar doğrudan tümörün invazyonu veya metastazı ile ilişkisi olmayan, ancak hormonal, nörolojik veya hematolojik bozukluklar ve klinik-biyokimyasal dengesizliklerle kendini gösteren bir grup hastalığı ifade eder. Malignitelerin varlığında, deri doğrudan veya dolaylı olarak etkilenebilir. Tümörün doğrudan yayılması veya metastazından kaynaklanan tümör hücrelerinin varlığı, direkt tutulum olarak adlandırılır. İndirekt tutulum ise, inflamatuar, proliferatif veya metabolik faktörler gibi neoplazi ile ilgili çeşitli faktörlerden kaynaklanan polipeptitler, hormonlar, sitokinler, antikorlar veya hücre iletişimi ile ilişkili büyüme faktörleri tarafından gerçekleşir. Bu durumda, deride neoplastik hücre varlığı söz konusu değildir ve bu tür durumlar dermatolojik paraneoplastik sendrom olarak sınıflandırılır. Paraneoplastik dermatozlar ise, çeşitli klinik belirtilerle karakterize benign bir görünüme sahip heterojen bir hastalık grubunu ifade eder.

✓ Akantozis nigrikans

Akantozis nigrikans (AN), benign veya malign olmak üzere iki şekilde sınıflandırılabilir. Nispeten yaygın olan benign formu (% 80), nadir görülen malign formunun aksine obezite, insülin direnci, diyabet ve ilaç kullanımı gibi faktörlere bağlı olabilir. Akantozis nigrikans maligna (ANM) ise, malign süreçlerle gerçekten ilişkili ilk dermatozdur. Her iki cinsiyette de eşit sıklıkta görülebilir ve etnik veya ailesel bir bağlantısı yoktur. ANM, ani bir başlangıç ile hızla gelişen yaygın ve şiddetli lezyonlarla karakterizedir ve ortalama olarak 40 yaşındaki yetişkinleri etkiler. Bunun aksine, benign form genellikle yaşamın erken dönemlerinde ortaya çıkar ve yavaş bir şekilde gelişir.

- **Klinik bulgular**

  Simetrik hiperpigmentasyon, aksiller, kübital fossa, submammarian, inguinal ve posterior servikal bölgeler gibi intertrijinöz bölgelerde ortaya çıkar. Bununla birlikte, vücudun herhangi bir bölgesi etkilenebilir. Lezyonlar sonradan kadifemsi hiperkeratotik plaklarla karakterize edilir ve genellikle akrokordonlarla çevrilidir. Şiddetli vakalarda, verrüköz bir görünüm jenarilize kaşıntı ve mukozal yüzeylerin tutulumu ile ilişkili olabilir. Yaklaşık %25'lik bir

oranda, edinsel pakidermatoglifi olarak adlandırılan bir durum ile eşzamanlı tutulumu mevcuttur. Ayrıca, seboreik keratozun (Leser-Trélat belirtisi) multipl lezyonlarının ani başlangıcı ile de ilişkili olabilir.

- **İlişkili maligniteler**

AN malignite teşhisinden önce, teşhis sırasında veya sonrasında görülebilir. Bir derlemede tümör teşhisi konmadan önce hastaların %58›inde bu dermatolojik bulguya rastlandığı bildirilmiştir. AN tüm abdominal kanserlerin %90'ı ile ilişkilendirilmiştir ve bunların %55-61'i mide kaynaklıdır. Vakaların %70-90'ında adenokarsinom tespit edilmiştir. Diğer daha az ilişkili malign durumlar arasında uterus, karaciğer, barsak, pankreas, tiroid, over, böbrek, meme, akciğer, mesane ve safra kesesi kanserleri yer alır. Ayrıca, AN'nin lenfomalar ve mikozis fungoides gibi bazı hastalıklarla da ilişkili olduğu bildirilmiştir. ANM eş zamanlı olarak altta yatan neoplaziye paralel seyredebilir ve durumun ciddiyeti arttıkça şiddetlenir. Malign tablo tedavi edildiğinde iyileşebilir veya metastaz gelişiminde nüks edebilir. ANM malignitenin ilerlemesi veya nüksü ile birlikte sıklıkla görülen bir belirteçtir. AN benign ve neoplastik olmayan durumlarda da görülebilmesine rağmen (ilaç kullanımı ve insülin direnci gibi) bu tanıyı alan hastalardan detaylı bir tıbbi öykü alınması gerekmektedir. ANM tanısı, 40 yaşın üzerindeki erişkinlerde genetik olarak belirlenmiş hastalıklar, endokrinolojik değişiklikler veya hızla büyüyen cilt lezyonları gibi durumlar olmadığı sürece düşünülmelidir. Bu bireylerde, kapsamlı bir gastrointestinal değerlendirme yapılması gerekmektedir. ANM'li hastaların prognozu kötüdür. ANM ile ilişkili altta yatan tümörler agresif davranış gösterme eğilimindedir ve ANM tanısından sonra ortalama yaşam beklentisinin iki yıl kadar olduğu bilinmektedir.

ANM'nin kesin patofizyolojisi tam olarak anlaşılamamıştır. Neoplastik hücrelerin ürettiği sitokinler arasında transforming büyüme faktörü alfa (TGF-a), insülin benzeri büyüme faktörü-1 (IGF-1), fibroblast büyüme faktörü (FGF) ve melanosit uyarıcı hormon (MSH) bulunur. TGF-α, epidermal büyüme faktörü (EGF-α)'ne benzer bir yapıya sahiptir ve epidermal hücrelerin yüzeyinde bulunan bu reseptörlere bağlanır. Ancak, henüz ANM'nin kesin nedeni belirlenememiştir.

✓ **Kazanılmış pakiodermatoglifi (Tripe palms)**

Kazanılmış pakiodermatoglifi**,** işkembe avuç içi veya akantozis palmaris olarak bilinen bir deri rahatsızlığıdır ve 1970'te Clark tarafından tıp literatürüne dahil edilmiştir. Bu hastalık genellikle Leser-Trélat belirtisi ve ANM ile ilişkilendirilir ve bazı yazarlar tarafından ANM'nin bir varyantı olarak kabul edilir. Kazanılmış pakiodermatoglifi, ağırlıklı olarak yetişkinlerde görülür ve erkekleri daha fazla etkiler (%63 vakalar).

- **Klinik bulgular**

Sarımsı, kadifemsi, diffüz palmar hiperkeratoz ve vurgulanmış dermatoglifik desenlerle kendini gösterir ve avuç içlerinde işkembedeki villositelere benzer kaba bir görünüme neden olabilir.

- **İlişkili maligniteler**

Kazanılmış pakiodermatoglifi vakalarının %90'ında neoplastik süreçler rapor edilmiş olup en sık eşlik eden maligniteler mide ve akciğer kanseridir.

Patofizyolojik olarak EGF-α ve TGF-α'nın neoplastik hücreler tarafından salınması rol oynar. Kazanılmış pakiodermatoglifi, ANM ile histolojik ve fizyolojik olarak benzerlik gösterdiğinden, aralarında bir bağlantı olabileceği

düşünülmektedir.

✓ **Eritema giratum repens**

Eritema giratum repens (EGR) nadir görülen bir dermatozdur ve ilk kez 1952'de Gammel tarafından meme adenokarsinomu olan bir hastada tanımlanmıştır. Genellikle tümörün çıkarılmasından birkaç hafta sonra gerileyen lezyonlar, zorunlu paraneoplastik dermatoz olarak kabul edilir. Ortalama başlangıç yaşı 63'tür ve hastalık erkeklerde kadınlardan iki kat daha fazla görülür.

- **Klinik bulgular**

  EGR genellikle yaygın, serpijinöz, polisiklik ve kenarlarda deskuamatif olan konsantrik şekiller oluşturan kaşıntılı eritemli bir tablo olarak ortaya çıkar. Yaklaşık 1 cm/gün hızla büyür ve ahşap bir yüzeye benzeyebilir. Eller ve ayaklar genellikle etkilenmezken sakral bölgede palmoplantar keratoz, iktiyoz ve onikodistrofi gibi diğer belirtiler görülebilir. Bu dermatolojik hastalığı olan hastalarda mutlak malignite varlığı kabul edilmeli ve hastalar bu yönden değerlendirilmelidir. Neoplazinin başarılı bir şekilde tedavisi sıklıkla lezyonların tamamen gerilemesine yol açar.

- **İlişkili maligniteler**

  EGR'li hastaların %82'sinde malign neoplazmlar tespit edilmiştir. En sık akciğer kanseri (%32) izlenirken bunu özefagus (%8) ve meme (%6) kanseri izlemektedir. Kolon, mide, mesane, prostat, uterus, rektal ve pankreas kanseri ve multipl miyelom gibi diğer maligniteler de EGR ile ilişkilendirilmiştir. EGR tanısı hastaların yaklaşık %80'inde, ortalama 4-9 ay arasında, neoplazi tanısından önce konur. Tüberküloz, gebelik, kalsinozis, özofagus dismotilitesi, sklerodaktili, Sjögren sendromu ve CREST sendromu gibi neoplastik olmayan durumlar nadiren EGR ile ilişkili olabilir.

✓ **Akrokeratozis paraneoplastika (Bazex sendromu)**

Bazex sendromu ilk olarak 1965 yılında tanımlanmış olan erkeklerde daha sık görülen bir tablodur.

- **Klinik bulgular**

  Başlangıçta burun, heliks ve ekstremitelerin distal uçlarında simetrik eritemli-violese skuamlı yamalar şeklinde ortaya çıkan, psöriaziform görünümlü eritematöz lezyonlar belirir. Hastalık ilerledikçe, deskuamasyon dorsal ve palmoplantar bölgeleri etkileyerek lividi renkli bir keratoderma oluşturur. Tırnaklarda subungual hiperkeratoz, onikoliz ve distrofi gibi değişiklikler görülebilir. Daha sonra lezyonların sentripedal dağılımı ile dizler, bacaklar, kollar ve saçlı deri gibi diğer bölgeler de etkilenebilir. Lezyonlar çoğunlukla ellerde ve ayaklarda olmak üzere büllöz lezyonlar şeklinde de görülebilir. Lezyonlar psöriazise benzese de dağılımları psoriazis için tipik değildir ve bu özellik ayırıcı tanıya yardımcı olur. Lezyonlar steroid veya keratolitik ilaçlara direnç gösterir. Olguların yaklaşık %90'ında dermatoz neoplazinin etkili tedavisinden sonra iyileşme ve tümör rekürrensi ile nüks edebilir. Ancak, tırnak değişiklikleri yavaş düzelir veya kalıcı olabilir.

- **İlişkili maligniteler**

  Tüm vakalar malignite ile ilişkilidir. Deri belirtileri genellikle hastaların %65-70'inde malignite tanısından yaklaşık 2-6 ay önce görülür; daha az sıklıkla, eş zamanlı (%10-15) veya tümör tanısından sonra (%15-25) ortaya çıkarlar.

Vakaların yaklaşık %80'i üst gastrointestinal tümörleri (oral kavite, larinks, farinks, trakea, özofagus) ve akciğer tümörleri ile ilişkilidir. Bazex sendromlu hastalarda servikal lenf nodlarına metastaz yaygın görünmektedir. Duktal meme kanseri, kolanjiyokarsinom, kolon adenokarsinomu ve Hodgkin hastalığı ile ilişkili izole vakalar bildirilmiştir.

✓ **Akkiz hipertrikoz lanuginosa**

Akkiz hipertrikoz lanuginosa (AHL) nadir görülen bir paraneoplastik dermatoz olup ilk kez 1865 yılında Turner tarafından meme kanseri olan bir kadın hastada tanımlanmıştır. Bu durum yüzde başlayıp daha sonra yaygınlaşan ince ve yumuşak lanugo benzeri tüylerin aniden ortaya çıkması ile karakterizedir. AHL, endokrin veya metabolik değişiklikler (porfiri kutanea tarda ve hipertiroidizm) ve ilaç kullanımı (siklosporin, penisilamin, glukokortikoidler, interferon, minoksidil, fenitoin, spironolakton ve setuksimab) ile ilişkili hipertrikozdan ayrılmalıdır. Kadınlar erkeklerden üç kat daha fazla etkilenmektedir.

- **Klinik bulgular**

  ANM ile ilişkili olan bir dermatoz olup, lanugo benzeri tüy büyümesiyle kendini gösterir ve yüz, kulak, toraks ve ekstremiteleri etkileyebilir. Ayrıca, ağrılı glossit, anguler keilit, hipertrofik fungiform papilla ve değişmiş tat ve koku gibi belirtiler de görülebilir. Kilo kaybı, lenfadenopati ve diyare de şikayetler arasında yer alabilir. AHL endokrin veya metabolik değişiklikler, ilaç kullanımı veya internal malignite ile ilişkili olan hipertrikozdan ayrılmalıdır. AHL'li hastaların değerlendirilmesi, laboratuvar taraması, akciğer grafisi, kolonoskopi ve kadınlarda mamografi de dahil olmak üzere kapsamlı bir klinik öykü ve fizik muayene gerektirir. Tümörün başarılı bir şekilde tedavi edilmesi genellikle patolojik saç büyümesinin gerilemesine yol açar.

- **İlişkili maligniteler**

  AHL genellikle tümör teşhisinden yaklaşık iki buçuk yıl önce başlar. Ancak, bu dermatoz varlığında metastaz yaygın olduğundan, tanı konulduktan sonra prognoz kötüdür ve ortalama hayatta kalma süresi üç yıldan azdır. Kadınlar arasında en sık görülen ilişki kolorektal kanserdir; akciğer ve meme kanseri bunu izler. Erkeklerde ise akciğer kanseri, ardından kolorektal kanser ile ilişki gözlenir. Lenfomalar, lösemiler ve böbrek, pankreas, uterus ve over kanseri ile de ilişkiler bildirilmiştir.

✓ **Nekrolitik migratuvar eritem**

Nekrolitik migratuvar eritem (NME) genellikle glukagonoma sendromu ile ilişkilendirilir. Bu dermatozun tanınması, neoplazinin potansiyel olarak tedavi edilebilir olduğu durumlarda erken teşhis ve tedavi sağlayarak glukagonamanın ilk belirtisi olabileceği düşünüldüğünden önemlidir.

✓ **Leser-Trélat bulgusu**

Özellikle boyunda aniden ortaya çıkan, kaşıntılı, genellikle bir iç organ malignitesinin eşlik ettiği ve sayıları giderek artan seboreik keratozlardır.

- **Klinik bulgular**

  Seboreik keratozların ani bir şekilde boyut ve sayılarında artış meydana gelmesi, bu lezyonların papüler, verrüköz ve farklı renklerde (kahverengi, siyah veya ten

rengi) olması, özellikle toraks ve sırtta başlaması ve daha sonra ekstremiteler, yüz, abdomen, boyun ve aksiller alanı etkilemesi ile karakterizedir. Kaşıntı ve inflamasyon gibi semptomlar sık görülür. Hastaların yaklaşık üçte ikisi başka bir paraneoplastik sendrom ile birlikte görülür ve en sık karşılaşılan sendrom ANM'dir. Leser-Trélat bulgusu olan tüm hastalar maligniteler açısından taranmalıdır. Bu tarama sırasında, tam kan sayımı, serum biyokimyası, akciğer grafisi, mamografi, Pap smear, PSA taraması, üst gastrointestinal endoskopi ve kolonoskopi gibi testler yapılmalı ve hastanın tıbbi geçmişi ve fizik muayenesi göz önünde bulundurulmalıdır.

- **İlişkili maligniteler**

  Leser-Trélat bulgusu ile ilişkili vakaların %32'sinde gastrointestinal sistemde adenokarsinomlar saptanır. En yaygın olanı mide kanseridir; bunu kolon ve rektal kanserler izler. Vakaların %21'inde ise lenfoproliferatif anormallikler görülür. Mesanenin transisyel hücreli karsinomu, böbrek tümörleri, prostat, akciğer, over ve böbrek kanseri ve melanom gibi diğer kanser türleri de Leser-Trélat bulgusu ile ilişkilendirilebilir. Nadir durumlarda ise gebelik ve benign tümörler de bu bulgu ile ilişkilendirilmiştir.

  Hastalığın kesin patofizyolojisi bilinmemektedir. Ancak, neoplastik hücreler, keratinosit büyümesini uyarıcı etkisi olan EGF-α'ya benzer faktörleri salgılayabilirler. Leser-Trélat bulgulu hastalarda, normal popülasyona kıyasla daha yüksek EGF-α ve IGF-1 seviyeleri tespit edilmiştir.

✓ **Paraneoplastik pemfigus**

Paraneoplastik pemfigus (PNP), Anhalt ve ark. tarafından ilk kez 1990 yılında ayrı bir hastalık olarak tanımlanmıştır ve şimdiye kadar 200'den fazla vaka rapor edilmiştir. Cinsiyet bakımından bir baskınlık söz konusu değildir ve hastaların üçte ikisinde neoplazi PNP'nin başlangıcında tespit edilmiştir.

- **Klinik bulgular**

  Ağrılı stomatit, PNP'nin hemen hemen tüm vakalarında görülen bir bulgudur ve genellikle tedaviye en az yanıt veren ilk semptom olabilir. Oral lezyonlar şiddetli ve yaygın olabilir, hipofarinks ve özofagusu etkileyebilir ve hatta konjonktival ve anorektal mukozayı da tutabilirler. Deri belirtileri arasında, eritema multiforme'ye benzeyen papüller, plaklar, veziküller, büller ve hatta kaşıntılı plaklar yer alır. Ayrıca, PNP, pemfigus vulgaris'ten farklı olarak akral ve paronişial tutulum da gösterebilir. Bazı hastalarda solunum komplikasyonları ve potansiyel solunum yetmezliği riski olan bronşiyolitis obliterans gibi tablolar ortaya çıkabilir. PNP sepsis, kanama ve solunum yetmezliği gibi yüksek mortalite oranına neden olan komplikasyonlarla ilişkili olabilir.

- **İlişkili maligniteler**

  Eşlik eden malignitelerin yaklaşık %80'i; non-Hodgkin lenfoma, kronik lenfositik lösemi ve hematolojik kökenli diğer hastalıklardan oluşur. Castleman hastalığı, timoma, Waldernstrom makroglobulinemisi ve foliküler dendritik hücre sarkomu gibi B hücreli lenfoproliferatif bozukluklar da nadiren tabloya eşlik edebilir. Bu tür ilişkili maligniteler çocuklarda ve ergenlerde de görülebilir.

  Hastalığın tanısı rutin histopatolojik inceleme, direk ve indirek immun flörosan incelemeler ile konur.

  Hastalığın kesin sebebi tam olarak bilinmemekle birlikte, antitümör

antikorlarındaki immünolojik bozukluğun desmozomlar ve hemidesmozomlar gibi epidermal proteinlerin (plakin) yer değiştirmesine neden olan otoantikorların üretimine yol açtığı düşünülmektedir.

✓ **Diğer paraneoplastik dermatozlar**

Pityriasis rotunda, nadir görülen bir hastalıktır ve tipik olarak gövdede bulunan çok sayıda, iyi tanımlanmış oval maküllerle karakterizedir. Bu maküllerin rengi, hiper veya hipopigmente olabilir. Hastaların üçte birinde altta yatan bir hastalık bulunur ve bu hastalıklar arasında tüberküloz, lepra, karaciğer hastalıkları ve akciğer hastalıkları bulunur. İlişkili neoplazmalar arasında hepatoselüler, mide ve özofagus karsinomu, prostat kanseri, kronik lenfositik lösemi ve multipl miyelom yer almaktadır.

Dermatomiyozit, deri ve kasları tutan bir bağ dokusu hastalığıdır. Hastalığın sebebi bilinmemektedir. Klasik semptomlar arasında simetrik proksimal kas güçsüzlüğü, fotosensitivite, heliotrop rash, Gottron belirtisi, malar eritem ve poikiloderma bulunur. Yaklaşık %10-25 oranındaki vakada, dermatomiyozit paraneoplastiktir, yani bir kanserle ilişkilidir. Çocuklarda dermatomiyozit ile kanser arasında bir ilişki görülmezken bu ilişki 45 yaş üzeri erişkinlerde daha yaygındır. Klinik belirtiler, altta yatan kanserin varlığına veya yokluğuna bakılmaksızın aynıdır. En sık ilişkilendirilen kanser türleri arasında yumurtalık, bronkojenik karsinom, adenokarsinom ve genital karsinomlar yer alır.

Palmoplantar keratoderma, kalıtsal veya edinsel keratinizasyon değişiklikleri ile karakterize bir hastalıktır. Bu hastalıkla malignite arasındaki ilişki farklı şekillerde tarif edilmiştir. Örneğin, Howell-Evans Sendromu gibi bazı kalıtsal hastalıklarda oral veya özofagus kanseri geliştirme riskinin 36 kat daha yüksek olduğu bilinmektedir. Deri lezyonları genellikle çocukluk çağında başlar ancak neoplastik tutulum ortalama olarak 61 yaşında ortaya çıkar.

Pyoderma gangrenozum, derin ülserasyonlara dönüşen ağrılı nodüller ve eritematöz kenarlı püstüllerle karakterize hızlı ilerleyen bir nötrofilik dermatozdur. Lezyonlar, paterjiye bağlı olarak debridman veya cerrahi müdahale ile kötüleşebilir. Pretibial bölge en sık etkilenen bölgedir. Olguların yaklaşık %70'i, inflamatuar barsak hastalığı ve romatoid artrit gibi altta yatan bir durumla ilişkili iken %7'si ise neoplazmalarla ilişkilidir; miyelodisplastik sendrom, miyelom, paraproteinemi (IgA) ve lösemiler gibi malign ve premalign hematolojik hastalıklar en sık bildirilenlerdir.

Sweet Sendromu, vücutta nötrofilik bir reaktivasyon süreci ile karakterize olan ağrılı, ödemli, eritematöz papül /plak / tümörler şeklinde ortaya çıkan bir dermatozdur. Lezyonlar genellikle baş, boyun ve üst ekstremitelerde görülür. Hastalık, üç farklı şekilde ortaya çıkabilir: klasik form, inflamatuar barsak hastalığı, üst solunum yolu enfeksiyonları ve gebelik ile ilişkili olabilir. Diğer iki form ise ilaç kullanımına bağlı ve malignitelerle ilişkili formlardır. Neoplastik ilişkilerin çoğu hematolojik kanserleri içerir ve özellikle akut miyeloid lösemi ve miyelodisplastik sendrom en sık görülen hastalıklardır.

Kaynaklar

1. Braun-falco, O. , Plewing, G. , Wolff, H. H. , Burgdorf, W. H. C. 2009. Endocrine Diseases Luger, T, Böhm, M. Dermatology. 3. edtion, Berlin: Springer Medizin Verlag Heidelberg Italy, pp. 1312-1324.
2. Zouboulis, C. C. 2004. The human skin as a hormone target and an endokrine gland. Hormones. 3, 9-26.
3. Levin NA, Greer KE. Cutaneous manifestations of endocrine disorders. Dermatol Nurs. 2001 Jun;13(3):185-6, 189-96

4. Lause M, Kamboj A, Fernandez Faith E. Dermatologic manifestations of endocrine disorders. Transl Pediatr. 2017 Oct;6(4):300-312.

5. Sanches MM, Roda Â, Pimenta R, Filipe PL, Freitas JP. Cutaneous Manifestations of Diabetes Mellitus and Prediabetes. Acta Med Port. 2019 Jun 28;32(6):459-465.

6. Lima AL, Illing T, Schliemann S, Elsner P. Cutaneous Manifestations of Diabetes Mellitus: A Review. Am J Clin Dermatol. 2017 Aug;18(4):541-553.

7. Hines A, Alavi A, Davis MDP. Cutaneous Manifestations of Diabetes. Med Clin North Am. 2021 Jul;105(4):681-697.

8. Jabbour SA. Cutaneous manifestations of endocrine disorders: a guide for dermatologists. Am J Clin Dermatol. 2003;4(5):315-31.

9. Raj R, Elshimy G, Mishra R, Jha N, Joseph V, Bratman R, Tella SH, Correa R. Dermatologic Manifestations of Endocrine Disorders. Cureus. 2021 Sep 27;13(9):e18327.

10. Al-Salameh A, Cadiot G, Calender A, Goudet P, Chanson P. Clinical aspects of multiple endocrine neoplasia type 1. Nat Rev Endocrinol. 2021 Apr;17(4):207-224.

11. Mathiesen JS, Effraimidis G, Rossing M, Rasmussen ÅK, Hoejberg L, Bastholt L, Godballe C, Oturai P, Feldt-Rasmussen U. Multiple endocrine neoplasia type 2: A review. Semin Cancer Biol. 2022 Feb;79:163-179.

12. Lowenstein EB, Lowenstein EJ. Cutaneous manifestations of endocrine neoplasia. G Ital Dermatol Venereol. 2010 Apr;145(2):229-44.

13. Demirkesen C. Skin Manifestations of Endocrine Diseases. Turk Patoloji Derg. 2015;31 Suppl 1:145-54. doi: 10. 5146/tjpath. 2015. 01321.

14. Kidney Disease: Improving Global Outcomes (KDIGO) CKD Work Group. KDIGO 2012 clinical practice guideline for the evaluation and management of chronic kidney disease. Kidney Int Suppl. 2013;3:1–150.

15. Chen TK, Knicely DH, Grams ME. Chronic kidney disease diagnosis and management: A review. JAMA. 2019;322:1294–304.

16. Pico MR, Lugo Somolinos A, Sanchez JL, Burgos Calderon R. Cutaneous alterations in patients with chronic renal failure. Int J Dermatol. 1992;31:860–3.

17. Thomas EA, Pawar B, Thomas A. A prospective study of cutaneous abnormalities in patients with chronic kidney disease. Indian J Nephrol. 2012;22:116–20.

18. Udayakumar P, Balasubramanian S, Ramalingam KS, Lakshmi C, Srinivas CR, Mathew AC. Cutaneous manifestations in patients with chronic renal failure on hemodialysis. Indian J Dermatol Venereol Leprol. 2006;72:119–25.

19. Zucker I, Yosipovitch G, David M, Gafter U, Boner G. Prevalence and characterization of uremic pruritus in patients undergoing hemodialysis: Uremic pruritus is still a major problem for patients with end-stage renal disease. J Am Acad Dermatol. 2003;49:842–6.

20. Lupi O, Rezende L, Zangrando M, Sessim M, Silveira CB, Sepulcri MA, Duarte DJ, Cardim P, Fernandes MM, Santos Oda R. Cutaneous manifestations in end-stage renal disease. An Bras Dermatol. 2011 Mar-Apr;86(2):319-26.

21. Goel V, Sil A, Das A. Cutaneous Manifestations of Chronic Kidney Disease, Dialysis and Post-Renal Transplant: A Review. Indian J Dermatol. 2021 Jan-Feb;66(1):3-11.

22. Rahvar M, Kerstetter J. Cutaneous manifestation of gastrointestinal disease. J Gastrointest Oncol. 2016 Apr;7(Suppl 1):S44-54.

23. Shah KR, Boland CR, Patel M, Thrash B, Menter A. Cutaneous manifestations of gastrointestinal disease: part I. J Am Acad Dermatol. 2013 Feb;68(2):189. e1-21.

24. Thrash B, Patel M, Shah KR, Boland CR, Menter A. Cutaneous manifestations of gastrointestinal disease: part II. J Am Acad Dermatol. 2013 Feb;68(2):211. e1-33; quiz 244-6.

25. Greuter T, Navarini A, Vavricka SR. Skin Manifestations of Inflammatory Bowel Disease. Clin Rev Allergy Immunol. 2017 Dec;53(3):413-427.

26. Keyal U, Liu Y, Bhatta AK. Dermatologic manifestations of inflammatory bowel disease: a review. Discov Med. 2018 May;25(139):225-233.

27. Kubba R. Gastrointestinal manifestations of skin diseases: a review. Trop Gastroenterol. 1983 Apr-Jun;4(2):67-78.

28. Bernstein CN, Blanchard JF, Rawsthorne P, et al. The prevalence of extraintestinal diseases in inflammatory bowel disease: a population-based study. Am J Gastroenterol 2001;96:1116-22.

29. Keltz M, Lebwohl M, Bishop S. Peristomal pyoderma gangrenosum. J Am Acad Dermatol 1992;27:360-4.

30. Ramos-E-Silva M, Carvalho JC, Carneiro SC. Cutaneous paraneoplasia. Clin Dermatol. 2011;29:541–7.

31. Pipkin CA, Lio PA. Cutaneous manifestations of internal malignancies: an overview. Dermatol Clin. 2008;26:1–15.

32. Thiers BH, Sahn RE, Callen JP. Cutaneous manifestations of internal malignancy. CA Cancer J Clin. 2009;59:73–98.

33. Dourmishev LA, Draganov PV. Paraneoplastic dermatological manifestation of gastrointestinal malignancies. World J Gastroenterol. 2009;15:4372–9.

34. Didona D, Fania L, Didona B, Eming R, Hertl M, Di Zenzo G. Paraneoplastic Dermatoses: A Brief General Review and an Extensive Analysis of Paraneoplastic Pemphigus and Paraneoplastic Dermatomyositis. Int J Mol Sci. 2020 Mar 21;21(6):2178.

35. Wick MR, Patterson JW. Cutaneous paraneoplastic syndromes. Semin Diagn Pathol. 2019 Jul;36(4):211-228.

36. Chung VQ, Moschella SL, Zembowicz A, Liu V. Clinical and pathologic findings of paraneoplastic dermatoses. J Am Acad Dermatol. 2006 May;54(5):745-62.

37. Costa MC, Martinez NS, Belicha MG, Leal F. Acanthosis nigricans and “tripe palm” as paraneoplastic manifestations of metastatic tumor. An Bras Dermatol. 2012;87:498–500.

BÖLÜM 17

GENODERMATOZLAR

1. **İktiyozlar, Keratoderma ve Eritrokeratodermiler**
2. **Nörokutanöz Sendromlar** (Fakomatozlar)
3. **Konjenital Epidermolizis Büllöza**
4. **Genetik Bağ Doku Hastalıkları** (Marfan sendromu, Ehlers-Danlos sendromu, Kutis Laksa, Osteogenesis imperfecta, psödoksantoma elastikum)

TÜRK TABİPLERİ BİRLİĞİ

BURSA TABİP ODASI

İKTİYOZLAR, ERİTROKERATODERMİLER VE KERATODERMALAR

Prof. Dr. Rebiay KIRAN[1]

Uz. Dr. Nurşad ÇİFTÇİ[2]

1. **Tanım:** Keratinizasyon ya da kornifikasyon bozukluğu ile karakterize bir grup hastalığa verilen genel isimolan **iktiyoz** Yunanca'da balık anlamına gelen"ichthy"kelimesinden kaynaklanmaktadır. Tüm iktiyoz tiplerinde patolojik bulgular epidermisin üst kısmındaki 2 hücre tabakasında stratum granulozum ve stratum korneumda meydana gelmekte ve derinin bariyer fonksiyonunu etkilemektedir.

2. **Etyopatogenez:** Deride yaygın skuamların ve kuruluğun görüldüğü iktiyoz grubunun kalıtsal veya edinsel olmak üzere 2 temel tipi bulunmaktadır. Edinsel iktiyoz; sistemik hastalıklar, ilaçlar veya maligniteler gibi çeşitli durumlara eşlik eden bir bulgu olarak gelişebilir. Bu bölümün içeriğinde iktiyoz grubu hastalıkların çoğunluğunu oluşturan ve genetik mutasyonlar sonucu ortaya çıkan kalıtsal iktiyozlar ele alınacaktır. Çok sayıda genodermatozun yer aldığı geniş bir grup olan kalıtsal iktiyozlarda günümüze kadar 50'den fazla gende mutasyon tanımlanmıştır. Mutasyon tanımlanan genler epidermiste temel olarak 4 fonksiyonda: 1-Stratum korneumda ekstrasellüler lipid matriksin oluşumunda veya kornifiye zarfın sentezinde, 2-Deskuamasyon sürecinde, 3-Keratin sentezinde, 4-Hücreler arası bağlantılarda görev yapan protein veya enzimlere aittir.

3. **Genel Klinik Özellikleri:** Kalıtsal iktiyozlar; mutasyonun neden olduğu anormal epidermal farklılaşma sonucu gelişen kuru, skuamlı, hiperkeratotik deri ve bazen de eritrodermi ile karakterizedir. Oluşturdukları klinik görünümün yanı sıra terleme bozukluğu, pruritus, göz problemleri gibi komplikasyonlar nedeniyle hastanın psikolojik ve sosyal yaşantısını olumsuz etkileyen ve yaşam kalitesini bozan hastalıklardır. Bu hastalık grubu 2009'da yapılan konsensus toplantısında klinik özellikleri, kalıtım şekli ve moleküler bozuklukları temel alınarak; sendromik olmayan iktiyozlar ve sendromik iktiyozlar olmak üzere 2 grupta sınıflandırılmıştır (Tablo 1). Sendromik olmayan grupta yer alan hastalıklarda genetik mutasyon sonucu gelişen klinik bulgular sadece deride görülmekte iken sendromik olanlarda başka organlarda da bulgular görülmektedir.

   Ayrıca kalıtsal iktiyozlar bulguların başlama zamanına göre konjenital veya geç başlangıçlı olarak da değerlendirilmektedir. Çoğunlukla doğumda veya doğumdan sonraki bir hafta içinde başlayan iktiyoz tablosu "**konjenital iktiyoz**" olarak tanımlanmakta ve bu tanım altında yer alan konjenital iktiyoz tiplerinde deri bulgularının seyri ve şiddeti çeşitlilik göstermektedir. **Geç başlangıçlı iktiyoz** ise deri bulgularının doğumdan haftalar, aylar hatta yıllar sonra başladığı tipidir.

   Sendromik olmayan iktiyozlar grubunda: İktiyozis vulgaris ve X'e bağlı resesif iktiyozis daha sık görülen klinik tiplerdir, daha nadir görülen otozomal resesif konjenital iktiyoz grubunu: Harlequin iktiyozis, lamellar iktiyozis ve konjenital iktiyoziform eritroderma oluşturmaktadır. Keratinopatik iktiyozis ise suprabazal eksprese edilen keratinlerde mutasyon sonucu görülen tüm hastalıkları kapsayan bir şemsiye tanımdır.

   Sendromik olmayanlara göre daha az oranda görülen sendromik iktiyozlar; X'e bağlı ve otozomal geçişli olarak temel 2 gruba ayrılmakta, otozomal geçişli olanlarda; belirgin saç bulgularının görüldüğü, belirgin nörolojik bulguların görüldüğü, fatal seyreden ve diğer sistemik bulguların görüldüğü gruplar olarak sınıflandırılmaktadır.

1. Kocaeli Üniversitesi Tıp Fakültesi, Deri ve Zührevi Hastalıklar AD, Kocaeli
2. Kocaeli Şehir Hastanesi Deri ve Zührevi Hastalıkları Uzmanı, Kocaeli

SENDROMİK OLMAYAN İKTİYOZLAR			
SIK GÖRÜLEN İKTİYOZLAR	**Kalıtım Tipi**	**Gen veya Gen Ürünü**	**Başlangıç**
İktiyozis vulgaris	OD-semidominant	Filagrin	Bebeklik/Erken çocukluk
X'e bağlı resesif iktiyozis	XR	Steroid sülfataz	Bebeklik
OTOZOMAL RESESİF KONJENİTAL İKTİYOZLAR **MAJOR TİPLER**			
Harlequin İktiyozis	OR	ABCA 12	Doğumda
Lamellar iktiyozis ve konjenital iktiyosiform eritroderma spektrumu	OR OR OR OR OR OR OR	Transglutaminaz 1 , Epidermal l12(R)-Lipoksijenaz (KİE>Lİ lipoksijenaz 3 (KİIE>Lİ ABCA 12 Sitokrom P450 ailesi 4, subaile F, Iktiyin Patatin benzeri fosfolipaz	Doğumda
Geç başlangıçlı OR konjenital iktiyozis	OR	Lipaz N	
MİNOR TİPLER			
Kendiliğinden iyileşen kollodion bebek	OR	Transglutaminaz 1, ALOX12B ALOXE3	Doğumda
Akral kendiliğinden iyileşen kollodion bebek	OR	Transglutaminaz 1	Doğumda
Bathing suit (mayo) iktiyozis	OR	Transglutaminaz 1	
KERATİNOPATİK İKTİYOZLAR **MAJOR TİPLER**			
Epidermolitik iktiyozis	OD OD	Keratin 1 Keratin 10	Doğumda
Süperfisyal epidermolitik iktiyozis	OD	Keratin 2	Doğumda
MİNOR TİPLER			
Anüler epidermolitik iktiyozis	OD	Keratin 1 ve 10	
Curth-Macklin'in iktiyozisi	OD	Keratin 1	Doğumda
Otozomal resesif epidermolitik iktiyozis	OR	Keratin 10	
Konjenital retiküler ikitiyoziform eritroderma	OD	Keratin 1 ve 10	

Epidermolitik nevus	Somatik mutasyon	Keratin 1 ve 10	
DİĞER FORMLAR			
Loricrin keratoderma	OD	Lorikrin	
Eritrokeratoderma variabilis	OD	Connexin 31	Doğumda/Bebeklik
Soyulan (peeling) deri sendromu	OR		
İktiyozis konjenita ve sklerozan keratodermalı keratozis linearis	OR	POMP	
SENDROMİK İKTİYOZLAR			
X'E BAĞLI İKTİYOZ SENDROMLARI			
X'e bağlı resesif iktiyozis-sendromik formlar			
IFAP sendromu (Iktiyozis follikülaris, alopesi, fotofobi sendromu)	XR	Steroid sülfataz	Doğumda
Conradi-Hunermann-Happle sendromu	XD	EBP	Doğumda
OTOZOMAL RESESİF İKTİYOZ SENDROMLARI BELİRGİN SAÇ ANOMALİSİ OLANLAR			
Netherton sendromu	OR	SPINK5	Doğumda/Bebeklik
İktiyozis hipotrikozis sendromu	OR	ST14	Doğumda
İktiyozis hipotrikozis sklerozan kolanjitis send.	OR	CLDN1	
Trikotiyodistrofi	OR	ERCC2, ERCC3	Doğumda
OTOZOMAL RESESİF İKTİYOZİS SENDROMLARI BELİRGİN NÖROLOJİK TUTULUMU OLANLAR			
Sjögren-Larsson sendromu	OR	ALDH3A2	Doğumda
Refsum hastalığı	OR	PYHY	Erken çocukluk/Yetişkin
MEDNIK sendromu (Mental retardasyon, enteropati, sağırlık, nöropati,iktiyozis, keratoderma)	OR	AP1S1	Doğumda/kısa süre sonra
OTOZOMAL RESESİF İKTİYOZİS SENDROMLARI FATAL SEYREDENLER			
Tip 2 Gaucher hastalığı	OR	GBA	Doğumda/sonra
Multipl sülfataz eksikliği	OR	SUMF1	Doğumda/sonra
CEDNIK (Cerebral disgenezis, nöropati, iktiyozis, palmoplantar keratoderma)	OR	SNAP29	5-11 aydan sonra
ARC (Artrogripozis, renal disfonksiyon, kolestaz)	OR	VPS33B	Doğumda/bazen sonra
DİĞER SENDROMİK İKTİYOZLAR			
KID sendromu (Keratit-iktiyozis-sağırlık)	OD	GJB2	Doğumda/bebeklik
İktiyozis ile birlikte nötral lipid depo hastalığı	OR	ABHDS	Doğumda
İktiyozis prematürite sendromu	OR	SLC27A4	Doğumda

4. KLİNİK TİPLER

A. SENDROMİK OLMAYAN İKTİYOZLAR

1. SIK GÖRÜLEN İKTİYOZLAR

İktiyozis vulgaris (İV)

İktiyoz grubu içinde en sık görülen klinik tip olup prevalansı 250-1000 doğumda birdir. Otozomal dominant geçişli olmakla birlikte bazen iktiyozlu hastanın ebeveyninde bulgular daha hafif olabildiğinden bu kalıtım özelliği semidominant olarak tanımlanmaktadır. Hastalık keratin filamentlerinin temel yapı elemanlarından filagrinde fonksiyon kaybına yol açan mutasyon sonucu gelişmekte ve bu durum epidermal farklılaşmanın etkilenmesine ve bariyer fonksiyonunun sürdürülememesine neden olmaktadır.

- ✓ Tipik bulgular genelde yaşamın ilk yılında (3-12 ay) başlar.
- ✓ Çocukluk döneminde ilerleyici bir seyir görülürken ilerleyen yaşla birlikte bulguların şiddeti azalır.
- ✓ İktiyoz tablosunun şiddeti, ince beyaz skuamlı kuru deriden, açık gri skuamlara kadar değişkenlik gösterebilir. Predileksiyon alanları; sırt ve ekstremitelerin ekstansör yüzleridir. Yüz ve ekstremitelerin fleksural alanları ise genelde etkilenmez. Şiddetli hastalık durumunda ise skuamlar saçlı deri ile yüzün yanı sıra gövdede yaygın olarak görülür. Kaşıntı yakınması sıktır.
- ✓ Keratozis pilaris ve palmoplantar hiperlinearite görülür. Genel olarak İV'de antekubital ve popliteal fossalar korunursa da bu alanlarda atopik dermatite ait bulgular görülebilir. Ayrıca alerjik rinokonjunktivit de İV'ye eşlik edebilir.

  Histopatolojik incelemede; hiperkeratozun yanısıra stratum granülozum ya tek hücre sırası şeklinde görülür veya hiç görülmez.

  Yaz aylarında ve nemli havalarda klinik bulgularda düzelme görülürken, kuru ve soğuk kış aylarında bulgular artar. Genelde nemlendiricilerin özellikle seramid içerikli olanların kullanımı yeterli olmaktadır. Ayrıca üre içeren veya keratolitik etkili içeriği olan ürünler de kullanılabilir.

X'e bağlı resesif iktiyozis (Steroid sülfataz eksikliği)

Sadece erkeklerde görülen, kadınların asemptomatik taşıyıcı olduğu hastalıktan kutanöz steroid sentezi ve lipid regülasyonunda rol oynayan steroid sülfataz genindeki mutasyon sorumludur. Sonuçta keratinositlerin deskuamasyonu azalır. Hastalık 1/2000- 1/9500 arasında değişen oranlarda erkek bebek doğumunda görülmektedir.

- ✓ Doğumdan sonraki birkaç hafta içinde hafif eritroderma ve deskuamasyon ile başlar. Bebeklik döneminden itibaren simetrik dağılımlı, gövde, ekstremiteler ve boyuna yerleşimli büyük, poligonal, koyu kahverengi skuamlar görülür. Boyundaki skuamlar deriye kirliymiş (kirli boyun) görünümü verir. Ayrıca fleksural alanlarda tutulum olabilir. Skuamlanma alanlarının dağılımı bireysel farklılıklar göstermekle birlikte alt ekstremite ekstansör yüzlerindeki skuamların büyüklüğü ve yaygınlığı gövde lezyonlarına göre daha geniştir.
- ✓ Avuç içi, ayak tabanı ve yüz etkilenmemektedir, ancak bazı yazarlar tarafından patognomonik kabul edilen preauriküler tutulum görülebilir.
- ✓ İV'ye benzer şekilde bu tabloda da yaz aylarında düzelme olur, ancak yaşla birlikte tabloda gerileme görülmez.
- ✓ Asemptomatik korneal opasiteler ve bazen kriptoorşidizm de görülmektedir.

  Histopatolojik bulgular nonspesifik olup normal veya hafif kalınlaşmış granüler tabakanın üzerinde hiperkeratoz ve bazen parakeratoz saptanır.

2. KONJENİTAL İKTİYOZ

Doğumdan itibaren görülen kornifikasyon bozukluklarının çoğunluğu klinik olarak "**verniks benzeri hiperkeratoz, harlequin (palyaço) iktiyozis ve kollodion bebek** şeklinde görülmektedir. Bu klinik tiplere çoğunlukla otozomal resesif konjenital iktiyozlar (Harlequin iktiyozis (Hİ), lamellar iktiyozis (Lİ) ve konjenital iktiyoziform eritroderma (KİE)) neden olursa da nadiren farklı iktiyoz tipleri de oluşturabilir. Ayrıca konjenital iktiyozların bazıları yenidoğanda eritroderma şeklinde de görülebilir. Bu nedenle iktiyoz tipini doğru belirlemek için çoğunlukla biraz zaman geçmesi ve altta yatan tablonun klinik bulgularının oluşmasını beklemek gerekir.

Verniks benzeri hiperkeratoz

Yenidoğanın derisinin verniks kazeoza benzeri kalın beyazımsı bir tabaka ile kaplı olduğu bu tablo temel olarak KID (Keratit, iktiyozis, sağırlık) sendromu veya İktiyozis prematürite sendromu nedeniyle oluşmaktadır, ancak nadiren epidermolitik iktiyozis (Eİ) ve bazı otozomal resesif konjenital iktiyoz tipleri de bu şekilde bulgu vermektedir.

Harlequin (Palyaço) iktiyozis (Hİ)

ABCA 12 (adenosine triphosphate (ATP)-binding cassette subfamily A member 12) proteinini üreten gende fonksiyon kaybına neden olan mutasyon sonucu oluşur. ABCA12 proteininin üretilememesi veya fonksiyonel olmaması epidermal keratinositlerde lameller lipid granüllerinin üst tabakalara taşınamamasına yol açar. Konjenital iktiyozların en şiddetli ve ölümcül olabilen tipi Hi'de deri değişiklikleri in utero dönemde oluşur. Bu nedenle gebelik sırasında yapılan USG'de saptanan; ağzın tam kapanmaması, nazal hipoplazi, rudimenter kulaklar. orbita bölgesinde kitle görünümü, yumuk el, hareket kısıtlılığı, kalın, pullu deri gibi bulgular Hİ tanısını akla getirmelidir. Erken tanı için bilinen ABCA-12 gen mutasyonu taşıyıcılarında prenatal veya preimplantasyon genetik inceleme önerilmektedir.

- ✓ Genelde prematür doğan bebeklerde tipik görünüm nedeniyle doğum sonrası tanı kolayca konulur.
- ✓ Doğumda bebeğin vücudu zırh gibi hareketini engelleyen derin fissürlerle ayrılmış, palyaço giysisine benzetilen geniş, kalın kornifiye, sarımsı deri tabakasıyla kaplıdır.
- ✓ Eklabium (dudaklarda dışa dönme), ektropion (göz kapaklarında dışa dönme), yassı kulaklar ve nadiren mikrosefali de görülebilir.
- ✓ El ve ayaklar ödemli, şiş görünümdedir ve parmaklarda kontraktürler olabilir.
- ✓ Günümüz koşullarında bile mortalite riski %50 (özellikle ilk 3 gün içinde)'dir. Yaşayan bebeklerde stratum korneumdaki kalın skuamlar kaybolur, ancak eritemli deri üzerinde geniş lameller skuamlar görülen şiddetli bir eritrodermi tablosu gelişir.

Kollodion Bebek (KB)

Hi dışında otozomal resesif konjenital iktiyozis (Lİ, KİE) olgularının çoğunluğu "**kollodion bebek**" görünümünde doğar. Ayrıca kendiliğinden iyileşen kollodion bebek ve nadiren trikotiyodistrofi, nötral lipid depo hastalığı, Netherton sendromu, Sjögren-Larsson sendromu ve Conradi-Hünermann-Happle sendromu gibi sendromik iktiyozlarda da doğumda kollodion bebek tablosu olabilir.

- ✓ Çoğunlukla prematür doğan bebeğin derisi parlak "parşömen benzeri" bir membranla kaplıdır.
- ✓ Ağız ve göz çevresindeki sıkı deri hafif düzeyde ektropion ve eklabiuma neden olur.
- ✓ Birkaç gün içinde başlayan eksfoliasyon genellikle ilk 4 hafta içinde tamamlanır.
- ✓ Eksfoliasyon sonrası geçici bir iyileşme döneminden sonra olguların %90'ında altta yatan hastalığın bulguları ortaya çıkar. Olguların %10'u ise tamamen iyileşir (Kendiliğinden iyileşen kollodion bebek).

- ✓ Nadir görülen özel bir klinik tipi de "Akral kendiliğinden iyileşen **kollodion bebek**"dir. Bu bebeklerde ekstremitelere sınırlı olan kollodion membran doğum sonrası düzelir.

  Doğum sonrasında Hi'li, kollodion bebek veya verniks benzeri hiperkeratozu olan tüm konjenital iktiyozlu bebeklerde; solunum güçlüğü, termoregülasyonda düzensizlik, elektrolit dengesizliği, transepidermal su kaybı sonucu gelişen hipernatremik dehidratasyon, beslenme sorunları, deri bariyer fonksiyon bozukluğu nedeniyle sistemik enfeksiyon riski, artmış kalori, besin gereksinimi gibi birtakım sistemik sorunlar görülür.

  Yenidoğan yoğun bakım ünitelerinde yapılan tedavilere rağmen bu bebekler için yine de mortalite riski vardır. Bebekler yoğun bakım ünitelerinde nemli ortamda takip edilmeli, membranlar elle kaldırılmaya çalışılmamalıdır. Deskuamasyon tamamlanana kadar deri esnekliğini sağlayabilmek için ıslak pansuman ve yumuşak nemlendiriciler (beyaz vazelin) uygulanmalıdır. Hİ'li bebeklerde asitretin tedavisi hayat kurtarıcı olabilir.

  Otozomal resesif konjenital iktiyozlu çocukların az bir kısmında doğumda şiddetli iktiyoz bulgularının olmasına rağmen çocukluk döneminde bulguların hafiflemesine veya kaybolmasına "**pleomorfik iktiyozis (Pİ)**" denilmektedir. Bu grupta yer alan hastalıklar:

- ✓ Kendiliğinden iyileşen kollodion bebek
- ✓ Akral kendiliğinden iyileşen kollodion bebek
- ✓ Bathing suit (Mayo) iktiyozisi
- ✓ Lamellar iktiyozisin hafif formu
- ✓ İktiyozis-prematürite sendromudur.

3. OTOZOMAL RESESİF KONJENİTAL İKTİYOZUN MAJÖR TİPLERİ

Lamellar iktiyozis (Lİ)

Klasik lamellar iktiyozis şiddetli bir hastalık olup doğumdan itibaren başlar ve hayat boyu devam eder. Tahmini görülme oranı 1/300 000 olup çoğunlukla otozomal resesif geçişli bir tablodur. Proteinler ile lipohidroksi seramidler arasındaki ester bağlarının oluşumunda ve proteinler arası çapraz bağ oluşumunda görev alan transglutaminaz 1, ABCA 12, sitokrom p-450 oksidaz 4 ailesi 22 (CYP4F22) gibi çeşitli genlerde mutasyonlar tanımlanmıştır.

- ✓ Bulgular çoğunlukla kollodion zarın deskuamasyonu sonrası başlar.
- ✓ Yüz ve vücudun tamamı mozaik görünümü oluşturan plaka benzeri kalın, kahverengi veya koyu gri büyük skuamlarla kaplıdır.
- ✓ Yüz derisindeki gerginlik ektropion, eklabium, nasal ve aurikuler kartilajda hipoplaziye neden olabilir. Ektropion sonucu kseroftalmi, keratit gelişebilir.
- ✓ Bazen hafif eritem görülebilir.
- ✓ Palmoplantar keratoderma sıktır, tırnak yatağı kalınlaşmasına bağlı tırnak distrofisi ve skatrisyel alopesi de görülebilir.
- ✓ Hiperkeratoza bağlı ter bezlerinin intraepidermal kısmındaki tıkanma nedeniyle terleme bozukluğu, anhidroz gelişebilir.

➢ **Lamellar iktiyozisin lokalize formları:**

Hafif form: Tipik skuamlar gövde, bacak alt kısımları, kol üst kısımları, alın gibi sınırlı deri alanlarında görülür. Palmoplantar keratoderma görülmez.

Bathing suit (Mayo) iktiyozis: Gövde, kol üst kısım ve boyunda lezyonlar görülürken yüz ve ekstremitelerde lezyonlar yoktur. Diğer iktiyozis tiplerinden (İV, X'e bağlı resesif iktiyozis) farklı olarak sıcak havalarda lezyonlarda artış görülür.

Konjenital iktiyoziform eritroderma (KİE) -(Eski adıyla Nonbüllöz konjenital iktiyoziform eritroderma)

KİE'nın tahmini görülme oranı 1/100 000-1/200 000 olup çoğunlukla otozomal resesif geçişlidir. Lİ'e göre görülme olasılığı daha fazladır. KİE'de çoğunlukla lipooksijenaz (LOX) yapısında ALOX12B, ALOXE3'de inaktivasyona neden olan mutasyonlar, bazen de transglutaminaz 1 geninde mutasyon saptanır.

- ✓ KİE'li bebeklerin %90'nı kollodion bebek olarak doğmaktadır.
- ✓ Sonrasında kollodion membran soyulur, yaygın eritem üzerinde ince beyaz skuamlar gelişir. Bulgular LI'e göre daha hafiftir.
- ✓ Vücut derisindeki skuamlar genelde incedir, palmoplantar bölgede ise daha kalın, fissüre keratoderma görülür.
- ✓ Eritroderma sıklıkla çocukluk döneminde gerilerken skuamlar yüz, gövde ve kollarda hayat boyu devam eder.
- ✓ Ektropion, eklabium, skatrisyel alopesi, tırnak distrofisi, ısı intoleransı KİE'li hastalarda da görülür.

Otozomal resesif konjenital iktiyozların çoğunluğunda histopatolojik bulgular nonspesifik olup hiperkeratoz, bazen parakeratoz ve akantoz izlenir.

Hem Lİ hem de KİE tedavisinde asitretin erken çocukluk döneminden itibaren kullanılabilir.

4. KERATİNOPATİLER

Keratin1 (KRT1), 2 (KRT2) ve 10 (KRT10)' da oluşan mutasyonlar sonucu ortaya çıkan hastalıklara, tümünü kapsayan şemsiye bir tanım olarak keratinopatiler denilmektedir. Keratinopatilerde, ultrastrüktürel olarak nükleus çevresinde toplanan hasarlı keratin kümelerinin desmozomlarla bağlantılarının kopması sonucunda hücreler birbiriyle bağlantılarını uzun süre koruyamaz ve ayrılırlar. Bu grupta; epidermolitik iktiyozis (Eİ), süperfisyal epidermolitik iktiyozis (SEİ), anüler epidermolitik iktiyozis (AEİ), Curth Macklin'in iktiyozisi (CMİ), konjenital retiküler iktiyoziform eritrodermi (KRİE) ve diğer nadir tipler yer almaktadır. Bu grup hastalıklarda büyük oranda otozomal dominant kalıtım görülmektedir.

Epidermolitik iktiyozis (Eİ)- (Büllöz konjenital iktiyoziform eritroderma)

Suprabazal tabakada eksprese edilen KRT1 veya KRT10'u kodlayan genlerde mutasyon sonucu oluşan otozomal dominant geçişli bir hastalıktır. Doğumda yaygın büller, eritem ve deride geniş erozyon alanları görülür. Yenidoğanda deride büller görülürse ayırıcı tanıda ayrıca epidermolizis bülloza, toksik epidermal nekroliz, stafilokoksik haşlanmış deri sendromu da düşünülmelidir.

- ✓ İlk aylardan sonra erozyon alanları rezolüsyona uğrar, çoğunlukla bül oluşumu ve eritrodermi hafiflerken hiperkeratoz belirgin hale gelir. Üzerinde dikensi çıkıntı şeklinde skuamların görüldüğü hiperkeratoz; abdomen, fleksural alanlarda ve aksillalarda lokalize olur.
- ✓ KRT1 mutasyonu olanlarda palmoplantar keratoderma görülürken, KRT10 mutasyonu olanlarda avuç içleri ve ayak tabanı korunmuştur.

- ✓ Hastalarda keskin bir vücut kokusu olur.
- ✓ Saç kaybına kadar giden şiddetli saçlı deri tutulumu görülebilir.
- ✓ Bebeklik ve erken çocukluk döneminde ciddi sekonder bakteriyel enfeksiyon riski vardır.

Histopatolojik bulguları diğer iktiyoz tiplerinden ayırt edici özelliktedir. Ortokeratotik hiperkeratoz, hipergranüloz, akantozla birlikte suprabazal ve granüler tabakada intraepidermal veziküllere neden olan sitoliz izlenir.

Hastalığın oluşturduğu görünüm ve kötü koku hastada psikososyal problemlere neden olur. Tedavi semptomatik olup klinik bulgulara ve hastanın yaşına göre düzenlenmelidir. Antibakteriyel sabunlar ve solüsyonlar bakteriyel kolonizasyonu azaltmada yardımcı olur. Antibiyotik direnci gelişmesinden kaçınmak için devamlı antibiyotik kullanımından kaçınılmalıdır. Nemlendirici olarak yumuşak ve deriyi irrite etmeyen nemlendiriciler seçilmelidir. KRT1 mutasyonu olanlarda asitretin tedavisine yanıt iyi değildir hatta bazen ilaç deri frajilitesini artırdığı için hastalık tedaviyle kötüleşebilir. KRT10 mutasyonu olanlarda ise asitretin tedavisine yanıt iyidir. Tedaviye düşük dozla başlanıp, etkin doz bulunana kadar kademeli olarak artırılır ve en düşük idame dozunda devam edilir.

Süperfisyal epidermolitik iktiyozis (SEİ)- (eski adıyla Siemens'in büllöz iktiyozisi)

Epidermisin granüler tabakasında bulunan KRT2'de mutasyonun saptandığı bir genodermatozdur. Doğumda lezyonlar Eİ'ye benzer, ancak zaman içinde lezyonların şiddeti azalır, daha sınırlı alanlara lokalize hale gelir. Hiperkeratoz göbek çevresi, el ve ayakların dorsal yüzü, aksillalar ve kollarda görülür. Deride kaşıntı ve yaz aylarında sürtünme bölgelerinde bül oluşumu görülebilir.

Anüler epidermolitik iktiyozis (AEİ)

Eİ'in nadir görülen bir alt tipidir. Bebeklik dönemindeki başlangıç bulguları ilk yaş içinde geriler ve sonrasında gövde ve ekstremitelerde zaman zaman oluşan eritemli ve skuamlı, yer değiştiren plaklar anüler veya polisiklik görünümdedir. Palmoplantar keratoderma eşlik edebilir.

Curth-Macklin'in iktiyozisi (CMİ)

Erken çocukluk döneminden itibaren başlayan hastalık "**iktiyozis histriks"** olarak adlandırılan geniş dikensi çıkıntılar (kirpi benzeri) oluşturan yaygın verrüközik hiperkeratotik lezyonlar ve palmoplantar keratoderma ile karakterizedir. Bu tablo Curth Macklin'in iktiyozis histriksi olarak da bilinmektedir. Zamanla artan palmoplantar hiperkeratoz kanamalı, ağrılı fissürlere neden olabilir. Hiperkeratotik geniş plaklar dizler, dirsekler ve ayak bilekleri gibi büyük eklemler üzerinde ve gövdede görülür. Hastalığın, palmoplantar keratoderma olmadan diğer deri bulgularının saptandığı bir alt tipi ve ayrıca sensorinöral sağırlık gibi sendromik bulguların eşlik ettiği bir başka alt tipi de tanımlanmıştır. KRT1'in V2 kuyruk domainde mutasyon sonucu oluştuğu bilinmekle birlikte son yıllarda KRT10'un V2 bölgesinde de mutasyon tanımlanan olgular vardır.

Konjenital retiküler iktiyoziform eritroderma (KRİE)

KRT10 geninin kuyruk bölgesinde oluşan mutasyon epitel hücre yapısının büyük çoğunluğunu oluşturan keratin filament ağında bozulmaya neden olur. Otozomal dominant geçişli bu tabloda hasta eritrodermik olarak doğar. Zamanla (3-10 yaşları arasında) vücudunda yaygın eritemin üzerinde çok sayıda konfeti benzeri normal deri görünümlü alanlar oluşur ve bu lezyonların sayıları yaşla birlikte artar.

5. DİĞER FORMLAR

Soyulan (Peeling) deri sendromu (SDS)

Otozomal resesif geçişli olup lokalize transglutaminaz (TGM) 5 gen mutasyonu sorumludur.

Doğumda veya bebeklik döneminde başlayan ve nadir görülen bu tablo sürekli veya mevsimsel olarak derinin spontan, yüzeyel ve ağrısız soyulmasıyla karakterizedir. Klinik bulgular polimorfik olup eritem, veziküllere ilaveten bazen frajil saç ve tırnak bulguları da görülebilir.

B. SENDROMİK İKTİYOZLAR

1. BELİRGİN SAÇ ANOMALİSİ OLANLAR

Netherton sendromu (NS)

Korneodesmozomların degradasyonunda rol oynayan SPINK5 (serine protease inhibitor Kazal-type 5) geninin mutasyonu sonucu gelişen otozomal resesif geçişli bir tablodur. SPINK5, başlıca epitelin granüler tabakasında ve lenfoid dokularda eksprese edilen bir serin proteaz inhibitörü LEKTI'yi kodlar. Bu genin fonksiyon bozukluğu deri bariyer fonksiyonunun bozulmasına ve stratum korneumda yüzeysel yarıklar oluşmasına neden olur.

- ✓ Hastaların çoğunluğunda konjenital eritrodermi tablosu görülürken kollodion membran genellikle yoktur.
- ✓ Doğumda görülen eritrodermik görünüm zaman içinde gövde ve ekstremitelerde lokalize, çevresinde çift skuamlı kenar bulunan serpijinöz veya sirsine şekilli eritemli tipik yamalara dönüşür. **"İktiyozis linearis sirkumfleksa"** olarak isimlendirilen çift kenarlı yamalar NS'nin 3 ana bulgusundan biridir. Diğer bulgulardan biri kıl şaftı anomalileri, diğeri atopik yatkınlıktır.
- ✓ Kıl şaftı anomalileri (trikoreksis invaginata-bambu saç, trikoreksis nodoza, pili torti) bebeklik veya erken çocukluk döneminden itibaren fark edilir. Bambu saç bulgusu patognomonik olmakla birlikte tüm hastalarda görülmez.

Ayrıca gelişme problemleri ve bebeklik döneminde ısı ve elektrolit bozuklukları (hipernatremik ehidratasyon, hipotermi), sık tekrarlayan enfeksiyonlar ve sepsis gelişebilir.

Trikotiyodistrofi (TTD)

Otozomal resesif geçişli ve nöroiktiyozis grubu bir hastalıkdır. Farklı tipleri olan hastalığın tüm tiplerinin ortak özelliği kıllarda sülfür oranının azlığına bağlı kırılganlık olmasıdır.

- ✓ Saçları, kaşları, kirpikleri etkileyen TTD'de ışık mikroskobu ile kılda **"Kaplan kuyruğu"** olarak adlandırılan karakteristik açık ve koyu renk bantlarının görülmesi tipiktir.
- ✓ Tırnakta incelme, longitüdinal çizgilenme, onikoliz, onikogrifoz gibi tırnak değişiklikleri de sıklıkla görülür.
- ✓ İnce skuamlı eritroderma doğumla birlikte veya kısa süre sonra görülür. Doğumda kollodion membran nadiren görülür. Eritem bir süre sonra gerilerken farklı boyutlarda olabilen skuamlar devam eder.
- ✓ Hastaların yarısında fotosensitivite görülür, kutanöz malignite eğilimi ise yoktur.
- ✓ Boy kısalığı, mental retardasyon, hipogonadizm, fertilitede azalma, katarakt, eklem kontraktürleri gibi diğer sistem bulguları TTD'nin tipine bağlı olarak görülebilir.

2. BELİRGİN NÖROLOJİK TUTULUMU OLANLAR

Nöro-iktiyozis grubu lipid metabolizmasını, glikoprotein sentezini veya hücre içinde taşınmalarını sağlayan genlerde mutasyon sonucu gelişen ve nörolojik bulgu saptanan 16 farklı hastalıktan oluşmaktadır, ancak TTD, KID sendromu gibi bazı hastalıklar farklı başlıklar altında sınıflandırılmaktadır.

Sjögren-Larsson sendromu (SLS)

Deri, göz ve santral sinir sistemi (SSS)' ni etkileyen otozomal resesif geçişli bir nöroiktiyozis hastalık olan SLS mikrozomal yağ-aldehit dehidrogenazı kodlayan ALDH3A2 geninde mutasyon sonucu gelişmektedir. Bu enzim çeşitli lipid yolaklarında yer alan yağ aldehidi okside etmektedir. Mutasyon sonucu oluşan ve biriken yağ alkolleri deri lipidlerinin yanı sıra SSS'de miyelin membranların fonksiyonunu bozmaktadır.

- ✓ SLS'nin 3 temel bulgusu vardır: 1-Konjenital iktiyoz, 2-Ekstremitelerde (özellikle alt ekstremitelerde ve simetrik olan) di veya tetraplejii, 3-Öğrenme güçlüğü/mental retardasyon.
- ✓ Doğumda eritrodermik görünümle başlayan deri lezyonları zamanla hiperkeratoz ve deskuamasyonun belirgin olduğu eritemin gerilediği bir görünüm kazanır. Sık tutulan deri alanları; göbek çevresi, boyun yanları ve arkası ile büyük fleksural bölgelerdir.
- ✓ Önemli ve tanı koydurucu bir bulgusu fundusta perifoveal yerleşimli beyaz noktaların görülmesidir.
- ✓ Motor gelişim problemleri ilk yaşın sonuna doğru farkedilir. Mental retardasyon olguların yarısından fazlasında şiddetli olup IQ 50 veya altındadır. Olguların %40'ında epileptik ataklar oluşur.

Refsum hastalığı

Otozomal resesif geçişli, retinitis pigmentosa, periferik nöropati ve serebellar ataksi ile karakterize nörodejeneratif bir hastalıktır. Hastalığın gelişiminden katabolize edilemeyen fitanik asidin dokular ve vücut sıvılarında birikimi sorumludur. Deri bulguları çeşitli olup çocukluk veya yetişkin yaşlarda gelişebilir. Olguların yaklaşık yarısında iktiyoz bulguları İV'e benzer tarzdadır. Nörolojik bulgular ise çocukluk döneminde kas zayıflığı, yürümede güçlük, gece görmede azalma gibi hafif bulgularla başlar.

3. DİĞER SENDROMİK İKTİYOZLAR

İktiyozis-prematürite sendromu (İPS)

FATP4 (Fatty acid transport protein 4) genindeki mutasyon sonucu gelişmektedir. Etkilenen bebekler prematür olarak 6 hafta kadar erken (29-35 hafta) ve neonatal asfiksi ile doğmaktadır. Tipik olarak gebelikte polihidramnios öyküsü vardır.

Deri yüzeyi kalın beyazımsı bir tabaka ile kaplı iken alttaki deri eritemli, ödemli görünümdedir. En şiddetli etkilenen bölge saçlı deri ve yüzdür. Verniks benzeri tabaka birkaç gün içinde dökülür ve deride eritrodermik görünüm oluşur. Birkaç hafta içinde eritem de geriler ve yerinde kuruluk kalır. Bebeklik döneminde deriye dokununca kızarıklık, dermografizm oluşabilir. İlerleyen yıllarda deri kronik kaşıntılı olup bölgesel hiperkeratotik alanlar ve atopik bulgular görülebilir.

Fatal sendromik iktiyozlar ve diğer nadir iktiyoz tipleri Tablo 1 ve Tablo 2' de özetlenmiştir.

5. TANI ve AYIRICI TANI

Geniş bir hastalık grubu olan iktiyozlarda doğru tanıyı koymak; prognostik öneriler, tedavi kararı ve genetik danışmanlık açısından önemlidir. Tanı için öyküde prematürite ve doğum komplikasyonları, deri lezyonlarının başlama zamanı ve gelişim paterni, hastalığın seyri ve aile öyküsü öğrenilmeli, dermatolojik muayenenin yanısıra nöroloji, göz, kulak burun boğaz gibi diğer sistem muayeneleri de yapılmalıdır. Bununla birlikte genotip-fenotip ilişkisinin oldukça çeşitli ve karmaşık olduğu

ve nadir görülen bu hastalık grubunda doğru tanıyı koymak her zaman kolay olmamaktadır. Özellikle yenidoğan döneminde sendromik olan ve olmayan iktiyoz grubu hastalıkları ve bazen epidermolizis büllozayı klinik bulgularla birbirinden ayırmak mümkün olmayabilir. Tanı amacıyla yapılan histopatolojik inceleme ise birkaç iktiyoz tipi dışında yardımcı olmamaktadır. Son yıllarda genetik alanındaki hızlı gelişmeler sayesinde tanı genetik testlerle konulabilmektedir. Ayrıca sendromik iktiyozlarda deri ve diğer sistem bulgularına ilaveten saçın ışık/polarize ışık mikroskobu ile incelenmesi, biyokimyasal değerlendirmeler, ultrason incelemeleri de tanı koymada yardımcı olmaktadır.

İktiyozlu bir hastanın tanısını koymada yardımcı olabilecek deri ve sistemik bulgular Tablo 2' de özetlenmiştir.

Tablo 2: İktiyozların çeşitli deri ve sistemik bulgulara göre ayırımı

Erken doğum	Kollodion bebek, Hİ, NSİ, İPS
Kollodion bebek görünümü	Lİ, KİE, X'e bağlı resesif iktiyoz, NS, SLS, TTD, Conradi-Hünermann-Happle send. , kendiliğinden iyileşen kollodion bebek
Deride büller	Keratinopatiler
Eritroderma	Eİ (bebeklik döneminde), Lİ, KİE, SLS, NS, Hİ, Conradi-Hünermann-Happle send. , TTD, Nötral lipid depo hast. ,CHILD send. ,
Ektropion, eklabium	Lİ, KİE, Hİ, Pİ
Histriks benzeri hiperkeratozlar	Eİ, CMİ, EKV, KID send.
Blaschko çizgilerine yerleşen lezyonlar	CHILD send. , Conradi-Hünermann-Happle send.
Trikoreksis invaginata / trikoreksis nodoza/Kaplan kuyruğu saç	NS, TTD
Palmoplantar çizgilerde belirginleşme	İV, TTD, Refsum hast.
Palmoplantar keratoderma	NIPAL4, ALOX12B,CYP4F22 mutasyonu olan Lİ, KİE, KRT1 mutasyonu olan Eİ, CMİ, KRİE, NS, IFAP, SLS, KID send, CEDNIK send, EKV, PSD, LK
Hipohidrozis	IV, X'e bağlı resesif iktiyoz, HI, Lİ, KİE, Eİ, SEİ, IFAP (hafif), İHS, SLS
Fotosensitivite	TTD
Hipogonadizm/kriptoorşidizm	X'e bağlı resesif iktiyozis, Multipl sülfataz eks. , TTD
Serumda Ig E yüksekliği	NS
Enfeksiyonlara yatkınlık	NS, KID send. , TTD
Sensörinöral işitme kaybı	KID send, Refsum has. , CHILD send. , Nötral lipid depo hast, MEDNIK send. , CEDNIK send. , multipl sülfataz eksikliği
Nöropati	CEDNIK send. , MEDNIK send. , Refsum hast.
Gelişme geriliği	NS, TTD. Hİ, multipl sülfataz eksikliği
Mental retardasyon	SLS, TTD, multipl sülfataz eksikliği
Katarakt	TTD, Refsum hast. , Nötral lipid depo hast. , X'e bağlı resesif iktiyozis, Conradi-Hünermann-Happle send.
Karaciğer yetmezliği/hepatomegali	İHSK send. , Gaucher hast. , Nötral lipid depo hast. , multipl sülfataz eksikliği

CEDNIK send: Serebral disgenezis, nöropati, iktiyozis, palmoplantar keratoderma, CHILD send: Konjenital hemidisplazi, iktiyoziform eritroderma, ekstremite defektleri sendromu, CMİ: Curth-Macklin'in iktiyozisi, Eİ: Epidermolitik iktiyozis, EKV: Eritrokeratodermi variabilis, Hİ: Harlequin iktiyozis, IHS: İktiyozis hipotrikoz sendromu, İHSK send: İktiyozis, hipotrikozis, sklerozan kolanjit sendromu, İV: İktiyozis vulgaris, İPS: İktiyozis prematürite sendromu, KID send: Keratit, iktiyozis, sağırlık sendromu, KİE: Konjenital iktiyoziform eritroderma, LK: Lorikrin keratoderma MEDNIK send: Mental retardasyon, enteropati, sağırlık, nöropati, iktiyozis, keratoderma sendromu, NS: Netherton sendromu, Pİ: Pleomorfik iktiyozis, SEİ: Süperfisyal epidermolitik iktiyozis, SLS: Sjögren-Larsson sendromu, TTD: Trikotiodistrofi

6. TEDAVİ

Kesin bir tedavisi olmayan iktiyozlarda tedavi esas olarak deriyi nemlendirmek, skuamları azaltmak için uygulanmaktadır. Bu amaçla da nemlendiriciler, topikal keratolitikler, topikal ve oral retinoidler kullanılmaktadır. Bebeklik ve erken çocukluk döneminde deri yoluyla sistemik absorbsiyon riski nedeniyle nemlendirme ve deriyi korumak amacıyla sadece beyaz vazelin tercih edilmelidir. Hasta büyüdükçe üre veya laktik asit içeren ürünler de kullanılmaya başlanabilir, ancak sistemik absorbsiyon olasılığı nedeniyle bu etken maddeleri içeren ürünlerin gün içinde sık sık ve vücut yüzeyine yaygın uygulanmasından kaçınılmalıdır. Seramid, yağ asitleri, kolesterol içeren nemlendiricilerin ve ayrıca şiddetli iktiyoz hastalarında tazaroten, kalsipotriol, topikal %5'lik liarozole (retinoik asit metabolizması blokeri) gibi topikallerin sınırlı bölgelerde kullanımının da başarılı olduğu bildirilmiştir. KİE gibi inflamasyonun yoğun olduğu iktiyoz hastaları çoğunlukla üre, laktik asit gibi içeriği olan nemlendiricileri tolere edemezler. Gliserin, dekspantenol gibi içeriği olan ürünler bu hastalar için daha uygundur. Hi gibi mortalite riskinin yüksek olduğu bebeklerin yanısıra otozomal resesif konjenital iktiyozun veya keratinopatik iktiyozun şiddetli formlarında asitretin tedavisi uygulanmaktadır. Tedaviye düşük dozla başlanıp etkili minimal doz bulunana kadar doz artırılır. Asitretin hiperkeratoz, skuamlanma üzerine oldukça etkili iken eritrodermiyi baskılamada yeterince etkili değildir.

Göz problemleri olan hastalarda suni gözyaşı ve oftalmik kremlerle gerekli bakımlar yapılmalıdır.

Son yıllarda Li, KİE, Ei ve NS'de immün sitokin profilinin psoriasise benzer olduğunu gösteren çalışmalardan sonra NS'li bazı hastaların tedavisinde IL-17 inhibitörü olan sekukinumab ile iksekizumab ve ayrıca IL12/23 inhibötürü ustekinumab kullanılmış ve farklı düzeyde başarılı sonuçlar bildirilmiştir. Diğer iktiyoz tiplerinde de az sayıda hasta da kullanmışlarsa da genelde başarılı sonuç elde edilememiştir.

Stratum korneumdaki lipid yapısında mutasyon sonucu gelişen iktiyozlar için topikal enzim veya lipid replasman tedavileri ümit verici görünmekte ve bu konuda preklinik laboratuvar çalışmaları devam etmektedir. Gen tedavileri için halen birkaç genle preklinik çalışmalar yapılmakla birlikte tedavide kullanımları zaman alacak gibi görünmektedir.

B. ERİTROKERATODERMİLER

1. **TANIM:** Klinik ve genetik değişkenlik gösteren, nadir görülen genodermatozlar grubudur. Keratinizasyon bozukluklu sonucu oluşan keskin sınırlı eritemli plaklarla karakterizedirler.

2. **ETYOPATOGENEZ:** Çoğunlukla otozomal dominant kalıtımla geçer. En sık gap junction (boşluk bağlayıcı) proteinlerinden biri olan konneksin gen mutasyonuna bağlı gelişmektedir.

3. **EPİDEMİYOLOJİ:** Toplumdaki prevalansı tam olarak bilinmemektedir, ancak nadir görülen hastalıklardır. Akraba evliliğinin çok olduğu ülkelerde özellikle Ortadoğu ülkelerinde otozomal resesif tiplerinin biraz daha sık görüldüğü bildirilmiştir. Kadın ve erkekler eşit oranda etkilenmektedir.

4. **GENEL KLİNİK ÖZELLİKLERİ:** Yaygın veya lokalize yerleşimli, iyi sınırlı, eritemli, kuru ve kalın görünümlü plaklar ile karakterizedir. Farklı klinik tiplerde, farklı lezyon dağılımı ve görünümü olabilmektedir. Bazı klinik tiplerde eritemli gezici yamalar izlenirken bazılarında eritemli-kahverengi keratotik plaklar

görülmektedir. Tipik olarak simetrik dağılım söz konusu olup yavaşça progresyon gösterebilirler. Klinik bulguların görünümü ve şiddeti aynı aile fertleri arasında bile farklılıklar gösterebilir.

5. KLİNİK TİPLERİ

Eritrokeratodermi variabilis (EKV) - Mendes da Costa hastalığı

En sık görülen tiptir, otozomal dominant kalıtımla geçer, ancak sporadik olarak da görülebilir. Konneksin 31 ve 30. 3'ü kodlayan GJB3 ve GJB4 genlerinde mutasyon bildirilmiştir. Bulgular çoğunlukla doğumdan kısa süre sonra başlar. Nadiren doğumda veya erken erişkin yaşlarda ortaya çıkabilir. İki çeşit deri lezyon görülebilir;

- ✓ Gezici ve geçici (migratuar) yamalar-plaklar; vücudun herhangi bir yerinde olup, saatler veya günler içinde yer değiştiren eritemli plaklar şeklindedir. Lezyonlar parlak kırmızıdan kahverengiye kadar değişen farklı tonlarda olabilirler.
- ✓ Sabit plaklar; daha çok ekstremitelerin ekstansör yüzlerinde yerleşen bazen kalça, aksilla ve kasıklarda da olabilen kahverengi eritemli hiperkeratotik plaklardır.
- ✓ Keskin sınırlı, eritemli, skuamlı plaklar zamanla birleşerek harita (figüre eritem) görünümlü plaklar oluşturabilirler.
- ✓ Bulgular bebeklikten çocukluğa kadar artarak ilerlerken puberteden sonra stabil kalma eğilimindedir. Yaşla ve menapozla gerileyebilir. Gebelikte artabilir.
- ✓ Ayrıca lezyonlar, stres, ısı değişiklikleri, rüzgar, mekanik travma, sıcak ve soğuk su gibi hem intrinsik hem de ekstrinsik çeşitli faktörlerle tetiklenebilir. Şiddetli durumlarda generalize lezyonlar izlenebilir.
- ✓ Lezyonlar çoğunlukla asemptomatiktir, bazen kaşıntı ve yanma hissi de olabilir.
- ✓ Hastaların %50'sinde palmoplantar keratoderma veya deskuamasyon izlenebilir. Saç, diş, tırnak etkilenmez.
- ✓ Genel sağlık durumu, fiziksel ve mental gelişme etkilenmez.

Histopatolojik bulgular nonspesifik olup; ortokeratotik hiperkeratoz, akantoz, parakeratoz, papillamatoz ve papiller dermisde perivasküler inflamasyon ve vasküler dilatasyon izlenebilir.

Eritrokeratoderma en cocardes (Degos sendromu)

EKV benzeri deri lezyonları vardır ve EKV'nin bir alt tipi olarak kabul edilebilir. Gezici eritemli lezyonların anüler ve hedef benzeri olması ayırt edicidir.

Progressif simetrik eritrokeratoderma (PSEK) - Gottron sendromu

Kalıtsal veya sporadik olabilen, eritrokeratoderminin nadir görülen bir tipidir. Çoğunlukla otozomal dominant kalıtımla geçer. Bazı olgularda loricrin gen mutasyonu bildirilmiştir.

- ✓ Deri lezyonları doğumda yoktur, bebeklik veya erken çocukluk döneminde başlar.
- ✓ Vücutta yaygın olarak bulunan, sabit, yavaş progresyon gösteren, eritemli zeminde skuamlı, bazen üzeri kaba, sert ve verrüköz görünümlü simetrik yerleşimli plaklar görülür.
- ✓ Migratuar eritem görülmemesi EKV'den ayırt edici özelliğidir.
- ✓ Ekstremitelerde özellikle eklem bölgeleri, gluteal bölge, yüz, eller ve ayaklar sık tutulan

alanlardır. Gövde genellikle tutulmaz, palmoplantar bölgede hiperkeratoz hastaların en az %50'sinde görülür ve EKV'de olduğundan daha belirgindir.

- ✓ Fiziksel ve mental gelişim normaldir.
- ✓ Hastalık çocukluk döneminde yavaş ancak ilerleyici bir seyir gösterir, lezyon sayısı ve boyutu artar, puberteden sonra ise sabit kalma eğilimindedir. Bazen kısmi gerileme de olabilir.
- ✓ Kalıtsal formlarında semptomlar hayat boyu sürerken, sporadik olanlarda yıllar içerisinde spontan düzelme görülebilir.

Histopatolojik olarak tanı koydurucu bulgusu yoktur. EKV'de olduğu gibi akantoz, parakeratotik hiperkeratoz, papiller dermiste dilate kapillerler ve perivasküler lenfosit infiltrasyonu izlenir.

Ataksia ile birlikte eritrokeratodermi (Giroux-Barbeau sendromu)
Otozomal dominant geçişli ve spinoserebellar ataksinin eşlik ettiği tipidir. ELOVL4 (elongation of very long chain fatty acids) geninde mutasyon bildirilmiştir.

- ✓ Bebeklik döneminde diz, dirsek, el-ayak bileklerinde simetrik, eritemli, ince beyaz skuamlı hiperkeratotik plaklar görülür. Geçici eritemli plaklar yoktur.
- ✓ Çocukluk döneminde devam eden lezyonlar erişkinlikte azalır veya kaybolurlar.
- ✓ Yaşamın 4. dekadından sonra nistagmus, ataksi, dizartri, tendon reflekslerinde azalma gibi progresif nörolojik belirtilerin ortaya çıkması tipiktir.

Histopatolojik bulgular yine nonspesifik olup, akantoz, papillomatoz, parakeratoz, granüler tabakada kalınlaşma izlenir.

Keratit-iktiyoziform eritrodermi-sağırlık sendromu (KID sendromu)
Otozomal dominant veya resesif olarak geçebilen, ancak daha çok sporadik olguların bildirildiği ve nadir görülen bir sendromdur. Konneksin 26 geninde mutasyon söz konusudur. Çoğunlukla aile hikayesi yoktur.

- ✓ Hastaların doğumda veya yaşamın ilk aylarında başlayan yoğun skuamlı eritrodermileri vardır.
- ✓ Sıvı elektrolit dengesizliği hayati risk oluşturabilir.
- ✓ Hafif gelişme geriliği ve boy kısalığı olabilir.
- ✓ İleri dönemlerde ise simetrik ve dağınık yerleşimli keratotik plaklar vardır. Plakların yüzeyi, kabarık çizgili veya verrüközik görünümlü olabilir.
- ✓ Yüzde yanaklar, çene, burun ve kulak tutulumu tipiktir.
- ✓ Hiperkeratotik plaklar arasında sağlam deri adaları bulunur. Foliküler keratoz ve perleş vardır. Hafif palmoplantar keratoderma da görülebilir. El ve ayak sırtı, diz ve dirseklerde hiperkeratoz ve buna bağlı kirli görünüm oluşabilir. Gövde tutulumu nadirdir. Genital bölgede de hiperkeratoz görülebilir.
- ✓ Saç (skatrisyel alopesi), tırnak (lökonişi) ve diş anomalileri (küçük dişler veya diş yokluğu), terleme azlığı ve buna bağlı ısı intoleransı olabilir.
- ✓ İlerleyici olmayan konjenital sensörinöral işitme kaybı olabilir. Sağırlığa bağlı konuşma bozukluğu olabilir.
- ✓ Keratitde neovaskülarizasyon belirgindir, ilerleyicidir ve körlüğe yol açabilir. Keratokonjunktivit, blefarit, fotofobi olabilir.

- ✓ Mukokutanöz bakteriyel, viral, fungal enfeksiyonlara yatkınlık ve hatta buna bağlı neonatal dönemde fatal seyir görülebilir.
- ✓ Deri ve oral mukozadaki lezyonlar prekanseröz olabilir. Skuamöz hücreli karsinom (SHK) riski %10-20 oranında bildirilmiştir ve yaşam süresini kısaltabilir.

Deri lezyonlarının tanı koydurucu bir histopatolojik bulgusu yoktur.

6. TANI/AYIRICI TANI

Klinik bulgular, öykü, histopatolojik inceleme ve genetik testlerle tanı konulabilir. Eritrokeratodermilerin klinik alt tiplerinin genetik, morfolojik ve ayırt edici özellikleri Tablo 3' de görülmektedir.

Ayrıca; tinea korporis, figüre eritemler, eritrodermi yapan eritemli skuamlı hastalıklar (psoriasis, iktiyozlar, seboreik dermatit, pitriazis rubra pilaris), Vohwinkel sendromu, hidrotik ektodermal diplazi, epidermolitik hiperkeratoz, Greither sendromu gibi herediter palmoplantar keratodermalar ve edinsel keratodermalar ayırıcı tanıda akla gelmelidir.

7. TEDAVİ

Tedavi hastanın şikayetlerine göre değişmektedir. Çoğunlukla kozmetik sorun ön planda olduğundan tedaviler de deri kalınlığı ve rengini düzenlemeye yönelik olmaktadır. KID sendromu ve ataksi ile birlikte olan eritrokeratodermideki gibi sistemik tutulumların olduğu durumlarda ise tutuluma yönelik rehabilitasyon tedavileri de önerilebilmektedir.

A. Topikal tedaviler

- ✓ Yağlı kremlerle nemlendirme
- ✓ Topikal keratolitikler: Salisilik asit, laktik asit (% 6 salisilik asid, 70% propilen glikol, %12 amonyum laktat, %40 üre)
- ✓ Topikal retinoidler (Tazaroten, tretinoin)
- ✓ Topikal steroidler
- ✓ Dar band UVB, PUVA

B. Sistemik tedaviler

- ✓ Sistemik retinoidler: Asitretin 20-40 mg/gün.
- ✓ Sistemik izotretinoin

8. KLİNİK SEYİR ve PROGNOZ

EKV ve PSEK için deri lezyonları bebeklikten çocukluğa kadar artarak ilerlerken puberteden sonra stabil kalma eğilimindedir. Saç-diş-tırnak tutulumu yoktur ve mental-fiziksel gelişim normaldir.

KID sendromu için, deri bulguları ve enfeksiyonlar için semptomatik tedavi işe yarayabilir ancak nüks görülür. Göz bulguları ilerleyicidir ve körlüğü engellemek için yapılan kornea nakli neovaskülarizasyon nedeniyle fayda vermeyebilir. Işitme bozukluklarında ise koklear implantlardan fayda görülebildiği bildirilmiştir.

Ataksinin eşlik ettiği eritrokeratodermi için deri bulguları tedaviye yanıt verirken, nörolojik bulgular ilerleyicidir ve destekleyici bakım gerektirir.

Tablo 3: Bazı eritrokeratodermilerin genetik ve klinik özellikleri

TANI	KALITIM TİPİ (MUTASYON-SAPTANAN GEN)	KLİNİK BULGULARIN BAŞLANGIÇ DÖNEMİ	DERMATOLOJİK BULGULAR	TUTULUM BÖLGELERİ	EK KLİNİK BULGULAR	TANI KOYDURUCU BULGULAR
Eritrokeratodermi variabilis **(EKV)**	OD (Konneksin 31, 30. 3 kodlayan GJB3, GJB4)	Doğumda/infant dönemi	Migratuar eritemli yama ve plaklar, sabit figüre eritemli -kahverengi hiperkeratotik plaklar	Gövde yanları, kalçalar, ekstremiteler, dizler, dirsekler, palmoplantar bölge	Puberte ile birlikte lezyonlarda artış durur veya bazen geriler	Migratuar eritem vardır Saç, diş, tırnak ve mental-fiziksel gelişim normaldir
Progressif simetrik eritrokeratoderma **(PSEK)**	OD (Lorikrin kodlayan gen)	Infant/çocukluk	Sabit ve yavaş ilerleyen figüre, eritemli, üzeri kaba ve verrüköz görünümlü hiperkeratotik plaklar	Yanak, diz, dirsek, ekstremiteler, palmoplantar bölge, nadiren gövde	Puberte İle birlikte lezyonlarda artış durur. Bazen gerileme başlar	Migratuar eritem görülmez. Saç-diş-tırnak ve mental-fiziksel gelişim normaldir
Ataksia ile birlikte eritrokeratodermi	OD (ELOVL4)	Deri bulguları infant döneminde Nörolojik bulgular 4. dekaddan sonra	Simetrik, eritemli, ince beyaz skuamlı hiperkeratotik plaklar	Diz, dirsek, el-ayak bilekleri	Nistagmus, ataksi, dizartri, tendon reflekslerinde azalma	Migratuar eritem görülmez ve deri bulguları yetişkin dönemde çok azalır, nörolojik bulgular belirginleşir
Keratit-iktiyozis-sağırlık (KID sendromu)	OD (Konneksin 26 kodlayan GJB2)	Doğumda/ infant	Doğumda eritrodermi, polisiklik, eritemli, hiperkeratotik plaklar, foliküler keratoz, perleş	Tipik olarak yüz, perioral bölge tutulur, diz, dirsek, el ve ayak üstü, hafif olarak palmoplantar bölge	Sensörinöral işitme kaybı, konjonktivit, blefarit, ilerleyici keratit, mukokutanöz enfeksiyonlar, SCC riskinde artış, saç, diş, tırnak anomaliler, hipohidroz	Keratit, iktiyoz, sağırlık birlikteliği Gelişme geriliği, boy kısalığı olabilir

OD: Otozomal dominant, ELOVL4: elongation of very long chain fatty acids.

Kaynaklar

1. Oji V, Tadini G, Akiyama M, Bardon CB, Bodemer C et al. Revised nomenclature and classification of inherited ichthyoses: results of the First Ichthyosis Consensus Conference in Sorèze 2009. J Am Acad Dermatol 2010; 63: 607-641.
2. Richard G, Ringpfeil F. Ichthyoses, erythrokeratodermas and related disorders. In: Bolognia JL, Jorizzo JL, Schaffer JV (Eds). Dermatology. 3rd ed. , Elsevier Limited; 2012; 879-912.
3. Takeichi T, Akiyama M. Inherited ichthyosis: Non-syndromic forms. J Dermatol 2016; 43: 242–251. Vahlquist A, Fischer J, Törrma H. Inherited nonsyndromic ichthyoses: An update on pathophysiology, diagnosis and treatment. Am J Clin Dermatol 2018; 19: 51–66.
4. Krug M, Oji V, Traupe H, Berneburg M. Ichthyoses – Part 1: Differential diagnosis of vulgar ichthyoses and therapeutic options. J Dtsch Dermatol Ges 2009; 7: 511–519.
5. Krug M, Oji V, Traupe H, Berneburg M. Ichthyoses – Part 2: Congenital ichthyosis. J Dtsch Dermatol Ges 2009; 7: 577-587.
6. Richard G. Autosomal recessive congenital ichthyosis. In: Gene Reviews. Adam MP, Ardinger HH, Pagon RA, et al editors. Internet, Seattle, 2020. https://www. ncbi. nlm. nih. gov/books/
7. Akiyama M, Sawamura D, Shimizu H. The clinical spectrum of nonbullous congenital ichthyosiform erythroderma and lamellar ichthyosis. Clin Exp Dermatol 2003; 28: 235-240.
8. Akiyama M. Harlequin ichthyosis and other autosomal recessive congenital ichthyoses: The underlying genetic defects and pathomechanisms. J Dermatol Sci 2006; 42: 83-89.
9. Joosten MD, Clabbers JM, Jonca N, Mazereeuw-Hautier J, Gostyński AH. New developments in the molecular treatment of ichthyosis: review of the literature. Orphan J Rare Disease 2022; 17: 269.
10. Uitto J1, Youssefian L, Saeidian AH, Vahidnezhad H. Molecular genetics of keratinization disorders – What's new about ichthyosis? Acta Derm Venereol 2020; 100: 177-185.
11. Dyer JA, Mary Spraker M, Williams M. Care of the newborn with ichthyosis. Dermatol Ther 2013; 26: 1–15.
12. Traupe H, Fischer J, Oji V. Nonsyndromic types of ichthyoses – an update. J Dtsch Dermatol Ges 2014; 109-121.
13. Khnykin D, Rønnevig J, Johnsson M, Sitek JC, Blaas HG, Hausser I, Johansen FE, Jahnsen FL. Ichthyosis prematurity syndrome: clinical evaluation of 17 families with a rare disorder of lipid metabolism. J Am Acad Dermatol 2012; 66: 606–616.
14. Mikilita ES, Hernandez IP , Boff AL, Kiszewski AE. Annular epidermolytic ichthyosis: a case report and literature review. An Bras Dermatol 2020; 95: 484-489.
15. Terrinoni A, Didona B, Caporali S, Chillemi G, Lo Surdo A, Paradisi M, Annicchiarico-Petruzzelli M, Candi E, Bernardini S, Melino G. Role of the keratin 1 and keratin 10 tails in the pathogenesis of ichthyosis hystrix of Curth Macklin. PLoS One. 2018; 13(4): e0195792.
16. Claus S, Terliesner N, Simon JC, Treudler R. Congenital erythroderma. J Dtsch Dermatol Ges 2016; 14: 435-437.
17. Inamadar AC, Ragunatha S. The rash that becomes an erythroderma. Clin Dermatol 2019; 37: 88-98.

18. Yoneda K. Inherited ichthyosis: Syndromic forms. J Dermatol 2016; 43: 252–263.

19. İncecık F, Herguner OM, Ozbek MN, Gungor S, Yılmaz M, Rizzo WB, Mert GG. Neuro - ichthyotic syndromes. A case series. J Pediatr Neurosci 2018; 13: 34-38.

20. Hernandez-Martin A, Aranegui B, Martin-Santiago A, Garcia-Doval I. A systematic review of clinical trials of treatments for the congenital ichthyoses, excluding ichthyosis vulgaris. J Am Acad Dermatol 2013; 69: 544-549.

21. Craiglow BG. Ichthyosis in the Newborn. Semin Perinatol 2013; 37: 26–31.

22. Paige DG. The erythrokeratodermas. In: Pediatric Dermatology. Harper J, Oranje A, Prose N (Eds). Oxford, Blackwell Science 2000; 1148-1152.

23. Genodermatoses and congenital anomalies. Andrew's Diseases of the Skin: Clinical Dermatology. James WD, Berger TG, Elston DM, Odom RB. (Eds.) 10th ed. Saunders Elsevier, Philadelphia. 2000: 547-580.

24. İkizoğlu G. Genodermatozlar. Dermatoloji'de. Edit: Tüzün Y, Gürer MA, Serdaroğlu S, Oğuz O, Aksungur VL. 3. Baskı. Nobel Tıp Kitabevleri; 2008; 1609-1620.

HEREDİTER PALMOPLANTAR KERATODERMALAR

1. **TANIM:** Palmoplantar keratoderma (PPK) avuç içi ve ayak tabanlarında, stratum korneumun aşırı ve düzensiz proliferasyonu sonucu ortaya çıkan deri kalınlaşmasıdır. Herediter palmoplantar keratodermalar (HPPK) ise otozomal dominant veya otozomal resesif olarak ailesel geçiş gösteren, doğumda veya erken yaşlarda ortaya çıkan deri hastalıklarıdır.

2. **ETYOPATOGENEZ:** Stratum korneumdaki aşırı kalınlaşmanın nedeni keratinizasyon sürecindeki proteinleri kodlayan genlerdeki mutasyonlardır. HPPK ile sonuçlanabilecek mutasyonlar en çok keratin 1 (KRT1), KRT5, KRT6A, KRT6B, KRT9, KRT14, KRT16 ve KRT17 genlerinde bildirilmiştir. Ayrıca desmosomal proteinler, konneksinler, boşluk bağlantı (gap junction) proteinleri, katepsin C ve lorikrin ilişkili gen mutasyonları da bildirilmiştir. Histopatolojik olarak bütün hepsinde nonspesifik hiperkeratoz vardır. Epidermoliz olup olmamasına göre ise epidermolitik ve epidermolitik olmayan (nonepidermolitik) klinik tipleri tanımlanmıştır.

3. **GENEL KLİNİK ÖZELLİKLERİ:** Palmoplantar bölgelerde fokal veya diffüz deri kalınlaşması vardır ve kronik seyirlidir. Hiperkeratozun avuç içi ve ayak tabanları dışına taşarak el ve ayak dorsumuna ve bileklerin fleksural yüzeylerine yayılması **"transgradiyens"** olarak adlandırılır. Deri görünümü; kuru, kalın, bazen fissürlü görünümde ve hiperkeratozun derecesine göre, kirli sarı, kahverengi veya gri renkte olabilir. Fissür ve kallus oluşumu varsa oldukça ağrılıdır. Diffüz tutulum varsa basınca maruz kalan alanlarda yaygın hiperkeratoz vardır ve çevredeki sağlam deriden keskin bir sınırla ayrılır. Fokal tipte ise odaksal küçük hiperkeratotik papüller veya plaklar vardır. Hiperhidrozun eşlik ettiği durumlarda hiperkeratotik alanlarda süngerimsi görünüm oluşabilir. Zamanla dermatofit enfeksiyonları ve buna bağlı kötü koku (bromhidroz) da klinik tabloyu ağırlaştırabilir.

   HPPK'nın sadece palmoplantar bölgeye sınırlı tipleri olduğu gibi saç, tırnak, diş, mukoza tutulumu, işitme kaybı ve iç organ kanserleri gibi bulguların eşlik ettiği klinik tipleri de bulunmaktadır. Hatta bazen sendromların bir parçası olarak karşımıza çıkabilirler. Bu nedenle HPPK ek sistemik bulgusu olanlar ve ek sistemik bulgusu olmayanlar şeklinde iki ana sınıfta da incelenebilir.

4. **HPPK KLİNİK TİPLERİ**

HPPK'lar morfolojik özelliklerine göre 3 gruba ayrılırlar: Diffüz tip, fokal tip, punktat tip.

Diffüz tip: El içi, ayak tabanı yüzeyi yaygın ve uniform olarak kalınlaşmıştır.

Fokal tip: Daha çok temas bölgelerinde olan dağınık odaksal hiperkeratotik alanlar vardır. Numuler/areat tipinde hiperkeratotik lezyonlar yuvarlak-oval, striat tipinde ise lineerdir.

Punktat tip: Palmoplantar bölgede 2-8mm boyutunda, bazen yağmur damlası şeklinde, bazen krater benzeri sarı kahverengi hiperkeratotik yuvarlak papüller olur.

Tablo 1' de HPPK'ların, morfolojik görünümlerine ve ek sistemik bulguların var olup olmamasına göre sınıflandırılması görülmektedir.

A. **DİFFÜZ**	B. **FOKAL**	C. **PUNKTAT**
Ek sistemik bulgusu olmayanlar ✓ Vörner sendromu ✓ Thost-Unna sendromu ✓ Mal de Meleda ✓ Greither tipi PPK ✓ Nagashima tipi PPK ✓ Sybert PPK ✓ Gamborg-Nielsen tip PPK	**Ek sistemik bulgusu olmayanlar** ✓ Striat PPK-Brauner- Fuchs-hastalığı ✓ Numuler epidermolitik PPK	**Ek sistemik bulgusu olmayanlar** ✓ Akrokeratoelastoidoz ✓ Fokal akral hiperkeratoz
Ek sistemik bulgusu olanlar ✓ Papillon-Lefevre sendromu ✓ Olmsted sendromu ✓ Naxos sendromu ✓ Vohwinkel sendromu ✓ Huriez sendromu ✓ Haim-Munk sendromu ✓ Bart-Pumphrey ✓ Clouston sendromu	**Ek sistemik bulgusu olanlar** ✓ Pakionişi konjenita Howel-Evans sendromu ✓ Richner-Hanhart sendromu ✓ Carvajal sendromu ✓ Fokal palmoplantar ve jinjival keratoz	**Ek sistemik bulgusu olanlar** ✓ Buschke-Fischer-Brauer hastalığı ✓ Punktat palmoplantar porokeratoz

Tablo 1: HPPK'ların klinik sınıflandırılması

A. Diffüz tip HPPK

Ek sistemik bulgusu olmayanlar

Vörner sendromu (Epidermolitik PPK): Otozomal dominant geçiş gösterir. Sık görülen tiptir. KRT1 ve KRT9 gen mutasyonu vardır. KRT9 gen mutasyonu epidermolizis ile ilgilidir. Bulgular 3-4 yaşlarında başlar. Palmoplantar bölgeye lokalize, keskin sınırlı, çevresi eritemli, kalın, sarımsı görünümlü hiperkeratoz vardır. Kirli yılan derisi görünümü olabilir. El ve ayak dorsalleri tutulmaz. Hiperhidroz ve kolay bül oluşumu görülebilir. Saç, diş, tırnak normaldir. Histopatolojik olarak hiperkeratoz, akantoz, papillomatoz görülmekle birlikte suprabazal epidermolizis ve vakuoler dejenerasyon olması ayırt edicidir.

Thost-Unna sendromu (Nonepidermolitik PPK): Otozomal dominant geçiş gösterir. İnsidansı bilinmemekle birlikte sık görülen HPPK tiplerindendir. KRT1 geninde mutasyon vardır. Genellikle 3-4 yaşlarında ortaya çıkan tutulum vardır. Palmoplantar hiperkeratoz simetriktir, el-ayak lateraline yayılabilir ve ayak arkı korunmuştur. İleri dönemlerde fissür oluşumu nedeniyle ağrılı olabilir. Hiperhidroz, sekonder dermatofit enfeksiyonları, bromhidroz ve pitted keratoliz de görülebilir. Diğer deri alanlarında nadiren diz ve dirseklerde hiperkeratoz olur, parmak eklemleri üzerinde yastıkçıklar 'knuckle pads' görülebilir. Dişler genellikle normaldir, tırnaklarda da nadiren distrofi ve kalınlaşma olabilir. Histopatolojik olarak akantoz ve yoğun ortokeratoz, granüler tabakada kalınlaşma vardır, epidermolizis yoktur.

Vörner sendromu ile Thost-Unna sendromu, klinik olarak çok benzerdir. İkisinin ayırımı sadece histopatolojik inceleme veya moleküler yöntemlerle yapılan mutasyon analizi ile yapılabilir.

Mal de Meleda Sendromu (Diffüz mutilasyonlu PPK): Otozomal resesif geçiş gösteren hastalıkta SLURP-1 gen mutasyonu vardır. Lezyonlar yaşamın ilk yılında ortaya çıkıp hayat boyu sürer. Prevalansı 1/100. 000'dir. Diffüz tip HPPK'lar arasında en şiddetli seyreden tiptir, simetrik ve ilerleyicidir. Hiperkeratoz el ve ayak sırtına da yayılır, 'eldiven çorap' benzeri keskin sınırlı görünüm oluşur. Aşırı hiperkeratoz zamanla fleksiyon konraktürü ve psödoainhum denen sıkıştırıcı bantların oluşumuna yol açabilir. Bu durum parmak otoamputasyonuna yol açabilir. Belirgin hiperhidroz, sekonder fungal ve bakteriyel enfeksiyonlar tipiktir. Diz, dirsekler, perioral bölgede eritemli hiperkeratotik lezyonlar olabilir. Hiperhidroz yanında kısa el ve ayak parmakları (brakidaktili), tırnak distrofisi gibi bulgular da eşlik edebilir. Tırnaklarda, kaşık tırnak, onikogrifozis, subungual keratoz oluşabilir. Göz, saç ve dişler normaldir. Yaşam kalitesi çok etkilenir ama yaşam süresi etkilenmez. Histopatolojisinde normal granüler tabaka, kompakt ortokeratoz, akantoz ve perivasküler inflamatuar infiltrat vardır, epidermoliz yoktur.

Greither sendromu (Progressif tip HPPK): Otozomal dominant geçişli nonepidermolitik tiptir. K1 gen mutasyonu vardır. Daha nadir rastlanan keratodermalardandır. Bebeklik ve çocukluk çağında görülür. Mal de Meleda gibi el ve ayak sırtına taşan hiperkeratoz ve otoamputasyon oluşabilir. Aşil tendonda keratoz tipiktir. Diz, dirsek ve fleksör bölgelerde skuamlı plaklar ve hiperhidroz görülebilir. Histopatolojik olarak ortohiperkeratoz, akantoz, perivasküler lenfosit infiltrasyonu vardır, epidermoliz yoktur.

Nagashima tip PPK: Otozomal resesif geçişlidir, serin proteaz inhibitör B7 (SERPINB7) gen mutasyonu vardır. Japonya ve Çin'de tanımlanmıştır. Mal de Meleda'ya benzer ama daha hafif seyirlidir, progressif değildir. Hafif hiperkeratoz vardır ama otoamputasyonla sonuçlanan durumlar yoktur. Su ile temastan sonra süngerimsi görünüm oluşması tipiktir. Diz ve dirseklerde hiperkeratoz, perioral eritem, tırnak bozukluğu, hiperhidroz ve tinea pedis enfeksiyonu görülebilir.

Ek sistemik bulgusu olanlar

Papillon-Lefevre sendromu (Periodontitli keratoderma): Otozomal resesif geçiş gösterir ve Katepsin-C gen mutasyonu sonucu gelişir. Hayatın ilk 6 yılında başlar. Bu gen palmoplantar bölge, diz derisi, jinjiva, makrofajlar ve polimorf nüveli lökositlerde eksprese edildiğinden bunların tutulumu klinik tabloyu

oluşturur. Tanı koydurucu triad; simetrik keratoderma, erken başlangıçlı ve şiddetli periodondit, immunsupresyon nedeniyle kutanöz ve sistemik enfeksiyonlara yatkınlıktır. El ve ayak sırtına taşan PPK vardır ve ayak tutulumu daha şiddetlidir. Diz ve dirseklerde psoriaziform plaklar olabilir. Hiperkeratoz çoğunlukla diffüz olup punktat veya çizgisel de olabilir. Hiperhidroz, maserasyon enfeksiyon ve kötü koku gelişimi olabilir. Saç ve tırnaklar çoğunlukla normaldir.

Ciddi destrüktif periodontit olması ayırıcı özelliğidir. Dişler çürük değildir ancak jinjivada yoğun inflamasyon, apse, ağız kokusu yapabilir. Periodontite bağlı olarak 15-16 yaşlarında dişlerin çoğu dökülmüştür. İntrakranial kalsifikasyonlar da özgün bulgular arasında olmasına rağmen her zaman olmayabilir. Nadiren mental retardasyon olabilir. Lökosit kemotaksisi ve fagositoz fonksiyonları bozulabilir, immün sistem etkilendiğinden *Staphylococcus aureus'*a bağlı karaciğerde tekrarlayan apseler görülebilir.

Haim-Munk sendromu: Papillon-Lefevre ile çok benzer olan, periodontitin eşlik etiği diğer PPK'dır. Yine katepsin C mutasyonu söz konusudur ama burada deri bulguları daha şiddetlidir. Enfeksiyon oluşmaz ancak araknodaktili, akro-osteolizis, pes planus ve tırnak distrofisi bulunabilir.

Huriez sendromu (Skleroatrofi ile beraber olan PPK): Otozomal dominant geçişlidir. Doğumdan itibaren var olan konjenital, ilerleyici sklerodaktili ve hipoplastik tırnak değişiklikleri tanı koydurucudur. Hiperkeratoz hafiftir ve palmar bölgede daha belirgindir. El ayak dorsalleri atrofik ve eritemli olup klinik görünüm sklerodermaya benzer. Ayrıca burun ve dudaklarda poikilodermik görünüm de olabilir. Tırnaklarda hipoplazi, çomaklaşma, beyazlaşma ve çizgilenmeler de olabilir. Palmar hiperhidroz eşlik edebilir. Fleksiyon kontraktürü ve atrofik deride skuamöz hücreli karsinoma (SHK) gelişim riski nedeniyle önemlidir. Ayrıca başka organ maligniteleri de bildirilmiştir. Histopatolojisinde hiperkeratotik alanlarda akantoz, granüler tabakada artış ve ortohiperkeratoz izlenirken, skleroatrofik alanlarda elastik liflerde incelme izlenir. Langerhans hücrelerinin olmaması karakteristiktir.

Vohwinkel sendromu (Mutilasyonlu, skatrizan, işitme kaybıyla birlikte olan bal peteği görünümlü keratoderma): Otozomal dominant geçişlidir, Klasik tipi konneksin 26 (Cx26) gen mutasyonu sonucu oluşur. Nadir görülür, bebeklik ve erken çocukluk döneminde başlar ve erişkinlikte belirginleşir. El ve ayak sırtlarında denizyıldızı şeklinde hiperkeratoz, el içi ve ayak tabanında ise bal peteği görünümlü diffüz hiperkeratoz vardır. Parmaklarda fibröz yapışıklıklar, psödoainhum oluşumu ve otoamputasyon görülebilir. Diz ve dirseklerde lineer keratoz vardır. Ek sistemik bulgular; alopesi, kserosis, sensörinöral işitme bozukluğu, miyopati, spastik parapleji, mental retardasyon, akantozis nigrikans ve tırnak anomalileridir. Histopatolojik olarak hiperkeratoz, akantoz, granüler hücre tabakasında kalınlaşma görülür.

Vohwinkel sendromunun başka bir varyantı ise lorikrini kodlayan gende ortaya çıkan mutasyonlar sonucunda gelişen ve iktiyozun eşlik ettiği Camisa hastalığıdır. Camisa hastalığında, diffüz PPK'ya iktiyoz eşlik eder. Bebekler kollodion membranla doğabilirler ve noneritrodermik iktiyoz gelişebilir. Ancak işitme bozuklukları gibi diğer deri dışı bulgular bu tabloda bulunmaz.

Bart-Pumphrey sendromu: Otozomal dominant geçişlidir, Cx26 ilişkili GJB2 gen mutasyonu vardır. Doğumda ortaya çıkan sensörinöral işitme kaybı, çocukluk döneminde başlayan diffüz palmoplantar hiperkeratoz, knuckle pads ve lökonişi ile karakterizedir.

Olmsted sendromu (Periorifisyal plaklı ve şiddetli mutilasyonlu PPK): Otozomal dominant geçişli, nadir bir tablodur. KRT1, KRT5, KRT14, Cx26, lorikrin, SLURP-1 gen mutasyonları bildirilmiştir. Yenidoğan döneminde başlar, yavaş ama progressif seyirlidir. Hiperkeratoz palmoplantar bölge dorsaline de yayılabilir. Periorifisyal bölgelerde (burun, ağız, anüs çevresinde) keratozik kaşıntılı plaklar olabilir ve pseudoainhum denen sıkıştırıcı bantlar nedeniyle otoamputasyon olabilir. Uyluk içi, kasık, ön kol

fleksörlerinde lineer keratoz görülebilir. Konjenital diffüz alopesi, oral lökokeratoz, keratozis pilaris, diş anomalileri, onikodistrofi, korneal anomaliler, büyüme gelişme geriliği, eklem laksitesi, osteoporoz ve işitme bozuklukları da görülebilir. Keratoz alanlarında SHK ve melanom görülme riski de bildirilmiştir. Mental fonksiyonlar normaldir. Histopatolojisinde; hiperkeratoz, hafif akantoz, hipergranüloz, parakeratoz izlenir.

Naxos hastalığı (Yünsü saç ve sağ ventriküler kardiyomiyopatili nonepidermolitik PPK): Otozomal resesif geçişlidir. Plakoglobin gen mutasyonu vardır ve nonepidermolitiktir. Yaşamın ilk yılında ortaya çıkar. Yünsü yumuşak saç ve aritmojenik kardiyomiyopati ile birlikte görülür. Kalpde sağ ventriküler kardiyomiyopati aritmiye neden olur. Saçlar kıvırcıktır zor taranır. Vücut kılları seyrektir. Kserosis, foliküler hiperkeratoz, hiperhidroz ve akantozis nigrikans olabilir. Doğuştan olan kalp problemi nedeniyle kalp yetmezliği, ani ve erken ölüm riski vardır.

Clouston sendromu (Hidrotik ektodermal displazili PPK): Otozomal dominant geçişlidir. Konneksin 30'u kodlayan GJB6 gen defekti vardır. Çocukluk çağında görülür ve yavaş ilerler. Deri, kıl, tırnak tutulumu olur, dişler ve ter bezleri etkilenmez. Hipotrikoz (saç, kaş, aksiller ve inguinal kılar, kirpikte seyrekleşme) karakteristik bulgusudur. Tırnak distrofisi, diz ve dirseklerde kalın hiperpigmente lezyonlar olur. Ağız içinde yaygın lökoplazi olabilir. Bazı hastalarda sensörinöral sağırlık, polidaktili, çomak parmak, mental retardasyon, cücelik, fotofobi, katarakt ve strabismus olabilir.

Keratit-iktiyozis-sağırlık (KID) sendromu: Otozomal dominant geçişli olup GJB6 gen mutasyonu vardır. Nonepidemolitik hiperkeratoz görülür. Yenidoğanda iktiyoz, tırnak bozuklukları, alopesi, sensorinöral sağırlık, keratit, artmış bakteriyel enfeksiyon ve SHK riski vardır.

B. Fokal tip HPPK

Ek sistemik bulgusu olmayanlar

Numuler epidermolitik PPK (Herediter ağrılı kalluslar): Otozomal dominant geçiş gösterir, KRT6c, KRT16, desmoglein 1 (DSG1) genlerinde mutasyon vardır. Hayatın ilk 2 yılında ortaya çıkar. Plantar bölge tutulumu belirgindir, numuler hiperkeratotik papüller basınca maruz kalan bölgelerde görülür ve ağrılıdır. Bül oluşumu ve minör tırnak bozuklukları da görülebilir. Oral lökokeratoz, jinjival keratozis izlenebilir. Histopatolojik olarak fokal nonepidermolitik hiperkeratoz vardır.

Brünauer-Fuhs-Siemens (Striat PPK): Otozomal dominant geçişlidir. DSG1, desmoplakin 1 (DSP1), KRT1 gen mutasyonları vardır. Fokal nonepidermolitik PPK olarak da adlandırılır. İnfantil dönemde ortaya çıkar. Ellerde ayaklarda nasırlı görünüm, el içinde parmak üzerinde lineer (ışınsal) hiperkeratotik bantlar ve fissürler olabilir, ayakta adacıklar şeklinde lezyonlar olur. Histopatolojisinde akantoz, granüler tabakada kalınlaşma izlenir. Yaş ilerledikçe şikayetler azalır. Sadece otozomal resesif tipinde ek sistemik bulgu olarak kardiyomiyopati bildirilmiştir.

Ek sistemik bulgusu olanlar

Pakionişi konjenita: Çoğunlukla otozomal dominant geçişli olup nadiren otozomal resesif geçişli tipleri de vardır. KRT6a, KRT6b, KRT6c, KRT16, KRT17 kodlayan genlerde mutasyon olabilir. Deri, mukoza, tırnak, diş ve saç tutulumu birliktedir. Hipertrofik tırnak değişiklikleri, özellikle palmar basınç noktalarında olan nonepidermolitik palmoplantar keratoz, hiperhidroz, natal diş, kuru, ince, kırık, seyrek saçlar ve pili torti, angüler keilit, oral lökokeratoz ve ses kalınlaşması bütün klinik tiplerin ortak özelliğidir.

Tırnaklarda aşırı kalınlaşma, matlaşma, kahverengi-gri renk değişimi gibi tırnak bulguları doğumda veya sonrasında ortaya çıkabilir. 20 tırnağın hepsi etkilenebilir. Zamanla paronişi klinik tabloya eşlik etmeye başlar, yoğun ve sık inflamasyon tırnak düşmesine de neden olabilir. Histopatolojisinde ortokeratoz,

parakeratoz, akantoz, keratohyalin granülleri izlenir.

Pakionişi konjenita Tip 1: Jadassohn-Lewandowsky tip: Daha sık görülen tiptir. KRT6a ve KRT16'da mutasyon vardır. Palmoplantar hiperkeratoz daha belirgindir. Tipik olarak oral lökokeratoz vardır ama premalign değildir.

Pakionişi konjenita tip 2: Jackson-Lawler tip: KRT6b ve KRT17'de mutasyon vardır. Palmoplantar hiperkeratoz tip 1'den daha hafiftir. Kallus ve bül oluşumu, hiperhidroz daha çok görülür. Çok sayıda epidermoid kist, natal/neonatal pilosebase kistler (steatokistoma multipleks) olması da tip 1 den ayrımında faydalıdır. Fleksural bölgelerde hiperpigmentasyon da olabilir.

Pakionişi konjenita tip 3 (Schafer-Brauner sendromu)'te ve tip 4'te katarakt ve körlüğe yol açan korneal diskeratotik lezyonlar ve natal dişler vardır. Pakionişi konjenita tip 4'te ek olarak larengeal lökokeratoza bağlı ses boğukluğu ve solunum güçlüğü olabilir. Nadiren timpanik membranda lökokeratoz ve buna bağlı sağırlık olabilir. Bölgesel hiperpigmentasyon olabilir ve dışa doğru büyüyen kirpikler izlenebilir.

Howel-Evans sendromu (Tilosis-Özofagus karsinomu ile beraber, nonepidermolitik PPK): Otozomal dominant geçişli özofagus kanseri ile birlikte olan non epidermolitik PPK. Erken başlangıçlı ve geç başlangıçlı olmak üzere iki ayrı klinik tipi vardır. Geç başlangıçlı olanda özofagus kanser riski daha yüksektir. Oral lökokeratoz izlenebilir ve buradaki lökoplazi çok şiddetli olup prekanseröz olabilir. Larenks kanseri, mide kanseri, oral SHK görülebilir. Histopatolojisinde parakeratoz olmadan hiperkeratoz, akantoz ve keratin tıkaçlar vardır.

Richner-Hanhart sendromu (Tirozinemi tip 2, Okulokutanöz tirozinemi): Otozomal resesif geçişlidir, Tirozin aminotransferaz proteinini kodlayan gende mutasyon vardır. Tirozin metabolizma hastalığıdır. Hayatın ilk aylarında, çocukluk ve adölesan dönemde başlar. Fokal ağrılı PPK, hiperhidrozis, büllöz lezyonlar, diz, dirsek, elde hiperkeratotik lezyonlar ve dilde lökokeratoz olabilir. Gözde tirozin kristal depoları izlenebilir. Bilateral psödoherpetik keratit görülür. Oküler ağrı ve fotofobi gibi göz bulguları vardır. Körlük ve mental retardasyon gelişebilir. Küçük burun, küçük göz, 4. ve 5. parmaklarda sindaktili olabilir. Histopatolojisinde akantoz, hiperkeratoz ve hipergranüloz vardır. Fenilalanin/tirozinden fakir diyet önerilir.

Carvajal sendromu (Yünsü saç ve sol ventriküler kardiyomiyopatisi ile birlikte striat keratoderma): Otozomal resefif kalıtımla geçen, DSP gen mutasyonu sonucu oluşan, yünsü-kıvırcık saç ve kardiyomiyopati ile seyreden striat PPK'dır. Naxos hastalığının bir varyantı olarak ta kabul edilebilir. Carvajal sendromunda Naxos'dan farklı olarak sol ventrikülün etkilendiği dilate kardiyomiyopati izlenir ve fokal hiperkeratoz vardır. Fleksural bölgelerde striat keratoz, el ayak bileklerinde foliküler hiperkeratoz, tırnaklarda çomaklaşma olabilir. Histopatolojik olarak spongiform ödem ve epidermolitik hiperkertoz görülür.

HOPP sendromu (Hipotrikoz-Osteoiz-Periodondit-Pamoplantar keratodema), PPK-sağırlık sendromu diğer fokal tiplerdir.

C.Punktat tip HPPK

Ek sistemik bulgusu olmayanlar
Akrokeratoelastoidoz tipi (Marjinal papüler keratoderma): Otozomal dominant kalıtım gösterir, geç başlar (20-30 yaş). Histopatolojik olarak elastik fibrillerde dejenerasyon vardır. Tenar ve hipotenar bölgelerde krater benzeri hiperkeratoz vardır.

Fokal akral hiperkeratoz (Punktat PPK): Otozomal dominant kalıtımla geçer, 30'lu yaşlarda başlar. Aşil tendonda hiperkeratoz ve knuckle pads vardır. Daha çok Afrika'da görülür. Akrokeratoelastoidoz ile aynı

klinik bulguları gösterir, ama burada histopatolojik olarak elastik fibrillerde dejenerasyon yoktur.

Transient akuajenik keratoderma: Su teması ile belirginleşen klinik vardır. Özellikle palmar bölge etkilenir.

Ek sistemik bulgusu olanlar

Buschke-Fischer-Brauer hastalığı (Punktat PPK): Genellikle otozomal dominant nadiren otozomal resesif geçişlidir. 15-30 yaşlarında ortaya çıkar. Çocuklukta nadir olup daha çok adolesan dönemde ortaya çıkar. Palmoplantar bölgede 2-8mm boyutunda, yağmur damlası şeklinde, sarı kahverengi hiperkeratotik yuvarlak papüller olur. Yaş ilerledikçe lezyon sayısı ve boyutu artar. Su ile temas edince klinik tablo ağırlaşır. Papüllerin merkezindeki keratotik tıkaç kaldırılırsa yerinde çukurlar kalır. Hiperhidroz görülmez. Kserosis ve tırnak bozuklukları da olabilir. Ankilozan spondilit, spastik paralizi, sebase hiperplazi görülebilir. Az da olsa Gastrointestinal sistem (GIS) ve pulmoner malignite ile birlikteliği de bildirilmiştir. Histopatolojik olarak sütunsal hiperkeratoz, granüler tabakada kalınlaşma ve dermisde inflamasyon vardır. Ortokeratotik bölgede epidermal çökme izlenir.

Porokeratotik tip: Otozomal dominant kalıtım gösterir. 20'li yaşlarda başlar. Histopatolojik olarak kolumnar parakeratoz vardır. Erkeklerde fasiyal sebase hiperplazi görülebilir.

6. Tanı/Ayırıcı tanı

Tanı için hikaye, fizik muayene, derinin histopatolojik incelemesi ve bazen genetik testler gerekli olabilmektedir. Ailede benzer şikayetler olması, tedaviye dirençli olması ve bazı sendromik bulguların klinik tabloya eşlik etmesi gibi özellikler yardımıyla edinsel PPK'dan ayırt edilebilirler. Bunun yanında bazı HPPK tiplerinin özellikle de otozomal resesif kalıtımlı olanların aile hikayesi olmadan sporadik olarak görülebileceği de bildirilmiştir.

Palmoplantar hiperkeratoz ile seyreden ve ayırıcı tanıda akılda tutulması gereken durumlar: malignitelere bağlı PPK, Sezary sendromu, ilaçlara bağlı (antineoplastik ilaçlar, lityum) PPK, punktat palmoplantar porokeratoz, kimyasallara bağlı (Arsenik keratozu) PPK, HIV'e bağlı PPK, metabolik hastalıklara (hipotiroidizm ve klimakterik) bağlı PPK, kallus, korn kutane, kallus, palmoplantar psoriasis, verruka vulgaris, nevoid bazal hücreli karsinom, makosen tipi hiperkeratotik tinea pedis, tinea nigra, plantar pitted keratoliz, skleroderma, pitriazis rubra pilaris, kronik kontakt dermatit ve atopik ekzemadır.
Herediter PPK tipini belirleyebilmek için öncelikle volar bölge dışı deri tutulumu, saç, tırnak, diş ve diğer organ tutulumları olup olmadığı değerlendirilmelidir.
HPPK'ı birbirinden ayırt etmede ek sistemik bulguların varlığı çok önemlidir. Tablo 3'te diğer dermatolojik bulgular, diğer sistemik bulgular ve histopatolojik bulgulara göre HPPK özetlenmiştir.

7. Tedavi

Hiç bir tedavinin etkisi kalıcı değildir. Topikal ve sistemik tedaviler arasında en etkili tedavi sistemik retinoidler olup onların etkisi de kalıcı değildir ve bazen deri frajilitesi ve duyarlılığını arttırabilir. Sistemik retinoidlerin periodontitli PPK'da diş kaybını engelleyebileceği de bildirilmiştir.

A. Topikal tedaviler

- ✓ Yağlı kremlerle yumuşatma: Emolyentler
- ✓ Topikal keratolitikler: Salisilik asit, laktik asit (% 6 salisilik asid, 70% propilen glikol, %12 amonyum laktat, %40 üre)
- ✓ Topikal retinoidler (Tazaroten)
- ✓ Hiperhidroz tedavisi için alüminyum klorür ve ıslak pansuman
- ✓ Topikal D vitamini (Kalsipotriol)

B. Sistemik tedaviler

- ✓ Sistemik retinoidler: Asitretin 20-40 mg/gün. Psödoainhum ve kontraktür gelişimini engeller, ancak kullanıldığı sürece etkilidir.
- ✓ Antibiyotikler: Periodondit ve piyodermilerin tedavisi için verilebilir.
- ✓ Fenilalanin ve tirozinden fakir diyet: Richner-Hanhart sendromu (tirozinemi tip 2, okulokutanöz tirozinemi) için önerilir.

C. Diğer tedaviler

- ✓ Cerrahi; Bistüri ile debridman, mekanik temizlik, psödoainhum gelişiminde yapılabilir.
- ✓ Tırnak avülsiyonu: matriks hasarı yaparak tırnak çekimi
- ✓ Botulinum toksin: hiperhidroz için
- ✓ Karbondioksit lazer: oral lökoplaki için.

7. **Klinik seyir ve prognoz**

HPPK'lar hayatı tehdit etmez ama yaşam kalitesini çok düşürebilir. Akral fonksiyonlar kısıtlanmış ve ağrılı olabilir. Hiperhidroz ve sekonder enfeksiyonlar klinik tabloyu ağırlaştırabilir. Kalıcı bir tedavilerinin olmaması, fiziksel görünümün de kötü olması nedeniyle hastalar psikolojik olarak da etkilenirler.

Tablo 3'de belirtilen ek sistemik bulgular da HPPK kliniğini ağırlaştırabilen durumlardır. Bunlara yönelik takip ve tedaviler yaşam kalitesini arttırabilir.

Tablo 3: Eşlik eden sistemik bulgulara gore HPPK sınıflandırılması

Eşlik eden klinik bulgu	HPPK tipi
Otoamputasyon	Vohwinkel sendromu, Olmsted sendromu Mal de Meleda Greither sendromu,
Kardiyomiyopati	Naxos sendromu, Carvajal sendromu
İşitme bozukluğu	Vohwinkel sendromu, Bart-Pumphery sendromu, Olmsted sendromu Clouston sendromu KID sendromu
Skleroatrofi	Huriez sendromu
İktiyoz	Lorikrin keratoderması
Alopesi	Olmsted sendromu, Vohwinkel sendromu Clouston sendromu
Periodontit ve diğer diş bulguları	Papillon-Le Fevre, Haim-Munk sendromu Richner-Hanhart sendromu Olmsted sendromu
Oral lökokeratoz	Pakionişi kongenita, Howel-Evans sendromu, Olmsted sendromu Clouston sendromu
Yünsü saç	Naxos sendromu, Carvajal sendromu
Malignite	Howel-Evans sendromu Huriez sendromu Olmsted sendromu
Göz tutulumu	Richner-Hanhart sendromu Clouston sendromu KID sendromu Olmsted sendromu
Miyopati	Vohwinkel sendromu
Mental retardasyon	Vohwinkel sendromu Richner-Hanhart sendromu Clouston sendromu Papillon-Lefèvre
Natal dişler	Pakionişi konjenita
Nörolojik tutulum	Richner-Hanhart sendromu Vohwinkel sendromu Papillon-Lefèvre

Kaynaklar

1. James WD, Berger TG, Elston DM. Pityriasis rosea, pityriasis rubra pilaris, and other papulosquamous and hyperkeratotic diseases. In: Andrews' Diseases of the Skin: Clinical

Dermatology. 10th ed. Saunders 2000; 207-216.

2. Türsen Ü. Kalıtsal palmoplantar keratodermalar. Dermatoloji'de. 3. Baskı. Edit: Tüzün Y, Gürer MA, Serdaroğlu S, Oğuz O, Aksungur VL. 3. Baskı. Nobel Tıp Kitabevleri; 2008; 1621-1640.
3. Krol AL, Siegel D. Keratodermas. In: Bolognia JL, Jorizzo JL, Schaffer JV (Eds). Dermatology. 3rd ed. , Elsevier Saunders; 2012; 871-885.
4. Küster W, Becker A. Indication for the identity of palmoplantar keratoderma type Unna-Thost with type Vörner. Thost's family revisited 110 years later. Acta Dermatol Venereol 1972; 72: 120-122.
5. Thomas BR, O'Toole EA. Diagnosis and management of inherited palmoplantar keratodermas. Acta Derm Venereol 2020; 25: 100 (7):adv00094. doi: 10. 2340/00015555-3430.
6. Sakiyama T, Kubo A. Hereditary palmoplantar keratoderma "clinical and genetic differential diagnosis". J Dermatol 2016; 43: 264-274.
7. Dev T, Mahajan VK, Sethuraman G. Hereditary Palmoplantar Keratoderma: A Practical Approach to the Diagnosis. Indian Dermatol Online J 2019; 10: 365-379.
8. Bayazit AM, Engin B, Kutlubay Z, Serdaroğlu S. Avuç İçi ve Ayak Tabanı Hastalıklarında Tanı ve Ayırıcı Tanı. Dermatoz 2019; 10: 1-14.
9. Ali MM, Upadya GM. Variant of Vohwinkel's syndrome. Indian J Dermatol Venereol Leprol 2006; 72: 449-451.
10. Atabay K, Yavuzer R, Latifoğlu O, Özmen S. Keratoderma hereditarium mutilans (Vohwinkel syndrome): an unsolved surgical mystery. Plast Reconstr Surg 2001; 108: 1276-1280.
11. Takahashi H, Yamamoto AI, Kishi A, Ohara K, Lizuka H. Loricrin gene mutation in Japanese patient of Vohwinkel's syndrome. J Dermatol Sci 1999; 19: 44-47.
12. Duchatelet, S. , Hovnanian, A. Olmsted syndrome: clinical, molecular and therapeutic aspects. Orphanet J Rare Dis 2015; 10: 33.
13. Jan AY, Amin S, Ratajczak P, Richard G, Sybert VP. Genetic heterogeneity of KID syndrome: identification of a Cx30 gene (GJB6) mutation in a patient with KID syndrome and congenital atrichia. J Invest Dermatol 2004; 122: 1108–1113.
14. Tan E, Tay YK. What syndrome is this? Hidrotic ectodermal dysplasia (Clouston syndrome) Pediatr Dermatol 2000; 17: 65–67.
15. Andrade AC, Vieira DC, Harris OM, Pithon MM. Clouston syndrome associated with eccrine syringofibroadenoma. An Bras Dermatol 2014; 89: 504–506.

HPPK	KERATODERMANİN ÖZELLİĞİ	DİĞER DERMATOLOJİK BULGU	HİSTOPATOLOJİ	DIĞER SİSTEM BULGUSU
Vörner sendromu (epidermolitik)	Palmoplantar bölgeye sınırlı diffüz hiperkeratoz	Hiperhidroz, kolay bül oluşumu	Hiperkeratoz, akantoz, papillomatoz, suprabazal epidermoliz ve vakuolar dejenerasyon	
Thost -Unna sendromu (nonepidermoitik)	Palmoplantar bölgeye sınırlı diffüz hiperkeratoz	Hiperhidroz, knuckle pad, diz dirsekte hiperkeratoz	Akantoz, yoğun ortokeratoz, granüler tabakada kalınlaşma vardır, epidermoliz yoktur.	
Mal de Meleda	El ve ayak sırtına yayılan diffüz hiperkeratoz (eldiven-çorap tarzı)	Psödoainhum, tırnak distrofisi, brakidaktili, hiperhidroz, otoamputasyon	Kompakt ortokeratoz, akantoz ve perivasküler inflamatuar infiltrat vardır, epidermoliz yoktur.	
Greither sendromu	El ve ayak sırtına yayılan diffüz hiperkeratoz	Aşil tendonda keratoz, diz-dirsekte hiperkeratoz, hiperhidroz, otoamputasyon	Ortohiperkeratoz, akantoz, perivasküler lenfosit infiltrasyonu vardır, epidermoliz yoktur.	
Papillon- Lefevre sendromu	El ve ayak sırtına yayılan diffüz hiperkeratoz, plantar tutulum daha şiddetli	El sırtı, diz ve dirseklerde hiperkeratoz, hiperhidroz, maserasyon, piyodermilere eğilim	Parakeratoz, akantoz, spongioz, retelerde uzama, dermiste perivasküler lenfositik infiltrasyon	Periodontit, karaciğer apsesi, diş dökülmesi, intrakranial kalsifikasyonlar, hafif mental gerilik
Huriez sendromu	Palmar bölgede daha belirgin olan hafif diffüz keratoz	El ayak dorsalleri atrofik ve eritemli (Skleroatrofi), palmar hiperhidroz, hipoplastik tırnak bozuklukları, skuamöz hücreli karsinom	Hiperkeratotik bölgede; akantoz, granüler tabakada artış ve ortohiperkeratoz, skleroatrofik alanlarda elastik liflerde incelme izlenir	Parmaklarda fleksiyon kontraktürü, malign hastalık
Vohwinkel sendromu	Bal peteği görünümlü diffüz hiperkeratoz	Psödoainhum, mutilasyon, el-ayak sırtında yıldızsı keratotik plaklar, diz ve dirseklerde lineer keratoz, skatrisyel alopesi, tırnak bozuklukları, akantozis nigrikans	Hiperkeratoz, akantoz, granüler hücre tabakasında kalınlaşma	Sensörinöral işitme kaybı, spastik parapleji, miyopati, mental retardasyon
Olmsted sendromu	El ve ayak sırtına yayılan diffüz ilerleyici yoğun hiperkeratoz	Psödoainhum, şiddetli mutilasyon, periorifisyal hiperkeratoz, alopesi, oral lökokeratoz, keratozis pilaris, onikodistrofi	Hiperkeratoz, hafif akantoz, hipergranüloz, parakeratoz	Eklem hipermobilitesi, sağırlık, osteoporoz, gelişme geriliği, diş anomalileri, göz anomalileri, SHK ve melanom

Naxos sendromu	Basınç yerlerinde yoğun diffüz hiperkeratoz	Yünsü saç, kserosis, foliküler hiperkeratoz, knuckle pads, hiperhidroz, akantozis nigrikans, kıllarda seyrekleşme	Şiddetli hiperkeratoz, epidermoliz yoktur.	Sağ ventriküler kardiyomiyopati
Clouston sendromu	Diffüz hiperkeratoz	Hipotrikoz, tırnak distrofisi, oral lökoplaki, diz-dirsekte kalın hiperpigmente plaklar	Ortokeratoz, parakeratoz, akantoz, keratohyalin granülleri	Sensörinöral sağırlık, polidaktili, çomak parmak, mental retardasyon, cücelik, fotofobi, katarakt ve strabismus
Pakionişi konjenita	Fokal hiperkeratoz	Hiperhidroz, büllöz lezyonlar, tırnak kalınlaşması, lökokeratoz, epidermoid kistler, pili torti	Ortokeratoz, parakeratoz, akantoz, keratohyalin granülleri	Korneal diskeratoz, natal dişler, katarakt, işitme kaybı, laringeal lökokeratoz
Howel-Evans sendromu	El-ayak sırtına yayılan fokal hiperkeratoz	Premalign lökokeratoz	Parakeratoz olmadan hiperkeratoz, akantoz, keratin tıkaçlar vardır, epidermoliz yoktur.	Özofagus kanseri, larenks kanseri, mide kanseri, oral SHK
Richner-Hanhart sendromu	Hipotenar- tenar bölge ve parmak uçlarına lokalize fokal hiperkeratoz, ağrılıdır	Diz, dirsek keratozu, dilde lökokeratoz, hiperhidroz	Akantoz, hiperkeratoz ve hipergranüloz	Keratit, körlük, küçük burun, küçük göz, sindaktili, mental gerilik
Carvajal sendromu	Fokal striat hiperkeratoz	Yünsü saç, fleksural bölgelerde striat keratoz, el ayak bileklerinde foliküler hiperkeratoz, tırnaklarda çomaklaşma	Spongiform ödem ve epidermolitik hiperkeratoz	Sol ventriküler kardiyomiyopati
Busche Fisher Brauer hastalığı	Punktat hiperkeratotik papüller	Tırnak distrofisi, kseroz	Sütunsal hiperkeratoz, granüler tabakada kalınlaşma ve dermisde inflamasyon, ortokeratotik bölgede epidermal çökme	Ankilozan spondilit, spastik paralizi, sebase hiperplazi görülebilir. Az da olsa Gastrointestinal sistem (GIS) ve pulmoner malignite

TÜRK TABİPLERİ BİRLİĞİ

BURSA TABİP ODASI

NÖROKUTANÖZ SENDROMLAR (FAKOMATOZLAR)

Uzm Dr Serap KÖRAN KARADOĞAN[1]

Prof. Dr. Hayriye SARICAOĞLU[2]

Nörokutanöz sendromlar olarak da bilinen fakomatozlar çeşitli kutanöz ve nörolojik bulgularla karşımıza çıkar. En sık görülenler nörofibromatozis ve tuberosklerozdur.

Tablo1. Nörokutanöz sendromların sınıflandırılması

Nörofibromatozis (NF)
-Nörofibromatozis tip 1
-Nörofibromatozis tip 2 ile ilişkili Schwannomatozis
-Nörofibromatozis dışı genetik varyantlarla ilişkili Schwannomatozis
Tuberoskleroz kompleksi

1. NÖROFİBROMATOZİS (NF)

Tanım: Beyin, spinal kord, organlar, deri ve kemikleri etkileyebilen ve periferik ve santral sinir sisteminde tümörlerin gelişimi ile karakterize bir nörokutanöz sendromdur. Günümüzde 3 tipi olduğu kabul edilmektedir: NF1 (%96), NF2-ile ilişkili Schwannomatozis (%3) ve NF dışı genetik varyantlarla ilişkili Schwannomatozlar (SWN) (<%1). NF2'de işitme kaybı ve vestibüler disfonksiyon görülür. SWN'de ise şiddetli ağrı vardır.

a. Nörofibromatöz tip 1 (NF1)

1. **Tanım:** Daha önce von Recklinghausen hastalığı olarak adlandırılan bu tip, santral sinir sistemi, iskelet sistemi ve dermatolojik bulguları olan NF1 geninde mutasyonla karakterize otozomal dominant bir hastalıktır.

2. **Epidemiyoloji**

İnsidensi yaklaşık 1/2600-3000 yenidoğan şeklinde hesaplanmıştır. Nörofibromin 1 geninin patojenik bir varyantının somatik mozaisizmine bağlı olarak bir alanda klinik bulgular gözleniyorsa 'segmental NF 1' adı verilir. Segmental NF1 insidensi bilinmemektedir ancak prevalansı 1:36000-40000 olarak hesaplanmıştır. ABD'de bir çalışmada ortalama ölüm yaşı 54. 4 ve medyan 59 yaş olarak bildirilmiştir. Kırk yaşın altındaki NF1 ölümlerinde malign tümör ve vasküler hastalık daha fazla bulunmuştur.

3. **Etyopatogenez**

Bu hastalarda Ras/MAPK ve PI3K/mTOR sinyal yolaklarının negatif düzenleyicisi olarak görev yapan bir tümör supresör gen olan nörofibromini kodlayan 17q11. 2 kromozomunda lokalize olan NF1 geninde mutasyon bulunmaktadır. Bu gen GTPaz aktive edici protein (GAP) adı verilen bir proteinle benzerlik taşır ve protoonkogen ras protein üretiminin negatif regülatörü olduğu ve bu yüzden tümör supresif etki gösterdiği düşünülmektedir. Olguların yarısı aileseldir. Babadan geçen genlerde mutasyon da bildirilmiştir. Aile öyküsü bulunmayan çift yumurta ikizlerinde hastalığın görülmesi genetik mozaisizmli bir ebeveynin varlığını düşündürür. Erişkinler dikkatli muayene edilirse penetrans %100'dür.

1. İzmir Büyükşehir Belediyesi Eşrefpaşa Hastanesi Deri ve Zührevi Hastalıklar Birimi, İzmir
2. Bursa Uludağ Üniversitesi Tıp Fakültesi Deri ve Zührevi Hastalıklar AD, Bursa

4. Klinik Bulgular

a. Kahve lekeleri (Cafe-au-lait makülleri =CALM): NF tanı kriterleri içinde deri bulguları önemli yer tutar (Tablo 2). Genelde doğumda bulunmayan yaşamın ilk yılında beliren veya erken çocuklukta genelde sayısı artan vücudun herhangi bir yerinde çıkan (avuç içi, ayak tabanı ve saçlı deri hariç) düz yüzeyli, keskin sınırlı ve genelde oval olan bronz-koyu kahverengi arası tonlarda hiperpigmente makülleridir

(Resim 1a,b). Genel popülasyonda %15-30 oranında 1-3 adet görülebilir. NF1 tanısı için ≥6 adet olmalıdır. NF1'lilerin %95'inde CALM bulunmakla birlikte yaş ilerledikçe bunlar solabilir ve ayrım için Wood incelemesi gerekebilir.

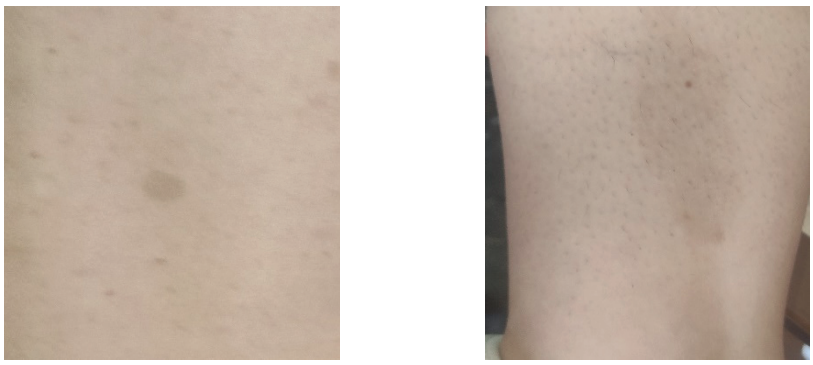

Resim 1. a. Sırtta ve b. bacakta cafe-au-lait makülleri

b. Çillenme: Aksiller veya inguinal bölgede CALM'dan daha küçük olan, daha geç (genelde 3-5 yaş) ve kümeler halinde beliren çiller (Crowe belirtisi) bir başka tanı kriteridir (Resim 2). Tipik olarak ilk önce inguinal bölgede belirir. Kadınlarda boyun kıvrımı ve meme altı gibi diğer kıvrımlarda da görülebilir.

Resim 2. Aksiller yerleşimli çillenme

c. Lisch nodülleri: İriste yerleşen kabarık, bronz renkli hamartomlardır ve NF1 için spesifiktir. Görmeyi etkilemezler. Hem çocuğa tanı koymada hem de ebeveyn taramasında yararlıdır. Altı yaşından küçüklerde çok az ve erişkinlerde ise oldukça sık gözlenir. Büyük, çok sayıda ve iris açık renk ise direk oftalmoskopla görülürken, genelde iris yerleşimli nevüsten ayrımında loş ışıkta muayene daha güvenilirdir.

d. Tümörler: NF1'de yaşam boyu benign ve malign tümör gelişim sıklığı artmıştır. En sık görülen tümör tipi nörofibromlardır (Resim 3). OPG ve diğer gliomlar en sık görülen intrakraniyal neoplazilerdir. Malign periferik sinir kılıf tümörleri (MPSKT) en sık görülen santral sinir sistemi dışı tümördür. NF1 hastalarında kanser görülme yaşı genel topluma kıyasla daha düşüktür.

Kutanöz nörofibromlar: En sık görülen tiptir. Deri renginde, pembe, bronz-kahverengi, polipoid, saplı,

yumuşak/hafif sertlikte, birkaç mm'den birkaç cm'ye kadar değişen boyutlarda mobil tümörlerden oluşur (Şekil 1). Dışardan hafif bastırınca bile içe doğru geçebilir ve tanısal 'düğme' belirtisi oluşur. En erken 4-5 yaşında genelde ise pubertede belirirler. Hastaların beşte birinde subkutan yerleşebilir.

Periferik nörofibromlar: Başta Schwann hücreleri olmak üzere, fibroblastlar, perinöral hücreler ve mast hücrelerinden oluşan benign periferik sinir kılıfı tümörleridir. Fokal çıkabilirler veya sinir boyunca ilerleyip birden çok fasikülü tutabilirler (pleksiform nörofibrom). Deride, deri veya diğer derin dokularda periferik sinir boyunca ve omurga komşuluğunda sinir kökleri boyunca yerleşebilirler. Gebelikte sayı artabilir. Erişkin dönemde büyüme paterni yavaşlar ve çoğu kez zamanla küçülür.

Pleksiform nörofibromlar (PN): Tüm vücut görüntülemede hastaların %50'sinde saptanmıştır. Sert nodül, subkutan şişlik veya diffüz şekilde alt dokuları infiltre edebilir. Deri, fasya, kas doku hatta iç organlara yayılabilir. Sinirlere bası veya şekil bozukluğu oluşturabilirler. Genelde konjenitaldir ve 4-5 yaşlarında çok hızla büyürler. Tabloya hipertrikoz ve hiperpigmentasyon eklenebilir ve konjenital melanositik nevüsle karışabilir. Hastaların %3-15'inde ağrı ve ani ve hızlı büyüme ile kendini gösteren ve genelde agresif ve fatal seyreden MPSKT olarak da bilinen nörofibrosarkoma dönüşüm görülebilir. Orbital yerleşimde enoftalmi ve ekzoftalmiye yol açabilen sfenoid kemik displazisi yapabilir.

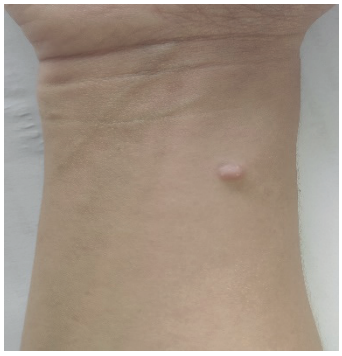

Resim 3. Sağ kolda yerleşen bir periferik nörünom

e. **Optik gliomlar (OPG):** 6 yaşın altındaki NF1'li çocukların %15'inde gözlenir. Tipik olarak düşük dereceli pilositik astrositomalardır. Genelde görmeyi etkilemez. 2 yaşın altında olanlarda, kız çocuklarda ve postkiazmal optik yolak tutulumu olanlarda görme kaybı riski daha yüksektir.

f. **OPG'ye bağlı erken veya geç puberte:** Optik kiazma yerleşimli OPG'li çocuklarda seyrek olarak hipotalamik tutuluma bağlı erken veya geç puberte gelişebilir.

g. **Diğer santral sinir sistemi tümörleri:** Astrositomalar, beyin kökü gliomları gibi tümörler açısından yüksek risk söz konusudur. Genelde asemptomatik olmakla birlikte kafa içi basınçta artış da sıktır.

h. **Yumuşak doku sarkomları:** MPSKT ve genelde genitoüriner bölgede gelişen rabdomyosarkom (RMS) ve genelde ince barsak gelişen multipl gastrointestinal stromal tümörler (GIST) açısından yüksek risk söz konusudur. Özellikle 10'lu yaşlarda ve genç erişkinlerde birinci basamakta bu tümörlerin gelişimi açısından uyanık olunmalıdır. Yaşam boyu MPSKT gelişim riski %8-13 arasındadır ve yaşla birlikte artar.

ı. **Glomus tümörleri:** Parmak uçlarında tırnak altında ağrılı, soğuğa duyarlılık ve hassasiyet oluşturan tümörlerdir. Lezyonların tanınıp çıkarılması ile hasta ağrıdan kurtulacaktır.

i. **Diğer tümörler:** Juvenil myelomonositik lösemi ve feokromasitoma gelişim riski yüksektir. <50 yaş kadınlarda meme kanseri riski daha yüksektir.

j. **Kemik anomalileri:** Psödoartroz ve kemik displazisi, boy kısalığı, skolyoz, non-ossifiye fibromlar, sfenoid displazi ve osteoporoz görülebilir.

Uzun kemik displazisi ve psödoartroz: Infant ve küçük çocuklarda genelde 2 yaşından önce yürümeye başladığında veya kilo aldığında patolojik kırığa yol açarak farkedilen anterolateral tibial eğiklik gözlenebilir. Psödoartroz hastaların %5'inde genelde erkeklerde infantil dönemde görülür. NF1 çocuklarda uzun kemik psödoartrozunun en sık nedenidir (%50-80) ve bu hastalarda mutlaka NF1 açısından tetkik yapılmalıdır.

k. **Nörolojik bulgular:** Bilişsel bozukluklar, öğrenme güçlüğü, otizm, dikkat eksikliği hiperaktivite bozukluğu, baş ağrısı ve nöbetler (%4-6), motor gelişim bozuklukları görülebilir. Makrosefali sık görülen bir bulgudur. Dural ektazi nedeniyle kord basısı ve şiddetli ağrı olabilir. İşitme ve konuşma bozuklukları olabilir.

l. **Kalp-damar tutulumu:** Başta pulmoner stenoz olmak üzere konjenital kalp hastalığı ve hipertansiyon (renovasküler stenoz veya feokromasitoma ile ilişkili olabilir) ve vaskülopati komplikasyonları (vasküler oklüzyon, anevrizma veya arteriovenöz fistül). NF1'de vaskülopati insidensi %0. 4-6. 4'dür. Çocuk ve erişkinlerde hemorajik stroke olguları bildirilmiştir.

Segmental NF1- Somatik mozaisizmle giden bu tipte pigment değişiklikleri ve pleksiform nörofibromlar çocuklukta; kutanöz nörofibromlar ise erişkin dönemde görülür. Lisch nodülleri olabilir. Vücudun bir yarısında sınırlı bir alanda görülebilir veya o yarıyı diffüz olarak kaplayabilir. OPG, psödoartroz, pleksiform nörofibrom gibi ciddi komplikasyonlar daha seyrektir (%5. 6).

Tablo 2. NF1 tanı kriterleri

A: NF1 tanılı ebeveyni bulunmayan bir kişide aşağıdaki kriterlerden en az ikisi varsa NF1 tanısı konulur:
- En az 6 adet CALM[1] (prepubertal dönem: >5 mm çapta, postpubertal dönem: >15 mm çapta). Doğal oda ışığında muayene önerilir. - Aksiller veya inguinal çillenme (Crowe belirtisi)[1] ≥2 adet herhangi bir tip nörofibrom veya bir tane pleksiform nörofibrom varlığı - Optik gliom (OPG) - En az iki Lisch nodülü (loş ışıkta) veya en az 2 koroidal anomali - Herhangi bir tipte en az iki nörofibrom veya bir pleksiform nörofibrom - Osseöz bir lezyon (sfenoid displazi[2], anterolateral tibia eğiklik veya uzun kemik psödoartrozu vb) - Normal görünen bir dokuda %50 oranında varyant allel fraksiyonu gösteren heterozigot patojenik bir NF1 varyantı (örneğin akyuvarlar)
B: NF1 tanısı olan bir ebeveynin çocuğu A'da yer alan kriterlerden en az birine sahipse NF1 tanısı konulur.

[1] Sadece cafe au lait makülü (CALM) ve çillenme varsa tanı büyük olasılıkla NF1'dir ancak istisnai olarak hastada Legius sendromu gibi başka bir tablo da olabilir. Bu iki pigmentasyon bulgusundan (CALM ve çillenme) en az birinin mutlaka bilateral olması gerekir.

[2] Sfenoid kanat displazisi ipsilateral pleksiform nörofibromda ayrı bir antite değildir.

Tablo 3. NF1'de yaş gruplarına göre klinik belirtilerin ortaya çıkışı

0-2 yaş arası- CALM, psödoartroz, sfenoid kanat displazisi, optik gliom, PN (seyrek), OPG
2-6 yaş arası- Aksiller çillenme, Lisch nodülleri, OPG, diğer SSS tümörleri, öğrenme/konuşmada gecikme, PN
6-10 yaş arası- Öğrenme güçlüğü, dikkat eksikliği, skolyoz, PN, artmış diğer kanserler (rabdomyosarkom), baş ağrısı
Adolesan dönem- Subkutan ve kutanöz nörofibromlar, PN'den MPSKT'ye dönüşüm, izole MPSKT, hipertansiyon
Erişkin dönem- Kutanöz ve subkutan nörofibrom sayısında artış, MPSKT, hipertansiyon

CALM: cafe-au-lait makülü, PN: pleksiform nörofibrom, OPG: optik gliom, SSS: santral sinir sistemi, MPSKT: malign periferik sinir kılıfı tümörü)

Sadece klinik kriterlerle kesin tanı konulamadığında yalnız CALM ve çillenmenin olduğu hastalarda tanının kesinleştirilmesi ve aile bireylerinin taranması için genetik testler yapılabilir. Ancak negatif test tanıyı kesin ekarte ettirmez, çünkü bu durum patojenik bir varyantın mozaisizmi de olabilir. Aile bireylerinde NF1 mutasyonu saptanmışsa fetusta genotip tayini için amniosentez veya koryonik villus incelemesi yapılabilir.

NF1 DÜŞÜNÜLEN HASTALARDA İLK YAKLAŞIMDA NELERE DİKKAT EDİLMELİ?

- Ağrı, göz şikayeti, halsizlik veya nörolojik defekt, baş ağrısı ve nöbet gibi belirtiler var mı?
- Gelişim süreci ve okul yaşamında sorun oldu mu?
- Fizik muayenede deri, iskelet sistemi ve nörolojik sistem üzerinde durulmalı
- Göz muayenesinde loş ışıkta Lisch nodülü ve OPG'nin erken bulguları araştırılmalı
- Tanı konulduktan sonra çocuğun aile bireyleri ve kardeşleri taranmalı

5. Ayırıcı Tanı

Özellikle ≥6 adet CALM olduğunda bazı klinik özellikler dikkate alınarak ayırıcı tanıya gitmek daha kolay olacaktır (Tablo 4).

Tablo 4. ALTI VEYA DAHA FAZLA KAHVE LEKESİ (CALM) SAPTANAN ÇOCUĞA YAKLAŞIM

26 adet CALM
CALM tek bir segmente mi lokalize? Evet---------- Segmental NF
Hayır
Sfenoid veya tibial displazi? Pleksiform nörofibrom? Optik gliomlar?----NF1
Hayır
Yılda bir fizik muayene 20 yaşına kadar yılda bir oftalmik muayene
Yıllık fizik ve oftalmik muayeneye bakılarak -Aksiller veya inguinal çillenme eklenmiş mi? Lisch nodülleri? (eğer varsa nodüller 20 yaşında ortaya çıkar) Nörofibromlar?----------NF1
Hayır
Çok sayıda CALM ile ilişkili diğer durumların bulguları var mı?----------CALM'la ilişkili durumlar
Hayır
Tanısal olmayan CALM sendromu

6. Tedavi:

- Bu hastalıktan korunma ve kesin tedavi henüz mümkün değildir.
- Nörofibromlarda cerrahi tedavi önerilir, ancak pleksiform nörofibromlarda parsiyel çıkarıldıktan sonra nüks sıktır.
- Hedefe yönelik tedaviler olumlu sonuçlar verebilir. RAS ve diğer yolakları hedef alan ajanlar (tipifarnib, pirfenidon, sirolimus, pegile interferon alfa-2b ve imatinib) özellikle pleksiform nörofibromlarda etkili bulunmuştur.
- Semptomatik, inoperabl pleksiform nörofibromlu 2 yaş üzeri çocuklarda MEK inhibitörü selumetinib kısmi etkili bulunarak kullanımı FDA tarafından onaylanmıştır.

NF HASTALARINDA İZLEM NASIL OLMALI?

- Bu hastalar yaşam boyu multidisipliner bir yaklaşımla izlenmelidir.
- Komplikasyonların erken tespiti ve semptomatik tedavisi amaçlanmalıdır.
- Anamnez ve fizik bulgular ışığında ek tetkik endikasyonu belirlenmelidir.
- Komplikasyonların tanısında tarama testlerinden ziyade klinik değerlendirme değerlidir.

NF1'Lİ TÜM ÇOCUKLARDA YILLIK İZLEMDE NELER YAPILMALI?

(Amerikan Pediatri Akademisi ve Amerikan Medikal Genetik ve Genomik Koleji Konsensus önerileri)

Fizik muayenede şunlar üzerinde durulmalı:

- Yeni nörofibrom, pleksiform nörofibrom (PN) veya mevcut lezyonun progresyonu yönünden deri muayene edilmeli
- Hipertansiyon açısından kan basıncı ölçümü yapılmalı
- Büyüme gelişme takibi (baş çevresi, boy, kilo) yapılmalı
- İskelet sistemi muayenesi (skolyoz, vertebral değişiklikler, özellikle genç hastalarda tibia displazisi olmak üzere ekstremite anomalileri) yapılmalı

Resmi bir oftalmolojik muayene planlanmalı

Puberte prekoks açısından muayene yapılmalı: Büyük çocuklar kiazmayı tutan optik gliomla hipofiz lezyonlarına bağlı sekonder seks karakterlerinin erken gelişimi veya büyümenin aşırı hızlı olması açısından değerlendirilmeli

Gelişimsel değerlendirme yapılmalı: Nörogelişimsel ilerleme ve dikkat eksikliği bulguları açısından değerlendirme

Okul durumu değerlendirilmeli

PN izlemi yapılmalı: Hastalar veya yakınları önceden var olan PN'lerde malign transformasyonu düşündüren herhangi bir ağrı veya büyüme paterninde olası değişiklikler yönünden sorgulanmalı

NF1'Lİ ERİŞKİNLERDE YILLIK İZLEMDE NELER YAPILMALI?

(Amerikan Medikal Genetik ve Genomik Koleji Uzman Paneli Önerileri)

- **Malign periferik sinir kılıfı tümörü (MPSKT)** açısından izlem yapılmalı: Semptomatik PN'lerde (şiddetli progresif ağrı, tümörde hızlı büyüme, nodülarite, yeni nörolojik semptomlar vb) görüntüleme planlanmalı. Derin yerleşimden şüphe varda asemptomatiklerde de istenebilir.
- Tanıda zorluk yaşanan lezyonların tanımlanmasında 2016'da bir konsensüs toplantısında 'belirsiz biyolojik potansiyele sahip atipik NF neoplazmları' terimi önerilmiştir.

MPSKT şüphesinde MR önerilir. FDG-PET de benign PN ile ayrımda yararlıdır.

- **Meme kanseri** açısından izlem yaplımalı**:** NF'li kadınlarda genelde 40 yaş gibi erken dönemde çıkabildiğinden 30 yaştan itibaren yılda bir mamografi ve 30-50 yaş arasında kontrastı arttırılmış meme MR önerilir.
- **Feokromasitoma** yönünden izlem yapılmalı**:** >30 yaş üzeri veya gebe olan ve hipertansiyon veya ilişkili semptomları (palpitasyon, baş ağrısı veya diyaforez) olan hastalarda plazma serbest metanefrin ölçümü yapılmalıdır. Equivocal tarama testi (<4 kat artış) olanlarda katekolaminler ve metanefrinler ve/veya görüntüleme planlanmalı. Cerrahi girişim, gebelik, doğum gibi durumlarda kardiyovasküler risk tetiklenebilse de asemptomatiklerde biyokimya veya görüntüleme önerilmez.
- **Hipertansiyon** yönünden izlem yapılmalı**:** Her kontrolde en azından yıllık kan basıncı ölçümü yapılmalı.

Genelde primer esansiyel olmakla birlikte özellikle genç erişkinlerde renovasküler stenoza bağlı da görülebileceği akılda tutulmalı.

2. TUBEROSKLEROZ KOMPLEKSİ (TSC)

a. Tanım: Beyin, gözler, kalp, akciğer, böbrek karaciğer ve deriyi (genelde ilk semptom) tutan otozomal dominant bir hastalıktır.

b. Epidemiyoloji: 5000 ila 10000 canlı doğumda bir görülür.

c. Etyopatogenez: TSC1 veya TSC2 geninde birçok organda benign tümör oluşumuna yol açan mutasyon söz konusudur. Vakaların %80'inde yeni mutasyon görülür.

d. Klinik bulgular: TSC hastalarının %95'inden fazlasında karakteristik deri bulgularından biri bulunur.

Bunlar:

- Genelde eliptik şekilli *ash-leaf spot* olarak da bilinen hipopigmente maküller. Bunlar sıklıkla doğumda mevcuttur ve bazen Wood ışığı ile bakı gerekebilir.
- Yüzde malar bölgelerde genelde geç çocukluk çağı veya erken adolesan dönemde beliren daha önce adenoma sebaseum olarak adlandırılan anjiofibromlar (fibroadenom)
- En sık sırt alt kısımlarında gözlenen Shagreen yamaları (konnektif doku nevüsleri)
- Infantil ve neonatal dönemde fizik muayenede ilk ve en sık gözlenebilen alında kahverengi fibröz bir plak.

Çoğu hastada epilepsi, hastaların yarıdan fazlasında bilişsel bozukluklar, öğrenme bozuklukları, diğer bulgular (otizm, davranışsal sorunlar ve psikososyal zorluklar) görülebilir. Bunların tümüne TAND (TSC ile ilişkili nöropsikiyatrik bozukluklar) adı verilir. Bunlar genelde beyin lezyonları ile birliktedir (glionöral hamartomlar). Seyrek olarak vasküler anomaliler, hemihipertrofi ve segmental lenfödem görülebilir.

TSC DÜŞÜNDÜREN BULGULAR

- Prenatal dönemde kardiyak rabdomyosarkom saptanması
- Hipopigmente deri makülleri
- Nöbetlerin başlaması (özellikle infantil spazm)
- Otizm+-bilişsel bozukluk

Klasik TSC triadı olan nöbetler, entelektüel yetersizlik, fasiyal anjiofibromlar (Vogt triadı) hastaların 1/3'ünden azında görülür. Bu yüzden az görülen diğer bulgular da mutlaka akılda tutulmalıdır. Somatik mozaisizmi olan bulguları hafif olan bir ebeveynin çocuğunda patojenik varyant kalıtılmışsa çok daha erken dönemde ağır bulgular görülebilir.

e. Tanı:

TSC TANI KRİTERLERİ: Uluslararası Tuberoskleroz Konsensus Konferansı genetik±klinik bulgularla tanı konulmasını önermektedir.

- **Genetik kriterler:** Klinik bulgu olsun olmasın lezyonsuz dokuda TSC1 veya TSC2 patojenik varyantının saptanması tanı için yeterlidir. Hastaların %10-25'inde konvansiyonel testte negatiflik olması nedeniyle, genetik testin negatif olması yine de tanıyı kesin ekarte ettirmez.
- **Klinik kriterler:** 11 major ve 7 minör kriter tanımlanmıştır 2 major veya 1 major ve ≥2 minör özellik varsa kesin tanı; 1 major veya ≥2 minör-olası tanı konulabilir (Tablo 5).

Tablo 5. TSC Klinik Tanı Kriterleri

Major	Minör
-Hipomelanotik maküller (≥3, en az 5 mm çaplı) -Anjiofibromlar (≥3) veya fibröz sefalik plak -Ungual fibromlar (≥2) -Shagreen patch -Multiple retinal hamartomlar -Multiple kortikal tuberler ve/veya radiyal migrasyon çizgileri -Subependimal nodüller (≥2) -Subependimal dev hücre astrositomu -Kardiyak rabdomyom -Lenfanjioleiomyomatözis (LAM)* -Anjiyomyolipomlar (≥2)* *Yalnız bu ikisi varsa tanı konulamaz.	-"Konfeti" deri lezyonları (1-2 mm'lik hipomelanotik maküller) -Diş minelerinde benekler (≥3) -Intraoral fibromlar (≥2) -Retinal akromik yama -Multipl renal kistler -Nonrenal hamartomlar -Sklerotik kemik lezyonları

f. Takip ve Tedavi

- Uluslararası rehberlerde TSC'de tanı sırasında ve daha sonra yılda bir kez ayrıntılı deri muayenesi yapılması önerilmektedir.
- Hipopigmente maküller güneş yanığına yatkındır. UV ile indüklenen DNA hasarı fasiyal anjiofibrom gelişiminde rol alabilir. Bu yüzden güneşten korunma önerilmelidir.
- Deri lezyonları genelde puberteden sonra stabil kalır ve maligniteye dönüşüm görülmez. O yüzden belirgin sorun yoksa deri lezyonlarında tedavi önerilmez. Ancak sayı veya boyutu hızlı değişen, kanama, ağrı, fonksiyonel bozukluk veya sosyal sorunlara yol açan lezyonlarda daha yakın izlem ve girişim önerilmektedir.
- Fasiyal anjiofibromlar kozmetik sorun oluşturabilir. Topikal mTOR inhibitörleri (örneğin sirolimus-rapamisin) az sayıda vakada fasiyal anjiofibromlar, ungual fibromlar, hipomelanotik maküllerde etkili bulunmuştur. Sirolimus topikal jel ≥6 yaş TSC hastalarında 2022 yılında fasiyal anjiofibromların tedavisinde FDA tarafından onaylanmıştır.
- Özellikle 10'lu yaşlarda piyasadaki akne ilaçlarının işe yaramayacağı anlatılmalı ve gereksiz kullanım konusunda hastalar uyarılmalıdır. Görünümü bozan lezyonlarda (özellikle alın plağı) lazer ablasyon ve dermabrazyon etkili olabilir.
- Dental ve oral lezyonlar yönünden tanı sırasında mutlaka ayrıntılı muayene önerilmektedir (dental minelerinde benekler ve intraoral fibromlar) Daha sonra 6 ayda bir kontrol yapılmalı ve periyodik oral hijyen bakımı planlanmalı. Çene eklemi kist formasyonu riski nedeniyle 6-7 yaşına kadar- hatta asimetrik, asemptomatik şişlik, anormal veya geç diş çıkışı varsa daha erken- panoramik radyolojik inceleme önerilmeli.

TSC progresif bir hastalıktır ve bulgular farklı zamanlarda çıkabilir. En sık ölüm nedeni nörolojik tutulum ve renal tutulumdur. En zor kontrol altına alınabilen klinik bulgu nöbetlerdir.

- 25 yaşına kadar 1-3 yılda bir beyin MR ile subependimal dev hücre tümörü yönünden tarama önerilir (Tablo 6).
- Yeni tanı alan tüm TSC'liler en az yılda bir kez TSC-ile ilişkili nöropsikiyatrik bozukluklar (TAND-agresif davranışlar, otizm, entelektüel bozukluklar, psikiyatrik bozukluklar, okul ve iş sorunları) yönünden değerlendirilmeli. Ayrıca renal, pulmoner, kardiyak ve oftalmik değerlendirmeler de yapılmalı.

Tablo 6. TSC'de izlem önerileri

Prosedür	TSC (yeni tanı/şüphe)	TSC (önceden tanı)
Beyin		
Kraniyel MR	Evet	<25 yaşta 1-3 yılda bir; çocukken SEGA saptanmışsa erişkinlikte periyodik olarak
EEG	Evet; anormalse 24 saatlik video-EEG	Klinik ihtiyaca göre rutin EEG; nöbet şüphesi veya açıklanamayan nöropsikiyatrik bozukluk varsa video EEG
TAND kontrolü	Evet	En azından yılda bir
Ebeveyn danışmanlığı	İnfantil spazmı tanıma konusunda eğitim	Gerekli değil
Deri, dişler, gözler		
Dilate fundoskopi muayenesi	Evet	İlk tanıda lezyon varsa yılda bir
Ayrıntılı deri muayenesi	Evet	Yılda bir
Ayrıntılı dental muayene	Evet	6 ayda bir
Panoramik dental radyoloji	7 yaş ve üzeri	Daha önce yapılmadıysa 7 yaşında
Kalp		
Fetal ekokardiyografi	Prenatal rabdomyom tanısı varsa	Gerekli değil
Ekokardiyografi	Özellikle <3 yaşta	Asemptomatik rabromyomda 1-3 yılda bir; semptomatiklerde daha sık
EKG	Evet	3-5 yılda bir; semptomatikse daha sık
Böbrekler		
Kan basıncı	Evet	Yılda bir
Abdominal MR	Evet	1-3 yılda bir
GFR testi	Evet	Yılda bir
Akciğerler		
LAM semptomları açısından klinik inceleme	Evet	Her kontrolde
Solunum fonksiyon testi ve 6-dakikalık yürüyüş testi	≥18 yaşta tüm kadınlarda; semptomatikse erkeklerde	HRCT'de akciğer kisti varsa yılda bir
Torakal HRCT	Evet	HRCT'de akciğer kisti varsa 2-3 yılda bir; yoksa 5-10 yılda bir
Sigara ve östrojen kullanımı risklerinin anlatılması	Adölesan ve erişkin kadınlarda	LAM risklide her kontrolde
Genetik		
Genetik danışmanlık	Geriye doğru 3 nesil taranmalı	Doğurganlık çağındakilerde genetik test ve danışmanlık önerilmeli

EEG: elektroensefalografi, GFR:glomeruler filtrasyon hızı, HRCT: yüksek rezonanslı bilgisayarlı tomografi, LAM: lenfanjioleiomyomatoz, MR: manyetik rezonans, SEGA:subependimal dev hücre astrositoma, TAND: TSC ile ilişkili nöropsikiyatrik bozukluklar, TSC: tuberoskleroz kompleksi.

TSC'Lİ HASTALARIN AİLELERİNE DANIŞMANLIKTA NELERE DİKKAT EDİLMELİ?

-Ailesel geçiş, genetik testler, prognoz ve psikososyal zorluklar konusunda bilgilendirme yapılmalı.

-Hastalığın progresif seyri, klinik bulguları ve komplikasyonları ayrıntılı şekilde açıklanmalı.

-Birinci derece akrabalar hastalık yönünden taranmalı.

-Hastada patojenik varyant varsa birinci derece akrabalarına genetik test önerilmeli.

-Hastalığın genetik özellikleri ve ailede sonraki çocuklarda potansiyel rekürens riski anlatılmalı.

Kaynaklar

1. Tsao H. Neurofibromatosis and tuberous sclerosis. In: Bolognia JL, Jorizzo Jl, Rapini RP, et al (eds). Dermatology. 2nd Edition Edinburgh; 2003: 853-67.
2. Gutmann DH, Ferner RE, Listernick RH, et al. Neurofibromatosis type 1. Nat Rev Dis Primers 2017; 3:17004.
3. Tinschert S, Naumann I, Stegmann E, et al. Segmental neurofibromatosis is caused by somatic mutation of the neurofibromatosis type 1 (NF1) gene. Eur J Hum Genet 2000; 8:455.
4. DeBella K, Szudek J, Friedman JM. Use of the national institutes of health criteria for diagnosis of neurofibromatosis 1 in children. Pediatrics 2000; 105:608.
5. Nunley KS, Gao F, Albers AC, et al. Predictive value of café au lait macules at initial consultation in the diagnosis of neurofibromatosis type 1. Arch Dermatol 2009; 145:883.
6. Landry JP, Schertz KL, Chiang YJ, et al.comparison of Cancer Prevalence in Patients With Neurofibromatosis Type 1 at an Academic Cancer Center vs in the General Population From 1985 to 2020. JAMA Netw Open 2021; 4:e210945.
7. Ortonne N, Wolkenstein P, Blakeley JO, et al. Cutaneous neurofibromas: Current clinical and pathologic issues. Neurology 2018; 91:S5.
8. Stewart DR, Korf BR, Nathanson KL, et al. Care of adults with neurofibromatosis type 1: a clinical practice resource of the American College of Medical Genetics and Genomics (ACMG). Genet Med 2018; 20:671.
9. Çarman KB, Yarar C, Ekici A, et al. Nörofibromatozis tip 1: 49 olgunun değerlendirilmesi. Haydarpaşa Numune Med J 2017;57(3):157-60.
10. Legius E, Messiaen L, Wolkenstein P, et al. Revised diagnostic criteria for neurofibromatosis type 1 and Legius syndrome: an international consensus recommendation. Genet Med 2021; 23:1506.
11. Miller DT, Freedenberg D, Schorry E, et al. Health Supervision for Children With Neurofibromatosis Type 1. Pediatrics 2019; 143.
12. Képénékian L, Mognetti T, Lifante JC, et al. Interest of systematic screening of pheochromocytoma in patients with neurofibromatosis type 1. Eur J Endocrinol 2016; 175:335.
13. Bizzarri C, Bottaro G. Endocrine implications of neurofibromatosis 1 in childhood. Horm Res Paediatr 2015; 83:232.
14. Serdaroglu E, Konuskan B, Karli Oguz K, et al. Epilepsy in neurofibromatosis type 1: Diffuse cerebral dysfunction? Epilepsy Behav 2019; 98:6.
15. Nix JS, Blakeley J, Rodriguez FJ. An update on the central nervous system manifestations of neurofibromatosis type 1. Acta Neuropathol 2020; 139:625.

16. de Blank P, Li N, Fisher MJ, et al. Late morbidity and mortality in adult survivors of childhood glioma with neurofibromatosis type 1: report from the Childhood Cancer Survivor Study. Genet Med 2020; 22:1794.

17. Northrup H, Aronow ME, Bebin EM, et al. Updated International Tuberous Sclerosis Complex Diagnostic Criteria and Surveillance and Management Recommendations. Pediatr Neurol 2021; 123:50.

18. Northrup H, Koenig MK, Pearson DA, Au KS. Tuberous sclerosis complex. In: GeneReview s [Internet], Adam MP, Ardinger HH, Pagon RA, et al. (Eds), University of Washington, Sea ttle 2020. Available at: https://www. ncbi. nlm. nih. gov/books/NBK1220/ (Accessed on Dec ember 18, 2020).

19. Schwartz RA, Fernández G, Kotulska K, Jóźwiak S. Tuberous sclerosis complex: advances in diagnosis, genetics, and management. J Am Acad Dermatol 2007; 57:189.

20. Hallett L, Foster T, Liu Z, et al. Burden of disease and unmet needs in tuberous sclerosis complex with neurological manifestations: systematic review. Curr Med Res Opin 2011; 27:1571.

21. Hong CH, Tu HP, Lin JR, Lee CH. An estimation of the incidence of tuberous sclerosis complex in a nationwide retrospective cohort study (1997-2010). Br J Dermatol 2016; 174:1282.

22. Curatolo P, Specchio N, Aronica E. Advances in the genetics and neuropathology of tuberous sclerosis complex: edging closer to targeted therapy. Lancet Neurol 2022; 21:843.

23. Kohrman MH. Emerging treatments in the management of tuberous sclerosis complex. Pediatr Neurol 2012; 46:267.

KONJENİTAL EPİDERMOLİZİS BÜLLOZA

Uz. Dr. Zeynep TOPKARCI[1]

Giriş: Genodermatozlar, oluşumunda poligenik, tek gen ve kromozomal bozukluklar olmak üzere farklı genetik mekanizmaların etkili olduğu deri hastalıklarıdır. Genodermatozlara neden olan birçok gen olup, farklı ağırlıkta klinik tablolarla karşımıza çıkar. Burada genodermatozların en iyi bilinenlerinden epidermolizis bülloza ele alınacaktır.

A. EPİDERMOLİZİS BÜLLOZA

1. **Tanım:** Epidermolizis bülloza (EB), dermoepidermal bileşkede veya epidermisin bazal tabakasında bozulmaya neden olan yapısal anomalilerle karakterize, klinik ve genetik olarak heterojen, kalıtsal bir deri hastalığıdır. Spesifik genetik ve moleküler yapıya bağlı olarak, epitelyal dokularda mekanik frajilite artışı, hafif çarpma ya da sürtünme gibi minör travmayı takiben travma yerinde kolayca bül gelişimi, erozyonlar, iyileşmeyen ülserasyonlar ve yara izleri başlıca klinik özellikleridir.

2. **Epidemiyoloji:** Yaklaşık 17000 doğumda bir görülmektedir.

3. **Etyopatogenez:** EB'ye epidermis (EB simpleks), dermal-epidermal bileşke (junktional EB) veya en üst papiller dermis (distrofik EB) içinde bulunan yapısal proteinleri kodlayan genlerdeki mutasyonlar neden olur. Bu proteinlerin her birinin içinde bulunduğu bölge, büllerin ortaya çıktığı konumu belirler. Kindler sendromu da EB'nin bir tipi olarak kabul edilir. Ayrıca her bir grubun klinik özellikleri farklı olan çok sayıdaki alt grupları ile EB'nin yaklaşık 30 tane formu tanımlanmıştır. Farklı formlarda altta yatan farklı mutasyonlar belirlenmektedir.

4. **Klinik bulgular:** Epidermolizis bülloza büllerin ayrışma seviyesine, kalıtsal geçişe, lezyonların klinik ve morfolojik özelliklerine, hastalığın yaygınlığına ve deri dışı tutuluma göre üç basamakta sınıflandırılır. Sınıflandırmada ilk basamakta deride ayrışma alanına göre belirlenen 4 major alt tipe ayrılır;

   1- Epidermolizis bülloza simpleks (EBS): Klasik tipinde bazal tabaka boyunca ayrışma, daha nadir formlarda ise suprabazal ayrışma

   2- Junctional epidermolizis bülloza (JEB): Dermo-epidermal bileşkede lamina lusida'da ayrışma

   3- Distrofik epidermolizis bülloza (DEB): Lamina densa altında, üst papiller dermiste anchoring (çapa atan) fibriller düzeyinde ayrışma

   4- Kindler epidermolizis bülloza: Çoklu ayrışma paterni (intraepidermal, intralamina lusida, sublamina densa)

İkinci basamakta fenotipik özelliklere, lezyon yerleşimine (örn. Lokalize varyantlar), şiddete, deri dışı tutuluma göre sınıflandırılır.

Üçüncü basamakta ise, spesifik alt tiplere sınıflandırılırken immunfloresan ile kusurlu proteinin tanımlanması, epidermal antijenlere/yapısal proteinlere yönelik monoklonal antikorlar, ilgili gen mutasyonlarının analizi gibi yöntemler kullanılır.

a. EPİDERMOLİZİS BÜLLOZA SİMPLEKS

1. Sağlık Bilimleri Üniversitesi, Bakırköy Dr Sadi Konuk Eğitim ve Araştırma Hastanesi, Deri ve Zührevi Hastalıklar Kliniği, İstanbul

Epidermolizis bülloza simpleks (EBS), EB'nin en sık görülen tipidir.

EBS'nin çoğu formunda bazal tabakadaki keratinleri (KRT5, KRT14) kodlayan gen mutasyonları vardır; mutasyon sonucu keratin hücre iskelet yapısını ve fonksiyonlarını bozarak minör travmalarda dahi deride frajilite ve bül oluşumuna neden olur.

EBS, travma veya sürtünme kaynaklı, lokalize veya yaygın yüzeysel büller, erozyonlar veya krutlarla karakterizedir. Genellikle doğumdan hemen sonra veya erken yaşlarda ortaya çıkar. Daha az şiddetli olgularda hastalığın ortaya çıkışı ikinci, üçüncü dekadlara kalabilirken, yaşla beraber hastalıkta gerileme de olabilmektedir.

En sık EBS alt tipleri:

1- Lokalize EBS (Weber-Cockayne)

2- İntermediate EBS (EBS Köbner)

3- Şiddetli EBS (EBS Dowling-Meara)

EBS'de klinik şiddet spektrumu geniştir; başlıca deri ve oral mukoza tutulumuyla seyretmekle birlikte, göz, gastrointestinal sistem, genitoüriner sistem, üst solunum yolları, kas-iskelet sistemi, kemik iliği ve kalp hastalığın değişik tiplerinde etkilenebilir. Oral mukoza tutulumu olan tiplerde bebek beslenmesinde güçlük nedeni ile büyüme gelişme geriliği görülebilir. Diş çürükleri de sıktır. Keratoderma ve alopesi daha nadirdir. Erozyonlar ve büller skar olmaksızın hiperpigmentasyonla iyileşir; milia ve tırnak distrofisi daha azdır. İkincil enfeksiyonlar eklenebilir ve yaygın lezyonlu hastalarda sepsise neden olabilir. Sıcakla ve terleme ile lezyonlarda artış görülebilir. Şiddetli EB olan çocuklarda puberte gecikmesi ve osteopeni görülebilir. Yaygın lezyon ve iç organ tutulumu ile seyreden tipler yaşam süresini etkiler.

Lokalize EBS (Weber-Cockayne sendromu; El ve ayakların rekürren büllöz dermatozu): EB'nin en hafif ve en yaygın şeklidir. Genellikle çocukluk veya ergenlik dönemlerinde ortaya çıkar ve tipik olarak el ve ayaklar ile sınırlı, travma veya sürtünme kaynaklı büllerle karakterizedir. Lezyonlar küçük dizhidrotik veziküllerı andırabildiği gibi büyük büller de oluşabilir. Ayak lezyonları yürürken ağrıya neden olabilir. Nadiren oral lezyonlar olabilmektedir; bebeklerde oral mukozada biberonla beslenme sırasında travma ile tetiklenerek oluşan büller ve erozyonlar, genellikle yaş ilerledikçe düzelir. Saç ve dişler normal; tırnak distrofisi nadirdir ve genellikle hafiftir. Palmoplantar hiperhidroz ile birliktelik sıktır. Sıcak havalarda alevlenebilir. Büller genellikle skar veya milia olmadan iyileşir. Özellikle yetişkinlerde fokal ya da farklı alanlarda yerleşmiş kalluslar sık görülür. İç organ tutulumu yoktur. Hastalık şiddetli seyretmediği için ve ailelerinde de benzer lezyonlar olması nedeni ile hastaların tanı alması gecikir. Bazı erkek hastalarda ilk kez askerlik döneminde uzun süreli yürüme ve aşırı terleme ile tetiklenen ayak tabanı lezyonları artınca farkedilir.

İntermediate EBS (Köbner formu): Büller doğumda veya infantil dönemde başlar, genellikle hafif seyirlidir, özellikle eller, ayaklar ve ekstremiteleri tutar. Saç ve diş gelişimi normaldir ancak tırnaklar kalın veya distrofik olabilir. Lezyonlar sıklıkla postinflamatuar hiperpigmentasyon ile iyileşir. Atrofi ve milia oluşumu görülebilir ancak şiddetli EBS'ye göre daha nadirdir.

Şiddetli EBS (EB Herpetiformis; Dowling-Meara formu): Doğumda mevcut olan, travma veya friksiyonla tetiklenen yaygın büllerle karakterizedir. Büller, grube halde ya da herpetiform dizilimle gövde, üst ekstremite veya boyunda spontan oluşabilir. Oral mukoza tutulumu sıktır. Avuç içi ve ayak tabanında

hiperkeratoz infant dönemde başlar ve zamanla keratodermaya ilerler. Tırnaklarda distrofi ve tırnak kaybı görülebilir. Erozyonlar genellikle skarsız, postinflamatuar hipo veya hiperpigmentasyonla iyileşir. Özellikle infantil dönemde milia ve atrofi oluşabilir. Şiddetli EBS yaşla birlikte gerileme eğilimdedir. Yüksek ısı veya terleme (örn yaz mevsiminde) alevlendiren faktörlerdir. Deri dışı bulgular şiddetli olabilir (örn larengeal stenoz) ve infeksiyon, malnütrisyon ve solunum yetmezliğine bağlı mortalitede artışla sonuçlanabilir.

EBS Nadir Formlar: Klinik olarak heterojen, nadir görülen tiplerdir; EBS Benekli pigmentasyon, EBS pilor atrezi, EBS müsküler distrofi, EBS Ogna gibi

b. JUNCTİONAL EPİDERMOLİZİS BÜLLOZA

Dermo-epidermal bileşkenin lamina lusida tabakasında ayrışma sonucu ortaya çıkan deri ve mukozada skarla iyileşen büllerle karakterizedir. Otozomal resesif geçişlidir; çoğunlukla Laminin-332 geninde mutasyon mevcuttur. Hayatı tehdit eden çok şiddetli klinik tablonun olmadığı bir klinik tiptir. En karakteristik klinik bulgu diş minesi hipoplazisidir. Dişlerin bazılarında veya tamamında yüzeyde lokalize ya da yaygın pitting görülür.

Başlıca iki ana alt tipi olmakla birlikte, klinik ve genetik olarak heterojen ve sendromik olan birçok alt tipi mevcuttur:

1- Şiddetli JEB- Herlitz

2- İntermediate JEB- Non-Herlitz (Jeneralize, lokalize, inversa, progresiva)

3- Diğer-Deri dışı tutulumla seyreden/sendromik olan JEB

Şiddetli Yaygın Tip JEB-Herlitz Tip: Doğumda hafif, hayatın ilk ayında başlayarak hızlıca jeneralize olan mukokutane büller, erken ölümle ilişkilidir**.** Tekrarlayan doku hasarına bağlı atrofik skarlar, parmak arası skar oluşumu, kontraktüler ve milia oluşumu (nadir) görülür**.** Pigmentasyon anormallikleri (hipopigmentasyon, benekli pigmentasyon) ve nadiren EB nevus görülebilir.

En sık perioral bölge, glutealar, gövde ve saçlı deri tutulur. Oral mukozadaki büller mikrostomiye ve ankiloglossiye yol açar. Ağız çevresinde bül oluşumu şiddetlidir ancak dudaklarda lezyonların olmaması tipiktir. Açılan büllerin yerinde granülasyon dokusu gelişimi patognomoniktir; ağız çevresi, sırt, boyun, aksilla ve ellerde periungual bölgelerde gelişebilir.

Özellikle parmak uçları ve tırnak çevresinde bül oluşumu tırnak distrofisine ve tırnakların kaybına yol açabilir. Tırnak yatağında ve matrikste atrofi ve skarlaşmaya bağlı onikodistrofi, onikogrifoz (kalın, sarımsı, uzunlamasına büyümüş, kıvrık tırnak plağı), anonişi (tırnak yokluğu) görülebilir

Diğer tutulan alanlar sırt, kulaklar ve aksilladır.

Enamel hipoplazisi JEB nin tüm tiplerinde intraoral hastalığın karakteristik bulgusudur. Dişlerin üzerindeki pitting alanları mikrobiyal kolonizasyon için alan oluşturduğundan diş çürükleri sık görülür.

Sık görülmeyen deri bulguları; skatrisyel alopesi, palmoplantar keratoderma, aplazya kutis konjenita (eller, ayaklar, el ya da ayak bileklerinde düz, kırmızımsı, iyi sınırlı hafif çökük plaklar).

Mukozal lezyonlar iyileşirken oluşan darlıklar ve tıkanıklar önemli morbidite ve mortalite nedenidir.

Bül ve erozyonlar skuamöz epitelyal tüm dokularda görülebilir; konjuktiva, oral, gastrointestinal, solunum yolu ve genitoüriner mukoza gibi. Bu nedenle tüm bu alanlar etkilenebilir.

Korneal büller skar ve ektropion oluşumuna neden olur.

Üst solunum yolu hasarı spontan olarak veya infeksiyon, ağlama ve enfeksiyon nedenli ortaya çıkabilir. Şiddetli bül ve granülasyon dokusu oluşumu trakeolaringeal obstrüksiyona neden olur. Laringotrekeal stenoza bağlı kronik kaba ses, zayıf ağlama, inspiratuar stridor %50 ye yakın hastada görülür. Kısmi ya da komple üst solunum yolu tıkanıklığı ilk 1 yılda ortaya çıkar.

Ürolojik komplikasyonlar gelişebilir; üretral meatal stenoz ve üriner retansiyon olguların yaklaışık %10 unda görülür. Daha nadir görülen komplikasyonlar hidronefroz ve mesane hipertrofisidir.

Ölüm riski en yüksek olan EB tipidir. Şiddetli JEB de ölüm oranı 1 yaşında %45 iken 15 yaşta %60 a çıkabilmektedir. Başlıca ölüm nedenleri sepsis, gelişme geriliği ve solunum yetmezliğidir.

Intermediate junctional epidermolizis bülloza (Non-Herlitz):

Doğumda başlar, yaygın büller, erozyonlar, atrofik skar oluşumu, tırnak yokluğu ya da distrofisi ve yaşla progresyon gösterir. Postiflamatuvar hipo ve hipergpigmentasyon (poikilodermatoz) JEB-nH tipinin belirgin bir bulgusudur ancak granülasyon dokusu genellikle bulunmaz. Saçlar çocukluk döneminde normal görünür ancak birinci ve ikinci dekat sonlarında skarlı alopesi gelişir. Üst solunum yolunun tutulmasına bağlı Non-Herlitz JE, Jenaralize: Doğumda başlar. Yaygın büller, atrofik skarlar ve tırnak distrofisi zamanla artar. Poikilodermi (post inflamatuar hipo ve hiperpigmentasyon) belirgindir. Granülasyon dokusu genellikle yoktur. Oral mukoza tutulumu infantil ve çocukluk döneminde belirgindir; skar yoktur, diş minesi hipoplazisi vardır. Saçlar çocukluk döneminde normal gözükse de yaşla birlikte skatrisyel alopesi gelişir. Deri dışı tutulumlara ait komplikasyonlar (anemi, büyüme geriliği, solunum sistemi ve gastrointestinal sistem gibi) daha azdır

Non-Herlitz JE, Lokalize: Doğumda başlayan hastalık, jeneralize tipe göre daha hafif seyirlidir; büller lokalizedir. Tırnak distrofisi, diş minesi hipoplazisi görülebilir. Atrofik skar görülmez, milia oluşumu nadirdir. Saç kaybı, anemi, büyüme geriliği, oküler anomali gibi deri dışı bulgular görülmez.

Non-Herlitz JE, İnversa: Laminin 332 mutasyonu daha hafiftir. İntertrijinöz bölgeler tutulur (aksilla, inguinal). Mukozal tutulum jeneralize forma göre daha hafiftir. Tırnak tutulumu vardır. Atrofik skar ve milia görülebilir ancak nadirdir. Diş minesi hipoplazisi ve gastrointestinal komplikasyonlar görülebilir.

Non-Herlitz JE, Progresiva: Nadir ve daha az şiddetli formdur; erken yetişkin dönemde başlar. Birçok farklı alt tipi mevcuttur. İnfant ve çocuklarda klinik olarak diğer jeneralize EB tiplerinden ayrılması zordur ancak kronik granülasyon dokusu genellikle gelişmez. Bül dağılımı değişkendir. Tırnak tutulumu, diş minesi hipoplazisi, hiperhidroz, dermatoglifik kaybı gözlenebilir. Skar ve milia oluşumu yoktur.

Deri dışı tutulum olan JEB tipleri:

1- **Pilor atrezi ile birlikte olan tip:** ITGB4 and ITGA6 gen mutasyonu; şiddetli; erken yaşta mortalite)

2- **İntertisyel akciğer hastalığı ve Nefrotik sendrom ile birlikte olan tip:** ITGA3 gen mutasyonu, infantil ya da erken dönede, akciğer ve böbrek tutulumu nedenli erken yaşta mortalite)

3- **Laringo-oniko-kutanöz sendrom:** LAMA3A gen mutasyonu; doğumda başlayan hastalık; lokalize bül, erozyon, granülasyon dokusu ve skar oluşumu. Tırnak distrofileri, çentikli dişler görülebilir. Atrofik skar, milia, psödosindaktili gelişebilir. Larinksde yaygın granülasyon dokusu, laringeal granülomlar sonucu ses kısıklığı ve solunum güçlüğü; solunum yolları tutulumu ölüm nedeni. Konjunktival papüller, simblaferon, konjunktival granülasyon iie korneal skar oluşumu ve körlük. Yaşayanlarda 2. dekattan sonra hastalık şiddeti azalır.

c. DİSTROFİK EPİDERMOLİZİS BÜLLOZA

Distrofik EB, deri ve mukozada skar bırakarak iyileşen büllerle karakterizedir. Tip VII kollajenin alfa-1 zincirini kodlayan COL7A1 geninde mutasyona bağlı oluşur. Elektron mikroskopik incelemede ayrışma dermoepidermal bileşkenin dermal yüzünde, bazal laminadadır, hem normal hemde büllü deride anchoring fibriller azalmıştır ya da yoktur. Otozomal dominant veya resesif geçişlidir.

Dört major alt tipi mevcuttur;

1- Lokalize dominant distrofik epidermolizis bülloza (tırnak lokalize, pretibial, akral DDEB)

2- Intermediate dominant distrofik epidermolizis bülloza (jeneralized DDEB)

3- Intermediate resesif distrofik epidermolizis bülloza (RDEB jeneralize, Diğer-Mitis, non-Hallopeau-Siemens RDEB)

4- Şiddetli RDEB (Hallopeau-Siemens RDEB)

DEB'da genellikle bül, erozyon, atrofik skar, milia oluşumu, tırnak distrofisi, tırnak yokluğu gibi bulgular gözlenir. Resessif distrofik form jeneralize lezyonlara yol açan ve önemli komplikasyonları olan bir tablodur. Dominant hastalıkta bulgular resesif forma göre daha hafiftir. Etkilenen bireyler genellikle sağlıklı, normal yapıdadır. Bül oluşumu sınırlıdır. Hastalığın distrofik formunda ortalama yaşam süresi 30-40 yıl kadardır.

Intermediate dominant distrofik epidermolizis bülloza (Jeneralize DDEB): Büller doğumda veya doğumdan hemen sonra, ağırlıklı olarak dizleri ayak bilekleri, el üzeri ve ayak sırtı gibi kemik çıkıntılarını örten deride bşlar. Mukoza tutulumu nadirdir. Olguların %20'inde oral büller vardır ve resesif tipteki gibi şiddetli değildir. %80 olguda tırnaklarda distrofi, kalınlaşma mevcuttur. Dişler normaldir. Büller skar ve milia oluşumu ile iyileşir. Skarlar yaşla birlikte farkedilmez dereceye geldiğinden, erişkin dönemde tırnak distrofisi tanı için en önemli bulgudur. Özefagusda tekrarlayan büller ve erozyonlar darlıklara ve disfajiye yol açar. Sistemik komplikasyonlar daha nadirdir.

Şiddetli resesif distrofik epidermolizis bülloza (Hallopeau-Siemens RDEB): Distrofik EB nin en şiddetli formudur. Büller doğumda başlar, spontan veya hafif travma ile ortaya çıkar, özellikle tekrarlayan friksiyon veya mekanik travma alanlarında (dizler, dirsekler, eller, ayaklar, boyun arkası, omuzlar ve omurga boyunca) yerleşir. Yaygın büller hemorajik olabilir ve özellikle alt ekstremitelerde geniş erozyonlar görülür. Bülleri ve erozyonları, atrofik skarlaşma takip eder ve hiperpigmentasyon yada hipopigmentasyon görülür. İyileşme skar ve milia ile gerçekleşir. El ve ayakta tekrarlayan büller psödosindaktili (büller sonrası oluşan fibroz dokunun kısmi parmak füzyonu yapması ile oluşan klinik tablo) ve interfalengeal eklemlerde fleksiyon kontraktürlerine neden olur. El ve ayaklarda kontraktür yaşamın ilk yılında gelişmeye başlar. Öncelikle parmak aralarında yapışma şeklinde başlar ve yapışıklık giderek tüm parmakları etkiler. Elin «tek parçalı eldiven» benzeri görünüm alması "mitten deformitesi"

olarak adlandırılır. Bazı hastalarda el parmakları tümüyle birleşmiş olabilir. Hastaların erken dönemden itibaren önlem olarak yapışmayan eldivenler kullanması yararlı olabilir. Zaman içinde kas atrofisi ve otoamputasyon gibi komplikasyonlar ortaya çıkabilir. Özellikle popliteal bölgede, antekubital fossada ve aksillada proksimal kontraktürler de meydana gelebilir.

Tırnak yatağındaki tutuluma bağlı olarak tırnak yokluğu ve distrofisi oluşur. Skarlı alopesi sıktır. Tekrarlayan erozyonlar ve skarlardan özafageal, anal, oküler mukoza etkilenir. Korneal opasite, blefarit, konjunktivit, skatrisiyel ektropion oluşur. Distrofik dişler, ankiloglossi ve mikrostomi (ağız açıklığının azalması-ağızda küçülme) ve skarlara bağlı dil mobilitesinde azalma, dişlerde şiddetli çürüklere, diş kayıplarına neden olur. Özefagusta gelişen yapışıklıklar ve darlıkların neden olduğu beslenme bozuklukları, büyüme geriliği ve anemi gelişir. Bu hastalarda IgA nefropatisi ve glomerulonefrit riski yüksektir. Hastalar genellikle erken bebeklik veya çocukluk döneminde septisemi, kronik böbrek yetmezliği sonucu kaybedilirler. Dilate kardiyomiyopati de nadiren görülür. Deri ve mukozalardaki kronik skatrisler üzerinde, 20'li yaşlardan başlayarak, nüks ve metastaz potansiyeli yüksek skuamöz hücreli karsinom gelişebilir ve en önemli ölüm nedenlerindendir. Daha nadir olmakla birlikte bazal hücreli karsinom ve malign melanom da görülebilir.

Intermediate resesif distrofik epidermolizis bülloza (RDEB Jeneralize, Mitis, Non- Hallopeau-Siemens RDEB): Doğumda başlar. RDEB'nın bu tipi mitis varyantı olarak adlandırılır. Büller daha az şiddetlidir ve deformiteler genellikle yoktur. Bazı hastalarda yaygın hastalık varken, bazılarında ekstremitelerde sınırlı büller mevcuttur. Deri lezyonları her zaman skar ve milia ile iyileşir. Ağız, diş, tırnak ve saç bulguları şiddetli RDEB ile benzerdir ancak daha sınırlı alanlardadır. Deri dışı tutulum nadirdir. Özefagus yapışıklıkları, korneal tutulum, el ve ayak deformiteleri daha az görülür. Skuamöz hücreli karsinom riski artmıştır ancak metastaz ve ölüm riski şiddetli form kadar yüksek değildir.

Nadir alt tipler

Dominant distrofik ve resesif distrofik EB nın lokalize, invers ve pruriginosa formları mevcuttur.

Lokalize Distrofik Epidermolizis Bülloza: Erken çocukluk döneminde (akral) veya çocukluk/erişkinlik döneminde (pretibial) ortaya çıkan frajil büller ve erozyonlara kaşıntılı, likenifiye plaklar eşlik eder. El ve ayak parmaklarında distrofi tipiktir. Ancak likendeki gibi piterjiyum oluşumu yoktur.

RDEB inversa: Vücut kıvrım bölgeleri, boyun, sırt, lumbosaktal ve akral bölgelerde görülür. Oral mukoza, özefagus, alt genitoüriner sistem tutulumu şiddetlidir. Doğumda yaygın büller mevcuttur ancak sonrasında, yaklaşık 4 yaş civarı mukoza ve/veya fleksural alanlara sınırlı lezyonlara döner. Travmatik korneal erozyonlar sıktır. Tırnak distrofisi, muköz membran tutulumu ve diş değişiklikleri jeneralize forma benzerdir

DEB pruriginoza: Geç başlangıçlı (çocukluk veya sonrasında) DDEB veya RDEB varyantıdır. Yoğun kaşıntı hipertrofik liken planus veya prurigo nodularis benzeri bir klinik oluşturabilir.

KİNDLER EPİDERMOLİZİS BÜLLOZA

Deride büller, fotosensitivite, progresif poikiloderma (deride atrofi, telenjiektazi, dispigmentasyon) ve yaygın deri atrofisi ile karaterize EB'nin spesifik bir formudur. Otozomal resesif geçişlidir, Kindlin-1 proteinini kodlayan FERMT1 (KIND1) geninde mutasyon sonucu ortaya çıkar. Oldukça nadirdir, dünyada

yaklaşık 250 kişide tanımlanmıştır. Doğumda veya erken bebeklik döneminde, travma ile tetiklenerek oluşan deride büller akral bölgeleri tutar ve atrofik değişikliklerle iyileşir. Geç çocukluk döneminde, büller ve milia azalır ve el ve ayak üzerleri gibi güneş gören alanlara lokalize poikiloderma ve deride atrofi gelişir. Palmoplantar hiperkeratoz görülebilir. Atrofik skarlar ve tırnak distrofisi JEB'ye benzer. Çoğu hastada farklı şiddette fotosensitivite vardır. Mukozal tutulum yaşla birlikte artar. Gingivit ve periodontit sıktır. Özafageal veya genitoüriner stenoz ve gastrointestinal semptomlar (kabızlık, kolit) bildirilmiştir. Travmatik bül oluşumu ve fotosensitivite yaşla birlikte azalır. Melanom dışı deri kanseri riski erişkin dönemde artmıştır.

EPİDERMOLİZİS BÜLLOZA NEVÜSÜ

Epidermolizis büllozalı hastalarda görülen, klinik ve dermoskopik olarak melanomu taklit eden edinsel melanositik nevüslerdir. Çoğunlukla çocukluk döneminde fark edilir. Tekrarlayan büllerin olduğu her yerde, hastalığın tüm formlarında rastlanabilir. Aniden ortaya çıkarak haftalar ve aylar içinde büyürler. Asimetri, sınır düzensizliği ve regresyon benzeri odaklar ile melanomla karışabileceğinden tanı biyopsi ile kesinleştirilmelidir. Malin dönüşüm bildirilmemiştir. Genellikle birkaç yıl içerisinde yerinde skatris ve milyum bırakarak gerileyebilir.

5. Epidermolizis Bülloza Tanı:

Başlıca tanı yöntemleri; Işık mikroskopi, İmmünflöresan antijenik haritalama (İAH), Transmisyon Elektron Mikroskopisi (TEM) ve Mutasyon analizidir.

Tüm epidermolizis bulloza tiplerinde histopatolojik incelemede subepidermal bül dışında tanıya götürücü bir bulgu yoktur. Bu nedenle rutin ışık mikroskopik inceleme bülün ayrılma yerini gösterebilir ancak tanı amaçlı önerilmez.

Konjenital epidermolizis bullozanın formlarının ayırt edilmesinde en önemli yöntem antijen haritalanmasıdır. İmmunfloresan antijen haritalama yöntemi dermoepidermal bileşkede proteinlerin monoklonal antikorlar ile boyanması sonucu genetik bozukluğun olduğu proteinin tipi ve bülün düzeyi saptanabilir.

TEM ve Mutasyon analizi pahalı, zaman alıcı ve deneyim gerektiren bir yöntemlerdir.

Prenatal tanı için de teknikler kullanılabilir.

6. Epidermolizis Bülloza Tedavi:

Günümüzde herhangi bir kalıtsal EB formu için spesifik bir tedavi yoktur. Tedavide amaç öncelikle yeni bül oluşumunu önlemek için travmadan kaçınmak, yara iyileştirmesini arttırmak, sekonder enfeksiyonları önlemek ve nutrisyonel destek sağlamaktır.

Koruyucu bandaj, kemik çıkıntıları üzerine dolgu ve yumuşak/bol giysiler yara oluşumdan korumak için yardımcı olabilir.

İyi bir yara bakımı enfeksiyonları önlemek açısından önem taşır. Yeni çıkan büllerin steril olarak patlatılabilir. Antibiyotikler, topikal mupirosin veya oral antibiyotikler kullanılabilir ancak kronik tedaviden kaçınılmalı, uzun süre topikal antibiyotik kullanılacaksa değiştirilerek kullanılmalıdır.

Çamaşır suyu banyosu derinin sekonder bakteriyel infeksiyonlarını engellemek için faydalı olabilir; ~%0,005 sodyum hipoklorit (0,5 fincan ev tipi çamaşır suyu [%6–8,25 sodyum hipoklorit] tam standart bir küvette) veya %0,25 asetik asit (1 ölçek beyaz sirke [%5 asetik asit] ila 20 ölçek su) ile banyo yaptırılabilir.

Derideki yaralar için çeşitli yara örtüleri mevcuttur. Deriye yapışkan olmayan veya "düşük yapışkan"

olanlar uygulanmalıdır. Emici köpük destek içeren yumuşak silikon yara örtüleri yaygın olarak kullanılmaktadır. Enfekte olmayan yaralar için vazelin emdirilmiş gazlı bezler kullanılabilir. Enfekte yaralarda gümüş emdirilmiş yara örtüleri kullanılabilir ancak sistemik gümüş emilimini en aza indirmek için uzun süreli uygulamalardan kaçınılması gerekmektedir. Son yıllarda doku kültüründen üretilen yapay deri biyoeşdeğerleri de kronik, inatçı ülserlerin tedavisinde denenmektedir.

Plantar hiperhidroz maserasyon ve bül oluşumunu arttırır; engellemeye yönelik topikal alüminyum klorür heksahidrat uygulaması yapılabilir ancak botulinum toksin A enjeksiyonu daha etkindir.

Bazı sistemik tedaviler denenmiş ancak kesin bir etkinlik elde edilememiştir. Kollajenaz inhibisyonu yapan sistemik fenitoin JEB ve RDEB hastalarında kullanılmıştır. Tetrasiklin ve eritromisin de EBS için denenmiştir. DEB'de kaşıntıda semptomatik rahatlama için talidomid veya siklosporin kullanılabilir.

RDEB'da skuamöz hücreli karsinom gelişimini önlemeye yönelik düşük doz retinoik asit kullanımına ait çalışmalar vardır ancak kesin bir kanıya henüz varılamamıştır.

Gen tedavileri üzerinde çalışılmaktadır. Kemik iliği kök hücre nakli ile özellikle şiddetli formlarda geçici düzelme sağlandığı gösterilmiştir. Allojenik fibroblastların intradermal enjeksiyonu ile tip VII kollajen ekspresyonunu uyararak geçici düzelme sağlandığını bildiren çalışmalar mevcuttur.

Özellikle şiddetli formlarda beslenme oldukça önemlidir. Oral mukozada doğumdan itibaren bül oluşumu nedeni ile beslenme bozukluğu sık görülür. Mukozalarda skarlar nedeni ile beslenme güçlüğü olanlarda gastrostomi açılabilir. Proteinden zengin (yoğurt, süt vb), kalorisi yüksek, yumuşak ve lifli gıdalar verilmeli, demir, çinko, selenyum, vitamin D3 başta olmak üzere vitamin ve mineral desteği sağlanmalıdır.

Ekstremitelerde deformiteler ve kontraktürler elde eşya tutma, kavrama, ayakta durma, yürüme gibi fonksiyonları engelleyebildiği için erken yaştan itibaren, plastik veya ortopedik cerrahi girişimler ve fizik tedavi yapılarak fonksiyonların yeniden kazanılması sağlanmalıdır. İyileşmeyen kronik ülsere lezyonlara deri greft uygulamaları yapılabilir.

EB'nin uzun vadeli komplikasyonlarına yönelik multidisipliner çalışmak gerekir. Ağız hijyeni bakımından diş hekimliği, anemi ve beslenme güçlüğü yönünden pediatri veya iç hastalıkları, genitoüriner darlık yönünden kadın doğum ve üroloji, özofagus ile ilgili sorunlar yönünden genel cerrahi uzmanları tarafından değerlendirme yapılmalıdır.

EB'nin şiddetli formalarında hasta kadar ailesi de önemli ölçüde etkileneceğinden mutlaka psikososyal destek önerilmelidir. Hasta ve hasta yakınları EB'li çocuğun bakımı, tutulması, kıyafet seçimi, banyo, oral hijyen, yara bakımı konusunda bilgilendirilmeliler. Hasta ve ailelerine bakım ve destek vermek için, aileler, özellikle www. debra. org ve www. debra-international. org olmak üzere çeşitli destek grubu web sitelerinden de faydalı bilgiler alabilir.

Aile öyküsü olanlarda özellikle akraba evlilikleri ile ilgili olarak genetik danışma sağlanmalıdır.

Kaynaklar

1. Has C, Bauer JW, Bodemer C, et al. Consensus reclassification of inherited epidermolysis bullosa and other disorders with skin fragility. Br J Dermatol 2020; 183:614.
2. Fine JD, Johnson LB, Suchindran C, et al. The National Epidermolysis Bullosa Registry. In: Epidermolysis Bullosa: Clinical, Epidemiologic, and Laboratory Findings of the National Epidermolysis Bullosa Registry, Fine JD, Bauer EA, McGuire J, Moshell A (Eds), The Johns Hopkins University Press, 1999.
3. Baardman R, Yenamandra VK, Duipmans JC, et al. Novel insights into the epidemiology of epidermolysis bullosa (EB) from the Dutch EB Registry: EB more common than previously assumed? J Eur Acad Dermatol Venereol 2021; 35:995.

4. Karaduman A. Kalıtsal Büllü Hastalıklar. Türkderm 2011; 45 Özel Sayı 2: 81-6.

5. Baykal C. Dermatoloji Atlası (4. Baskı). Büllöz Dermatozlar. Ed. Baykal C. İstanbul, Nobel Tıp Kitapevi, 2020; 327-31.

6. Has C, Liu L, Bolling MC, et al. Clinical practice guidelines for laboratory diagnosis of epidermolysis bullosa. Br J Dermatol 2020; 182:574.

7. Wright JT. Oral manifestations in the epidermolysis bullosa spectrum. Dermatol Clin 2010; 28:159.

8. Fine JD, Mellerio JE. Extracutaneous manifestations and complications of inherited epidermolysis bullosa: part I. Epithelial associated tissues. J Am Acad Dermatol 2009; 61:367.

9. Fine JD. Squamous cell carcinoma and junctional epidermolysis bullosa. J Am Acad Dermatol 2012; 66:856.

10. Fine JD, Mellerio JE. Extracutaneous manifestations and complications of inherited epidermolysis bullosa: part II. Other organs. J Am Acad Dermatol 2009; 61:387.

11. Bruckner-Tuderman L. Dystrophic epidermolysis bullosa: pathogenesis and clinical features. Dermatol Clin 2010; 28:107.

12. Lai-Cheong JE, McGrath JA. Kindler syndrome. Dermatol Clin 2010; 28:119.

13. Cash SH, Dever TT, Hyde P, Lee JB. Epidermolysis bullosa nevus: an exception to the clinical and dermoscopic criteria for melanoma. Arch Dermatol 2007; 143:1164.

14. İkizoğlu G. Genodermatozlar. Dermatoloji. Ed. Tüzün Y, Gürer MA, Serdaroğlu S, Oğuz O, Aksungur VL. İstanbul, Nobel Tıp Kitapevi, 2008; 1652-6.

TÜRK TABİPLERİ BİRLİĞİ

BURSA TABİP ODASI

GENETİK BAĞ DOKU HASTALIKLARI

Uz. Dr. Zeynep TOPKARCI[1]

Giriş

Genodermatozlar, oluşumunda poligenik, tek gen ve kromozomal bozukluklar olmak üzere farklı genetik mekanizmaların etkili olduğu deri hastalıklarıdır. Genodermatozlara neden olan birçok gen olup, farklı ağırlıkta klinik tablolarla karşımıza çıkar. Burada genodermatozların en iyi bilinenlerinden genetik bağ doku hastalıkları (Marfan sendromu, Ehlers-Danlos sendromu, Kutis Laksa, Osteogenesis imperfecta, psödoksantoma elastikum) ele alınacaktır.

GENETİK BAĞ DOKU HASTALIKLARI

I. MARFAN SENDROMU

a. Tanım: Başlıca iskelet sistemi, kardiyovasküler sistem ve oküler sistem, daha az sıklıkla da akciğer, deri ve durayı tutan genetik bir bağ doku hastalığıdır.

b. Epidemiyoloji ve etyoloji:

Marfan sendromu, bağ doku proteini olan 15. kromozomdaki Fibrilin-1 genindeki (FBN1) mutasyon nedeni ile oluşur. Otozomal dominant geçişlidir. Sıklığı 5. 000-10. 000 doğumda bir olarak bildirilmiştir. Yaklaşık 1/3 hastada yeni mutasyon sonucu oluşur. Fibrilin, elastin içerikli mikrofibrillerin içeriklerinden biridir, lensi yerinde tutan ligaman yapısında, çıkan aorta, periost ve deride de bulunduğundan, en çok bu bölgeler hastalıktan etkilenir. Marfan sendromlu hastaların derilerinde belirgin fibrilin eksikliği tespit edilmiştir.

c. Klinik özellikler:

İskelet sistemine ait başlıca bulgular; Hastaların kol ve bacakları gövdeye göre daha uzundur, aynı zamanda uzun boyludurlar. Ekstremiteler uzun olup, distaldeki fazlalık araknodaktili ve halluks deformitesine neden olur. Baş da uzun olduğundan özel bir yüz görünümüne sahiptirler. Kafatası dolikosefalik, paranazal sinüzler geniş, damak yüksek ve arklıdır. Kifoskolyoz, pektus ekskavatum, pektus karinatum ve pes planus gibi iskelet sistemi anomalileri sıktır. Gevşek kapsüllerle sabit olmayan eklemlerde hiperekstansibilite artmıştır.

Kardiovasküler sisteme ait başlıca bulgular; mitral kapak prolapsusu, aort dilatasyonu ve diseksiyonudur. Hastalığın prognozunu belirleyen kardiyolojik komplikasyonlardır. Proksimal aort dilatasyonu ilerleyicidir, bazı olgularda in utero da oluşabilir. Marfan sendromunda aortik patoloji sıklıkla proksimal aortada olup, distal patoloji genellikle dissekan lezyonların ilerlemesi ile oluşur.

Oküler sisteme ait başlıca bulgular; Lens subluksasyonu, miyopi, dekolman ve glokom olup, hastalar genellikle erken yaştan itibaren gözlük veya kontakt lens kullanırlar. Daha az sıklıkta mavi sklera ve iris heterokromisi gözlenebilir.

Dermatolojik bulgular; Özellikle pektoral ve deltoid alanlarda, karın üzerinde, kalçalarda ve uyluklarda yaygın strialar gözlenebilir. Deride hafif hiperekstansibilite, ekstremitelerde subkutan yağ dokusunda

1. Sağlık Bilimleri Üniversitesi, Bakırköy Dr Sadi Konuk Eğitim ve Araştırma Hastanesi, Deri ve Zührevi Hastalıklar Kliniği, İstanbul

kayıp ve elastozis perforans serpingioza diğer bulgulardır. Deri belirtilerinin tanı açısından önemi sınırlıdır.

Diğer bulgular; Yüksek damak arkı, ön dişlerde sıkışma sık görülür. Büyük ve deforme kulaklar vardır. Spontan pnömotoraks, kronik amfizem, kistler akciğer bulgularını oluşturur ve sıklıkla otopside saptanır. Spinal dural meninkslerin genişlemesine bağlı nöral kök basısı ile radiküler ağrıya neden olabilir. Sensöryal işitme kaybı %5 oranında gözlenebilmektedir. Proteinüri ve ürik asit artışı görülebilir. İnsizyonel ve inguinal herniler gözlenebilmektedir.

d. Tanı:

Tanı esas olarak klinik bulgulara göre konulur. İki organda major kriterin ve üçüncü bir tutulumun olması gereklidir.

Major kriterler; 1- Ailede Marfan sendromu olması; 2- İskelet sistemi bulguları; 3- Kardiovasküler sistem bulguları; 4- Göz bulguları

Basit tarama testleri olan baş parmak belirtisi (baş parmağın karşı ulnar sınıra dokunabilmesi), bilek işareti (baş parmağın ve küçük parmağın karşı bileklere çapraz olarak dokunabilmesi), düşük üst ekstremite/alt ekstremite oranı (pubik simfiz tepesinden tabana kadar olan mesafe), kol aralığının ölçümü (parmak ucundan diğer parmak ucuna kol aralığının ölçümü, genellikle daha uzun çıkar) gibi testler de yapılabilir. Bazı uzun boylu insanlarda yüksek arklı damak yapısı ve değişen derecede araknodaktili olabilir. Konjenital kontraktüel araknodaktili, fibrilin 2 geni mutasyonu ile oluşur, primer ortopedik bir sorundur, multiple eklem kontraktürleri, kifoskolyoz, uzun ve ince ekstemiteler olmasına karşın, kalp-damar sistemi komplikasyonları görülmez.

e. Ayırıcı tanı:

Ehlers Danlos sendromlı bazı hastalar (özellikle kifoskolyotik tip), marfanoid vücut yapısına (gövdeye göre uzun kol ve bacaklar) sahiptirler ancak Marfan sendromunun diğer özelliklerini göstermezler.

Eklem oynaklığı homosistinüride de görülebilir; miyopi ve aşağı doğru lens ektopisi görülebilir. İdrar analizi güvenilmez olup, kan metiyonin ve homosistein düzeyleri ölçülmelidir.

f. Tedavi:

Bilinen kesin bir tedavisi yoktur. Hastaların ortopedist, oftalmalog ve kardiyolog tarafından düzenli takipleri yapılmalıdır. Marfan sendromunda beta blokerler ilk düşünülmesi gereken ilaçlardır; aortik dilatasyonu geciktirmek için önerilmektedir. Hastalığın patogenezinde yer alan bazı proteinlerin belirlenmesi ile kardiyak patoloji riskinden korunmayı sağlayan yeni tedavi yöntemleri geliştirilmiştir. Angiotensin-II reseptör blokerlerinin kullanımının da, TGF-β sinyallerini azaltarak aort kökü genişleme hızını yavaşlattığı gösterilmiştir. Bu tedavi başlanan çocuklarda ilk sonuçlarda, aort kökü dilatasyonunda anlamlı azalma olduğunu gösteren çalışmalar olduğu gibi, etkisinin sınırlı olduğunu bildiren çalışmalar da bulunmaktadır. Östrojen tedavisi kadın hastalarda uzun yapılı olmayı önleyebildiğinden önerilmektedir. Gebelik aortik dejenerasyon ve vasküler rüptür riskini hızlandırdığından tavsiye edilmez. FBN1 mutasyonu için prenatal ve preimplantasyon tanısı yapılabilir.

g. Prognoz:

Prognozu belirleyen kardiyak patolojilerdir, sıklıkla aort diseksiyonuna bağlı ölüm görülür. Genellikle 40-50 yaşa kadar yaşarlar ancak çocukluk çağında ölüm görülebilmektedir.

II. EHLERS-DANLOS SENDROMU

a. Tanım:

Kollajen biyosentezinde çeşitli anomaliler sonucu gelişen, deride hiperekstansibilite, frajilite artışı ve eklemlerde hipermobilite ile karakterize, genetik geçişli, deri dışı farklı birçok klinik özelliklerin bulunduğu 13 alt tipi tanımlanan konnektif doku hastalıkları grubudur. Genel olarak kollajen lifler tutulurken, elastik lifler normaldir.

b. Epidemiyoloji ve etyoloji:

Sıklığı 1:5000 civarında bildirilmiştir. Genetik geçiş şekli tiplere göre farklılık göstermektedir (otozomal dominant, otozomal resesif veya X'e bağlı resesif). Özellikle tip 1 ve 3 kollajen sentezinde bozukluk vardır. Kollajen sentezindeki bozukluk sonucu kollajen içeriği azalır ve fibrillerin demetler halindeki dizilimi bozulur. Bazı tiplerde spesifik moleküler ve biyokimyasal anormallikler tespit edilmiştir. Baskın olarak kollajende tutulum olmasına rağmen, tip X'te fibronektin bozukluğu ve tenaskin-X mutasyonu da gösterilmiştir

c. Klinik Özellikler

Ehlers-Danlos sendromlarının yeni uluslararası sınıflandırması, 2017'de eski Villefranche sınıflandırma terminolojisinin yerini almıştır. Ehlers Danlos Sendromu'nun 13 farklı alt tiplerinin genetik ve klinik özellikleri Tablo 1'de gösterilmektedir.

Tablo 1. Ehlers-Danlos Sendromunun (EDS) Klinik Tipleri ve Genetik Özellikleri

EDS Tipi ve Eski Adlandırılması	Kalıtım Şekli	Mutasyon	Klinik Özellikler
KLASİK **Klasik EDS, Tip 1 (Gravis) ve Tip 2 (Mitis)**	OD	COL5A1, COL5A2, nadiren COL1A1 mutasyonu (vasküler frajilite ilişkili)	Aşırı esnek deri; normal şekilde yerine gelir, stria yoktur; avuç içi ve ayak tabanında deride bollaşma ile gevşek eldiven görünümü, ileri yaşta göz kapağı, yüz ve ekstremitelerde deri katlantılı hale gelebilir; deri frajil, yumuşak, kadifemsi, kolay morarma,çabuk yara oluşumu, yara iyileşmesinde gecikme, sekonder infeksiyonlar, ince-geniş sigara kağıdı benzeri atrofik skarlar, psödotümörler; generalize eklem hipermobilitesi

KLASİK EDS BENZERİ **Tenaskin-X eksikliği (TNXB) EDS**	OR	TNXB	Hafif klasik tiper benzemekle birlikte Atrofik skatris yoktur Hiperekstansibil deri, morarma, Generalize eklem hipermobilite laksisitesi Miyopatik özellikler
		AEBP1	Atrofik skar oluşumu Hiperekstansibil deri, morarma, Generalize eklem hipermobilite laksisitesi Gastrointestinal rüptür-nadiren
Kardiyak valvüler EDS	OR	COL1A1	Klasik tipe benzer, kalp kapak defektleri eşlik eder Progresif kalp kapak tutulumu Hiperekstansıbl ince deri, atrofik skarlar, artmış morarma Eklem hipermobilitesi
VASKÜLER EDS **Tip 4 EDS**	OD	COL3A1	Arteryel rüptür İç organ rüptürü (kolon, uterus) Şiddetli morarma İnce translusen deri Küçük eklemlerde hipermobilite
HİPERMOBİL EDS **Tip 3 EDS**	OD	?	Generalize eklem hipermobilite Hafif hiperekstansıbil deri, yumuşak kadifemsi deri, Tekrarlayan fıtıklar, organ prolapsusu, Açıklanamayan strialar Eklem dislokasyonu/subluksasyonu

ARTROKALAZYA EDS **TİP VIIA, B.**	OD	COL1A1&COL1A2 mutasyonu	Hiperekstansibil ve frajil deri (klasik formdan daha hafif), şiddetli eklem hipermobilitesi, konjenital bilateral kalça çıkığı, skolyoz, kısa boy, yüz dokularında gevşeklik ve deprese burun köprüsüne bağlı tombul yüz görünümü, hafif osteopeni, hipotoni
DERMATOSPRAKSİS **TİP VIIC**	OR	Prokollajen N-proteinaz (ADAMTS2) mutasyonu	Şiddetli deri frajilitesi Viseral frajilite Gevşek sarkık deri Şiddetli morarma Postnatal büyüme geriliği Belirgin hipermobil eklemler, Umbilikal ve inguinal herni, Erken membran rüptürü, Mavi sklera
KİFOSKOLYOTİK EDS **TİP VI**	OR	PLOD1 FKBP14	Konjenital hipotoni Erken yaşta kifoskolyoz Generalize eklem hipermobilitesi Osteopeni Mavi sklera Marfanoid görünüm İşitme kaybı, miyopatik bulgular (FKBP14 formu)
MUSKULOKONTRAKTÜREL **Tip VIB**	OR	CHST14 DSE	Hiperekstansibil ve frajil deri, buruşmuş avuç içi, kolay morarma Atrofik skarlar Tekrarlayan dislokasyonlar Konjenital kontraktürler (pes ekinovarus-clubfoot)

PERİODONTAL **TİP VIII**	OD	C1R, C1S	Şiddetli erken başlangıçlı periodontit, sekonder dişeti çekilmesi ve erken yaşta diş kaybı, pigmente pretibial plaklar, hafif hiperextansibil deri, yoğun morarma, küçük eklem hipermobilite, enfeksiyon eğilimi, marfanoid görünüm
SPONDİLODİSPLASTİK **EDS progeroid tip**	OR	B4GALT7 B3GALT6 SLC39A13	Yumuşak, hamur gibi, translusen ve/ veya hiperekstansibil deri, çeşitli eklem hipermobiliteleri, hipotoni, kısa boy, çeşitli konik parmaklar, osteopeni, gelişme geriliği, mental retardasyon B4GALT6/7: progeroid yüz, yaşlı görünüm, eklem kontraktürleri SLC39A13: buruşmuş avuç içi, omurga düzleşmesi, dışarı çıkık gözler (protuberan)
BRITTLE CORNEA SENDROMU	OR	ZNF469 PRDM5	Yumuşak, translusen deri, farklı şiddetlerde hiperekstansibil ve frajil deri, akral buruşukluk, küçük eklemlerde hipermobilite, oküler frajilite, keratokonus, mavi sklera, yüksek dereceli miyopi, retina dekolmanı işitme güçlüğü, skolyoz
MİYOPATİK	OD, OR	COL12A1 Tip 12 kollajen	Yumuşak hamur gibi deri, atrofik skarlar, proksimal eklem kontraktürleri, distal hipermobilite, konjenital myopati ve hipotoni

Diğer Ek Klinik Bulgular:

<u>KLASİK TİP 1 ve TİP 2:</u>

GORLİN BULGUSU: Mukoza hiperelastisitesine bağlı dilin burna değdirilebilmesi

BLEFAROKALAZİ: İleri yaşla göz kapağının katlantılı sarkık hale gelmesi

PSÖDOTÜMÖR: Derinin frajil olması nedeni ile küçük travmalarla dahil hematom oluşabilir. Tekrarlayan travma alanlarında hemosiderin birikimine bağlı pigmentasyon değişiklikleri oluşabilir. Travma ile bağ doku septumu yırtılıp fitiklar oluşabilir. Bu alanlarda konnektif doku birikimine bağlı olarak mavi-gri süngerimsi molluskoid psödotümörleri ortaya çıkar. Özellikle ayak ve uyluk üzeri eklemlerin ekstansör

yüzleri gibi basınç bölgelerinde görülür. Daha küçük, sert subkutan nodüller olan sferoidler ise uyluk ve ön kolda yerleşir ve hastaların 1/3'ünde direk grafide kalsifikasyon şeklinde gözlenebilir.

Tip 1 hastaların yaklaşık yarısında erken membran rüptürü ve 1 aya kadar erken doğum görülebilir.

Genu rekurvatum, kifoskolyoz, pes planus sıktır.

Eklem hipermobilitesine bağlı 20-40 yaşlarda erken başlangıçlı osteoartrit gelişebilir.

Pedal piyozojenik papüller daha sıktır.

Diyafragmatik herni, mesane divertikülü, erken yaşta variköz venler görülebilir.

Tipik yüz görünümü: Gözlerin arası açık, geniş nazal köprü, epikantik kıvrımlar, göz ve burun delikleri fazla açık görülür.

Kardiyak anomalilerden; Mitral kapak prolapsusu, aortik kök dilatasyonu görülebilir.

SSS anevrizma nedeni ile masif kanama ve ölümle sonuçlanabilir.

Mavi sklera, mikrokornea, şaşılık, glokom en sık görülen göz bulgularıdır.

HİPERMOBİL TİP-TİP 3:

Intradermal veya topikal anesteziklerin etkisine dirençli olabilenleri vardır.

BEIGHTON SKORU: Hipermobil EDS tanısı için geliştirilmiştir; hipermobilite değerlendirilir; 5/9 ve daha fazla ise şu anda veya öyküsel olarak hipermobilite düşünülür.

MUAYENE	SAĞ	SOL
Beşinci parmağın 90 derece üzerinde pasif dorsifleksiyonu	1	1
Başparmağın ön kol fleksör yüzüne doğru pasif opozisyonu (Beighton işareti)	1	1
Dirseğin 10 dereceden fazla hiperekstensiyonu	1	1
Dizin 10 dereceden fazla hiperekstensiyonu	1	1
Avuç içi yerde olduğunda gövdenin dizle birlikte ileri fleksiyonu	1	

d. Ayırıcı tanı:

Kutis laksa; deri sarkmaları, gevşek, bol, fazla kıvrımlı deri görülmesi ile ayırıcı tanıya girer ancak Ehlers Danlos sendromunda deri fazlalığı ileri yaşlarda gelişir, genellikle dirsekler ve göz etrafında sınırlıdır.

Turner sendromunda da deri hiperelastiktir ancak eşlik eden cücelik, kubitis valgus, yele boyun gibi

bulgularla ayırt edilebilir.

Bir başka ayırıcı tanıya giren Marfan sendromunu Ehlers Danlos sendromundan ayıran en önemli özellik, Ehlers Danlos sendromunda ektopia lentis olmayışıdır.

e. Tanı:

Tanı klinik bulgular ile konur. Tip tayinine yönelik araştırma için dermal kollajenin elektron mikroskobik incelemesi, kültüre fibroblastların kimyasal protein analizi ve mutasyon tespiti bir arada yapılmalıdır. Üriner lizil ve hidroksilizil pridinolin oranı ölçümü kifoskolyoz tipi Ehlers-Danlos Sendromu için diagnostik bir testtir. Prenatal tanı konulabilir.

f. Tedavi:

Hastalığın kesin ve etkin bir tedavisi yoktur. Tüm hastalar genetik danışma almalıdır. Deri olabildiğince travmadan korunmalıdır.

Tip IV hastalar, travmatik aktivitelerden ve valsalva etkisiyle intrakranyal basınç artıran durumlardan kaçınmalıdır. Kan damarlarındaki frajilite, yara yerinde iyileşmede gecikme, dikişlerin normalden 2 kat daha uzun süre kalması, uzun süreli gerilme gücüne sahip dikişlerin kullanılması konusunda cerrahi operasyonlar öncesi hekim mutlaka hastalık konusunda bilgilendirilmelidir. Bu hastalar barsak rüptürü için de yüksek risklidir. Seliprolol kullanımı (uzun ekili β1-antagonist&parsiyel β2-agonist) arteryel diseksiyon olasılığını azaltabilir. Gebeliklerin yaklaşık %5'inde fatal uterin veya arteryel rüptür gelişmektedir; multidisipliner yakın takip gerekir; sezaryenin riski azalttığına dair kanıtlar yetersizdir.

Bazı Tip VI hastalarda oral askorbik asit tedavisine yanıt alınmaktadır.

g. Prognoz:

Ehlers Danlos sendromunda prognoz klinik tipe göre değişir; komplikasyonların sık olduğu TipIV -VASKÜLER hastalıkta kardiyolojik açıdan yakın takip gereklidir. Vasküler komplikasyonlar-kanamalar dışında hastalar normal hayatını sürdürür.

III. KUTİS LAKSA

a. Tanım:

Elastik liflerin bilinmeyen bir nedenle hasarlanması sonucu azalması ve yok olması nedeni ile derinin gevşek, buruşuk, sarkık duruma gelmesi ile oluşan, kalıtımsal veya edinsel olarak ortaya çıkan hastalığa, deri tutulumu dışında amfizem, herni, divertikül, kraniofasyal anomaliler eşlik edebilir.

b. Epidemiyoloji ve Etyopatogenez:

Kalıtımsal formlar oldukça nadir görülür. Etnik ya da ırksal bir yatkınlık göstermezler. Otozomal dominant, otozomal resesif veya X'e bağlı resesif kalıtım görülebilir. Tipik olarak doğumda ya da erken çocukluk döneminde ortaya çıkar ancak otozomal dominant formlarda gevşek derinin ortaya çıkışı erken erişkinlik dönemine kadar gecikebilir. Edinsel kutis laksa sıklıka geç başlangıçlıdır; kompleman eksikliği, plazma hücreli diskraziler, amiloidoz gibi bazı sistemik hastalıklar veya penisilamin, penisilin, İNH gibi ilaçların kullanımı ile ilişkili olabilir.

Kutis laksa, elastik liflerde bir bozukluğu temsil eder ve deri ve iç organlar da dahil olmak üzere birçok dokuyu içerebilir ve genetik heterojenite mevcuttur. Elastin genindeki mutasyonlar, otozomal dominant formunun nedeni olarak tanımlanmıştır. X-geçişli kutis laksada lizil oksidaz aktivitesinde azalma ve bakır metabolizmasında generalize bir anormallik tanımlanmıştır. Bakır transportundan sorumlu ATP7A geninde de mutasyon tanımlanmıştır. Otozomal resesif kutis laksalı hastalarda lizil oksidaz eksikliği, şiddetli formlarda fibulin-5 geninde mutasyonlar gösterilmiş ancak moleküler temeli netleşmemiştir.

c. Klinik Bulgular:

Otozomal resesif formun çok sayıda alt tipi vardır;

Tip 1: Generalize tutulum gösterir ve yaşamsal komplikasyonlara yol açar; FBLN4, EFEMP2 ve FBLN5 genlerinde mutasyon ile ilişkili bulunmuştur. İnguinal ve hiatal herniler, gastrointestinal ve genitouriner divertiküller, rektal prolapsus, aort dilatasyonu, progresif pulmoner amfizem ve atelektaziler, periferik pulmoner stenoz ve kardiyomegali gibi ciddi komplikasyonlar olabilir.

Tip 2: Daha sık görülür ve iyi prognozludur; sorumlu genleri ise ATP6VOA2 ve PYCRI'dir. Deriye sınırlı olabileceği gibi gelişme geriliği ve iskelet anomalileri de eşlik edebilir.

Otozomal dominant geçişli form iç organ tutulumunun nadir olduğu ve kendiliğinden iyileşmeye eğilimli bir tablo iken, otozomal resesif geçişli form progresif seyirlidir ve eşlik eden generalize elastik doku anomalisi sistemik tutuluma yol açabilir.

Hastalığın X'e bağlı resesif tipinde (oksipital boynuz sendromu, Menkes sendromu) klinik bulgular otozomal resesif formun 2. tipine benzer fakat daha şiddetli olabilir ve iç organ tutulumu olasılığı artar. Bu formda ATP7A geni defekti rol oynamakta olup serum bakır ve seruloplazmin düzeyleri de azalmıştır.

Kutis laksanın tüm formlarında elastikiyeti ve esnekliği azalmış, buruşuk ve gevşek bir deri vardır. Buna bağlı olarak da aşağı eğilimli palpebral fissürler ve uzun bir filtrum nedeni ile hastada yaşlı bir yüz görünümü ortaya çıkar. Derinin gerildikten sonra normal pozisyonuna çok yavaş gelmesi ve deri frajilitesinde artış olmaması tipiktir.

Deri tutulumu sıklıkla generalizedir, otozomal resesif tip 2B ve edinsel kutis laksada primer olarak akral tutulum olabilir.

Deri bulguları kalıtsal formların çoğunda doğumda mevcuttur, ancak kalıtımsal formların bazılarında sonradan da ortaya çıkabilir.

Deride gevşeklik ve kırışma genellikle zaman içinde artar ancak otozomal resesif tip 2A'da ciltte yaşla birlikte iyileşme görülmüştür.

Ligaman ve tendonlardaki gevşeklikten dolayı eklem hipermobilitesi eşlik edebilir.

Deri bulgularına ek olarak amfizem, umbilikal ve inguinal herni, gastrointestinal ve genitoüriner sistem divertikülleri, kardiyak veya arteryel anomaliler, iskelet veya eklem tutulumu ve büyüme gelişmede gecikme görülebilir. Konjenital hemolitik anemi ile de ilişki bildirilmiştir.

Deri dışı belirtiler, özellikle pulmoner komplikasyonlar, ciddi morbidite ve mortaliteye neden olabilir.

Tek başına deri ile sınırlı kutis laksa olguları da mevcuttur.

Edinsel Kutis Laksa

Herediter generalize kutis laksa (özellikle geç başlangıçlı otozomal dominant tip) ile klinik olarak ayırt edilmesi zor bir tablo da edinsel gelişen kutis laksa tablosudur. Başlıca iki formu vardır; Tip 1 generalize ya da lokalize kutis laksa'yı tanımlar. Multiple myelom gibi plazma hücre diskrazileri ile, ilaca bağlı

reaksiyonun bir sonucu olarak (özellikle penisilamin), sifiliz ve borrelia gibi infeksiyonlara sekonder veya sistemik lupus, sarkoidoz, kutane lenfoma gibi sistemik veya kutanöz bir inflamatuar bozukluğun ardından ortaya çıkabilir. Eritemli, ürtikeryal veya papülovezikül bir döküntü şeklinde başlayabilir. Yüz, kulak memesi ve boyun genellikle ilk tuttuğu bölgelerdir. Deride oluşan inflamatuar reaksiyonu derinin ilerleyici sarkması takip edip, deri genişleyip, erken yaşlanmış bir görünüme neden olabilir. Hemen her yaşta görülebilir ancak sıklıkla yetişkinlerde gelişir; progresif seyreder ve amfizem ve divertikül (örn. gastrointestinal, genitoüriner) gibi iç organlara ait bulgular eşlik edebilir.

Nadiren lokalize kutis laksa da görülebilir; sıklıkla göz çevresi (blefarochalasis) veya distal ekstremitelerde, özellikle avuç içi ve ayak tabanlarında bulunur.

Tip 2 edinsel kutis laksa yani Marshall sendromu, öncelikle bebeklerde ve küçük çocuklarda görülen, Sweet sendromu benzeri nötrofilik dermatozlarla bağlantılı, sistemik tutulum olmaksızın edinilmiş bir kutis laksa formudur. Post-inflamatuar elastoliz ve kutis laksa olarak da adlandırılır. Anetoderma-kutis laksa arası klinikte bir tablo olup, Afrikalı çocuklarda, artropot ısırığına bağlı nadir bir reaksiyon şeklinde görülmüştür; önce eritemli ürtikeryal papüller şeklinde başlayan lezyonlar, sonrasında yavaşça büyüyerek 2-10 cm ulaşan, kenarları eritemli, ortası atrofik geniş halka formuna dönmektedir.

d. Tanı:

Klinik olarak gevşek derinin gerilme sonrası yavaşça eski haline dönmesi tanıya yardımcı olurken, histopatolojide üst dermiste elastik liflerde fragmantasyon, kısalık, sayıca azalma ve granüler dejenerasyon görülmesi tanıyı destekler. Tipik klinik görünüm tanı için çoğu zaman yeterli olsa da kesin tanı histopatolojik veya elektronmikroskopik incelemede elastik liflerde azalma ve parçalanma görülmesi ile konur. Benzer elastik lif değişiklikleri akciğer ve aortada da gözlendiğinden gerekirse Göğüs hastalıkları ve Kardiyoloji uzmanına danışılmalıdır.

e. Ayırıcı Tanı:

Sağlıklı kişilerin deri yaşlanmasında da kutis laksa benzeri değişiklikler oluşabilir.

Ehlers Danlos Sendromu'nda deri elastikiyeti artmıştır ancak gevşek değildir, gerilince çabuk eski haline gelir, deri frajilitesi ve kolay morarma ek ayırt edici özellikleridir.

Psödoksantom elastikum ve çoklu koagülasyon faktör eksikliği olan psödoksantoma elastikum benzeri hastalıklarda ; deri gevşektir, sarkıktır ama sarı renktedir, genellikle yüz tutulmaz, histolojik olarak kalsifikasyon vardır.

Costello sendromunda eklem hiperekstansibilitesi ile birlikte deri gevşekliği olmasına rağmen ışık ve elektron mikroskobisinde elastin fibriller normaldir.

Granülomatöz gevşek dermis ve subkutan dokuda granülomatöz infiltrasyon oluşan T hücreli deri lenfomasıdır; büyük kıvrım bölgelerinde deri gevşemesi şeklindedir, histopatoloji ve klinik özelliklerle ayırt edilebilir.

Mid-dermal elastoliz, çoğunlukla boyun yanları, üst gövde ve üst kollarda güneşe maruz kalan bölgelerde sınırlı veya yaygın ince kırışıklık alanları ile karakterize, sıklıkla genç ve orta yaşlı kadınları etkileyen bir hastalıktır. Histopatolojide orta dermiste bant benzeri elastik lif kaybının görülmesi patognomoniktir.

Anetoderma, elastik doku kaybıyla birlikte ufak (1-2 cm) çaplı buruşuk-sarkık deri adacıkları şeklinde görülür ve öncesinde bir inflamatuar süreç olabilir. Histopatolojisi kutis laksa ile aynıdır ve daha küçük, sınırlı lezyonlarla edinilmiş lokalize kutis laksanın bir varyantı olarak kabul edilebilir.

Bazı nadir sendromlar gevşek deri ve elastik lif anormallikleri ile seyredebilir (Costello sendromu,

Donohou sendromu, Sensenbrenner sendromu gibi).

Ekstremitelerde boğumlar halinde yerleşik konjenital katlantılar "Michelin tire baby" fenotipi kutis laksayı anımsatabilir, ancak katlantılar kutanöz gevşeklikten ziyade fazla doku içerir.

f. Tedavi:

Hastalığın ilerlemesini engelleyebilecek etkin bir tedavi yoktur. Deri lezyonları için kozmetik amaçlı rekonstrüktif cerrahi, ayrıca herniler, barsak divertikülitleri ve iskelet malformasyonları için de cerrahi girişimler yapılabilir ancak nüksler olabilir. İlişkili olabilecek iç organ tutulumları açısından, özellikle kardiyolojik ve pulmoner komplikasyonlar için multidisipliner yaklaşımla düzenli takip gerekmektedir.

IV. OSTEOGENESİS İMPERFEKTA

a. Tanım:

Osteogenezis imperfekta (OI), düşük kemik kütlesi, kemik kırılganlığı ve kırık eğiliminin artmasıyla sonuçlanan heterojen bir kalıtsal kemik oluşumu bozuklukları grubudur.

Hastalarda mavi sklera, deri frajilitesi, sağırlık, iskelet deformitesi, anormal diş oluşumu, hafif eklem hipermobilitesi, herniler, mitral kapak prolapsusu, arteryel frajilite ve incelme gözlenebilir.

b. Epidemiyoloji ve etyopatogenez:

Görülme sıklığı 1:10. 000-1:20. 000 canlı doğumda bir

Dünya genelinde sıklığı 2. 35-4. 7: 10. 1000

Çoğunlukla, OD kalıtım modeline sahip tip 1 kollajeni kodlayan genlerdeki patojenik varyantlar neden olur (yani kollajen tip I alfa 1 zinciri [COL1A1]/kollajen tip I alfa 2 zinciri [COL1A2]). Diğer çoğu OI ise, tip 1 kollajenin işlenmesi ve salgılanması, kemik mineralizasyonu ve osteoblast farklılaşması ile ilgili genlerdeki patojenik varyantlardan kaynaklanır.

Histopatolojide kemiklerde belirgin kollajen eksikliği olup, sıklıkla kemik yapısı bozulmuştur. Dermis incedir, elastik lif artışı ve kollajen defekti saptanabilir.

c. Klinik bulgular:

Klinik bulgular in utero çoklu fraktürler ve perinatal kayıptan, normale yakın yetişkin boy ve düşük kırık insidansına kadar oldukça geniş bir yelpazededir. İskelet dışı özellikler de değişkendir ve mavi veya grimsi sklera , işitme kaybı, cilt hiperlaksitesi, eklem hiperekstansibilite ve dentinogenezis imperfekta görülebilir.

Tipik olmamakla birlikte, üçgen yüz, frontal çıkıntı, geniş alın, derin gözler ve gaga burun dahil olmak üzere fasyal dismorfizm görülebilir.

Kardiyovasküler, nörolojik ve solunumsal belirtiler de görülür.

d. Sınıflama:

Tanımlanmış farklı 20'nin üzerinde tipi mevcuttur. Burada klinik özellikleri en belirgin olan 4 tipinden bahsedilecektir.

Tip 1A: En sık görülen tip (%70-75'inde) olup, OD geçişlidir, COL1A1 geninde mutasyona bağlı Tip 1 kollajende defekt vardır. Kırıklar çocukluk çağında sıktır. Sklera mavi veya gridir. Kolay morarma ve erken başlangıçlı sağırlık gözlenebilir. İskelet deformitesi yoktur ya da hafif derecededir. Eklem gevşekliği sıktır. Dişlerde yapısal bozukluk gözlenebilir. Mitral kapak prolapsusu, aort kapak yetmezliği eşlik edebilir. Tip 1B de dentinogenesis imperfekta (anormal diş oluşumu) görülür.

Tip 2: Letal, perinatal form: En nadir görülen formdur. Genellikle OD kalıtılır. In utero veya doğumda çoklu kırıklar oluşur, nadiren doğum sonrası birkaç gün yaşayabilirler. Yaygın konnektif doku frajilitesine bağlı doğum sırasında ekstremitelerde kopma oluşabilir. Radyografide boncuk şeklinde kaburga, hafif kafatası kalsifikasyonu ve parçalanmış femur gözlenebilir.

Tip 3: Progresif Deforme Edici Form: Kırıklar in utero veya doğumda olur, uzun kemikler ince ve sıklıkla kistik yapıdadır. Çocuk büyüdükçe ilerleyici skolyoz ve uzun kemiklerde eğilme sonucu "crippling" deformitesi gelişir. Skleralar doğumda mavi iken, erişkin dönemde normal renktedir. Kalıtım tipi kesin belirli değildir.

Tip 4: Normal skleralı hafif form: Tip 1 klinik ve kalıtım özelliklerini taşır ancak skleralar mavi değildir, dentiginosis imperfekta sıktır, sağırlık nadirdir.

Ne zaman şüphelenelim?

Düşük travmalı kırıklar ve/veya boy kısalığı veya in utero ultrasonda bir fetüste kısa uzun kemikler bulgusu görülürse düşünülmelidir. Bununla birlikte, OI'nin iskelete ek olarak diğer organ sistemlerini de etkileyen multisistem bir bozukluk olduğunu hatırlamak önemlidir.

e. Tanı:

Tanı, aile öyküsü, tıbbi öykü ve görüntüleme dahil klinik özellikler ile ilişkili olduğundan OI'nin daha hafif formlarında klinik olarak konulabilir. Genetik tanı konulabilir ancak normal bir genetik sonuç klinik OI tanısını dışlamaz. Prenatal tanı şiddetli hastalık formlarında mümkündür, 16. Haftada USG ile yapılabilir. Hastalarda derinin sert ve normal deriye göre daha az elastik olması tanı için yardımcıdır.

f. Ayırıcı tanı:

Kaza dışı yaralanma (NAI), raşitizm, osteoporoz, metabolik durumlar ve kemik kırılganlığı olan sendromik bozukluklar

Kısa ekstremite ve geniş kafataslı hastalar akondroplazi düşündürmekle birlikte, kemik frajilitesi ve deri incelmesi akondroplazide olmayacağı için ayırt edilebilir.

g. Tedavi:

OI'de tedavi multisistemik yaklaşım gerektirir. Bisfosfonatlar tedavinin en önemli basamağıdır ve yaygın olarak, yüksek kırık riski olan orta ila şiddetli OI formlarında kullanılmaktadır. OI'nin kutanöz semptomlarının yönetimi, nazik cilt bakımı, güneş koruması, topikal retinoidlerin ve hiperhidroz için hedefe yönelik tedavilerin kullanımını içerir.

V. PSÖDOKSANTOM ELASTİKUM (Grönblad-Strandberg sendromu)

a. Tanım:

Deri, göz ve kan damarlarında elastik dokunun ilerleyici dejenerasyonu ve yerinde oluşan distrofik kalsifikasyon ile karakterize, geç başlangıçlı, kalıtsal bir hastalıktır.

b. Epidemiyoloji:

Psödoksantom elastikum'un kesin prevalansı bilinmemektedir. Genel popülasyonda 1:25. 000 ila 1:100. 000 olduğu tahmin edilmektedir. Kadınlarda daha sıktır.

c. Etyopatogenez:

Genetik: Otozomal resesif geçişlidir, nadiren otozomal dominant aileler bildirilmiştir. Genetik

defekt hücresel transmembran taşıma proteini ABCC6'yı kodlayan 16. kromozomdaki ABCC6 gen mutasyonuna bağlıdır.

Nadir vakalarda (%5), ENPP1 geninde mutasyon vardır; pirofosfataz/fosfodiesteraz 1'i kodlar. Otozomal resesif kalıtılır. Psödoksantom elastikumda belirtiler en erken yaşamın ilk on yılı sonunda veya ikinci on yılında gelişirken, ENPP1 mutasyonu olan hastalarda sıklıkla yaşamın ilk yılında tanı konulur. İnfantil dönemde generalize arteryel kalsifikasyon görülür. Şiddetli vasküler tutulum vardır ve genellikle prenatal usg ile 14-15. Haftada tespit edilir. Bu hastaların birçoğu hayatın ilk yılında kardiovasküler komplikasyonlar nedeni ile kaybedilir.

Plazma pirofosfat (PPi) duzeyinin düşük olmasının patogenezinde rol oynayan en önemli etmen olduğu düşünülmektedir. Plazma pirofosfatı, fizyolojik olarak güçlü bir antimineralizasyon faktörü olduğundan, azalan seviyeleri cilt, gözler ve arteriyel kan damarları dahil olmak üzere elastin açısından zengin dokularda ektopik mineralizasyonun oluşmasına neden olur. Genel anlamda, dolaşımdaki düzeyi, hastalığın ciddiyeti ile ilişkilidir. Psödoksantom elastikum hastalarında, plazma pirofosfat seviyeleri, sağlıklı kontrollere göre yaklaşık yüzde 30 daha düşükken, ENPP1 genindeki fonksiyon kaybı mutasyonlarına bağlı olarak bebeklikte yaygın arteriyel kalsifikasyon olan hastalarda, plazma PPi seviyeleri sıfıra yakındır.

d. Histopatoloji:

Lezyonlu derinin biyopsisi tanı açısından önemlidir Tipik göz tutulumu olan hastalarda bazen belirgin deri tutulumu olmaksızın yapılan deri biyopsisinde hastalığın tipik histolojik bulguları saptanabilir. Deri lezyonlarında hem elastik, hem de kollajen lifler ile ilgili bozukluk vardır. Tipik olarak orta ve derin dermiste parçalanmış ve kalınlaşmış, dejenere elastik lifler ve kalsifikasyonunu görülür. Dev hücrelerin de olduğu granülomatoz bir infiltrasyon kalsifikasyona eşlik edebilir. Birçok durumda tanıyı hematoksilen ve eozin boyalı kesitlerde yapmak mümkün olsa da, elastik doku için spesifik boyalar (örn. Weigert's veya Verhoeff-Van Gieson boyaları) ve kalsiyum için (örn. von Kossa veya alizarin kırmızı boyaları) boyalar doğrulayıcıdır.

e. Klinik Bulgular:

Psödoksantom elastikum'da patolojik değişiklikler özellikle dermiste, retina Bruch membranda ve orta çaplı damarların internal elastik laminasındadır. Bundan dolayı, klinik bulgular deri, göz, kardiyovasküler sistem başlıca olmak üzere etkilenen arterlerin olduğu tüm organlarda gözlenebilir.

Erken kutanöz ve oküler bulgular yaşamın ikinci veya üçüncü dekatına kadar fark edilemeyebilir. Olguların %15'inde 15 yaş öncesinde ortaya çıkar ancak tanı özellikle erkeklerde yıllar sonra konulabilir.

Deri belirtileri:

Deriden hafif kabarık, sarımsı renkleri dolayısıyla ksantomlara benzeyen (psödoksantomatoz), birkaç milimlik papüllerden oluşur. Küçük papüller, lineer veya retiküler desende dizilebilir veya birleşerek deriye kaldırım taşı veya tavuk derisi benzeri görünümü verebilirler. Bu şekilde pürtüklü yüzeyli, portakal kabuğu görünümünde, deriden hafifçe kabarık, kirli sarı plaklar ortaya çıkabilir.

Başlıca ense, boyun yan yüzleri, aksiller kıvrım, klaviküler bölge, göbek çevresi, kasık, perine, antekubital fossa ve popliteal fossa gibi bölgelere sınırlıdır. Palmoplantar bölge ve saçlı deride görülmez. Yumuşak damak, dudağın iç kısmı, rektum ve vajina başta olmak üzere mukozalarda sarımsı papüllere yol açabilir.

Kıvrım yerlerindeki derinin kalınlaşmış, gevşek, buruşuk ve biraz sarkık olması hastalığın önemli özelliklerindendir. Deri lezyonları bazen çok yaygın olabilir ve deride derin oluklanmalara da yol açabilir.

Deri belirtileri asemptomatiktir, çoğu zaman ergenlik döneminden itibaren ortaya çıkar, bu nedenle hastaların doktora başvuruları gecikebilir, genellikle başka bir nedenle başvuruları sırasında tesadüfen tespit edilir.

Deri belirtilerinin şiddeti ile oküler veya kardiovasküler tutulum gibi sistemik tutulumlar arasında bir ilişki yoktur.

Deri dışı bulgular:

Hastalık deriye ek olarak birçok sistemde tutuluma yol açması nedeni ile önemlidir.

Göz:

Gözde fundusta elastik lif defektine ve distrofik kalsifikasyona bağlı Bruch membranının çatlaması "angioid streak" (anjiyoid çizgilenme) olarak adlandırılan göz bulgusuna yol açar. Bilateral ve simetrik yerleşimli olan bu bulgu 30'lu yaşlardan itibaren ortaya çıkar ve hastaların çoğunda bulunur. En erken göz bulgusu, sıklıkla çocukluk çağında görülen retinanın "peau d'orange" yani "portakal kabuğu" görünümüdür.

Göz tutulumu koroidal neovaskülarizasyonu başlatır, bu da retinal kanama, koroidit, görme azalması ve nadiren de körlük ile sonlanabilir, bu açıdan hastalarda düzenli göz muayenesi gereklidir. Göz tutulumunun şiddeti ile deri lezyonlarının yaygınlığı arasında bağlantı yoktur. Hastalar gözlerini travmadan korumaya özen göstermelidir.

Kardiovasküler sistem:

Kan damarının (başlıca küçük ve orta boy arterler) media ve intimalarındaki elastik liflerin dejenerasyonu ve kalsifikasyonu bilinen kardiyovasküler risk faktörlerinden bağımsız şekilde periferal arteryel hastalıkla ilişkilidir. Radyal ve ulnar arterlerdeki oklüzyona bağlı olarak, 30 yaş civarında periferik nabızlarda zayıflama veya alınamama durumu ortaya çıkar. Alt ve üst ekstremitelerde intermitan kladikasyon ve periferik arteryel hastalığa yol açabilir. Genellikle her 2 koldan yapılan tansiyon ölçümlerinde farklılık vardır. Anevrizmalar, mitral valvül prolapsusu ve inme görülebilir.

Renal arter tutulumu sonucunda erken yaşta renovasküler hipertansiyon oluşabilir.

Koroner arterlerin tutulması ise angina pektoris ve miyokard infarktüsüne zemin hazırlar fakat bunlar çok sık değildir. Çocukluk ve adolesan dönemde nadir anjina ve miyokard infarktüsü olguları bildirilmiştir.

Sinir sisteminin erken yaşta oluşan damarsal bozukluğu nörolojik ve psikiyatrik hastalıklara yol açabilir. Serebrovasküler hastalık, multi-infarktlı demans, minör inmeler veya geçici iskemik ataklar bildirilmiştir. İskemik inme riski 65 yaş altında sağlıklı popülasyona göre 4 kat daha fazla tespit edilmiştir.

Gastrointestinal sistem:

Nadiren, mezenter arterde veya dallarında daralma nedeni ile intestinal anjina oluşabilir, yemek sonrası akut, kramp şeklinde karın ağrısı şeklinde bulgu verir.

Hemorajik diyatez önemli bir sorundur. Gastrointestinal (özellikle mide) ve genitoüriner sistem kanamaları sık görülür.

Hastaların gebelikte düşük yapma riski yüksektir.

f. **Tanı:** Deri lezyonları ile başvuran hastada, histopatoloji ile ön tanının desteklenmesi, eşlik eden göz gibi diğer organ bulgularının yanısıra aile hikayesi ve gen defektinin saptanması (ABCC6 geni) kesin tanıya götürür. Ancak hastalığın geç başlangıç yaşı ve deri, göz ve vasküler belirtilerin erken dönemde hafif ve asemptomatik olması nedeni ile tanı konulması gecikebilir.

Psödoksantoma Elastikum Tanı Kriterleri

<u>Major tanı kriterleri:</u>

Deri

- Boyun ve fleksural alanlarda psödoksantomatöz papüller ve plaklar
- Histopatolojide orta ve derin dermiste, kalsifiye, küme yapmış, pleomorfik elastik lifler (elastoreksis)

Göz

- Bir veya daha fazla anjiyoid çizgilenme
- "Peau d'orange"

Genetik test

ABCC6 geninde iki alellik patojenik varyant

Minor tanı kriterleri:

- Ailede birinci derece yakınlarda psödoksantoma elastikum öyküsü
- Genetik testte sadece bir allelde patojenik mutasyon tespit edilmesi
- Lezyonsuz deride psödoksantom elastikuma ait histopatolojik değişiklikler

Tanı için aşağıdaki major kriterlerden en az 2'sinin olması gereklidir;

2 major deri kriteri

1 major göz kriteri

2 allelik patojenik mutasyon ABCC6 geninde

Minör kriterler tanı şüpheli ise yardımcı olur.

Radyolojik görüntülemede, elastik liflerdeki kalsifikasyona bağlı mikrokalsifikasyonlar görülebilir. Farklı çalışmalarda erkeklerde USG ile çocukluk çağından itibaren testiküler mikrokalsifikasyonlar gösterilmiştir. Yine karaciğer, böbrek, dalak gibi farklı organlarda da USG ile mikroklasifikasyonlar gösterilmiştir. Mamografide de mikrokalsifikasyonlar görülebilir ve yanlışlıkla malinite bulgusu olarak değerlendirilebileceğinden hastanın psödoksantom elastikum tanısı varsa radyolog bilgilendirilmelidir.

g. Ayırıcı Tanı:

Perforan kalsifik elastoz, çoklu doğum yapmış kadınlarda, periumbilikal alanda yerleşen perforan kalsifiye olan elastoz nedenli lezyonlardır.

Psödoksantom elastik benzeri papiller dermal elastoliz, yaşlılarda görülür, boyun, aksilla ve kollarda yerleşen 2-3 mm lik sarımsı ve deri renginde papüllerden oluşur; herhangi bir sistemik belirtisi yoktur. Histolojik olarak sadece papiller dermisteki elastik liflerde kayıp vardır.

Psödoksantom elastikum papüllerine benzeyen diğer edinsel deri lezyonları;

- Boynun beyaz fibröz papülleri
- Solar elastoz ilişkili papüller
- Kronik D-penisilamin tedavisi ile ilişkili papüllerdir.

Anjioid çizgilenmeler Marfan sendromu ve Ehlers-Danlos sendromunda da görülebilir; edinsel anjioid çizgilenme benzeri retinal lezyonlar ise şiddetli miyopi ve yaşa bağlı maküler dejenerasyonda görülebilir.

h. Tedavi:

Etkin bir tedavisi olmayan hastalık ilerleyici seyirlidir. Genetik bir hastalık olması nedeni ile aile bireylerine yönelik tarama ile erken tanı ile koruyucu önlemler alınabilir. Deri lezyonlarına kozmetik amaçlı cerrahi eksizyon yapılabilir. Gözde oluşabilecek komplikasyonlara (retinal kanama, koroidal neovaskülarizasyon) çeşitli tedaviler uygulanmaktadır (VEGF antagonistleri bevacizumab, ranibizumab gibi; lazer fotokoagülasyon, fotodinamik tedavi; maküler translokasyon). Göz komplikasyonlarını önleyici olarak düzenli göz-fundus kontrolü, güneş gözlüğü kullanımı, antioksidan beslenme, sigara ve travmadan uzak durulması önerilebilir. Diğer iç organlarda olası kanamalar ve kardiovasküler komplikasyonlar nedeni ile yaşam süresi kısalmaktadır. Bu nedenle aspirin gibi hemorajik diyatezi artıracak ilaçlardan kaçınılmalı, ateroskleroz ve hipertansiyona yönelik risk faktörleri ortadan kaldırılmalı ve tedavi verilmelidir. Magnezyum desteği ve azaltılmış kalsiyum alımının faydası olabileceği bildirilmiştir. Kardiovasküler riski azaltmak için düşük doz aspirin, pentoksifilin, silostazol, klopidogrel kullanılabilir.

Kaynaklar

1. İkizoğlu G. Genodermatozlar. Dermatoloji. Ed. Tüzün Y, Gürer MA, Serdaroğlu S, Oğuz O, Aksungur VL. İstanbul, Nobel Tıp Kitapevi, 2008; 1652-6.
2. Wenstrup RJ, Zhao H. Heritable disorders of connective tissue with skin changes. Fitzpatrick's Dermatology of General Medicine. Ed. Freedberg IM, Eisen AZ, Wolff KK et al. New York, McGraw-Hill, 2003; 1496-1507.
3. Groenink M, den Hartog AW, Franken R, et al. Losartan reduces aortic dilatation rate in adults with Marfan syndrome: a randomized controlled trial. Eur Heart J 2013; 34:3491.
4. İkizoğlu G. Genodermatozlar. Dermatoloji (3. Baskı). Ed. Tüzün Y, Gürer MA, Serdaroğlu S, Oğuz O, Aksungur VL. İstanbul, Nobel Tıp Kitapevi, 2008;1705-14.
5. Burrows NP, Ringpfeil F, Uitto J. Heritable Disorders of Connective Tissue. Dermatology (4th ed.). Ed. Bolognia JL, Schaffer JV, Cerroni L. Elsevier – OHCE, 2017;1697-1702.
6. Baykal C. Nekrobiyotik ve Granülomatöz Hastalıklar. Dermatoloji Atlası (4. Baskı). Ed. Baykal C. İstanbul, Nobel Tıp Kitapevi, 2020; 518-9.
7. Beighton P, De Paepe A, Steinmann B, et al. Ehlers-Danlos syndromes: revised nosology, Villefranche, 1997. Ehlers-Danlos National Foundation (USA) and Ehlers-Danlos Support Group (UK). Am J Med Genet 1998;77:31.
8. Malfait F, Francomano C, Byers P, et al. The 2017 international classification of the Ehlers-Danlos syndromes. Am J Med Genet C Semin Med Genet 2017;175:8.
9. Schalkwijk J, Zweers MC, Steijlen PM, et al. A recessive form of the Ehlers-Danlos syndrome caused by tenascin-X deficiency. N Engl J Med 2001;345:1167.
10. Inamadar AC, Palit A. Cutaneous signs in heritable disorders of the connective tissue. Indian J Dermatol Venereol Leprol 2004;70:253.
11. İkizoğlu G. Genodermatozlar. Dermatoloji. Ed. Tüzün Y, Gürer MA, Serdaroğlu S, Oğuz O, Aksungur VL. İstanbul, Nobel Tıp Kitapevi, 2008; 1714-8.
12. Burrows NP, Ringpfeil F, Uitto J. Heritable Disorders of Connective Tissue. Dermatology (4th ed.). Ed. Bolognia JL, Schaffer JV, Cerroni L. Elsevier – OHCE, 2017; 1706-10.
13. Berk DR, Bentley DD, Bayliss SJ, et al. Cutis laxa: a review. J Am Acad Dermatol 2012; 66:842. e1.
14. Fontenelle E, Almeida AP, Souza GM. Marshall's syndrome. An Bras Dermatol. 2013;88(2):279-82.
15. İkizoğlu G. Genodermatozlar. Dermatoloji. Ed. Tüzün Y, Gürer MA, Serdaroğlu S, Oğuz O, Aksungur VL. İstanbul, Nobel Tıp Kitapevi, 2008; 1651-2.

16. Marini JC, Forlino A, Bächinger HP, et al. Osteogenesis imperfecta. Nat Rev Dis Primers 2017; 3:17052.

17. Rauch F, Glorieux FH. Bisphosphonate treatment in osteogenesis imperfecta: which drug, for whom, for how long? Ann Med 2005;37:295.

18. Burrows NP, Ringpfeil F, Uitto J. Heritable Disorders of Connective Tissue. Dermatology (4th ed.). Ed. Bolognia JL, Schaffer JV, Cerroni L. Elsevier – OHCE, 2017; 1702-6.

19. İkizoğlu G. Genodermatozlar. Dermatoloji. Ed. Tüzün Y, Gürer MA, Serdaroğlu S, Oğuz O, Aksungur VL. İstanbul, Nobel Tıp Kitapevi, 2008; 1701-5.

20. Baykal C. Nekrobiyotik ve Granülomatöz Hastalıklar. Dermatoloji Atlası (4. Baskı). Ed. Baykal C. İstanbul, Nobel Tıp Kitapevi, 2020; 516-8.

21. Uitto J, Jiang Q, Váradi A, et al. Pseudoxanthoma elasticum: Diagnostic features, classification and treatment options. Expert Opin Orphan Drugs 2014; 2:567.

22. Li Q, Schumacher W, Jablonski D, et al. Cutaneous features of pseudoxanthoma elasticum in a patient with generalized arterial calcification of infancy due to a homozygous missense mutation in the ENPP1 gene. Br J Dermatol 2012; 166:1107.

23. Luo H, Li Q, Cao Y, Uitto J. Therapeutics Development for Pseudoxanthoma Elasticum and Related Ectopic Mineralization Disorders: Update 2020. J Clin Med 2020; 10.

TÜRK TABİPLERİ BİRLİĞİ

BURSA TABİP ODASI

BÖLÜM 18

FOTODERMATOZLAR VE FOTOKORUNMA

1. **Fotodermatozlar** (Primer, Sekonder)
2. **Fotokorunma** (Topikal ve Sistemik)

TÜRK TABİPLERİ BİRLİĞİ

BURSA TABİP ODASI

FOTODERMATOZLAR

Prof. Dr. Meltem USLU[1]

1. **Tanım:** Fotodermatozlar güneş ışığının ultraviyole ya da görünür ışık bileşenlerine karşı anormal yanıt ile oluşan veya şiddetlenen bir grup inflamatuar deri hastalığıdır. Hastalıkların tetikleyicisi esas olarak güneş ışığı olmakla beraber, bazan sorumlu yapay ışık kaynakları da olabilir.

2. **Epidemiyoloji:** Dünya genelindeki fotodermatoloji merkezlerinin verilerine göre, en sık görülen fotodermatoz polimorf ışık erupsiyonu olup (prevalansı %0. 13-21. 4) bunu azalan sırayla fotoagreve dermatozlar, ilaçla indüklenen fotosensitivite, kronik aktinik dermatit ve solar ürtiker izlemektedir.

   Fotodermatozların yaşam kalitesini önemli ölçüde etkileyebilir. Bazı hastalıklarda ışık duyarlılığı çok belirgin ve hemen hemen yıl boyunca sürer iken, bazılarında mevsimseldir, bazılarında ise bulgular yalnızca güneşli tatil zamanlarında ortaya çıkar. Hastaların giysi seçimi, eğitim hayatı, iş bulmaları / seçimleri, sosyal ve hobi aktiviteleri özellikle etkilenen yaşam alanlarıdır. Bu nedenle hastalarda anksiyete ve depresyon sıklığı yüksektir ve yaşam kalitesindeki bozulma, hastaların yaklaşık üçte birinde yüksek derecede olmaktadır.

3. **Etyopatogenez:** Fotodermatozlar patogenezlerine göre 4 grupta incelenebilir. Primer fotodermatozlar (I), sağlıklı kişilerde, etyolojinin büyük oranda açıklanamadığı, güneşle ilişkili olarak ortaya çıkan dermatozlardır. Bazı kaynaklar bu grubu idyopatik ya da immun aracılı fotodermatozlar olarak adlandırır. Bu grupta polimorf ışık erupsiyonu, solar ürtiker, hidroa vaksiniforme, kronik aktinik dermatit ve aktinik prurigo yer alır. Bunların dışında eksojen alınan ilaç ya da kimyasallar ya da metabolik bozukluklar sonucu oluşan bazı endojen maddeler (II), DNA tamiri-kromozom stabilitesiyle ilişkili bozukluklar (III) da ışık duyarlılığına neden olabilir. Bir başka fotodermatoz grubunu fotoagreve dermatozlar oluşturur (IV); bu hastalıkların patogenezinde ışık maruziyeti doğrudan yer almazken, hastaların bir kısmında şiddetlendirici faktör olabilir.

4. **Klinik:**

a) **İmmun aracılı fotodermatozlar**

1. **Polimorf Işık Erupsiyonu (PMIE)**

   Özellikle ılıman iklimli bölgelerde görülen, ışıkla indüklenen, patogenezi tam bilinmemekle beraber endojen kutan antijenlere karşı gecikmiş tipte bir hipersensitivite sendromu olduğu düşünülen bir fotodermatozdur. Bu tip reaksiyon muhtemelen UV aracılı immunsupresyonun yeterli olmaması sonucu, ışıkla oluşan rutin hücresel değişikliklere fazla yanıt verilmesi ile gelişmektedir. Öte yandan UV aracılı immunsupresyonun az olması, hastaların daha az deri kanserine yakalanma eğiliminde olmalarına da neden oluyor olabilir.

   PMIE en sık ilkbahar ve yazın başlangıç dönemlerinde ortaya çıkar. Kadınlarda ve 20'li-30'lu yaşlarda daha sık görülür. Erupsiyon UV ve/veya görünür ışığa maruziyetten saatler-günler sonra ortaya çıkar ve maruziyetin devamı ile birkaç gün veya hafta içinde iz bırakmaksızın kaybolur. Sürekli güneş maruziyeti olan yüz bölgesi genelde korunurken, boyun, eller ve kolların ekstansör yüzlerinde simetrik döküntü izlenir. Bir hastadaki lezyon monomorfiktir. Ancak farklı kişilerde farklı tipte lezyonlar; eritemli veya deri renginde çeşitli büyüklüklerde papüller (en sık görülen tip), papülo-veziküller, plaklar, geniş ödemli alanlar, eritema multifome benzeri lezyonlar, başlıca PMIE'nin bir varyantı olduğu düşünülen juvenil bahar erupsiyonunda görülen veziküller, büller hastalığın bulgusu olabilir. Koyu tenlilerde toplu iğne başı büyüklüğünde papüller en sık görülen morfolojidir. Kaşıntı değişen şiddette eşlik eder. Hastalık yıllar boyu tekrarlayabilir.

1. Adnan Menderes Üniversitesi Tıp Fakültesi Deri ve Zührevi Hastalıklar AD, Aydın

2. Aktinik Prurigo (Amerikan yerlilerinin PMIE'si)

Oldukça nadir görülen, kronik seyirli bir hastalıktır. Tüm ırklarda görülebilmekle beraber şiddetli formu sıklıkla Amerika yerlilerinde, keilit ve konjunktivit eşliğinde görülür. Hastalık çocukluk çağında başlayıp genellikle adolesan döneminde gerilerse de, uzun seyirli de olabilir.

Yıl boyu sürebilen, yaz aylarında şiddetlenen döküntü, yüz, burun, kulaklar ve ekstremite distallerinde eritemli ekskoriye papül ve nodüller halinde seyreder. Kaşıntı şiddetlidir, kaşımaya sekonder likenifikasyon, krutlar izlenir, ekzema alanları eşlik edebilir. Lezyonlar iyileştikçe küçük atrofik skarlar oluşabilir. Güneş görmeyen alanlarda da tutulum olabilir. Keilit ve konjunktivit sık görülür.

3. Hidroa Vaksiniforme

Oldukça nadir görülen güneşle indüklenen bir hastalıktır. Tipik olarak çocuklukta başlar, kalıcı skatrisler bırakması tipik özelliğidir. Genellikle adolesan veya erken yetişkinlik döneminde geriler. Erüpsiyonun çıkışı için ılıman iklimlerde yaz güneş maruziyeti veya tropikal güneş ışığı gerekir. Kutan lezyonlarda Epstein Barr virusün saptandığını bildiren çok sayıda yayın vardır. Klasik ve şiddetli olmak üzere iki kategoriye ayrılır.

Yaz güneşi maruziyetinden saatler sonra, yüz, kulaklar, burun ve el dorsumları gibi güneş gören alanlarla sınırlı olarak kaşıntı ve batma hissi ile birlikte eritemli maküller, akabinde papüller gelişir ve kısa sürede vezikül veya hemorajik büllere dönüşür. Veziküller göbeklidir ve birkaç günde hemorajik krutlar oluşur. Lezyonlar 1-2 hafta sonra, tek tek veya birleşmiş, telenjiektatik, varioliform skarlar ile iyileşir. Göz tutulumu olabilir. Ataklar sırasında halsizlik, ateş veya başağrısı olabilirse de genel durum bozukluğu olmaz.

Şiddetli hidroa vaksiniforme (benzeri) erupsiyonu olanlarda sistemik EBV enfeksiyonu ve lenfoproliferatif hastalıklar görülebilir, bu formun yakın zamandaki dünya sağlık örgütü lenfoma sınıflamasında ayrı bir antite olarak yer alması öngörülmektedir. Ayırıcı tanısında HSV enfeksiyonu, veziküler tip PMIE, porfiri, lupus eritematozus yer alır.

4. Kronik Aktinik Dermatit

Nadir görülen, daha çok ileri yaştaki erkekleri etkileyen persistan bir hastalıktır. Açık havada çalışanlarda, önceden bazı bitkiler, güneşten koruyucular, topikal ilaçlar, kokular vb eksojen duyarlandırıcılara karşı alerjik veya fotoallerjik kontakt dermatiti olan kişilerde sık görülür. Son zamanlarda daha genç yaştaki kadınlarda insidansı artmaktadır.

Lezyonlar güneş gören alanlarda, sıklıkla kıyafet kenarlarında keskin sınırla biten, üst göz kapakları, deri çizgilerinin içleri, parmak araları, nazolabial katlantılar, çene altı ve kulak arkalarının korunduğu bir dağılım sergiler. Kaşıntılı, yamalı veya birleşme eğiliminde ekzema alanları görülür (eritem, skuam, fissürler, likenifikasyon; akut dönemde veziküller, sızıntı, krut). Şiddetli olgularda eritemli, parlak, infiltre papül ve plaklar (psödolenfoma görünümü) izlenebilir, eritrodermi gelişebilir.

5. Solar Ürtiker

Çok nadir görülen, bazan diğer fotodermatozlarla beraber izlenebilen bir hastalıktır. Hastalık başlangıcı sıklıkla 4. ve 5. dekadda olur.

Eritemli ve ödemli papül ve plaklar, güneş maruziyetinden sonraki 5-10 dakika içinde oluşur ve birkaç saatte kaybolur. Lezyonlar güneş gören alanlarda, özellikle göğüs üst kısmı ve kol ekstansörlerinde izlenir. Bazan ödem olmaksızın yalnızca eritem gelişir. Kaşıntının yanısıra yanma, nadiren ağrı

hissedilebilir. Şiddetli ataklarda halsizlik, sersemlik, bulantı, hipotansiyon, bronkospazm ve senkop görülebilir.

b) DNA tamir defekti veya kromozom instabilitesi nedeniyle oluşan fotosensitivite

1. **Kseroderma pigmentozum:** Erken yaşlardan itibaren güneş yanığı geçirmeye yatkınlık, her tür deri kanserinin gelişimi, çok sayıda solar lentigo, deri kuruluğu, göz ile ilişkili anormallikler, yanısıra nörolojik bozukluklar ve internal malignitelere yatkınlık, bulguları arasında yer alır. Sadece kutan bulguların olduğu, sadece nörolojik bulguların olduğu ve Cockayne sendromu ile çakışan özelliklerin bulunduğu 3 grubu ve genetik defekt farklılıklarına göre 8 tipi vardır.
2. **Cockayne sendromu:** Farklı tipleri ve kseroderma pigmentozum ile çakışan formları vardır. "Saf" formunda deri kanserine yatkınlık yoktur. Güneş duyarlılığının yanısıra pigmente maküller ana semptomlardır. Deride incelme, alopesi, kuru saçlar, tırnaklarda clubbing, belirgin kulaklar, diş çürükleri, hipogonadizm, kısa boy ve ince vücut yapısı (kaşektik cücelik), mikrosefali, nöromusküler bozukluklar, entelektüel bozulma görülür.
3. **Cerebro-Oculo-Facio-Skeletal sendrom:** Mikrosefali, konjenital katarakt ve/veya mikroftalmi, şiddetli gelişme geriliği, yüzde belirgin burun kökü ve sarkan üst dudak ile şekil bozukluğu izlenir.
4. **Trikotiodistrofi:** Diğer bir ismi **PIBIDS** akronimidir; "photosensitivity, ichthyosis, brittle hair, **i**ntellectual impairment, decreased fertility, **s**hort stature". Olguların yaklaşık yarısında fotosensitivite vardır. Bu özellikler dışında mikrosefali, geri çekik çene, belirgin kulak gibi yapısal karakteristikleri vardır.
5. **Bloom sendromu:** Yaşamın ilk birkaç haftasında beliren malar eritem ve telenjiektaziler, cafe-au-lait lekeleri ve bunlara komşu hipopigmentasyon alanları, malar hipoplazi ve belirgin burun ile uzun yüz, kısa boy, maligniteye yatkınlık, diyabet, kronik akciğer hastalığı, üreme bozukluğu, normal zeka, tekrarlayan enfeksiyonlar özellikleri arasında yer alır. Malignite riski artmıştır.
6. **Rothmund-Thomson sendromu:** Yaşamın ilk aylarında yüzde eritem, ödem, veziküller, kalça ve ekstremite tutulumu, sonrasında el ve önkol dorsallerini etkileyen poikiloderma en belirgin özelliklerdir. Seyrek saçlar, akral keratoz, kısa boy, iskelet ve diş anomalileri, normal zeka ve immun fonksiyon, az oranda artmış osteosarkom ve skuamöz hücreli karsinom riski özellikleri arasında yer alır.
7. **Kindler sendromu:** Epidermolizis büllozanın bir formudur. Erken başlangıçlı ve geçici karakterde güneş hassasiyeti, mukozal inflamasyon, deride erozyonlar, büller, bunu takip eden polikiloderma ve kutanöz atrofi, çocukluk döneminde retiküle hiperpigmentasyon, telenjiektaziler görülür.

c) Kimyasal ve ilaçla indüklenen fotosensitivite

1. Eksojen ajanlarla indüklenen fotosensitivite

Eksojen ajanların neden olduğu ışık duyarlılığı; fototoksisite ve fotoallerji olarak iki grupta incelenir. Fototoksisite, ajanın UV ile aktivasyonu sonrası doğrudan hücre hasarı sonrası, önceden duyarlanma olmadan herkeste görülebilir. Fotoallerji ise ajana ilk maruziyetten 7-10 sonrasına kadar süren duyarlanma süresi sonrasında, devam eden / tekrarlayan maruziyet ile gelişir.

Fototoksisite

Fototoksik ajanın sistemik yolla veya deriden alınması ve UV maruziyeti sonrası, saatler içinde gelişen bir "güneş yanığı" kliniğidir. Herkeste gelişebilir. Başlangıçta eritem ve ödem, yanma ve batma hissi, şiddetli durumlarda vezikül ve büllerle karakterizedir. Ajan ve UV maruziyetinden uzaklaşıldığında kendiliğinden geriler. Bitkilerle veya bitki özleriyle temas sonrası, temas alanına

sınırlı gelişen dermatoz spesifik olarak fitofotokontakt dermatit olarak adlandırılır. Bunun dışında foto-onikoliz, mavi-grimsi pigmentasyon, likenoid erupsiyon şeklinde de fotosensitivite izlenebilir. Fototoksisite yaratabilecek ilaçlar arasında başlıca antiaritmikler (amiadoron, kinidin), antifibrotikler (pirfenidone), kalsiyum kanal blokörleri, diüretikler, non-steroidal antiinflamatuar ajanlar, fenotiazinler, antimikrobiyaller (kinolonlar, sulfonamidler, tetrasiklinler), trisiklik antidepresanlar, hipoglisemikler, antimalaryaller ve fototerapide kullanılan psoralenler sayılabilir.

Fotoallerji

Önceden duyarlanmış kişilerin fotoallerjene (en sık olarak güneşten koruyucu ürünler, topikal nonsteroid antiinflamatuarlar, antimikrobiyaller, kokular) ve güneşe maruziyeti sonrasında gelişen, kontakt dermatit benzeri klinik tablodur; kaşıntılı ekzema benzeri erupsiyon gelişir. Nadiren vezikül ve büller de görülebilir. Fototoksisite ile fotoalerjiyi yalnız klinik görünümle ayırt etmek kolay olmayabilir.

2. Endojen ajanlarla indüklenen fotosensitivite

Kutan porfiriler, endojen ajanla gelişen fototoksisiteye örnektir. Porfiria kutanea tardada güneş gören deride büller ve frajilite, hipertrikoz, pigmentasyon bozuklukları, uzun dönemde skleroz izlenir.

Eritropoietik protoporifiride, enzim eksikliği sonucu protoporfirinlerin birikimi fotosensitivite ile birlikte kolestaz, kolelitiazis, karaciğer hasarına yol açar. Erken çocuklukta başlayan, güneş maruziyeti ile yüz, eller ve kollarda akut ağrı, yanma, batma, kaşıntı; eritem, ödem, krut, peteşi, mumsu skar gelişimi, tekrarlayan maruziyetlerle ince çizgisel skarlar, ağız çevresinde likenifikasyon ve kaldırım taşı görünümü oluşması sözkonusudur. Kan porfirinlerinin artmış düzeyi tanısaldır. Güneşten korunma, D vitamini eksikliğinin giderilmesi, kolestiramin, oral aktive kömür, simetidin, plazmaferez tedavileri gerekli hallerde kullanılır. En etkili tedavisi afamelanotid (alfa-melanosit stimulan hormon analoğu) kullanımıdır.

Bir başka endojen kimyasal ile indüklenen fotosensitivite bozukluğu Smith-Lemli-Opitz sendromudur. Bu sendromda yüz ve diğer vücut bölgelerinde bazı morfolojik anormalliklerle beraber, emme, beslenme bozukluğu, iç organ malformasyonları, göz ve kulak ilişkili anomalilerin yanısıra güneş ışığı intoleransı vardır.

d) Fotoagreve dermatozlar

Bu dermatozlarda güneş ışığı maruziyeti hastalığın sebebi değildir ancak hastalığa sahip kişilerin bir kısmında, hastalığı şiddetlendirici faktör olabilir. Bunlar arasında atopik ekzema, psoriazis ve akne gibi bazı hastalıklarda, UV maruziyeti çoğu zaman hastalığı iyileştirici etki gösterirken, az orandaki hastada tersine tetikleyici etki gösterebilmektedir. Aşağıda fotoagreve olabilen hastalıkların bir listesi yer almaktadır.

√ Atopik dermatit

√ Büllöz pemfigoid

√ Pemfigus foliaseus, pemfigus eritematozus

√ Eritema multiforme

√ Kutan T hücreli lenfoma

√ Rozase

√ Akne vulgaris

√ Seboreik dermatit

√ HSV enfeksiyonları

√ Lupus eritematozus

√ Dermatomyozit

√ Darier hastalığı

√ Psoriazis

√ Liken planus aktinikus

√ Karsinoid sendrom

5. **Tanı:** Fotodermatozların birçoğunda tanı öykü ve klinik bulgular ile konur. Histopatolojik inceleme çoğu kez hastalık için tam spesifik veri içermese de, destekleyici bilgi verebilir ve ayırıcı tanıların dışlanmasında yardımcıdır. Özellikle primer fotodermatozlar ve kimyasallarla indüklenen fototoksisite ve/veya fotoallerjide, hastalıkların özelliklerine göre; eritem oluşturan en düşük ışık dozunun saptanması, hastalığı ortaya çıkaran ışık spekturumun belirlenmesi (UVA, UVB, görünür ışık vb), alerjik reaksiyonlarda foto-yama testi ve hastalığa özgü lezyon gelişimini bulmayı hedefleyen foto provokasyon testleri fotodermatozların tanısı veya ayrıcı tanısında kullanılabilir Ancak bu testler, fotodermatolojide özelleşmiş az sayıdaki merkezde yapılabilen testlerdir.

6. **Ayırıcı tanı**

PMIE: Kutan lupus eritematozus (KLE; özellikle tumidus tipi; güneş maruziyetinden birkaç hafta sonra oluşması klinik özelliğidir), solar ürtiker, eritropoietik porfiri, fotoagreve dermatozlar

Aktinik prurigo: Hastalık prurigo nodülaristen, güneş gören alanlarda yoğunlaşmanın olmaması ile ayırt edilir. Çocukluk porifirileri ayırıcı tanıya girer.

Hidroa vaksiniforme: HSV enfeksiyonu, KLE, çocukluk porifirileri

Solar ürtiker: Başlıca diğer fiziksel ürtiker türleri (örneğin sıcak ürtikeri), ayrıca eritropoietik protoporfiri, ürtikaryal fototoksik reaksiyon.

Kronik aktinik dermatit: Ayırıcı tanısında başlıca fotoagreve dermatozlar ve ilaç-kimyasallarla tetiklenen fotosensitivite yer alır.

7. **Tedavi:**

PMIE: Semptomların giderilmesinde topikal ve sistemik steroid kullanılabilir. Güneşli bölgelere tatile gitmeden önce korunma amaçlı 1 hafta düşük doz oral prednizolon ve hidroksiklorokin, desensitizasyon için ilkbaharda döküntü oluşmadan önce bir süre fototerapi verilmesi (desensitizasyon) planlanabilir. Dirençli olgularda siklosporin ve azatioprin kullanılabilir. Oral yolla *Polypodium leucotomos* ekstresinin ve afamelanotid kullanımının yararlı olduğuna dair bildiriler vardır.

Aktinik prurigo: Tedavisinde çok sıkı güneşten korunma yardımcıdır. Topikal kortikoidler ve topikal takrolimus hafif vakalarda kullanılabilir. Şiddetli formlarda, PMIE'dakine benzer şekilde fototerapi ile duyarsızlaştırma tedavisi, oral talidomid, pentoksifilin, sistemik kortikoid, azatioprin, siklosporin kullanılabilir. Dupilumabın yararlı olduğu olgu bildirisi mevcuttur. D vitamini desteği koruyucu ve terapötik etki gösterebilir.

Hidroa vaksiniforme: Hastalık tedaviye dirençlidir. Vaka bildirilerinde fototerapi, beta karoten, antimalaryaller, azatioprin, talidomid, siklosporin ve balık yağı tüketiminin yarar sağladığı öne

sürülmüştür.

Solar ürtiker: Tedavisinde diğer ürtiker türlerinde olduğu gibi oral, sedasyon yapmayan H1 antihistaminikler kullanılır. Simetidin ve doksepinin de etkinlikleri gösterilmiştir. Aşamalı UVA veya PUVA maruziyeti yararlı olabilir. Bunlar yeterli olmadığında omalizumab, siklosporin, plazmaferez veya IVIg denenebilir.

Kronik aktinik dermatit: Sıkı güneşten korunma, ilgili kontakt alerjenlerden uzak durma birincil öneme sahiptir. Topikal, zaman zaman sistemik steroid, topikal takrolimus-pimekrolimus, steroid tedavisi eşliğinde çok düşük doz PUVA ile duyarsızlaştırma, siklosporin, azatioprin, mikofenolat mofetil tedavi seçenekleri arasında yer alır. Tofasitinib ve dupilumabdan yarar sağlandığına dair olgu bildirileri vardır.

Fototoksik / fotoallerjik dermatit: Neden olan kimyasal veya ilaçtan uzaklaşılmalıdır, güneşten korunma önerilir. Tutulum şiddetine göre topikal veya sistemik steroid klinik gerileme elde edilene kadar kullanılır.

Fotoagreve dermatoz: Primer hastalığa özgü tedavi ile birlikte güneşten koruyucu önlemler alınmalıdır.

Kaynaklar

1. Lim HW, Hawk JLM, Rosen CF: Photodermatologic disorders. Dermatology. Ed. Bolognia JL, Schaffer JV, Cerroni L. 4th ed. Elsevier, 2018; 1548-1568
2. Rutter KJ, Ashraf I, Cordingley L, Rhodes LE. Quality of life and psychological impact in the photodermatoses: a systematic review. Br J Dermatol 2019;
3. Nahhas AF, Oberlin DM, Braunberger TL, Lim HW. Recent developments in the diagnosis and management of photosensitive disorders. Am J Clin Dermatol 2018;19:707-731
4. Tanew A, Radakovic S, Gonzalez S, Venturini M, Calzavara-Pinton P. Oral administration of a hydrophilic extract of Polypodium leucotomos for the prevention of polymorphic light eruption. J Am Acad Dermatol 2012;66:58-62.
5. Scollan ME, Lauren CT. Photodermatoses: what's new. Curr Opin Pediatr 2022;34:374-380
6. Burfield L, Rutter KJ, Thompson B, Marjanovic EJ, Neale RE, Rhodes LE. Systematic review of the prevalance and incidence of the photodermatoses with meta-analysis of the prevalance of polymorphic light eruption. J Eur Acad Dermatol Venereol 2023;37:511-520
7. Jiang AJ, Lim HW. Phototherapy in the evaluation and management of photodermatoses. Dermatol Clin 2020;38:71-77
8. Chen J, Li H, Zhu H. Succesful treatment of chronic actinic dermatitis with dupilumab: a case report with review of the literature. Clin Cosm Investig Dermatol 2021;14:1913-1917
9. Kadurina M, Kazandjieva J, Bocheva G. Immunopathogenesis and management of polymorphic light eruption. Dermatol Ther 2021;34:e15167
10. Paek SY, Lim HW. Chronic actinic dermatitis. Dermatol Clin 2014;32:355-61
11. Lim HW: Abnormal responses to ultraviolet radiation: photosensitivity induced by exogenous agents. Fitzpatrick's dermatology in general medicine. Ed. Goldsmith LA, Katz SI, Gilchrest BA, Paller AS, Leffell DJ, Wolff K. 8th ed. McGrawHill, 2012;1066-1073.
12. Vandergriff TW, Bergstresser PR. Abnormal responses to ultraviolet radiation: idiopathic, probably immunologic and photo-exacerbated. Fitzpatrick's dermatology in general medicine. Ed. Goldsmith LA, Katz SI, Gilchrest BA, Paller AS, Leffell DJ, Wolff K. 8th ed. McGrawHill, 2012;1049-1065

FOTOKORUNMA (TOPİKAL VE SİSTEMİK)

Öğr. Gör Dr. Fatmagül GÜLBAŞARAN[1]

Prof. Dr. Emel ÇALIKOĞLU[2]

GİRİŞ

Güneş ışınları D vitamini sentezi için gerekli olmakla birlikte, güneş ışınlarındaki ultraviyole (UV) radyasyon (290 ile 400 nm) insan derisinde güneş yanığı, fotoyaşlanma ve deri kanseri olmak üzere çeşitli akut ve kronik zararlı etkilerden de sorumludur.

Dünya yüzeyine ulaşan UV radyasyonunun ortalama yüzde 95'i ultraviyole A (UVA; 320 ile 400 nm), yüzde 5'i ise ultraviyole B (UVB; 290 ile 320 nm)'dir. UVA fotoyaşlanma ve pigmentasyonda önemli bir role sahiptir ayrıca deri karsinogenezine neden olabilir. UVB güneş yanığı, inflamasyon, hiperpigmentasyon ve fotokarsinogenezden sorumludur.

Güneşin yoğun olduğu saatlerde güneşten kaçınma, koruyucu giysilerin kullanımı ve güneş kremleri UV maruziyetinin neden olduğu zararları önlemek için çok önemlidir. Güneş kremleri, ultraviyole dalga boyu aralığındaki radyasyonu yansıtan veya emen filtreler içeren topikal preparatlardır, içerdikleri koruyucu maddenin yapısına göre gruplandırılırlar.

A. TOPİKAL GÜNEŞ KORUYUCULAR

1. GÜNEŞ KREMLERİNİN KİMYASAL YAPI VE ETKİLERİ

a. Organik filtreler

UV radyasyonu absorbe edip eser miktarda ısıya dönüştüren aromatik bileşikleri içeren gruptur. Sinnamatlar arasında oktinoksat en yaygın kullanılan UVB filtresidir. Geniş spektrumlu güneşten koruyucular genellikle değişen UV absorbsiyon spektrumlarına sahip filtrelerin birleştirilmesiyle üretilir.

b. İnorganik filtreler

UV ışığı geniş dalga boyu aralığında geri yansıtan ve dağıtan çinko oksit ve titanyum dioksit gibi mineral bileşiklerdir. İnorganik güneş kremleri stabildir; organik filtrelerin neden olabileceği tahriş edici riskler, bu filtrelerde daha düşüktür. İnorganik güneş kremleri UVB, UVA2 ve UVA1'e karşı geniş spektrumlu bir koruma sunar.

c. Renkli güneş koruyucular

UV filtrelerine ek olarak, nano boyuta getirilmemiş titanyum dioksit pigmenti ve demir oksit kombinasyonunu içerirler. UVA1 dahil olmak üzere UV radyasyonuna karşı geniş koruma sağlarlar.

En az %3 oranında demir oksit konsantrasyonu içeren ürünler özellikle hiperpigmentasyon sorunu olan hastalar için faydalıdır.

1. Dokuz Eylül Üniversitesi Tıp Fakültesi Deri ve Zührevi Hastalıklar AD, İzmir
2. İzmir Özel Sağlık Hastanesi Deri ve Zührevi Hastalıklar Bölümü, İzmir

Topikal güneşten koruyucu ajanlar			
UVB KORUYUCULAR	**UVB, UVA2 KORUYUCULAR**	**UVB, UVA2, UVA1 KORUYUCULAR**	**UVA1 KORUYUCULAR**
PABA Türevleri	**Benzofenonlar**	**İnorganik**	Avobenzon (bütil metoksidibenzoilmetan)
PABA (para-aminobenzoat)	Oksibenzon (benzofenon-3)	Titanyum dioksit	
Sinnamatlar	Sulisobenzon (benzofenon-4)	Çinko oksit	
Oktinoksat (oktil metoksisinnamat)	Dioksibenzon (benzofenon-8)		
Sinoksat	Ecamsule (tereftaliden dikamfor sülfonat)		
Salisilatlar	Bemotrizinol (bis-etilhekzooksifenol metoksifenol triazin, Tinosorb S)		
Oktisalat (oktil salisilat)	Bisoktrizol (metbis-benzotriazol tetrametilbutilfenol, Tinosorb M)		
Homosalat			
Trolamin salisilat			
Diğerleri			
Oktokrilen			
Ensulizol (fenilbenzimidazol sülfonik asit)			

Güneş koruma faktörü (SPF), güneş kreminin, asıl olarak ultraviyole B'nin sebep olduğu güneş yanığına karşı koruma düzeyini ölçer. SPF, korunan deride korunmayan deri ile karşılaştırıldığında algılanabilir eritem meydana getiren minimum UV dozunun oranını ifade etmektedir.

FDA hem UVA hem de UVB ışınlarına karşı korumayı "geniş spektrum" olarak değerlendirmektedir.

15 veya daha yüksek SPF içeren geniş spektrumlu güneş koruyucular diğer güneşten korunma önlemleriyle birlikte, deri kanseri ve fotoyaşlanma riskini azaltırken SPF <15 yalnızca güneş yanığını önlemede yardımcıdır.

Güneş koruyucuları, sırasıyla 40 dk'lık yüzme veya 80 dakikalık terlemeden sonra SPF'lerini koruyorlarsa "suya dayanıklı" veya "çok suya dayanıklı" olarak ifade edilir.

UVA koruma düzeyi; UVB/UVA koruma oranını ifade eder ve SPF'nin en az üçte biri olması gerekmektedir.

2. GÜNEŞ KREMİ KİMLER KULLANMALIDIR?

Deri tipi fark etmeksizin herkes UV'nin potansiyel olumsuz etkilerine maruz kalır ve güneş kremi kullanımından fayda görür. Bununla birlikte, güneşten koruyucu kremler güneşin akut (güneş yanığı) ve kronik (fotoyaşlanma, deri kanseri) olumsuz etkilerine daha duyarlı olan açık tenli (fototip I, II ve III) kişiler için özellikle yararlıdır.

Açık tenli kişiler, güneş koruma faktörü (SPF) 30 veya daha yüksek olan geniş spektrumlu güneş kremlerini düzenli olarak kullanmalıdır. Kişilere tüm vücut uygulaması için önerilen güneş koruyucu miktarı yaklaşık 6 ila 9 tatlı kaşığıdır.

3. GÜNEŞ KORUYUCU ÜRÜN SEÇİMİ

SPF: SPF: ile UVb radyasyonun emilimi arasında ilişki dogrusal dğildir; fakat bir güneş kremi yoluyla, deriye iletilen UVB miktarı SPF ile neredeyse doğrusal bir şekilde azalır. Sonuç olarak eritemi önlemede 30 SPF'li bir güneş kremi, 15'e göre iki kat daha koruyucudur.

Spektrum: UVB, UVA2 ve UVA1'e karşı koruma sağlayan geniş spektrumlu güneş kremleri, yalnızca UVB filtreleri içeren ürünlere göre daha üstündür; çünkü hem UVA hem de UVB cilt fotoyaşlanması ve fotokarsinogenezde rol alır. Çoğu UVB filtresi, özellikle yüksek SPF'ye sahip olanlar, UVA2 radyasyonuna karşı bir miktar koruma sağlasa da, UVA1 korumasını yalnızca üç bileşen sağlamaktadır: avobenzon (organik), çinko oksit (inorganik), titanyum dioksit (inorganik).

Formülasyonlar: Güneşten koruyucu bileşenler yağda çözünür olduğundan, güneş koruyucular tipik olarak su içinde bulunan yağ emülsiyonlardır. Losyonlar kremlere göre daha ince ve daha az yağlıdır ve genellikle geniş vücut bölgelerine uygulamada tercih edilir.

Suya dayanıklılık: "Suya dayanıklı" ve "suya çok dayanıklı" ifadeleri, SPF'in suda veya terlemede sırasıyla 40 veya 80 dakikalık aktiviteden sonra korunduğu anlamına gelir.

Bebekler ve küçük çocuklar: Altı aydan küçük bebeklerde güneş koruyucuların kullanımından kaçınılmasını önerilir. Yine de yeterli giysi ve gölge olmadığında, bebeğin yüzü ve ellerinin üstü gibi küçük alanlara en az 15 SPF'li minimal miktarda güneş kremi uygulanabilir. İnorganik filtrelerin (örn. titanyum dioksit, çinko oksit) yağ bazlı emülsiyonları, geniş spektrumlu koruma sundukları ve minimum tahriş, hassasiyet ve cilt penetrasyon potansiyeline sahip oldukları için bebekler ve çocuklar için organik filtrelere tercih edilir.

4. GÜNEŞ KORUYUCULARIN DOĞRU KULLANIMI

Etkin koruma için güneş koruyucuları bol miktarda, yinelenerek güneşe maruziyeti olan tüm deriye uygulanmalıdır. Yeterli güneş koruma faktörü (SPF) değerine ulaşmak için, ortalama bir yetişkin için gerekli güneş koruyucu miktarı (2 mg/cm²) 30 mL bir bardağı veya 6 tatlı kaşığını dolduracak kadardır. Bununla birlikte, ideal koruma için 45 mL veya 9 tatlı kaşığı kadar daha büyük miktarlar gerekebilir.

SPF ile uygulanan güneş koruyucu miktarı arasındaki doğrusal olmayan ilişki nedeniyle, uygun miktarın (1 mg/cm2) yalnızca yarısını kullanmak, mevcut SPF koruma değerinin yaklaşık üçte birini sağlar; bu sebeple SPF 30 veya daha yüksek güneş kremleri önerilir. Alternatif olarak doğru miktarın uygulanmasını sağlamak için efektif bir yöntem olarak çift uygulama yapılabilir.

"Tatlı kaşığı kuralı": Yüz ve boyun bölgesine yaklaşık 1 tatlı kaşığı, ön ve arka gövdeye toplam 2 tatlı kaşığı, her üst ekstremiteye 1 tatlı kaşığı ve her alt ekstremiteye 2 tatlı kaşığı güneş kremi uygulanmasını içerir.

Zamanlama: Deride koruyucu bir tabaka oluşmasını sağlamak için güneş kremleri güneşe çıkmadan

15 ila 30 dakika önce uygulanmalıdır. En az iki saatte bir yeniden uygulama gereklidir. "Suya dayanıklı" veya "suya çok dayanıklı" olarak adlandırılan güneş koruyucular dahil tüm güneş koruyucu ürünler her suya maruz kaldıktan sonra yeniden uygulama gerektirir.

5. GÜNEŞ KORUYUCULARIN FAYDALARI

Deri kanserleri: Güneş kremlerinin aktinik keratoz ve skuamöz hücreli karsinom gelişimini önlediğine dair kanıtlar vardır, fakat güneş kremi kullanımının bazal hücreli karsinom insidansını ne ölçüde azalttığı bilinmemektedir.

Fotoyaşlanma: Açık tenli bireylerde fotohasar 40 yaşına kadar büyük ölçüde kendini gösterir. Güneş kremleri, kronik fotohasar veya fotoyaşlanmaya sekonder pigmentasyon ve kırışıklık gibi deri değişikliklerini önleyebilir.

Fotodermatozlar: Yüksek SPF düzeyine sahip olan geniş spektrumlu güneş kremleri, UVB veya UVA maruziyetiyle ortaya çıkabilen fotodermatozların önlenmesi için kullanılabilir.

6. GÜVENLİK

a. Sistemik absorbsiyon ve toksisite:

İnorganik (mineral) güneş kremlerinin önemli bir sistemik absorbsiyonu yoktur ve güvenlidir; fakat titanyum dioksit ve çinko oksit nanoparçacıklarının toksisitesi net değildir. Tahriş edici ve alerjik reaksiyonlar, allerjik ve kontakt dermatit, fototoksisite ve fotoallerjik reaksiyonlar, kontakt ürtiker ve nadir anafilaktik reaksiyonlar bildirilmiştir. Dünya çapında en sık kullanılan UVA filtresi olan oksibenzon (benzofenon-3), güneş kremi sebebiyle ortaya çıkan fotoalerjik kontakt dermatitin en sık nedenidir. Güneş kremlerindeki en sık üç alerjen madde benzofenon-3, DL-alfa-tokoferol ve kokulardır.

b. Hormonal etkiler

Bazı UV filtrelerinin östrojenik etkileri olduğu bulunmuştur. Güneş koruyucuların hormonal etkileri belirsizdir.

7. FOTOKORUYUCU GİYSİLER

Güneşten koruyucu kıyafet giymek fotokorumada anahtar rol oynar. Giysilerin sağladığı koruma ölçüsü, bir kumaşın ultraviyole radyasyonu engellemede ne kadar etkili olduğunu gösteren ultraviyole koruma faktörü (UPF) olarak ifade edilir.

Bir kumaşın UPF derecesini şunlar belirler:

- İpliklerin karışımı (pamuk, polyester gibi)
- Örgü veya örgünün sıklık derecesi (daha sıkı etkinliği artırır)
- Renk (koyu renkler genellikle daha etkili)
- Uzatma (esneme fazlalığı derecelendirmeyi azaltır)
- Nem (kumaş nemlendiğinde daha düşük korumaya sahiptir)
- Durum (yıpranmış giysilerin UPF puanları düşer)
- Terbiye (bazı kumaşlar UV emici kimyasallar ile işlenmektedir)

İyi koruma: UPF 15-24

Çok iyi koruma: UPF 25-39

Mükemmel koruma: UPF 40-50

B. SİSTEMİK GÜNEŞ KORUYUCULARI

Sistemik olabilen foto korunma deriyi zararlı olabilen UV ışınlarından koruyan, antioksidan, antienflamatuar veya immünomodülatör mekanizmalar yoluyla etki eden moleküllerin oral verilmesi ile oluşur.

Foto koruma için pek çok bileşen kullanılsa da, yalnızca bazı moleküllerin etkinliği klinik deneylerde gösterilmiştir.

Molekül	Etki Mekanizması	Doz	Sonuç	Yan etki
D vitamini		400 IU/gün	Tutarsız sonuçlar	Raporlanan yok.
Nikotinamid	Oksidatif/indirgeyici enzim aktivitesini düzenleyen bir kofaktör; UV kaynaklı ATP tükenmesini önleyerek, hücresel enerjiyi geri kazandırır ve keratinositlerde DNA onarım aktivitesini arttırır. Ayrıca UV radyasyonunun immün baskılayıcı etkilerini ve cilt bariyeri fonksiyonunu modüle eder.	0,5–1,5 gr/gün	UV ile indüklenen immünsupresyonda azalma Aktinik keratoz ve Nonmelanoma deri kanserinin oluşma oranında azalma	Diare

Polipodyum leukotomos (geleneksel tıpta kullanılagelmekte olan tropikal bir tür)	Antioksidan ve fotoprotektif; keratinositlerde UV'ye bağlı sitotoksik hasarı ve apoptozu önlemenin yanı sıra Nitrik Oksit (NO) ve Tümör Nekroz Faktörü (TNFa) üretimini inhibe etme.	480–960 mg/gün	Foto koruma Aktinik keratozlarda azalma Fotodermatozlarda iyileşme	Raporlanan yok.
Asitretin	A vitamininin sentetik türevleri. Retinoidler, nükleer retinoid reseptörlerini (RAR veya RXR) aktive ederek epitelyal olgunlaşmayı, hücresel farklılaşmayı ve çoğalmayı, büyümenin durmasını ve apoptozu düzenler.	15–50 mg/gün	Transplantasyon vb riskli hastalarda NMDK önlemesi	Deride kuruluk, baş ağrısı, burun kanaması, ligamentlerde kalsifikasyonlar vb bilinen retinoid yan etkileri
İsotretinoin	A vitamininin sentetik türevleri. Retinoidler, nükleer retinoid reseptörlerini (RAR veya RXR) aktive ederek epitelyal olgunlaşmayı, hücresel farklılaşmayı ve çoğalmayı, büyümenin durmasını ve apoptozu düzenler.	150 mg/gün	Deri kanseri önlenmesi	Deride kuruluk, baş ağrısı, burun kanaması, ligamentlerde kalsifikasyonlar vb bilinen retinoid yan etkileri

Beta-karoten	Yeşil bitkilerde bulunan antioksidan ve yatıştırıcı özellikte, insan derisi. üzerine hem UVA hem de UVB radyasyonuna karşı koruyucu bir etki	15-180 mg/gün	Fotokorunma (porfiri hastalarında çalışma)	Akciğer kanseri riski
Selekoksib	Siklooksijenaz (COX) enziminin izoform 2'sinin seçici inhibisyonu, UV kaynaklı cilt tümörlerine karşı kemopreventif etki	200 mg günde iki	Yeni BCC ve SCC sayısında azalma	Hipertansiyon, kalp krizi, inme

Kaynaklar

1. Jansen R, Osterwalder U, Wang SQ, Burnett M, Lim HW. Photoprotection: part II. Sunscreen: development, efficacy, and controversies. J Am Acad Dermatol. 2013;69(6):867. e1-882. doi:10. 1016/j. jaad. 2013. 08. 022
2. Rosen CF. Topical and systemic photoprotection. Dermatol Ther. 2003;16(1):8-15. doi:10. 1046/j. 1529-8019. 2003. 01602. x
3. Parrado C, Philips N, Gilaberte Y, Juarranz A, González S. Oral Photoprotection: Effective Agents and Potential Candidates. Front Med (Lausanne). 2018;5:188. Published 2018 Jun 26. doi:10. 3389/fmed. 2018. 00188
4. Green A, Williams G, Neale R, et al. Daily sunscreen application and betacarotene supplementation in prevention of basal-cell and squamous-cell carcinomas of the skin: a randomised controlled trial. Lancet 1999; 354:723.
5. Van der Pols JC, Williams GM, Pandeya N, et al. Prolonged prevention of squamous cell carcinoma of the skin by regular sunscreen use. Cancer Epidemiol Biomarkers Prev 2006; 15:2546.
6. Green AC, Williams GM, Logan V, Strutton GM. Reduced melanoma after regular sunscreen use: randomized trial follow-up. J Clin Oncol 2011; 29:257.
7. Elma D Baron, MD. Selection of sunscreen and sun-protective measures. Post TW, ed. UpToDate. Waltham, MA: UpToDate Inc. http://www. uptodate.com. (Accessed on August 02, 2023.)

TÜRK TABİPLERİ BİRLİĞİ

BURSA TABİP ODASI

BÖLÜM 19

GEBELİK DERMATOZLARI

1. Gebeliğin Fizyolojik Mukokutanöz Değişiklikleri
2. Gebeliğin Kaşıntılı Dermatozları

TÜRK TABİPLERİ BİRLİĞİ

BURSA TABİP ODASI

GEBELİĞİN FİZYOLOJİK MUKOKUTANÖZ DEĞİŞİKLİKLERİ

Uzm. Dr. Fatmanur HACINECİPOĞLU[1]

Prof. Dr. Filiz CANPOLAT[2]

Gebelik sürecinde endokrin, metabolik ve vasküler sistemde meydana gelen değişimler sebebiyle deride de birtakım fizyolojik değişiklikler ortaya çıkar. Bunlar pigmentasyon, saç ve kıllar, tırnak, konnektif doku, glandüler, vasküler ve mukozal yapıları etkileyen değişiklikler olarak sınıflandırılabilir (Tablo 1). Görünümleri nedeniyle gebelerde endişeye yol açabilseler de anne ve bebek açısından risk taşımazlar ve gebelik sonrasında büyük ölçüde normale dönmeleri beklenir.

Tablo 1. Gebelik döneminde fizyolojik deri değişiklikleri

Pigmentasyon • Hiperpigmentasyon • Melazma • Meme başı hiperkeratozu • Vulvar melanozis
Saç ve kıllar • Hirsutizm • Postpartum telogen effluvium • Postpartum erkek tipi alopesi
Tırnak • Subungual hiperkeratoz • Transvers oluklanma • Distal onikoliz • Kırılganlık
Konnektif doku • Stria gravidarum • Skin tag
Glandüler • Ekrin fonksiyonda artma • Apokrin fonksiyonda azalma • Sebase fonksiyonda artma

1. SBÜ, Ankara Etlik Şehir Hastanesi Deri ve Zührevi Hastalıklar Kliniği, Ankara
2. SBÜ, Ankara Etlik Şehir Hastanesi Deri ve Zührevi Hastalıklar Kliniği , Ankara

Vasküler
• Palmar eritem • Hiperemi • Spider anjiom • Hemanjiom • Varisler • Ödem • Labial ödem • Purpura • Vazomotor düzensizlik • Piyojenik granülom
Müköz membran
• Jinjival hiperemi • Jinjivit • Chadwick bulgusu • Goodell bulgusu

1. **Pigmentasyon:** Gebe kadınların %90'ında lokalize ya da jeneralize pigmentasyon değişiklikleri görülür.

   a. **Hiperpigmentasyon:**

   - ✓ Meme uçları, areola, genital bölge ve daha nadiren aksillalar ile üst bacak iç bölgelerde hiperpigmentasyon gözlenir.
   - ✓ Abdominal bölge orta hattındaki linea alba koyulaşarak linea nigra adını alır.
   - ✓ Benign nevüslerde ve efelidlerde koyulaşma görülebilir. Ancak nevüslerde klinik veya dermoskopik olarak şüpheli bulgu saptanması halinde biyopsi alınmalıdır.

   b. **Melazma/ Kloazma:**

   - ✓ Gebe kadınların üçte ikisinde melazmaya rastlanır.
   - ✓ Koyu tenli hastalarda açık tenlilere göre daha sık görülür.
   - ✓ Yüzde (malar bölge, alın, şakaklar, yüz ortasında) hiperpigmente, simetrik, düzensiz ve keskin sınırlı yamalarla karakterizedir.
   - ✓ Melanin birikimi, hastaların çoğunda epidermiste, daha az sıklıkta ise dermiste ya da epidermis ve dermisin her ikisinde birlikte gelişir.
   - ✓ Ultraviyole ve görünür ışıkla pigmentasyonun derecesi artar.
   - ✓ Gebelikten sonra gerilemesi beklenir ancak hastaların 1/3'ünde sebat eder ve oral kontraseptiflerle pigmentasyon artabilir.
   - ✓ Çinko ya da titanyum dioksit gibi mineral filtreler içeren güneş koruyucularla mutlak korunma önerilir.
   - ✓ Tedavide postpartum dönemde topikal hidrokinon, topikal retinoik asit ve topikal

kortikosteroidle kombine kullanılabilir.

- ✓ Lazerler ve kimyasal peeling diğer tedavi seçenekleridir.

2. **Saç ve kıl değişiklikleri:**

- ✓ Gebelerin çoğunda yüz, gövde ve ekstremitelerdeki kıllarda hafif bir artış meydana gelir ve genelde pospartum dönemde ilk 6 ay içinde normale döner.
- ✓ Gebelik sürecinde saçlarda anagen folikül oranı artışına bağlı gürleşme gözlenirken, postpartum dönemde ciddi bir telogen saç dökülmesi (telogen effluvium) görülür.
- ✓ Bu durum hastalarda yoğun endişeye neden olur. Ancak 1-5 ay içerisinde spontan düzelme beklendiği, sürecin nadiren 15 aya kadar uzayabileceği hastaya anlatılmalıdır.
- ✓ Bazı hastalarda postpartum erkek tipi alopesi de ortaya çıkabilir.

3. **Tırnak değişiklikleri**

- ✓ Gebeliğin erken dönemlerinden itibaren tırnaklarda kırılganlık, tranvers oluklanmalar, subungual hiperkeratoz, onikoliz görülebilir.
- ✓ Tırnak değişiklikleri için spesifik bir tedavi bulunmamaktadır.
- ✓ Postpartum dönemde düzelme beklenir.

4. **Konnektif doku değişiklikleri**

- ✓ Gebelerin %90'ında genellikle 6. ve 7. aylarda ortaya çıkan, abdominal bölge, kalça, kasık ve bazen memeleri tutan pembe-mor renkli atrofik lineer bantlar şeklinde strialar (stria gravidarum) gelişir.
- ✓ Stria gravidarumun nedeni tam olarak anlaşılamamış olsa da genetik, hormonal ve çevresel faktörlerin etkisiyle konnektif dokudaki gerginlik artışına sekonder geliştiği düşünülmektedir.
- ✓ Çoğunlukla asemptomatiktir, bazen kaşıntı eşlik edebilir.
- ✓ Striaların pembe-mor rengi zamanla solar ve atrofik beyaz bantlara dönüşürler.
- ✓ Kesin bir tedavisi yoktur. Ancak strialar henüz pembe renkteyken lazer tedavileri yapılabilir ve topikal %0. 1 tretinoin kullanılabilir. Striaların rengi açılıp beyaz hale geldikten sonra tedavilerden yanıt alınamaz.

5. **Glandüler değişiklikler**

- ✓ Gebelikte ekrin ter bezleri fonksiyonlarında avuç içi ve ayak tabanı dışındaki yerlerde artış beklenir. Buna bağlı hiperhidroz, miliaria, dizhidrotik egzema sıklığında artış izlenir.
- ✓ Ekrin ter bezleri fonksiyonundaki artış tiroid hormonlarının gebelik döneminde artan seviyeleriyle ilişkilendirilmiştir.
- ✓ Ekrin bezlerin aksine gebelikte apokrin bezlerin fonksiyonlarında azalma olduğu düşünülmektedir. Bu dönemde eskiden var olan Fox-Fordyce ve hidradenitis suppurativa hastalıklarının gerilemesi bu teoriyi desteklemektedir.
- ✓ Gebeliğin son trimestrında sebotropik uyaranların etkisiyle sebum üretiminde artış meydana gelir.

- ✓ Areoladaki Montgomery glandları olarak bilinen sebase bezler genişler ve minik kahverengi papüllere dönüşürler.

6. **Vasküler değişiklikler**

- ✓ Gebelik döneminde artan östrojen seviyeleri ve kan volümü artışı deride de vasküler değişiklikler oluşmasına sebep olur.
- ✓ Spider anjiomlar, telenjiektaziler ve palmar eritem gebelerin 2/3'ünde gözlenir ve genelde postpartum dönemde spontan iyileşirler.
- ✓ Bacak venlerinde ve hemoraidal venlerde varikoziteler gelişir ve yine postpartum dönemde düzelmeleri beklenir.
- ✓ Ayak bileklerinde ve yüzde gode bırakmayan ödem sık görülür. Gode bırakan ödem tespit edilmesi durumunda preeklampsi riski açısından değerlendirme yapılmalıdır.
- ✓ Gebelikte piyojenik granülomlara %2 oranında rastlanır. Kapiller proliferasyona sekonder, genelde jinjivada daha az sıklıkta ise dudaklarda veya mukozalar dışındaki bölgelerde ortaya çıkar.

7. **Müköz membran değişiklikleri:**

- ✓ Gebelerde jinjival hiperemi ve jinjivit de sık görülür.
- ✓ Ağız bakımı esnasında hafif kanamalara yol açabilir.
- ✓ Periodontal hastalık varlığında fetal prognoz etkilenebileceğinden dental muayene gerekebilir.
- ✓ Chadwick bulgusu: Gebelerin serviks, vajina veya vulvalarında venöz konjesyona bağlı mavimsi renk değişikliği gelişmesidir.
- ✓ Goodell bulgusu: Serviksin vajinal kısmının belirgin derecede yumuşamasıdır.

Kaynaklar

1. Ambros-Rudolph CM: Pregnancy dermatoses. Dermatology, Edited by Jean L. Bolognia , Julie V. Schaffer , Lorenzo Cerroni Fourth edition, China: Elsevier, 2018;472-482.
2. Winton GB, Lewis CW. Dermatoses of pregnancy. J Am Acad Dermatol. 1982;6:977.
3. Sanchez NP, Pathak MA, Sato S, et al. Melasma: a clinical, light microscopic, ultrastructural, and immunofluorescence study. J Am Acad Dermatol. 1981;4:698
4. Angsuwarangsee S, Polnikorn N.combined ultrapulse CO2 laser and Q-switched alexandrite laser compared with Q-switched alexandrite laser alone for refractory melasma: split-face design. Dermatol Surg. 2003;29:59.
5. Lee GY, Kim HJ, Whang KK. The effect of combination treatment of the recalcitrant pigmentary disorders with pigmented laser and chemical peeling. Dermatol Surg. 2002;28:1120.
6. Wong RC, Ellis CN. Physiologic skin changes in pregnancy. J Am Acad Dermatol. 1984;10:929.
7. Wang AR, Goldust M, Kroumpouzos G: Skin Disease and Pregnancy. Gabbe's Obstetrics: Normal and Problem Pregnancies, 8th Edition, Elsevier, 2020;1078-91.
8. Rangel O, Arias I, Garcia E, Lopez-Padilla S. Topical tretinoin 0. 1% for pregnancy-related abdominal striae: an open-label, multicenter, prospective study. Adv Ther. 2001;18:181.
9. Khader YS, Ta'ani Q. Periodontal diseases and the risk of preterm birth and low birth weight: a meta-analysis. J Periodontol. 2005;76:161.

GEBELİĞİN KAŞINTILI DERMATOZLARI

Uzm. Dr. Fatmanur HACINECİPOĞLU[1]

Prof. Dr. Filiz CANPOLAT[2]

Gebeliğin kaşıntılı dermatozları, gebelik sürecinde veya erken postpartum dönemde gebelikle ilişkili nedenlere bağlı olarak ortaya çıkan heterojen bir grup hastalığı ifade eder. Bu hastalıkların pek çok sinonimleri olsa da son yapılan sınıflandırmalarda kabul gören isimlendirmeler "Pemfigoid Gestasyones" (PG), "Gebeliğin Polimorfik Erüpsiyonu" (GPE), "Gebeliğin İntrahepatik Kolestazı" (GİK) ve "Gebeliğin Atopik Erüpsiyonu" (GAE) şeklindedir. Tablo 1'de sinonimler verilmiştir.

Tablo 1. Gebeliğin kaşıntılı dermatozları

Güncel sınıflama	Sinonimleri
Pemfigoid gestasyones	Herpes gestasyones
Gebeliğin Polimorfik Erüpsiyonu	Gebeliğin pruritik ürtikeryal papül ve plakları Gebeliğin geç başlangıçlı prurigosu Gebeliğin toksemik raşı Gebeliğin toksik eritemi
Gebeliğin İntrahepatik Kolestazı	Gebelik kolestazı Pruritus/prurigo gravidarum Obstetrik kolestaz Gebeliğin kolestatik sarılığı
Gebeliğin Atopik Erüpsiyonu	Prurigo gestasyones (Besnier) Gebelik prurigosu Gebeliğin erken başlangıçlı prurigosu Gebeliğin papüler dermatiti Gebeliğin pruritik foliküliti Gebelik egzeması Gebeliğin lineer IgM hastalığı

A. Pemfigoid Gestasyones

1. **Tanım:** Pemfigoid gestasyones, gebelikte ya da nadiren malign trofoblastik tümörler veya molar gebelikle birlikte görülebilen otoimmün büllü bir hastalıktır.

2. **Epidemiyoloji:** PG'nin görülme sıklığı 1/1700 ile 1/50000 arasında değişmektedir. PG sıklığı toplumdaki HLADR3 ve HLADR4 sıklığıyla da paralellik göstermektedir.

3. **Etyopatogenez:**

✓ PG'de dermoepidermal bileşkedeki hemidesmozomal bir protein olan BP180 (BPAG2; kollajen XVII)'e karşı IgG1 tipinde otoantikorlar gelişir ve bu otoantikorlar kompleman fiksasyonuna yol

1. SBÜ, Ankara Etlik Şehir Hastanesi Deri ve Zührevi Hastalıklar Kliniği, Ankara
2. SBÜ, Ankara Etlik Şehir Hastanesi Deri ve Zührevi Hastalıklar Kliniği, Ankara

açarak dermoepidermal bileşke boyunca C3 birikimine sebep olur. Böylece epidermis ve dermis arasındaki bağlantı kopar ve subepidermal seviyede ayrışma meydana gelir.

- ✓ Antikor oluşumunun nedeni halen tam olarak anlaşılamamıştır. Bu otoantikorların amniyotik bazal membrana da bağlanabiliyor olması plasenta ve deri arasında gelişen çapraz reaksiyonun rolü olabileceğini düşündürmektedir.
- ✓ PG etyopatogenezinde anti-HLA antikorlarının rolü üzerinde de durulmaktadır. Bu hastaların tamamında anti-HLA antikorları pozitif olarak saptanır ve çoğu hastada HLADR3 ile HLADR4 yaygın olarak bulunur. Gebelerdeki tek yabancı HLA kaynağının plasenta (paternal kökenli) olması buradaki antijenlerin immünolojik mekanizmaları tetikleyebileceğini düşündürmektedir.

4. Klinik özellikler:

- ✓ PG, gebeliğin her döneminde ve erken postpartum dönemde görülebilse de çoğunlukla ikinci ve üçüncü trimestrlarda ortaya çıkar.
- ✓ Lezyonlar eritemli/ normal zeminde gergin büller veya herpetiform dizilim gösteren veziküller, kaşıntılı ürtikeryal papül ve plaklardan oluşur.
- ✓ Ani başlayan deri lezyonları sıklıkla abdomende ve umblikus çevresinde yerleşir ve mukozalar dışında deride her yer tutulabilir.

5. Tanı-Ayırıcı Tanı:

1. Tanı:

a. Laboratuvar:

i. Laboratuvar testleri genellikle normaldir, antitiroid antikorları ve periferik kanda eozinofili saptanabilir.

ii. DİF incelemenin yapılamadığı olgularda ELISA yöntemi ile anti-BP180 antikorlarının gösterilmesi gereklidir. Anti-BP180 antikorları hastalık aktivitesinin göstergesi olarak da kullanılabilmektedir.

b. Histopatoloji: Lezyonların kliniğine ve evresine göre farklı özellikler saptanır. Erken ürtikeryal lezyondan alınan biyopside epidermal spongioz, eozinofil ekzositozu ve dermal papiler ödem saptanırken, büllöz lezyondan alınan biyopside dermoepidermal bileşkede subepidermal ayrışma görülür. Dermiste perivasküler lenfosit, histiosit ve eozinofillerden oluşan infiltrat mevcuttur.

c. Direkt immunfloresan inceleme: Tanıda en önemli yol gösterici test direkt immunofloresan (DİF) incelemesidir. Klinik ve histopatolojik bulguları pemfigoid gestasyonesle uyumlu bir olguda DİF'te perilezyonel deride bazal membran zonunda lineer C3 birikimi saptanması tanı koydurucudur.

2. Ayırıcı tanı: Ayırıcı tanıda düşünülmesi gereken en önemli hastalık GPE'dir. PG ürtikeryal plaklarla seyrettiğinde GPE'den klinik ayrımı zordur. İki hastalığı ayırt etmede en önemli test DİF incelemedir. Ayırıcı tanıda düşünülmesi gerek hastalıklar aşağıda verilmiştir.

- Gebeliğin polimorfik erüpsiyonu
- İlaç erüpsiyonu
- Ürtiker

- Kontakt dermatit
- İmpetigo herpetiformis
- Dermatitis herpetiformis
- Lineer IgA büllöz dermatozu

6. **Tedavi:** Klinik bulguların şiddetine göre tedavi planlamak gereklidir. Hafif şiddetli olgularda topikal kortikosteroidler ve oral antihistaminikler faydalı olabilir. Ancak daha şiddetli olgularda 0. 5 mg/kg/gün dozunda prednizolon tedavisi başlanması, bül oluşumu baskılandıktan sonra dozun düşülmesi önerilmektedir. Doğum sonrasında akut alevlenme görülmesi durumunda kortikosteroid dozunun tekrar artırılmasına ihtiyaç duyulur.

   a. Topikal tedavi: Topikal kortikosteroidler, nemlendiriciler, ılık banyo

   b. Sistemik tedavi: Oral antihistaminikler (loratidin, setirizin gibi) ve sistemik kortikosteroidler

   c. Diğer tedaviler: Refrakter hastalıkta plazmaferez kullanılabilir. Anektodal olarak bazı vakalarda dapson, doksisiklin, minosiklin ± nikotinamid, pirdoksin, siklosporin, metotreksat, siklofosfamid, altın, IVIg kullanılmıştır. Ancak siklosporin dışında bahsedilen tüm bu ajanların gebelikte kullanımlarından kaçınılmalıdır.

7. **Klinik Seyir ve Prognoz:**

   ✓ Klinik seyri değişkendir, gebeliğin son dönemlerinde spontan iyileşme sık olsa da hastaların %75'inde doğumla birlikte lezyonlarda alevlenme görülür.

   ✓ Doğum sonrasında genellikle haftalar veya aylar içerisinde iyileşme gözlenirken küçük bir grup hastada hastalık süreci uzayabilir.

   ✓ %20-25 hastada menstrüel sikluslarda alevlenme veya rekürensler görülebilir.

   ✓ Oral kontraseptifler hastalıkta alevlenmelere yol açabilir.

   ✓ Sonraki gebeliklerde tekrarlama riski yüksek olup daha erken ve şiddetli bir tabloyla karşılaşılması olasıdır.

   ✓ %5-8 hastada sonraki gebeliklerde rekürens görülmez.

   ✓ Yenidoğanların %10'unda maternal antikor geçişine bağlı günler ve haftalar içerisinde hafif cilt lezyonları gelişebilir.

   ✓ Kronik plasental yetmezliğe sekonder olduğu düşünülen prematürite ve gebelik yaşına göre küçük bebek riski mevcuttur.

B. Gebeliğin Polimorfik Erüpsiyonu

1. **Tanım:** GPE, çoğunlukla primiparlarda üçüncü trimestr sonlarına doğru ya da erken postpartum dönemde ortaya çıkan iyi seyirli bir gebelik dermatozudur. Abdominal strialardan başlayan kaşıntılı, eritemli, papül, plak ve ürtikeryal lezyonlarla karakterizedir.

2. **Epidemiyoloji:** Gebe kadınlarda 1/130 ile 1/300 arasında değişen sıklıklarda görülür ve çoğul gebeliklerde sıklığı artarken sonraki gebeliklerde tekrarlaması beklenmez.

3. Etyopatogenez:

- ✓ GPE'nin nedeni tam olarak anlaşılamamış olsa da, bilinmeyen bir antijene karşı gecikmiş bir hipersensitivite reaksiyonu olabileceği yönünde bulgular mevcuttur.
- ✓ Özellikle primipar gebelerde abdominal duvarın hızlı şekilde aşırı gerilmesinin bağ dokuda hasara yol açarak inflamatuar süreci tetiklediği üzerinde durulmaktadır.
- ✓ Çoğul gebelik, maternal kilo alımının fazla olması ve fetal makrozomi durumlarında daha sık görülmesi, lezyonların abdominal strialardan başlaması gibi nedenler bu teoriyi desteklemektedir.
- ✓ Ayrıca hastalığın sonraki gebeliklerde tekrarlamama eğiliminde olması da immunolojik tolerans gelişiyor olabileceğini göstermektedir.
- ✓ GPE'nin patogeneziyle ilgili ek teoriler arasında, çoğul gebeliklerle ilişkili olarak yükselmiş progesteron seviyeleri, deride artmış vaskülarite ve hasarlı kollajenle birlikte periferik kimerizm (fetal DNA birikimi) gibi faktörler de yer almaktadır.

4. Klinik özellikler:

- ✓ Gebeliğin üçüncü trimestrının sonlarında ya da erken postpartum dönemde abdominal strialardan başlayan kaşıntılı, eritemli, ödematöz papül ve plaklarla karakterize olup periumblikal alanın korunması tipiktir (Resim 1).
- ✓ Lezyonlar birkaç gün içerisinde kalçalar ve uyluğa doğru yayılır, kollar ve bacaklar da tutulabilir ancak avuç içleri, ayak tabanları ve yüz genelde korunur.
- ✓ Başlangıç lezyonu çoğu hastada ürtikeryal papül ve plaklar şeklinde olsa da nadiren veziküler, purpurik, polisiklik ve hedef benzeri lezyonlar gelişebilir.

Resim 1. Abdominal bölgede strialarda yoğunlaşan eritemli, ürtikeryal plaklar

- ✓ Oldukça kaşıntılı bir dermatoz olmasına rağmen kaşıntıya sekonder ekskoriyasyonlara nadiren rastlanır.

5. Tanı-Ayırıcı tanı:

1. Tanı

- ✓ Tanının konulmasında en önemli parametre klinik bulgulardır.
- ✓ Diğer gebelik dermatozlarından ayıran en önemli özellik, ürtikeryal lezyonların strialara yoğunlaşmasıdır.

a. **Laboratuvar:** Hastalığa spesifik bir laboratuvar belirteci yoktur.

b. **Histopatoloji:** Deri biyopsisi nonspesifik olup klinik bulguların evresine göre değişen derecelerde spongioz, hiperkeratoz, akantoz, parakeratoz, dermiste perivasküler lenfositik infiltrasyon, nötrofil, eozinofil ve dermal ödem görülebilir. DİF inceleme ise negatiftir.

2. **Ayırıcı tanı:** GPE'den ayırt edilmesi gereken en önemli hastalık PG'dir. PG'de lezyonlar ürtikeryal olduğunda ve vezikül, büle rastlanmadığında iki hastalığın ayırt edilmesi klinik olarak zordur. PG'de GPE'nin aksine abdominal strialarda yoğunlaşma beklenmez, genelde periumblikal alanın da tutulduğu izlenir ve DİF inceleme pozitif saptanır. Ayırıcı tanıya giren hastalıklar aşağıda sıralanmıştır.

   - Pemfigoid gestasyones
   - İlaç erüpsiyonu
   - Kontakt dermatit
   - Viral erüpsiyonlar
   - Ürtiker
   - Diğer gebelik dermatozları

6. **Tedavi:** Tedavide amaç semptomların giderilmesi ve gebenign rahatlatılmasıdır. Çoğu hasta topikal kortikosteroidler ve oral antihistaminiklerden (loratidin, setirizin gibi) fayda görür. Kaşıntı şiddetli olduğunda kısa süreli sistemik kortikosteroidler kullanılabilir.

a. **Topikal tedavi:** Topikal kortikosteroidler ve nemlendiriciler

b. **Sistemik tedavi:** Oral antihistaminikler, şiddetli olgularda kısa süreli sistemik kortikosteroidler

7. **Klinik seyir ve prognoz:** GPE'nin prognozu oldukça iyidir ve lezyonlar ortalama dört haftada kendiliğinden iyileşir. Maternal ve fetal morbidite, mortalite riskinde artış yoktur. Sonraki gebeliklerde ve oral kontraseptif kullanımıyla tekrar etmez.

C. Gebeliğin İntrahepatik Kolestazı

1. **Tanım:** Gebeliğin intrahepatik kolestazı (GİK), gebelik döneminde görülen en sık karaciğer hastalığıdır. Genetik yatkınlığı olan kişilerde gebeliğin geç döneminde ortaya çıkar ve şiddetli kaşıntı ile karakterizedir. Anne ve fetüs için ciddi riskler oluşturabilir.

2. **Epidemiyoloji:** GİK'in genel insidansı %0. 3- %5. 6'dır. Ancak sıklığı coğrafik ve etnik köken gibi faktörler nedeniyle bölgesel olarak oldukça farklılıklar göstermekte olup Şili'deki insidansı %16 olarak bildirilmişken, Avrupa'da %0· 1-2. 4 arasında değişmektedir.

3. **Etyopatogenez:**

   ✓ Enterohepatik sistemde safra asitlerinin yeterince metabolize edilememesi ve atılamaması sonucu maternal serum safra asit düzeyleri artar. Safra asit ekskresyonun bozulması, deride de safra tuzlarının birikimine ve annede şiddetli kaşıntıya yol açar.

   ✓ Toksik safra asitleri plasentayı geçerek fetüste anoksi ve kardiyak fonksiyonlarda bozulmalara yol açabilir.

   ✓ Etiyolojisi tam olarak bilinmemekle birlikte genetik, hormonal ve çevresel faktörler suçlanmaktadır.

a. **Genetik faktörler:** GİK hastalarında safra taşıyıcı proteinleri kodlayan genlerde (MDR3 [ABCB4], ABCB11 [BSEP], ATP8B1 [FIC1]) mutasyonlar tespit edilmiştir. Bu kanaliküler taşıyıcıların hafif düzeyde işlev bozukluğu gebelik dönemi dışında semptomlara yol açmazken gebelik sırasında kapasiteleri aşıldığında kolestaz belirtileri ortaya çıkabilir.

b. **Hormonal faktörler:** Hastaların büyük kısmında kolestaza yol açan bazı östrojen ve progesteron metabolitlerinin arttığı gösterilmiştir. Ayrıca GİK, gebeliğin üçüncü trimestrında ve çoğul gebeliklerde daha sık görülmekte olup, bunun yanı sıra oral kontraseptif kullanımıyla tekrarlaması da hormonların rolüne işaret etmektedir.

c. **Çevresel faktörler:** Hepatit C enfeksiyonu, selenyum ve vitamin D eksikliği, intestinal geçirgenliğin artması gibi faktörlerin de GİK gelişiminde rolü olabileceği düşünülmektedir.

4. Klinik özellikler:

- ✓ GİK, olguların %80'inde gebeliğin son trimestrında ortaya çıkmakla birlikte ikinci trimestrda da görülebilir.
- ✓ İlk olarak avuç içi ve ayak tabanlarında başlayan, ekstremitelerin ekstansör yüzleri, kalçalar ve abdomene yayılan şiddetli kaşıntıyla karakterizedir.
- ✓ Hastalarda primer deri lezyonuna rastlanmazken kaşıntıya sekonder ekskoriyasyonlar ve sürenin uzadığı olgularda prurigo nodularis benzeri lezyonlar görülebilir.
- ✓ Kaşıntı geceleri uykuda daha da şiddetlenir.
- ✓ Bazı hastalarda idrar renginde koyulaşma, açık renkli gayta, sarılık gibi diğer kolestaz bulgularına rastlanabilir.

5. Tanı-Ayırıcı Tanı:

1. **Tanı:** Klinik bulgular ve laboratuvarda serum safra asitleri yüksekliğinin gösterilmesiyle konur. Serum safra asitlerinin yükselmesi kaşıntının ortaya çıkmasından sonra üç haftayı bulabilir. Bu sebeple normal seviyede tespit edilse de klinik bulguları devam eden olgularda testin tekrarlanması gerekir.

   a. **Laboratuvar:**

      i. Serum safra asit düzeyinin >10 µmol/L üzerinde olması GİK tanısını destekler.

      ii. Alkalen fosfataz yüksekliği (gebeliğe bağlı) görülür, GGT genelde normaldir.

      iii. AST, ALT yüksekliği görülebilse de olguların %30'unda karaciğer enzimleri normaldir.

      iv. Bu nedenlerden ötürü tanıda karaciğer enzimlerine bakılması yeterli değildir, klinik şüphe varlığında mutlaka serum safra asit seviyeleri ölçülmelidir.

   b. **Histopatoloji:** Deri biyopsisi nonspesifik saptanırken karaciğer biyopsisinde kolestaza bağlı değişiklikler gözlenir. DİF inceleme negatiftir.

2. **Ayırıcı tanı:** Hastalığa ait primer deri lezyonu bulunmadığından kaşıntıya sebep olabilecek diğer durumlar açısından ayırıcı tanı yapılması gereklidir. Ayrıca GİK hastalarında etiyolojide Hepatit C

enfeksiyonunun da yer alabileceği unutulmamalı ve viral hepatitler ekarte edilmelidir.

- Kaşıntılı deri hastalıkları
- Alerjik reaksiyonlar
- Akut viral hepatit
- Kronik karaciğer hastalığı
- Kolelitiazis

6. **Tedavi:** Hastalığın şiddeti fetal prognozu belirler. Tedavide amaç serum safra asit düzeylerinin düşürülerek hem annenin kaşıntısının giderilmesi hem de fetal prognozun düzeltilmesidir.

Sistemik tedavi*:* Ursodeoksikolik asit 15 mg/kg/gün dozunda kullanılır. Ursodeoksikolik asit hafif diare yapması dışında anne ve fetüs açısından risk taşımaz. Tedaviye olabildiğince erken başlanmalı ve doğum gerçekleşene kadar kullanılmalıdır.

7. **Klinik Seyir ve Prognoz:**

- ✓ Kaşıntı genellikle doğuma kadar devam eder ve doğum sonrası birkaç gün içinde spontan geriler.
- ✓ Sonraki gebeliklerde %45-70 oranında tekrarlama riski vardır.
- ✓ Oral kontraseptiflerle de tekrarlama sık görülür.
- ✓ GİK'li gebelerde gestasyonel diabetes mellitus ve preeklampsi sıklığı artmıştır.
- ✓ Bazı hastalarda nadir de olsa hepatik disfonksiyon doğum sonrasında devam edebilir. Bu nedenle GİK tanısı alan tüm hastalar postpartum dönemde 6-8 hafta aralıklarla karaciğer enzimleri ve serum safra asitleri ölçülerek takip edilmelidir.
- ✓ GİK, fetüste ciddi morbidite ve hatta mortaliteye sebep olabilecek bir durumdur.
- ✓ Prematüre doğum (%20-60), doğum sırasında fetal stres (%20-30; mekonyum boyalı amniyotik sıvı, fetal kalp atış hızında anormallik) ve fetal kayıplar (%1-2) görülebilir.
- ✓ Fetal risk, serum safra asidi seviyelerindeki yükselmeyle, özellikle seviyelerin 40 µmol/L'yi aştığı durumlarda artar. Bu nedenle hızlı tanı ve tedavi oldukça önemli olup yakın obstetrik takip gereklidir.

D. Gebeliğin Atopik Erüpsiyonu

1. **Tanım:** GAE, atopik bireylerde daha önceden var olan atopik dermatitin alevlenmesi veya gebelik döneminde atopiyle ilişkili ekzematizasyon ya da papüler deri değişikliklerinin ilk kez ortaya çıkmasıdır.
2. **Epidemiyoloji:** Gebelik dermatozları içerisinde en sık görülen hastalıktır. İnsidansı tam olarak bilinmemekle beraber 1/5- 1/20 arasında olduğu tahmin edilmektedir. Hastaların %79'unda atopik dermatit lezyonları ilk kez gebelik döneminde ortaya çıkar.
3. **Etyopatogenez:** Gebelik döneminde fetal rejeksiyonun önlenmesi için hücresel immün yanıt ve Th1

ilişkili sitokinlerde azalma olurken, hümoral immün yanıt ve Th2 ilişkili sitokinlerde artış gözlenir. Gebelikteki bu fizyolojik değişiklik IL-4, IL-10 gibi sitokinlerin artışına neden olarak atopik bireylerde zaten mevcut olan Th1/Th2 oranındaki Th2 lehine olan dengesizliği daha da kuvvetlendirerek GAE'ye yol açar.

4. **Klinik özellikler:**

- ✓ GAE diğer gebelik dermatozlarından farklı olarak sıklıkla gebeliğin ilk trimestrında başlar ve hastaların %75'i üçüncü trimestrdan önce tanı alır.
- ✓ GAE lezyonları egzematöz tip (E-tipi GAE) ve papüler tip (P-tipi GAE) olarak iki gruba ayrılabilir.
- ✓ Hastaların %70'inde E-tipi GAE görülür ve yüz, boyun, gövde üst bölge, ekstremitelerin fleksural yüzlerinde yaygın egzematöz lezyonlara rastlanır.
- ✓ P-tipi GAE'de ise gövde ve ekstremitelerde prurigo nodülaris benzeri lezyonlar ya da küçük eritematöz papüller görülür.
- ✓ Her iki tipin birlikte görüldüğü hastalar da olabilir.
- ✓ Ek olarak hastaların cildi kserotik olup el-ayak egzeması, meme başı egzeması, dizhidroz veya foliküler egzema da eşlik edebilir.

5. **Tanı-Ayırıcı Tanı:** GAE tanısının konulabilmesi için öncelikle GPE, GİK ve PG gibi diğer kaşıntılı gebelik dermatozları ekarte edilmelidir. GAE'nin daha çok gebeliğin ilk dönemlerinde ortaya çıkması, strialardan başlamaması, serum safra asitlerinin normal olması ayırıcı tanıda yol gösterici bulgulardır.

a. Laboratuvar: Serum total IgE seviyesi yüksek tespit edilir.

b. Histopatoloji: Deri biyopsi bulguları nonspesifiktir. Epidermiste spongioz, akantoz ve erozyon, dermiste lenfosit ve eozinofil infiltrasyonu gözlenir. DİF inceleme negatiftir.

- ✓ Ayırıcı tanıda düşünülmesi gereken hastalıklar:
  - Gebeliğin polimorfik erüpsiyonu
  - Gebeliğin intrahepatik kolestazı
  - Pemfigoid gestasyones
  - Skabiyez
  - Viral erüpsiyonlar
  - İlaç erüpsiyonu

6. **Tedavi:** Genellikle orta potent topikal kortikosteroidlere hızlı yanıt alınır. Şiddetli olgularda oral antihistaminik ve/veya sistemik kortikosteroidlerin kullanılması gerekebilir.

a. Topikal tedavi

(1) Topikal kortikosteroidler

(2) Üreli veya antipruritik etken içerekli nemlendiriciler

b. Sistemik tedavi

(1) Antihistaminikler

(2) Sistemik kortikosteroidler

c. Diğer tedaviler: UVB fototerapisi

8. **Klinik Seyir ve Prognoz:** GAE'nin prognozu oldukça iyidir. Hastalar tedaviye iyi yanıt verir ve gebelik döneminde düzelme izlenir. Anne ve fetüs açısından risk oluşturmaz ancak diğer gebeliklerde sıklıkla tekrar eder.

Kaynaklar

1. Ambros-Rudolph CM, Müllegger RR, Vaughan-Jones SA, et al The specific dermatoses of pregnancy revisited and reclassified Results of a retrospective two-center study on 505 pregnant patients J Am Acad Dermatol 2006;54:395–404
2. Roger D, Vaillant L, Fignon A, et al Specific pruritic diseases of pregnancy A prospective study of 3192 pregnant women Arch Dermatol 1994;130:734–9
3. Shornick JK, Jenkins RE, Briggs DC, et al Anti-HLA antibodies in pemphigoid gestationis (herpes gestationis) Br J Dermatol 1993;129:257–9
4. Ambros-Rudolph CM: Pregnancy dermatoses. Dermatology, Edited by Jean L. Bolognia , Julie V. Schaffer , Lorenzo Cerroni Fourth edition, China: Elsevier, 2018;472-482.
5. Wang AR, Goldust M, Kroumpouzos G: Skin Disease and Pregnancy. Gabbe's Obstetrics: Normal and Problem Pregnancies, 8th Edition, Elsevier, 2020;1078-91.
6. Kroumpouzos G. Specific dermatoses of pregnancy: advances and controversies. Expert Rev Dermatol. 2010;5:633.
7. Kroumpouzos G, Cohen LM: Specific dermatoses of pregnancy: An evidence-based systematic review. Am J Obstet Gynecol 2003;188:1083-1092.
8. Elling SV, McKenna P, Powell FC. Pruritic urticarial papules and plaques of pregnancy in twin and triplet pregnancies. J Eur Acad Dermatol Venereol. 2000;14:378.
9. Aractingi S, Bertheau P, Le Goue C, et al. Fetal DNA in skin of polymorphic eruptions of pregnancy. Lancet. 1998;352:1898.
10. Marschall HU, Wikstrom Shemer E, Ludvigsson JF, Stephansson O. Intrahepatic cholestasis of pregnancy and associated hepatobiliary disease: a population-based cohort study. *Hepatology*. 2013; 58:1385–1391.
11. Lee RH, Goodwin TM, Greenspoon J, Incerpi M. The prevalence of intrahepatic cholestasis of pregnancy in a primarily Latina Los Angeles population. *J Perinatol*. 2006; 26:527–532.
12. Jacquemin E, Cresteil D, Manouvrier S, Boute O, Hadchouel M: Heterozygous non-sense mutation of the MDR3 gene in familial intrahepatic cholestasis of pregnancy. Lancet 1999;353:210-211.
13. Beuers U, Pusl T: Intrahepatic cholestasis of pregnancy-a heterogeneous group of pregnancy-related disorders? Hepatology 2006;43:647-649.
14. Ambros-Randolph CM, Glatz M, Trauner M, et al The importance of serum bile acid level analysis and treatment with ursodeoxycholic acid in intrahepatic cholestasis of pregnancy Arch Dermatol 2007;143:757–62.
15. Wood AM, Livingston EG, Hughes BL, Kuller JA. Intrahepatic cholestasis of pregnancy: a review of diagnosis and management. *Obstet Gynecol Surv*. 2018; 73:103–109.
16. Roth MM, Cristodor P, Kroumpouzos G. Prurigo, pruritic folliculitis, and atopic eruption of pregnancy: facts and controversies. Clin Dermatol. 2016;34:392–400.

17. Vaughan Jones SA, Hern S, Nelson-Piercy C, et al. A prospective study of 200 women with dermatoses of pregnancy correlating the clinical findings with hormonal and immunopathological profiles. Br J Dermatol. 1999;141:71

BÖLÜM 20

PEDİATRİK DERİ HASTALIKLARI

1. **Neonatal Dermatoloji**
2. **Viral Ekzantemler**
3. **Vasküler Benign Lezyonlar** (infantil hemanjiom) **ve Malformasyonlar**
4. **Otoenflamatuvar Hastalıklar** (Periodik Ateş Sendromları)

TÜRK TABİPLERİ BİRLİĞİ

BURSA TABİP ODASI

NEONATAL DERMATOLOJİ

Doç. Dr. Neslihan AKDOĞAN[1]

Prof Dr. Sibel ERSOY EVANS[2]

A. Neonatal dermatoloji

Ekstrauterin hayatın ilk 4 haftası olarak kabul edilen neonatal dönemde deri bulguları sık görülür. Neonatal dönemde görülen dermatozların çoğu geçici olsa da acil tedavi gerektiren ciddi dermatozlar ve genetik dermatozlar görülebilir. Bu nedenle yenidoğanın dermatolojik muayenesi ve dermatozlarının ayırıcı tanısı çok önemlidir.

B. Yenidoğan Derisinin Özellikleri

Yenidoğan derisi erişkin derisine göre daha ince, daha az kıllı olup epidermis ve dermis arasındaki bağlantı daha zayıftır. Ayrıca bir yenidoğanda vücut yüzey alanı/kilo oranı yaklaşık olarak erişkinin 5 katıdır. Bu sebeple yenidoğanda deri hasarı, perkutan topikal ürün emilimi ve deri-ilişkili enfeksiyon riski daha yüksektir.

1. Yenidoğanın Fizyolojik Deri Değişiklikleri

Doğumdan sonra term bir yenidoğanda deri yumuşak, düz ve kadifemsidir. Doğumdan sonraki 24-36 saat içinde yenidoğan derisinde deskuamasyon başlar ve bu süreç hayatın ilk 3 haftasına kadar devam edebilir. Ancak doğumda deskuamasyon görülmesi anormal olup postmatürite, intrauterin anoksi veya konjenital iktiyoz belirtisi olabilir.

1a. Kutis Marmorata

Yenidoğan ve küçük çocuklarda gövde ve ekstremitede, mavi-mor ağsı görünümde derinin fizyolojik renk değişikliğidir. Kutis marmorata, sıklıkla infantın ısıtılması ile kaybolurken, kapiller ve küçük venüllerin soğuğa karşı verdiği fizyolojik yanıttır. Kutis marmorata bazen haftalar veya aylar boyunca sürebiliyor olsa da medikal önemi olmayıp tedavi gerekmemektedir. Eğer renk değişikliği gerilemez, ısıtmaya rağmen düzelmezse ve derin mor renkte olursa 'kutis marmorata telanjiektatika konjenita' düşünülmelidir (Resim 1). Down sendromu, trizomi 187 ve Cornelia de Lange sendromu'nda kutis marmorata erken çocukluk dönemine kadar tekrar etme eğilimindedir.

1. Hacettepe Üniversitesi Deri ve Zührevi Hastalıklar Anabilim Dalı, Ankara
2. Hacettepe Üniversitesi Deri ve Zührevi Hastalıklar Anabilim Dalı, Ankara

Resim 1. Kutis marmorata telanjiektatika konjenita, *Hacettepe Deri ve Zührevi Hastalıklar Arşivinden*.

1b. Dermal melanositoz (Mongol Lekesi)

Konjenital, benign, düz, irregüler sınırlara sahip en sık sakral ve gluteal bölgede olmak üzere, sırt, omuz ve bacaklarda da görülebilen keskin sınırlı mavimsi- gri tonda, birkaç milimetreden 10-15 cm'ye kadar veya nadiren daha büyük boyutlarda tek ya da çok sayıda maküllerdir. Tedavi gerektirmez, çoğu vaka adölesan dönemden önce kaybolur. Malign dejenerasyon bildirilmemiştir. Ancak persistan, progresif, yaygın dağılımlı ve daha koyu renkli mongol lekeleri Hurler sendromu, GM1 gangliyosidoz gibi metabolik hastalıklara eşlik edebilir. Bu sebeple atipik mongol lekeleri olan hastalar metabolik hastalık açısından araştırılmalıdır (Resim 2).

Resim 2. Dermal melanositoz, *Hacettepe Deri ve Zührevi Hastalıklar Arşivinden*.

1c. Harlequin renk değişikliği

Term infantlarda da görülebilen ancak daha çok preterm ve düşük doğum ağırlıklı infantlarda da görülebilen orta hattan keskin bir şekilde ayrılan vücudun yarısındaki anlık kırmızı renk değişikliğidir. Özellikle infant vücudunun bir yarısının üzerine yattığında o tarafta kızarıklık, diğer tarafta eş zamanlı solukluk şeklinde prezente olur. Vazomotor disfonksiyona bağlı geliştiği düşünülüp geçicidir ve doğumdan sonraki 2-5 gün arasında sıklıkla görülür. Pozisyon değiştirmekle eritem ve solukluk yer değiştirebilir. Tedavi gerektirmez.

1d. Bronz Bebek Sendromu

Hiperbilirubinemi nedeniyle fototerapi alan bebeklerde deri, serum ve idrarda gri-kahverengi renk değişikliği olarak tanımlanır. Fototerapiden 1-7 gün sonra başlar, tedavi bittikten birkaç hafta sonra kendiliğinden geçer. Bu tablo kloramfenikol intoksikasyonunda görülebilen gri bebek sendromundan, yenidoğan sarılığından, neonatal pulmoner ve kalp hastalıklarında görülebilen siyanozdan ve karbon bebek sendromundan ayırt edilmelidir.

2. Sefal hematom ve Kaput suksadenum

Sefal hematom doğum travmasına bağlı olarak doğumu izleyen ilk saatlerde gelişen kafa derisinde subkutan şişliğe neden olan kalvaryumun üzerinde yer alan subperiostal hematomdur. Orta hattı geçmez. Birkaç ayda spontan geriler. Kaput suksadenum ise doğum sırasında kullanılan mekanik güçlere bağlı deri altında lokalize ödem ve kanamadır, orta hattı geçmesiyle sefal hematomdan ayırt edilir. Genellikle 48 saatte spontan geriler .

3. Yenidoğanın Subkütan Yağ Doku Hastalıkları

3a. Yenidoğan subkutan yağ dokusu nekrozu

Subkutan yağ dokusunun iskemiye bağlı olarak nekroza uğraması ile karakterize sağlıklı term yenidoğanlarda görülebilen idyopatik bir pannikülittir. Genelde uzun süren zor doğumları izleyen birkaç gün veya hafta sonra sırt üst kısmı, kollar, yanaklar gluteal ve femoral bölge başta olmak üzere vücudun değişik bölgelerinde keskin sınırlı, sert kıvamlı, dokunmakla ağrılı, eritemli, endure değişik çapta subkutan nodül ve plaklar saptanır . Etyolojisi tam bilinmese de perinatal travma, asfiksi, hipotermi ve hiperkalsemi ile ilişkilendirilmiştir. Prognozu mükemmel olup genellikle sekel bırakmadan düzelir. Ancak bazı lezyonlar drene olup skar bırakabilir. Ayırıcı tanıda başta sklerema neonatorum olmak üzere, dezmoid tümörler, kalsinozis kutis ve soğuk panniküliti düşünülmelidir. Öykü ve gerekirse biyopsi ile kesin tanıya gidilir.

3b. Sklerema neonatorum

Prematüre veya genel durumu kötü yenidoğanlarda hayatın ilk haftalarında, difüz, hızla ilerleyen sert ve gode bırakmayan ödem ve odunsu endurasyon şeklinde görülür. Sıklıkla sepsis, enfeksiyonlar, konjenital kalp hastalığı, respiratuvar distres sendromu, ishal veya dehidratasyon hastalara eşlik eder. Deri soğuk, sarımsı-beyaz ve sert; yüz sabit, maske görünümündedir. Prognoz altta yatan tablonun ağırlığı ile paralel olup, mortalite oranı %50'nin üzerindedir. Spesifik bir tedavisi olmayıp yaşayan infantlarda sekel bırakmadan deri bulguları geriler.

4. Yenidoğanın diğer deri bulguları

4a. Miliarya

Ekrin ter bezi kanalının değişik düzeylerden tıkanması sonucu ortaya çıkar. Kanal yüzeye yakın tıkanınca yüzeyel saydam veziküller (miliaria kristallina), derinden tıkanınca kırmızı papül ve papüloveziküller (miliaria rubra) oluşur (Resim 3). Ortam aşırı sıcak ve nemli olduğu zaman görülür

ve deskuamasyonla iyileşir. Tedavi aşırı sıcak ve nemin önlenmesi, ortamın serin tutulması, hafif pamuklu kıyafet giydirilmesi ve ılık banyo yapılmasıdır.

Resim 3. Miliarya, *Hacettepe Deri ve Zührevi Hastalıklar Arşivinden*.

4b. Milia, Epstein incileri ve Bohn nodülleri

Milia, retansiyon kisti olup yenidoğanların en sık burun, çene ve alnına yerleşen krem renkli milimetrik papüllerdir. Çoğu hastada milia hayatın 3-4. haftasına kadar geriler, ancak 2. veya 3. aya kadar devam eden hastalar olabilir. Miliaların çok sayıda olması ve geçmemesi hipotrikozla seyreden Bazex-Dupre-Christol ve Marie-Unna hipotrikozu sendromları, distrofik epidermolizis bülloza ve Oro-Fasiyal-Dijital sendrom Tip 1'le ilişkili olabilir. Klinik ve histolojik olarak milia ile benzer özellikler taşıyan sert damakta yerleşim gösterenler Epstein incileri, alveoler sınırda yerleşenler de Bohn incileri olarak adlandırılır ve spontan olarak kaybolup herhangi bir tedavi gerektirmezler (Resim 4).

Resim 4. Epstein incileri, *Hacettepe Deri ve Zührevi Hastalıklar Arşivinden*.

4c. Sebase bez hiperplazisi

Fizyolojik kabul edilen sebase bez hiperplazisi sıklıkla burun, yanaklar ve üst dudakta full-term yenidoğanda multipl, sarı-deri renginde milimetrik papüller ile karakterizedir. Maternal androjen stimülasyonuna bağlı olduğu düşünülmektedir ve hayatın ilk birkaç haftasında spontan geriler .

4d. Neonatal akne ve Neonatal sefalik püstüloz

Neonatal akne adölesanlardaki akne vulgaris'i taklit eden fasiyal bir erüpsiyondur. Maternal hormonların etkisiyle oluşan akne benzeri papül, püstüller ve komedonlar ile prezente olur. Hafif vakalarda günlük su ve sabun ile yıkama yeterli iken bazı vakalarda hafif keratolitik ajanlar veya topikal antibiyotikler gerekebilir. Pityrosporum mantarlarının neden olduğu neonatal sefalik püstülozis ile ayrımı için püstüllerden alınan materyal mikroskopta incelenmelidir. Ayrıca neonatal sefalik püstülozda komedon görülmesi beklenmez (Resim 5).

Resim 5. Neonatal sefalik püstüloz, *Hacettepe Deri ve Zührevi Hastalıklar Arşivinden*.

4e. Yenidoğanın Toksik Eritemi

Yenidoğanların % 15-40'ında yaşamın ilk 72 saatinde görülen, benign seyirli bir dermatozdur. İnsidansı term yenidoğanlarda artarken, düşük doğum ağırlıklı ve preterm bebeklerde azalır. Başlıca yüz, gövde ve ekstremite proksimal bölgelerinde yerleşim gösteren düzensiz sınırlı, eritemli makül, papül ve püstüller veya bunların kombinasyonu görülür. Avuç içi ve ayak tabanı korunur. Hastalık hayatın ilk 2 haftasında alevlenme ve remisyonlar gösterebilir. Tanı klinik bulgularla konur, ancak püstülden yapılan yaymanın eozinofil hakimiyeti belirgindir. Ayırıcı tanıda stafilokokal folikülit, varisella infeksiyonu, büllöz impetigo, sepsis ve konjenital kutanöz kandidiyazis düşünülmelidir. Püstülden yapılan yaymanın steril olması ve Wright veya Giemsa ile boyamasında bol miktarda eozinofil varlığı, infektif tablolardan ayırt edilmesini sağlar. Hastaların %7-18 kadarında periferik kanda eozinofili saptanabilir. Lezyonlar asemptomatik olup kendiliğinden gerileyen bu durum tedavi gerektirmez.

4f. Eozinofilik Püstüler Folikülit

Yenidoğanda diğer vezikülopüstüler hastalıklar ile ayırıcı tanıya giren eozinofilik püstüler dermatoz sıklıkla saçlı deri ve ekstremiteleri tutan foliküler püstüller ile karakterize, kaşıntılı, gruplaşmış eritemli papüller olarak başlayıp hızla püstüllere dönen bir dermatozdur . Ataklar halinde seyretmesi ve histopatolojide eozinofilik püstüler infiltrat olması nedeniyle infantil akropüstüloza benzerlikler gösterir. Spesifik tedavisi olmayıp kaşıntı için semptomatik topikal kortikosteroidler ve antihistaminik önerilir. Yaklaşık 3 yaşından spontan rezolüsyona uğrar (Resim 5).

Resim 5. Eozinofilik püstüler folikülit, *Hacettepe Deri ve Zührevi Hastalıklar Arşivinden*.

4g. İmpetigo neonatorum

Yenidoğanda impetigo yaşamın ilk 2. veya 3. gününde veya 2. haftalarında nemli bölgelerde (diyaper bölge, kasık, aksilla, boyun kıvrımları gibi) eritemli bir zeminde yüzeyel vezikül, püstül ve büllerle başlayıp açılan lezyonların yerinde sulantılı alanlar ve krutlar ile prezente olur. Lokal bakımın yanısıra şiddetli olgularda sistemik antibiyotik tedavisi önerilir. Pemfiguslu anneden pasif antikor transferi ile oluşan ve yaygın lezyonlarla karakterize pemfigus vulgarisin geçici neonatal formu ile karıştırılmamalıdır.

4h. Emme bülleri

İntrauterin dönemde parmak emme sonucu parmakların dorsali ve dudaklarda bül ve erozyon şeklinde görülür. Sağlıklı yenidoğanların %0. 5'inde görülebilir. Büllöz impetigo, epidermolizis bülloza ve herpes neonatorumdan ayırt edilmelidir. Sekel bırakmadan hızla iyileşir.

4i. Geçici neonatal püstüler melanozis

Benign, kendini sınırlayan, nadir görülen, hızlı patlayan yüzeyel vezikülopüstüler lezyonlarla karakterizde dermatozdur. Çene altı, boyun, gövde, bacaklar ve gluteal alanlarda yerleşen veziküler lezyonlarla başlayıp hızla geniş gevşek püstüllere dönüşür. Püstüller 1-2 gün sonra açılarak yerinde periferik yakalık tarzı skuam bırakır. Koyu tenli bebeklerde skuamlar postinflamatuar hiperpigmentasyon bırakabilir. Toksik eritemin aksine püstüllerden yapılan Wright boyamasında daha çok nötrofil, az miktarda eozinofil birikimi görülür. Prognozu iyi bir hastalık olup tedavi gerektirmez.

4k. Konjenital eroziv ve veziküler dermatoz

Prematüre bebekleri daha çok etkileyen doğumda yaygın erozyon, bül ve kurutlarla başlayan birkaç hafta içinde karakteristik skar bırakarak iyileşen etyolojisi bilinmeyen bir dermatozdur. Alopesi, hipoplastik veya aplazik tırnaklar, hipertermi, kronik konjonktivit, ve nörolojik defektler eşlik edebilir.

4m.Diyaper dermatit (bebek bezi dermatiti)

Yenidoğan, infantil ve erken çocukluk döneminin en sık görülen deri hastalığıdır. İnsidansının %7-35 olduğu, en sık 9-12 aylık bebeklerde pik yaptığı düşünülmektedir. Uzamış idrar, dışkı teması, temizlik için kullanılan sabunlar, ıslak mendiller, bebek bezlerinin irritan veya alerjik etkisi hazırlayıcı

faktörlerdir. Bazı vakalarda bakteriyel veya Candida albicans ile sekonder enfeksiyon olabilir. Bez ile temas eden kalça, alt abdomen, genital bölge ve uyluk üst kısımları gibi konveks deri yüzeylerinde eritem ve pullanma görülür. Kıvrım bölgelerinin tutulmaması tipiktir. Lezyon sınırında uydu lezyonlar (papül, püstül) varlığında veya 2-3 gün içinde konvansiyonel tedavilerle iyileşmeyen diyaper dermatitlerde mutlaka direkt preparatta mikolojik inceleme yapılmalıdır. Uygun temizlik, irritasyon yapmayan nötral bariyer kremlerin kullanılması ile tedavi edilir. Diyaper dermatit ayırıcı tanısında seboreik dermatit, atopik dermatit, psoriazis, skabiyes, langerhans hücreli histiyositoz, akrodermatitis enteropatika, metabolik hastalıklar ve immün yetmezlik düşünülmelidir.

Yenidoğanda gelişimsel anomaliler

Spinal disrafizm

Spinal disrafizm orta hatta kemik elementlerin tamamen/kısmen eksikliği ile karakterize bir grup hastalık spektrumudur. Okült spinal disrafizm spinal kord anomalilerine eşlik edebileceğinden geri dönüşümsüz nörolojik anomaliler olmadan erken tanınması önemlidir. Bu sebeple okült spinal disrafizme ait kutanöz veya subkutanöz stigmataların iyi bilinmesi gereklidir. Lumbosakral bölgede hipertrikoz, ('faun tail' veya lanugo saçlar), lipom, vasküler lezyonlar (infantil hemanjiom veya porto şarabı lekesi), belirgin sakral gamzeler varlığı, sakral sinüs, sakral skin tag varlığı, sakral aplasia kutis konjenita, ve melanositik nevüs varlığı, gluteal yarık asimetrisi veya deviasyonu spinal disrafizm bulgusu olabilir. Özellikle bu bulguların birden fazla olarak aynı hastada olması spinal disrafizm ihtimalini artırır. Okült spinal disrafizm düşünüldüğünde radyografik görüntüleme, ultrason ve/veya manyetik rezonans görüntüleme yapılmalıdır.

Kaynaklar

1. Ukşal Ü. Yenidoğan Dermatozları. Turkderm. 2011;45:68-72.
2. Cutaneous Disorders of the Newborn. In: Amy Paller AJM, editor. Hurwitz's Clinical Pediatric Dermatology, 3rd Edition: Elsevier; 2006. Chapter 2. p. 17-47.
3. Okumuş Nurullah DG. Klinik Tıp Aile Hekimliği Dergisi. 2018;10(4):7-16.
4. https://en. wikipedia. org/wiki/Mongolian_spot.
5. Demirel Öğüt N, Akdoğan N, Ateş Özdemir D, Akın M, Isıyel E, Ersoy Evans S. Atypical mongolian spots as the initial manifestation of a lysosomal storage disorder. Australas J Dermatol. 2020;61(3):e371-e3.
6. Gupta D, Thappa DM. Mongolian spots: How important are they? World J Clin Cases. 2013;1(8):230-2.
7. Valerio E, Barlotta A, Lorenzon E, Antonazzo L, Cutrone M. Harlequin Color Change: Neonatal Case Series and Brief Literature Review. AJP Rep. 2015;5(1):e73-6.
8. Frank L, Brandt S, Wabitsch M. Subcutaneous fat necrosis in newborns: a systematic literature review of case reports and model of pathophysiology. Mol Cell Pediatr. 2022;9(1):18.
9. Zeb A, Darmstadt GL. Sclerema neonatorum: a review of nomenclature, clinical presentation, histological features, differential diagnoses and management. J Perinatol. 2008;28(7):453-60.
10. Roques E, Ward R, Mendez MD Erythema Toxicum [Updated 2023 Jan 31] In: StatPearls [Internet] Treasure Island (FL): StatPearls Publishing; 2023 Jan- Available from: https://wwwncbinlmnihgov/books/NBK470222/.
11. Karabulut AA. Yenidoğanda Dermatolojik Sorunlar. In: Şendur N, editor. Pediatrik Dermatoloji Rehberi. Bölüm 1: Dünya Tıp Kitabevi; 2019.

VİRAL EKZANTEMLER

Doç Dr. Neslihan AKDOĞAN[1]

Prof Dr. Sibel ERSOY EVANS[2]

Enfeksiyöz hastalıkların seyri sırasında deride ve mukozalarda lezyonlar sıkça görülebilir. Enfeksiyöz hastalık seyri sırasında deride gelişen maküler, papüler, makülopapüler, veziküler veya peteşiyel olabilen deri döküntüsüne ekzantem, mukozalarda oluşan lezyonlara enantem denir. Viral ekzantemlerde enanteme sık rastlanılır.

1. Su çiçeği (varisella)

Herpesviridae virüs ailesinin üyesi zarflı DNA virüsü olan varisella zoster virüsü (VZV)'nün oluşturduğu hem su çiçeği hem de zonaya neden olabilen, çocuklarda sık görülen, genellikle kendi kendini sınırlayan bir enfeksiyondur (1). Hastalığın salgınları genelde kış sonu ve bahar aylarında görülür. İnkübasyon süresi 10-21 gündür. Varisella çok bulaşıcı olup bulaş damlacık yoluyla veya direkt temasla olur. Bulaş daha çok prodrom ile deri döküntülerinin ilk 72 saati arasındaki dönemde olur. Hastalar döküntünün 5. gününe ve tüm lezyonlar kurutlanana kadar bulaştırıcı kabul edilir.

Su çiçeği kliniğinde önce prodromal dönemde subfebril ateş, iştahsızlık, kas ağrısı, eklem ağrısı, boğaz ağrısı gibi döküntüden genelde 24 saat önce hafif şiddette semptomlar görülür. 24-48 saat içinde önce kırmızı makül veya papül olarak en erken deri lezyonları ortaya çıkar. Hızla bu lezyonlar veziküler veya püstüler lezyonlara dönüşür. Tam gelişmiş lezyonlar "bir gülün üzerindeki çiy damlası"na benzetilir. İlk 3-4 gün boyunca yeni lezyon çıkışının devam etmesi nedeniyle su çiçeği için farklı dönemdeki lezyonların bir arada bulunması tipiktir. Altıncı günden itibaren lezyonların çoğu kurutlanır. Lezyonlar en sık gövde, yüz ve saçlı deride yerleşir. Enantem eşlik edebilir, genelde orofarinks, konjonktiva veya vajinal mukozada ağrılı erozyonlar izlenir. Güneş yanığı ve dermatiti olan hastalarda klinik bulgular daha şiddetli olabilir. Lezyonlar kaşıntılıdır, buna bağlı olarak sekonder enfeksiyon gelişebilmektedir. Lezyonlar iyileşirken hipopigmentasyon ve skar bırakabilir. İmmunkompetan bireylerde ikinci su çiçeği epizodu nadiren görülür, ancak subklinik su çiçeği enfeksiyonu görülebilir (Resim 1).

Su çiçeği immunokompetan bireylerde hafif ve kendini sınırlasa da komplikasyonlar olabilir. En sık komplikasyon S. aureus veya Grup A beta hemolitik streptokoklar (GABHS) ile sekonder bakteriyel süperenfeksiyondur. Sekonder bakteriyel enfeksiyonlar ateş yüksekliği ve bül, selülit gibi lokalize semptomlarla prezente olabilir. Streptokokkal toksik şok sendromu ve nekrotizan fasit gibi invazif GABHS enfeksiyonları nadiren gelişebilir. Sekonder bakteriyel enfeksiyonlardan sonra su çiçeğinde ikinci sırada sık görülen komplikasyon nörolojik tutulumdur. Ensefalit, meningoensefalit, serebellar ataksi, transvers miyelit, Guillain- Barré sendromu gelişebileceği gibi, salisilat kullanımı olan dönemlerde şuur bulanıklığı, kusma ve karaciğer fonksiyon testlerinde anormallikle giden Reye sendromu gelişebilir. Erişkinlerde su çiçeğine bağlı en sık görülen ciddi komplikasyon varisella pnömonisidir. Varisella pnömonisi çocuklarda nadir görülen bir komplikasyondur.

Su çiçeği tanısında çoğunlukla klinik bulgular yeterlidir. Lezyonlardan yapılan Tzanck yaymasında dev hücre görülmesi Herpes simpleks virüs enfeksiyonunu doğrulasa da VZV enfeksiyonu için spesifik değildir. Tanıda VZV IgM ve IgG antikor titreleri akut ve konvelesan dönem ayrımında kullanılabilir. Tanıda ayrıca doku örneğinden direkt ve indirekt immünfloresan çalışmalar, hücre kültürü, hibridizasyon ve polimeraz zincir reaksiyonu çalışmaları diğer yöntemlerdir.

Sağlıklı çocuklarda tedavi kaşıntıyı ve ağrıyı azaltmaya, sekonder süperenfeksiyonu önlemeye yönelik semptomatiktir. Kaşıntı için oral antihistamin, ağrı veya ateş için asetaminofen ve topikal

1. Hacettepe Üniversitesi Deri ve Zührevi Hastalıklar Anabilim Dalı, Ankara
2. Hacettepe Üniversitesi Deri ve Zührevi Hastalıklar Anabilim Dalı, Ankara

bakım yeterlidir. Asiklovir, famsiklovir ve valasiklovir tedavide kullanılabilecek antiviral ajanlardır. Oral asiklovirin bazı çalışmalarda primer VZV enfeksiyonunun şiddetini azaltmada, ateşli geçirilen gün süresini kısaltmada, total lezyon sayısını ve kaşıntıyı azaltmada faydalı olduğu gösterilmiştir. İmmünkompetan bireylerde rutin olarak antiviral kullanımı önerilmemektedir. Ancak sağlıklı bireylerde orta veya şiddetli hastalık varlığında, 12 yaş üzeri bireylerde, kronik deri veya akciğer hastalığı varlığında, salisilat veya kortikosteroid tedavisi altında olan bireylere oral asiklovir önerilmektedir. İmmünkompramize çocuklarda intravenöz asiklovir tedavisi özellikle de döküntünün başlamasından 24-72 saat içinde uygulanması önerilmektedir. Yüksek riskli hastalar ve gebelerde VZV ile maruz kalım durumunda varisella-zoster immünglobulinin (VZIG) yapılması ilk 48 saat içinde önerilir, fakat bu süre 96 saate kadar uzatılabilir.

Resim 1. Su çiçeği, *Hacettepe Deri ve Zührevi Hastalıklar Arşivi'nden*.

2. Kızamık (Rubeola)

Paramyxoviridae ailesinin Morbilivirus genusunda yer alan tek iplikli bir RNA virüsünün yol açtığı akut, döküntülü bir hastalıktır. Damlacık yoluyla bulaş olup hastalık çok bulaşıcıdır. İnkübasyon periyodu 10-14 gündür. Bulaşıcılığı erüpsiyonun başlangıcından 3-5 gün önce başlar ve erüpsiyon sonrası 4 güne kadar sürer.

Prodrom dönemde yüksek ateş, kuru öksürük, konjonktivit ve fotofobi ile klinik bulgular başlar. Prodrom döneminde kızamıkta patognomonik kabul edilen Koplik lekesi olarak adlandırılan enantem ortaya çıkar. Koplik lekesi bukkal mukozada yerleşen gri-beyaz noktasal papüllerdir. Prodromdan 2-4 gün sonra yüz, alın, saç çizgisi, kulak arkasını tutan oradan gövdede yayılan ekzantem ortaya çıkar. Ekzantem kırmızı-mor renkli ve makulopapüler karakterde olup 4-7 gün içinde bakır renkli maküller ve deskuamasyon bırakarak geriler.

Pnömoni, gastroenterit, bronşit, otit, ensefalit, miyokardit, körlük gibi komplikasyonlar gelişebilir. Subakut sklerozan panensefalit ve immünsupresyon geç komplikasyonlarıdır.

Tanı genelde klinik olarak veya serolojik olarak virüse özgü IgM saptanmasıyla konur. Sekresyonlardan moleküler incelemeler yapılabilir. Histolojik incelemede çok sayıda nükleuslu keratinositler

(Warthin-Finkelday dev hücreleri) görülebilir.

Kızamık tedavisi semptomatik olup spesifik bir antiviral tedavisi bulunmamaktadır. İmmünkompromize bireylerde veya şiddetli hastalık durumunda tedavide ribavirin kullanılabilir. A vitamini eksikliğinin görülebildiği yerlerde A vitamin desteği önerilir. Hastalıktan korunmada canlı bir aşı olan kızamık aşısı ülkemizde aşı takviminde yer almaktadır.

3. Kızamıkçık (Rubella)

Kızamıkçık ya da Alman kızamığı, *Togaviridae* ailesi içinde Rubivirus grubunda yer alan tek sarmallı bir RNA virüsü tarafından oluşturulur. İnsan kızamıkçık için tek konak olup hastalık damlacık yoluyla bulaşır. Rubella vakalarının yaklaşık %50'si asemptomatiktir. İnkübasyon periyodu 14-23 gündür. Bulaş olduktan sonra virüs üst solunum yolu mukozasında ve ardından lenfoid dokularda çoğalıp viremi ile organlara yayılır .

Prodrom döneminde hafif ateş, baş ağrısı, halsizlik, konjonktivit, miyalji, boğaz ağrısı, burun akıntısı, öksürük gibi belirtiler olabilir. Prodromal belirtiler genellikle adölesan dönem ve erişkinlerde görülür. Ekzantem yüzden başlayarak sefalokaudal yayılım gösteren, birleşme eğiliminde olan eritemli- pembe makül ve papül şeklinde görülür. Yumuşak damakta Forchheimer lekesi adı verilen purpurik ve maküler enantem görülebilir. Hastalıkta tipik olan bir bulgu da suboksipital, servikal ve postauriküler lenfadenopatinin görülebilmesidir. Parmak, diz ve dirsekleri tutan artralji ve artrit özellikle kadınlarda Rubella'nın sık görülen bir komplikasyonudur. Ayrıca ensefalit, miyokardit, hepatit, trombositopenik purpura ve hemolitik üremik sendrom gibi diğer komplikasyonlar da görülebilir. Ancak en ciddi komplikasyonu Rubella embriyopatisidir. Bağışık olmayan gebelerde viremi döneminde virüsün transplasental yolla embriyo/fetüse bulaşması Konjenital Rubella Sendromu'na neden olabilir. Konjenital Rubella Sendromu'nda düşük, erken doğum, katarakt ve mikroftalmi gibi oküler anormallikler, mental retardasyon, anormal kardiyak gelişim (patent duktus arteriosus, pulmoner stenoz, aort stenozu gibi), papüler ve purpurik döküntü ('blueberry muffin baby'), sağırlık ve hatta fetal ölüm görülebilir.

Rubella, diğer ekzantematöz hastalıklarla bulguları karışabileceğinden klinik bulgularla tanı koymak zordur. Serolojik testlerle tanı konfirme edilebilir. IgM antikorlarının varlığı ya da IgG antikorlarının takipte dört kat artması tanı koydurur. Rubellanın spesifik bir tedavisi yoktur. Tedavi destekleyicidir. Hastaların bulaşıcı dönem boyunca izolasyonu sağlanmalıdır. Ülkemizde aşı takvimi içinde canlı aşısı bulunur. Canlı aşı olduğundan gebe ve immünsupresifler aşılanmamalıdır.

4. Beşinci hastalık (Eritema enfeksiyozum)

Tek sarmallı bir DNA virüsü olan Parvovirus B19'un etken olduğu sık görülen çocukluk çağı döküntülü hastalıklarından biridir. Kış sonu ve yaz başında, 3-15 yaş arasındaki çocukları daha sık etkilese de erişkinlerde de görülebilir. Bulaş sıklıkla damlacık yoluyla olsa da transfüzyon ile bulaş nadir de olsa bildirilmiştir. İnkübasyon periyodu 4-14 gündür. Altta yatan demir eksikliği, orak hücreli anemi, sferositoz, Glukoz-6-Fosfat-Dehidrogenaz eksikliği, talasemi ve pirüvat kinaz eksikliği mevcutsa aplastik kriz gelişebilir .

Parvovirus B19 enfeksiyonu klinikte hafif veya ekzantem olmadan grip-benzeri bulgularla seyreder. Tipik ekzantem hastaların %15-20'sinde görülür. Prodrom dönemi genelde hafif olup subfebril ateş, baş ağrısı, halsizlik, mide bulantısı, diyare, farenjit, artralji görülebilir. Prodrom döneminden 2-3 gün sonra hastalığa tokatlanmış yanak adı da verilmesine neden olan yanaklarda eritemli ödemli yama ve plaklar gelişir. Yüzdeki döküntüden genelde 1-4 gün sonra gövde ve ekstremitede dantelimsi, kaşıntılı döküntü görülebilir. Avuç içi ve ayak tabanları korunur (Resim 2).

Primer parvovirus B19 enfeksiyonunda erişkinlerde %60'a varan oranda eklem tutulumu görülebilirken çocuklarda bu oran %8-10 civarındadır. Parvovirüs B19 ile ayrıca papüler purpurik eldiven ve çorap sendromu, aplastik kriz, romatoid artrit, vaskülit, glomerülonefrit, sistemik lupus eritematozus gelişebilir.

Parvovirus B19 virusu plasentayı geçebildiğinden gebede akut enfeksiyon halinde fetal enfeksiyon da gelişebilir. Fetal enfeksiyon hafif şiddette olabileceği gibi, anemi, trombositopeni, miyokardit, kalp yetmezliği, santral sinir sistemi anormallikleri, hidrops fetalis ve intrauterin fetal ölüm olabilir. Özellikle gebeliğin 20. haftasından önceki enfeksiyonlar fetüs için en yüksek riske sahiptir .

Hastalığın tedavisi semptomatiktir. Artropati mevcutsa non-steroid antiinflamatuar ilaçlar, aplastik kriz durumunda eritrosit transfüzyonu gerekebilir. Hastalık ekzantem başlamadan önce bulaşıcı olduğundan izolasyon gerekmez. Gebede parvovirüs enfeksiyonu tespit edilirse fetal anemi ve hidrops gelişimi açısından haftalık fetal doppler ultrasonografi yapılması önerilmektedir.

Resim 2. Beşinci hastalık, Hacettepe Deri ve Zührevi Hastalıklar Arşivi'nden.

5. Papüler purpurik eldiven ve çorap sendromu

Sıklıkla Parvovirus B19'a bağlı gelişse de etyolojide Coxsackie virüs, Sitomegalovirüs (CMV), kızamık, Ebstein-Barr virüs (EBV) ve Hepatit B gibi diğer viral ajanların da sorumlu tutulduğu genç erişkinleri ve daha az sıklıkta çocukları etkileyen ilkbahar ve yaz aylarında görülen viral ekzantemdir.

Beş-10 günlük inkübasyon periyodunu takiben klinikte subfebril ateş ve miyaljinin eşlik ettiği el ve ayakların ağrılı, kaşıntılı simetrik ödemli eritem ve akabinde papülopurpurik lezyonlar ile karakterizedir. Lezyonlar kaşıntılı olup dirsek ve ayak bileği seviyesinde keskin sınır gösterir. Vücudun herhangi bir yerini tutan difüz, papüler ekzantem de görülebilir. Hastaların çoğunda damak, dudak ve bukkal mukozaları tutabilen eritem, peteşi ve erozyonlar şeklinde görülebilen enantem görülür. Ekzantem ve enanteme ateş, lenfadenopati ve artralji eşlik edebilir. Bir-iki hafta içinde geriler. Tedavisi semptomatiktir.

5. Altıncı hastalık (Roseola infantum)

Herpesviridae ailesinden Beta-herpesvirüslerden biri olan DNA virüsleri olan İnsan Herpes Virüs 6 (HHV-6) ve daha az olarak aynı aileden İnsan Herpes Virüs 7 (HHV-7) etkendir. Bulaş tükrük yoluyla olup en sık 6 ay-2 yaş arası çocuklar etkilenir. 5-15 günlük inkübasyon dönemini takiben prodromal belirtiler olmadan, aniden 3-5 gün süren yüksek ateş, servikal lenfadenopati ve hafif üst solunum yolu enfeksiyonu belirtileri gelişir. Ateşin düşmesiyle 24-48 saat içinde gövdeden başlayıp boyun, gövde ve yüze yayılım gösteren çevresinde

beyaz halo bulunan pembe renkli maküler veya makülopapüler döküntü gelişir. Genelde döküntüler kaşıntısız olup 1-2 gün içinde geriler. Yumuşak damak ve uvulada kırmızı papüler bir enantem ve uvulo-palatoglossal birleşim yeri ülserleri eşlik edebilir.

Altıncı hastalığın en önemli komplikasyonu febril konvülziyondur. Etkilenen çocukların yaklaşık %10'unda febril konvülziyon görülmektedir. Klinik bulgularla tanı konulup tedavi semptomatiktir. Nadiren immunsüprese çocuklarda hastalık tekrar edebilir.

7. El-ayak-ağız hastalığı

Pikornaviridae ailesinin Enterovirus genusu ile oluşan, yaz ve sonbahar aylarında görülen, fekal-oral, oral-oral ve damlacık yoluyla bulaşma gösteren ve bulaşıcılığı yüksek bir hastalıktır. En sık Coxsackie A16 neden olurken, diğer koksaki virüsler ve enterovirüs 71'de etken olabilmektedir. 1-4 yaş arası çocuklar sıklıkla enfekte olmaktadır. 3-6 günlük kısa inkübasyon periyodunu takiben 2-4 gün süren subfebril ateş, iştahsızlık, boğaz ve karın ağrısı ile giden prodromal dönemi mevcuttur. Oral mukozada ağrılı aftlarla karakterize enantemi mevcuttur. Özellikle palmoplantar bölgede, bazen el ve ayakların dorsal kısımlarında da yerleşmiş, 2-8 mm'lik kaşıntılı olabilen eritemli makül ve papül olarak başlayıp zamanla oval, gri veziküle dönüşen erüpsiyon ortaya çıkar. Ancak kalça, bacak, dış genital bölge yayılımı da olabilir. Bukkal yüzeyleri, sert damak ve dili tutabilen vezikül ve erozyonlardan oluşan ağrılı enantem görülebilir. Servikal ve submandibular lenfadenopati eşlik edebilir (Resim 3).

Çoğu hastada hastalık kendini sınırlar ve lezyonlar 5-10 gün içinde kaybolur. Nadiren de olsa nörolojik komplikasyonlar, nörojenik pulmoner ödem ve hatta ölümle sonuçlanan şiddetli enfeksiyon tablosu gelişebilir. 403 vakalık Hindistan'dan bildirilen bir seride hastalığın epidemiler şeklinde ortaya çıktığı, en sık 5 yaşından küçük çocukları etkilediği, az sayıda hastada nörolojik veya pulmoner komplikasyonların olduğu, yaz ve ilkbahar aylarında pik yaptığı gösterilmiştir. Tedavi semptomatiktir. Özellikle oral mukoza lezyonlarına yönelik ağrıyı gidermek için lokal anestezikler kullanılabilir.

Resim 3. El-ayak-ağız hastalığı, *Hacettepe Deri ve Zührevi Hastalıklar Arşivi'nden*.

Kaynaklar

1. Acar Ayda AD. Çocukluk Çağı Viral Ekzantematöz Deri Hastalıkları. Turkiye Klinikleri J Dermatol. 2014;24(2):66-73.
2. The Exanthematous Diseases of Childhood. In: Amy Paller AJM, editör. Hurwitz's Clinical Pediatric Dermatology, 3rd Edition: Elsevier; 2006. Chapter 16. p. 423-48.
3. Straus SE, Ostrove JM, Inchauspé G, Felser JM, Freifeld A, Croen KD, et al. NIH conference. Varicella-zoster virus infections. Biology, natural history, treatment, and prevention. Ann Intern Med. 1988;108(2):221-37.
4. Fölster-Holst R, Kreth HW. Viral exanthems in childhood--infectious (direct) exanthems. Part 1: Classic exanthems. J Dtsch Dermatol Ges. 2009;7(4):309-16.
5. Arvin AM, Koropchak CM, Wittek AE. Immunologic evidence of reinfection with varicella-zoster virus. J Infect Dis. 1983;148(2):200-5.
6. Gershon AA, Breuer J, Cohen JI, Cohrs RJ, Gershon MD, Gilden D, et al. Varicella zoster virus infection. Nat Rev Dis Primers. 2015;1:15016.
7. Klassen TP, Belseck EM, Wiebe N, Hartling L. Acyclovir for treating varicella in otherwise healthy children and adolescents. Cochrane Database Syst Rev. 2002(4):Cd002980.
8. Krawiec C, Hinson JW. Rubeola (Measles) [Updated 2023 Jan 16]. In: StatPearls [Internet]. Treasure Island (FL): StatPearls Publishing; 2023 Jan-.
9. Hübschen JM, Gouandjika-Vasilache I, Dina J. Measles. Lancet. 2022;399(10325):678-90.
10. Alves Graber EM, Andrade FJ, Jr. , Bost W, Gibbs MA. An Update and Review of Measles for Emergency Physicians. J Emerg Med. 2020;58(4):610-5.
11. Camejo Leonor M, Mendez MD. Rubella. [Updated 2023 Jan 31]. In: StatPearls [Internet]. Treasure Island (FL): StatPearls Publishing; 2023 Jan-. Available from: https://www. ncbi. nlm. nih. gov/books/NBK559040/.
12. Winter AK, Moss WJ. Rubella. Lancet. 2022;399(10332):1336-46.
13. Shukla S, Maraqa NF. Congenital Rubella. [Updated 2022 Aug 8]. In: StatPearls [Internet]. Treasure Island (FL): StatPearls Publishing; 2023 Jan-. Available from: https://www. ncbi. nlm. nih. gov/books/NBK507879/.
14. Kostolansky S, Waymack JR. Erythema Infectiosum. StatPearls. Treasure Island (FL): StatPearls Publishing Copyright © 2023, StatPearls Publishing LLC. ; 2023.
15. https://www. uptodate.com/contents/clinical-manifestations-and-diagnosis-of-parvovirus-b19-infection.
16. Anderson LJ. Role of parvovirus B19 in human disease. Pediatr Infect Dis J. 1987;6(8):711-8.
17. Morgan-Capner P, Crowcroft NS. Guidelines on the management of, and exposure to, rash illness in pregnancy (including consideration of relevant antibody screening programmes in pregnancy).commun Dis Public Health. 2002;5(1):59-71.
18. Petter G, Rytter M, Haustein UF. Juvenile papular-purpuric gloves and socks syndrome. J Eur Acad Dermatol Venereol. 2001;15(4):340-2.
19. Stone RC, Micali GA, Schwartz RA. Roseola infantum and its causal human herpesviruses. Int J Dermatol. 2014;53(4):397-403.
20. Mullins TB, Krishnamurthy K. Roseola Infantum. [Updated 2022 Aug 21]. In: StatPearls [Internet]. Treasure Island (FL): StatPearls Publishing; 2023 Jan-. Available from: https://www. ncbi. nlm. nih. gov/books/NBK448190/
21. De Bolle L, Naesens L, De Clercq E. Update on human herpesvirus 6 biology, clinical features, and therapy. Clin Microbiol Rev. 2005;18(1):217-45.

22. Saguil A, Kane SF, Lauters R, Mercado MG. Hand-Foot-and-Mouth Disease: Rapid Evidence Review. Am Fam Physician. 2019;100(7):408-14.

23. Leung AKC, Lam JM, Barankin B, Leong KF, Hon KL. Hand, Foot, and Mouth Disease: A Narrative Review. Recent Adv Inflamm Allergy Drug Discov. 2022;16(2):77-95.

24. Li XW, Ni X, Qian SY, Wang Q, Jiang RM, Xu WB, et al. Chinese guidelines for the diagnosis and treatment of hand, foot and mouth disease (2018 edition). World J Pediatr. 2018;14(5):437-47.

TÜRK TABİPLERİ BİRLİĞİ

BURSA TABİP ODASI

VASKÜLER BENİGN LEZYONLAR (İNFANTİL HEMANJİOM) VE MALFORMASYONLAR

Doç. Dr. Demet KARTAL[1]

Dr. Fatih Can ABA[2]

A. İNFANTİL HEMANJİYOM

1. **Tanım:** İnfant ve çocuklardaki vasküler lezyonlar tümörler ve vasküler malformasyonlar olarak 2 ana gruba ayrılır. İnfantil hemanjiyomlar endotelyal dokunun benign proliferasyonlarıdır ve infant döneminde ortaya çıkan en sık tümörlerdir. Proliferasyon, stabilizasyon ve involüsyon fazları bulunur ve bu klasik öyküsü infantil hemanjiyomları vasküler malformasyonlardan ayırmaya yardımcı olur.

2. **Epidemiyoloji:** İnfantil hemanjiyomların insidansı net olarak bilinmese de %4-5 civarında olduğu tahmin edilmektedir. Kız bebeklerde ve beyaz ırkta daha sık görülür. Prematürlerde daha sıktır ve en önemli risk faktörü düşük doğum ağırlığı gibi görünmektedir. Ayrıca koryon villus örnekleme öyküsü olan infantlarda herhangi bir enstrümantasyon öyküsü olmayanlara göre 3 kat artmış insidans tespit edilmiştir.

3. **Etyopatogenez:** İnfantil hemanjiyomların patogenezi net olarak tanımlanmamıştır. Patogenezi açıklamaya yönelik çeşitli hipotezler mevcut olmakla birlikte tüm özellikleri açıklayan tek bir teori yoktur.

   İn utero veya lokal hipoksinin hemanjiyomların gelişimini başlatan faktör olduğu ve proliferatif fazın hipoksik dokuyu normalleştirmeye yönelik homeostatik bir süreç olduğu ileri sürülmiştür.

   İnfantil hemanjiyomların ve plasentanın gen ekspresyon profilleri diğer dokulara kıyasla çok benzerdir. GLUT-1 ve merosin, Lewis Y, Fc-gamma reseptör 2 gibi plasenta ile ilişkili vasküler antijenler hemanjiyomların endotel hücrelerinde yüksek oranda eksprese edilir. Bu belirteçler diğer vasküler tümörlerde eksprese edilmezler. Tüm bunlara rağmen infantil hemanjiyomlar ve plasenta arasındaki ilişki net olarak açıklanamamıştır.

4. **Klinik özellikler**

   - ✓ Genellikle baş-boyun ve gövdede yerleşen, kırmızı-mor renkli nodül veya plaklardır. Genellikle soliter olmakla beraber infantların %20'ye kadarında multipl da olabilir.
   - ✓ Hemanjiyomların çoğu doğumda belirgin değildir ancak yaklaşık %50 kadarında soluk, pembe/morumsu veya telenjiektatik maküler prekürsör bir lezyon bulunur.
   - ✓ Genellikle yaşamın ilk günleri ila ilk ayları arasında belirgin hale gelirler. Karakteristik olarak ilk birkaç ayda hızlı bir büyüme gösterirler(proliferasyon fazı). Bu nedenle yüksek riskli hemanjiyomu olan bebeklerde ilk 4 haftada hızlı müdahale edilmesi önemlidir.
   - ✓ Yavaş proliferasyon 6-12 ay kadar daha devam edebilir. 1 yıldan sonra büyüme nadiren devam eder.
   - ✓ Proliferasyon fazı sırasında hemanjiyomda ısı artışı ve lezyon dokusunda sıkılaşma olabilir.
   - ✓ Proliferatif fazı genel olarak 1 yıldan sonra başlayan bir involüsyon(gerileme) fazı takip eder. İnvolüsyonun sıklıkla en erken belirtileri parlak kırmızı veya menekşe renginden gri/mora doğru bir renk değişimi ve lezyon yüzeyinin düzleşmesidir.

1. Erciyes Üniversitesi Tıp Fakültesi Deri ve Zührevi Hastalıklar AD, Kayseri
2. Erciyes Üniversitesi Tıp Fakültesi Deri ve Zührevi Hastalıklar AD, Kayseri

- ✓ Tedavi edilmemiş hemanjiyomlardaki doğal öykü çalışmaları lezyonların %30'unun 3, %50'sinin 5 ve %90'ının 9 yaşına kadar involüsyona uğradığını göstermektedir.
- ✓ Bazı hemanjiyomlar tamamen gerilerken bazılarında atrofi, telenjiektazi veya fibröz-yağlı bir doku kalabilir.
- ✓ Yerleşim derinliklerine göre yüzeyel, derin veya miks; yerleşim yerlerine göre lokalize(fokal), multifokal ve segmental olarak sınıflandırılabilirler.
- ✓ **Yüzeyel Hemanjiyom:** Yüzeyel dermise yerleşen parlak kırmızı, pulsatil olmayan, ağrısız papül ve plakardır. Dokunulduğunda sıcaktır. Çok küçük lobüllerden oluşur ve bunu tanımlamak için 'çilek hemanjiyom' terimi kullanılmıştır.
- ✓ **Derin Hemanjiyom:** Derin dermis ve/veya subkutan dokuya yerleşirler. Deri rengi veya mavi/mor renkli kitleler şeklinde görülürler. Pulsatil değildir ve dokunulduğunda sıcaktır.
- ✓ **Miks Hemanjiyom:** Hem yüzeyel hem de derin bir komponente sahip hemanjiyomlardır.
- ✓ **Lokalize Hemanjiyom:** Lezyonların büyük bir çoğunluğunu oluşturur. Tek bir odaktan çıkmış gibi görünürler ve doğrusal veya geometrik bir patern kanıtı yoktur.
- ✓ **Multifokal Hemanjiyom:** Yaklaşık %20 kadar olguda multifokal lezyonlar görülebilir. 5 veya daha fazla hemanjiyomu olan olgularda visseral tutulumun değerlendirilmesi sıklıkla önerilmektedir.
- ✓ **Segmental Hemanjiyom:** Spesifik bölgelerde geniş dağılım gösteren, lineer ve/veya coğrafik bir şekle sahip hemanjiyomlardır. Segmental lezyonların sistemik anomalilerle yüksek insidansta korelasyon gösterdiği düşünülmektedir. PHACE sendromu(posterior fossa anomalileri, hemanjiyom, arteriyal anomaliler, kardiyal anomaliler, göz anomalileri), PELVIS akronimi(perineal hemanjiyom, eksternal genital malformasyonlar, lipomyelomeningosel, vezikorenal anomaliler, imperfore anüs, skin tag) ve SACRAL akronimi (spinal disrafizm, anogenital, kutanöz, renal ve ürolojik anomaliler, lumbosakral yerleşimli anjiyom) örnek olarak verilebilir.

5. Komplikasyonlar

a. Ülserasyon: En sık görülen komplikasyondur. Hastaların %10'u kadarında görülebilir. Büyük ve segmental hemanjiyomlarda daha sık görülür. Yerleşim yeri olarak dudak, boyun ve anogenital bölgelerde yerleşen hemanjiyomlarda daha sıktır. Hızlı büyüme fazındaki lezyonlarda daha sıktır. 3 aydan daha küçük infantlarda erken beyaz renk değişimi ülserasyonun erken bir göstergesi olabilir.

Ülserasyonun nedeni net olarak bilinmemekle beraber sıklıkla yerleştiği yerlere bakılacak olursa maserasyon ve mekanik friksiyonun rol oynadığı düşülmektedir.

Ülserasyon; ağrı, kanama, sekonder enfeksiyon ve skar oluşumuna sebep olabilir ve hemanjiyomun tedavisini zorlaştırabilir.

b. Kanama: Genellikle yoğun değildir ve doğrudan lezyona basınç uygulanarak durdurulabilir.

c. Lezyon Boyutu ile İlişkili Komplikasyonlar: Büyük hemanjiyomlar normal dokuların yapısını bozarak fonksiyon kısıtlılıklarına sebep olabilirler.

Özellikle karaciğerde yerleşim gösteren büyük boyutlu hemanjiyomlar yüksek atımlı konjestif kalp yetmezliğine sebep olabilirler.

d. Havayolu Hemanjiyomları: Sakal bölgesi, mandibular veya servikofasyal bölgede yerleşimli segmental hemanjiyomu olanlarda havayolunda hemanjiyom görülme riski daha fazladır. Özellikle hızlı büyüme fazına denk gelen 6-12. aylarda ses kısıklığı, stridor veya solunum sıkıntısı gözlenmesi halinde akla getirilmelidir. Lezyonlar endoskopik olarak görülerek tanı konabilir.

e. **Periorbital Hemanjiyomlar:** Periorbital hemanjiyomlu bebekler anizometropi ve ambliyopi riski altındadır ve tedavi edilmezse kalıcı görme kaybına neden olabilir. Ambliyopi, tedavi edilmeyen bebeklerin %40 ila %60'ında meydana gelen en yaygın oküler komplikasyondur. Çapı 1 cm'den büyük olan ve medial üst göz kapağı yerleşimli lezyonlarda risk daha fazladır. Ayrıca kornea üzerindeki doğrudan basınç astigmatizm veya miyopiye neden olabilir. Perioküler bölgede hemanjiyomu olan hastalara oftalmolojik değerlendirme yapılmalıdır ve gerekliyse tedaviye ivedilikle başlanmalıdır.

f. **Hipotiroidizm:** Tümör endotelinde tiroit hormonunu deaktive eden bir enzim olan tip 3 iyodotironin deiyodinazın aşırı ekspresyonunu sebebiyle hastalarda hipotiroidizm görülebilir.

6. **Tanı-Ayırıcı Tanı:** Olguların büyük çoğunluğunda tanı öykü ve fizik muayeneye dayanarak konabilir. Ancak bazı olgularda lezyonları vasküler malformasyonlardan ve diğer tümörlerden ayırt etmek güç olabilir. Bu durumlarda görüntüleme yöntemlerine ve gerekirse doku biyopsisine başvurulabilir. Ultrasonografi, bilgisayarlı tomografi ve manyetik rezonans görüntüleme yardımcı olabilecek görüntüleme yöntemleridir. Görüntüleme yöntemleri ayrıca PHACE sendromu gibi durumlarda ek bulguları değerlendirmek için de gerekebilir.

   5'ten fazla kutanöz hemanjiyomu olan infantlarda başta karaciğer olmak üzere visseral tutulum olma ihtimali daha fazladır. 5'ten fazla kutanöz hemajiyomu olan 6 aylıktan küçük infantların abdominal ultrasonografi ile değerlendirilmeleri ve klinik olarak takip edilmeleri önerilmektedir.

a. **Kapiller Malformasyon:** İnfantil hemanjiyomlar doğumda kapiller malformasyona benzer telenjiektatik makül şeklinde görülebilir. İnfantil hemanjiyomlar çevresinin soluk olması, zamanla deriden kabarık hale gelmesi ve üzerinde vasküler kabarcıklar gelişmesi ile ayırt edilebilir. Ayrıca erken dönem arteriyovenöz malformasyonlar da infantil hemanjiyom olarak yanlış tanı alabilir.

b. **Konjenital Hemanjiyomlar:** İnfantil hemanjiyomlardan farklı olarak doğumda tam gelişmiş bir hemanjiyom olarak görülürler. Hayatın ilk yılları içerisinde hızla involüsyona uğrayan hızla gerileyen konjenital hemanjiyom(RICH) ve spontan olarak gerilemeyeni involusyon göstermeyen konjenital hemanjiyom(NICH) olarak 2'ye ayrılırlar.

c. **Subkutan Tümörler:** Subkutan tümörler özellikle tanıya yardımcı olabilecek bir deri değişikliğinin yokluğunda derin yerleşimli hemanjiyomlar ile karışabilir. Görüntüleme yöntemleri yardımcı olabilse de bazı durumlarda doku biyopsisi gerekebilir.

d. **Pyojenik Granülom:** Bebeklerde nadirdir. Tipik olarak okul öncesi veya okul çağı çocuklarda görülür. Genellikle 1 cm'den küçük iyi huylu vasküler tümörlerdir. Hızlı büyümesi ve kolay kanaması tipiktir.

İnfantil Hemanjiyom/Konjenital Hemanjiyom Temel Özellikleri

İnfantil Hemanjiyom	RICH	NICH
Genellikle doğumda yok, pre-kürsör lezyon olabilir.	Doğumda tam olarak gelişmiş.	Doğumda tam olarak gelişmiş.
Hızlı postnatal proliferasyon	İntrauterin büyüme	Vücutla orantılı büyüme
Yavaş spontan involüsyon	İlk 1 yıldan sonra hızlı involüsyon	Spontan gerileme yok
Kızlarda daha sık	Kız/erkek eşit sıklıkta	Erkeklerde daha sık
GLUT1 ve Lewis Y +	GLUT1 ve Lewis Y -	GLUT -

Kaynak: Moss C, Browne F. Infantile Hemangiomas. Bolognia JL,Schaffer JV,Cerroni L. Dermatology,Fourth Edition. Elsevier;2018. p1787.

İnfantil Hemanjiyom/Vasküler Malformasyon Temel Özellikleri

	İnfantil Hemanjiyom	Vasküler Malformasyon
Klinik	·Genellikle doğumda yoktur. (prekürsör lezyon olabilir) ·Hızlı proliferasyon ·Spontan involüsyon	·Genellikle doğumda mevcuttur. ·Büyümeyle orantılı yavaş ekspansiyon ·İnvolüsyon yok
Epidemiyoloji	·Kızlarda ·Prematürlerde ·Koryon villus örneklemesi yapılanlarda daha sıktır.	·Cinsiyet ve gebelik seçiciliği yoktur.
Patoloji	·**Proliferasyon fazı:** endotelyal hücre hiperplazisi ·**İnvolüsyon fazı:** fibrozis ve yağ infiltrasyonu	·Tipe göre değişmekle beraber sıklıkla düzensiz vasküler kanallar görülür.
İmmünohistokimya	·GLUT1, Lewis Y ve merozin +	· GLUT1, Lewis Y ve merozin -

Kaynak: Moss C, Browne F. Infantile Hemangiomas. Bolognia JL, Schaffer JV,Cerroni L. Dermatology, Fourth Edition. Elsevier; 2018. p1797.

8. **Tedavi:** İnfantil hemanjiyomun tedavisi; lezyon boyutu, yerleşim yeri, komplikasyonların varlığı, potansiyel skar veya şekil bozukluğu ve hastanın yaşı gibi faktörlere göre bireyselleştirilmelidir. Topikal ve sistemik tedaviler, hemanjiyom büyüme evresinin mümkün olduğu kadar erken döneminde, ideal olarak doğumdan sonraki ilk iki ila üç ay içinde başlatıldığında en etkilidir.

Tedavinin esas amaçları:

- ✓ Hayatı veya fonksiyonları tehdit eden komplikasyonların önlenmesi veya geriye döndürülmesi
- ✓ Ülserlerin tedavi edilmesi
- ✓ Kalıcı şekil bozukluğunun önlenmesi veya minimuma indirilmesi
- ✓ Hastaların ve ailelerin psikososyal sıkıntılarının en aza indirilmesi
- ✓ Belirgin rezidü bırakmaksızın gerilemesi muhtemel olan lezyonlarda agresif, skar bırakma riski yüksek tedavilerden kaçınılması

Risk Sınıflandırması

Aşağıdaki maddelerden bir veya daha fazlası varsa lezyon yüksek riskli olarak sınıflandırılır.

- ✓ Hayatı tehdit eden komplikasyonlar

- ✓ İşlevsel bozukluk veya ülserasyon
- ✓ İlişkili yapısal anomaliler
- ✓ Özellikle hemanjiyom kozmetik olarak hassas bir bölgede bulunduğunda kalıcı şekil bozukluğu riski
- ✓ Çok büyük (≥5 cm), hızla büyüyen kutanöz hemanjiyomlar

Düşük Riskli ve Komplikasyonsuz Hemanjiyomlar

Topikal tedavi

(1) Aktif Müdahale Etmeme: Özellikle kozmetik açıdan hassas olmayan yerlere yerleşmiş hemanjiyomlar için uygun bir yöntemdir. Lezyon seri fotoğraflar ile takip edilir ve aileye lezyonun olası seyri hakkında bilgi verilir.

(2) Topikal Beta Blokörler: Topikal propranolol ve topikal timolol kalınlığı 2mm'den az olan yüzeyel lezyonlarda kullanılabilir. Hemanjiyom yüzeyine hasta 12 aylık olana veya stabil bir iyileşme sağlanana kadar günde 2-3 kez ince bir tabaka şeklinde uygulanabilir.

(3) Topikal veya İntralezyonel Kortikosteroidler: İnce, yüzeysel hemanjiyomların ve küçük ülserasyonların tedavisi için kullanılmıştır. Topikal timolol sonrasında pek tercih edilmemektedir. Ciltte atrofi, hipopigmentasyon ve hipertrikoza sebep olabilir.

Yüksek Riskli ve Komplike Hemanjiyomlar

Bu grupta sistemik tedavi tercih edilmesi ve tedaviye 4 hafta gibi mümkün olduğunca erken bir dönemde başlanması önerilmektedir.

(1) Propranolol: Non-selektif bir beta blokördür. Sistemik tedavi ihtiyacı olan ve kontrendikasyonu olmayan hastalarda birinci basamak olarak önerilmektedir. 2014 yılında FDA onayı almıştır. Vazokonstriksiyon, vasküler endotelyal büyüme faktörü ve temel fibroblast büyüme faktörü ekspresyonunda azalma ve apoptozu tetikleme propranololün olası etki mekanizmalarıdır.

Tedaviye başlanmadan önce kardiyovasküler ve solunum bozukluklarına yönelik öykü alınmalıdır ve kalp atış hızı ve kan basıncı ölçümünü de içeren bir fizik muayene yapılmalıdır. Hastalar EKG ile değerlendirilmelidir. Tedaviye bölünmüş 2 doz şeklinde 1mg/kg olarak başlanır, 1 hafta sonra 2mg/kg'a ve daha sonra 3mg/kg'a çıkılır. Dozlar hipoglisemi riskini azaltmak amacı ile beslenmeden sonra verilir. Hastalar ilk dozdan ve her doz artışından sonra tedaviden 1 ve 2 saat sonra tansiyon ölçümü ve kalp atış hızları ile değerlendirilmelidir.

Tedaviye ortalama 6-18 ay boyunca devam edilir. Bazı hastalarda tedavi kesildikten sonra rebound büyümeler olabilir ve hastalar 2. küre ihtiyaç duyabilir. Hipoglisemi, kardiyovasküler ve solunum sorunları, uyku bozukluğu ve ajitasyon görülebilen olası yan etkilerdir.

(2) Sistemik Kortikositeroidler: Oral propranololün kontraendike olduğu veya fayda etmediği durumlarda sistemik steroidler kullanılabilir. Oral prednizolon 2-3mg/kg dozda 4-12 hafta kullanılıp yavaş yavaş azaltılarak kesilebilir.

(3) Diğer Tedaviler: Pulse dye lazer, cerrahi eksizyon ve embolizasyon uygun hastalarda kullanılabilen diğer tedavi yöntemleridir.

9. Klinik Seyir ve Prognoz: Hemanjiyomların çoğu doğumda belirgin değildir. Genellikle yaşamın

ilk günleri ila ilk ayları arasında belirgin hale gelirler. Karakteristik olarak ilk birkaç ayda hızlı bir büyüme gösterirler(proliferasyon fazı). Yavaş proliferasyon 6-12 ay kadar daha devam edebilir. 1 yıldan sonra büyüme nadiren devam eder. Proliferatif fazı genel olarak 1 yıldan sonra başlayan bir involüsyon(gerileme) fazı takip eder. Tedavi edilmemiş hemanjiyomlardaki doğal öykü çalışmaları lezyonların %30'unun 3, %50'sinin 5 ve %90'ının 9 yaşına kadar involüsyona uğradığını göstermektedir. Bazı hemanjiyomlar tamamen gerilerken bazılarında atrofi, telenjiektazi veya fibröz-yağlı bir doku kalabilir.

B. VASKÜLER MALFORMASYONLAR

1. **Tanım:** Uluslararası Vasküler Anomaliler Çalışma Derneği(ISSVA) sınıflandırma sistemine göre vasküler anomaliler 2 tiptir. Bunlar vasküler tümörler ve vasküler malformasyonlardır. Vasküler malformasyonlar embriyogenez ve vaskülogenezi düzenleyen yolaklardaki disfonksiyonun neden olduğu sanılan lokalize vasküler morfogenez defektleridir.

2. **Epidemiyoloji:** Toplumun yaklaşık %0. 3 kadarını etkiler. En sık görülen tip kapiller malformasyonlar daha sonra venöz malformasyonlar ve en az görülen de arteriyovenöz malformasyonlardır. Herhangi bir cinsiyet tercihi yoktur.

3. **Etyopatogenez:** Vasküler malformasyonlara, vasküler kanalların gelişimine katkıda bulunan olaylar zincirinde yer alan proteinlerin ekspresyonlarında ve fonksiyonlarındaki değişiklikler sebep olmakla birlikte etyopatogenezi henüz tam olarak aydınlatılamamıştır. Bazı malformasyonlara genetik birtakım değişikliklerin sebep olabileceği görülmüştür. Bazı malformasyonlar sendromlarla birliktelik gösterirken bazılarında ise böyle bir birliktelik yoktur.

4. **Klinik özellikler**

   ✓ Vasküler malformasyonlar ISSVA-2018 sınıflandırma sistemine göre 4 ana gruba ayrılır. Bunlar basit vasküler malformasyonlar, kombine vasküler malformasyonlar, ana vasküler yapıların anomalileri ve diğer anomaliler ile ilişkili vasküler malformasyonlardır.

   ✓ Akım hızlarına göre ise hızlı ve yavaş akımlı olmak üzere 2'ye ayrılırlar. Yavaş akımlı malformasyonlar(kapiller, venöz, lenfatik malformasyonlar veya kombinasyonları) hemen her zaman doğumda mevcuttur. Büyüme ile orantılı bir şekilde zamanla genişleyerek ilk birkaç ay ya da yıl içerisinde daha belirgin hale gelirler. Hızlı akımlı malformasyonlar(arteriyovenöz malformasyonlar ve arteriyovenöz fistül) bazen doğumda saptanabilmesine rağmen genellikle hayatın geç dönemlerinde bazen erişkin dönemde belirgin hale gelmeye meyillidirler.

Vasküler Anomalilerin Sınıflandırılması (ISSVA-2018)	
Vasküler Malformasyonlar	**Vasküler Tümörler**
·Basit Vasküler Malformasyonlar: -Kapiller malformasyonlar -Lenfatik malformasyonlar -Venöz malformasyonlar -Arteriyovenöz malformasyonlar -Arteriyovenöz fistül **·Kombine Vasküler Malformasyonlar** **·Ana Vasküler Yapıların Anomalileri** **·Diğer Anomaliler ile İlişkili Vasküler Malformasyonlar**	**·Benign:** -İnfantil hemanjiyom, konjenital hemanjiyom, tufted anjiyom **·Lokal Agresif ya da Borderline:** -Kaposi sarkomu, kaposiform hemanjiyoendotelyoma **·Malign:** -Anjiyosarkom, epiteloid hemanjiyoendotelyoma

a. Kapiller Malformasyonlar

- ✓ Dermal kapillerler ve post-kapiller venüllerin yavaş akımlı malformasyonlarıdır. Rozas-Muñoz ve diğerleri tarafından 7 ana klinik patern önerilmiştir: nevüs simpleks(somon lekesi, melek öpücüğü, leylek ısırığı), Porto-şarabı lekesi(nevus flammeus), retiküler kapiller malformasyon (RCM), coğrafi kapiller malformasyon (GCM), kapiller malformasyon-arteriovenöz malformasyon (CM-AVM), kutis marmorata telenjiektatika (CMTC) ve telenjiektazi.
- ✓ Klinikte ise en sık nevus simpleks ve Porto-şarabı lekesi olarak ortaya çıkar.
- ✓ Nevus simpleks doğumda bulunan, basmakla kısmen ya da tamamen solan, sınırları belirsiz, pembe/kırmızı makül ve yamalar şeklinde görülür. En sık alın, glabellar bölge, üst göz kapağı, filtrum ve ensede görülür. Genellikle zamanla kaybolur.
- ✓ Porto-şarabı lekesi doğumda mevcut olan, iyi sınırlı, genellikle unilateral veya segmental yerleşim gösteren, pembe/kırmızı makül veya yamalardır. Nevus simpleksten farklı olarak zamanla gerilemez ve büyüme ile orantılı olarak genişler, sınırları daha keskindir, yaş ilerledikçe renginde koyulaşma ve lezyonda kalınlaşma olabilir. En sık yüzde orta hattı geçmeyen, unilateral, segmental lezyonlar şeklinde görülür. Sturge-weber sendromu gibi çeşitli sendromlara eşlik edebilir. Sturge-weber sendromu fasiyal kapiller bir malformasyonun ipsilateral oküler ve leptomeningeal anomalilerle ilişkili olduğu, sporadik nörolojik bir bozukluktur.

Kapiller Malformasyonlarla İlişkili Sendromlar	
Hastalık	**Klinik Özellik**
Klippel-Trenaunay Sendromu(KTS)	Ekstremitelerde kapiller, venöz ve lenfatik malformasyonlar, yumuşak doku ve kemik hipertrofisi, variköz venler, derin venöz anomaliler, lenfödem
Parkes-Weber Sendromu	KTS benzeri kapiller malformasyonlar, yumuşak doku ve kemik hipertrofisi, çok sayıda hızlı akımlı arteriyovenöz fistüller
Servelle-Martorell Sendromu	KTS benzeri kapiller malformasyonlar, variköz venler, ilerleyici ekstremite hipertrofisi
Makrosefali-Kapiller Malformasyon Sendromu	Makrosefali, polimikrogiri, retiküler kapiller malformasyon
Proteus Sendromu	Kapiller, lenfatik ve venöz malformasyonlar, el ve ayakta asimetrik-orantısız büyüme, hemanjiyom, lipom, hiperkeratotik epidermal nevus, palmoplantar serebriform konnektif doku nevusu, cafe au lait, epifiz ve kafatasında hiperosteoz
CLOVES Sendromu	Konjenital lipomatoz büyüme, vasküler malformasyon, epidermal nevus, iskelet anomalileri, skolyoz
Bannayan-Riley-Ruvalcaba Sendromu	Kapiller, lenfatik ve venöz malformasyonlar, lipomatöz büyüme, mukoza ve genital bölgede pigmente maküller, makrosefali, jüvenil intestinal polipozis
Beckwith-Wiedemann Sendromu	Fasyal vasküler malformasyon, organomegali, makroglossi, hemihipertrofi, Wilms tümörü ve hepatoblastom
Fakomatozis Pigmentovaskülaris	Kapiller malformasyon, epidermal nevus, nevus anemikus, mongol lekesi, nevus spilus
Kutis Marmorata Telenjiektatika Konjenita	Kırmızı-mor renkli retiküler ağ benzeri vasküler yapılar, venlerde belirginleşme, atrofi, özellikle eklem üzerindeki lezyonlarda ülserasyon, skar, %50'den fazla hastada etkilenen ekstremitede hipoplazi ve eşlik eden kapiller malformasyon

Kaynak: Erdem O,Durdu M. Vasküler Anomaliler. Gürel MS,Aksu AEK,Durdu M,Erdemir VAT,Karadağ AS. Temel Dermatoloji. İstanbul Tıp Kitabevleri;2023. p672.

b. Venöz Malformasyonlar

- ✓ Venöz malformasyonlar, düz kas tabakasından yoksun, dilate ve fonksiyonu bozulmuş venöz yapılarda oluşan, yavaş akımlı vasküler anomalilerdir.
- ✓ Sıklıkla sınırları net belli olmayan, yumuşak, kolayca sıkıştırılabilen, mavimsi renkli kitleler şeklinde görülür.
- ✓ Damarsal anomaliler doğuştan itibaren var olmalarına rağmen özellikle derin yerleşimli lezyonlar ilerleyen yaşlara kadar fark edilmeyebilirler.
- ✓ Venöz malformasyonlarda durağan kan akımı ve venöz göllenmeye bağlı olarak tromboz gelişebilir. Ani olarak meydana gelen ağrı, sertleşme ve distansiyon trombozu düşündürmelidir.
- ✓ Kalıtsal veya sporadik olarak gelişebilir. Sporadik olgular, kalıtsal olgulardan daha sık görülürler. Baş-boyun, gövde veya ekstremitelerde gelişebilir.

Ailesel kutanöz ve mukozal malformasyon otozomal dominant kalıtımlı, deri, mukoza ve kasları etkileyen çok sayıda lezyonla karakterize bir venöz malformasyon tipidir. Hastalarda bir tirozin kinaz aktivasyonu ile sonuçlanan(TIE-2/TEK) fonkisyon kazanma mutasyonu vardır.

Blue rubber bleb nevus sendromu gastrointestinal sistem başta olmak üzere visseral tutuluma da sebep olabilen çok sayıda koyu mavi papül ve nodüllerle karakterize bir venöz malformasyon tipidir. Kronik kanama ve anemiye sebep olabilir.

Glomuvenöz malformasyon mavi/mor renkli, kaldırım taşı benzeri plaklarla karakterizedir. Klasik venöz malformasyonların aksine hiperkeratotiktirler ve palpasyon ile ağrılıdırlar. Visseral tutulum beklenmez. Glomulin(GLMN) genindeki inaktive edici mutasyon bağlı gelişir.

Maffucci sendromu mavi ya da deri rengi nodüller(venöz malformasyonlar) ve enkondromlarla karakterizedir.

c. Lenfatik Malformasyonlar

- ✓ Lenfatik malformasyonlar, dilate lenfatik kanallar ve kistik lenfatik yapılardan oluşan, yavaş akımlı vasküler anomalilerdir.
- ✓ Mikrokistik, makrokistik ve miks tip olmak üzere 3 grupta incelenebilir.
- ✓ Lenfatik malformasyonlar(LM) lenfatik sıvı ile dolu veziküller veya keselerden oluşur. Mikrokistik LM'ler yaygın olarak yumuşak dokuları ve hatta kemikleri tutabilir. Makrokistik LM'ler cilt altında büyük yarı saydam kitleler oluşturur. Kombine mikro-makrokistik formlar da sıklıkla mevcuttur.
- ✓ LM'ler lezyon içi kanama varlığında genişler. Ağrı, şişlik ve selülit olası diğer komplikasyonlardır.

Mikrokistik LM(lenfanjiyoma sirkumsikriptum) doğumda var olan veya yaşamın ilk birkaç yılı içinde ortaya çıkan, içi lenfatik sıvı dolu, berrak, yarı saydan veya hemorajik grube veziküller(kurbağa yumurtası görünümü) ve hiperkeratotik papüllerden oluşan plaklar şeklindedir. En sık proksimal ekstremite ve gövdeye yerleşmekle birlikte oral mukoza da sık görülen yerleşim yerlerinden biridir.

Makrokistik LM'ler ince bir epitelle çevrelenen, birbirleri arasında bağlantı kurmuş, büyük lenfatik kistler topluluğunu temsil eder. Kistik higroma olarak da adlandırılır. Klinik olarak büyük, sınırları belirsiz, yarı saydam, üzeri normal deri ile örtülü subkutan yumuşak kitleler şeklinde görülür. En sık yerleşim yeri boyun ve aksilladır. Down sendromu, Turner sendromu ve Noonan sendromuna eşlik edebilir.

Miks LM'ler mikro ve makrokistik lenfatik malformasyonların birlikte bulunduğu lezyonlardır.

Jeneralize lenfatik anomali(lenfanjiyomatozis) deri, yumuşak doku, kemik ve visseral yapıların tutulduğu multifokal lenfatik malformasyonlarla karakterize bir durumdur.

Primer lenfödem lenfatik ağın aplazisi veya hipoplazisi ile seyreden lenfatik malformasyonların bir alt tipidir. Doğumda veya kısa bir süre sonra ortaya çıkan lenfödem Milroy hastalığı, daha ileriki dönemde ortaya çıkan lenfödem Meige hastalığı olarak adlandırılır.

d. Arteriyövenöz Malformasyonlar

- ✓ Arteriyovenöz malformasyonlar(AVM), anormal arter, ven ve kapillerlerden oluşan, arterler ile venler arasında çok sayıda direkt bağlantılar (AV şant) ve AV çekirdek oluşturan vasküler malformasyonlardır.
- ✓ AVM'ler doğumda mevcuttur ve kişiyle orantılı olarak büyürler. Spontan olarak gerilemezler. Travma ve hormonal faktörler gibi uyarılarla boyutlarında artış olabilir.
- ✓ Fizik muayenede görülebilir olan AV malformasyonlar telenjiektaziler veya maküler lezyonlar şeklinde görülebilir. Palpasyonla pulsasyon ve tril hissedilebilir. Oskültasyonla üfürüm duyulabilir.
- ✓ AVM'ler tek başına görülebildiği gibi Cobb sendromu ve Parkes-Weber sendromu gibi çeşitli sendromlarla birliktelik gösterebilir.

Schobinger klinik evreleme sistemine göre 4 evrede incelenebilirler:

Evre 1(Uyku Dönemi): Lezyon Porto-şarabı lekesini taklit edecek şekilde maküler ya da hafif infiltre, kırmızı ve sıcaktır.

Evre 2(Genişleme Dönemi): Sıcaklık artışı olan kitleler şeklindedir. Pulsasyon ve titreşim hissedilebilir.

Evre 3(Destrüksiyon Dönemi): Evre 2 semptomlarına ek olarak nekroz, ülser, hemorajiler ve nadiren litik kemik lezyonları vardır.

Evre 4(Dekompansasyon Dönemi): Evre 2 veya 3'ün klinik semptomlarına ek olarak kardiyak dekompansasyon vardır.

AVM'ler ile İlişkili Sendromlar	
Hastalık	**Klinik Özellik**
Osler-Weber-Rendu Sendromu **(Herediter Hemorajik Telenjiektazi)**	Mukokütanöz telenjiektazi, visseral AVM'ler, epistaksis, gastrointestinal kanama
Cobb Sendromu	Kutanöz, intraspinal ve vertebral AVM'ler, nörolojik defisit, subaraknoid kanama
Kapiller Malformasyon-AVM Sendromu	Çok sayıda, dağınık yerleşimli, periferi soluk kapiller malformasyonlar, kutanöz AVM, yaklaşık %15 olguda intrakraniyal ve intraspinal AVM

Kaynak: Erdem O, Durdu M. Vasküler Anomaliler. Gürel MS, Aksu AEK,Durdu M, Erdemir VAT,Karadağ AS. Temel Dermatoloji. İstanbul Tıp Kitabevleri; 2023. p680.

e. Kombine Malformasyonlar

Kapillerovenöz malformasyon, lenfatikovenöz malformasyon gibi en az iki vasküler malformasyonun birlikte bulunduğu durumlardır.

5. Tanı ve Ayırıcı Tanı:

Kapiller malformasyonlar için tanı büyük ölçüde klinik ile konabilir. Lezyonların ortaya çıkış zamanı, tipik yerleşimi ve zamanla değişimi tanıda önemlidir. Bazı olgularda eşlik edebilecek anomalileri saptamak amacıyla görüntüleme yöntemlerine ihtiyaç duyulabilir. Özellikle Sturge-Weber sendromundan şüpheleniliyorsa kraniyal manyetik rezonans görüntüleme(MRG) faydalı olabilir. Lumbosakral yerleşimli olgularda eşlik edebilecek anomaliler açısından MRG veya bilgisayarlı tomografi(BT) gerekebilir.

Ayırıcı tanısında infantil hemanjiyomlar ve AVM'ler düşünülebilir. İnfantil hemanjiyomlar hızlı proliferasyon ve sonrasında involüsyonun görüldüğü tipik seyir ile ayırt edilebilir. Palpasyonda tril ve pulsasyon hissedilmesi AVM lehinedir. Klinik olarak ayırt edilemeyen lezyonlarda Doppler ultrasonografi(USG) faydalı olabilir.

Venöz malformasyonların tanısı klinik ve radyolojik bulgular ile konabilir. Klinik bulgulara ek olarak Doppler USG ile hiç akım olmaması veya yavaş bir akımın olması ve kanda D-dimer seviyelerinin yüksek olması tanıda önemlidir. Derin dokulara invazyonun gösterilmesi amacıyla MRG kullanılabilir.

Ayırıcı tanıda lenfatik malformasyonlar ve infantil hemanjiyomlar düşünülebilir. Venöz malformasyonların basmakla çökmesi ve içindeki kanın boşaltılabilmesi, valsalva manevrası ile boyutunda artış olması ve D-dimer seviyelerinin yüksek olması tanıda ipuçlarıdır.

Lenfatik malformasyonların tanısı da benzer şekilde klinik ve radyolojik yöntemler ile konabilir. LM tanısında altın standart yöntem MRG'dir. Ayrıca MRG mikrokistik LM'lerin derin dokulara invazyonunun araştırılması için de kullanılabilir. Makrokistik lenfatik malformasyonların tanısı intrauterin dönemde USG'de kistin kendisinin veya polihidroamniyoz gibi sekonder değişikliklerinin gösterilmesi ile konabilir.

Ayırıcı tanıda vasküler malformasyonlar dışında lipoblastom, teratom, tiroglossal kanal kisti ve rabdomyosarkom gibi yenidoğan döneminde görülebilen subkutan kitle sebepleri düşünülmelidir. Ayırıcı tanıda klinik ve görüntüleme yöntemleri yeterli olmazsa gerekli durumlarda biyopsi yapılabilir.

Arteriyovenöz malformasyonların tanısı klinik bulgular ve Doppler USG'de AV şantlaşmanın gösterilmesi ile konabilir. MRG tanıyı doğrulamak ve derin dokulara invazyonu değerlendirmek amacıyla kullanılabilir. Arteriyografi ve BT/MR anjiyografi ile vasküler yapılar daha net bir şekilde gösterilebilir.

Ayırıcı tanıda diğer vasküler malformasyonlar ve tümörler düşünülebilir. AVM'de pulsasyon ve tril alınması gibi tipik klinik özellikler ve görüntüleme yöntemleri ayırıcı tanıda yardımcıdır.

6. Tedavi:

Kapiller malformasyonlarda lezyonun çeşidi, yerleşimi ve büyüklüğüne göre uygun hastalarda tedavisiz gözlem yapılabilir. Porto-şarabı lekesi için ilk tedavi seçeneği pulse dye lazerdir. Bir yaşından küçük infantlara uygulanan tedavide genellikle daha iyi bir sonuç alınır ve yan etki riski daha azdır. Genel olarak yan etki riski az olsa da atrofi veya hipertrofik skarlar, hipopigmentasyon veya post-inflamatuar hiperpigmentasyon gelişebilir. Küçük lezyona sahip uygun hastalarda cerrahi eksizyon bir tedavi seçeneği olabilir.

Venöz malformasyonlar için birinci basamak tedavi seçeneği skleroterapidir. Genellikle çoklu

seanslara ihtiyaç duyulur. Skleroterapi sonrası küçülen lezyonlara cerrahi uygulanabilir. İntravasküler koagülopati veya trombozu olan olgularda düşük molekül ağırlıklı heparin tedavisi gerekebilir. Özellikle ekstremite yerleşimli olgularda şişlik ve ağrının azaltılması için elastik bandaj uygulamaları önerilebilir. Bu tedavilerden yanıt alınamayan olgularda sirolimus tedavisi ile olumlu yanıtlar bildirilmiştir.

Lenfatik malformasyonların tipine, boyutuna ve yerleşim yerine göre tedavi planlanabilir. Makrokistik lezyonlar için en doğru tedavi yaklaşımı perkütan skleroterapidir. Tedavinin 1 yaşından sonra uygulanması daha doğru bir yaklaşımdır. Skleroterapiden fayda görmeyen hastalarda cerrahi yöntemlere başvurmak gerekebilir. Mikrokistik lezyonlar için ablatif lazerler ve kriyoterapi kullanılabilir. Kesin tedavisi cerrahidir ancak nüksler görülebilir. İntravasküler koagülopati durumunda düşük molekül ağırlıklı heparin kullanımı gerekebilir. Bu tedavilerden fayda görmeyen hastalarda literatürde sirolimus tedavisi ile başarılı sonuçlar bildirilmiştir.

Arteriyovenöz malformasyonlar lezyonun yerleşimi, boyutu ve evresine göre klinik olarak gözlemlenebilir. Kesin tedavisi cerrahidir. Lezyonların geniş olması ve önemli yapılara komşuluğu sebebiyle genellikle cerrahi müdahalenin uygulanması zordur. Bu sebeple embolizasyon semptomları kontrol altına almak ve semptomları önlemek amacıyla ön planda tercih edilen tedavi yöntemidir.

Malformasyon Tipi	Tedavi Yöntemleri
Kapiller malformasyonlar	•Gözlem •Pulse dye lazer •Cerrahi eksizyon
Venöz malformasyonlar	•Gözlem •Skleroterapi •Cerrahi eksizyon
Lenfatik malformasyonlar	•Gözlem •Skleroterapi •Radyofrekans ablasyon •Karbondioksit lazer •Sirolimus •Cerrahi eksizyon
Arteriyovenöz malformasyon	•Gözlem •Embolizasyon •Cerrahi eksizyon

Kaynak: Shortell, C. K. , & Geersen, D. (2022). Peripheral arteriovenous malformations. UpToDate. Post TW (ed): UpToDate, Waltham, MA.

7. Klinik Seyir ve Prognoz

Kapiller malformasyon olan nevus simpleks çoğu zaman olumlu prognoza sahiptir. Genellikle 1-3 yıl içerisinde kendiliğinden geriler. Porto-şarabı lekesi ise zamanla gerilemez. Yaşla birlikte kalınlaşır ve rengi koyulaşır. Üzerinde pyojenik granülom benzeri lezyonlar gelişebilir.

Venöz malformasyonlar yaşla birlikte ilerleyici seyir gösterir. Travma ve hormonal faktörler gibi çeşitli etmenlere bağlı olarak boyutunda artış meydana gelebilir. Prognoz lezyonun yerleşim yeri,

boyutu, invazyon olup olmaması gibi faktörlere bağlı olarak değişir.

Lenfatik malformasyonlar genellikle çocukla birlikte büyür. Kemik büyümesi ile asimetriye neden olabilir. Enfeksiyon veya lezyon içi kanama sırasında boyutta artış görülebilir. Özellikle servikofasiyal yerleşimli olgularda havayolu darlıklarına sebep olarak hayatı tehdit edebilir. Mikrokistik lenfatik malformasyonlarda tekrarlayan sızıntı, kanama ve sekonder enfeksiyonlar yaşam kalitesini önemli ölçüde bozabilir.

Arteriyovenöz malformasyonlar vasküler malformasyonlar içindeki en tehlikeli gruptur. Tedavi edilmemiş ileri evre olgularda arteriyovenöz şantlara bağlı olarak yüksek debili kalp yetmezliği riski vardır. Ayrıca lezyonlar tipik olarak travma sonrası, ergenlik dönemi ve gebelikte kötüleşme gösterir.

Kaynaklar

1. Enjolras O, Mulliken JB. Vascular tumors and vascular malformations (new issues). Adv Dermatol 1997; 13:375.
2. Moss C, Browne F. Infantile Hemangiomas. Bolognia JL,Schaffer JV,Cerroni L. Dermatology,Fourth Edition. Elsevier;2018. p1786-1804.
3. Kilcline C, Frieden IJ. Infantile hemangiomas: how common are they? A systematic review of the medical literature. Pediatr Dermatol 2008; 25:168.
4. Drolet BA, Frieden IJ. Characteristics of infantile hemangiomas as clues to pathogenesis: does hypoxia connect the dots? Arch Dermatol 2010; 146:1295.
5. Metry, D. W. , Levy, M. L. , & Corona, R. (2016). Infantile hemangiomas: Epidemiology, pathogenesis, clinical features, and complications. Upto Date.
6. Yüksel Eİ, Aksu AEK. Benign deri tümörleri. Gürel MS,Aksu AEK,Durdu M,Erdemir VAT,Karadağ AS. Temel Dermatoloji. İstanbul Tıp Kitabevleri;2023. p637-669.
7. Dinulos JGH. Vascular Tumors and Malformations. Habif's Clinical Dermatology A Color Guide to Diagnosis and Therapy,seventh edition. Elsevier;2021;p905-926.
8. Bandera, A. I. R. , Sebaratnam, D. F. , Wargon, O. , & Wong, L. C. F. (2021). Infantile hemangioma. Part 1: epidemiology, pathogenesis, clinical presentation and assessment. Journal of the American Academy of Dermatology, 85(6), 1379-1392.
9. Metry DW, Dowd CF, Barkovich AJ, Frieden IJ. The many faces of PHACE syndrome. J Pediatr 2001; 139:117.
10. McAtee-Smith J, Hebert AA, Rapini RP, Goldberg NS. Skin lesions of the spinal axis and spinal dysraphism. Fifteen cases and a review of the literature. Arch Pediatr Adolesc Med 1994; 148:740.
11. Goldberg NS, Hebert AA, Esterly NB. Sacral hemangiomas and multiple congenital abnormalities. Arch Dermatol 1986; 122:684.
12. Macarthur K. M. , & Püttgen K (2019). Vascular tumors. Kang S, & Amagai M, & Bruckner A. L. , & Enk A. H. , & Margolis D. J. , & McMichael A. J. , & Orringer J. S. (Eds.), Fitzpatrick's Dermatology, 9e. McGraw Hill.
13. Frieden IJ, Eichenfield LF, Esterly NB, et al. Guidelines of care for hemangiomas of infancy. American Academy of Dermatology Guidelines/Outcomes Committee. J Am Acad Dermatol 1997; 37:631.
14. Vascular malformations. Pediatr Dermatol. 2021 Jan;38(1):265-266. doi: 10. 1111/pde. 14507. PMID: 33630371.
15. Erdem O,Durdu M. Vasküler Anomaliler. Gürel MS,Aksu AEK,Durdu M,Erdemir VAT,Karadağ AS. Temel Dermatoloji. İstanbul Tıp Kitabevleri;2023. p670-686.

16. Baselga E. Vascular Malformations. Bolognia JL,Schaffer JV,Cerroni L. Dermatology,Fourth Edition. Elsevier;2018. p1805-1827.

17. Boon LM,Ballieux F,Vikkula M(2019). Vascular malformations. Kang S, & Amagai M, & Bruckner A. L. , & Enk A. H. , & Margolis D. J. , & McMichael A. J. , & Orringer J. S. (Eds.), Fitzpatrick's Dermatology, 9e. McGraw Hill.

18. McCuaig, Catherine C. . Update on classification and diagnosis of vascular malformations. Current Opinion in Pediatrics 29(4):p 448-454, August 2017.

19. Boon LM, Vikkula M. (2019). Vascular Malformations. Harper's Textbook of Pediatric Dermatology, 1399–1424.

20. Garzon MC, Huang JT, Enjolras O, Frieden IJ. Vascular malformations: Part I. J Am Acad Dermatol 2007; 56:353.

21. Nosher JL, Murillo PG, Liszewski M, et al. Vascular anomalies: A pictorial review of nomenclature, diagnosis and treatment. World J Radiol 2014; 6:677.

TÜRK TABİPLERİ BİRLİĞİ

BURSA TABİP ODASI

OTOİNFLAMATUVAR HASTALIKLAR (PERİODİK ATEŞ SENDROMLARI)

Doç. Dr. Didem DİDAR BALCI[1]

Doç. Dr. Melis GÖNÜLAL[2]

1. **Tanım:** Otoinflamatuar hastalık tanımı ilk kez 1999 yılında Mc Dermott ve ark. tarafından yapılmıştır. Günümüze dek 30'dan fazla gende saptanan mutasyonlar sonucu bu hastalıkların ortaya çıktığı bilinmektedir. Periyodik ateş sendromlarında düzenli periyodisite gösteren siklik nötropeni, periyodik ateş, aftöz stomatit, farenjit ve adenopati (PFAPA) yanında periyodik patern göstermeyen ancak reküran ateş epizotları ile seyreden hastalıklar da (Ailevi Akdeniz ateşi, Hiberian ateşi, Tümör nekroz faktör reseptör-ilişkili periyodik sendrom, hiper IgD sendromu, MuckleWells sendromu yer almaktadır. Tekrarlayan ateş döngülerinde herhangi bir enfeksiyon veya otoimmün reaksiyona rastlanmaz.

2. **Epidemiyoloji:** Bu hastalık grubunda yer alan hastalıklara göre görülme sıklıkları değişmektedir. En sık saptanan kalıtsal periyodik ateş hastalıkları; Ailevi Akdeniz Ateşi, Tümör nekroz faktör reseptör-ilişkili periyodik sendrom (TRAPS) ve hiperimmünoglobulin D sendromudur (HIDS). Kriyoprin-ilişkili periyodik sendromlar; Muckle-Wells sendromu (MWS), ailevi soğuk otoinflamatuvar sendromu (FCAS) (ailevi soğuk ürtikeri) ve kronik infantil nörolojik kütanöz ve artiküler hastalık (CINCA) (neonatal başlangıçlı multisistemik inflamatuvar hastalık= NOMID), piyojenik artrit, piyoderma gangrenosum ve akne (PAPA) hastalığı ve Blau sendromudur (familiyal sistemik jüvenil granulomatozis).

3. **Etyopatogenez:** Etyolojisi tam kesin bilinmemektedir. Hastalık grubu içinde bazı hastalıkların genetik geçişleri bulunmaktadır. Otoantikorlar ve otoreaktif T hüreleri bulunmamaktadır. Bu hasta grubunda kişinin kendi immun yanıtını düzenleyememesi sonucu otoinflamasyonla meydana gelmektedir. İç immun sistemdeki dengesizlik sonucu hastalıklar ortaya çıkmaktadır. Ön plandaki hücreler monositler, makrofajlar ve nötrofillerdir. Patogenezde ön plandaki sitokinler tümör nekroz faktör (TNF), interferon alfa-beta (IFNαβ), interlökin 1 (IL-1), IL-2, IL-12, IL-23, IL-18'dir.

4. **Alt tipler**

a. **Hiperimmunglobulin D sendromu:** Otozomal resesif geçişlidir. Danimarka ve Fransa kökenli olanlarda daha sık görülmektedir. Mevalonat kinaz geni mutasyonu nedeniyle oluşmaktadır. Hastalarda mevalonat kinaz aktivitesi % 1 ila % 8 arasında değişmektedir. Enzim aktivitesi tamamen yoksa hastalarda ağır mental gerilik, ataksi, miyopati, katarakt ve tartı alamama bulguları ortaya çıkabilmektedir. Otoantikorlar negatiftir, T hücresel yanıtının olmadığı bir otoinflamasyon söz konusudur. Hastalık genelde yaşamın ilk yılında başlar. 3-7 gün süreli tekrarlayıcı ateş epizodları ile seyreder. Ateş yavaş yavaş düşer. Periodlar 3-6 gün arasında değişmektedir. Karın ağrısı, ishal, bulantı, kusma, servikal lenfadenopati, döküntü, aftöz ülserler, simetrik poliartrit veya oligo artit, artralji ve nadiren splenomegali görülebilmektedir. Hepatosplenomegali sık görülmektedir. Ataklar bazen haftalarca devam edebilir. Laboratuvar bulgularında lökositoz, akut faz reaktanlarında ve inflamatuar sitokinlerde artış ortaya çıkabilir. Tanıda aynı ay içinde ölçülen iki farklı IgD düzeylerinin yüksek olması önemli bir ipucudur. Ataklar arasında idrarda mevalonik asit düzeylerinde artış saptanabilir. Nadir komplikasyonlar içinde amiloidoz, eklem kontraktürleri ve abdominal yapışıklıklar yer almaktadır. Tedavisinde kolşisin, nonsteroidal anti-inflamatuvar ilaçlar ve glukokortikoidler kullanılmaktadır. Az sayıda olguda sivastatin, etanercept ve anakinra olumlu yönde etkili olmuşlardır. Hastaların uzun dönemde amiloidoz gelişimi açısından takipleri yapılmalıdır.

b. **Tümör Nekroz Faktör (TNF) Reseptör-İlişkili Periyodik Sendrom (TRAPS):** Otozomal dominant geçişlidir. TNF reseptör geni A1 mutasyonu nedeniyle oluşmaktadır. Serumda solubl TNF reseptör

1. İzmir Şehir Hastanesi, Deri ve Zührevi Hastalıklar Kliniği, İzmir
2. İzmir Şehir Hastanesi, Deri ve Zührevi Hastalıklar Kliniği, İzmir

düzeyleri düşük seviyededir. Periyodik ateş süresi 4-6 gün arasında değişmektedir. Ateş süresi bazen haftalarca devam edebilir. Ateş gelişimi öncesi hastada kas krampları oluşur. Orbita çevresinde kızarıklık, ödem yanında konjunktivit eşlik edebilir. Klinik açıdan karın ağrısı, bulantı, kusma, oligoartrit, miyalji, döküntü, konjunktivit ve tek taraflı periorbital ödem görülmektedir. Artralji nadirdir. Amiloidoz hastaların % 15 - 25'inde ortaya çıkabilmektedir. Eriyebilen TNF reseptör tip 1A düzeyleri düşer, TNF düzeylerinde artış meydana gelir. Tedavide prednizon, etanersept ve anakinra kullanılmaktadır. Tedavide en etkin ilaç etanersepttir.

c. **Muckle-Wells Sendromu (MWS):** Kriyopirin ilişkili hastalıklar grubunda yer alır. Otozomal dominant geçişlidir. Soğuk-ilişkili anti-inflamatuvar sendromu geninde mutasyon nedeniyle ortaya çıkar. Klinikte ürtikeryal döküntü, artralji, artrit, göz tutulumu ve amiloidoz özellikle görülebilen bulgulardandır. Poliartralji her 10 hastanın dokuzunda oluşmaktadır. MWS ve CINCA'da sensorinöral işitme kaybı, optik sinir tutulumu ve kronik aseptik menenjit eşlik edebilir. Tedavilerinde kolşisin, non-steroidal anti-inflamatuvar ilaçlar ve glukokortikoidler kullanılmaktadır. Anakinra da diğer bir seçenektir ve de görme, işitme kaybı durumlarında işe oldukça yaramaktadır. Anakinranın amiloidozu da gerilettiği yayınlarda bildirilmiştir.

d. **Familyal Soğuk Otoinflamatuvar Sendromu (FCAS):** Kriyopirin ilişkili hastalıklar grubunda yer alır. Otozomal dominant geçişlidir**.** Soğuk uyarısı sonrası ürtikeryal plaklar, ateş ve artralji oluşmaktadır. Ataklar şeklinde seyreder ve bu ataklar çok kısa sürer. Soğuk uyarısı ortadan kalkınca bulgular kendiliğinden düzelir. Konjunktivit eşlik edebilir. Soğuktan kaçınma ve kortikosteroidler tedavide etkilidir.

e. **Kronik İnfantil Nörolojik Kütanöz ve Artiküler hastalık (CINCA):** Kriyopirin ilişkili hastalıkların içinde en ağır kliniğe sahip olanıdır. Diğer bir adı da NOMİD'dir (yenidoğan başlangıçlı mültienflamatuar sendrom). Merkezi sinir sistemi ve eklem bulguları eşlik etmektedir. Hastaların çoğunda prematürite ve dismatürite vardır. Döküntü başlangıçta ürtikeryal tipe benzer zamanla kaşıntısız ve maküler bir döküntü halini alır. Artropati ileri düzeyde sekel bırakabilir. Çomak parmak sıklıkla görülür. Hastaların neredeyse tamamında kronik aseptik menenjit mevcuttur. Fontanel çok geç kapanır. Üveit, papilla ödemi ve körlük, işitme kaybı ve sağırlık da görülebilir. Tedavide interlökin-1 ve TNF karşıtı ilaçlar kullanılır. Hastalığın prognozu çok kötüdür. Çocuklar genelde ergenlik dönemine ulaşmadan ölürler.

f. **IL-1 reseptör antagonisti eksikliği:** Bu hastalarda kaburgalarda genişleme, periostal elevasyon, osteopeni gelişimi ön plandadır. Tedavide öncelikli olarak anakinra kullanılır. Vücutta püstüler döküntü yapabilen bir hastalıktır.

g. **Piyojenik Artrit, Piyoderma Gangrenozum ve Akne (PAPA) ve Blau sendromu:** PAPA otozomal dominant geçişli bir hastalıktır. Artrit hastalığa eşlik edebilir, oluşan bu artritler sterildir. Blau sendromu da otozomal dominant geçişlidir. Ön plandaki bulguları granülomatöz artrit, üveit, döküntü ve parmaklarda fleksiyon kontraktürleridir.

h. **Siklik nötropeni:** Otozomal dominant geçişli, özellikle beş yaş altı çocuklarda görülen bir hastalıktır. Ateş döngüleri düzenli bir şekilde 21 günde bir oluşmaktadır ve de 3-5 gün sürelidir. Ataklarda sırasında nötropeni görülmektedir, nötrofil sayısı 500 hücre/mm^3 altına düşmektedir. Ateş atakları döneminde, saat başı ateş oluşmaktadır. Farenjit, ağız içinde ülserler, lenfadenopati, periodontal hastalıklar ateş ataklarına eşlik edebilir. Tedavide rekombinan granülosit koloni stimülan faktörü (G-CSF) kullanılır.

i. **Periyodik Ateş, Aftöz Stomatit, Farenjit ve Adenit (PFAPA) Sendromu:** Marshall sendromu olarak da bilinir. Ataklar halinde meydana gelen periyodik ateş, aftöz stomatit, farenjit ve adenit oluşumları ön plandadır. Ateş aniden hızlı yükselir. Ateş 3-5 gün sürer. Beşinci gün sonunda ateş aniden düşer. Atak sıklığı senede 8-12 arasında değişmektedir. Ataklar sırasında kültür negatif tonsillit, servikal lenfadenopati, aftöz ülserler, başağrısı, karın ağrısı ve artralji eşlik edebilmektedir. Serumda artan sitokinler IL-1b, IL-6, TNF-a, IL-12 ve a-interferondur. Amiloidozis eşlik etmemektedir. Tedavide tek doz prednisone (1-2 mg/kg) veya betametazon (0. 3mg/kg) kullanılmaktadır. Spontan iyileşme hastalığın ortaya çıkışından 4 ila 8 sene sonrasında oluşmaktadır.

Tanı ölçütleri:

1. Erken yaş başlangıçlı olarak yineleyen ateş atakları
2. Üst solunum yolu enfeksiyonu olmasızın oluşan bulgular (aşağıdakilerden herhangi birisi)

   a. Aftöz stomatit

   b. Servikal adenit

   c. Farenjit
3. Siklik nötropeni ve diğer kalıtsal periyodik ateşlerin dışlanması
4. Atak arasında tamamı ile sağlıklı çocuklar
5. Normal sınırlarda büyüme ve gelişme

j. **Ailesel Akdeniz Ateşi:** Tekrarlayıcı ateş periyodları mevcuttur yalnız bu periyodlar düzensizdir. Olguların % 40'ı beş yaş öncesi, % 80-90'ı 10 yaş öncesi bulgu vermektedir. Ailesel Akdeniz Ateşi en sık Sefardik Yahudiler, Ermeniler, Araplar ve Türklerde ortaya çıkmaktadır. Türkiye'deki prevalansı 1:1000 olarak tespit edilmiştir. İlk klinik bulgu karın ağrısıdır akabinde ateş eşlik eder. Ateşin süresi 1-3 gün arasında değişmektedir. Ateş aralıkları 3-4 ay arayladır. Klinik olarak karın ağrıları, artrit, eklem ağrıları, göğüs ağrısı aynı anda görülebilir. Hastaların yaklaşık % 20-25'inde cilt lezyonları ortaya çıkar. En sık görülen cilt bulgusu erizipel benzeri eritemdir. En sık ayak sırtında, malleollar üzerinde ve tibiya ön yüzünde ortaya çıkar. Döküntüyle beraber sıklıkla ayak bileği artriti de görülebilmektedir. Ek olarak purpura, cilt altı nodüller, makülopapüler döküntü ve ürtiker de görülebilir. Amiloidoz oluşabilmektedir ve bunun sonucunda böbrek yetmezliği gelişebilir. Tedavide kullanılan en kritik ilaç kolşisindir. Kolşisin ile amiloidoz önlenir, amiloidoz düzeyi azalır, böbrek yetmezliği gelişimi riski azalır.

Majör ölçütler:

Tipik ataklar

1. Peritonit (yaygın)
2. Plörit (tek taraflı) veya perikardit
3. Monoartrit (kalça, diz, ayak bileği)
4. Tek başına ateş
5. Tam olmayan karın ağrısı atakları

Minör ölçütler:

Tam olmayan ataklar iki ya da tek bölgeyi tutabilen

1. Göğüs
2. Eklem
3. Egzersizle ortaya çıkan bacak ağrısı
4. Kolşisin tedavisine iyi yanıt

Destekleyici ölçütler:

1. Ailede AAA öyküsü

2. Uygun etnik köken
3. Hastalığın 20 yaş öncesi başlaması, atak özellikleri
4. Ağır ve yatak istirahatini gerektiren ataklar
5. Kendiliğinden geçmesi
6. Ataklar arasındaki bulgusuz dönem
7. Sunulan testlerden bir ya da daha fazlasında oluşan geçici yangısal yanıt; lökosit, sedimantasyon hızı, serum amiloid A, fibrinojen
8. Aralıklı proteinüri ve hematüri
9. Apendektomi veya tanılandırıcı laparotomi öyküsü
10. Ailede akrabalık

5. **Klinik özellikler:** Çoğu hastada bulgular 10 yaş öncesi ortaya çıkmaktadır. Hastanın anamnezi alınırken ateşin düzeyi, süresi, tekrarlama aralıkları, ateşe eşlik edebilen klinik bulgular, aile öyküsü, diğer hastalık durumlarına yönelik bilgi alınmalıdır. Ateşli dönemlerde karın ağrısı, eklem ağrısı, artrit bulguları ve eritem varsa ailesel akdeniz ateşi hastalığını; splenomegali, IgD yüksekliği, artrit, eklem sorunları mevolenat kinaz eksikliğini; yüzde ödem, göz kapaklarında şişlik, artrit gibi bulgular TRAPS'ı çağrıştırmaktadır.
6. **Laboratuvar takibi:** Tam kan sayımı, CRP, hem ateşli hem de en az bir kez ateşsiz dönemde de bakılmalıdır. Antikor seviyeleri, immün yetersizlik hastalıkları için, C3, C4 veya CH50 ise otoimmün eşlik edebilecek hastalıklar için istenmelidir. Özetleyecek olursak tekrarlayan ateş atakları ile başvuran olgularda tam kan sayımı, periferik kan yaymasının değerlendirilmesi, eritrosit sedimentasyon hızı veya CRP, tam idrar tahlili, boğaz kültürü, IgG, IgM, IgA IgD ve IgE düzeyleri C3, C4, CH50, ANA, RF, FMF gen mutasyon analizi yapılmalıdır.
7. **Tanı, ayırıcı tanı:** Klinikte sistemik başlangıçlı juvenil idiyopatik artrit ve özellikle Crohn hastalığı ile karıştırılabilir.
8. **Tedavi:** Ailesel Akdeniz Ateşi hastalığında kolşisin etkilidir. Kolşisinin tedavide kullanılacak en düşük dozu 1 mg/gün ve en yüksek dozu ise 2 mg/gün'dür. Kolşisinin yan etkileri içinde bulantı, kusma, ishal ve çok nadiren geçici lökopeni ve trombopeni, miyozit, aminotransferazlarda yükselme yer almaktadır. TRAPS için ataklar sırasında steroid kullanılır. TNF inhibitörleri içinde özellikle etanersept TRAPS tedavisinde etkilidir. Hastalığın gidişatını ise amiloidoz ve amiloidoz nedenli oluşan komplikasyonlar belirler. HIDS tedavisinde henüz etkin bir yöntem belirlenmiş değildir. Tedavide kortikosteroidler, kolşisin, siklosporin kullanılmaktadır. Statinlerden özellikle simvastatinin etkinliği öne çıkmaktadır. Etanersept ve talidomid de diğer seçenekler olarak tedavide yer almaktadır. PAPA tedavisinde steroidler, interlökin–1 karşıtı olan anakinra ve TNF karşıtı olan ilaçlar kullanılır. Ailesel soğuk ilişkili otoenflamatuar sendromu tedavisinde soğuktan kaçınma ve kortikosteroidler önerilir. Muckle-Wells sendromu tedavisinde interlökin-1 karşıtı olan anakinra ve kortikosteroidler etkilidir. Kronik, infantil, nörolojik, kütanöz artropati sendromu tedavisinde e interlökin-1 ve TNF karşıtı ilaçlar etkilidir. Periyodik ateş, aftöz stomatit, farenjit ve adenopati sendromu tedavisinde glukokortikoidler çok etkilidir. Atak sırasında tek doz 2 mg/kg prednizolon oldukça etki sağlar. Hastalıkların tedavilerine yönelik özet tablo 1'de sunulmuştur.
9. **Klinik seyir ve prognoz:** Tekrarlayan ateş sendromlarının birçok farklı nedeni bulunmaktadır. Tekrarlayan ateş ataklarına infeksiyöz etkenler sebep olabileceği gibi periyodik ateş sendromları da eşlik edebilir. Kalıtsal otoinflamatuar hastalıkların klinik seyrine dair özet tablo 1'de sunulmuştur.

Tablo 1. Kalıtsal otoinflamatuar hastalıklar

	AAA	HİDS	TRAPS	PAPA	ASİS	MWS	CİNCA
Etnik Köken	Türkler, Yahudiler, Ermeniler Araplar	Hollandalılır Diğer Batı Avrupalılar	İrlanda ve İskoç kökenliler	Yok	Kuzey Avrupa	Kuzey Avrupa	Yok
Kalıtım şekli	OÇ	OÇ	OB	OB	OB	OB	OB
Gen	MEFV	MVK	TNFRSF1A	PSTPIP1	CIAS1/ NALP3	CIAS1/ NALP3	CIAS1/ NALP3
Etkin protein	Pirin (marenostrin)	Mevalonat kinaz	TNF almaç	PSTPIP1	Kriyopirin	Kriyopirin	Kriyopirin
Klinik bulgular	Yineleyen ateş ve poliserözit ataklar	Yineleyen ateş, karın ağrısı, servikal lenfadenopati	Yineleyen ateş, miyalji, döküntü, karın ağrısı	Yineleyen piyojenik artrit ve piyoderma gangrenozum, akne	Soğuk ilişkili ürtiker atakları	Üritker ataklar, artrit, sensörinöral işitme kaybı	Kronik menenjit ve artropati, döküntü, zeka geriliği
Atak süresi	1-3 gün	3-7 gün	1 haftadan uzun	Değişken	24 saatten kısa	1-2 gün	Ataklarla birlikte sürekli
Amiloidoz	Görülebilir	*Çok nadir*	Nadiren	Yok	*Çok nadir*	Görülebilir	Görülebilir
Tedavi	Kolşisin	Statinler Steroidler TNF inhibitörleri	Steroidler TNF inhibitörleri	Steroidler TNF ve IL-1 inhibitörleri	Soğuktan korunma, IL-1 inhibitörleri	Steroidler TNF inhibitörleri	Steroidler TNF inhibitörleri

AAA: Ailesel Akdeniz Ateşi, HIDS: Hiperimmünglobülin D sendromu, TRAPS: Tümor nekrozis faktör almacı ile ilişkili periyodik sendrom, PAPA: Piyojenik artrit, piyoderma gangrenosum, akne ilişkili sendrom, ASIS:Ailesel soğuk ilşkili sendrom, MWS: Muckle-Wells sendromu, CINCA: Kronik infantil *nörolojik* kutanöz artropati. OÇ: otozomal *çekinik (resesif),* OB: otozomal baskın (dominan)

Kaynaklar

1. Kasapçopur Ö, Arısoy N. FamilialMediterraneanFeverandotherhereditary auto-inflammatory diseases. Türk Pediatri Arşivi 2006; 41: 9- 17.
2. Somer A. Periyodik ateş sendromları. Somer P. D. A. Periyodik Ateş Sendromları. Pediatri. 2017; 9(6): 41-46.
3. Marino A, Tirelli F, Giani T, Cimaz R. Periodic fever syndromes and autoinflammatory diseases (AIDs). J Transl Autoimmun. 2019; 17; 3:100031.
4. Krainer J, Siebenhandl S, Weinhäusel A. Systemic autoinflammatory diseases. J Autoimmun. 2020; 109:102421.
5. Malcova H, Strizova Z, Milota T, Striz I, Sediva A, Cebecauerova D, Horvath R. IL-1 Inhibitors in the Treatment of Monogenic Periodic Fever Syndromes: From the Past to the Future Perspectives. Front Immunol. 2021; 1; 11:619257.
6. Georgin-Lavialle S, Ducharme-Benard S, Sarrabay G, Savey L, Grateau G, Hentgen V. Systemic autoinflammatory diseases: Clinical state of the art. Best Pract Res Clin Rheumatol. 2020;34(4):101529.

7. Cudrici C, Deuitch N, Aksentijevich I. Revisiting TNF Receptor-Associated Periodic Syndrome (TRAPS): Current Perspectives. Int J Mol Sci. 2020 May 5;21(9):3263.

8. Amarilyo G, Rothman D, Manthiram K, Edwards KM, Li SC, Marshall GS et all. Consensus treatment plans for periodic fever, aphthous stomatitis, pharyngitis and adenitis syndrome (PFAPA): a framework to evaluate treatment responses from the childhood arthritis and rheumatology research alliance (CARRA) PFAPA work group. Pediatr Rheumatol Online J. 2020; 15;18(1):31.

9. Siligato R, Gembillo G, Calabrese V, Conti G, Santoro D. Amyloidosis and Glomerular Diseases in Familial Mediterranean Fever. Medicina (Kaunas). 2021 Oct 1;57(10):1049.

10. M. F. McDermott, I. Aksentijevich, J. Galon, E. M. McDermott, B. W. Ogunkolade, M. Centola, et all. Germline mutations in the extracellular domains of the 55 kDa TNF receptor, TNFR1, define a family of dominantly inherited autoinflammatory syndromes, Cell 97. 1999; 133–144.

11. Papa R, Penco F, Volpi S, Sutera D, Caorsi R, Gattorno M. Syndrome of Undifferentiated Recurrent Fever (SURF): An Emerging Group of Autoinflammatory Recurrent Fevers. J Clin Med. 2021; 3;10(9):1963.

12. Kacar M, Pathak S, Savic S. Hereditary systemic autoinflammatory diseases and Schnitzler's syndrome. Rheumatology (Oxford). 2019; 1;58(Suppl 6):vi31-vi43.

13. Sangiorgi E, Rigante D. The Clinical Chameleon of Autoinflammatory Diseases in Children. Cells. 2022; 18;11(14):2231.

14. Efthimiou P, Petryna O, Nakasato P, Kontzias A. New insights on multigenic autoinflammatory diseases. Ther Adv Musculoskelet Dis. 2022; 3; 14:1759720X221117880.

15. Espin Diaz PC, Singh K, Kher P, Avanthika C, Jhaveri S, Saad Y, Ghosh S. Periodic Fever in Children: Etiology and Diagnostic Challenges. Cureus. 2022; 25;14(7):e27239.

BÖLÜM 21

GERİATRİK DERİ HASTALIKLARI

1. **Kaşıntı**
2. **Benign Lezyon ve Tümörler**
3. **Diğerleri;** Otoimmun büllöz hastalıklar (BP,MMP, PV, Paraneoplastik Pemfigus), Aktinik keratoz , Malign tümörler, Fotodermatozlar, Purpura, Alopesi, Tırnak hastalıkları, Ekzematöz dermatitler, Liken sklerozis, Enfeksiyonlar, Enfestasyonlar,)
4. **Geriatrik Dermatofarmakoloji**

TÜRK TABİPLERİ BİRLİĞİ

BURSA TABİP ODASI

GERİATRİK DERMATOLOJİ

Doç. Dr. Salih Levent ÇINAR[1]

Artan yaşam beklentisi ile geriatrik bireylerde dermatozların yönetimi, günümüzde önemli bir dermatolojik problem olarak ortaya çıkmıştır. 65 yaş üstü nüfus arttıkça geriatrik cilt hastalıkları insidansı da orantılı olarak artmaktadır. Özellikle batılı toplumlar olmak üzere birçok ülkede 65 yaş üzeri bireylerin oranı %20'ler seviyesini aşmış durumdadır. 2006-2050 yılları arasında 65 yaş ve üstü nüfusta öngörülen yüzde artış yüzdesi %147'dir.

Yaşlanma sürecinde cilt katmanlarında meydana gelen dejeneratif ve metabolik değişiklikler nedeniyle, geriatrik popülasyon çok çeşitli dermatolojik patolojilere karşı savunmasızdır. Nörolojik ve/veya sistemik hastalıklar, sağlık ve hijyen, sosyoekonomik durum, iklim, cilt rengi, cinsiyet, beslenme, kültür ve sigara içmek veya alkol tüketimi gibi kişisel alışkanlıklar da deri hastalıklarının oluşumunda rol oynayabilir. Geriatrik popülasyondaki belirli dermatozların teşhisi, sağlıkçılar için büyük bir zorluk teşkil etmektedir. Bu yaş grubunda hastalar genellikle birden fazla tıbbi sorun yaşar ve çoklu ilaç kullanımı mevcuttur. Cilt bozukluklarının klinik görünümü farklı olabilir ve genç hastalarda olduğu gibi klasik bulgularla ortaya çıkmayabilir.

Geriatrik bireylerde görülen dermatozlar ülkeden ülkeye değişir. Türkiye'den 4099 geriatrik hasta üzerinde yürütülen bir araştırma, incelenen popülasyonda egzematöz dermatitin en yaygın hastalık olduğunu ortaya çıkarmıştır. Bunu mantar enfeksiyonları, kaşıntı, bakteriyel enfeksiyonlar ve viral enfeksiyonlar takip etmiştir. Türkiye'de geriatrik dermatozlarda mevsimsel bir farklılık bildirilmiştir. Enfestasyonlar en çok ilkbahar ve yaz aylarında bildirilmiştir. Yaz aylarında mantar enfeksiyonları en sık dermatolojik hastalık olarak ortaya çıkmıştır. Kaşıntı ise sonbahar mevsiminde yaygın bulunmuştur. Aynı ülkeden üç huzurevinde 300 yaşlı hasta üzerinde yapılan başka bir çalışmada mantar enfeksiyonu (%49,7) ve kserozisin (%45,3) en sık görülen dermatozlar olduğu saptanmıştır. Singapur'da kserozis ve asteatotik egzema en sık görülen dermatozlardır. Bunları uyuz, bakteriyel enfeksiyonlar ve egzamatöz dermatit izlemiştir. Mantar ve viral enfeksiyonlar daha az bildirilmiştir. Tunus'ta mantar enfeksiyonları en yaygın dermatozken, bunu iyi huylu tümörler, egzematöz dermatit, keratinizasyon bozuklukları, bakteriyel enfeksiyonlar, viral enfeksiyonlar ve son olarak kseroz izlemiştir.

2. Yaşlanan ciltte değişiklikler

İki tür cilt yaşlanması tanımlanmıştır: kronolojik cilt yaşlanması ve fotoyaşlanma. Her ikisinin de farklı klinik ve histolojik özellikleri vardır. Kronolojik cilt yaşlanması, cilt fonksiyonundaki fizyolojik değişikliklerle karakterizedir. Fotoyaşlanma ultraviyole radyasyondan kaynaklanır ve etkileri cildin açıkta kalan kısımlarında daha belirgindir. Yaşlı popülasyondaki cilt değişiklikleri, içsel veya dışsal değişiklikler şeklinde incelenir. İçsel değişiklikler, cildin doğal metabolik yaşlanma sürecinden kaynaklanan değişikliklerdir. Bunlar, cildin üst tabakasının incelmesini, kan akışının azalmasını ve cildin doğal hücreleri besleme ve onarma yeteneğindeki kayıpları içerir. Kollajen yapısındaki değişiklikler esnekliği azaltır. Ayrıca, bağışıklık fonksiyonundaki bir azalma, cildin bakteriyel saldırılara karşı savunma yeteneğini azaltarak cildin yaşlanma sürecine de katkıda bulunur.

Azalan ve düzensiz epidermal döngü, cilt pürüzlülüğü ve düzensiz pigmentasyon ile sonuçlanır. Derinin su kaybını kısıtlama yeteneği değişmez, ancak cilt kimyasal maddelere karşı daha geçirgen hal alır. Kimyasal maddeler cilde hızlı bir şekilde penetre olur ancak dermal matriksteki değişiklikler ve damarlardaki azalma nedeniyle yavaşça uzaklaştırılır. Dermoepidermal bileşkede düzleşme vardır ve bu nedenle dermis ile epidermis arasında daha küçük bir yüzey teması vardır, bu da daha az besin aktarımı ve dermis ile epidermis arasında zayıf yapışma ile sonuçlanır. Bu, minör travma

1. Erciyes Üniversitesi Tıp Fakültesi Deri ve Zührevi Hastalıkları Anabilim Dalı, Kayseri

ile yüzeysel sıyrıklara ve yaralanmaya bağlı bül oluşumuna neden olur. Yaşlılıkta cildin kırışması dermisteki değişikliklerden kaynaklanır. Kollajen demetleri ve elastik lifler parçalanır. Dermal kalınlık kaybı ve mast hücrelerinde ve damar sisteminde azalma vardır. Yaş, duyusal algıyı azaltır ve ağrı eşiğini yükseltir. Senil purpura, azalmış perivasküler bağ dokusu hücreleri nedeniyle ortaya çıkar. Cilt ekleride çeşitli değişiklikler gösterir. Ekzokrin bezlerin sayısı yaşla birlikte azalır ve yaşlı insanlar sıcağa tepki olarak daha az terler. Apokrin bezlerin fonksiyonları da yaşla birlikte geriler ve daha az koku üretir. Hücre döngüsünün azalması nedeniyle yağ bezlerinin boyutu artar ve bu bezler muhtemelen daha az sebum üretir. Saçın rengi yavaş yavaş beyazlaşır; grileşme saçlı derinin şakak bölgesinde başlar. Erkeklerde kaşlar gürleşir ve dış kulak yolunda kıllar uzar. Kadınlarda endokrin değişikliklerin bir sonucu olarak hafif hirsutizm oluşur. Tırnakların doğrusal büyümesi de yaşla birlikte azalır. Ultraviyole ışık aynı zamanda vücudun güneşe maruz kalan bölgelerinde içsel yaşlanmayı da hızlandırır. (9,10) Deri fizyolojisindeki yaşa bağlı değişiklikler Tablo 1'de gösterilmektedir. Dışsal değişiklikler, UV ışığına maruz kalma ve sigara içmek gibi çevresel faktörlerden kaynaklanabilir. Güneşe maruz kalma, deri bütünlüğün azalmasına katkıda bulunur ve cildin kolayca sarkmasına, frajil hal almasına, morarmasına ve kaşınmasına neden olur. Fotoyaşlanma ile ilgili diğer faktörler arasında lekeler, yüzdeki spider anjiyomlar, pürüzlü cilt gibi birçok değişiklik yer alır. Yaygın dermatolojik bozuklukların sınıflandırılması Tablo 1'de gösterilmiştir.

Tablo1. Yaş ilişkili deri değişiklikleri

Fizyolojik değişiklik	**Kutanöz etkisi**
Deri lipit ve bariyerinde azalma	Kuruluk
Azalmış DNA tamiri	Artmış fotokarsinogenez, malignite
Kollajen ve elastik liflerde fragmantasyon	Kırışıklık, sarkma
Kan damarları sağlamlığında azalma	Purpurik lezyonlar
Azalmış duyusal algı	Yaralanmalara artmış eğilim
Termoregülasyonda bozulma	Sıcak ve soğuğa anormal cevap
Azalmış kıl büyümesi/androjen etkisi	Alopesi, kırlaşmış saç
Apokrin bez fonksiyonlarında azalma	Azalmış vücut kokusu
Sebase bez fonksiyonlarında azalma	Azalmış epidermal lipit oranı
Ter bezleri fonksiyonunda azalma	Sıcak basması
Azalmış inflamatuvar cevap	Gecikmiş iyileşme, artmış enfeksiyonlar
Subkutan yağda azalma	Yaralanma ihtimali, hipotermi
Dermal papillalarda silinme	Bül oluşum ihtimali
Tırnak büyümesinde azalma	Azalmış uzama, kırılgan tırnak
Melanosit sayısında azalma	Beyaz saç, solar hasar ihtimali

3. Sık görülen geriatrik dermatozlar (Tablo 2)

a. Dekübit (basınç) ülserleri

Dekübit (basınç) ülserleri yaşlılarda en sık görülen lezyonlardan biridir. Yüksek riskli bireyler arasında kritik bakım hastaları, felçli hastalar, terminal dönem kanser hastaları, diyabet hastaları, son dönem böbrek hastalığı olan hastalar ve idrarını idrar inkontinansı olan, hareketsiz, bağışıklığı baskılanmış ve yetersiz beslenmiş kişiler yer alır. Latince decumbere'den türetilen decubitus kelimesi "yatmak" anlamına gelir. Bu ülserler genellikle kemik çıkıntıları üzerinde oluşur. Uzun süre doku üzerindeki baskı iskemiye neden olur ve doku hasarına neden olur. Bası yaralarının üçte ikisi 70 yaş üstü hastalarda görülür. 2004'te yapılan bir araştırmadan elde edilen veriler, %11'lik bir yaygınlık oranı göstermiştir. Başka bir araştırma, ortalama insidansın %14,5 olduğunu ve Afrikalı-

Amerikalı popülasyonun oranının beyaz ırka göre biraz daha yüksek olduğunu bildirmiştir. Edlich ve ark. da yoğun bakımdaki hastaların %14'ünün bası yaralarından muzdarip olduğunu sunmuşlardır. Dekübit ülserleri I'den IV'e kadar evrelendirilir. Evre I, bozulmamış derinin solmayan eritemi ile karakterizedir. Evre II, epidermisin ve/veya dermisin yüzeysel ila kısmi kalınlıkta tutulumu ile nekroz ile karakterize edilir. Evre III, altta yatan fasyaya kadar uzanan tam kat deri kaybı ile derin nekroz ile kendini gösterir. Evre IV, altta yatan fasyaya, muhtemelen kas, kemiğe ve destekleyici yapılara geniş nekroz ile karakterizedir.

Dekübit ülserlerinin önlenmesi, yüksek riskli bireylerde uygun beslenmeyi sağlamayı, hareketliliği artırmayı, dikkatli cilt bakımını sağlamayı, kıvrım bölgelerindeki sürtünmeyi azaltmayı ve günlük cilt inspeksiyonunu içerir. Kronik ülserasyonun komplikasyonları arasında Marjolin ülseri yer alır. Dekübit ülserlerinin tedavisi evrelemeye bağlıdır ve basit temizleme ve koruyucu merhem ve vakum cihazlarının uygulanmasından cerrahi debridman ve tampona kadar değişebilir. Ülserin bir bölgesi üzerindeki baskıyı önlemek için hastaların sık sık pozisyon değiştirmesi gerekir. Ülser mümkün olduğunca kuru tutulmalıdır. Antibiyotik tedavisinden önce gram boya kullanılarak yapılan kültürler faydalıdır ve yanlış antibiyotik kullanımını engeller.

b. Kseroz

Kseroz, yaş ilerledikçe görülen yaygın cilt bozukluklarından biridir. Kserozisin prevalansı büyük ölçüde değişir vebakım evlerinde %29,5 ile %58,3 arasında değişir. Bunun nedeni, bozulmuş epidermal geçirgenlik ve yağ bezlerinden lipitlerinin yapılmasının azalmasıdır.

Cildin kuruması kaşıntıya neden olur. Derinin kaşınması devamlılığını bozarak enfeksiyona ve dermatite yol açar. Kserozun sık bir komplikasyonu, tedavi edilmezse asteatotik egzamaya yol açabilen kaşıntıdır. Tibia kemiğinin ön kısmı, el sırtları ve önkollar en sık etkilenen bölgelerdir. Etkilenen cilt pürüzlü ve pullu hale gelir. Kserozis sabun, sıcak su ve düşük iç ortam nemi ile şiddetlenebilir. Tedaviler, su alımını artırmayı ve cildi nemlendirmeyi içerir. Yumuşatıcılar (petrolatum) başarı ile uygulanabilir ve bir nemlendiricinin kullanılması da yardımcı olur. Fazla sabun kullanmak yüzeydeki lipitleri azaltır ve cildin kuruluğunu arttırır. Nemlendiriciler tedavinin temelidir; Bunlar, cilt nemliyken banyodan sonra bol miktarda uygulanmalıdır.

c. Asteatotik dermatit

Asteatotik dermatit (egzema craquele) yaşlılarda sık ortaya çıkan ancak her yaş grubunda görülebilen ekzematöz bir döküntüdür. Asteatotik egzama, ekstremitelerde kuru, çatlak yamalar ile karakterizedir. Kış aylarında yaygındır. Güneş, rüzgar ve düşük nem predispozan faktörlerdir. Asteatotik egzama, epidermal lipid ve serbest yağ asidi azalmasına sekonder görülür. Kapsamlı veya yaygın egzama craquele, malign lenfoma gibi dahili malignite açısından araştırılmalıdır.

Asteatotik dermatit tedavisinde ortam nemlendirilmeli ve tahriş edici maddelerden kaçınılmalıdır. Banyolar kısıtlanmalı ve banyo suyu sıcak olmamalıdır. Sabunlardan kaçınılmalı, banyo yağlarının kullanımı teşvik edilmelidir. Emolyentler her gün banyodan sonra kullanılmalıdır. Üre bazlı zayıf kortikosteroidler de faydalıdır. Cilt zaten ince ve frajil olduğu için yaşlılarda topikal steroidler dikkatli kullanılmalıdır. İmmün modüle edici ajanlar olan topikal pimekrolimus ve takrolimus da asteatotik dermatit tedavisinde endikedir.

d. Kaşıntı

Kaşıntıya en yaygın olarak kseroz neden olur. Yaşlı popülasyonda en sık bildirilen semptomlardan biridir ve prevalansının %29 olduğu tahmin edilmektedir. Gerçek patogenez tam olarak anlaşılamamıştır. Muhtemelen subklinik nöropatiye bağlı olarak dokunma ve ağrı eşiklerinin artmasına neden olan sinirlerde yaşa bağlı değişiklikler önerilmiştir. Vakaların %50'ye kadarında sistemik bozukluklar söz konusudur ve karaciğer hastalığı, hipotiroidizm, demir eksikliği anemisi, üremi, polisitemi, lösemi/lenfomalar, atopik dermatit, iktiyozis, tiroid bozuklukları, kronik böbrek yetmezliği, ilaca bağlı bozukluklar vb. bunlardandır. Tayland'da 149 yaşlı hasta üzerinde yapılan bir çalışmada, yaygınlık

sırasına göre senil kaşıntının en yaygın nedenleri kserozis, enflamatuar ekzematöz durumlar, liken simpleks kronikus, kutanöz enfeksiyonlar, psoriasis, ürtiker, ilaç döküntüleri ve böcek ısırıkları olarak bildirilmiştir. Yaşlılarda kaşıntı tedavisi, hastanın genel sağlığı, semptomların şiddeti ve tedavinin yan etkileri göz önünde bulundurularak bireysel olarak uyarlanmış bir yaklaşım izlemelidir. Fiziksel ve bilişsel sınırlamalar, çoklu komorbid durumlar ve polifarmasi, bu yaş grubunda tedavi seçimini etkileyebilecek bazı etkenlerdir. Mevcut kserozis veya altta yatan herhangi bir sistemik neden düzeltilerek tedavi edilebilir. Topikal steroidler, antihistaminikler, sedatif ajanlar ve yumuşatıcı kremlerin tümü denenebilir. Kaşıntının psikojenik nedeni, en iyi lokal veya sistemik doksepine yanıt verir.

e. Staz Dermatiti

Alt bacaklarda altta yatan yetersiz venöz drenaj nedeniyle staz dermatiti (hipostatik egzama) meydana gelir. Variköz damarlar sıklıkla mevcuttur ve alevlenme dönemleriyle birlikte kronik kaşıntılı dermatit gelişir. Dermatit veziküler veya kuru, pullu veya likenifiye olabilir. Sekonder bakteriyel enfeksiyon selülite veya lenfanjite yol açabilir. Ülserler, hipostatik egzamanın en yaygın komplikasyonudur. Staz dermatiti, bir neoplazmı taklit eden soliter bir lezyon olarak ortaya çıkabilir, bu nedenle erken tanıma ve değerlendirme gerektirir. Venöz hipertansiyon, staz dermatitin ortaya çıkmasında önemli bir rol oynar. Venöz hipertansiyonu tedavi etmenin tek etkili yolu, bandaj veya varis çorapları ile bacağın dıştan kompresyonudur. Bu, yüzeysel damarları sıkıştırır, böylece kan daha derin damarlara akabilir. Gupta ve ark. bacak ülserasyonu olan hastalarda profore ekstra dört katmanlı bandaj sisteminin iyileşme oranını ve güvenliğini araştırmışlardır ve güvenli ve etkili olduğunu bildirmişlerdir. Hastanın baldır kaslarını kullanması teşvik edilmeli, bu nedenle hareket etmeli ve yürümelidir. Otururken ayaklar bir tabure üzerinde kaldırılmalı ve sık sık dorsifleksiyon yapılmalıdır. Zayıf topikal steroidler günde iki kez uygulanmalıdır (bir kez bandaj veya çorap uygulamadan önce ve bir kez yatmadan önce). Herhangi bir irritan ajandan kaçınılmalıdır. Sekonder enfeksiyon için lokal antiseptikler topikal antibiyotiklere tercih edilir. Kaur ve ark. 25 hasta üzerinde açık etiketli bir çalışma yürütmüşler ve venöz ülserleri ve bacak ülserleri olan hastalarda etkili bir adjuvan tedavi olarak kalsiyum dobesilatı önermişlerdir.

f. Enfeksiyonlar

Geriatrik popülasyonda bakteriyel, viral ve fungal olmak üzere çeşitli enfeksiyonlar yaygın olarak ortaya çıkabilir. Stafilokok ve streptokokların neden olduğu yüzeysel bakteriyel enfeksiyonlar, çeşitli fiziksel faktörler, yetersiz beslenmenin neden olduğu cilt yapısındaki değişiklik ve bariyer fonksiyonunun kaybı nedeniyle sıklıkla görülmektedir. Hem büllöz hem de büllöz olmayan impetigo formları gelişebilir. Tedavi için topikal ve sistemik antibiyotikler gereklidir. Selülit, deri altı yağının bir enfeksiyonudur ve Streptococcus pyogenes veya Staphylococcus aureus'a bağlı dermis ve üst deri altı dokusunun enfeksiyonu olan erizipellle bir arada bulunabilir. Yaşlılarda sıklıkla venöz staza sekonder olarak alt ekstremitelerde görülür. Selülitin klinik özellikleri yetişkinlerdekine benzer. Erizipelden daha derin olması ve keskin sınırlı olmamasıyla farklıdır. Orta ve şiddetli enfeksiyon için genellikle lokal ve sistemik antibiyotikler gerekir. Prokain penisilin enjeksiyonu genellikle yeterlidir. Kısa sürede düzelme olmazsa penisiline dirençli stafilokoktan şüphelenilmelidir. Alternatif olarak klindamisin gibi makrolid antibiyotikler de kullanılabilir.

1. Viral enfeksiyonlar

Viral enfeksiyonlar, özellikle herpes zoster, bağışıklık fonksiyonunun bozulmasına ikincil olarak sıklıkla yaşlılıkta ortaya çıkar. Genç yaşta suçiçeğinden sonra varisella zoster virüsü (VZV), dorsal kök ganglionunda latent hale gelir. Bağışıklıktaki düşüşten sonra, VZV yeniden aktive olur. Enfeksiyon dermatomal tutulum gösterir ve çok ağrılıdır. Herpes zoster insidansının yılda 1. 000. 000 vaka olduğu tahmin edilmektedir ve bu sayı 60 yaşından büyük erişkinlerde daha yüksektir. Döküntünün başlangıcından önce ortaya çıkan prodromal dönem keskin ağrı ile karakterizedir. Herpes zoster enfeksiyonu, post-herpetik nevralji adı verilen karakteristik bir ağrı sendromu ile ilişkili olabilir. Post-herpetik nevralji, lezyonların kaybolmasından sonra aylar ila yıllar süren, keskinağrı ile kendini

gösteren bir sekeldir. Ağrı, önemsiz uyaranlarla tetiklenebilir. Herpes zoster vakalarında post-herpetik nevralji insidansının %10 ila %70 arasında değiştiği bildirilmektedir. Asiklovir, valasiklovir ve famsiklovir gibi antiviraller tedavinin temelini oluşturur. Ağrıyı azaltmak ve lezyonun iyileşmesini hızlandırmak için asiklovir tedavisine oral prednizolon eklenmesi geçmişte önerilmiştir, ancak son öneriler aksini göstermektedir. Topikal tedaviler arasında topikal lidokain, ıslak pansumanlar ve kalamin losyonu gibi losyonlar bulunur. Steroid olmayan antiinflamatuar ilaçlar da kullanılabilir. Zoster aşısı önleme için kullanılabilir ve maliyet etkinliği kanıtlanmıştır; görülme sıklığını ve şiddetini azaltarak hastalık yükünü azaltmıştır. Herpes simpleks virüsü (HSV), deride enfeksiyona neden olan iki tip olarak sınıflanır: tip I ve tip II. HSV-I genellikle ağız çevresinde bir hastalık oluşturur, HSV-II, genital hastalığa neden olur. Dünya çapındaki yetişkinlerin yaklaşık %85'inde HSV-I'e karşı antikorlar vardır, ancak sadece %20'si semptomatiktir. HSV-II'nin enfeksiyon oranı yaklaşık %16'dır ve yalnızca dörtte biri semptomatiktir. Normal konakçıda viral enfeksiyon, birkaç gün sonra iyileşen ve konak bağışıklığı tarafından yayılması önlenen bir kabarcık şeklinde görünür. Bozulmuş bağışıklık koşullarında iyileşmez ve yeni kabarcıklar oluşmaya devam eder ve sonunda serpiginöz kenarlı ülserler oluşur. Şiddetli immün yetmezlikte lezyonların yayılması görülür. Kaposi'nin variselliform döküntüleri, HSV'ye maruz kalma sonrası atopik egzamanın yayılmasına yol açan baskılanmış bağışıklık tepkisi ile karakterizedir.

APOE epsilon 4 genotipine sahip Alzheimer hastalığı olan bazı hastalar HSV-I virüsü içerebilir. Mori tarafından yakın zamanda yapılan bir inceleme, HSV-I'in çoğu yaşlı bireyin beyninde kaldığını ve Alzheimer hastalığının patogenezine katkıda bulunabileceğini bildirmiştir. Benzer görüşler, HSV-I'in Alzheimer hastalığında önemli bir faktör olduğuna dair güçlü kanıtlar olduğunu ve uygun tedavinin hastalığı önleyebileceğini öne süren Itzhaki ve Wozniak tarafından da paylaşımıştır. Bir çiçek virüsü enfeksiyonu olan molluscum contagiosum (MC), yaşlı popülasyonda, özellikle immün yetmezlik durumlarında ortaya çıkabilir. Erişkinlerde MK lezyonlarının ortaya çıkması, immün sistemi baskılanmış durum için değerlendirme gerektirmelidir. MC lezyonları kubbe şeklinde göbekli papüllerle karakterizedir ve cilt-cilt teması ile bulaşır. Tedavi, kriyoterapi ve elektrodesikasyon ve kürtajı içerir.

2. Mantar Enfeksiyonları

Fungal enfeksiyonlar arasında onikomikoz, tinea pedis, tinea kruris ve kandidiyazis yaşlı popülasyonda yaygın olarak görülür. Tırnaklarda, özellikle ayak tırnaklarında onikomikoz geriatrik popülasyonda yaygın olarak rastlanır. Dermatofitler, en yaygın olarak trichophyton rubrum, Trichophyton mentagrophytes, Epidermophyton floccosum enfeksiyonlara neden olur. Bir çalışmada, incelenen 450 vakanın %46,4'ünde kültürlenmiş tek bir mantar organizması üremiştir, %30,4'ünde kültürde çoklu mantar enfeksiyonu saptanmıştır ve %23,1'inde mantar üremesi saptanmamıştır. Kültürlenen toplam 526 mantar organizmasının %59,9'unda saprofit bulunurken, sadece %23,8'inde dermatofit bulunmuştur. Tırnağın serbest kenarında veya lateral tırnak kıvrımında başlayan klinik renk değişikliği ve tırnak plağının ayrılmasına yol açan subungual hiperkeratoz, tırnağın yatağından ayrılması onikomikozun ortak özelliklerinden bazılarıdır. Tanı, potasyum hidroksit incelemesi, mantar kültürü ve bazı durumlarda tırnak plağı biyopsisi ile konulabilir; daha az sıklıkla immünohistokimya, polimeraz zincir reaksiyonu gerekebilir. Flukonazol, itrakonazol ve terbinafin gibi daha yeni antifungallerin onikomikoz tedavisinde yararlı olduğu kanıtlanmıştır.

Kandidiyazis kutanöz, mukozal, paronişial, onişial, kronik mukokutanöz veya granülomatöz lezyonlar şeklinde kendini gösterir. Sıklıkla meme altı, inguinal, anogenital ve perioral bölgeler gibi derinin sıcak ve nemli olduğu intertriginöz bölgelerde görülür.

Ana predispozan faktörler maserasyon, ısı, nem, obezite, diyabet, antibiyotik tedavisi ve kemoterapidir. Uydu papülleri ile dağınık, canlı kırmızı bir döküntü olarak ortaya çıkar. Diyabet, lösemi, lenfoma, transplantasyon veya kanser gibi bağışıklığı baskılanmış hastalarda kutanöz kandidiyazis mevcut olduğunda, sistemik kandidiyazis olasılığı göz önünde bulundurulmalıdır. Psödohif görülmesi için ışık mikroskopi incelemesi ve kültür, tanı için gerçekleştirilen yaygın testlerdir. İmidazol veya allilamin türevleri gibi topikal antifungal kremler lezyonların temizlenmesinde yardımcı olur ve

bölgenin kuru tutulması iyileşmeyi hızlandırır. Tiazol türevleri gibi sistemik antifungal ajanlar, topikal tedaviye direnç veya zayıf yanıt olduğunda kullanılabilir.

Ayakların mantar enfeksiyonu olan tinea pedis, interdigital bölgelerde yaygın olarak görülür ancak ayak tabanında da oluşabilir. Maserasyon ve fissür yaygındır. Legge ve ark. 80 yaşlı hasta üzerinde prospektif bir çalışma yürütmüştür ve bu popülasyonda başka türlü asemptomatik interdigital pedal maserasyonları olan hastalarda %40 tinea pedis varlığısaptanmıştır. Çalışma ayrıca, yaştaki bir artışın interdigital tinea pedis insidansındaki artışla ilişkili olduğunu göstermiştir. Diyabetik yaşlılar, daha erken yaşlarda interdigital mantar enfeksiyonuna karşı duyarlı olabilir. Hem lokal hem de oral yeni nesil antifungaller tedavide faydalıdır.

Kasık bölgesinin mantar enfeksiyonu olan Tinea kruris, etkilenmemiş deriden karakteristik olarak ayrılan eritematöz, kaşıntılı ve skuamlı döküntü ile karakterizedir. Tedavi topikal ve sistemik antifungal tedaviyi içerir.

3. İnfestasyonlar

Uyuz ve pediküloz, özellikle bakım evlerinde yaşlı popülasyonda görülen yaygın infestasyonlardır. Kanada, Ontario'da yapılan bir anket çalışması, 130 kurumun %20'sinin bir yıllık süre içinde uyuz sorunu yaşadığını ortaya çıkarmıştır. Uyuz, Sarcoptes scabiei akarının neden olduğu bulaşıcı bir deri infestasyonudur. Hastalık, kişiden kişiye yakın ve uzun süreli temas veya fomitler yoluyla bulaşır. Uyuz akarına karşı aşırı duyarlılığa bağlı ilk belirtiler, bulaştan yaklaşık iki hafta sonra ortaya çıkar. Aşırı duyarlılıkta kaşıntılı papüller jeneralizedir ancak ağırlıklı olarak koltuk altı ve areola, bilekler, parmak ağları, göbek çevresi, genital alanlar, kalçalar ve uyluk çevresinde görülür. Kaşıntı nedeniyle derinin kaşınmasına bağlı olarak impetigo ve egzematizasyon gibi sekonder lezyonlar sık görülür ve klinik tabloyu değiştirebilir. Büllöz lezyonlar genellikle yaşlı popülasyonda bulunur. Yaşlılarda uyuzun klinik görünümü belirgin şekilde değişebilir. Birçok hasta, klasik özellikler göstermediği için doğru teşhis konulamamaktadır. Birçok yaşlı hasta aynı zamanda asteatotik dermatit ve kserotik ciltten muzdariptir ve uyuza bağlı artan kaşıntı, yanlışlıkla altta yatan deri hastalığının alevlenmesine bağlanabilir. Bazen kaşıntı bir kenara atılıp psikolojik kaşıntı olarak yanlış tanı alabilir. Norveç uyuzu, cilt anestezisi veya bazı nörolojik rahatsızlıklar nedeniyle cildini kaşıyamayan yaşlılarda veya fiziksel kısıtlamalar nedeniyle kaşıyamayanlarda görülebilir. Klinik tablo egzamayı taklit edebilir ve tanıda gecikme huzurevlerinde uyuz salgınına yol açabilir. Uyuz teşhisi, deri kazıntısında tanımlanan akar veya yumurta dışkısı ile konur. Uyuz, cilt kuruluğuna eşlik eden deriye özel önem verilmesine ek olarak standart tedavi yöntemleriyle tedavi edilir.

Pediküloz, Pediculosis capitis (saç biti) veya Phthirus pubis (kasık biti) olarak alt gruplara ayrılan infestasyondur. Genellikle enfeste bölgede kaşıntılı papüler döküntü ile kendini gösterir. Doğrudan fiziksel temas yoluyla veya istila edilmiş fomitlerle bulaşır. Saçın incelenmesi, saç miline yapıştırılmış sirkeleri (yumurtaları) ortaya çıkarır. Pediküloz permetrin ile tedavi edilir. Sirkeler özel bir tarak kullanılarak taranmalıdır.

g. Geriatrik hastalarda görülen ekzamalar

Ekzamatöz lezyonlar her yaş grubunda görülür ve yaşlılar da istisna değildir. Cilt kuruluğu, kseroz ve asteatotik egzamanın rolü daha önce tartışılmıştı.

Nummular egzema, yüzeyinde sızıntı ve kabuklanma olan madeni para şeklindeki maküller, papüller veya veziküller ile karakterizedir. Esas olarak ekstremitelerde görülür, ancak herhangi bir yerde de ortaya çıkabilir. Nem ve sıcaklıktaki değişikliklerle ilişkilendirilebilir ve cilt kuruluğu durumu daha da kötüleştirir. Tedavi, topikal steroidleri ve sabun veya deterjanlardan kaçınmayı içerir.

Seboreik dermatit, yaşlılarda görülen başka bir ekzematöz döküntü türüdür. Anormal konak yanıtına Malassezia mayalarının neden olduğuna inanılmaktadır. Seboreik dermatit prevalansının yaşlı popülasyonda yaklaşık %31 olduğu tahmin edilmektedir. Seboreik dermatit, yapışık sarı skuamlar ve plaklarla kaplı eritem ve yağlı kırmızı-kahverengi papüllerle karakterizedir. Yaşlılarda sebore

genellikle parkinsonizm, epilepsi, çeşitli santral sinir sistemi hastalıkları ve travma gibi hastalıklarla ilişkilidir. Tedavi, kortikosteroidler, pirition çinko, kükürt, kömür katranı ve salisilik asit gibi keratolitik ajanlardan oluşur. İlaçlı şampuanlar içinde antifungal maddeler de kullanılabilir.

Kontakt dermatit oldukça yaygın bir egzama türüdür ve yaşlı nüfusun tahminen %11'inde bulunmaktadır. Yaşlı popülasyonda kontaktan maddelere bireysel duyarlılık nispeten düşüktür; Langerhans hücrelerinin azalması, T hücrelerinin azalması gecikmiş tipte bir aşırı duyarlılık reaksiyonu oluşturma yeteneğinin azalmasına neden olmaktadır. Bacak ülseri olan 200 hasta üzerinde yürütülen bir İskoç çalışması, hastaların %81'inin topikal ilaçlara karşı alerjik reaksiyonlar geliştirdiğinigöstermiştir. Bacak ülserleri ve staz egzaması yaşlı popülasyonda oldukça yaygın olduğundan, topikal ilaçların kullanımı dikkatle planlanmalı ve izlenmelidir ve yüksek riskli hastalarda gerekli ve mümkün olduğunda yama testi yapılmalıdır. Tedavi, irritan ilacın kesilmesini ve topikal kortikosteroidlerin ve oral antihistaminiklerin kullanımını içerir.

h. Psikodermatolojik Bozukluklar

Son yıllarda psikokutanöz bozukluklara ilişkin farkındalık artmaktadır. Psikodermatolojik bozukluklar, psikolojik etkisi olan cilt bozuklukları ve cilt belirtileri olan psikiyatrik bozukluklar ile karakterizedir. Yaşlılığın psikokutanöz bozuklukları, vücudun yalnızca elle erişilebilen bölgelerini etkileyen, çoğunlukla kendi kendine ortaya çıkan bozukluklardır. Ne yazık ki dermatologlar da dahil olmak üzere pek çok hekim cilt ve zihin arasındaki bağlantının farkında değildir ve çoğu durumda bu bozuklukların tedavisinde zorluklar ortaya çıkmaktadır. Yaşlı popülasyonda görülen yaygın psikodermatolojik bozukluklar arasında liken simpleks kronikus, nevrotik ekskoriasyonlar, prurigo nodularis (PN) ve parazitoz sanrıları yer alır.

Liken simpleks kronikus, kalınlaşmış kırmızı likenifiye plaklar ile kendini gösterir. Hastalar, baskın olan elleriyle alışkanlıkla kaşırlar. Lezyonlar likenifiye olana kadar bu tekrarlanır. Yakın zamanda yapılan bir İspanyol araştırması, liken simpleks kronikuslu hastalar ile normal popülasyon arasındaki kişilik farklılıklarını araştırmış ve liken simpleks kronikuslu hastaların ağrıdan kaçınmaya daha fazla eğilimli olduklarını, diğer insanların arzularına daha fazla bağımlı olduklarını ve kontrol grubuhastalarına kıyasla daha uyumlu ve sorumluluk sahibi olduklarını ortaya çıkarmıştır. Türkiye'de ekstremitelerde liken simpleks kronikusu bulunan 23 hasta üzerinde yapılan bir çalışmada yazarlar, ekstremitelerde kronik liken simpleks hastalığının etiyolojisinde radikülopati ve nöropati gibi periferik sinir sistemi hasarlarının kritik rol oynayabileceğini öne sürmüşlerdir. Hem manyetik rezonans görüntüleme taramalarında sinir kökü sıkışması hem de sinir iletim çalışmalarında radikülopati asemptomatik deneklerde yaygın gösterilmiştir, ancak ekstremitelerde liken simpleks kronikus bulunan hastalarda daha yaygın bulunmuştur. Bu nedenle liken simpleks kronikusu olan yaşlı hastalar, altta yatan nöropatik değişikliklerin olasılığı açısından değerlendirilmelidir. Tedavi genellikle zordur ve steroidler, retinoidler, immünosüpresifler, naltrekson ve gabapentin dahil olmak üzere çeşitli seçenekler değişken başarı ile kullanılmıştır.

Prurigo nodülaris (PN) genellikle ekstremitelerde eritematöz veya hiperpigmentli, dağınık ve ayrık keratotik nodüller ile kendini gösterir. Bu lezyonlar, alışılmış kaşıma ve yolmaya ikincildir ve şiddetli vakalarda ülsere olabilir. PN'li 20 hasta üzerinde yürütülen bir psikometrik çalışma, PN ile ilişkili anksiyete ve depresyon semptomlarının kontrol grubuna göre daha şiddetli olduğunu ve PN grubu ile bazı spesifik kişilik özelliklerinin tanımlandığını bulmuştur. Bu kanıt, PN yönetiminde psikolojik bir yaklaşımın önemini vurgulamaktadır. Liken simpleks kronikusta olduğu gibi, tedavi genellikle dirençlidir ve benzer terapötik ajanlar değişken başarı ile kullanılmıştır. Steroidlerin, doksepinin topikal uygulaması ve alışkanlığı tersine çevirme tedavisi yardımcı olabilir. Bazı vaka raporları, gabapentinin PN tedavisindeki yararlı etkisini göstermiştir.

Bir tür dürtü kontrol bozukluğu olan nevrotik ekskoriyasyonlar veya patolojik deri yolma, başka herhangi bir deri hastalığına uymayan düzensiz deri lezyonları ile karakterizedir. Nevrotik ekskoriyasyonların veya patolojik deri yolmanın prevalansı, genel popülasyonda %1,4 ila %5,4 arasında değişmektedir ve kadınlarda ve psikiyatri hastalarında daha yüksek bir prevelans vardır.

Hasta sıklıkla cildini stres için bir çıkış yolu olarak kullandığını itiraf eder. Odlaug ve Grant patolojik deri yolmayla ilişkili klinik özellikleri ve tıbbi komplikasyonları incelemişlerdir ve bulunan en yaygın komorbid durumlar trikotilomani (%36,7), tırnak yeme (%26,7), depresyon (%16,7) ve obsesif kompulsif bozukluk (%15) idi. Nevrotik kazıma, psikoterapötik bir yaklaşımla, özellikle semptomatik tedavi ile bilişsel davranışçı terapi ile tedavi edilebilir. Atipik antipsikotikler, antidepresanlar, lamotrijin, gabapentin, naltrekson ve topiramat dahil çeşitli farmakolojik ajanlar değişken başarı ile kullanılmıştır.

Parazitoz sanrısında hastalar, destekleyici kanıt olmamasına rağmen vücutlarının bazı tür organizmalar tarafından istila edildiğine kesin olarak inanırlar. Genellikle küçük ekskoryasyonlar, döküntüler ve klinik tablo ile ilgisiz böcek parçaları ile ortaya çıkarlar (kibrit kutusu işareti). Klinik tablo, kendi kendine yapılan çiziklere ve buna bağlı oluşan morarma, kontakt dermatit, kaşınma, ekskoriyasyon ve likenifikasyonu içerebilir. Literatürde sanrısal parazitozun şizofreni, psikotik depresyon, ilaca bağlı psikoz, kokain kullanımı, amfetamin kullanımı, alkol yoksunluğu, inme, cüzzam ve periferik nöropati ile ilişkili olduğu tarif edilmiştir. Tedavi yaklaşımı hastayı yargılamadan olmalıdır. Spesifik farmakolojik ajanlarla ilgili olarak literatürde bildirilen randomize, plasebo kontrollü çalışma yoktur. Bununla birlikte, birkaç vaka raporu ve sistematik inceleme, atipik antipsikotik kullanımının yararlı olduğunu göstermektedir. Bu kronik tedaviye dirençli durumun başarılı tedavisinde dermatoloji, psikiyatri ve birinci basamak hekiminin işbirliği çok önemlidir.

ı. İlaç erüpsiyonları

Önceden herhangi bir deri hastalığı olmayan bir hastada ani deri lezyonu oluşması her zaman ilaç döküntüsü şüphesini uyandırmalıdır. Yaşlı hastaların birden fazla tıbbi bozukluk nedeniyle birkaç ilaç kullanıtor olması muhtemeldir. Fizyolojik açıdan bakıldığında, yaşlılarda solunum, üriner ve metabolik işlevler genellikle bozulur ve birden fazla ilaç vücutta birikme eğilimindedir ve bu da yüksek oranda ilaç döküntülerine yol açar. Genel popülasyonda ilaç döküntülerinin insidansının, bildirilen tüm advers ilaç reaksiyonlarının %10-30'u olduğu bildirilmiştir. Yaşlı popülasyonda görülen en yaygın döküntüler ekzantematik olanlardır; makülopapüler, morbilliform veya eritematöz lezyonlar şeklini alırlar. Diğer döküntüler vaskülit, fiks ilaç döküntüleri, eritema multiforme, ürtiker, kontakt dermatit, purpura ve fotodermatit şeklinde olabilir. İlaca bağlı vaskülit, esas olarak ekstremitelerde purpurik makülopapüler döküntü olarak ortaya çıkar ve ateş, ağrı ve yorgunluk gibi sistemik semptomlara eşlik edebilir. Vasküler kırılganlıkla birleşen dermal kollajen ve yağ kaybı, yaşlıları travmatik purpurik lezyonlara yatkın hale getirebilir. Birçok yaşlı, purpuraya yol açan trombositopeniye neden olabilecek farklı ilaçlar kullanıyor olabilir. Trombositopeni ile en sık ilişkili ilaçlar arasında penisilin, kinin, kinidin, tiazidler, metildopa ve heparin sayılabilir. Fiks ilaç döküntüsü, yuvarlak, tek eritematöz veya büllöz lezyonlar olarak ortaya çıkabilen ve aynı ilaçla yeniden yükleme yapıldığında tipik olarak aynı noktada tekrarlayan başka bir ilaç döküntüsü türüdür. Ortak yerler eller, ayaklar, genital bölgeler ve ağız veya göz çevresidir. Eritema multiforme, sistemik semptomların eşlik ettiği ekstremitelerde ve gövdede hedef benzeri lezyonlarla karakterize aşırı duyarlılık reaksiyonuna bağlı bir başka ilaca bağlı döküntüdür. Hayatı tehdit eden daha ciddi Stevens-Johnson sendromu veya toksik epidermal nekroliz olarak ortaya çıkabilir. Yaşlılarda ilaç döküntülerinin teşhisinde, eğer hasta her birini hatırlayamıyorsa, hastanın ailesinden ilaç kullanımıyla ilgili ayrıntılı bir öykü almak gerekir. Tıbbi öykü ve fizik muayene de doğru tanıya ulaşmada önemlidir. Standart tedavi, neden olan terapötik ajanın kesilmesi ve başka bir ilaçla değiştirilmesidir.

i. Neoplazmlar

Hem iyi huylu hem de kötü huylu neoplazmlar, yaşlı popülasyonda artan sıklıkta görülmektedir. Seboreik siğiller olarak da bilinen seboreik keratoz, sebore ile ilişkili değildir. En sık görülen benign lezyondur. Nedeni bilinmemektedir ve lezyonlar, yüzeylerinde karakteristik bir girinti veya kript ağına sahip kahverengi veya siyah papüller veya plaklar olarak görünür; cilt yüzeyine yapışmışgörünümü veren keskin bir kenarları vardır. Sıklıkla etkilenen bölgeler gövde, yüz ve proksimal ekstremitelerdir. Çoklu seboreik keratozların (Leser-Trelat belirtisi) aniden ortaya çıkması, genellikle dahili bir malignitenin göstergesidir. Seboreik keratoz, küretaj, kriyocerrahi veya elektrocerrahi ile kolayca

çıkarılır.

Et benleri (akrokordon) yaşlılarda yaygındır; ortak bölge boyun ve koltuk altı kıvrımlarıdır. Yaygın mezenkimal tümörlerdir, sıklıkla çok sayıdadır ve genellikle 1-4 mm boyutundadırlar. Nadiren 3 cm'den büyük çaplara ulaşırlar. Et benleri, yaşlanmanın bir göstergesi olabilir; ayrıca obezite, diabetes mellitus, gebelik ve bazı endokrin bozukluklarla ilişkili olabilirler. Küçük lezyonlar elektrodessikasyon ile tedavi edilir; daha büyük lezyonlar eksize edilmelidir.

Campbell de Morgan lekeleri veya senil anjiyomlar olarak da adlandırılan kiraz anjiyomları, genellikle gövde veya üst ekstremitelerde parlak kırmızı veya mor lezyonlar olarak ortaya çıkar. Tedavi edilmeyebilirler, ancak kozmetik bir endişe varsa elektrokoagülasyon veya lazer koagülasyon ile tedavi edilebilirler.

Cildin hem pigmentli hem de pigmentsiz malign tümörleri, muhtemelen bağışıklığın azalması ve ultraviyole ışığın deri üzerindeki zararlı etkilerinden dolayı yaşlı popülasyonda baskındır. Melanom insidansı artmaktadır. Bunun nedeni ozon tabakasının azalması, güneş ışığına maruz kalma, açık hava aktiviteleri vb. olabilir. Melanomları önlemek için güneş ışığından korunma hayati önem taşır. Malign melanomlar, özellikle lentigo melanom, yaşlı popülasyonda ortaya çıkabilir ve düzensiz sınırları ve düzensiz pigmentasyonu olan kahverengimsi veya siyah plaklar olarak ortaya çıkabilir.

Bazal hücreli karsinom en yaygın fakat en az malign olan deri tümörüdür. İncimsi papüller, kıvrık kenarlar ve telenjiektazi ile tanınır. Ayrıca kanama öyküsü vardır. Skuamöz hücreli karsinomlar, sert bir tabana sahip düzensiz büyümeler olarak ortaya çıkar. Bu kötü huylu tümörlerin birçok çeşidi vardır ve erken bir aşamada teşhis edilmelidir. Tümörler eksizyonla tedavi edilir; derinin ötesine yayılmış olanlar daha radikal bir yaklaşıma ihtiyaç duymaktadır.

Keratoakantoma, çoğunlukla yüz ve el sırtı gibi güneşe maruz kalan bölgelerde, 1-10 cm çapında, ortasında keratin tıkaç bulunan eritematöz, kubbe şeklinde bir nodül ile kendini gösteren bir durumdur. Sıklıkla kutanöz skuamöz hücreli karsinomun bir alt tipi olarak düşünülür. Keratoakantomdan kaynaklanan skuamöz hücreli karsinom, 3465 vakalık bir seride vakaların %5,7'sinde bulunmuştur. 90 yaş üstü hastalarda insidans %13. 9'a yükselmektedir. Lökoplaki, alkol ve/veya tütün ile ilişkili premalign bir durumdur.

j. Fotodermatozlar

Fotodermatozlar, güneş ışığına uzun süre maruz kalma nedeniyle meydana gelebilecek çeşitli cilt değişiklikleridir. Aktinik dermatit, anormal foto duyarlılıktan kaynaklanan bir durumdur ve klinik olarak kontakt alerjik dermatite benzerdir ve ilaca bağlı ışığa duyarlılıktan ayırt edilmelidir. Victor ve ark. 76 hastanın 20 yıllık retrospektif bir analizini yaptığında, ilaçlara verilen reaksiyonların sayısının zaman içinde arttığını ve güneşten koruyucuların ve antimikrobiyal ajanların fotoalerjik kontakt dermatite neden olan en yaygın alerjenler olduğunu ve kokuların neden olduğu fotoalerjik kontakt dermatitte bir azalma olduğunu göstermiştir. Aktinik dermatit teşhisinde, zor vakalarda foto yama testi ve yama testi yardımcı olabilir. Durumun yönetimi, güneş ışığından kaçınmayı ve güneş kremleri, topikal emolyentler ve topikal kortikosteroidlerin kullanılmasını gerektirir. Oral kortikosteroidler ve azatiyoprin gibi immünosüpresif tedavi endike olabilir, ancak yaşlılarda dikkatli kullanılmalıdır.

Aktinik keratoz, UVB'ye maruz kalan ciltte gelişen premalign bir lezyondur. Ortak yerler ellerin dorsumu, alın ve kulaklardır. Klinik olarak ülsere olabilen skuamlı hiperpigmente veya eritematöz plaklar olarak görünürler. İnvaziv skuamöz hücreli karsinomaya ilerleyen bir dizi klinik ve histolojik anormalliğin ilk evresidir. Aktinik keratoz gelişimi ile skuamöz hücreli karsinomaya dönüşmesi arasında genellikle birkaç yıllık bir süre vardır. Aktinik keratoz, invaziv skuamöz hücreli karsinomaya ilerlemeden önce tedavi edilmelidir. Kriyocerrahi ve elektrodesikasyon ve küretaj gibi yıkıcı yöntemler tedavinin temelidir.

Solar elastoz, özellikle güneşten zarar görmüş ciltte ışık mikroskobu ile görülen dejeneratif histolojik

değişiklikleri ifade eden başka bir durumdur. Anatomik bölge, güneşe maruz kalma derecesi ve diğer fiziksel veya çevresel faktörler dahil olmak üzere çok sayıda faktör bu değişikliklerin klinik görünümünü etkiler. Ellerin dorsumunda küçük sarımsı papüller ve plaklar şeklinde kendini gösterir. Cilt, derin oluklar ve kırışıklıklar ile donuk sarımsı bir renk alır.

Favre-Racouchot sendromu olarak da bilinen nodüler elastoidoz, özellikle erkeklerde olmak üzere yaşlılarda daha çok göz çevresinde görülür ve yanaklara kadar uzanır. Lezyonlar komedonlardan, foliküler kistlerden ve geniş çizgili ve sarımsı deri kıvrımlarından oluşur. Kutis rhomboidalis nuchae, boynun arkasındaki derinin kalınlaştığı, pürüzlü ve kösele gibi olduğu ve normal cilt kıvrımlarının abartılı hale geldiği bir durumdur. Durum genellikle çiftçilerde, denizcilerde veya aşırı güneş ışığına maruz kalan kişilerde görülür. Aktinik keilit, alt dudaklarda meydana gelen cilt değişiklikleri ile karakterize edilen premalign bir durumdur; aşırı güneş ışığı kuruluk, kabuklanma, atrofi ve telenjiektazi üretir. Çatlaklar, lökoplaki ve karsinom gelişebilir. Fokal aktinik keilit, kriyocerrahi veya elektrocerrahi ile kolayca tedavi edilir. Kapsamlı aktinik keilitis, yeterli tedavi için 5 fluorourasil, karbon dioksit lazergerektirir.

k. Beslenme bozuklukları

Kronik hastalıklar, malabsorbsiyon, bozulmuş metabolizma, hareketsizlik, depresyon, yeme bozuklukları, sosyal yoksunluk, alkolizm, uyuşturucu ve yoksulluk gibi yaşa bağlı değişiklikler, yaşlanan nüfusu çeşitli beslenme bozukluklarına karşı duyarlı hale getirmektedir. Serbest amino asitler ve indirgeyici şekerler arasındaki enzimatik olmayan reaksiyon olan glikasyon süreci iyi bilinmektedir. Deride bu reaksiyon, dermisin hücre dışı matrisinde yeni kalıntılar veya çapraz bağ oluşumları (gelişmiş glikasyon son ürünleri) oluşturur. Dermal moleküller arasındaki bu köprülerin oluşumunun, yaşlanma sırasında gözlenen dermisin elastikiyet kaybından veya diğer özelliklerinden sorumlu olduğu varsayılmaktadır. Glikasyon bu nedenle kronolojik yaşlanmada önemli bir rol oynuyor gibi görünmektedir.

Beslenme eksiklikleri, sosyal gelenekler, gıda alımı ve iklimdeki farklılık nedeniyle ülkeden ülkeye değişir. Kronik hastalıkların kutanöz belirtileri arasında saç dökülmesi, ciltte hiperpigmentasyon ve kuru ve kırılgan tırnaklar yer alabilir. İleri yaştaki kadınlar özellikle B12, A, C ve D vitaminleri, kalsiyum, demir, çinko ve diğer eser elementlerdeki eksikliklere ve sonuç olarak cilt değişikliklerine yatkındır. Çinko eksikliği, karaciğer ve pankreas hastalıklarına bağlı veya emilim bozukluğuna bağlı olarak kazanılabilir. Hastalar halsiz ve depresiftir. Dizler, ayak bilekleri, malleol bölgeler ve dirsekler gibi travma bölgelerinde egzamalı bir döküntü görülür. Yüzde seboreik dermatit benzeri lezyonlar görülür. Saç büyümesi seyrektir ve total alopesi meydana gelebilir. Çinko eksikliği de tırnakların uzamasında gecikmeye neden olur. Çinko takviyesi, hızlı iyileşmeye ve normal serum alkalen fosfataz seviyelerine dönüşe yol açar. Demir eksikliği, solukluk, halsizlik, sinirlilik, çarpıntı, ağrılı dil, açısal stomatit, saç dökülmesi ve kaşık tırnak ile kendini gösteren bir demir eksikliği anemisine neden olur.

İskorbüt ile sonuçlanan C vitamini eksikliği, küçük perifoliküler kanamalarda kendini gösterir. Niasin eksikliği ciltte ışığa duyarlılık, cildin pürüzlü dokusu, eritem, vezikül ve bül oluşumu olarak kendini gösteren pallegra ile sonuçlanır.

Uygun besin alımı, vitamin ve eser element eksikliklerine yol açabilecek olası sistemik hastalıkların dışlanması ve palyatif bakım, beslenme yetersizliklerinde tedavi standardıdır.

l. Büllöz Pemfigoid

Büllöz pemfigoid, esas olarak 60 yaş ve üzerindeki yaşlı popülasyonda görülenn bir hastalıktır. Bildirilen insidans, yılda milyonda 4,47 ila 13,4 yeni vaka arasında değişmektedir. Normal deride veya ürtikeryal bir zeminde büllöz döküntü ile karakterize kronik bir otoimmün hastalıktır. Bazal tabakada bulunan hemidesmozomal proteinlere karşı dolaşımdaantikorların varlığı tipiktir, bu da sonuçta dermis ve epidermis arasında bir ayrılmaya ve bül oluşumuna neden olur. Büller gergindir ve hem eritematöz olmayan hem de eritematöz deride gelişir. Büller, vakaların yaklaşık üçte birinde

mukozal yüzeylerde de görülebilir. Doğrulama histoloji, immünofloresan inceleme ve moleküler biyoloji teknikleri ile yapılır. Hastalığı kontrol altına almak için topikal steroidler ve sistemik antiinflamatuar ve immünosupresif ajanlar kullanılır. Yapay gözyaşı içeren topikal steroidler ve metotreksat, mikofenolat, monoklonal antikorlar ve topikal takrolimus gibi immünomodülatör tedaviler yardımcı denenebilir. Pemfigus vulgaris ve paraneoplastik pemfigus erüpsiyonu da yaşlılarda sıklıkla görülür. İmmünofloresan inceleme büllöz pemfigoidden ayrımda kullanılabilir.

Tablo 2. Sık görülen geriatrik dermatozların sınıflandırılması

- Fiziksek faktörler
  -Dekübit ülserleri
- Kserozis
  -Pruritus
  -Asteatotik egzema
- Enfeksiyonlar
  -Bakteriyel (İmpetigo, folikülit, selülit)
  -Viral (Herpes zoster, moloskum kontagiozum)
  -Fungal (Onikomikoz, tineapedis, tineakruris, intertrigo)
- İnfestasyonlar
  -Pediküloz
  -Skabiyez
- Egzematöz reaksiyonlar
  -Nummuler egzema
  -Seboreik dermatit
  -Kontakt dermatit
- Fotodermatozlar
  -Solar elastoz
  -Nodüler elastoidoz
  -Kutis romboidalis nuchae
  -Poikilodermik değişiklikler
- Neoplastik değişiklikler
  -Benign (Seboreik keratoz, senil anjiyomlar, lökoplaki, keratoakantom, aktinikkeratoz)
  -Malign (BHK, SHK, malign melanom)
- İmmünolojik değişiklikler
  -Büllöz pemfigoid
- Psikodermatozlar
  -Liken simpleks kronikus
  -Prurigo nodülaris
  -Nörotik ekskoryasyonlar
  -Parazitik delüzyonlar
  -Artefakt dermatiti
- Vasküler değişiklikler
  -Staz dermatiti
- Kutanöz ilaç reaksiyonları
- Beslenme değişiklikleri

4. Yaşlılarda Cilt Hastalığının Yönetimi İçin Tedavi Kılavuzları

Yaşlı popülasyonda kutanöz bozuklukların yönetimi bir zorluktur. Tedavi uyumu, hafıza kaybı ve demans gibi azalan bilişsel durum, fiziksel kısıtlamalar ve bozulmuş duyusal işlevler gibi çeşitli faktörlerden etkilenir. Psikososyal bir bakış açısından, bu yaş grubu başkalarına bağımlıdır ve birçoğunun sabit bir barınma veya beslenme durumu yoktur. Polifarmasi, pek çok tıbbi soruna sekonder olarak çok yaygındır, dolayısıyla kutanöz ilaç reaksiyonlarının olasılığını artırır. Bazı hastalar reçetesiz ilaçlar, homeopatik ilaçlar ve bitkisel takviyeler kullanır. Çoğu kişi onları ilaç olarak görmediğinden, hastalardan veya bakıcılarından sorgulanmalıdır. Etkinliği ve uyumu en üst düzeye çıkarmak için, tedavi rejimi topikal tedaviler gibi mümkün olduğunca basit tutulmalıdır; bununla birlikte kutanöz yapısal kırılganlığı, içsel deri değişikliklerini ve diğer komorbid durumları ve hastanın fiziksel ve bilişsel durumunu dikkate almak önemlidir. Bu gerçek, geriatri hemşireliğinin öneminin altını çizmektedir.

Sonuç

Sonuç olarak, geriatrik popülasyonda dermatolojik problemler oldukça yaygındırve sıklıkla geriatrik popülasyonda psikolojik strese katkıda bulunabilirler. Deri sadece vücudun en büyük organı değil, aynı zamanda insanı dış ortamdan koruyan bağışıklık sisteminin güçlü bir parçasıdır. Hem dış hem de iç ortamlardan kaynaklanan yaşlanmanın yükünü taşır ve sonuçta yaşlı hastaların sağlığını ve yaşam kalitesini etkileyebilecek patolojik süreçlere neden olur. Geriatrik dermatozların doğru bir şekilde anlaşılması, geriatrik popülasyonla çalışan dermatologlar ve aile hekimleri için çok önemlidir.

Kaynaklar

1. Farage MA, Miller KW, Berardesca E, Maibach HI. Clinical implications of aging skin: cutaneous disorders in the elderly. Am J Clin Dermatol 2009; 10: 73–86.
2. Yalcin B, Tamer E, Toy GG, et al. The prevalence of skin diseases in the elderly: analysis of 4099 geriatric patients. Int J Dermatol 2006; 45: 672–676.
3. Kilic A, Gul U, Aslan E, Soylu S. Dermatologic findings in the senior population of nursing homes in Turkey. Arch Gerontol Geriatr 2008; 47: 93–98.
4. Yap BK, Siew GM, Goh LC. Pattern of skin diseases in the elderly at the National Skin Centre (Singapore) 1990. Singapore Med J 1994; 35: 147–150.
5. Liao YH, Chen KH, Tseng MP, Sun CC. Pattern of skin diseases in a geriatric population in Taiwan: a 7 year survey from the outpatient clinic of a university medical center. Dermatology 2001; 203: 308–313.
6. Souissi A, Zeglaoul F, El Fekih N, et al. Skin diseases in the elderly: a multicentre Tunisian study. Ann Dermatol Venereol 2006; 133: 231–234.
7. Hashizume H. Skin aging and dry skin. J Dermatol 2004; 31: 603–609.
8. Frenske NA, Lober CW. Skin changes of aging: pathological implications. Geriatrics 1990; 45: 27–35. 9
9. Farage MA, Miller KW, Elsner P, et al. Functional and physiological characteristics of the aging skin. Aging Clin Exp Res 2008; 20: 195–200.
10. Farage MA, Miller KW, Elsner P, Maibach HI. Structural characteristics of the aging skin: a review. Cutan Ocul Toxicol 2007; 26: 343–357.
11. Park-Lee E, Caffrey C. Pressure Ulcers among Nursing Home Residents: United States, 2004. NCHS data brief, no 14. Hyattsville, MD: National Center for Health Statistics, 2004.
12. Cai S, Mukamel DB, Temkin-Greener H. Pressure ulcer prevalence among black and white nursing home residents in New York State: evidence of racial disparity. Med Care 2010; 48: 233–239.

13. Edlich RF, Winters KL, Woodards CR, et al. Pressure ulcer prevention. J Long Term Eff Med Implants 2004; 14: 285–304.
14. Norman RA. Geriatric dermatology. Dermatol Ther 2003; 16: 260–268.
15. Norman R. Dermatologic problems and treatment in long term/nursing home care. In: Norman R, ed. Geriatric Dermatology. New York: Parthenon, 2001: 5–16.
16. Jaul E. Assessment and management of pressure ulcers in the elderly: current strategies. Drugs Aging 2010; 27: 311–325.
17. Esther RJ, Lamps L, Schwartz HS. Marjolin ulcers: secondary carcinomas in chronic wounds. J South Orthop Assoc 1999; 8: 181–187.
18. Mathus-Vliegen EMH. Old age, malnutrition and pressure sores: an ill-fated alliance. J Gerontol A Biol Sci Med Sci 2004; 59: 355–360.
19. Stratton RJ, Ek A, Engfer M, et al. Enteral nutritional support in prevention and treatment of pressure ulcers: a systematic review and meta-analysis. Aging Res Rev 2005; 4: 422–450.
20. White-Chu EF, Reddy M. Dry skin in the elderly: complexities of a common problem. Clin Dermatol 2011; 29: 37–42.
21. Choi EH, Man MQ, Xu P, et al. Stratum corneum acidification is impaired in moderately aged human and murine skin. J Invest Dermatol 2007; 127: 2847–2856.
22. Hoffman L, Subramanyan K, Johnson AW, Tharp MD. Benefits of an emollient body wash for patients with chronic winter dry skin. Dermatol Ther 2008; 21: 416–421.
23. Cork MJ, Danby S. Skin barrier breakdown: a renaissance in emollient therapy. Br J Nurs 2009; 18: 872–877.
24. Akimoto K, Yoshikawa N, Higaki Y, et al. Quantitative analysis of stratum corneum lipids in xerosis and asteatotic eczema. J Dermatol 1993; 20: 1–6.
25. Sparsa A, Liozon E, Boulinguez S, et al. Generalized eczema craquale as a presenting feature of systemic lymphoma: a report of seven cases. Acta Derm Venereol 2005; 85: 333–336.
26. Davies A. Management of dry skin conditions in older people. Br J Community Nurs 2008; 13: 250–257.
27. Day I, Lin AN. Use of pimecrolimus cream in disorders other than atopic dermatitis. J Cutan Med Surg 2008; 12: 17–26.
28. Schulz P, Bunselmeyer B, Brautigam M, Luger TA. Pimecrolimus cream 1% is effective in asteatotic dermatitis: a result of randomized double blind vehicle controlled study in 40 patients. J Eur Acad Dermatol Venereol 2007; 21: 90–94.
29. Fleischer ABJ. Pruritus in the elderly. Adv Dermatol 1995; 10: 41–60.
30. Nusbaun NJ. Aging and sensory senescence. South Med J 1999; 92: 267–275.
31. Thaipisuttikul Y. Pruritic skin diseases in the elderly. J Dermatol 1998; 25: 153–157.
32. Patel T, Yosipovitch G. The management of chronic pruritus in the elderly. Skin Therapy Lett 2010; 15: 5–9.
33. Jafferany M. Psychodermatology: a guide to understanding common psychocutaneous disorders. Prim Care Companion J Clin Psychiatry 2007; 9: 203– 213.
34. Weaver J, Billings SD. Initial presentation of stasis dermatitis mimicking solitary lesions: a previously unrecognized clinical scenario. J Am Acad Dermatol 2009; 61: 1028–1032.
35. Blessing K. Malignant melanoma in stasis dermatitis. Histopathology 1997; 30: 135–139.
36. Pascarella L, Schonbein GW, Bergan JJ. Microcirculation and venous ulcers: a review. Ann Vasc Surg 2005; 19: 921–927.
37. Gupta AK, Koven JD, Lester R, et al. Open label study to evaluate the healing rate and safety of the profore extra four-layer bandage system in patients with leg ulceration. J Cutan Med Surg 2000; 4: 8–11.

38. Kaur C, Sarkar R, Kanwar AJ, et al. An open trial of calcium dobesilate in patients with venous ulcers and stasis dermatitis. Int J Dermatol 2003; 42: 147–152.

39. Rimland D, Moanna A. Increasing incidence of herpes zoster among veterans. Clin Infect Dis 2010; 50: 1000– 1005.

40. Kost RG, Sraus SE. Postherpetic neuralgia: pathogenesis, treatment and prevention. N Engl J Med 1996; 335: 32–42.

41. Whitley RJ, Weiss H, Gnann JW Jr, et al. Acyclovir with and without prednisone for the treatment of herpes zoster. A randomized, placebo-controlled trial. The National Institute of Allergy and Infectious Diseases Collaborative Antiviral Study Group. Ann Intern Med 1996; 125: 376–383.

42. Chan N, Yang M, He L, et al. Corticosteroids for preventing post herpetic neuralgia. Cochrane Database Syst Rev 2010; 12: CD005582.

43. Cadogan MP. Herpes zoster in older adults. J Gerontol Nurs 2010; 36: 10–14.

44. Sanford M, Keating GM. Zoster vaccine (zostavax): a review of its use in preventing herpes zoster and post herpetic neuralgia in older adults. Drugs Aging 2010; 27: 159–176.

45. Elgart ML. Skin infections and infestations. Clin Geriatr Med 2002; 18: 89–101.

46. Dobson CB, Itzhake RF. Herpes Simplex virus type I and Alzheimer's disease. Neurobiol Aging 1999; 20: 457–465.

47. Mori I. Herpes simplex virus type I persists in the aged brain through hypothetical expression of accessory genes. J Neurovirol 2010; 16: 203–207.

48. Itzhaki RF, Wozniak MA. Herpes simplex type I in Alzheimer's disease: the enemy within. J Alzheimers Dis 2008; 13: 393–405.

49. Gur I. The epidemiology of molluscum contagiosum in HIV seropositive patients: a unique entity or insignificant finding. Int J STD AIDS 2008; 19: 503–506.

50. Scherer WP, McCreary JP, Hayes WW. The diagnosis of onychomycosis in a geriatric population: a study of 450 cases in South Florida. J Am Podiatr Med Assoc 2001; 91: 456–464.

51. Acra E, Saracli MA, Akar A, et al. Polymerase chain reaction in the diagnosis of onychomycosi. Eur J Dermatol 2004; 14: 52–55.

52. Welsh O, Vera-Cabreva L, Welsh E. Onychomycosis. Clin Dermatol 2010; 28: 151–159.

53. Lopes-Martinez R. Candidosis, a new challenge. Clin Dermatol 2010; 28: 178–184.

54. Legge BS, Grady JF, Lacey AM. The incidence of tinea pedis in diabetic versus non diabetic patients with interdigital macerations: a prospective study. J Am Podiatr Med Assoc 2008; 98: 353–356.

55. Hollness DL, DeKoven JG, Nethercott JR. Scabies in chronic healthcare institutions. Arch Dermatol 1992; 128: 1257–1260.

56. Tan HH, Goh CL. Parasitic skin infections in the elderly: recognition and treatment. Drugs Aging 2001; 18: 165–176.

57. Meinking TL. Infestations. Curr Probl Dermatol 1999; 11: 73–120.

58. Chan LY, Tang WY, Ho HH. Crusted (Norwegian) scabies in two old-age home residents. Hong Kong Med J 2000; 6: 428–430.

59. Ward S. Eczema and dry skin in older people: identification and management. Br J Community Nurs 2005; 10: 453–456.

60. Sandstrom Falk MH, Tengvall Linder M, Johansson C, et al. The prevalence of Malassezia yeasts in patients with atopic dermatitis, seborrhoeic dermatitis and healthy controls. Acta Derm Venereol 2005; 85: 17–23.

61. Hedayati MT, Hajheydari Z, Hajjar F, et al. Identification of Malassezia species isolated from Iranian seborrhoeic dermatitis patients. Eur Rev Med Pharmacol Sci 2010; 14: 63–68.

62. Fitzpatrick JE.common inflammatory skin diseases of the elderly. Geriatrics 1989; 44: 40–46.

63. Schwartz RA, Janusz CA, Janninger CK. Seborrheic dermatitis: an overview. Am Fam Physicians 2006; 74: 125–130.

64. Piacerico S, Larese F, Recchia GP, et al. Allergic contact sensitivity in elderly patients. Aging Clin Exp Res 2004; 16: 21.

65. Ghadially R, Brown BE, Sequeira-Martin SM, et al. The aged epidermal permeability barrier: structural, functional and lipid biochemical abnormalities in humans and a senescent murine model. J Clin Invest 1995; 95: 281–290.

66. Tavadia S, Bianchi J, Dawe S, et al. Allergic contact dermatitis in venous leg ulcer patients. Contact Dermatitis 2003; 48: 261–265.

67. Jafferany M, Vander Stoep A, Dumitrescu A, Hornung RL. The knowledge, awareness and practice patterns of dermatologists towards psychodermatology: results of a survey study. Int J Dermatol 2010; 49: 784–789.

68. Locala JA. Current concepts in psychodermatology. Curr Psychiatry Rep 2009; 11: 211–218.

69. Martin-Brufau R, Corbalan-Berma J, Ramirez-Andreo A, et al. Personality differences between patients with lichen simplex chronicus and normal population: a study of pruritus. Eur J Dermatol 2010; 20: 359– 363.

70. Solak O, Kulac M, Yaman M, et al. Lichen simplex chronicus as a symptom of neuropathy. Clin Exp Dermatol 2009; 34: 476–480.

71. Gencoglan G, Inanir I, Gunluz K. Therapeutic hotline: treatment of prurigo nodularis and lichen simplex chronicus with gabapentin. Dermatol Ther 2010; 23: 194–198.

72. Dazzi C, Erma D, Piccinno R, et al. Psychological factors involved in prurigo nodularis: a pilot study. J Dermatolog Treat 2011; 22: 211–214.

73. Dereli T, Karaca N, Inanir I, Ozturk G. Gabapentin for the treatment of recalcitrant chronic prurigo nodularis. Eur J Dermatol 2008; 18: 85–86.

74. Odlaug BL, Grant JE. Pathological skin picking. Am J Drug Alcohol Abuse 2010; 36: 296–303.

75. Odlaug BL, Grant JE. Clinical characteristics and medical complications of pathological skin picking. Gen Hosp Psychiatry 2008; 30: 61–66

76. Grant JE, Odlaug BL. Update on pathological skin picking. Curr Psychiatry Rep 2009; 11: 283–288.

77. Lepping P, Freudenmann RW. Delusional parasitosis: a new pathway for diagnosis and treatment. Clin Exp Dermatol 2008; 33: 113–117.

78. Lyell A. Delusional parasitosis (the Michelson lecture). Br J Dermatol 1983; 108: 485–499.

79. Lee WR. Matchbox sign. Lancet 1983; 2: 457–458.

80. Boggild AK, Nicks BA, Yen L, et al. Delusional parasitosis: six year experience with 23 consecutive cases at an academic medical center. Int J Infect Dis 2010; 14: e317–e321.

81. Aw DC, Thong JY, Chan HL. Delusional parasitosis: case series of 8 patients and review of the literature. Ann Acad Med Singapore 2004; 33: 89–94.

82. Kenchaiah BK, Kumar SC, Tharyan P. Atypical antipsychotics in delusional parasitosis: a retrospective case series of 20 patients. Int J Dermatol 2010; 49: 95– 100.

83. Lepping P, Russell I, Freudemann RW. Antipsychotic treatment of primary delusional parasitosis. Br J Psychiatry 2007; 191: 198–205.

84. Freudenmann RW, Lepping P. Second generation antipsychotics in primary delusional parasitosis: outcome and efficacy. J Clin Psychopharmacol 2008; 28: 500–508.

85. Lee CS. Delusion of parasitosis. Dermatol Ther 2008; 21: 2–7.

86. Naldi L, Conforti A, Venegoni M, et al. Cutaneous reaction to drugs: an analysis of spontaneous reports in four Italian regions. Br J Clin Pharmacol 1999; 48: 839–846.

87. Sullivan JR, Shear NH. Drug eruptions and other adverse drug effects in aged skin. Clin Geriatr

Med 2002; 18: 21–42.

88. Nedorost ST, Stevens SR. Diagnosis and treatment of allergic skin disorders in the elderly. Drugs Aging 2001; 18: 827–835.

89. Noiles K, Vender R. Are all seborrheic keratoses benign? Review of typical lesions and its variants J Cutan Med Surg 2008; 12: 203–210.

90. Nanda A, Mamon HJ, Fuchs CS. Sign of Leser-Trélat in newly diagnosed advanced gastric adenocarcinoma. J Clin Oncol 2008; 26: 4992–4993.

91. Testori A, Soteldo J, Sances D, et al. Cutaneous melanoma in the elderly. Melanoma Res 2009; 19: 25–34.

92. Weedon DD, Malo J, Brooks D, Williamson R. Squamous cell carcinoma arising in keratoacanthoma: a neglected phenomenon in the elderly. Am J Dermatopathol 2010; 32: 423–426.

93. Victor FC, Cohen DE, Soter NA. A 20-year analysis of previous and emerging allergens that elicit photoallergic contact dermatitis. J Am Acad Dermatol 2010; 62: 605–610.

94. Forsyth EL, Millard TP. Diagnosis and pharmacological treatment of chronic actinic dermatitis in the elderly: an update. Drugs Aging 2010; 27: 451–456.

95. Schwartz RA. The actinic keratosis: a perspective and update. Dermatol Surg 1997; 23: 1009–1019.

96. Calderone DC, Fenske NA. The clinical spectrum of actinic elastosis. J Am Acad Dermatol 1995; 32: 1016– 1024.

97. Sawicki J, Barankin B. Dermacase: Favre -Racouchot syndrome. Can Fam Physician 2010; 56: 247–248.

98. Dufresne RG Jr, Curlin MU. Actinic cheilitis: a treatment review. Dermatol Surg 1997; 23: 15–21.

99. Pageon H, Asselineau D. An in vitro approach to the chronological aging of skin by glycation of the collagen: the biological effect of glycation on the reconstructed skin model. Ann NY Acad Sci 2005; 1043: 529–532.

100. Danby FW. Nutrition and aging skin: sugar and glycation. Clin Dermatol 2010; 28: 409–411.

101. Natarajan VS, Ravindran S, Sivashanmugam. Assessment of nutrient intake and associated factors in elderly Indian population. Age Aging 1993; 22: 103– 108.

102. Chenoff R. Micronutrient requirements in older women. Am J Clin Nutr 2005; 8: 1240S–1245S.

103. Yancey KB. The pathophysiology of autoimmune blistering disorders. J Clin Invest 2005; 115: 825–828.

104. Mutasim DF. Autoimmune bullous dermatoses in the elderly: diagnosis and management. Drugs Aging 2003; 20: 663–681.

105. Patricio P, Ferreira C, Gomes MM, et al. Autoimmune bullous dermatoses: a review. Ann NY Acad Sci 2009; 1173: 203–210.

106. Walsh SRA, Hogg D, Mydlarski PR. Bullous pemphigoid: from bench to bedside. Drugs 2005; 65: 905–926.

107. Sollecito TP, Parisi E. Mucous membrane pemphigoid. Dent Clin North Am 2005; 49: 91–106.

108. Laforest C, Huilgol SC, Casson R, et al. Autoimmune bullous diseases: ocular manifestations and management. Drugs 2005; 65: 1767–1779.

109. Smoker A. Skin care in old age. Nurs Stand 1999; 13: 47–53.

110. Hodgkinson B, Nay R, Wilson J. A systematic review of topical skin care in aged care facilities. J Clin Nurs 2007; 16: 129–136.

BÖLÜM 22

MESLEKİ DERİ HASTALIKLARI

1. Kontakt Dermatit
2. Kontakt Ürtiker
3. Akne ve Follikülit
5. Deri Kanserleri
6. Enfeksiyonlar
7. Kollajen Doku Hastalıkları Benzeri Semptomlarla Seyreden Mesleki Dermatozlar
8. Diğerleri

TÜRK TABİPLERİ BİRLİĞİ

BURSA TABİP ODASI

MESLEKİ DERİ HASTALIKLARI

Öğr. Gör. Dr. Ümmühan ŞEKER[1]

- ✓ Meslek hastalığı, sigortalının çalıştığı veya yaptığı işin niteliğinden dolayı tekrarlanan bir sebeple veya işin yürütüm şartları yüzünden uğradığı geçici veya sürekli hastalık, bedensel veya ruhsal özürlülük halleridir.
- ✓ Mesleki deri hastalıkları mesleki hastalıkların 1/3'ünü oluşturmaktadır.
- ✓ Mesleki deri hastalıkları, meslek hastalıkları sınıflamasında B grubunda yer alır. B-1 grubunda deri kanserleri ve prekanseröz deri hastalıkları, B-2 grubunda kanserleşmeyen deri hastalıkları bulunmaktadır. Deri kanserleri için yükümlülük süresi 5 yıl, kanser dışındaki mesleki deri hastalıkları için yükümlülük süresi 2 aydır.
- ✓ Mesleki deri hastalıklarının çoğu, bugün çevrede 90. 000'den fazla bulunan kimyasal maddeyle temastan kaynaklanmaktadır. Belirli koşullar altında hemen hepsi deride iritasyona neden olabilir ve yaklaşık 2000 madde kontakt alerjen olarak kabul edilmektedir.

MESLEKİ KONTAKT DERMATİTLER

1. Tanım:

Kontakt dermatit (kontakt egzama), iş ortamında herhangi bir iritan veya alerjik ajanın deriye direkt veya dolaylı olarak teması sonrası ortaya çıkan dermatit tablosu olarak tanımlanır.

2. Epidemiyoloji:

- ✓ Mesleki deri hastalıklarının % 80-90'ını mesleki kontakt dermatitler (MKDler) oluşturur.
- ✓ Mesleki kontakt dermatit prevalansı % 6,7-10,6 olarak bildirilmekle birlikte gerçek prevalansın daha yüksek olduğu, özellikle hafif vakaların tanı almadığı veya bildirilmediği düşünülmektedir.

3. Etyopatogenez:

- ✓ Mesleki kontakt dermatitlerin %80'i iritan kontakt dermatit (İKD), %20'si alerjik kontakt dermatit (AKD) şeklinde görülür.
- ✓ Islak iş ve atopik dermatit mesleki İKD için risk faktörüdür.
- ✓ Genetik yatkınlık, deri bariyerinde hasarlanma, iş yerinde kontakt alerjene maruziyet mesleki AKD için risk faktörüdür. Atopi, mesleki AKD için artmış riske neden olmamaktadır.
- ✓ Tarım işçileri, fırıncılar, inşaat-yapı işçileri, aşçılar, güzellik uzmanları, sağlık çalışanları, çiçekçiler ile temizlik, mekanik ve boya işçileri mesleki kontakt dermatit açısından riskli meslek sınıfında yer alırlar.

a. İritan Kontakt Dermatit

- ✓ İritan kontakt dermatit, derinin fiziksel veya kimyasal bir etkenle doğrudan hasarına bağlı gelişir.
- ✓ Pek çok faktör tek başına veya kombinasyon şeklinde iritan reaksiyon gelişiminde rol alabilir. Islak işte çalışmak, basınç/friksiyon gibi fiziksel ve sabunlar, organik çözücüler gibi kimyasal etkenlere maruz kalmak, maruz kalınan maddenin özellikleri (pH, çözünürlük, fiziksel durum ve konsantrasyon vb.), çevresel faktörler (sıcaklık, nem ve basınç vb.), kişisel özellikler (yaş, cinsiyet, etnik köken, eş zamanlı veya önceden var olan dermatolojik hastalıklar vb.) ve genetik faktörler (Örnek: filaggrin gen mutasyonu) bu faktörlerin en önemlileri arasında yer alır.

1. Bursa Uludağ Üniversitesi Tıp Fakültesi Deri ve Zührevi Hastalıklar AD, Bursa

- ✓ **İritan ajanın** konsantrasyonu ve maruz kalınan süre gibi değişkenler klinik tablonun farklı görünümlerde ortaya çıkmasına neden olur.
  - ✓ **Akut iritasyon/korozyon:** Hasarın birkaç saat ile aynı gün içinde görülebileceği yoğunlukta tahriş edici bir materyale akut maruziyet sonucu görülür. Tipik olarak bu duruma güçlü asit ve bazlara maruz kalma neden olur.
  - ✓ **Subjektif/sensoriyal iritasyon:** Yanma, batma, kaşıntı gibi semptomların eşlik ettiği ancak görünür belirtilerin olmadığı bir iritasyon şeklidir. En kalsi örneğinin piretroid grubu kimyasallar oluşturmaktadır.
  - ✓ **İritan reaksiyon:** Yavaş gelişen bir klinik tablodur. El dorsallerinde eritem ve çatlama şeklinde görülür. Çoğu kez nemlendiriciler rahatlatıcı etki yapar. Maruziyet kesildiğinde gerileme eğilimindedir. Tekrarlayan maruziyette kümülatif iritan kontakt dermatite ilerler ve şiddetli seyredebilir.
  - ✓ **Gecikmiş tip akut iritan dermatit:** Akut iritan dermatit tablonun saatler ve günler sonra ortaya çıkan şeklidir. AKD ile karışabilir.
  - ✓ **Suberitematöz iritasyon:** Görünür eritem, indurasyon ve skuam izlenmez.
  - ✓ **Kümülatif iritan dermatit:** Bazı kimyasallar düşük dozlarda haftalar, aylar, yıllar süren maruziyet sonrası klinik tabloya yol açar. Sıklıkla AKD ile karışır.
  - ✓ **Travmatik iritan dermatit**
  - ✓ **Püstüler ve akneiform iritan dermatit**
  - ✓ **Sıcaklığa bağlı kuruma nedenli egzamatoid dermatit (Exsiccation eczematoid dermatitis):** Kronik düşük nemli dermatiti ifade eder. Tetikleyici düşük nem ve sıklıkla sık hava değişimidir.
  - ✓ **Friksiyon**
  - ✓ **İmmünolojik olmayan kontakt ürtiker**
  - ✓ **"Airborne" iritan dermatit:** Havadaki uçucu maddelerin neden olduğu iritan kontakt dermatit tablosudur. Yüz, göz kapakları ve üst ektremiteler gibi derinin açıkta kalan bölgelerinde daha sık görülür.
  - ✓ **Fotoiritasyon (fototoksisite):** Ortaya çıkması için klasik olarak ultraviyole A (UVA) 'ya maruz kalınması gerekmektedir. Prototipi bergapten (5-metoksi psoralen)'dir.
  - ✓ **Tandem iritan dermatit:** Tek bir tahriş edici maddenin klinik hastalığa neden olmadığı, ancak iki tahriş edicinin bunu yapabileceği durumları ifade eder. Nadir görülür.

- ✓ **Spesifik kutanöz iritasyon klinikleri:**
  - ✓ **Fototoksik reaksiyonlar:** Kimyasal madde ile doğal/yapay ışığa eş zamanlı maruz kalma sonucu ortaya çıkar. Güneş yanığına benzer eritem ve bunu takip eden hiperpigmentasyon ile vezikül ve bül oluşumu karakteristiktir. Psödoporfiri, fotoonikoliz, barut grisi hiperpigmentasyon ve likenoid döküntüler daha az sıklıkta görülür. Fototoksisite derecesi fototoksik maddenin dozu veya konsantrasyonu ile ilişkilidir. En yaygın nedenler katrandaki polisiklik aromatik hidrokarbonlar ve bazı bitkilerde bulunan furokumarinler (psoralenler)'dir. Dispers blue 35, ilaçlar (sülfonamidler, fenotiyazinler, tetrasiklinler, tiyazidler) diğer nedenler arasında yer alır.
  - ✓ **Çimento yanıkları:** Kalsiyum oksit ve hidroksitin varlığından kaynaklanan yüksek

alkalinite nedeniyle ıslak çimentoyla temas halinde ciddi yanıklar meydana gelebilir. Yanıklar genellikle işçilerin ıslak çimentoya diz çökmesi veya çimentoyu botlarına veya eldivenlerine dökmesinden kaynaklanır. Başlangıçta yanma ve eritem, birkaç saat içinde ülserasyon gelişir ve bunu derin nekroz takip eder. İyileşme yavaş olup birkaç hafta sürer ve skarla sonuçlanır.

- ✓ **Fiberglas dermatiti:** Fiberglas (cam elyafı) ile temas özellikle kıvrım yerlerinde ve giysilerin sürttüğü bölgelerde kaşıntı ve karıncalanma ile birlikte tahrişe neden olur. Genellikle ekskoriasyonlarla gizlenen makülopapüler döküntü mevcuttur. Yaygın olduğunda döküntü yanlışlıkla uyuz olarak teşhis edilebilir. Bir parça selofan bandın cilde ve ardından mikroskobik bir slayta uygulanması, camın tek biçimli, çubuk benzeri liflerini ortaya çıkaracaktır (polarizasyonla kolayca görselleştirilir). Semptomlar genellikle birkaç gün sonra azalır. Alerjik duyarlılık gösterilmemiştir ve birçok çalışanda "hardening" meydana gelir (şikayetlere karşı zamanla tolerans gelişmesi).

- ✓ **Pigment değişiklikleri:** Kimyasal ajanlar pigmentasyonun artmasına veya azalmasına veya bazen aynı hastada her ikisine de neden olabilir. Melanoz hiperpigmentasyonu, lökoderma ise pigment kaybını ifade eder. Tekrarlanan travma, sürtünme, kimyasal ve termal yanıklar ve UV ışığa maruz kalma, özellikle koyu tenli kişilerde pigmentasyonu arttırabilir. Kömür katranı, zift, asfalt, kreozot ve diğer katran ve petrol türevleri ciltte koyulaşmaya neden olabilir. Bazı bitkilerde bulunan psoralenler, temas ve ardından güneşe maruz kalma ile fitofotodermatite ve hiperpigmentasyona neden olabilir. Mesleki lökoderma vitiligoyu andırır ve ayırımı zor olabilir. Bununla birlikte, iş kaynaklı olarak kabul edilebilmesi için lökodermanın başlangıç bölgesi (genellikle eller ve ön kollar) bilinen bir renk açıcı kimyasalla (hidrokinon, hidrokinonun monobenzileter ve monometileter türevleri, p-tert-bütilfenol, p-tert-amilfenol, p-izopropil katekol gibi) tekrarlanan temas bölgesi olmalıdır. Devam eden temas halinde depigmentasyon kimyasalla doğrudan temas halinde olmayan uzak vücut bölgelerine yayılabilir. Maruz kalma başladıktan hemen sonra kesilirse kimyasal lökoderma geri dönüşümlüdür. Özellikle ellerdeki akral lezyonlar sıklıkla tedaviye dirençlidir.

b. Alerjik Kontakt Dermatit

- ✓ Alerjik kontakt dermatit, tip IV (geç tip) hipersensitivite reaksiyonudur.
- ✓ Alerjik kontakt dermatit tablosunun gelişmesi için bireyin öncesinde o alerjene karşı duyarlanmış olması gerekmektedir.
- ✓ Kontakt alerjene duyarlanma aferent ve eferent faz olarak adlandırılan iki fazda gerçekleşir. Düşük molekül ağırlıklı (<1000 kDa) kimyasalların immün sistem tarafından tanınabilmesi için proteinlerle birleşerek antijenik özellik kazanması gerekir. Haptenizasyon olarak adlandırılan bu aşamadan sonra antijen-hapten kompleksi Langerhans hücreleri ve dermal dentritik hücreler tarafından bölgesel lenf nodunda CD4+ ve CD8+ naif T lenfositlere sunulur. Böylece T hücrelerin efektör/hafıza T lenfositlerine dönüşümü uyarılır. Prolifere olan T lenfositler sistemik dolaşıma katılırarak deriye ve diğer lenfoid dokulara göç eder. Alerjik kontakt dermatit gelişimi için sitokinler ve kemokinler aracılığı ile antijen sunan hücreler, T ve B lenfositler, doğal öldürücü hücreler, keratinositler, endotelyal hücreler, mast hücreleri, fibroblastlar ve trombositler gibi çok sayıda hücrenin koordinasyonu gerekmektedir. Duyarlanma fazı ortalama 10-15 gün sürmekte ve bu evrede klinik yanıt oluşmamaktadır. Alerjenle daha sonra karşılaşmada duyarlanma fazında oluşan hafıza ve efektör T lenfositlerin uyarılması ile inflamatuar yanıt gelişmektedir.
- ✓ Mesleki AKD, en sık inşaat işçilerinde, kuaförlerde, metal işçilerinde ve sağlık çalışanlarında görülmektedir.
- ✓ İritan ve Alerjik Kontakt Dermatit Tablosunun Karşılaştırması Tablo-1'de özetlenmiştir
- ✓ Tablo 2'de önemli MAKD etkenleri özetlenmiştir.

Tablo 1: İritan ve Alerjik Kontakt Dermatit Tablosunun Karşılaştırması

	İritan Kontakt Dermatit	Alerjik Kontakt Dermatit
Başlangıç	Güçlü iritanlarla dakikalar, zayıf iritanlarla günler/haftalar içinde	Duyarlı bireylerde 24-96 saat içinde
Sorumlu ajan	Konsantrasyon bağımlı	Konsantrasyondan bağımsız
Etkilenen kişi	Herkes	Yatkın kişi
Mekanizma	Duyarlanma gerektirmeyen non-immünolojik mekanizma, epidermal bariyer bozukluğu, epidermal hücresel hasar	10-14 gün süren duyarlanma gerektiren immün aracılı mekanizma, antijenle uyarılmış T hücre aktivasyonu (Tip IV hipersensitivite reaksiyonu)
Histoloji	Spongiotik dermatit	Spongiotik dermatit
İyileşme	Maruziyetin kesilmesi ile 3-6 hafta içinde	Maruziyetin kesilmesi ile günler içinde; bazı vakalarda inatçı seyir

Tablo 2: Mesleklere Göre Önemli Alerjik Kontakt Dermatit Etkenleri

Meslek	Alerjenler
İnşaat işçisi	**Çimento** (**potasyum dikromat**, nikel, kobalt), Yapıştırıcı (epoksi ve akrilik reçineler, formaldehit reçinesi, kolofoni), deri ve lastik eldiven (tiuram, karbamat, çinko dietil tiyokarbamat, merkaptobenzotiazol, diğer), terebentin (yağlı boya, biyolojik boya), su bazlı boyalar (izotiazolinonlar), quaternium-15 (formaldehit serbestleştiricisi)
Kuaför/Berber	Saç boyaları (p-fenilendiamin ve para-amino grubu boyalar), perma/defrize sıvıları (gliseril monotiyoglikolat), renk açıcı-oryal (amonyum persülfat*), parfüm, lateks eldiven* (tiuram, karbamat, çinko dietil tiyokarbamat, merkaptobenzotiazol, diğer), nikel, tırnak cilası (toluensülfonamid formaldehit reçinesi, akrilatlar), şampuan ve saç bakım ürünleri (koruyucular, kokular, diğer)
Sağlık çalışanları	Lateks eldiven* (tiuram, karbamat, çinko dietil tiyokarbamat, merkaptobenzotiazol, diğer), dezenfektan-antiseptik maddeler (formaldehit, glutaraldehid, civalı bileşikler, quaternium-15 cocamide DEA, benzalkonyum), ilaçlar*, metal aletler (nikel), el bakım ürünleri (koruyucular, kokular, baz-emülgatör maddeler), metakrilat (dişçilik ve ortopedide)
Diş hekimi/ teknisyeni	Protez maddeleri (metil metakrilat, diğer), metaller, civa, ölçü/kalıp reçineleri (peru balsamı, öjenol), lateks eldiven* (tiuram, karbamat, çinko dietil tiyokarbamat, merkaptobenzotiazol, diğer), ilaçlar (lokal anestezikler), film banyo maddeleri (hidrokinon)
Temizlik işçisi	Temizlik ürünleri (koruyucu, koku), lateks*/lastik eldiven
Fırıncı, pastacı	Aromalar (peru balsamı*), baharatlar* (tarçın, vanilya), esansiyel yağlar* (limon yağı, badem yağı, mentol), koruyucular (benzoik asit, sorbik asit), limon/portakal kabuğu*, kabartma tozu, boya maddeleri, un**, benzoil peroksit
Aşçı	Temizlik maddeleri / deterjan (koruyucu, koku), et**, balık ve diğer deniz ürünleri**, konserve, baharat, sebze-meyve suları, aromalar, un**, sarımsak, lateks eldiven*
Çiçekçi, bahçıvan	Bitkisel alerjenler (papatyagillerde seskiterpen laktonlar, primin), pestisit, koruyucular, lastik eldiven /çizme (tiuram, karbamat, çinko dietil tiyokarbamat, merkaptobenzotiazol, diğer)
Çiftçi	Un**, hayvan yemi katkı maddeleri, ilaçlar, dezenfektanlar, bitkisel alerjenler, pestisit (malathion, propikonazol, merkaptobenzotiazol, formaldehit), lastik eldiven / çizme (tiuram, karbamat, çinko dietil tiyokarbamat, merkaptobenzotiazol, diğer)

Ev hanımı	Lateks* / lastik eldiven (tiuram, karbamat, çinko dietil tiyokarbamat, merkaptobenzotiazol, diğer), gıdalar, baharatlar, temizlik maddeleri (kouyucular, kokular), dezenfektanlar, el bakım ürünleri (koruyucular, kokular, baz-emülgatör maddeler)
Tekstil işçisi	Reçineler (formaldehit), boyalar, koruyucular, lastik, leke gidericiler
Plastik işçisi	Plastik reçineler (akrilat, diğer), yapıştırıcılar
Lastik işçisi	Lastik alerjenleri (tiuram, karbamat, merkaptobenzotiazol, diğer), yapıştırıcılar
Deri işçisi	Potasyum dikromat, boyalar, deri kimyasalları
Marangoz	**Ahşap (odun) tozları (**özellikle tropikal ahşap**) / yapıştırıcılar** (epoksi reçinesi, kolofoni, diğer), cila, plastik
Tersane işçisi	**Epoksi reçinesi**
Koyu renkle belirtilen alerjenlerle "airborne" dağılımda lezyonlar sık görülür. *Tip I hipersensitivite reaksiyonu -kontakt ürtiker ** Proteinli ürünlerle (Örnek: un, et, balık, hayvan tüyü) Tip I hipersensitivite reaksiyonu ve protein kontakt dermatit	

4. Klinik özellikler:

- ✓ Kontakt dermatitler klinik olarak akut, subakut ve kronik olmak üzere 3 farklı morfolojide izlenebilir. Akut evrede eritem, ödem, vezikül-bül, sulantı, ülser ve şiddetli olgularda nekroz izlenir. Kaşıntı, yanma, batma ve ağrı gibi subjektif semptomlar ön plandadır. Subakut evrede eritem, ödem ve sulantı azalırken veziküller krutlanır ve yerini erozyon, skuam ve deskuamasyonlara bırakır. Kronik evrede kserozis, eritem, skuam, likenifikasyon ve fissürler izlenir.
- ✓ Mesleki kontakt dermatitler, en sık ellere yerleşir. Lezyonlar ön kola yayılabilir.
- ✓ Mesleki kontakt dermatitlerde palmar bölge, stratum korneumun kalın olması nedeniyle başlangıçta korunur. Ancak kronik dönemde palmar bölge de etkilenir.
- ✓ Akut dönemde lezyonların simetrik olarak her iki elden eş zamanlı başlaması, özellikle periungual alan ve parmak dorsal yüzlerinin tutulumu MAKD için önemli bir ipucudur. Periungual tutulum sonucu ''egzama tırnağı'' oluşabilir.
- ✓ Sıçrama, elle ovuşturma, buhar-toz gibi havaya saçılma nedeniyle yüz bölgesi de etkilenebilir ("airborne" kontakt dermatit). El sırtı, ön kol ekstansör bölge, yüz ve boyun lezyonlarında "airborne" etkenlerin yanı sıra fotoduyarlanma da akla gelmelidir.
- ✓ Mesleki alerjik kontakt dermatitte el-ayak tutulumu nadiren görülür. Ancak çimento içindeki potasyum dikromat ile duyarlanan inşaat işçilerinde el ve ayak egzaması eş zamanlı görülebilir.

- ✓ **Spesifik AKD tipleri:**
  - ✓ **Fotoalerjik reaksiyonlar:** Fotoalerjik reaksiyonlar immünolojik temellidir. Biyolojik süreç, UV'nin kimyasalı tam bir alerjene dönüştürmesi dışında AKD'ye benzer. Radyasyon genellikle UVA spektrumundadır, ancak UVB'ye kadar uzanabilir. Fotoalerjik reaksiyonlar aniden akut egzamatöz bir döküntü ile ortaya çıkar, daha sonra yüzde, boyunda, el sırtında ve açıkta kalan kollarda likenoid hale gelir ve sıklıkla diğer bölgelere yayılır. Tanı, döküntünün dağılımı ve karakterine göre konulur, ancak doğrulama için dikkatli sorgulama ve fotoyama testi gerekir. Çene altı ve üst göz kapaklarının altındaki derinin korunması güçlü bir şekilde foto erüpsiyonu düşündürür. Fenotiyazinler, kokular (misk ambrette), optik parlatıcılar (stilbenler), güneş koruyucular (PABA esterleri, benzofenon 3, bütil metoksidibenzoilmetan), kompozit bitkiler önemli foto alerjenlerdir.

5. Tanı-Ayırıcı Tanı:

a. Hikaye

- ✓ Lezyonların başlangıç zamanı, yerleşim yeri ve morfolojisi, çalışma ortamı, çalışma ortamında temas edilen maddeler, temas edilen maddelerin içeriği, işten uzaklaşmayla gerileme-işe dönüşle alevlenme öyküsü dikkatli bir şekilde kaydedilmelidir.
- ✓ Temin edilebiliyorsa malzeme güvenlik bilgi formlarının getirilmesi özellikle istenmelidir.
- ✓ Mesleki kontakt dermatitte Mathias kriterleri olarak bilinen tanıya yardımcı 7 kriter tanımlanmıştır: 7 sorudan en az 4'üne ''evet'' yanıtı verilmesi olası mesleki ilişkiyi kurmak için yeterli sayılmaktadır. (Tablo 3)

Tablo 3: Mathias Kriterleri

Klinik görünüm kontakt dermatit ile uyumlu mu?
İş yerinde deri için potansiyel iritanlara veya alerjenlere maruziyet var mı?
Dermatitin anatomik yerleşimi mesleki maruziyet ile uyumlu mu?
Kontakt dermatitin başlangıcı ile maruziyet arasında zamansal ilişki var mı?
Meslek dışı nedenler dışlandı mı?
Maruziyet kesilince dermatit düzeliyor mu?
Yama testi veya provokasyon testleri ile spesifik işyeri maruziyeti açıklanabiliyor mu?

b. Fizik muayene

- ✓ **İritan kontakt dermatit ve AKD kliniği arasında en önemli farklardan biri iritan kontakt dermatitte lezyonların temas alanına sınırlı kalması,** AKD'de ise dağılım gösterebilmesidir.

c. Yama testi

- ✓ Alerjik kontakt dermatit tanısında şüphelenilen kontakt alerjenlerin uygun bir taşıyıcı madde içinde, deri için iritan olmayan konsantrasyonda ve yeterli sürede deriye temas ettirilerek egzamatöz reaksiyonun oluşturulması esasına dayanan, şüphelenilen kontakt alerjenlere karşı dokudaki spesifik T lenfosit varlığını gösteren dermatoloji alanına özel bir deri testidir.
- ✓ Yama testi bir tarama testi değildir.
- ✓ Yama testi uygulama, değerlendirme ve yorumlama basamaklarından oluşur. Test sonuçları

hikâye ve klinik muayene bulguları ile birlikte yorumlanmalıdır. Yama testinde pozitif saptanan alerjen ile klinik uyumlu olmalıdır.

- ✓ Yama testi standart olarak sırt bölgesine uygulanır. Alternatif olarak üst kol dış yüzü de test için kullanılabilir. Alerjenler uygulama alanında 48 saat bekletilir. Kontakt ürtiker şüphesi durumunda test yerleri 20 dakika sonra ürtikeryal reaksiyon açısından kontrol edilmelidir. Testin ilk değerlendirmesi 48. saatte bantlar çıkarıldıktan 30 dakika sonra yapılır. Test yeri 72-96. saatlerde (gereğinde 7. günde) tekrar değerlendirilir. Altın, kobalt gibi bazı metaller, propolis gibi bazı koruyucu maddeler ve topikal antibiyotik neomisin ile 7. gün sonrası ilave değerlendirmelerin geç reaksiyonları saptamada faydalı olacağı bildirilmiştir.
- ✓ Yama testi, Uluslararası Kontakt Dermatit Araştırma Grubu (*International Contact Dermatitis Research Group*) kriterlerine göre değerlendirilir. **(Tablo 4)**.

Tablo 4: Uluslararası Kontakt Dermatit Araştırma Grubu Kriterlerine Göre Yama Testi Reaksiyonlarının Değerlendirilmesi

Derecelendirme	Yorum	Test yeri reaksiyonu
-	Negatif	Reaksiyon yok
?+	**Şüpheli pozitif**	Sadece soluk eritem
+	Pozitif (Zayıf)	Eritem, infiltrasyon ± papüller
++	Pozitif (Güçlü)	Eritem, infiltrasyon, papüller, veziküller
+++	Pozitif (Şiddetli)	Yoğun eritem, infiltrasyon, birleşen veziküller
IR	**İritan reaksiyon**	Sabun efekti, bül, nekroz vb. çeşitli morfolojiler

- ✓ Kontakt alerjenlerin bir kısmı (500-600 kadar) için **standardize edilmiş hazır yama testi alerjeni** vardır. Bu nedenle mesleki AKD tanısı için rutin uygulanan standart serilerin genişletilmesi gerekir. Bu amaçla iş yerinden madde örnekleri talep edilebilir. Maddelerin yama testi açısından uygun olup olmadığına karar verebilmek için malzeme güvenlik bilgi formları dikkatlice incelenmelidir. **Üzerinde etiketi olmayan, içeriği bilinmeyen maddelerle test yapılmamalıdır**. Ayrıca belirli meslekler ile ilişkili standardize seriler (dental seri, kuaför serisi, kozmetik seri, vd.) de testin duyarlılığı arttırılabilir.
- ✓ Mesleki kontakt dermatit tedavisinde kullanılan topikal ajanlar ile de sekonder duyarlanmalar gelişebileceğinden özellikle tedaviye dirençli olgularda bu maddelerin de test edilmesi önerilmektedir.

d. Diğer testler: Çok tekrarlı açık test, fotoyama testi

6. Tedavi:

a. Korunma

- ✓ En temel yaklaşım korunmadır. Çoğu MKD'de en sık tutulum yeri eller olduğu için eldiven kullanımı özellikle önemlidir.
- ✓ Primer korunma: Yeni vakaların oluşmasının engellemesi, en etkili yaklaşımdır.
- ✓ Sekonder korunma: Erken evrede hastalığın tanınmasıdır.
- ✓ Tersiyer korunma: Klinik bulguların gelişmesinden sonra alınacak tedbirleri kapsar.

b. Topikal tedavi

- ✓ Sabunların iritan etkilerinden ötürü el temizliğinde "sindet" olarak bilinen hafif sentetik

temizleyiciler tercih edilmelidir.

- ✓ Nemlendiriciler ve emolyenler stratum korneumun su tutma kapasitesini arttırarak derinin onarım sürecini desteklerler.
- ✓ Bariyer kremlerin etkinliği ile ilgili veri sınırlıdır.
- ✓ Topikal kortikosteroidler tedavide ilk seçenektir. Lezyonun lokalizasyonuna, şiddetine ve evresine uygun ajan seçilmelidir.
- ✓ Topikal kalsinörin inhibitörleri (takrolimus ve pimekrolimus) akut alevlenmenin topikal/oral steroidler ile baskılanması sonrası idame tedavide kortikosteroid yan etkilerinden sakınmak amacıyla tercih edilir.

c. Diğer tedaviler

- ✓ Sistemik kortikosteroidler yaygın tutulumda tercihen 4 haftadan kısa süreli olmak üzere kullanılabilirler.
- ✓ 1. kuşak H_1-antihistaminikler gerek kaşıntının baskılanmasında gerekse uykusuzluğu engellemek için tedaviye eklenebilir.
- ✓ Tedaviye dirençli olgularda fototerapi veya siklosporin, metotreksat, azotiopürin gibi immünsüpresif ajanlar kullanılabilir.

7. Klinik Seyir ve Prognoz:

- ✓ **Tanı öncesi semptom süresinin uzunluğu kötü prognoz ve tedaviye dirençli hastalıkla ilişkilidir.**
- ✓ MAKD artmış iş kaybı, görev değişikliği, iş bulma güçlüğü, gelir kaybı, sık ve uzamış hastalık izni ile ilişkilidir.

KONTAKT ÜRTİKER

1. Tanım:

- ✓ Kontakt ürtiker sendromu (KÜS), ekzojen bir ajanın deri ve/veya mukozaya teması sonrası dakikalar içinde ürtikeryal lezyon gelişmesi ile karakterize, sistemik tutumunun da eşlik edebileceği bir klinik tablodur.
- ✓ Kontakt ürtiker ve/veya protein kontakt dermatit (PKD) şeklinde izlenebilir.
- ✓ Kontakt ürtiker bir indüklenebilir ürtiker formudur.

2. Epidemiyoloji:

- ✓ Prevalansı genel popülasyonda %1-3'dür. Bununla birlikte lezyonlar kısa süreli ve çoğu vakada hafif şiddette olduğundan tanı almadığı veya bildirilmediği düşünülmektedir.

3. Etyopatogenez:

- ✓ Kontakt ürtiker, non-immünolojik ve immünolojik (Tip I-erken tip hipersensitivite reaksiyonu) olmak üzere iki farklı mekanizma ile gelişir.
- ✓ Non-immünolojik KÜ, immünolojik KÜ'den daha sık görülür ve önceden duyarlanma gerekmez.
- ✓ İmmünolojik KÜ, tip I hipersensitivite reaksiyonu sonucu gelişir. Önceden duyarlanma gereken bu formda sorumlu ajana karşı spesifik immünoglobulin E (IgE) oluşmuştur ve tekrarlayan

maruziyette reaksiyon ortaya çıkar. Yüksek (≥10. 000 kDa) ve düşük (10. 000 kDa>, hapten) molekül ağırlıklı olmak üzere iki farklı alerjen grubu immünolojik KÜ'ye neden olabilir. Alerjik rinit, astım ve atopik dermatit KÜ için risk faktörüdür.

- ✓ Protein kontakt dermatit, immünolojik KÜ'ye neden olan ajanlarla tip I ve tip IV hipersensitivite reaksiyonunun bir arada görülmesi sonucu oluşur.
- ✓ Kuaförler, fırıncılar, diş teknisyenleri, veterinerler ile sağlık, gıda ve tarım sektörü çalışanları KÜ açısından riskli meslek grupları arasında yer alır.

a. İmmünolojik Olmayan Kontakt Ürtikerin En sık Nedenleri:

- ✓ **Hayvanlar** : Tırtıl, pul kanatlılar, denizşakayığı, mercan
- ✓ **İlaçlar:** Kapsaisin, kloroform, dimetil sülfoksid, nikotinik asit esterleri, katran ekstraktları, benzoin tentür
- ✓ **Gıdalar/gıda katkı maddeleri**: Bazı balık ürünleri, çalı fasulyesi, domates, benzaldehit, sinnamik asit, mentol, vanilin, kırmızı biber
- ✓ **Kokular**: Tarçın yağı, kumarin, öjenol, geraniol, benzofenon-3, rezorsinol
- ✓ **Bitkiler**: Isırgan otu, terebentin
- ✓ **Koruyucular**: Benzil alkol, kâfur, klorokrezol, sodyum benzoat, sorbik asit

b. İmmünolojik Kontakt Ürtikerin En Sık Nedenleri:

- ✓ **Hayvanlar:** Tırtıl, denizanası, ipek, örümcek akarı
- ✓ **İlaçlar:** Ampisilin, basitrasin, benzoil peroksit, sefalosporinler, neomisin, penisilin, streptomisin
- ✓ **Gıdalar/gıda katkı maddeleri:** Deniz ürünleri, peynir, yumurta, süt, soğan, kahve çekirdeği, kuşkonmaz, domates, kabuklu yemişler, mantar, hardal, bazı tohum ve tahıllar
- ✓ **Kokular:** Peru balsamı, yün alkolleri
- ✓ **Kimyasallar ve metaller:** Aseton, akrilik monomerler, formaldehit reçinesi, krom
- ✓ **Bitkiler:** Su yosunu, kenevir, okaliptus, kauçuk, zambak, doğal kauçuk lateks, gelincik, tütün, tropikal ağaçlar, lale
- ✓ **Koruyucular /antimikrobiyaller:** Alkol, klorheksidin, kristal viyole, sodyum hipoklorit

c. Protein Kontakt Dermatitin En Sık Nedenleri:

- ✓ **Hayvanlar:** Kabuklu hayvanlar ve yumuşakçalar (ıstakoz, karides, deniztarağı), balık (morina balığı, uskumru, somon), et (sığır, karaciğer, koyun, domuz, kümes hayvanı, iç yağı)
- ✓ **Gıdalar/gıda katkı maddeleri:** Kabuklu yemişler ve tohumlar (badem, kimyon), meyveler (elma, muz), sebzeler (havuç, patlıcan, marul, yabani havuç, mantar), bitki ve baharatlar (acı tere, kişniş, köri, kırmızıbiber-paprika, maydanoz), unlar (çavdar, arpa, buğday), enzimler (amilaz, selülaz, laktaz)
- ✓ **Bitkiler:** Kasımpatı, kauçuk, leylak, zambak, lale, doğal kauçuk lateks

4. Klinik özellikler:

- ✓ Kontakt ürtikerde klinik görünüm diğer ürtiker tiplerinden farklı değildir.
- ✓ İmmünolojik olmayan kontakt ürtikerde lezyonlar temas bölgesine sınırlı kalır, sistemik bulgular eşlik etmez.
- ✓ İmmünolojik kontakt ürtikerde klinik, temas eden madde ile maruziyetin şekli, süresi ve derecesi ile alerjenin özellikleri ve kişisel yatkınlığa bağlı olarak değişkenlik gösterir. Semptomlar tetikleyici ajanla deri temasını takiben genellikle 10-30 dakika içinde başlar ve dakikalar-saatler (<24 saat) içinde geriler. Temas alanında eritem, ödem (nadiren anjioödem), kaşıntı, batma, yanma hissi ve/veya ağrı görülür. Lezyonlar alerjenle temas alanına sınırlı kalma eğilimdedir. Ancak uçucu proteinler (Örnek: un) ile konjonktivit, rinit ve astım yakınmaları, gastrointestinal sistem mukozasına temasla ağız içinde kaşıntı (oral alerji sendromu), karın ağrısı, ishal gibi sistemik belirtiler gelişebilir. Kontakt ürtiker sendromunda belirtilerin yaygınlığına göre 4 evre belirtilmiştir (Tablo 5).

Tablo 5: Kontakt Ürtiker Sendromunda Klinik Evreler

Evre	Semptomlar
Evre 1	▪ Lokalize ürtiker ▪ Lokalize egzama ▪ Spesifik olmayan semptomlar (yanma, batma)
Evre 2	▪ Yaygın ürtiker
Evre 3	▪ Üst / alt solunum yolu ve orofarengeal tutulum (anjioödem, rinit, astım) ▪ Gastrointestinal sistem tutulumu (bulantı-kusma, ishal) ▪ Diğer sistemik alerjik belirtiler (konjonktivit)
Evre 4	▪ Anafilaksi

- ✓ Protein kontakt dermatitte en sık eller tutulur. Lezyonlar el bilekleri ve kollara yayılabilir. Yüz ve diğer deri alanlarının tutulumu nadiren görülür. Akut fazda kaşıntı, eritem-ödem veya anjioödem karakteristik olup bu belirtiler maruziyeti izleyen dakikalar içinde gelişir. Subakut fazda veziküller belirir. Zamanla eritem, likenifikasyon, fissür ve ekskoriasyon ile karakterize kronik el egzaması, kronik paronişi veya parmak ucu egzaması klinik tabloya hâkim olur.

5. Tanı-Ayırıcı Tanı:

- ✓ Kronik el egzaması ile başvuran ve protein kontakt dermatit gelişimi için riskli meslek alanlarında çalışanlarda eritem, ürtikeryal papül ve plak gibi erken tip hipersensitivite reaksiyonu belirtilerinin eşlik edip etmediği mutlaka sorgulanmalıdır.
- ✓ İn vivo testler aşağıda belirtilen sırayla uygulanmalıdır.
  - ✓ Sağlam deriye açık test
  - ✓ Lezyonlu deriye açık test
  - ✓ Sağlam deriye kapalı test
  - ✓ Lezyonlu deriye kapalı test
  - ✓ İntraepidermal uygulama (deri prick testi, prick to prick test, çizme testi (scratch test), kapalı çizme testi (scratch chamber test)
  - ✓ İntradermal test

- ✓ Bu testlerin uygulanışı sırasında herhangi bir aşamada pozitif reaksiyon saptanması durumunda testler sonlandırılmalıdır.
- ✓ Çoğu vakada deri prick testi tanı için yeterlidir.
- ✓ İn vivo testlerin uygulanması sırasında sistemik reaksiyonlar gelişebilir.
- ✓ Bazı alerjenler için (Örnek: doğal kauçuk lateks) bazofil histamin salınımı, serum spesifik IgE ölçümü gibi in vitro teknikler kullanılabilir.
- ✓ Protein kontakt dermatit tanısında en duyarlı test deri prick testidir. Yama testi nadiren pozitif tespit edilir.

6. Tedavi:

a. Korunma

- ✓ Sorumlu etkenin tespiti ve korunma en önemli tedavi yaklaşımıdır. Maruziyetin engellenemediği durumlarda koruyucu eldiven kullanımı gerekmektedir.

b. Topikal tedavi

- ✓ Protein kontakt dermatitin tedavisinde ise ilk seçenek topikal kortikosteroidlerdir.

c. Diğer tedaviler

- ✓ İmmünolojik KÜ'nün medikal tedavisinde ilk seçenek 2. kuşak antihistaminiklerdir. Bazı vakalarda doz arttırımı gerekebilir.
- ✓ Standart tedavilerin etkinliğinin yetersiz kaldığı bazı immünolojik KÜ olgularında immünsüpresif ajanlar ve anti-Ig E tedavisi etkili olabilir.

7. Klinik Seyir ve Prognoz:

- ✓ Kontakt ürtiker ve PKD, MAKD VE MİKD'den daha iyi prognoza sahiptir.

MESLEKİ AKNE

1. Yağ aknesi (Folliküllit) :

- ✓ Günümüz çalışma koşullarında daha az sıklıkla görülen yağ aknesi özellikle yağlı kıyafetler yoluyla yağa yoğun maruz kalan kişilerde görülür.
- ✓ Ağır katran sıvıları ve kömür katranı zifti ile çalışan işçiler, çatı ustaları, petrol kuyusu sondaj ve rafineri çalışanları, kok fırını, kauçuk, tekstil ve yol döşeme işçileri yaygın olarak etkilenmektedir.
- ✓ Kollar ve uyluk en sık etkilenen bölgelerdir.
- ✓ Komedon, püstül, fronkül ve nadiren karbonkül şeklinde görülür.
- ✓ Etkilenen çalışanların çoğu nedeni bilmelerinden dolayı hekime başvurmamaktadır.
- ✓ Tedavisi, yağ geçirmez önlükler ve maruziyeti sınırlamak için çevresel önlemlerden oluşur. Eldivenler, makineye kapılma tehlikesi nedeniyle genellikle makinistler ve tamirciler tarafından tercih edilmemektedir. Kesim makinelerinin otomasyonu ve iş için özelleştirilmiş özel yöntemleri ile cilt temasını azaltılmalıdır.

2. Kozmetik akne:

- ✓ Aktör, aktris, model ve kozmetologlarda görülen akne formudur. Kozmetik ürünlerin komedojenik etkisi ile oluşur.

3. Mekanik akne:

- ✓ Ağır giysi ve kask kullananlarda lokal basınç, sürtünme ve gerilme gibi fiziksel faktörlere bağlı olarak gelişen foliküler iritasyon ve oklüzyon nedeniyle ortaya çıkan akne formudur.

4. Ultraviyole aknesi

5. Tropikal akne

6. Klorakne:

- ✓ Bazı halojenli kimyasallara [Örnek: polihalojenli naftalinler, polihalojenli bifeniller, polihalojenli dibenzofuranlar, poliklorofenol bileşikleri, 3,4 kloranilin ve ilişkili bitki-yabani ot kimyasalları, diklorodifeniltrikloretan (DDT)] kutanöz ve sistemik maruz kalma sonucu ciltte çok sayıda kapalı komedon ve soluk sarı kistlerin geliştiği nadir bir klinik tablodur.
- ✓ Alın, yanaklar ve boyun bölgesi özellikle etkilenir. Omuzlar, göğüs, sırt, kalçalar ve karın bölgesi tutulabilir. Genital bölge sıklıkla etkilenirken sistemik mazuriyet olmadığı sürece burun korunur.
- ✓ İlaveten, porfiri kutanea tardayı düşündüren hipertrikoz, hiperpigmentasyon ve deri fragilitesinde artış görülebilir. Konjonktivit, göz kapaklarındaki meibomius bezlerinde şişlik ve akıntı, tırnaklarda kahverengi pigmentasyon da eşlik edebilen diğer belirtilerdendir. Sistemik toksisiteyi düşündüren periferik nörit ve hepatotoksisite meydana gelebilir.

MESLEKİ DERİ KANSERLERİ

Mesleki deri kanserlerinin en yaygın nedenleri UV ışık, polisiklik aromatik hidrokarbonlar, arsenik, iyonizan radyasyondur.

a. UV radyasyon:

- ✓ Güneş ışığı deri kanserlerinin en yaygın nedenidir. En sık görülen deri kanserleri skuamöz hücreli karsinom ve bazal hücreli karsinomdur. Bu kanserler güneş ışığına uzun süre maruz kalmayla ilişkilidir ancak aynı zamanda katran ve yağlar, mekanik travma ve yanıklarla da tetiklenebilir. Güneş ışığının birincil kanserojen etki spektrumu UVB (290–320 nm) aralığındadır, ancak UVC (100–290 nm) ve UVA (320–400 nm) ışınları da fotokarsinojeniktir. UVA ışınları, UVB kaynaklı maligniteyi hızlandırır ve UVC ışınları güneş ışığında mevcut olmasa da antiseptik lambalardan maruz kalma söz konusudur.
- ✓ Mesleki deri kanserleri açık havada çalışanlarda (sıradan bir çalışma gününde 3 saat ve üzerinde açık havada çalışmak olarak tanımlanır), açık tenli, açık saç ve göz rengine sahip, zor bronzlaşan ve kolay yanan kişilerde çok daha sık görülür. Kronik güneşe maruz kalma sonucu deri kanserine yakalanma riski taşıyanlar arasında inşaat işçileri, çiftçiler, bahçıvanlar, pilotlar vd. yer alır. Açık havada çalışan bir kişinin aldığı UV radyasyon, güneş ışığında geçirilen sürenin yanı sıra enlem, mevsim, günün saati, rakım ve hava durumuna da bağlıdır. Kanserojen UV radyasyonunun yapay kaynakları arasında kaynak arkları, antiseptik lambalar, matbaa mürekkebi, plastik ve boyaları kurutmak için kullanılan cihazlar, UV lazerler, civa buharlı lambalar ve tıbbi amaçla kullanılan UV cihazları yer almaktadır.
- ✓ Skuamöz hücreli karsinom ve bazal hücreli karsinomun %90'ı ve melanomların 2/3'ü aşırı UV radyasyonuna maruz kalmayla ilişkilendirildiğinden, deri kanserinden birincil korunmanın amacı UV radyasyonuna maruz kalmayı sınırlamak olmalıdır. Açık havada çalışanlarda deri kanserinin önlenmesinde başarılı olan üç önlem; düzenli güneş kremi kullanımı, uygun giysilerle doğrudan UV radyasyonundan korunma ve UV radyasyonuna maruz kalma sonucu ortaya çıkabilecek

hastalıklara farkındalık geliştirilmesidir. Yalnızca bu risk faktöründen kaçınmanın her yıl 3 milyondan fazla deri kanseri vakasını önleyebileceği tahmin edilmektedir.

b. Polisiklik aromatik hidrokarbonlar:

- ✓ Kömür katranı ürünleri ve bazı petrol yağları, belirli endüstrilerde çalışan kişilerde deri kanserinin potansiyel nedenleri olarak kabul edilmektedir. Kurum ve karbon siyahı, kömür katranı, zift ve katranlı ürünler, kreozot yağı ve bazı yağlarda bulunanlar gibi polisiklik aromatik hidrokarbonlar vakaların çoğundan sorumludur.
- ✓ İlk olarak fotosensitizasyon başlar ve maruz kalınan alanlarda eritem ve yanma hissi gelişir. Tekrarlayan ataklardan sonra özellikle yüz, boyun ve ellerin açıkta kalan kısmında poikilodermatöz değişiklikler ortaya çıkar. Zamanla keratotik papillomlar (katran siğilleri) gelişir ve bunlar daha sonra skuamöz hücreli karsinom, bazal hücreli karsinom ve keratoakantoma dönüşebilir. Polisiklik aromatik hidrokarbonlar ve UVB malign değişimi tetiklemek için sinerjistik etki göstermektedir.

c. Arsenik:

- ✓ İnorganik arsenik maruziyetinin deri ve akciğerlerdeki skuamöz hücreli kanserlerle güçlü bir şekilde bağlantılı olduğu gösterilmiştir. Kronik arsenisizm karakteristik bulgusu olan arsenik keratozu, avuç içi ve ayak tabanlarında simetrik olarak dağılmış çok sayıda sarı punktat keratozla kendini gösterir. Bu keratozlardan skuamöz hücreli karsinom ve intraepidermal skuamöz hücreli karsinomun (Bowen hastalığı) çoklu lezyonları gelişebilir. Bazal hücreli karsinomlar da arseniğe maruz kalma sonucu ortaya çıkar ve genellikle çok sayıda, yüzeyel ve pigmente formda görülür.
- ✓ Mesleki arsenik maruziyeti için seramik emaye işçileri, bakır izabe tesisinde çalışanlar, havai fişek yapımcıları, altın rafinerisi çalışanları, deri işleyicileri, marangozlar (eski duvar kağıdının çıkarılması), yarı iletken işçileri ve tahnitçiler risk taşır. Arsenik günümüzde nadiren böcek ilacı olarak kullanılmaktadır ancak hâlâ kemirgen ilacı olarak kullanılmaktadır.
- ✓

MESLEKİ ENFEKSİYON HASTALIKLARI

1. Bakteriyel enfeksiyonlar:

a. Stafilokok ve streptokok enfeksiyonları:

- ✓ Stafilokok ve streptokok enfeksiyonlarının çoğunu küçük yırtılma, sıyrık, yanık ve delinmeye bağlı impetigo, selülit, fronkül ve abseler oluşturur.
- ✓ Özellikle tarım ve inşaat işçileri, kasaplar, et paketleyicileri ve mezbahada çalışanlar arasında yaygındır.
- ✓ Fronkülozis otomobil ve kamyon tamircileri, özellikle de lastik tamiri gibi kirli işlerde çalışan kişiler arasında sık görülür.
- ✓ Hemşire, kuaför, manikürcü gibi mesleklerde paronişi görülebilir.
- ✓ Atopik dermatit hastalarının derileri sıklıkla stafilokoklarla kolonizedir. Bu nedenle aktif atopik dermatitli kişilerin gıda hizmeti endüstrilerinde ve hastane hasta bakımında istihdamının kısıtlanması gerekebilir.
- ✓ Erizipeloid tablosundan bir gram pozitif bakteri olan *Erysipelothrix rhusiopathiae* sorumludur. Neredeyse her zaman meslek hastalığı olarak görülür. Risk altındaki meslekler balıkçılar, kasaplar, çiftçiler, veteriner hekimler ve kümes hayvanı yetiştiricileridir.

b. Şarbon:

- ✓ Ağırlıklı olarak *Bacillus anthracis* bakterisinin sporları ile kontamine olmuş keçi kılı, yünü ve kirlenmiş postları ile uğraşanlarda görülür.

c. Pitted keratoliz:

- ✓ Genellikle *Corynebacterium* türlerinin neden olduğu yaygın dermatolojik tablodur. Plantar derinin stratum korneum tabakasını enfekte ederek kötü kokuya, aşırı terlemeye ve kayganlığa neden olur. Tropik bölgelerde çıplak ayakla gezen çeltik çiftliklerinde çalışan işçilerin yanı sıra askerler ve madencilerde de gözlenebilir.

d. Bruselloz:

- ✓ Mesleki olarak kontamine aerosollerin solunması, konjonktiva mukozası ile enfekte hayvanlar/hayvan ürünleri ile temas veya derideki kesikler yoluyla bakterilerin girişi sonucu bulaşır.
- ✓ En yüksek risk altındaki meslekler arasında mezbaha çalışanları, çiftçiler, veterinerler, et paketleyicileri, canlı hayvan yetiştiricileri ve laboratuvar çalışanlarıdır.
- ✓ Deri belirtileri nadiren görülür ve spesifik değildir: yaygın papülonodüler döküntü, eritema nodozum benzeri lezyonlar, yaygın purpura, yaygın makülopapüler döküntü, kronik ülserasyonlar ve apseler şeklinde izlenir.

e. Tularemi:

- ✓ Tularemi, gram negatif bir bakteri olan *Francisella tularensis*'in neden olduğu potansiyel olarak ciddi bir zoonozdur.
- ✓ Laboratuvar çalışanları, çiftçiler, veterinerler, koyun işçileri, avcılar, aşçılar ve et işleyicileri, peyzaj mimarları ve sağlık çalışanları riskli grupta yer alır.

f. Kutanöz mikobakteriyel enfeksiyonlar:

- ✓ Deri tüberkülozunun klasik örneği *Mycobacterium tuberculosis hominis*'in inokülasyonu sonucu patologlarda ve morg görevlilerinde (nekrojenik siğil veya anatomik tüberkül) görülür. Cerrahlar da bu tür granülomatöz enfeksiyonlar açısından risk altındadır.
- ✓ Veteriner hekimler, çiftçiler ve kasaplar *M. tuberculosis var. bovis* (sığır tüberkülozu) açısından riskli gruptadır.
- ✓ Tipik cilt lezyonları yavaş ilerleyen, siğilimsi, hiperkeratotik plaklardır; tedavi edilmezse aylar veya yıllar sonra şekil bozukluğuna neden olarak regrese olur.
- ✓ Organizmaların doğrudan veya kültürlerden gösterilmesi genellikle zordur.

g. Atipik mikobakteriyel enfeksiyonlar:

- ✓ Atipik mikobakteriyel enfeksiyonlara en sık *M. marinum* enfeksiyonu neden olur. Bu enfeksiyon özellikle akvaryumlarda ve balık tanklarında, bu tankları temizleyen kişilerin enfekte balıklara maruz kalması sonucu bulaşır (akvaryum granülomu, yüzme havuzu granülomu).
- ✓ Klinik sıklıkla maruziyetten 6 hafta sonra ortaya çıkar. Diğer mikobakteriyel deri enfeksiyonlarında olduğu gibi klinik tablo ülsere, hafif berrak eksüdanın eşlik ettiği granülomatöz papül ve

nodüllerden oluşur. Bazen bölgesel lenfatikler boyunca kola (veya bacağa) ilerleyen nodüller ve papüllerle birlikte sporotrikozu andıran bir tablo gelişir.

- ✓ AIDS'li kişiler bu enfeksiyonların gelişmesi açısından özel risk altındadır.

2. Viral enfeksiyonlar:

a. Herpes simpleks

- ✓ Diş hekimlerini ve diş hekimi asistanlarını, doktorları ve hemşireleri ve solunum teknisyenlerini etkileyen mesleki kökenli en sık görülen viral enfeksiyondur. Bulaşma kontamine tükürük veya faringeal/laringotrakeal sekresyonlarla olur. Tek kullanımlık eldiven, maske ve koruyucu gözlük takmak bu çalışanlarda enfeksiyon riskini azaltır.

b. Viral siğiller:

- ✓ Et işleyicileri, özellikle kasaplar ve mezbaha çalışanları, en az 35 türü bulunan insan papilloma virüsünün (HPV) neden olduğu yaygın siğil gelişimi açısından en büyük risk altındadır. Bu siğiller en çok bu işçilerin elleri ve parmaklarında görülür ve küçük kesikler ve sıyrıklar virüsün bulaşmasına neden olur.

c. Sağmaç nodülü (sütçü nodülü):

- ✓ Pox virüs ailesinden parapox virüslerin neden olduğu, benign seyirli bir deri hastalığıdır. Virüs genellikle enfekte ineklerin memelerinden süt sağma sırasında bulaşmakla beraber, hastalıklı sığırların diğer vücut bölgelerine ya da kontamine materyallerle temas ile de bulaşabilmektedir.

d. Orf:

- ✓ Koyun ve keçilerde endemik olan orf, genellikle enfekte hayvanların ağzını ve burnunu etkileyen bir parapox virüsü enfeksiyonundan kaynaklanır. Çoğunlukla çiftçiler ve veterinerler bu nispeten hafif, kendi kendini sınırlayan hastalıktan etkileniyor.
- ✓ Neredeyse her zaman parmaklarda olmak üzere yalnızca bir veya iki lezyon mevcut olabilir ve hafif ateş, lenfanjit ve bölgesel lenfadenopati ile ilişkilidir. Eritema multiforme benzeri döküntü, başlangıçtan 10-14 gün sonra ortaya çıkar.

e. Molluskum kontagiozum:

- ✓ Molluscum contagiosum güreşçilerde, boksörlerde ve diğer sporcularda görülür.

3. Fungal enfeksiyonlar:

a. Kandida:

- ✓ Kandida enfeksiyonu, özellikle de *Candida albicans* meslekle ilişkil en yaygın mantar hastalığıdır. Organizma her yerde bulunur ve çoğalma nem ve tahrişle kolaylaşır. Mesleki olarak edinilen kandida enfeksiyonlarının çoğu ellerde, özellikle paronişial bölgelerde ve interdigital alanlarda görülür. Diş hekimliği, tıp ve yarı iletken endüstrisindeki temiz odalarda yapılan teknik işler gibi uzun süreli lastik eldiven kullanımının gerekli olduğu meslekler, bu durumun en yüksek oranda görüldüğü mesleklerdir. Diyabet hastaları ve nötropenik, bağışıklık sistemi baskılanmış hastalar özellikle risk altındadır.

b. Dermatofit enfeksiyonları:

- ✓ Dermatofitik enfeksiyonlar yaygın görülür. *Trichophyton verrucosum* çiftçileri ve büyükbaş hayvan yetiştiricilerini kolaylıkla enfekte eden bir hayvan mantarıdır. Lezyonlar oldukça inflamatuardır ve piyodermaya benzer. Çiftçiler, sağım yapanlar, veterinerler ve tabakhane çalışanları, özellikle de deri ayıklayıcıları risk altındadır.
- ✓ *Trichophyton rubrum* ve *Trichophyton mentagrophytes*, özellikle tinea manuum ve tinea pedis olmak üzere genel popülasyonda tinea enfeksiyonlarına neden olan mantar türleridir.
- ✓ *Microsporum canis* sıklıkla küçük hayvanları enfekte eder ve evcil hayvan dükkanı çalışanlarında, veterinerlerde ve laboratuvar hayvanlarıyla temas halinde olan personelde enfeksiyona neden olur.
- ✓ *Microsporum gypseum* toprakta bulunan ve tarım işçilerinde ara sıra enfeksiyona neden olan nadir bir mantardır.

c. Sporothrix schenckii:

- ✓ Sporothrix, en bilineni *Sporothrix schenckii* olan bir mantar cinsidir. Bu mantar, insanlarda ve hayvanlarda sporotrikoz adı verilen bir enfeksiyona neden olabilir. Bu hastalık "gül bahçıvanı hastalığı" olarak da bilinir. Genellikle çiftçiler, bahçıvanlar, orman işçileri ve çiçekçiler gibi bitki ve toprakla çalışan insanlara bir bitki veya dikenden bir iğne veya çizik ile bulaşabilir.

d. Diğer mantar enfeksiyonları:

- ✓ Mesleki deri hastalıklarından sorumlu olduğu bilinen diğer deri altı ve derin mikozlar arasında histoplazmoz yer alır; risk altındaki meslekler inşaat işçileri ve yıkım, toprağı bozan faaliyetler ve endemik bölgelerde kazı işlerine katılan çiftçilerdir.
- ✓ Kromoblastomikoz, feohifomikoz ve eumisetoma (Madura ayağı) tamamı cilde nüfuz eden travmanın bir sonucu olarak edinilen deri altı mikozlardır. Çiftçiler ve açık havada çalışanlar bu kronik ve zorlu mikozlar açısından en fazla risk altındadır.

4. Paraziter enfeksiyonlar:

a. Protozoalar

- ✓ Amebiasis, giardiasis ve sıtma gibi paraziter hastalıkların çoğu kutanöz belirtilerden ziyade genel sağlık sorunlarıyla ortaya çıkar. Bunun bir istisnası, Orta Doğu'da bulunan *Leishmania tropica*'nın ve Orta ve Güney Amerika'da bulunan *Leishmania braziliensis*'in neden olduğu kutanöz leishmaniasis'tir. Hastalık metastatik mukokutanöz lezyonlarla birlikte kutanöz ülserler şeklinde kendini gösterir.

b. Helmintler:

- ✓ Şistozom serkaryalarının papiller dermise penetrasyonu, yüzücü kaşıntısı olarak adlandırılan oldukça kaşıntılı bir papüler döküntüye neden olur. Döküntüye ürtiker de eşlik edebilir. Göçmen kuşlar genellikle nihai konakçıdır, tuzlu su yumuşakçaları ise ara konakçı olarak görev yapar. Durum 2-3 hafta sürer ve sıklıkla ekskoriye lezyonların sekonder enfeksiyonuyla birlikte olur. Deri dalgıçları, cankurtaranlar, liman işçileri ve göl ve göletlerin bakımını yapan işçiler etkilenebilir.
- ✓ Larva migrans, insanların kancalı kurt larvalarıyla enfekte olmuş nemli toprakta çalıştığı subtropikal ve tropik bölgelerde meydana gelir. Köpekler, kediler, sığırlar ve insan dışkısı larvaları taşır ve insanlar son konakçıdır. Larvaların epidermisteki hareketi nedeniyle genellikle ayaklarda, bacaklarda, sırtta veya kalçalarda ipliksi, kırmızı veya ten rengi, dolambaçlı, hafif

kabarık bir çizgi oluşur. İnsanlar, yumurtaları toprakta biriken *Ancylostoma braziliense* ve *Necator americanus* larvalarıyla enfekte olur. Tarım işçileri, cankurtaranlar, kıyı balıkçıları, hendek kazıcılar ve kanalizasyon işçileri en büyük risk altındadır.

- ✓ Trişinoz, filariyazis, enterobiyaz, strongyloidiasis ve toksokariazis de mesleki form da görülebilir.

c. Skabiyez

- ✓ Huzurevlerinde, hastanelerde ve yaşlılara yönelik konaklama tesislerinde uyuz salgınları meydana gelebilir. Hastalık son derece bulaşıcıdır ve özellikle bağışıklık sistemi baskılanmış kişilerde hızla yayılır.

d. Lyme hastalığı:

- ✓ *Ixodes dammini, Ixodes pacificus* (Amerika Birleşik Devletleri'nde) ve Ixodes ricinus (Avrupa'da) keneleri hastalıktan sorumlu olan spiroket *Borrelia burgdorferi*'yi taşır. Bazı vakalarda Borrelia enfeksiyonuyla ilişkili lokalize skleroderma görülebilmektedir. Kene ısırıkları açık havada çalışanlarda, ağaç kesicilerde, vahşi doğada inşaat işçilerinde, rehberlerde ve çiftçilerde yaygındır.

KOLLAJEN DOKU HASTALIKLARI BENZERİ SEMPTOMLARLA SEYREDEN DERMATOZLAR

a. Vibrasyon sendromu:

- ✓ Elde tutulan aletlerin titreşimleri ile Raynaud fenomeni ilişkisi uzun süreden beri bilinmektedir. Özellikle soğuk havalarda kırıcı gibi ağır titreşimli aletlerin çalıştırılması, dijital arterlerde vazospazma ve parmaklarda aralıklı solgunluk, siyanoz ve eriteme neden olur. Bir veya daha fazla parmağın uçlarında karıncalanma, uyuşma, beyazlama, parmaklarda ve ellerde beceriksizlik meydana gelir.
- ✓ Semptomlar Raynaud fenomeninin diğer formlarından ayırt edilemeyebilir ancak genellikle asimetri gözlenir.

b. Akroosteolizis:

- ✓ Distal ve orta falankslarda litik lezyonlar, Raynaud fenomeni, sklerodaktili, papüler kutanöz skleroz, akciğer, karaciğer ve dalak fibrozu ile karakterizedir. Vinil klorid maruziyeti ile ilişkilendirilmektedir.

c. Skleroderma:

- ✓ Mesleki maruziyette en yaygın olarak tanımlanan ajanlar silika, solventler ve pestisitlerdir.

DİĞER MESLEKİ DERİ HASTALIKLARI

1. Yabancı cisim granülomları:

- ✓ Çoğunlukla kazara deriye giren organik ve inorganik maddelere karşı oluşan inflamatuar yanıttır. Silika, talk, parafin, zirkonyum, berilyum bu maddelerden bazılarıdır.
- ✓ Deriye girdikleri yerde lokalize nodul, plak, ülser ve abse oluşturabilirler.
- ✓ Denizcilik ve balıkçılıkla uğraşanlarda deniz kestanesine bağlı granülomlar gelişebilmektedir

2. Fiziksel nedenler

a. Mekanik travma:

- ✓ Düşük yoğunluktaki aralıklı sürtünme, derinin likenifiye olmasına (kalınlaşmasına) neden olur. Daha fazla basınçla nasırlar (kallus) ortaya çıkar.

b. Sıcak:

- ✓ Yanık
- ✓ Miliaria
- ✓ İntertrigo

c. Soğuk:

- ✓ Chilblain, perniyo

d. İyonizan radyasyon:

- ✓ Plastiklerin sertleştirilmesi, gıda ve ilaçların sterilizasyonu, metallerin ve diğer malzemelerin test edilmesi, tıbbi ve diş hekimliği radyografisi, radyoizotoplarla tedavi ve yüksek güçlü elektronik ekipmanların çalıştırılması dahil olmak üzere çok sayıda endüstriyel işlem iyonizan radyasyon kullanır.
- ✓ İyonizan radyasyona bağlı akut veya kronik etkilenme görülebilir. Akut tablo hızlı bir şekilde başlayan eritem, ödem ve ciltte beyazlama ile kendini gösterir ve reaksiyon yaklaşık 48 saatte zirveye ulaşır. Anoreksi, bulantı, kusma ve diğer sistemik semptomlar da ortaya çıkar. Bunu birkaç gün süren gizli bir iyileşme dönemi takip eder, ardından cilt yeniden eritematöz hale gelir ve morumsu ekimotik alanlar veziküler ve büllöz hale gelir. Ağrı yoğundur ve genellikle narkotik gerektirir. Bunu bir onarım aşaması takip eder ve yeniden epitelizasyon meydana geldikçe, cilt atrofik, tüysüz hale gelir ve fonksiyonel yağ bezlerinden yoksun kalır. Yoğun tek dozlarda genellikle ülserasyon meydana gelir (2-3 ay sonra). İyileşme çok yavaştır ve atrofik skarla iyileşir.
- ✓ Kronik radyodermatit, uzun bir süre boyunca günlük veya haftalık olarak toplam 5000-6000 R doza kadar alınan daha küçük dozlarda iyonizan radyasyona (300-800 R) maruz kalmanın sonucudur. Yanma ve hiperestezi ile deri eritemli ve egzamatöz hale gelir. Çoğunlukla epidermis dökülür ve yeniden büyüme 4-6 haftalık bir süre içinde yavaş yavaş gerçekleşir. Saçlar da sıklıkla kalıcı olarak kaybolur ve yağ bezlerinin faaliyetleri durur. Deri, çoklu telenjiektazilerle birlikte hipopigmente ve atrofik hale gelir.
- ✓ İyonizan radyasyon özellikle skuamaöz karsinom ve daha az sıklıkla bazal hücreli karsinoma da yol açar.

GENEL YAKLAŞIM

- ✓ Genel olarak mesleki deri hastalıklarının tedavisi mesleki olmayan formlarının tedavisi ile benzerdir. Çoğu meslek hastalığı önlenebilir olması açısından önemlidir. Bu nedenle tetikleyici sebebin belirlenmesi ve maruziyetin önlenmesi ana hedef olmalıdır.

Kaynaklar

1. Akarsu H, Ayan B, Çakmak E ve ark. ÇASGEM Meslek hastalıkları. Ankara 2013: 26.
2. Kezic S, Visser MJ, Verberk MM. Individual susceptibility to occupational contact dermatitis. Ind Health. 2009 Oct;47(5):469-78.

3. Chu C, Marks JG Jr, Flamm A. Occupational Contact Dermatitis: Common Occupational Allergens. Dermatol Clin. 2020 Jul;38(3):339-349.

4. Hollins LC, Flamm A. Occupational contact dermatitis: Evaluation and management considerations. Dermatol Clin. 2020 Jul; 38(3): 329-38.

5. Chern A, Chern CM, Lushniak BD. Occupational skin diseases. In: Fitzpatrick's dermatology, Kang S, Amagai M, Bruckner AL, Enk AH, Margolis DJ, McMichael AJ, Orringer JS (eds). 9th ed. New York: McGraw -Hill Education; 2019: 438-56.

6. Schütte MG, Tamminga SJ, de Groene GJ, Kezic S, van der Molen HF. Work-related and personal risk factors for occupational contact dermatitis: A systematic review of the literature with meta-analysis. Contact Dermatitis. 2023 Mar; 88(3): 171-87.

7. Nedorost ST. Allergic contact sensitization in healthy skin differs from sensitization in chronic dermatitis: Atopic, occupational wet work, and stasis dermatitis. Dermatol Clin. 2020 Jul; 38(3): 301-8.

8. Brites GS, Ferreira I, Sebastião AI, et al. Allergic contact dermatitis: From pathophysiology to development of new preventive strategies. Pharmacol Res. 2020 Dec; 162: 105282.

9. Novak-Bilić G, Vučić M, Japundžić I, Meštrović-Štefekov J, Stanić-Duktaj S, Lugović-Mihić L. Irritant and allergic contact dermatitis-skin lesion characteristics. Acta Clin Croat. 2018 Dec; 57(4): 713-20.

10. Özkaya E. Alerjik deri hastalıklarında tanı testleri. 1. Baskı. İstanbul: Nobel Tıp Kitabevleri; 2015.

11. Holness DL. Occupational dermatosis. Curr Allergy Asthma Rep. 2019 Jul; 19(9): 42.

12. Mathias CG. Contact dermatitis and workers' compensation: criteria for establishing occupational causation and aggravation. J Am Acad Dermatol. 1989 May; 20(5 Pt 1): 842-8.

13. Gimenez-Arnau AM, Maibach H. Contact Urticaria. Immunol Allergy Clin North Am. 2021 Aug; 41(3): 467-80.

14. Giménez-Arnau AM, Pesqué D, Maibach HI. Contact Urticaria Syndrome: A comprehensive review. Curr Dermatol Rep. 2022; 11(4): 194-201.

15. Salako KB, Chowdhury MU. Occupational Skin Disorders. In: LaDou J, Harrison RJ (eds). CURRENT Diagnosis & Treatment: Occupational & Environmental Medicine, 5e. McGraw Hill; 2013. Accessed September 25, 2023. https://accessmedicine. mhmedical.com/content. aspx?

16. Mathias CG. Occupational dermatoses. J Am Acad Dermatol. 1988 Dec;19(6):1107-14.

TÜRK TABİPLERİ BİRLİĞİ

BURSA TABİP ODASI

BÖLÜM 23

DERMATOLOJİK ACİLLER

1. **Eritema Multiforme ve Stevens Johnson Sendromu**
2. **Toksik Epidermal Nekroliz** (TEN)
3. **Stafilokoksik Haşlanmış Deri Sendromu**
4. **Toksik Şok Sendromu** (TSS)
5. **Eksfolyatif Dermatit** (Eritroderma)
6. **Ürtiker, Edinsel ve Herediter Anjiyoödem**
7. **Anafilaksi**
8. **İlaç Reaksiyonları** (Makülopapüler, AGEP, DRESS)
9. **Pemfigus Vulgaris**
10. **Generalize Püstüler Psoriasis**
11. **Purpura Fulminans**
12. **Akut Kontakt Ekzema Disseminasyonu**

TÜRK TABİPLERİ BİRLİĞİ

BURSA TABİP ODASI

DERMATOLOJİK ACİLLER

Öğr Gör. Dr. Ferdi ÖZTÜRK[1]

1. **Eritema Multiforme ve Stevens Johnson Sendromu**
2. **Toksik Epidermal Nekroliz (TEN)**
3. **Stafilokoksik Haşlanmış Deri Sendromu**
4. **Toksik Şok Sendromu (TSS)**
5. **Eksfolyatif Dermatit (Eritroderma)**
6. **Ürtiker, Edinsel ve Herediter Anjiyoödem**
7. **Anafilaksi**
8. **İlaç Reaksiyonları (Makülopapüler, AGEP, DRESS)**
9. **Pemfigus Vulgaris**
10. **Generalize Püstüler Psoriasis**
11. **Purpura Fulminans**
12. **Akut Kontakt Ekzema Disseminasyonu**

Eritema Multiforme, Stevens Johnson Sendromu ve Toksik Epidermal Nekroliz (TEN)

1. Tanım:

Eritema multiforme minör, sistemik olarak oldukça iyi olan ve minimal mukozal tutulumu olan veya hiç olmayan bir hastada klasik hedef benzeri lezyonlarla ortaya çıkar. Eritema multiforme minörlü kişilerde prodromal semptomlar genellikle yoktur veya hafiftir ve belirgin olmayan basit bir üst solunum yolu enfeksiyonundan kaynaklanır. Eritema multiforme major, müköz membran tutulumu (gözler, ağız ve genital bölge) ile daha şiddetli, potansiyel olarak hayatı tehdit eden bir hastalıktır ve vücut yüzey alanının %10'una kadar epidermal ayrışma olabilir, ancak çoğu olgu 10-14 gün içinde iyileşir. Stevens Johnson Sendromu ve Toksik Epidermal Nekroliz (TEN) nadir görülen, akut, şiddetli, çoğunlukla ilaca bağlı gelişen (Tablo 1), belirgin epidermal ve mukozal kayıpla karakterize deri reaksiyonlarıdır.

- SJS < %10 vücut yüzey alanı (VYA)
- SJS/TEN örtüşme %10–30 VYA
- TEN >%30 VYA

2. Belirti ve bulgular:

Eritema multiforme minörde kaşıntılı olmayan papüller, 72 saatlik bir süre içinde ortaya çıkarak ekstremitelerde başlayan patognomonik hedef veya iris lezyonlarına dönüşür. Lezyonlar en az 7 gün boyunca sabit bir yerde kalır ve daha sonra iyileşmeye başlar. Yakın zamanda geçirilmiş veya

1. Bursa Uludağ Üniversitesi Tıp Fakültesi Deri ve Zührevi Hastalıkları AD, Bursa

tekrarlayan herpes simpleks enfeksiyonu eritema multiforme minör için temel risk faktörü olarak bildirilmiştir. Nikolsky belirtisi genellikle negatiftir. Eritema multiforme majörde hastaların %50'sinde döküntü ortaya çıkmadan önce 1-14 gün boyunca ateş, genel ağrı ve sızılar, öksürük, boğaz ağrısı, kusma, ishal veya göğüs ağrısı gibi grip benzeri bir hastalık görülür. Tüm Eritema multiforme majör olgularının %50'sinden fazlasına ilaçlar neden olmaktadır.

Johnson Sendromu ve Toksik Epidermal Nekroliz (TEN)'de:

- Ateşi olan hastalarda şüpheli, grip benzeri semptomlar öncesinde ciddi mukokutanöz tutulum tipik olarak tetikleyici ilacın başlamasından 7-10 gün sonra ortaya çıkar.
- Deri tutulumu klasik olarak yüz ve gövdede başlar ve birkaç gün içinde hızla yayılarak maksimum düzeye ulaşır. Deri lezyonları maküler veya hedef benzeri olabilir, zamanla birleşebilir ve deskuame olabilir.
- Nikolsky belirtisi pozitiftir (+)
- Herhangi bir mukozal yüzeyde erozyonlar (gözler, burun, ağız, gastrointestinal sistem, vajina, penis, idrar yolu) görülebilir

I. En sık oral mukoza ve konjonktiva etkilenir.

II. Herhangi bir tutulum endişesi varsa, mümkün olan en kısa sürede uygun uzman tarafından değerlendirilmelidir (Göz Hastalıkları, KBB, Kadın Hastalıkları ve Doğum, Üroloji vb.)

3. **Tanı:**

Eritema multiformede tanı genellikle klinik olarak konulmakta olup şüpheli olgularda biyopsi alınmalıdır.

Johnson Sendromu ve Toksik Epidermal Nekroliz (TEN)'de:

- Hızlı tanı için frozen kesitli deri biyopsisi alınmalıdır.

I. Biri frozen kesit ve diğeri kalıcı kesit için olmak üzere iki adet 4 mm'lik perilezyonel punch biyopsi örneği alınmalıdır.

II. Histopatolojide, keratinositlerin tam kalınlıkta nekrozu, subepidermal ayrışma ve seyrek veya hiç olmayan inflamatuar infiltrat gözlenir.

- Bazal tetkik olarak Hemogram, KCFT, BFT, IgA düzeyi (IVIG için) bakılmalı ve gerekli kültürler alınmalıdır.

Tablo 1: SJS ve TEN ile yaygın olarak ilişkilendirilen ilaçlar

Allopürinol
Aminopenisilinler
Amithiozone
Antiretroviraller (özellikle nükleozid olmayan revers transkriptaz inhibitörleri)
Barbitüratlar
Karbamazepin
Klormezanon
Fenitoin
Lamotrijin
Fenilbutazon
Piroksikam

Sülfadiazin
Sülfadoksin
Sülfasalazin
Trimetoprim-sülfametoksazol

4. Önlemler ve Tedavi:

Eritema multiforme minör olgularında sistemik kortikosteroidlerden kaçınılmalıdır. Ağır olgularda kullanımları tartışmalıdır, çünkü bu ajanlar prognozu iyileştirmediği gibi komplikasyon riskini de artırabilmektedir. HSV'nin baskılanması HSV ile ilişkili eritema multiforme'yi önleyebilir, ancak eritema multiforme ortaya çıktıktan sonra başlanan antiviral tedavinin eritema multiforme'nin seyri üzerinde hiçbir etkisi yoktur.

Steven Johnson Sendromu ve Toksik Epidermal Nekroliz (TEN)'de:

- Potansiyel etkenler belirlenmeli ve stoplanmalı: ilaç tedavisi (antibiyotikler, antikonvülzanlar veya antiinflamatuarlar) veya enfeksiyonlar.
- Sıvı ve elektrolit dengesizlikleri düzeltilmeli; hiperkatabolizma ve akut solunum sıkıntısı sendromunu açısından hasta izlenmelidir.
- Enfeksiyon, bakteriyemi için dikkatli olunmalı. En ufak şüphede yeniden kültür alınmalı ve şüpheli enfeksiyonlar tedavi edilmelidir.
- Deriyi manipüle etmekten ve yapışma ihtimali olan pansuman kullanmaktan kaçınılmalı; erozyonlara, kseroform pansumanlar, vazelin emdirilmiş gazlı bez veya SF'li gazlı bez ile pansuman yapılmalıdır.
- Oral erozyonlar için vizköz lidokain
- Ağrı yönetimi
- Beslenme için IV/NG tüpü
- Prognoz için SCORTEN şiddet skorunu hesaplanmalıdır. Aşağıdaki her madde için bir puan (Tablo 2).

  I. Yaş ≥ 40

  II. Kalp hızı ≥ 120 vuru/dakika

  III. Malignite

  IV. 1. günde VYA ayrışması ≥ %10

  V. Serum BUN > 10 mmol/L

  VI. Serum bikarbonat düzeyi < 20 mmol/L,

  VII. Serum glikoz düzeyi > 14 mmol/L
- IVIG sıklıkla daha ağır hastaların tedavisi için kullanılır. IVIG vermeden hematoloji konsültasyonuna ve böbrek fonksiyonu bozuksa nefroloji konsültasyonuna (dozaj için) ihtiyaç olabilmektedir. Anti-TNF ajanlar (çoğunlukla infliksimab ve etanersept, ayrıca adalimumab) ve siklosporin birkaç olgu çalışmasında bir miktar etkinlik göstermiştir. Sistemik kortikosteroidlerin ve diğer steroid olmayan immünosüpresif ilaçların rolü tartışmalıdır.
- Epidermal yeniden büyüme için ortalama süre ~ 3 haftadır. En yaygın görülen sekeller oküler skarlaşma ve görme kaybıdır. Genel morbidite ~%5 SJS ve ~%30 TEN.
- En sık ölüm nedenleri sepsis ve çoklu organ yetmezliğidir.

Tablo 2: SCORTEN Şiddet skoruna göre prognoz

SCORTEN	Ölüm oranı (%)
0-1	3. 2
2	12. 1
3	35. 8
4	58. 3
≥5	90

Stafilokoksik Haşlanmış Deri Sendromu

1. **Tanım:**

Ritter hastalığı veya pemfigus neonatorum olarak da bilinen stafilokoksik haşlanmış deri sendromuna (SSSS), başta A ve B olmak üzere *S. aureus* eksfoliyatif (epidermolitik olarak da bilinir) toksinleri (ET'ler) neden olur. Toksinler, granüler tabaka boyunca intraepidermal ayrışmaya neden olan bir desmozomal adezyon molekülü olan desmoglein-1'e karşı yöneliktir. Toksin aracılı bir hastalık olarak, bakteriyel enfeksiyon genellikle konjonktiva, nazofarenks, kulak, idrar yolu veya deri gibi uzak bir odakta yer alır ve lezyonlu deriden hiçbir organizma elde edilemez ve doku kültürleri negatiftir. Eksfolyatif toksinler böbrekler tarafından atıldığı veya bağışıklığı baskıladığı için SSSS öncelikle böbrek hastalığı olan çocukları ve nadiren yetişkinleri etkiler.

2. **Belirti ve bulgular:**

SSSS'nin ilk belirtileri aniden başlayan ateş, deri hassasiyeti ve toksik eritemdir. Eritem ilk olarak baş bölgesinde ortaya çıkar ve 48 saat içinde avuç içi, ayak tabanı ve müköz membranlar korunarak generalize olur. Flask büller gelişebilir ve Nikolsky belirtisi pozitiftir. 1-2 gün içinde, genellikle fleksural bölgelerden başlayarak deri soyulur. Sonraki 3-5 gün boyunca pullanma ve deskuamasyon meydana gelir ve ilk belirtilerden 10-14 gün sonra reepitelizasyon görülür.

3. **Tanı:**

Mukozal tutulumun olmaması, SSSS'nin Stevens-Johnson Sendromu ve toksik epidermal nekrolizden (TEN) klinik olarak ayırt edilmesinde yardımcı olur, çünkü desmoglein-1 mukozal epitelde eksprese edilmez. Ayrıca, TEN tam kalınlıkta epidermal nekroz gösterirken, SSSS sadece epidermisin üst tabakalarını etkilediğinden, tanı bir bülün tavanının histolojik incelemesi ile TEN'den ayırt edilebilir.

4. **Önlemler ve Tedavi:**

Hem uygun antibiyotiklerin hemen başlanması hem de destek tedavisi çok önemlidir. SSSS için antibiyotik tedavileri arasında her 6 saatte bir 2 g dikloksasilin veya her 8 saatte bir 1 g sefazolin bulunmaktadır. MRSA'dan şüpheleniliyorsa, kreatinin klirensi ve vankomisin kan değerlerine göre ayarlanan dozlarla her 12 saatte bir 1 g vankomisin endikedir. Çocuklarda prognoz iyidir, ancak yetişkinlerde mortalite %50'ye yaklaşır. Altta yatan hastalığı olan yetişkinlerde mortalite neredeyse %100'dür.

Toksik Şok Sendromu (TSS)

1. **Tanım:**

Toksik şok sendromu (TSS), *S. aureus*, A grubu streptokok (GAS) ve C grubu streptokoklardan süperantijen olarak bilinen bakteriyel antijenlerin salınmasından kaynaklanır. Süper antijen kapillerlerde sızıntıya yol açarak klinik olarak ateş, ekzantem, mukozit, ''çilek'' dil, hipotansiyon, çoklu organ disfonksiyonu ve iyileşmekte olan deskuamasyon ile sonuçlanır. Süperantijenler MHC-sınırlı antijen işlemesini atlama ve bunun yerine işlenmeden doğrudan MHC sınıf II moleküllerine bağlanma ve T-hücrelerini aktive etme yeteneğine sahiptir. TSS iki gruba ayrılabilir: menstrüel ve nonmenstrüel. Menstrüel TSS, toksik şok sendromu toksini-1 (TSST-1) üreten S. aureus suşlarına

sekonder olarak ortaya çıkar ve geçmişte süper emici tamponlarla ilişkilendirilmiştir. Menstrüel olmayan TSS, 11 farklı streptokok süperantijenine ek olarak TSST-1, stafilokok enterotoksin (SE) serotip B ve SE serotip C üreten herhangi bir stafilokok enfeksiyonu ile ilişkilidir.

2. Belirti ve bulgular:

Stafilokokal TSS grip benzeri semptomlarla ani bir başlangıç gösterir ve bunu konfüzyon, letarji ve ajitasyon takip eder. Döküntü hastalığın erken dönemlerinde yaygındır; ancak karakteristik deskuamasyon hastalığın başlangıcından 10-21 gün sonrasına kadar ortaya çıkmaz. Bunun aksine, TEN'deki deskuamasyon tam kalınlıktadır ve hastalığın ilk belirtilerinden saatler ila günler sonra ortaya çıkar.

3. Tanı:

Stafilokokal TSS'de enfeksiyon kaynağı her zaman net değildir ve hastaların büyük bir kısmında tanımlanamaz. *S. Aureus*'un nadiren kandan kültürü yapılır, bunun yerine enfeksiyon odağı tespit edilirse orada bulunur. Menstrüasyon veya hastane enfeksiyonlarında ortaya çıkan stafilokokal TSS'nin aksine, streptokokal TSS genellikle derin invaziv yumuşak doku enfeksiyonlarından kaynaklanır. Hastalık benzerdir, ancak olguların %60'ından fazlasında pozitif kan kültürü vardır ve enfeksiyon kaynağının belirlenmesi genellikle kolaydır. Ayrıca streptokokal TSS'de ölüm oranı çok daha yüksektir.

4. Önlemler ve Tedavi:

Destekleyici tedavi, kaynak kontrolü ve uygun antibiyotik kullanımı tedavinin en önemli ilk adımlarıdır. Ancak tedavinin hem bakteri yükünü hem de ekzotoksin üretimini azaltması gerektiğini bilmek önemlidir. Antibiyotik tedavileri TSS'den sorumlu spesifik bakterilere göre düzenlenir. Tablo 3'te GAS, MSSA ve MRSA enfeksiyonları için birinci ve ikinci basamak tedaviler özetlenmiştir (Tablo 3). Antibiyotik tedavisinde klindamisin veya linezolidin rolünün hem S. aureus hem de GAS tarafından toksin üretimini engellemek olduğunu vurgulamak gerekmektedir. IVIG, stafilokok ve streptokok süperantijenleri tarafından T-hücresi aktivasyonunu bloke ettiği gösterildiği için TSS tedavisinde adjuvan tedavi olarak kullanılmaktadır. Kanada'da yapılan karşılaştırmalı bir gözlemsel çalışmada, IVIG alan 21 hastada, almayan 32 hastaya kıyasla 30 günlük sağkalımda artış olduğu bulunmuştur. Daha sonra, çok merkezli bir randomize plasebo kontollü çalışma, streptokokal TSS'de IVIG'nin etkinliğini araştırmayı amaçlamıştır; ancak çalışma yalnızca 21 hastayı kapsamış ve düşük hasta sayısı nedeniyle sonlandırılmıştır. Çalışmada 21 hasta analiz edilmiş ve istatistiksel olarak anlamlı olmasa da 28 günde plasebo grubunda daha yüksek bir mortalite oranı olduğu bulunmuştur.

Tablo 3: TSS için antibiyotik tedavileri

Etken	Birinci Basmak Tedavi	İkinci Basamak Tedavi
GAS	Penisilin G 3-4 MÜ her 4 saatte bir + Klindamisin 600-900 mg her 8 saatte bir	Makrolid veya florokinolon + Klindamisin 600-900 mg her 8 saatte bir
S. aureus (MSSA)	Kloksasilin 500 mg PO her 6 saatte bir veya Nafsilin 1-2 g IV her 4-6 saatte bir veya Sefazolin 500-1. 000 mg her 6-8 saatte bir + Klindamisin 600-900 mg her 8 saatte bir	Klaritromisin 250-500 mg PO + Klindamisin 600-900 mg her 8 saatte bir
S. aureus (MRSA)	Vankomisin 1 g her 12 saatte bir (kreatinin klirensine göre ayarlanmış) + Klindamisin 600-900 mg her 8 saatte bir veya Linezolid 600 mg IV/PO her 12 saatte bir	

Eksfolyatif Dermatit (Eritroderma)

1. **Tanım:**

   Eritroderma (eksfoliyatif dermatit) derinin inatçı, şiddetli, generalize bir inflamasyonudur. Genel olarak bu terim, vücut yüzeyinin en az %90'ını etkileyen olgular için kullanılma eğilimindedir. Eritem değişmeyen bir özelliktir, ancak pullanma veya eksfoliyasyon oldukça değişkendir. Eritroderma son derece hızlı veya yavaş yavaş gelişebilir. Her iki durumda da, sistemik etkiler potansiyel olarak ölümcül olduğundan önemli bir dermatolojik acil durumdur.

2. **Epidemiyoloji ve Etiyoloji:**

   Eritroderma/eksfoliyatif dermatit için kesin bir insidans değeri elde etmek zordur, çünkü çoğu çalışma retrospektiftir. Eritrodermanın prevalansı ve insidansı birkaç büyük seriye dayanmaktadır. Hindistan ve Hollanda'da yapılan araştırmalarda, yıllık insidans 100. 000 deri hastası başına 0,9-35 arasında değişken olarak kaydedilmiştir. Erkekler daha sık etkilenmektedir (E/K oranı yaklaşık 2:1 ile 4:1 arasındadır) ve kalıtımsal hastalıklar ve atopik dermatit hariç tutulduğunda, çoğu 45 yaşın üzerindedir.

Eritroderma çok çeşitli durumlarda bir 'reaksiyon paterni' olarak ortaya çıkmaktadır (Tablo 4). Yetişkinlerde en yaygın nedenler arasında atopik dermatit, psoriasis, kutanöz T-hücreli lenfoma (KTHL) ve ilaç reaksiyonları yer almaktadır. Diğer nadir nedenler arasında büllöz dermatozlar, pityriasis rubra pilaris, Ofujinin papüloeritroderması ve bağ dokusu hastalıkları yer almaktadır. Graft versus host hastalığı bazı olgularda eritrodermaya ilerleyebilmektedir. Eritrodermi nadiren HIV enfeksiyonunu takiben serokonversiyon ile bildirilmiştir. Kronik AIDS'te eritrodermi, şiddetli seboreik dermatit veya lenfoma gibi çeşitli nedenlerden kaynaklanabilir. Yenidoğanda eritrodermanın başlıca nedenleri arasında genodermatozlar, ihtiyozlar, immün yetmezlikler, psoriasis ve enfeksiyonlar (örn. stafilokokal haşlanmış deri sendromu) yer alır. Ayrıca, ilaca bağlı eritrodermi olasılığı da göz önünde bulundurulmalıdır. Eritrodermik hastalarda altta yatan hastalık sürecinin tanımlanması dermatolojideki en karmaşık zorluklardan biridir. Kapsamlı araştırmalara rağmen, olguların bir kısmı belirgin bir tetikleyici olmaksızın gelişir ve 'idiyopatik' olarak nitelendirilir.

3. Histopatoloji ve Genel Klinik Özellikleri :

Derinin histolojisi genellikle spesifik değildir ve inflamatuar sürecin şiddetine ve süresine bağlı olarak değişir. Akut evrede spongioz ve parakeratoz belirgindir ve spesifik olmayan bir inflamatuar infiltrat vardır. Kronik evrede akantoz ve rete sırtlarının uzaması daha belirgin hale gelir. Altta yatan hastalığa dair histopatolojik bulgular genellikle siliktir, ancak bazı olgularda tanımlanabilir.

Nedeni ne olursa olsun, bazı özellikler eritrodermalı tüm hastalarda ortaktır. Eritroderma, özellikle lenfoma veya ekzema ile ilişkili olduğunda, genellikle aniden gelişir. Yama şeklinde bir eritem 12-48 saat içinde yaygın olacak şekilde hızla genişleyebilir ve ateş basması, halsizlik ve titreme ile birlikte görülebilir. Birçok hasta, özellikle eritem artarken üşüdüğünü hisseder. Pullanma 2-6 gün sonra ortaya çıkar ancak derece ve karakter açısından büyük farklılıklar gösterir. Pullanma atopik dermatit veya dermatofitozda ince, seboreik dermatitte kepek benzeri, pemfigus foliaseusta krutlu veya ilaç reaksiyonlarında eksfoliyatif olabilir. Bu aşamada deri parlak kırmızı, sıcak, kuru ve kalınlaşmıştır. İrritasyon bazen şiddetlidir, ancak gerginlik hissi daha karakteristiktir. Şiddetli kaşıntı bazen altta yatan lenfoma için bir ipucudur. Eritrodermi birkaç haftadır varsa kafa derisi ve vücut kılları dökülür. Tırnaklar kabalaşır ve kalınlaşır ayrıca dökülebilir. Muköz membranlar genellikle korunur, ancak periorbital deri ödemlidir, bu da epifora ile sonuçlanan ektropiyona neden olabilir. Çok kronik olgularda hastalarda dispigmentasyon gelişir, hiperpigmentasyon hipo veya depigmentasyondan daha sık görülür. Çoğu olguda bir dereceye kadar lenfadenopati görülür. Lenf nodları genellikle hafif veya orta derecede büyümüş ve lastik kıvamındadır, ancak bazı olgularda belirgin olabilir. Ana ayırıcı tanı dermatopatik lenfadenopati ve lenfoma arasındadır bunun için zor olgularda lenf nodu biyopsisi önerilir. Ancak güvenilir bir histopatolojik yorumlama yapılabilmesi için patoloğa hastanın eritrodermik olduğu söylenmelidir.

Tablo 4: Yetişkinlerde eritrodermi nedenleri

Yaygın	Daha Az Yaygın	Nadir
Psoriasis	Diğer ekzemalar (kontakt alerjik dermatit, staz ile birlikte otosensitizasyon)	Liken planus
Atopik dermatit	Pitriasis rubra pilaris	Kabuklu (Norveç) uyuz
İlaç reaksiyonları	Paraneoplastik	Dermatofitoz
Kutanöz T-hücreli Lenfoma	Büllöz dermatozlar (pemfigus foliaseus, büllöz pemfigoid	Bağ dokusu hastalıkları (dermatomiyozit, kutanöz lupus eritematozus)
İdiyopatik eritroderma		Ofuji'nin papüloeritroderması Graft-versus-host hastalığı

4. Önlemler ve Tedavi:

Akut eritrodermi başlangıcı olan ve stabil olmayan hastalarda sık izlem ve nitelikli hemşirelik bakımı zorunlu olduğundan, hastalar en iyi şekilde hastanede tedavi edilir. Altta yatan hastalık ne olursa olsun, ilk tedavi beslenme, sıvı ve elektrolit dengesine dikkat edilmesi, hipoterminin önlenmesi, normal hemodinaminin korunması ve enfeksiyonların tedavisini içerir. İlk etapta nemlendriciler ve hafif topikal steroidler tedavinin temelini oluşturur. Sık sık ve fazla miktarda hafif nemlendirici uygulanması deriyi rahatlatır ve bariyer işlevini kısmen geri kazandırır. Hafif ve orta dereceli topikal steroidler kutanöz inflamasyonu kontrol eder. Yüksek potensli topikal steroidler, artan transkutanöz emilim nedeniyle dikkatle kullanılmalıdır. Hastaların çoğu bu tedavi rejimi ile iki hafta içinde iyileşir ve bu süre zarfında altta yatan durumun tanısı netleşebilir. Sedatif antihistaminikler de çok yararlı olabilir. Sekonder enfeksiyonu kontrol altına almak için antibiyotikler gereklidir. Topikal antibiyotikler genellikle yeterlidir, ancak sekonder enfeksiyonun yaygınlığına ve şiddetine bağlı olarak sistemik antibiyotikler kullanılır. Kesin tedavi tanıya bağlıdır, ancak dikkatli bir değerlendirme gerektirir. Etiyolojiye bakılmaksızın eritrodermili bir hastanın tedavisinin birçok yönü benzerdir. Çoğu zaman olguyu nedenini bilmeden tedavi etmek gerekir ve bu gibi durumlarda tedavi, destekleyici bulgulara dayanarak en olası nedene yönelik olmalıdır. Altta yatan nedenler dikkatli bir şekilde dışlandıktan sonra, idiyopatik eritroderma hafif topikal steroidlerle tedavi edilebilir ve dirençli olgularda siklosporin ve sistemik steroidler başarıyla kullanılmıştır.

Ürtiker, Edinsel ve Herediter Anjiyoödem

1. Tanım:

Ürtiker veya ''kurdeşen'', papiller dermisin vasküler inflamatuar reaksiyonudur. Lezyonlar tipik olarak eritemli, genellikle kaşıntılı bir halka ile çevrili kabarıklıklar şeklinde görülür. Akut ürtiker, tanım olarak, 6 haftadan kısa bir süre içinde ortaya çıkar. Tipik olarak 24 saatten daha kısa süren, sıklıkla yer değiştiren ve belirli sürelerle tekrarlayabilen kendiliğinden sınırlanabilen lezyonları içermektedir. Ürtiker, 6 haftadan kısa süren akut ürtiker ve 6 haftadan uzun süren ancak genellikle aylar veya yıllar sürebilen kronik ürtiker olarak ikiye ayrılabilir. Kronik ürtiker için haftada en az 2 gün ve 6 haftadan uzun süren ataklar gereklidir. Anjiyoödem ürtiker ile aynı patofizyolojik mekanizmadan kaynaklanır ancak daha derinde, tipik olarak subkutanöz ve submukozal dokularda meydana gelir. Bu nedenle, anjiyoödemde şişlik görülmesine rağmen, eritem tipik olarak yoktur. Herediter anjiyoödem, komplemanın aktive olmuş birinci bileşeninin serum inhibitöründeki bir eksiklikle ilişkilidir. Genetik defekt 11. kromozom ile ilişkilendirilmiştir. Olguların %85'inde hastalık C1 esteraz inhibitörünün eksikliğinden kaynaklanır; geri kalanında ise C1 inhibitöründe bir fonksiyon bozukluğu söz konusudur. Anafilaksi genellikle hızlı başlayan ve birden fazla organ sistemini tutan, yaşamı tehdit eden IgE aracılı tip I aşırı duyarlılık reaksiyonu olarak tanımlanır.

2. Belirti ve bulgular:

Akut ürtiker lezyonları eritematöz kabarıklıklar şeklinde görülür. Lezyonlar kaşıntılıdır ve genellikle 12-24 saat içinde komplikasyon veya kalıcı deri bulgusu olmaksızın kaybolurlar. Anjiyoödem de sıklıkla ürtiker ile birlikte görülmektedir. Ürtikerin eritematöz kaşıntılı lezyonlarının aksine, anjiyoödemde tipik olarak gözle görülür bir eritem yoktur, bunun yerine hastalar tutulan bölgede ağrıdan şikayet ederler. Anjiyoödem tipik olarak ekstremiteleri, başı, boynu, yüzü ve erkeklerde genital bölgeyi tutar ve birkaç gün sürebilir. En önemlisi, larenks ve üst hava yolunun yumuşak dokularında meydana gelirse, hayatı tehdit eden hava yolu tehlikesine ve ölüme yol açabilir. Ürtiker ve anjiyoödem herhangi bir bölgede birlikte veya ayrı ayrı ortaya çıkabilir. Ürtiker, hastaların neredeyse %50'sinde anjiyoödem ile birlikte görülür. Olguların yaklaşık %10'unda ürtiker olmaksızın anjiyoödem görülür ve %40'ında sadece ürtiker vardır. Herediter anjiyoödemi olan hastaların çoğunda kişisel veya ailesel olarak tekrarlayan anjiyoödem veya karın ağrısı atakları öyküsü vardır. Bunun önemli bir istisnası spontan bir mutasyonun meydana geldiği durumlardır. Ataklar genellikle cerrahi işlemler, gebelik, viral hastalık, duygusal stres ve östrojen ve anjiyotensin dönüştürücü enzim (ACE) inhibitörleri gibi

ilaçlar dahil olmak üzere travma ile tetiklenir. Ürtiker sendromun bir parçası değildir. Herediter anjiyoödem antihistaminiklere, adrenaline veya kortikosteroidlere yanıt vermez.

3. Tanı:

Ürtiker klinik bir tanıdır. Ürtikerde kaşıntıyı (genellikle ilk belirti) kısa bir süre sonra küçük (1-5 mm) kalabilen veya büyüyebilen kabarıklıklar izler. Normalde ürtiker döküntüleri gelip geçicidir; bir lezyon bir bölgede ortaya çıktıktan birkaç saat sonra kaybolabilir ancak daha sonra başka bir bölgede yeniden ortaya çıkabilir. Lezyonların dakikalar veya saatler içinde değişen morfolojisi coğrafi veya garip paternlere yol açabilir. Anjiyoödem, gevşek subkutan ve/veya submukozal dokuları etkileyen daha yaygın bir ödem durumunu temsil eder. Ellerin veya ayakların dorsumu, göz kapakları, dudaklar ve genital organlar etkilenen olağan bölgelerdir. Müköz membranların tutulumu, astımla karıştırılabilecek hırıltı veya stridor şeklinde ortaya çıkabilir. Üst hava yolunun ödemi potansiyel olarak yaşamı tehdit eder. Herediter anjiyoödem tanısı, ataklar arasında bile düşük kalan kompleman C4 seviyelerinin ölçülmesiyle konur. Bu test, tedavi edilmemiş bir hastada %100 duyarlılık ve %100 negatif prediktif değer taşır ve bu nedenle çok yararlı bir tarama testidir. Düşük C1 inhibitör seviyesi tanıyı doğrulayacaktır. C1 inhibitörü beklenmedik şekilde normalse, C1 fonksiyonel analizi yapılabilir.

4. Önlemler ve Tedavi:

Akut ürtiker genellikle 1-7 gün içinde gerileyen, kendi kendini sınırlayan bir durumdur. Etiyolojik tetikleyici biliniyorsa, bundan kaçınılmalıdır. Ürtikerli hastaların çoğu yeni nesil, sedatif olmayan oral antihistaminiklere yanıt verir, ancak günlük dozlara ve bazen normalde reçete edilenden çok daha yüksek dozlara ihtiyaç duyabilir (verilen standart günlük dozun dört katına kadar). Alternatif olarak, her 12 saatte bir iki farklı sedatif olmayan antihistaminik verilebilir. Bazı hastalar belirli bir türe diğerinden daha iyi yanıt vereceğinden, farklı türde sedatif olmayan antihistaminiklerin dönüşümlü olarak denenmesi yararlı olabilir. Sedatif olmayan bir antihistaminik ile kombine edilen kısa süreli oral steroidler, ürtiker ile ilişkili akut bir anjiyo-ödem atağını kontrol altına almada yardımcı olabilir. Kısa süreli (3-7 gün) kortikosteroid tedavisi (0,5-1 mg/kg/gün prednizon veya prednizolon) antihistaminiklere dirençli kronik ürtiker olgularında veya hızlı bir klinik yanıt gerektiğinde şiddetli akut ürtiker ataklarında etkili olabilir. Tedavide bir sonraki basamak, IgE antikorunun C3 bölgesine bağlanan rekombinant humanize monoklonal antikor olan omalizumab tedavisidir. Herediter anjiyoödem antihistaminiklere, adrenaline veya kortikosteroidlere yanıt vermez. Akut atakların tedavisi genellikle infüzyon yoluyla C1-esteraz inhibitörü (insan veya rekombinant) replasman tedavisi gerektirir. Diğer tedavi seçenekleri arasında bir bradikinin B2 reseptör blokeri olan ikatibant veya yeni bir kallikrein inhibitörü olan ekallantid yer alır. Akut ataktaki hastaların entübasyon veya trakeostomi ile hava yolu yönetimi ve iv sıvılar ile yoğun bakım ünitesinde yönetilmesi gerekebilir. Anabolik steroidler (örn. danazol) veya traneksamik asit atakları önlemeye yardımcı olabilir.

Anafilaksi

1. Tanım:

Anaflaksi, vücudun aşırı duyarlı hale geldiği bir antijene (örneğin arı sokması, ilaçlar, gıdalar vb.) karşı akut alerjik bir reaksiyondur. En yaygın antijenler yabancı serum, parenteral enzimler, kan ürünleri, beta-laktam antibiyotikler, diğer ilaçlar ve yaban arısı ve arı sokmalarıdır. Anafilaktik reaksiyon, bir alerjenin mast hücreleri ve bazofiller üzerindeki spesifik IgE antikorları ile reaksiyona girerek (tip 1 aşırı duyarlılık reaksiyonu) histamin ve diğer vazoaktif maddelerin hızlı salınımını tetiklemesiyle ortaya çıkar. Bu da kapiller sızıntıya, mukozal ödeme, hırıltıya, döküntüye ve şoka neden olmaktadır.

2. Belirti ve bulgular:

Anafilaksinin klasik klinik tablosu saçlı deride kaşıntı, ürtiker ve anjiyoödem ile başlar ve bronkospazm, hipotansiyon ve gastrointestinal semptomlarla sonlanır. Dokularda meydana gelen

kapiller sızıntı ürtiker ve anjiyoödeme neden olur ve plazma hacminde daha fazla azalmaya yol açarak şoka neden olur. Sıvı alveollere sızabilir ve pulmoner ödem oluşturabilir. Üst solunum yolunda obstrüktif anjiyoödem de meydana gelebilir. Son olarak, şiddetli hipotansiyon aritmi ve kardiyojenik şokla sonuçlanabilir. Tipik olarak, hasta alerjene maruz kaldıktan sonra yaklaşık 1-15 dakika boyunca huzursuzluk hisseder. Hasta daha sonra daha ajite ve sinirli hale gelir. Çarpıntı, parestezi, kaşıntı, kulaklarda zonklama, öksürme, hapşırma ve larengeal ödem veya bronkospazm nedeniyle nefes almada zorluk yaşayabilir. Ürtiker ve anjiyoödem görülebilir. Bulantı, kusma, karın ağrısı ve ishal daha az yaygındır. Şok 1-2 dakika içinde gelişir ve hasta idrarını tutamayabilir, konvülsiyon geçirebilir ve bilincini kaybedebilir. Son olarak, anafilaktik reaksiyonların herhangi bir dermatolojik bulgu olmadan da ortaya çıkabileceğini unutmamak önemlidir.

3. Tanı:

Bilinen bir alerjene maruz kalındığında anafilaksi tanısı genellikle kolaylıkla konur. Bilinmeyen bir maruziyet durumunda, artmış IgE ve serum triptaz seviyeleri tanıyı güçlü bir şekilde destekleyecektir. Bununla birlikte, anafilaksinin ani veya gecikmiş olabileceğini hatırlamakta fayda vardır. Arı sokması durumunda bile, toksinin gömülü iğne kesesinden emilim hızı nedeniyle anafilaksi 20 dakikaya kadar gecikebilir. Yaygın ödem, ürtiker, anjiyoödem, baş dönmesi, terleme, şiddetli baş ağrısı, mide krampları, göğüste sıkışma hissi ve boğulma ya da ölümün yaklaştığı hissi ile seyreden şiddetli reaksiyonlar anafilaksinin işaretleri olabilir.

4. Önlemler ve Tedavi:

Anafilaksi tedavisi, daha ileri bir tedaviye geçmeden önce hastanın hava yolu, solunum, dolaşım ve yaşamsal belirtilerinin ilk değerlendirmesini içeren acil resüsitasyon için standart ilkelerin uygulanmasını gerektirmektedir. Akut farengeal veya larengeal anjiyoödem olgularında epinefrin 1:1000, 0,5 mL intramüsküler hemen verilmelidir. Hastalar intramüsküler adrenalin ardından sistemik steroid ve antihistaminiklerle tedavi edilmelidir. Epinefrinin ilk yardım dozu yetişkinler için 0,5 mg ve çocuklar için 0,3 mg'dır. Acil entübasyon veya acil trakeostomi gerekebilir, bunu %100 O2 tedavisi ve resüsitasyon izleyebilir. Alerjik reaksiyonun gerçekleştiği serum triptaz ölçümü ile doğrulanabilir. Ölümlerin çoğu acil tedaviye erişimdeki gecikmeler nedeniyle meydana gelmektedir. Şiddetli anafilaksi gelişen hastalar, tıbbi müdahale olmadan şiddetli bifazik reaksiyon oluşma riskini ortadan kaldırmak için 72 saate kadar uzun bir süre boyunca gözlemlenmelidir.

İlaç Reaksiyonları (Makülopapüler, AGEP, DRESS)

1. Tanım:

Morbiliform veya ekzantematöz ilaç erüpsiyonları olarak da adlandırılan makülopapüler ilaç erüpsiyonları (MİR) kutanöz ilaç reaksiyonlarının en yaygın alt tipi olarak kabul edilmektedir. Hastanede yatan hastaların yaklaşık %2'sinde görüldüğü bildirilmiştir. Kutanöz ekzantematöz ilaç reaksiyonları klinik olarak en sık makülopapüler döküntü (MPD) olarak kendini gösterir, ancak ekzematoid, psoriasiform veya likenoid benzeri paternde de ortaya çıkabilir. MPD, gövde ve ekstremitelerde simetrik olarak dağılan eritemli maküller ve/veya papüller olarak karakterize edilir.

Akut Jeneralize Ekzantematöz Püstülozis (AGEP) 38°C'nin üzerinde ateş ve eritemli ödemli bir zemin üzerinde foliküler olmayan steril püstüllerden oluşan kutanöz bir erüpsiyon ile karakterizedir. İlaç uygulaması ile erüpsiyonun başlangıcı arasındaki süre 24 saat ile 3 hafta arasında değişebilmektedir.

DRESS, suçlu ilaca başlandıktan 2 - 8 hafta sonra çok çeşitli klinik semptomlara neden olan ciddi bir ilaç reaksiyonudur. Genellikle ateş, döküntü, lenfadenopati, eozinofili ve anormal karaciğer fonksiyon testleri ile kendini gösterir. Deri belirtileri arasında ürtikeryal, makülopapüler erüpsiyon ve bazı durumlarda veziküller, büller, püstüller, purpura, hedef lezyonlar, yüz ödemi, keilit ve eritrodermi yer alabilir. Viseral tutulum görülebilir. Mortalitenin %10 civarında olduğu tahmin edilmektedir. Fenitoin ve fenobarbital gibi antiepileptik ilaçlar, antibiyotikler (özellikle betalaktamlar), allopurinol, nonsteroid antiinflamatuvar ilaçlar, kaptopril, duygudurum düzenleyiciler ve antiretroviraller DRESS

sendromunun en yaygın nedenlerinden bazılarıdır.

2. Belirti ve bulgular:

İlaca bağlı MPR'de lezyonların ortaya çıkış süreci oldukça karakteristiktir ve klinik tanıda önemlidir. İlaca ilk kez maruz kalındığında, deri döküntüsü en az 5-7 günlük bir duyarlılık evresinden sonraya kadar gecikebilir. Tipik olarak, deri lezyonlarının tam olarak ortaya çıkması, duyarlandırıcı ajanla ilk temastan 8-10 gün sonra oluşur. Takip eden hafta içinde ilaca reaktif hücreler artış gösterir. Daha önce maruz kalmış ve duyarlanmış hastalarda, aynı ilaca yeniden maruz kalınması 6 ila 12 saat içinde ilk deri lezyonlarının ortaya çıkmasına neden olur. İlaç alımından sonraki birkaç saat içinde tipik kabarıklık ve alevlenmeler ortaya çıkarsa, bu tür ürtikeryal lezyonlar daha şiddetli bir anafilaktik reaksiyonun ilk belirtisi olabilir ve bir sonraki dozdan önce dikkatli olunmalıdır. Kutanöz advers reaksiyonların çoğundan sorumlu farmakolojik ajan sınıfları arasında antibiyotikler, anti-enfeksiyöz ve tüberkülostatik ilaçların yanı sıra antikonvülzan ve antihipertansif ajanlar yer almaktadır. Buna karşılık, antihistaminikler, digoksin, lokal anestezikler, steroid hormonlar, asetilsalisilik asit, asetaminofen ve kumarinler gibi çok nadiren advers kutanöz reaksiyonla ilişkilendirilen bazı ilaçlar vardır.

AGEP'te erüpsiyon yüzde veya intertriginöz bölgede başlar ve birkaç saat içinde yayılır. Subkorneal aseptik püstüller karakteristiktir ve kolayca tanınabilir. Targetoid deri lezyonları, purpura ve veziküllerle birlikte yüzde ödem de görülebilir. Olguların yaklaşık %20'sinde ağız ve dilde hafif, eroziv olmayan lezyonlar meydana gelir. Bazen püstüller birleşerek geniş yüzeysel ayrışma ve TEN ile karıştırılabilecek pozitif Nikolsky belirtisi oluşturur. Sendrom genellikle kendini sınırlar, yaklaşık 2 hafta içinde kendiliğinden düzelir, ancak olguların yaklaşık %5'inde ölüm bildirilmiştir.

Klinik olarak DRESS, sorumlu ilacın başlanmasından 2-6 hafta sonra gelişir; bu, diğer immünolojik aracılı deri reaksiyonlarının çoğuna kıyasla daha geç bir başlangıçtır. Ateş ve morbiliform erüpsiyon olguların sırasıyla %85 ve %75'inde görülen en yaygın semptomlardır. Yüz, üst gövde ve ekstremiteler tipik tutulum bölgeleridir. Veziküller, gergin büller, püstüller, eritrodermi ve purpurik lezyonlar da görülebilir. Viseral tutulum (hepatit, pnömonit, miyokardit, perikardit, nefrit ve kolit) bu sendromda morbidite ve mortalitenin başlıca nedenidir. Mortalitenin %10 civarında olduğu tahmin edilmektedir. Kutanöz ve visseral semptomlar ilacın kesilmesinden sonra bile haftalarca sürebilir. Bu nedenle, ilaç kesildikten sonra periyodik olarak karaciğer fonksiyon testleri yapılmalıdır.

3. Tanı:

MİR klinik olarak gövdede başlayıp simetrik olarak ekstremitelere yayılan ve genellikle plaklara dönüşen eritemli maküller ve/veya papüller şeklinde ortaya çıkar. Bu patern tek başına veya MİR'in ürtiker, konfluent eritem veya purpura gibi diğer ilaç reaksiyonu paternleriyle birlikte görüldüğü polimorf bir ilaç reaksiyonu içinde ortaya çıkabilir. Simetrik ilaç ilişkili intertriginöz ve fleksural ekzantem (SDRIFE) gibi belirli dağılımlara uyan nadir MİR varyantları da bulunmaktadır. Histopatoloji her zaman spesifik olmayabilir ve klinikopatolojik korelasyon gerekebilir. Biyopsi diğer makülopapüler erüpsiyonların ayrıcı tanısında kritik fayda sağlamaktadır.

Spongiform subkorneal ve/veya intraepidermal püstüller AGEP'in histolojik temel özelliğidir. Keratinositlerin bazı tek hücreli nekrozları mevcut olabilir. Papiller dermis sıklıkla belirgin bir ödem gösterir. Dermisteki diğer değişiklikler, çoğunlukla perivasküler olmak üzere nötrofilik infiltratlar, değişken sayıda eozinofil ve bazen eritrositlerin ekstravazasyonunu göstermektedir.

DRESS'de deri biyopsisinde, alınan örneklerde çeşitli derecelerde bazal vakuolizasyon, diskeratoz, lenfosit ekzositozu, dermal ödem ve süperfisiyal perivasküler iflamasyon görülür ve patolojik tanı eritema multiforme olarak sonuçlanabilir. DRESS'i klinik olarak serum hastalığı veya vaskülitten ayırt etmek zor olabilir. Farklı tablolar ve çeşitli organ tutulumları, klinik olarak kolayca uygulanabilecek bir dizi tanı kriterine olan ihtiyacı vurgulamaktadır. RegiSCAR grubu (Tablo 5), ilaç döküntüsü ile hastaneye yatırılan hastaların dört sistemik özellikten (ateş, lenfadenopati, iç organ tutulumu, hematolojik anormallikler) en az üçüne sahip olması gereken bir dizi kriter önermiştir. DRESS tanısı

için gerekli olan özellikler arasında eozinofili veya atipik lenfositlerin yanı sıra hepatik veya renal disfonksiyona bağlı değişiklikler de yer almalıdır.

Tablo 5: RegiSCAR tanı kriterleri

RegiSCAR kriterleri (tanı için dört * kriterden üçü gerekli)
Hastaneye Yatış*
Reaksiyonun ilaçla ilişkili olduğundan şüphelenilmesi*
Akut döküntü*
Ateş >38 °C*
En az 2 bölgede büyümüş lenf düğümleri*
En az 1 iç organ tutulumu*
Kan sayımı anormallikleri*
Normal sınırların üstünde veya altında lenfositler
Laboratuvar sınırlarının üzerinde eozinofil
Laboratuvar sınırlarının altında trombositler
*Tanı koymak için gerekli

4. Önlemler ve Tedavi:

Makülopapüler ilaç reaksiyonlarında suçlu ilacın belirlenmesi ve hızla kesilmesi en önemli tedavi önlemleridir. Belirti ve semptomların niteliği ve yoğunluğuna bağlı olarak, semptomların giderilmesi, özellikle de kaşıntı kontrolü için topikal kortikosteroidler ve sistemik antihistaminikler yararlı olabilir. Şiddetli olgularda, kısa süreli sistemik kortikosteroid tedavisi uygulanabilir.

Çoğu AGEP olgusunda, etken maddenin kesilmesi lezyonların çok hızlı bir şekilde iyileşmesine yol açar. Birkaç gün içinde aktif inflamatuar bulgular (kızarıklık ve ödem) düzelir ve püstüllerin bulunduğu bölgede karakteristik bir post-püstüler deskuamasyon birkaç gün daha devam edebilir. Bununla birlikte, topikal ve sistemik steroidler sıklıkla uygulanır. Bunun yararlı bir etkisi olduğunu kanıtlayan herhangi bir veri yoktur, ancak sistemik steroidler yalnızca kısa bir süre için verildiği ve potansiyel yan etkiler akılda tutulduğu sürece, bu terapötik yaklaşım kabul edilebilir görünmektedir.

DRESS sendromu hızlı bir şekilde tanınmalı ve neden olan ilaç kesilmelidir, çünkü ilaç ne kadar erken kesilirse prognoz o kadar iyi olmaktadır. Tedavi büyük ölçüde destekleyici ve semptomatiktir; kortikosteroidler sıklıkla kullanılır, ancak bunların etkinliğine ilişkin kanıtlar zayıftır. Sistemik steroid tedavisi DRESS için ilk seçenek tedavi yöntemidir ve doz orta düzeyde başlanarak kademeli olarak azaltılır. Deri bulguları için topikal steroidler kullanılabilir. Steroid tedavisinin aniden kesilmesiyle reaksiyonun tekrar ortaya çıkması nadir değildir.

Pemfigus Vulgaris

1. Tanım:

Pemfigus Vulgaris nadir görülen, kronik, potansiyel olarak hayatı tehdit eden, otoimmün vezikülobüllöz bir hastalıktır. Pemfigus, keratinosit plazma membranında bulunan desmozomların adezyon proteinlerine karşı otoantikorların üretilmesi ile karakterizedir. Otoantikorların desmozom yapılarına bağlanması keratinositler arasında adezyon kaybına ve intraepidermal bül oluşumuna neden olur. Kaderin ailesine ait iki ana protein, pemfigusta otoantikorlar tarafından hedef alınır:

derinin üst epidermisinde bulunan desmoglein 1 (Dsg1) ve esas olarak mukozada ve epidermisin bazal kısmında bulunan desmoglein 3 (Dsg3). Bu nedenle, mukozal baskın PV tipine sahip bireylerde sadece anti-Dsg3 IgG otoantikorları bulunurken, mukokutanöz PV tipine sahip hastalarda hem anti-Dsg1 hem de anti-Dsg3 IgG otoantikorları bulunur.

2. Belirti ve bulgular:

PV'li hastalar genellikle ağrılı oral erozyona bağlı disfajiden şikayet ederler. En şiddetli formlarda hastalar kilo kaybedebilir ve genel durumları bozulabilir. Bazen genital, anal ve faringolaringeal mukoza dahil olmak üzere diğer mukozalar da tutulabilir. Ek olarak, bazı hastalarda kafa derisi, kıvrım bölgeleri ve gövdede bulunan kaşıntısız yüzeysel büllerden oluşan deri lezyonları vardır. Bu lezyonlar hızla sınırlı veya geniş eroziv alanlara dönüşerek sıvı dengesizliği ve septisemiden sorumlu olabilir. Kolayca patlayan gevşek büller normal deride ortaya çıkar ve birkaç ay boyunca lokalize olarak kalabilir, ancak sonunda özellikle saçlı deri, yüz, kıvrım bölgeleri ve basınç bölgeleri etkilenerek daha genel hale gelir. Bül alanları bir miktar kanama ve krutlanma ile iyileşir ancak yara izi kalmaz. Sağlam bir bül üzerine aşağı doğru basınç uygulanması lezyonun yanlara doğru uzamasına neden olur (pozitif Nikolsky işareti).

3. Tanı:

Farklı pemfigus tiplerinin tanısı klinik, histolojik ve immünolojik kriterlerin bir kombinasyonu ile konur. Fizik muayenede genellikle dudaklarda, dilde, bukkal mukozada, gingivada veya sert/yumuşak damakta erozyonlar görülür. Konjonktiva, burun mukozası, özefagus, vajina, penis ve anüs dahil olmak üzere diğer müköz membranlar da tutulabilir. Hastaların yarısından fazlasında deride erozyonlar ve/veya gevşek büller de görülebilir. Yaygın deri tutulumu görülen bölgeler arasında baş, üst gövde ve intertriginöz alanlar yer almaktadır. PV hastalarında lezyonlu deriden rutin histoloji için bir biyopsi örneği alınmalıdır. PV'de görülen histopatolojik bulgular arasında suprabazal bül oluşumu, akantoliz adı verilen epidermal ayrışma ve minimal inflamasyon yer alır. Rutin histolojiye ek olarak perilezyonel deriden direkt immünfloresanı (DIF) inceleme için de biyopsi alınmalıdır. IgG antikoru ve C3 birikiminin hücreler arası bir ''balık ağı'' deseni neredeyse tanı koydurucudur. Dolaşımdaki anti-Dsg1 ve anti-Dsg3 antikorları, piyasada bulunan ELISA testleri ve insan epidermal ekstreleri üzerinde immünoblot testi kullanılarak hastaların serumunda da tespit edilebilir.

4. Önlemler ve Tedavi:

Sistemik kortikosteroidler tedavinin temelini oluşturur ve genellikle PV için ilk basamaktır. İmmünosupresif ajanlar ise hastalığın remisyonuna yardımcı olmak ve uzun süreli sistemik steroid ihtiyacını azaltmak için kullanılır. Tedavinin amacı, mümkün olan en düşük kortikosteroid dozuyla hastalığı kontrol altına almaktır. Genellikle oral prednizon şeklindeki sistemik kortikosteroid tedavisi standart tedavidir. Kutanöz veya mukozal lezyonları olan pemfigus hastalarını kontrol etmek için genellikle günde 1-1,5 mg/kg prednizon dozları gereklidir. Tedavinin ilk aşamasının amacı 'başlangıçtan yeni lezyonların oluşmasının durduğu ve yerleşik lezyonların iyileşmeye başladığı zamana kadar geçen süre' olarak tanımlanan 'hastalık aktivitesinin kontrolünü' elde etmektir. Bu aynı zamanda kortikosteroid dozlarının kademeli olarak azaltılacağı tedavinin konsolidasyon aşamasının başlangıcı olarak kabul edilir. Tedavinin etkinliği, günlük yeni bül sayısına ve prednizonun kademeli olarak azaltılmasıyla iyileşme oranlarına göre değerlendirilir. Klinik remisyon elde edildiğinde prednizon dozu azaltılmaya başlanır. Azaltma girişimi sırasında hastalığın herhangi bir noktada alevlenmesi durumunda, hastalarda hastalığın alevlenmesinden önceki steroid dozuna dönülmeli ve başka bir doz azaltma girişiminden önce 4 hafta boyunca bu dozda tutulmalıdır. Tarihsel olarak, azatioprin ve mikofenolat mofetil/sodyum ilk basamak kortikosteroid koruyucu adjuvan tedavilerdir. Daha yakın zamanlarda, kimerik anti-CD20 monoklonal antikoru rituksimab, hem hastalığın başlangıcında hem de özellikle refrakter hastalık için tercih edilen bir tedavi haline gelmiştir. Sonuç olarak, tüm bu adjuvan tedaviler için en önemli nokta hızlı ve etkili bir şekilde tedavi etmek, nüksleri önleyerek kortikosteroidlerin dozunu hızla azaltmayı sağlamaktır. IVIG tedavisin, geleneksel tedavilere yeterli yanıt vermeyen pemfiguslu hastalarda yapılan olgu sunumlarında

ve küçük açık serilerde etkili olduğu bildirilmiştir. Son dönemde, çoklu rituksimab ve intravenöz immün globülin (IVIG) kombinasyonunun, şiddetli PV'si olan tek merkezli bir hasta serisinde etkili olduğu bildirilmiştir.

Generalize Püstüler Psoriasis

1. Tanım:

Generalize püstüler psoriasis (GPP), sistemik inflamasyonun eşlik ettiği veya etmediği yaygın steril püstüler döküntülerle karakterize nadir görülen ciddi bir deri hastalığıdır. Hastalığın ateş, lökositoz, genel halsizlik ve multiorgan tutulumunu içerebilen ekstrakutanöz belirtileri nedeniyle, GPP doğru teşhis edilmez ve derhal tedavi edilmezse hayatı tehdit edebilir. Bununla birlikte, GPP'li hastaların tanı ve yönetimi konusunda uluslararası bir görüş birliği yoktur ve hastalığın nadir görülmesi, tutarlı tanı kriterleri ve yöntemlerinin olmaması doğru tanıya ulaşmanın önünde önemli bir engellerdir. GPP alevlenmelerine genellikle sistemik semptomlar, özellikle de yüksek ateş, genel halsizlik, yorgunluk ve yaygın ödem eşlik eder. Sık görülen ekstrakutanöz belirtiler arasında artrit, üveit ve nötrofilik kolanjit yer alır. Generalize püstüler psoriasis sıklıkla tetiklenir ve yaygın tetikleyici faktörler arasında sistemik kortikosteroid tedavisinin kesilmesi, enfeksiyonlar, gebelik, menstrüasyon ve stres yer almaktadır.

2. Belirti ve bulgular:

Generalize püstüler psoriasis, birleşerek pürülan gölcükler oluşturabilen steril püstüllerle kaplı yaygın, ağrılı, şiddetli eritem ile tekrarlayan alevlenmelerle karakterizedir. Mukozal tutulum da görülebilir ve keilit, coğrafik dil veya fissüre dil ve genital lezyonlar şeklinde kendini gösterir. Hastalığın şiddeti hafiften şiddetliye kadar değişebilir ve her bir hasta her alevlenmede farklı hastalık derecesi, şiddeti ve kutanöz ve ekstrakutanöz semptomlar gösterebilir. Generalize püstüler psoriasis alevlenmelerine ateş, genel halsizlik, yorgunluk ve şiddetli ödem gibi sistemik semptomlar eşlik edebilir veya etmeyebilir. GPP alevlenmesinin ekstrakütanöz belirtileri arasında artrit ve artralji, üveit ve konjonktivit ve nötrofilik kolanjit yer alır. GPP ayrıca hiperlipidemi, hipertansiyon, diabetes mellitus, obezite, anksiyete ve depresyon gibi çoklu komorbiditelerle de ilişkilidir.

3. Tanı:

GPP alevlenmelerinde gözlenen yaygın laboratuvar anormallikleri arasında lökositoz ve nötrofili, yüksek CRP seviyeleri, hipokalsemi, hipoalbüminemi ve anormal karaciğer fonksiyon testleri yer alır. GPP alevlenmesi sırasında hastaların yaklaşık %24-96'sında yüksek ateş bildirilmiştir ve hastaların yaklaşık %30-70'inde nötrofili ile birlikte lökositoz kaydedilmiştir. Şiddetli GPP alevlenmesinin tanımı konusunda uluslararası bir fikir birliği yoktur. Vücut yüzey alanının (VYA) >%30'unu etkileyen akut GPP'li hastadan oluşan tek merkezli bir çalışmada, hastaların çoğunda ağrı, ateş ve lökositoz görülmüş ve belgelenmiştir. Dolayısıyla, >%30 VYA'yı etkileyen bir GPP alevlenmesi, sistemik enflamasyonla ilişkisi nedeniyle şiddetli veya önemli bir alevlenme olarak sınıflandırılabilir. Ateş > 38 °C ve lökositoz olarak tanımlanan sistemik inflamasyon, IL36RN varyantları olan hastalarda daha yaygındır. Homozigot IL36RN varyantlarına sahip hastalar, erken başlangıç, düşük plak psoriasis prevalansı ve yüksek sistemik inflamasyon riski ile karakterize daha şiddetli bir fenotipe sahiptir. Eş zamanlı veya önceki plak psoriasis öyküsü GPP tanısını doğrulamak için yararlıdır; ancak GPP'li hastaların hepsinde plak psoriasis öyküsü yoktur. GPP tanısını doğrulamak için deri biyopsileri yapılabilir. GPP'nin önemli bir histopatolojik özelliği, stratum korneum altında nötrofil birikimine bağlı olarak oluşan Kogoj'un spongiform püstüllerinin varlığıdır. Diğer özellikler arasında parakeratoz, akantoz, hiperkeratoz, uzamış rete sırtları, azalmış stratum granulosum ve papiller dermiste kapiller dilatasyon yer alır. Munro'nun mikro apseleri ve süperfisiyal perivasküler mononükleer hücre infltrasyonları da görülebilir.

4. Önlemler ve Tedavi:

GPP tedavisi için standart bir kılavuz yoktur; tedavi tutulumun derecesine, hastalığın şiddetine

ve altta yatan risk faktörlerinin varlığına göre belirlenir. GPP için tedavide genellikle plak psoriasis için mevcut kılavuz kullanılmaktadır. GPP'li yetişkinlerde sistemik tedavi tipik olarak oral retinoidler (asitretin), siklosporin, metotreksat veya hızlı bir etki hızına sahip uygun bir biyolojik ajanı içerir. Japonya'da, IL-17 (sekukinumab, iksekizumab ve brodalumab) ve IL-23 (guselkumab) antagonistleri dahil olmak üzere diğer biyolojik tedavi yöntemleri GPP tedavisi için onaylanmıştır. GPP'li yetişkinlerde ikinci basamak tedavi, bir biyolojik artı biyolojik olmayan ajanın kombinasyon tedavisini içerebilir. Topikal tedaviler (örn. kortikosteroidler, kalsipotrien ve takrolimus) sistemik tedaviye ek olarak veya hafif (veya lokalize) hastalık için ilk basamak tedavi olarak yararlı olabilir. Oral kortikosteroidler, diğer tedavi seçenekleri mümkün değilse GPP'de düşünülebilir, ancak bu ajanlar dikkatli bir şekilde ve ilacın kademeli olarak azaltılmasıyla kullanılmalıdır, çünkü hızlı geri çekilme püstüler bir alevlenmeye neden olabilir. Psoralen ultraviyole (UV)-A fototerapisi yetişkinlerde ikinci basamak tedavi olarak düşünülebilir. Çocukluk çağında GPP için sistemik tedavi önerileri yetişkinler için olanlara benzerdir ve asitretin (monoterapi veya şiddetli hastalıkta oral prednizon ile kombinasyon halinde), metotreksat ve siklosporini içerir. Bu ajanların hiçbiri, bu yaş grubunda randomize kontrollü çalışmaların olmaması nedeniyle çocuklarda psoriasis tedavisi için FDA onaylı değildir. Oral retinoidler doğurganlık çağında olan genç kadınlarda kontrendikedir. Çocuklarda GPP için ikinci basamak tedavi anti-TNF-α ajanları veya UV-B fototerapiyi içermektedir.

Purpura Fulminans

1. Tanım:

Purpura Fulminans (PF), deri nekrozu ve dissemine intravasküler koagülasyon (DİK) ile seyreden hematolojik bir acil durumdur. Bu durum, küçük ve orta büyüklükteki kan damarlarının trombotik oklüzyonu nedeniyle hızla multiorgan yetmezliğine ilerleyebilir. Genellikle sepsis ile ilişkili bir hastalık olan PF, en sık çocuklarda görülür. Klinik tabloya genellikle hipotansiyon ve hipovolemi ile birlikte şok hakim olup, klinik olarak zayıf ve sık nabız, anksiyete, solukluk, soğuk terleme ve siyanotik dudaklar ile ayırt edilir. Deri lezyonları hızla periferik hemorajik nekroza dönüşen purpurik yamalardan oluşur ve bazen öncesinde bül oluşumu görülür. PF neredeyse her zaman trombin ve fibrinoliz üretiminin artmasıyla trombositopeninin bir ifadesi olan DİK ile ilişkilidir veya DİK'e ilerler. PF multiorgan yetmezliğine veya ciddi büyük damar venöz trombozuna neden olabilir ve hayatta kalanlarda yüksek oranda mortalite ve uzun süreli morbidite ile sonuçlanabilir. Purpura fulminans üç durumda ortaya çıkabilir; akut şiddetli sepsis, önceden var olan kalıtsal pıhtılaşma bozuklukları veya bilinen koagülasyon anormalliklerine veya akut enfeksiyonlara dair bir kanıt olmadığında 'idiyopatik' olarak adlandırılır. Septik durumlar, asplenik hastalarda başlıca meningokokemi ve pnömokok sepsisini içerir. Bununla birlikte, B grubu Streptokoklar, Gram-negatif basiller, S. aureus ve A grubu beta-hemolitik Streptokoklar, varisella zoster virüs enfeksiyonu gibi diğer enfeksiyöz ajanlara bağlı şiddetli sepsislerde izole purpura fulminans olguları bildirilmiştir.

2. Belirti ve bulgular:

Enfeksiyöz purpura fulminans, saatler içinde peteşiye ilerleyen ve daha sonra birleşerek mor ekimozlar oluşturan deri bozukluğu ile başlar. Ekimozlar hemorajik büllere dönüşerek nekroz ve gangrene yol açar. Etkilenen bölgeler başlangıçta sterildir, ancak sekonder enfeksiyonlar gelişebilir. Purpura fulminansta patoloji deri ile sınırlı değildir ve dolayısıyla çoklu organ yetmezliği ortaya çıkabilir. Diğer ilişkili bulgular arasında ateş, DİK ve grip benzeri semptomlar yer alır.

3. Tanı:

PF'nin klinik görünümündeki ilerleme, erken PF'de kapiller dilatasyona ve alyuvarlarla tıkanıklığa neden olan küçük dermal damarların mikrotrombüslerle tıkanmasının histolojik görünümüyle ilişkilidir. İleri evre lezyonlarda, kandaki hücrelerin dermise ekstravazasyonu ve bazen sekonder enfeksiyonla birlikte gangrenöz nekrozla seyreden geri dönüşü olmayan endotelyal iskemik hasar vardır. Bu özellik PF'yi IgA Vasküliti gibi diğer vaskülitlerden ayırır ve inflamatuar bileşenin

vurgulanmasıyla karakterize edilir. PF, trombosit tüketimi ve uzamış protrombin ve parsiyel tromboplastin süreleri nedeniyle özellikle düşük fibrinojen, pıhtılaşma faktörleri ve trombosit konsantrasyonları gibi belirgin hematolojik değişikliklerle ilişkilidir. Fibrinojen yıkım ürünleri artma eğilimindedir ve protein C ve S ile antitrombin III (AT III) konsantrasyonları azalma eğilimindedir. DİK genellikle bu koşullar altında gelişir; fibrinojenin fibrine dönüşmesine yol açan anormal trombin aktivasyonunun yanı sıra trombositlerin aktivasyonu ve tüketiminin bir sonucudur. Bu pıhtılaşma değişikliklerinin sistemik anomalilerle, özellikle de doğuştan gelen veya patolojik koşulların neden olduğu protein C aktivasyonuyla ilişkili olduğu düşünülmektedir.

4. Önlemler ve Tedavi:

PF'li hastaların etkin tedavisi, altta yatan durumun etiyolojisine ve spesifik tedavisine bağlıdır. Bu hastalarda DİK'in yönetimi klinik ve ilişkili laboratuvar bulgularına dayanmalıdır. PF hastaları, şokla başa çıkmak için uygun prosedürlerin uygulanabileceği bir yoğun bakım ünitesinde tedavi edilmelidir. Bu tür prosedürler, özellikle plazma ve fizyolojik solüsyon infüzyonları ile hipovoleminin tedavisi, asit-baz dengesizliğinin düzeltilmesi ve uygun antimikrobiyal tedavi ile birlikte destekli ventilasyon, PF'ye bağlı mortaliteyi önemli ölçüde azaltmıştır. Heparin ile antikoagülan tedavisi, protein C replasman tedavisinin uygulanmasıyla birlikte başlatılmalıdır ve bu antikoagülan tedavi etkili uzun vadeli bir sekonder profilaksi yöntemidir. Yoğun tedaviye rağmen olguların %20 -25'inde ölüm meydana gelebilmektedir. Kutanöz nekroz ve distal iskeminin tedavisi zordur ve hala tartışmalıdır: anti-trombin, protein C, doku plazminojen aktivatörü ve vazodilatör infüzyonu şimdiye kadar etkili bulunmamıştır. PF'de temel olan koagülasyon bozukluklarının düzeltilmesi çok dikkat gerektirir, çünkü heparin, protein C, AT III ve plazminojen aktivatörleri gibi ilaçlarla yapılmaktadır. Bunların kullanımı laboratuvar parametrelerinin doğru izlenmesini ve her şeyden önce iyi bir klinik deneyimi gerektirir. PF tedavisinde cerrahi yaklaşım çok önemlidir. PF'de kompartman sendromu insidansı yüksektir. Acil bir fasyotomi olasılığı göz önünde bulundurulmalıdır.

Akut Kontakt Ekzema Disseminasyonu

1. Tanım:

Ekzema ve dermatit terimleri eş anlamlıdır. Ekzema daha çok yapısal anormallikler olduğunda kullanılırken (örn. atopik ekzema), dermatit genellikle bazı dış etkenlere işaret eder (örn. kontakt dermatit veya el dermatiti). Kontakt dermatit, inflamatuar ekzematöz bir deri hastalığıdır. T-hücresi yanıtı oluşturmadan toksik etki gösteren kimyasallar veya metal iyonları (kontakt irritanlar) veya proteinleri değiştiren ve doğuştan gelen ve adaptif bağışıklık yanıtlarını indükleyen küçük reaktif kimyasallar (kontakt alerjenler) neden olmaktadır. Kontakt dermatit, irritan kontakt dermatit ve alerjik kontakt dermatit olarak ikiye ayrılır. İrritan kontakt dermatit, derinin doğrudan kimyasal hasara karşı verdiği ve ağırlıklı olarak epidermal hücrelerden inflamasyon aracıları salgılayan spesifik olmayan bir yanıt iken, alerjik kontakt dermatit dış kaynaklı kontakt antijenlere karşı gecikmiş (tip 4) bir aşırı duyarlılık reaksiyonudur. İmmünolojik yanıtlar sitokinlerin ve T hücrelerinin etkileşiminden kaynaklanmaktadır. Kontakt dermatit olgularının çoğunluğu (%80) irritan kontakt dermatitten kaynaklanır. AKD'nin başlangıç veya indüksiyon fazı, hapten bir proteinle birleşerek alerjene özgü bir T hücre popülasyonunun artışına yol açan bir kompleks oluşturduğunda meydana gelir; bu sürecin adı sensitizasyondur. Ortaya çıkma aşamasında, antijene yeniden maruz kalma dermatit gelişimine yol açmaktadır. AKD, kontakt dermatitlerin %20'sini oluşturur ve alerjenler coğrafyaya, kişisel alışkanlıklara ve hobilere ve genellikle yasal olarak izin verilen koruyucu madde türlerine göre büyük farklılıklar göstermektedir. Ekzema disseminasyonu sıklıkla alerjik kontakt dermatit veya staz dermatiti olan hastalarda görülmekte ve döküntünün yaygınlaşması olarak ifade edilmektedir.

2. Belirti ve bulgular:

İrritan kontakt dermatit semptomları, özellikle klinik seyrin başlangıcında yanma, kaşıntı, batma, ağrı ve acıyı içerebilirken, alerjik kontakt dermatitte kaşıntı daha yaygındır. Öyküsü olan hastalar

nonspesifik el dermatiti ve irritan kontakt dermatit gelişimi açısından artmış risk altındadır. Hem irritan kontakt dermatit hem de alerjik kontakt dermatit üç morfolojik paternle ortaya çıkabilir.

- Akut evre: eritem, ödem, sızıntı, kabuklanma, hassasiyet, veziküller veya püstüller
- Subakut evre: kabuklar, pullar ve hiperpigmentasyon
- Kronik evre: Likenifikasyon

Eller kontakt alerjik dermatitin sık görüldüğü yerlerdir. Hiçbir patognomonik klinik belirti ve semptom alerjik kontakt dermatit ile irritan kontakt dermatiti birbirinden ayıramaz.

3. Tanı:

Tanı genellikle klinik olarak konur. Ayırıcı tanıda alerjik kontakt dermatit, irritan kontakt dermatit, atopik dermatit, nummuler dermatit, dishidrotik dermatit, staz dermatiti, seboreik dermatit, rozase, dermatomiyozit, kutanöz T-hücreli lenfoma yer almaktadır. Yalnızca öyküye veya uzak durmaya bağlı olarak belirgin bir potansiyel tetikleyici ayırt edilemiyorsa, deri yama testi düşünülmelidir. Diğer ilgili dermatozlar benzer şekilde ortaya çıkabileceğinden, biyopsi dirençli olgular veya tanının belirsiz olduğu durumlar için gereklidir.

4. Önlemler ve Tedavi:

Suçlu etkenin tanımlanması ve önlenmesi tedavinin temel unsurlarıdır. Topikal steroidler semptomatik kontrol için birincil tedavi yöntemidir; yüz ve intertriginöz bölgeler için düşük potensli, vücut ve saçlı deri için orta ila yüksek potensli steroidler gereklidir. Yüksek potensli topikal kortikosteroidler, örn. klobetasol propiyonat %0. 05 krem, enflamasyonu azaltmak için kullanılabilir. Genel bir kural olarak, yüksek potensli kortikosteroidler, deri atrofisi riskinden kaçınmak için yüz, genital bölge, intertriginöz bölgeler gibi ince deride kullanılmamalıdır. Uzun dönemli yan etkileri nedeniyle hastalara önerilen kullanım süresini aşmamaları tavsiye edilmelidir. Kaşıntıyı kontrol etmek için hidroksizin ve setirizin gibi antihistaminikler önerilebilir. Şiddetli ve disseminasyon gösteren olgularda sistemik steroidler kullanılmalıdır ancak nüksleri önlemek için kademeli olarak azaltılmalıdır. Sabun, parfüm ve boya kullanımının yanı sıra friksiyondan da kaçınılmalıdır. Deriyi nemlendirmek için emolyentler kullanılmalıdır.

Kaynaklar

1. Life-Threatening Dermatoses and Emergencies in Dermatology. Revuz J, Roujeau JC, Kerdel FA, Laurence VA. (Eds). Springer-Verlag 2009; 45-119
2. Szatkowski J, Schwartz RA. Acute generalized exanthematous pustulosis (AGEP): A review and update. J Am Acad Dermatol. 2015 Nov;73(5):843-8.
3. Hoetzenecker W, Nägeli M, Mehra ET, Jensen AN, Saulite I, Schmid-Grendelmeier P, Guenova E, Cozzio A, French LE. Adverse cutaneous drug eruptions: current understanding. Semin Immunopathol. 2016 Jan;38(1):75-86.
4. Emergency Dermatology 2nd edition. Wolf R, Parish LC, Parish JL (Eds). Taylor & Francis Group 2017; 83-238
5. The Dermatology Handbook: A Clinician's Guide. Neelam A. Vashi (ed.). Springer Nature Switzerland AG. 1st ed. 2019; 65-76
6. Grünwald P, Mockenhaupt M, Panzer R, Emmert S. Erythema multiforme, Stevens-Johnson syndrome/toxic epidermal necrolysis - diagnosis and treatment. J Dtsch Dermatol Ges. 2020 Jun;18(6):547-553.
7. Cardones AR. Drug reaction with eosinophilia and systemic symptoms (DRESS) syndrome. Clin Dermatol. 2020 Nov-Dec;38(6):702-711.

8. Textbook of Primary Care Dermatology. Buckley D, Pasquali P, Ed. Springer Nature Switzerland AG 2021; 143-197

9. Zhang J, Lei Z, Xu C, Zhao J, Kang X. Current Perspectives on Severe Drug Eruption. Clin Rev Allergy Immunol. 2021 Dec;61(3):282-298.

10. Malik AM, Tupchong S, Huang S, Are A, Hsu S, Motaparthi K. An Updated Review of Pemphigus Diseases. Medicina (Kaunas). 2021 Oct 9;57(10):1080.

11. Buka's Emergencies in Dermatology. Buka B, Uliasz A, Krishnamurthy K. Eds. Springer Nature Switzerland AG 2021; 43-56

12. Romiti R, Hirayama ALDS, Arnone M, Magalhães RF. Generalized pustular psoriasis (von Zumbusch). An Bras Dermatol. 2022 Jan-Feb;97(1):63-74.

13. Choon SE, Navarini AA, Pinter A. Clinical Course and Characteristics of Generalized Pustular Psoriasis. Am J Clin Dermatol. 2022 Jan;23(Suppl 1):21-29.

14. Fujita H, Gooderham M, Romiti R. Diagnosis of Generalized Pustular Psoriasis. Am J Clin Dermatol. 2022 Jan;23(Suppl 1):31-38.

15. Ernst M, Giubellino A. Histopathologic Features of Maculopapular Drug Eruption. Dermatopathology (Basel). 2022 Mar 30;9(2):111-121.

16. Litchman G, Nair PA, Atwater AR, et al. Contact Dermatitis. [Updated 2023 Feb 9]. In: StatPearls [Internet]. Treasure Island (FL): StatPearls Publishing; 2023 Jan.

17. Murphy PB, Atwater AR, Mueller M. Allergic Contact Dermatitis. [Updated 2023 Jul 13]. In: StatPearls [Internet]. Treasure Island (FL): StatPearls Publishing; 2023 Jan.

BÖLÜM 24

DERMATOLOJİK TOPİKAL TEDAVİLER

1. **Topikal Tedavi Prensipleri ve Majistraller**
2. **Topikal Kortikosteroidler**
3. **Topikal Antimikrobiyaller**
4. **Topikal İmmunomodülatör- İmmunoterapi ajanları** (Retinoidler, kalsipotriol, kalsinörin inhibitörleri, imikimod, 5-FU, vb)

TÜRK TABİPLERİ BİRLİĞİ

BURSA TABİP ODASI

TOPİKAL TEDAVİ PRENSİPLERİ - MAJİSTRALER

Dr. Öğretim Üyesi Selami Aykut TEMİZ[1]

Dr. Şeyma KAYA BULUT[2]

1. TOPİKAL TEDAVİ PRENSİPLERİ

Topikal tedaviler dermatolojinin vazgeçilmez tedavi yöntemlerindendir. Doğru topikal ilaç tedavisi yalnızca uygun ajanın seçimi ile mümkün olmaz, aynı zamanda etkilenmiş vücut bölgesi, cildin durumu, ilacın konsantrasyonu, taşıyıcının tipi (krem, merhem, losyon vb.), uygulama yöntemi ve uygulama süresinin de değerlendirilmesiyle mümkündür. Topikal tedavinin pek çok avantaj ve dezavantajı vardır.

a. Topikal Tedavinin Avantajları

1- Hedef alana doğrudan ve yoğun ilaç etkisi sağlamak

2- Bazı hastalıkların yalnızca topikal tedavi edilebilmesi (Gale, pedikülozis)

3- Sistemik ilaçların yan etki ve komplikasyonlarından kaçınmak

4- Ekonomiktir, sistemik tedaviye de destek olarak süreci ve maliyeti azaltabilir

b. Topikal Tedavinin Dezavantajları

1- Verilen ilaç miktarını ayarlamak, hasta uyumunu sağlamak zor olabilir

2- Geniş alanlara, elin ulaşamayacağı alanlara uygulama zor olabilir, kişisel farklılıklar gösterebilir.

3- Uygulama zaman alıcıdır

4- İrritasyon yapabilir

5- Allerjik kontakt dermatite neden olabilir

c. Kutanöz ilaç uygulamaları

Topikal ilaçların terapötik etkileri hem ilacın potensine hem de cilde penetre olabilme yeteneğine bağlıdır. Kutanöz emilim stratum korneum, epidermis, papiller dermis ve kan dolaşımı şeklinde bir yol izler.

Uygulandıktan sonraki birkaç saat içinde tama yakın emilen oral ilaçların aksine, topikal ilaçlar genellikle çok düşük oranda emilirler. Uygulandıktan 12-24 saat sonra pik emilim oranına ulaşırlar. Düşük absorbsiyon mutlaka düşük etkinlik demek değildir. Topikal kortikosteroidler gibi ilaçlar düşük absorbsiyona rağmen yüksek potensleri ile klinik olarak önemli etkiler gösterebilir. Yani emilim ilacın etkinliğini etkileyen pek çok unsurdan yalnızca biridir.

d. Absorbsiyonu etkileyen faktörler

1. Stratum korneum

Stratum korneum kutanöz ilaç uygulamalarında hız sınırlayıcı bir bariyerdir. Bu kornifiye tabaka seramidler, serbest yağ asitleri ve kolesterol içerir. Stratum korneumun kalınlığı ve dolayısıyla ilaçların emilimi çeşitli vücut bölgelerinde farklılıklar gösterir. En iyi penetrasyonun olduğu bölgeden en az penetrasyonun olduğu bölgeye doğru vücut bölümleri şöyledir; mukozalar, skrotum, göz kapakları,

1. Necmettin Erbakan Üniversitesi Tıp Fakültesi, Deri ve Zührevi Hastalıklar AD, Konya
2. Necmettin Erbakan Üniversitesi Tıp Fakültesi, Deri ve Zührevi Hastalıklar AD, Konya

yüz, palmoplantar bölge, tırnaklar.

Stratum korneum aracılığıyla emilimde iki ana yol vardır:

1. **Transepidermal**: İntrasellüler (keratinositler içerisinden) veya intersellüler (ölü keratinositler ve hücrelerarası lipitler aracılığıyla). Kutanöz ilaç emiliminde en önemli yolağın intersellüler yolak olduğu düşünülmektedir.

2. **Transappendiksal**: Kıl folikülü ve ekrin bezler aracılıklı

Topikal tedavide dikkat edilmesi gereken bir diğer nokta hasarlı deride strratum korneumun değişmiş (artmış, azalmış veya yok olmuş) olabileceğidir bu yüzden egzematize cildin bariyer fonksiyonu daha azdır. Solventler, sürfaktanlar ve alkoller kornifiye tabakayı denatüre edebilir ve penetrasyonu arttırabilir. Yine stratum korneumun hidrasyonu topikal uygulanan steroidlerin etkinliğini 4-5 kat arttırabilir.

2. Oklüzyon

Kapatma yoluyla yapılan oklüzyonda hava geçirmez pansumanlar veya merhemler stratum korneumun hidrasyonunu ve sıcaklığını artırır ayrıca ilacın silinmesini önler böylece ilacın emilimi artar. Okklüzyon vinil eldiven, streç film, pamuklu eldivenler gibi değişik yöntemler kullanılarak yapılabilir. Oklüzyondan elde edilen faydayı artırmak için cildin krem sürülmeden yaklaşık 5 dakika önce hidrate edilmesi gerekir. Klinik pratikte duştan hemen sonra tamamen kurumadan uygulama yapılması önerilebilir.

Oklüzyon, uygulanan topikal ilacın miktarını 10-100 kat arttırabilir. Bu da ilacın etki başlangıç süresini kısaltır ve etkisini artırır. Ancak oklüzyon ilacın yan etkilerinin daha hızlı ortaya çıkmasına da sebep olabilir. Oklüzyon yoluyla uygulanan topikal kortikosteroidlerin ciltte atrofi ve hipotaloma-pitüiter-adrenal supresyonu daha fazla yapması buna bir örnektir. Ayrıca enfeksiyon, follikülit, miliaria gibi komplikasyonlara da sebep olabilir.

3. Uygulama sıklığı

İlaç uygulama sıklığının topikal bir ilacın genel etkinliğini artırmada muhtemelen çok az etkisi vardır. Çoğu topikal kortikosteroidin günde bir kez uygulanması yeterlidir. Ancak nonspesifik nemlendiriciler ve koruyucu etkili kremlerin etkileri uygulama sıklığı arttıkça artar.

4. Uygulama miktarı

Uygulanan ilacın miktarının muhtemelen ilaç emilimi üzerinde ihmal edilebilir bir etkisi vardır. Yeterli miktarda ilaç etkilenmiş bölgenin tümünü kapsayacak şekilde yayılarak uygulanmalıdır. Uygulanan ilacın miktarı hasta uyumunu etkileyebilir. Hastaların ilaçları az veya çok kullanmasını önlemek için hasta eğitimi çok önemlidir.

5. Hasta uyumu

Topikal ilaç uyumu, ilaç etkinliğinin sıklıkla gözden kaçan bir yönü olsa da kritiktir. Bir tedavi rejimine uyum kadın cinsiyet, istihdam, evli olma ve düşük reçete maliyetleri ile ilişkilidir. Cilt hastalığı olan hastalarda yaygın görülen depresyon da tedaviye uyumu etkiler.

6. Taşiflaksi

Uzun süre kullanıldığında ilaç yanıtındaki azalma olarak tanımlanır. Sıklıkla kortikosteroid tedavisi sırasında görülür. Artık kortikosteroid reseptör fonksiyonunun kaybından ziyade uyumun katkıda bulunan bir faktör olabileceği düşünülmektedir. Uyumun artması için hastalardan sadece hafta sonları veya haftanın belirli günlerinde kullanmaları istenebilir.

7. Rebound fenomeni

Uzun süreli potent topikal steroid kullanan hastalarda önceden var olan dermatoz kötüleşebilir.

Ancak kortikosteroid gücünü orta veya düşük potensli kortikosteroidlere doğru azaltarak veya iki uygulama arasındaki süreyi artırarak bu durumun önüne geçilebilir.

8. Diğer faktörler

İlacın cilde kuvvetli bir şekilde sürülmesi veya masaj yapılması, yalnızca kaplanan derinin yüzey alanını arttırmaz bölgeye gelen lokal kan akımını da artırarak ilacın sistemik emilimini artırır. Vücudun belirli bölgelerinde bulunan kıl folikülleri de ilacın dağılımını artırır. Yaşlı bireylerde stratum korneum daha ince olmasına rağmen ciltleri daha az hidrate olduğu ve kıl folikülü az olduğu için ilaçların dağılımı daha az olur. Etken maddenin deriye ve taşıyıcı baza afinitesi, yoğunluğu, lipofilik-hidrofilik oluşu, molekül büyüklüğü, elektriksel yükü, derideki çözünürlüğü ve taşıyıcısı da emilimi etkileyen faktörlerdendir.

e. Topikal formülasyonların sınıflandırmaları ve klinik uygulamaları

Taşıyıcı; topikal preparatın ilacı deri ile temas ettiren inaktif kısmıdır. İlaç firmaları daha önceleri ilacın etkinliğinde taşıyıcının önemi üzerine sınırlı sayıda test yapmaktaydı. Bu sebeple etken maddenin konsantrasyonu artmasına rağmen ilacın potensi aynı kalmaktaydı. Ancak modern ilaç sanayi taşıyıcının formülasyonunu da düzenleyerek ilacın etkinliğini maksimum düzeye çıkarmıştır.

Topikal bir formülasyonun taşıyıcısı genellikle serinletici, koruyucu, yumuşatıcı veya oklüziv özellikleri sayesinde yararlı etkilere sahiptir. Taşıyıcı aynı zamanda irritan ve alerjik özellikte olmamalı ve hasta uyumunu sağlayacak şekilde kullanımı kolay olmalıdır. Örneğin her ne kadar ilaçların merhem formu krem formuna göre daha etkili olsa da hastalar genellikle krem formunu tercih ederler. Taşıyıcı olarak alkol, gliserin, lanolin, kolestrol, paraben, sitrik asit ve daha pek çok madde kullanılabilmektedir.

1. Tozlar

Tozlar nemi emer ve sürtünmeyi azaltır. Kullanımı sınırlı olmakla beraber intertrijinöz alanlar ve ayaklarda hijyenik amaçlı kullanılabilirler. Yan etkileri arasında topaklanma, kabuklanma, tahriş ve granülom oluşumu bulunur. Çoğu toz formülasyonlarında antiseptik özelliğinden dolayı zinc oksit bulunur.

2. Merhemler

Merhemler kolayca yayılabilen yarı katı bir özelliğe sahiptir. Oklüzyon, hidrasyon ve kayganlaştırma sağlama yeteneğine sahip vazelin bazlı taşıyıcılardır. Merhemlerin permeabiliteyi artırmaları sayesinde ilaçların etkinliği artmaktadır. Merhemler avuç içi ayak tabanı gibi bölgelerde ve likenifiye alanlarda özellikle tercih edilirler.

3. Kremler (yağ emülsiyonu içinde su)

Kremler cilt üzerinde kolayca yayılır ve suyun yavaş buharlaşması sırasında cilt üzerinde kalan yağ tabakası yumuşatıcı olarak etki ederken su kısmı serinletici etki gösterir.

4. Suda çözünür bazlar (jel)

Topikal antifungaller ve antibiyotiklerde olduğu gibi cilt yüzeyinde yüksek konsantrasyon, düşük perkutanöz emilim istendiğinde bu form tercih edilebilir. Uygulamadan sonra geriye çok az rezidü kaldığından yüz ve saçlı alanlarda kullanımı uygundur.

5. Losyonlar

Losyonlar %20'ye kadar bir konsantrayonda sıvı içinde dağılmış çözünmeyen ilaç şeklinde iki komponentten oluşur. İlacın homojen dağılması için kullanmadan önce sallanması gerekir. Losyon cilde uygulandığında su komponentinin evaporasyonuyla ciltte serinletici bir etki sağlar. Losyonların uygulaması kolaydır ve lezyonda homojen bir dağılım sağlarlar ancak kurutucu özellikleri sebebiyle egzematize cildi irrite edebilir. Kolayca yayılabilmeleri sayesinde geniş alanlardaki lezyonlarda tercih

edilebilirler.

6. Köpükler

Köpükler, alüminyum kutularda basınç altında tutulan, yağ, organik çözücüler ve sudan oluşan trifazik sıvılardır. Cilde temas ettiğinde alkol 30 saniye içinde buharlaşır ve ciltte minimum kalıntı bırakır bu sayede hasta uyumu artar. Saçlı deriyi etkileyen lokalize lezyonlarda kullanılabilir.

f. Topikal ilaç toksisitesi

I. Lokal etkiler

Taşıyıcı veya aktif ilaç uygulanan bölgede genellikle minör ve geri dönüşümlü lokal toksisiteye yol açabilir. Majör yan etkiler ise irritasyon, alerji, komedojen etki, telenjiektazi, kaşıntı, batma ve ağrıdır. Toksisitenin mekanizması stratum korneumun kuruması kadar basit olabilir veya epidermis ve dermiş hücreleri ve hücrelerarası bileşenleri içeren daha kompleks bir mekanizma olabilir. Doğrudan tedavi edilen bölgede veya bu bölgenin yakınında olabilir. Ayrıca irritasyon ve hasar ilaç uygulaması kesildikten sonra bile devam edebilir. Genellikle aktif içeriğin terapötik etkileri, formülasyonun toksik etkilerini maskeler veya hemen tedavi eder, bu sayede akut toksik etkiler geçicidir.

1. İrritan kontakt dermatit

İrritasyon ilacın penetre olmasından çok ilacın konsantrasyonu ile ilgilidir. Bu sebeple tahriş edici bir ilacın konsantrasyonunu azaltmak yan etki riskini azaltabilir ancak formülasyon değişikliği ilacın etkinliğini düşürebilir. Bununla birlikte, genellikle daha az konsantre bir preperat kullanmak daha uzun bir süre, yan etkileri en aza indirirken terapötik olarak etkilidir. Bazı durumlarda, irritasyon ilaç etkinliğinin merkezinde olabilir. Örneğin kesin olarak gösterilmemiş olmakla birlikte imiqumod gibi immünmodülatör ajanların gücü doğal immüniteyi inflamasyon veya irritasyon yoluyla arttırmasına bağlıdır.

2. Duysal irritan kontak dermatit

Hastalar, topikal bir ilaç uyguladıktan sonra herhangi bir irritasyon belirtisi olmadan yanma veya batma hissi algılayabilir. Tacrolimus, benzoil peroksit, azeleik asit, tretionin, etanol gibi pek çok bileşik özellikle yatkınlığı olan kişilerde duysal irritan kontak dermatite yol açabilir.

3. Allerjik kontakt dermatit

İrritasyonun aksine kontakt dermatit gelişimi ilacın penetrasyonuna bağlıdır. Bu nedenle, bir ilacın kontakt alerjenitesi önemli ölçüde perkütan absorbsiyon ile ilgilidir. Yine bazı durumlarda kutanöz alerji terapötik etkili olabilir. Örneğin kutanöz T hücreli lenfoma tedavisinde kullanılan nitrojen mustardın malign T hücrelerinde Th2'den Th1'e dönüşümü uyarması malign hücrelerde apoptozu uyarır ve tümör regresyonunu sağlar.

4. Malignite

Topikal tedaviler nadiren maligniteye yol açar. Örneğin nitrojen mustardın uzun süreli kullanımı sonrası gelişmiş BCC, SCC, keratoakantom ve lentigo maligna olguları bildirilmiştir.

5. Diğer

Topikal kortikosteroidlerin göz çevresine uygulanması göz içi basınç artışı ve katarakta sebep olabilir.

II:Sistemik etkiler

Topikal ilaçların potansiyel sistemik toksisitelerinin farkında olunmalıdır. Genel olarak diğer uygulama yollarından daha güvenli olmakla birlikte topikal uygulama da renal, kardiyak, santral sinir sistemi hasarından, teratojenite artışı ve ilaç etkileşimine kadar çeşitli sistemik etkilere sebep olabilir. Bu sonuçlar ilacın kendisi, metabolitleri hatta taşıyıcısı sebebiyle meydana gelebilir.

Topikal olarak uygulanan ilaçların kinetiği, diğer yollarla uygulananlardan önemli ölçüde farklıdır. Önemli hususlardan biri topikal ilaç metabolizmasında karaciğerdeki ilk geçiş etkinliğinin yokluğudur. Örneğin salisilik asit enteral uygulandığında neredeyse zararsız iken topikal uygulandığında santral sinir sistemi toksisitesine sebep olabilir. Ek olarak stratum korneum topikal ilaçları fazla miktarda depolayarak uzun bir diffüzyon periyodu ve sistemik dolaşıma düzenli bir ilaç geçişi sağlar.

Perkütan toksisite doğrudan perkütan absorbsiyonla ilgilidir. Bu nedenle, absorbsiyonu etkileyen faktörler aynı zamanda toksisiteyi de etkiler. İlacın konsantrasyonu, taşıyıcısı, oklüzyon kullanımı, vücut bölgesi ve tedavi edilen bölge, kullanım sıklığı, tedavi süresi bunlardan bazılarıdır. Örneğin psöriazis tedavisinde kullanılan vazelin içinde %6 salisilik asit 11 gün kullanıldığında burun kanaması ve sağırlık ile ilişkilendirilirken aynı konsantrasyonda hidrofilik bir krem içinde salisilik asit 4 gün boyunca oklüzyon yöntemiyle uygulandığında halüsinasyonlara sebep olabilir.

Küçük çocuklarda yüzey alanı-hacim oranı fazladır bu sebeple perkutanöz ilaç toksisite riski erişkinlerden daha fazladır. Bu yüzden geniş yayılımlı cilt rahatsızlığı olan çocuklar için ayrı doz ve formülasyonlarda ilaçlar kullanmak gerekir.

1. Tip 1 hipersensitivite reaksiyonu

Anafilaktik şok nadiren topikal ilaç uygulamasıyla tetiklenebilir. Örneğin basitracin merhem duyarlı kişilerde hastalıklı cilde uygulandığında tip 1 aşırı duyarlılık reaksiyonunu tetikleyebilir. Bu tür reaksiyonlar lokal veya jeneralize bir kaşıntı ile başlayıp kardiyopulmoner arreste kadar ilerleyebilir.

2. Malignite

Sistemik kalsinörin inhibitörleri, artan lenfoma ve melanom dışı cilt kanseri riski ile ilişkilendirilmiştir. Ancak bu ilaçların topikal kullanımı kanser ile ilişkili görünmemektedir. Çok sayıda çalışma, topikal kalsinörin inhibitörlerinin etkinliğini ve güvenliğini göstermiştir. Yine de bu ilaçların uzun vadede güvenilirliğini gösteren daha çok çalışmaya ihtiyaç olduğu açıktır.

3. **Endokrin sisteme etkiler**

Topikal kortikosteroidler nadiren hipotalamo-hipofiz-adrenal aks baskılanmasına, büyüme geriliğine, hiperglisemiye, iyatrojenik Cushing sendromu ve femur başı osteonekrozuna neden olabilir. İlaç emilimini artıran faktörler, bu yan etkilerdeki artışla doğrudan ilişkilidir. Bu yüzden geniş yüzeylerde kullanım, uzun süreli güçlü kortikosteroid kullanımı, oklüzyon altında kullanım veya pediatrik yaş grubu için kullanım gibi durumlarda daha dikkatli olunmalıdır.

g. Transdermal ilaç emilimi

Transdermal ilaç emilimi, topikal ilaç emiliminin aksine sistemik tedavi için uygulanan bir ilaç kullanım yöntemidir. Transdermal yamalar pek çok farklı ilaç için uzun yıllardır kullanılmaktadır. En çok kullanılan ilaçlar nitrogliserin ve fentanildir. Bu yaklaşımın avantajları; kontrollü salınım, sabit bir kan seviyesi, plazma pikinin olmaması ve artmış hasta uyumunu içerir.

Bu yamalar 12 saatten 1 haftaya kadar ciltte kalır. Bu yamalar uyluklar, kalçalar, alt karın, üst kollar ve göğüs gibi bölgelerde kullanım için uygundur. Başka bölgelere uygulanması subterapötik kan düzeyinde kalmasına sebep olabilir. Yamaların yan etkileri arasında ilacın kendisine veya yapışkana karşı gelişmiş lokal irritasyon ve alerjik kontakt dermatit bulunur ve ilacı kesmeyi gerektirecek düzeyde olabilirler.

2. TEMEL MAJİSTRALLER

Majistral tedavi; Ülkemizde henüz hazır müstahzarı olmayan etken maddeleri içerebilen, çeşitli farmasötik formlarda yapılabilen, başka ülkelerde kullanıma girmiş ancak ülkemizde henüz ruhsat almamış, ya da üretimin durması gibi sebeplerle bulunamayan ilaçlar gibi birçok özel durum için de başvurulan bir tedavi şeklidir. Ayrıca majistral tedavi hastanın spesifik ihtiyaçlarına göre, özel olarak hazırlanmış ilaç karışımları oluşturmamızı sağlar ve bu nedenle dermatolojide vazgeçilemeyen bir

tedavi yaklaşımıdır. Majistral tedavinin avantajı kişiye özgü olması ve istenen etkiye göre içeriğin modifiye edilebilir olmasıdır. Dezavantajı ise sonuçta hazırlanan ilacın standardize olmaması ve majistral hazırlayabilecek uzman eczacıların pek bulunmamasıdır.

İlaç sanayiinin gelişmediği, hazır müstahzarların bu kadar öne çıkmadığı dönemlerde içerikleri birbirinden farklı, nerdeyse her hekimin kendine özgü belirlediği formüllerin hastalara reçete edildiğini bilmekteyiz. Sonuçta standardize olmayan; birçoğu allerjik, irritan, etkisiz, hatta kimi zaman toksik etkenler içeren formüllerin kullanıldığını görmekteyiz. Günümüzde majistral reçetelerin doğru bir şekilde hazırlanabilmesi için hekim ve eczacı arasında bir koordinasyon olması şarttır. Hekim tarafından yazılan reçetede günlük kullanım dozu, tedavi süresi ve tedavi amaçlı olduğu belirtilmelidir. Aynı zamanda eczacı tarafından da hazırlanan ürüne etiketleme yapılmalı ve burada ilacın adı ve miktarı, kullanım şekli, saklama koşulları, üretim ve son kullanma tarihi, eczane adı ve iletişim bilgileri yer almalıdır.

Majistral reçetelerde aa herbirinden, gtt damla gibi pek çok kısaltma yapılabilmektedir. Diğer kısaltmalar şu şekildedir:

ad	-e kadar
add	ilave ediniz
aq	su
dil.	seyreltiniz
f. m.	karıştırınız

Majistral reçetelerde sık kullanılan bazı etken maddeler ve yer aldıkları formülasyonlara bakacak olursak;

1. Salisilik Asit

Sudaki çözünürlüğü düşük alkolde iyi çözünen bir madde olan salisilik asit daha çok antiseptik olarak kullanılmaktadır.

2. Rezorsin

Suda ve alkolde çözünürlüğü yüksek olan bir made olup antiseptik, dezenfektan ve komedolitik olarak kullanılmaktadır.

Rezorsin-Salisilik asit çözeltisi

Rp. /Salisilik asit..... . 2 gr

Rezorsin.....3 gr

Alkol (%90)..... 100 cc

Gül suyu.....200 cc

Dermatoloji pratiğinde özellikle komedonal akne vulgaris tedavisinde sıklıkla kullanılan bu çözeltide alkol konsantrasyonu yeterli değilse salisilik asit kristalize olur ve çöker. Bu yüzden %70 değil % 90 konsantrasyonda alkol kullanılmalıdır. Formülasyonda korkulan durum olan salisilik asitin tahriş riski gül suyu ile azaltılmıştır.

Jessner Solüsyonu

Rp. / Salisilik asit..... 14 gr

Rezorsin..... . 14 gr

Laktik asit (%85)..... 14 ml

Alkol qs .....100 ml

Bu solüsyonda akne tedavileri sonrası ciltte oluşan pigmentasyon bozukluklarında kullanılabilmektedir. Her ne kadar ismi solüsyon olsa da süspansiyon çeklinde olup kullanmadan önce çalkalanması gerekmektedir.

3. Vazelin (Petrolatum, soft parafin)

Tatsız kokusuz yağlı bir madde olup yumuşatıcı özelliği vardır.

4. Lanolin

Koyun yününden elde edilir. Açık sarı renkte, merhem kıvamında,suda erimeyen ve ağırlığının iki katı kadar kıvamını kaybetmeden su tutabilen bir maddedir. Ağır bir kokusu vardır, egzema, psöriazis ve seboreik dermatit gibi skuamlı hastalıklarda kullanılabilen formülasyon örneği;

Rp. / Salisilik asit..... 1. 5 gr

Ardıç katranı..... 10 gr

Lanolin..... . 30 gr

Vazelin..... . 90 gr

Yine vazelin ve lanolin içeren astrenjan özelliği dolayısıyla eksudalı lezyonlarda ve kimyasal debritman amacıyla kullanılan bir diğer formülasyon örneği;

Rp. / Alüminyum subasetat..... 1 gr

Vazelin..... 24 gr

Lanolin .....40 gr

Distile su..... 40 gr

5. **Çöktürülmüş Kükürt (Soufre precipite)**

Sarımsı renkli ince bir tozdur. Su ve alkolde çözünmez. Antiparaziter, antifungal, antibakteriyel ve keratolitik etkinliği vardır. Uyuz tedavisinde kullanılan en eski ilaçlardan biridir.

Rp. / Soufre precipite..... 8 gr

Asid salisilique..... 1. 5 gr

Huile de ricine..... 10 gr

Vazelin..... . 100 gr

6. Peru Balsamı (Baum de peru)

Yarı şeffaf, sarımtırak renkte, hoş kokulu bir maddedir. Antiseptik ve skatrizan etkili, epitel rejenerasyonu hızlandırır. Çocuk ve gebelerde uyuza karşı kullanımda güvenlidir.

Rp. / Baum de peru..... 10 gr

Vazelin püre..... 90 gr

7. Çinko Oksit (Zİnc Oxyde)

Beyaz, tatsız, kokusuz ve hafif bir tozdur. Astrenjan özelliği vardır. Özellikle yanık preperatlarında kullanılır. Sürtünmeye bağlı tahriş, intertrigo ve egzema durumlarında bariyer özelliği dolayısıyla da tercih edilir.

Rp. / Çinko oksit..... 15 gr

Susuz lanolin.....4,25 gr

Katı parafin.....4,25 gr

Setostearil alkol.....4,25 gr

Beyaz vazelin.....72. 25 gr

8. Rivanol (Rivanolum)

Sarı renkli bir tozdur. Nötr bir antiseptik olması dolayısıyla çeşitli dermatozların tedavisinde ve diyabetik ayak tedavisinde kullanılır.

Rp. / Rivanol..... 1 gr

Lanolin..... 40 gr

Vazelin..... 20 gr

Distile su..... 40 gr

9. Borik Asit (Acide Borique)

Bakteriyostatik ve fungisit etkilidir. % 2-3 'lük çözeltisi yara pansumanlarında kullanılır. Yine göz ve kulak iltihaplarında antiseptik olarak kullanılır.

10. Mentol

Cilt üzerinde serinlik hissi oluşturur. Antiseptik ve analjeziktir. Pruritus tedavisinde kullanılabilir.

Rp. / Mentol..... 0,15 gr

Sıvı parafin.....10 gr

Lanolin..... 10 gr

Vazelin..... 10 gr

11. Hidrokinon

Hidroksifenolik kimyasal bileşiğidir. Tirozinazı inhibe ederek melanin sentezini engeller ve böylece DOPA'nın melanine dönüşmesini engellemiş olur. FDA tarafından melazma tedavisinde onaylı olan hidrokinon halen en sık kullanılan ve en etkili ajanlardan biridir.

Klingman Formülü

Melazma ve cilt lekelerinin tedavisinde kullanılan bir formülasyondur. Karışım okside olmaması için mümkün olduğunca hava ile temas ettirilmemelidir. Kahverengi koyu bir görünüm okside olduğunun göstergesidir. Tedavi en az on iki hafta devam etmeli ve krem göze veya mukozaya temas etmemelidir.

Rp. / Hidrokinon ..... . 2 gr

Tretionin %0. 05.....0. 04 gr

Deksametazon.....0. 04 gr

Hidrofilik pomad.....40 gr

Modifiye Klingman Formülü

Rp. / Hidrokinon.....1. 6 gr

Tretionin..... 0. 02 gr

Fluosinoloneasetonid.....0. 004 gr

Hidrofilik pomad.....40 gr

Kaynaklar

1. Bergstrom KG, Strober BE, Fitzpatrick's Dermatology in General MedicineEds. Wolff K, Goldsmith LA et al. 7. Baskı, McGraw Hıll Newyork. 2008:2091-146

2. Aydemir EH. Dermatolojide Yerel Tedavi. Dermatoloji'de Yazarlar: Tuzun Y,Kotoğyan A, Aydemir EH, ve ark. İkinci Baskı. Nobel Tıp, istanbul. 1994:721-33.
3. Franz TJ. Kinetics of cutaneous drug penetration. Int J Dermatol 2 2:499, 1983
4. Ricciatti Sibbald D, Sibbald RG. Dermatologic vehicles. Clin Dermatol 7:11, 1989
5. Huang X, et al. A novel foam vehicle for delivery of topical corticosteroids. J Am Acad Dermatol 53:S26S38,2005
6. Feldman RJ, Maibach HI. Regional variation in percutaneous penetration of 14C cortisol in man. J Invest Dermatol 4 8:181, 1967
7. Choi MJ, Maibach HI. Liposomes and niosomes as topical drug delivery systems. Skin Pharmacol Physiol 1 8:209219,2005
8. El Maghraby GM, Barry BW, Williams AC. Liposomes and skin: From drug delivery to model membranes
9. Kligman AM, et al. Experimental studies on the nature of sensitive skin. Skin Res Technol 1 2:217222,200621.
10. Trommer H, Neubert RH. Overcoming the stratum corneum: The modulation of skin penetration. Skin Pharmacol Physiol 1 9:106121,2006
11. Bashir SJ, Maibach HI. Topical drug testing. In: Comprehensive Dermatologic Drug Therapy , edited by Wolverton SE. Philadelphia, W. B. SaundersCompany, 2001, p. 911
12. Zesch A. Short and longterm risks of topical drugs. Br J Dermatol 115:63, 1986
13. Berth-Jones, J. Principles of topical therapy. Rook's Textbook of Dermatology, Ninth Edition, 2016;1-51.
14. Li VC, Chowdhury MM. Dermatological pharmacology: topical agents. Medicine, 2017;45(6), 359-362.
15. Long CC, Mills CM, Finlay AY. A practical guide to topical therapy in children. British Journal of dermatology, 1998;138(2), 293-296.
16. CC Long, AY Finlay. The fingertip unit: a new practical measureClin Exp Dermatol, 16 (1991), pp. 444-446
17. Shah VP, Behl CR, Flynn GL, Higuchi WI, Schaefer H. Principles and criteria in the development and optimization of topical therapeutic products. Skin Pharmacology and Physiology, 1993;6(1), 72-80.
18. Kubba R, Bajaj AK, Thappa DM, Sharma R, Vedamurthy M, Dhar S, Thomas J. Principles of topical therapy. Indian Journal of Dermatology, Venereology and Leprology, 2009;75,26.
19. Wohlrab J. Topical preparations and their use in dermatology. JDDG: Journal der Deutschen Dermatologischen Gesellschaft, 2016;14(11), 1061-1070.
20. B Vennat, (G. Vuleta, 2013) (2000, january). Topical therapy in dermatology: pharmaceutical forms, excipients and bases for magistral preparations. Ann Dermatol Venereol.
21. Petra Staubach MM. (2013, novamber). Magistral formulations and pruritus therapy - What is established, what is confirmed, what is new? JDDG: Journal der Deutschen Dermatologischen Gesellschaft Volume 11, Issue 11, s. 1035-1132 (B Vennat, 2000)
22. G Vuleta. (2013, January). Magistral and galenic drugs in dermatology-past or present. ArhivZa Farmaciju.
23. Ahmet Nezihi Pekcan, Elif Sezgi Pekcan. Majistral Formül ile Ciltteki Leke ve Cil Tedavisi. Ed. Ahmet Nezihi Pekcan, Elif Sezgi Pekcan. Majistral Makaleler II. I. Basim Kasim 2018. Bahçivanlar Basim Sanayi As. Konya:227-229.
24. La Formulación Magistral en la Oficina de Farmacia por M. a José LlopisClavijo y Vicent Baixauli Comes Farmacéuticos © M. a José Llopis Clavijo Vicent Baixauli Comes Edita: Distribuciones Cid - Linares, 14 - Valencia-18 I. S. B. N. : 84-300-4859 - 6 Depósito Legal: V. 1863 - 1981 Imprime MARTÍN - PintorJover, 1 - Valen-cia-13 / 64-92-93-94-95.
25. Krautheim A, Gollnick HPM. Acne: Topical treatment. Clin. Dermatol. 2004, 22, 398–407.
26. Julian C. Dermatology in general practice. British Journal of Dermatology1999;141:518-20.

TÜRK TABİPLERİ BİRLİĞİ

BURSA TABİP ODASI

TOPİKAL KORTİKOSTEROİDLER

Dr. Öğretim Üyesi Selami Aykut TEMİZ[1]

Dr. Şeyma KAYA BULUT[2]

1. TEMEL TOPİKAL STEROİD TEDAVİ PRENSİPLERİ

Modern topikal terapi çağı topikal kortikosteroidlerin kullanılmaya başlanmasıyla başlamıştır. Birçok dermatolojik hastalıkta kullanılabilen topikal kortikosteoridlerden hidrokortizon kullanılan ilk topikal steroiddi. Günümüzde pek çok topikal kortikosteroid preparatı mevcuttur. Bu doğrultuda hekimler hastalığın tanısı, tutulan bölge, yaş, kullanılacak steroidin gücü ve steroidin formunu göz önüne alarak en fazla fayda ve en az yan etkiye sahip olanı tercih etmelidir. Bir topikal kortikosteroidin deriye sürüldüğünde stratum korneumdan kolayca penetre olabilmesi ve sistemik dolaşıma geçmeden epidermiste yeterli konsantrasyonda kalabilmesi istenen etkidir.

a. Yapı

Hidrokortizon, adrenal korteksten elde edilen doğal bir glukokortikoiddir. Temel yapısı çoğu topikal kortikosteroid molekülünün temelini oluşturur. Topikal uygulamada ana bileşik olan kortizona göre çok daha yüksek anti-enflamatuar aktivitesi vardır. Hidrokortizon üzerinde yapılan çeşitli değişikliklerle yeni kortikosteroidler üretilmiştir. Örneğin, triamsinolon ve betametazon gibi topikal ajanlar C1-C2 pozisyonunda çift bağa sahiptir ve glukokortikoid aktivitesi artmış ve metabolizma hızı azalmıştır.

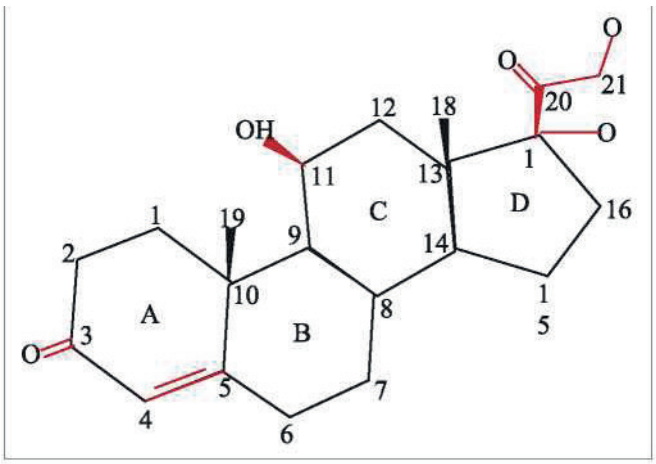

Şekil 1: **Hidrokortizonun yapısı**

b. Metabolizma

İntraepidermal de-esterifikasyon, topikal kortikosteroid metabolizmasının temel mekanizmalarındandır. Topikal kortikosteroidlerin derideki biyotransformasyonu, etki gücünü artırmak için avantajlı bir şekilde değiştirilebilir. Örneğin halojenasyon, bileşiğin aktif durumunu uzatarak esterleşmeye karşı direnç kazandırır. Hücre içi kortikosteroid reseptörlerine afinitesi artmış formülasyonların etki gücü daha yüksektir.

1. Necmettin Erbakan Üniversitesi Tıp Fakültesi, Deri ve Zührevi Hastalıklar AD, Konya
2. Necmettin Erbakan Üniversitesi Tıp Fakültesi, Deri ve Zührevi Hastalıklar AD, Konya

c. Taşıyıcılar

Topikal kortikosteroidlerin etki gücünün belirlenmesinde taşıyıcılar ve formülasyon çok önemli bir rol oynamaktadır. Merhemler, kremler, jeller, losyonlar, solüsyonlar ve şampuanlar ve köpükler gibi yeni formülasyonlar dahil olmak üzere çeşitli topikal kortikosteroid formülasyonları mevcuttur. Formülasyon seçimini etkileyen çok sayıda faktör bulunmaktadır. Merhemler yağlı yapıları dolayısıyla daha yüksek penetrasyona sahiptir ve avuç içi ve ayak tabanındaki kalınlaşmış deri ve likenifiye kuru deri için uygundur. Kasık, aksilla gibi intertriginöz alanlarda kullanılırsa maserasyon ve folikülite neden olabilir. Kremler daha az yağlıdır ve sürüldükten hemen sonra kaybolmaları dolayısıyla kozmetik olarak merhemlerden üstündürler. Ancak aynı medikasyondaki merhemlerden genelde daha az potenttirler. Sulantılı lezyonlarda, kıllı bölgelerde ve kıvrım yerlerinde kullanımı uygundur. Jeller yağlı ve oklüziv değildir ancak lokal batma ve tahrişe neden olabilirler. Daha az rezidü bıraktıkları için tüylü bölgeler ve yüzde kullanışlıdırlar. Losyonlar kolayca yayılır, geniş yüzey alanları, tüylü bölgeler ve kıvrım yerleri için kullanışlıdır. Solüsyonlar, kıllı ve intertriginöz bölgeler için de yararlı olan alkol bazlı formülasyonlardır. Köpükler yeni formülasyonlardır ve itici gaz ile paketlenmiş basınçlı sıvılardır. Esas olarak kafa derisinde faydalıdırlar. Saçlı deride kullanılmak üzere şampuanlar da mevcuttur.

d. Etki mekanizması

Topikal kortikosteroidler biyolojik etkilerini sitoplazmada glukokortikoid reseptörüne bağlanarak gösterirler. Oluşan kortikosteroid-reseptör kompleksi nükleusa girerek spesifik DNA bölgesi ile etkileşir ve bu bölgedeki transkripsiyon genlerini inhibe veya stimüle ederek inflamasyonu kontrol eder. Topikal kortikosteroidler klinik etkilerini temel olarak; deride oluşturdukları vazokonstriktör, antienflamatuar, antiproliferatif ve immunosupresif etkileriyle ortaya çıkarırlar. Bu özellikleriyle lezyonlarda eritem, skuam ve kaşıntıyı azaltırlar.

e. Topikal kortikosteroid sınıflaması

Topikal kortikosteroid sınıflandırmasında deride oluşturdukları vazokonstriktör etki çok önemlidir. Buna göre göre zayıfdan cok güçlü etkiliye doğru sınıflandırılırlar. Günümüzde kullanılan potens bazlı sınıflandırma sistemine göre, topikal kortikosteroidler 7 sınıfa ayrılabilir; Sınıf I süper potent, Sınıf II yüksek potent, Sınıf III orta-yüksek etkili, Sınıf IV orta etkili, Sınıf V orta etkili, Sınıf VI düşük etkili ve Sınıf VII çok düşük etkili şeklindedir.

Tablo 1: Potenslerine göre kortikosteroidler

Grup	İlaç Adı
En güçlü grup (Sınıf I)	Klobetazol 17 propiyonat
	Betametazon dipropiyonat
	Diflukortolon valerat
Güçlü grup (Sınıf II, III)	Mometazon furoat
	Halsinoid
	Flutikazon propionat
Orta güçlü grup (Sınıf IV, V)	Triamsinolon asetonid
	Betametazon valerat
	Prednikarbat
Düşük etkili grup (Sınıf VI, VII)	Hidrokortizon bütirat
	Klobetazon butirat
	Hidrokortizon asetat

f. Topikal kortikosteroid endikasyonları

Steroide iyi yanıt veren dermatozlarda, düşük ila orta potensli kortikosteroid kullanımı hızlı remisyon sağlamak için yeterlidir. Daha az yanıt veren hastalıklarda, optimal klinik yanıta ulaşmak için oklüzyonla veya oklüzyon olmadan daha yüksek etkili kortikosteroidler kullanılabilir. Kötü yanıt veren hastalıklarda, genellikle süper güçlü veya intralezyonel kortikosteroidlerin kullanılması gerekir.

Topikal kortikosteroidler egzamada ilk basamak tedaviyi oluşturur. Lokalize vitiligo tedavisinde başarı oranının topikal kortikosteroidlerle en yüksek olduğu gösterilmiştir. Çeşitli çalışmalarda, vulvar liken sklerozus tedavisinde topikal klobetazolün takrolimusa göre anlamlı derecede daha etkili olduğu bulunmuştur.

Tablo 2: Dermatozların steroide yanıta göre sınıflandırılması

Düşük ila orta potensli steroidlerle remisyon sağlanabilen dermatozlar:	Yüksek potensli steroidlere ihtiyaç duyan dermatozlar:	Süperpotent veya intralezyonel kortikosteroidler gerektiren dermatozlar:
• Atopik dermatit • Seboreik dermatit • Liken simpleks kronikus • Pruritus ani • Alerjik kontakt dermatitin ileri evresi • İrritan kontakt dermatitin ileri evresi • Nummular ekzematöz dermatit • Staz dermatiti • Psöriazis	• Diskoid lupus eritematöz • Palmoplantar psöriazis • Nekrobiyozis lipoidica diabetikorum • Sarkoidoz • Liken striatus • Pemfigus • Ailesel iyi huylu pemfigus • Vitiligo • Granüloma annulare	• Keloidler • Hipertrofik skarlar • Alopesi areata • Akne kistleri • Prurigo nodülaris • Kondrodermatitis nodularis helicis

Topikal kortikosteroidler enfekte, ülsere veya atrofik deri üzerine sürülmemelidir. Yan etkileri ve taşifilaksiyi önlemek açısından çok güçlü kortikosteroidler 14-20 günden fazla kullanılmamalıdır. Düşük güçteki kortikosteroidler yüz, kasık, aksilla, genital ve perineal alanlarda kullanılır. Güçlü ve çok güçlü kortikosteroidlerin ise genellikle ayak tabanı, avuç içinde likenifiye ve hipertrofik dermatozlarda kullanımı daha uygundur. Güçlü ve çok güçlü kortikosteroidlerleri yüz, kasık ve aksillada tercih etmemek gerekir. Nadiren kullanıldığı lezyonlarda da kullanım süresi kısa tutulmalıdır.

g. Topikal kortikosteroidlerin hatalı kullanımı

Eğer bir lezyonda fungal enfeksiyon şüphesi dışlanmadan topikal kortikosteroid uygulanacak olursa tinea incognitoya sebep olabilir. Bu tabloda mantar plağının üzerinde küçük kırmızı papüller oluşurken lezyon perifere doğru genişler ve kenar belirginliği kaybolur. Yine topikal kortikosteroidin ekstremitelerdeki kıllı deride oluşan tinea lezyonuna uygulanmasıyla majocci granülomu denen püstül, papül ve nodüllerden oluşan enflamatuar bir plak meydana gelir.

Uyuz hastalığında topikal kortikosteroid kullanımı kaşıntının şiddetini azaltmazken nonspesifik lezyonlar kısmen azalır. Bu durum topikal steroidin inflamasyonu azaltması sonucu oluşur. Eğer kortikosteroidler uzun süreli kullanılacak olursa krutlu uyuz tablosuna yol açabilir.

h. Topikal kortikosteroid seçimi, uygulama tekniği ve sıklığı

Topikal kortikosteroid seçiminde uygulama alanı, dermatozun topikal steroide duyarlılığı, hastalığın

şiddeti, lezyonların yaygınlığı, hastanın yaşı, uygun taşıyıcı, kortikosteroid molekülünün potensi gibi faktörlere dikkat edilmesi gerekir. İnce derili vücut bölgelerinde (yüz, göz kapakları, skrotum ve fleksuralar), yaygın lezyonlarda ve çocuklarda daha hafif kortikosteroidler kullanılmalıdır böylece tedaviye bağlı yan etkileri azaltılabilir. Topikal olarak uygulanan kortikosteroidler muhtemelen "rezervuar etkisi" nedeniyle yavaş emilirler. Bazı klinik çalışmalar, bu ilaçların birkaç kez yerine günde bir kez kullanılması durumunda etkinlik açısından bir fark olmadığını göstermiştir. Endojen kortikosteroid aktivitenin azaldığı akşam saatlerinde uygulama etkinliği artırır.

Belirli bir bölgeye uygulanacak kortikosteroid miktarını belirlemek ve hastalara anlatabilmek için parmak ucu ünitesi (PUÜ) ve el kuralı gibi yöntemler mevcuttur. Bir PUÜ, yaklaşık 0. 5 gram olup işaret parmağının ucundan distal interfalengeal eklem hizasına kadar tüpün ucuyla sürülen miktarı ifade etmek için kullanılır. El kuralı ise elimizin bir tarafına sürmek için gereken merhem miktarının 0. 5 PUÜ veya 0. 25 g olduğunu gösterir. Yine bir el alanının vücut yüzey alanının %1'ine karşılık gelmesiyle de tutulan lezyon alanına gerekli toplam merhem miktarı da ayarlanabilir. 'El kuralı' ve 'parmak ucu ünitesi' arasındaki karşılıklı ilişki aşağıda verildiği gibidir: "4 el bölgesi = 2 parmak ucu ünitesi = 1 g merhem''

Tedavi süresi

Klobetasol propiyonat gibi süperpotent topikal kortikosteroidlerin 14 günden uzun süre kullanılmaması ve toplam dozun haftada 60 gramı aşmaması önerilmektedir. Bu bileşiklerin oklüzyon altında kullanılması tavsiye edilmez. Diğer sınıflar için kılavuz yoktur ancak genel öneri 2 hafta sonra idame tedavisi için daha düşük etkili bir kortikosteroid veya steroid olmayan preparatlara geçilmesidir.

I. Topikal steroid yan etkileri

Topikal kortikosteroidlere bağlı olarak ortaya çıkan çeşitli yan etkiler lokal ve sistemik advers etkiler olarak sınıflandırılabilir. Bu yan etkilerin ortaya çıkışını etkileyen faktörler arasında kullanım miktarı ve süresi, uygulanan bölgenin yaygınlığı ve deri yapısı, uygulanan kortikosteroid çeşidi ve oklüzyon şeklinde uygulama yer alır. Ani yan etkiler arasında batma ve tahriş yer alır. Oklüzyon şeklinde uygulama ile folikülit ve miliarya gelişimi gözlenebilir. Epidermis üzerindeki etkiler; atrofi, hipo/hiperpigmentasyon, ışığa duyarlılık, cilt bariyerinin kaybı ve erken yaşlanmadır. Topikal steroidler ayrıca yara iyileşmesi ve kolajen oluşumu gibi dermal fonksiyonları olumsuz etkileyerek telenjiektaziler, ülserasyonlar, gecikmiş yara iyileşmesi, stria, purpura, kolay morarma ve stellat skarlara yol açabilir. Steroid kaynaklı akne, rosacea sık görülen yan etkilerdir. Ayrıca sistemik kullanımda görülen hipertrikoz topikal kullanımda da görülebilir.

Steroidler ayrıca derideki immun yanıtı baskılayıp enfeksiyonlara yatkınlığı artırarak atipik ya da yaygın uyuz, kandidiyazis, tinea incognito, herpes incognito, impetigo incognito ve demodikoz gibi değişik tablolara yol açmaktadır. Steroidler ayrıca alerjik kontakt dermatit, perioral dermatit, kontakt ürtiker ve granüloma gluteale infantuma neden olabilir.

Steroidlerin ani kesilmesi sıklıkla psoriasis, püstüler psoriasis, kaposi sarkomunun yeniden aktivasyonu ve yüzde eritem alevlenmelerine yol açar.

Topikal steroidlerin sistemik dolaşıma geçmesiyle hipotalamo-hipofiz-adrenal eksen baskılanması, yeni başlangıçlı diabetes mellitus/hiperglisemi, iyatrojenik Cushing sendromu, mineralokortikoid etkileri (ödem, hipokalsemi, hipokalemi, hipertansiyon) ve adrenal baskılanma gibi sistemik yan etkiler meydana gelebilir. Oküler yan etkiler arasında posterior subkapsüler katarakt ve glokom yer alır.

Steroidler ayrıca çocuklarda büyüme geriliğine, yetişkinlerde osteroporoza ve kemiklerde avasküler nekroza neden olabilir.

Tüm bu yan etkilerden korunmak için uygun hastada uygun steroid seçimi ve hastanın yeterli düzeyde bilgilendirilmesi büyük önem arz etmektedir. Yan etki insidansını azaltmanın bazı spesifik

yolları, duyarlı yaş gruplarında daha düşük potensli steroidlerin kullanılması, ilk terapötik yanıt elde edildikten sonra dozların ve uygulama sıklığının azaltılması, hafta sonu idame tedavisi, günde bir kez uygulamalar ve oklüzyondan kaçınmadır.

Topikal kortikosteroidlere karşı alerjik kontakt dermatit gelişimi

Yeni topikal kortikosteroid moleküllerinin ve formülasyonlarının piyasaya sürülmesiyle, kontakt alerji dermatoloji pratiğinde giderek artan bir sorun haline gelmiştir. Semptomların kötüleştiği veya topikal kortikosteroidlere yanıt veren durumlarda beklenen iyileşmenin görülmediği durumlarda alerjik kontakt dermatit gelişiminden şüphelenilmelidir. Tetikleyici faktör yardımcı maddeler veya kortikosteroid molekülünün kendisi olmak üzere formülasyonun herhangi bir bileşeni olabilir. Ambalajdaki alerjenler de katkıda bulunabilir. Florlu olmayan kortikosteroidlerin florlu bileşiklere kıyasla daha yüksek kontakt dermatit prevalansına sahip olduğu bulunmuştur. Halojenasyon kortikosteroid molekülünü stabilize eder ve olası duyarlılaşmaya karşı korur. Yama testinde çapraz duyarlılığı tahmin etmek için topikal kortikosteroid bileşiklerinin yapısal özelliklerine dayanan bir sınıflandırma sistemi geliştirilmiştir. Bu dört gruptan oluşur; A grubu (hidrokortizon tipi), B grubu (triamsinolon asetonid tipi), C grubu (betametazon tipi) ve D grubu (hidrokortizon bütirat tipi).

Günümüzde glukokortikoid molekülünün kimyasal modifikasyonu ile kortikosteroidlerin yan etkileri azaltılırken istenen etkileri artırılmıştır. Örneğin flutikazon propiyonat, iyi anti-enflamatuar aktiviteye ve düşük atrofi ve adrenal supresyon potansiyeline sahip güçlü bir topikal kortikosteroiddir. Mometazon furoat, oldukça etkili anti-enflamatuar etkiye sahip (betametazona eşdeğer) ancak HPA ekseni baskılanmasına neden olma potansiyeli sadece yarı yarıya olan sentetik bir steroiddir. Günde bir kez uygulama avantajına sahiptir. Metilprednizolon aseponat, güçlü anti-enflamatuar aktiviteye, zayıf atrofojeniteye sahip ve plazma kortizolü üzerinde önemli bir etkisi olmayan, halojenlenmemiş yeni bir moleküldür.

i. Topikal kortikosteroid kullanımı sırasında karşılaşılan sorunlar

Taşifilaksi: Bir ilacın birbirini izleyen dozlarına karşı hızla azalan ve ilacı daha az etkili hale getiren bir yanıt olarak tanımlanır. Reseptörlerin kortikosteroidlerce işgal edildiğinden boş reseptör bulunamaması ile açıklanır. Tedavinin sona ermesiyle 3-4 günde düzelir. Uygulanan bölgede bu şekilde ilaca karşı bir akut yanıtsızlık görüldüğünde başka bir topikal steroide geçilmesi fayda sağlayabilir ya da aralıklı tedaviye geçilir.

Rebound (geri dönme) fenomeni: Topikal steroid tedavisi bittiğinde hastalığın aynı şiddette ya da daha şiddetli bir şekilde ortaya çıkmasıdır. Psöriazis en sık görüldüğü hastalıktır. İlacı birden kesmek değil de zamanla daha düşük bir preparata geçerek kademeli bir şekilde tedavinin kesilmesi önerilir.

Steroid bağımlılığı: Özellikle yüksek güçlü topikal steroidlerin uygunsuz olarak, tekrarlayan bir şekilde özellikle yüz, skrotum, vulvada uygulanması bu dokuların steroide bağımlı hale gelmesine neden olur. Genellikle kadınlarda görülür. Böylece steroid kesilmesiyle ciddi bir şekilde kaşıntı, yanma ve eritem gelişebilir.

j. Gebelik kategorisi, emzirme ve çocukluk döneminde kullanım

Tüm topikal kortikosteroidler gebelik kategorisi C'ye dahildir ve bunların anne sütüne geçip geçmediği tam bilinmemektedir. Bu yüzden emzirme döneminde dikkatle reçete edilmelidir. Çocukluk döneminde yan etkileri önlemek için olabildiğince düşük güçteki steroidler kullanılmalı ve aileye doğru kullanım muhakkak anlatılmalıdır. Özellikle bebeklerde bez bölgesine fazla miktarda kortikosteroid uygulanmasıyla iyatrojenik cushing tablosu oluşabilir.

Kaynaklar

1. Bergstrom KG, Strober BE, Fitzpatrick's Dermatology in General MedicineEds. Wolff K, Goldsmith LA et al. 7. Baskı, McGraw Hıll Newyork. 2008:2091-146
2. Aydemir EH. Dermatolojide Yerel Tedavi. Dermatoloji'de Yazarlar: Tuzun Y,Kotoğyan A, Aydemir EH, ve ark. İkinci Baskı. Nobel Tıp, istanbul. 1994:721-33.
3. Franz TJ. Kinetics of cutaneous drug penetration. Int J Dermatol 2 2:499, 1983
4. Huang X, et al. A novel foam vehicle for delivery of topical corticosteroids. J Am Acad Dermatol 53:S26S38,2005
5. Tadicherla S, et al. Topical corticosteroids in dermatology. J Drugs Dermatol 8:10931105,2009
6. Zesch A. Short and longtermrisks of topical drugs. Br J Dermatol 115:63, 1986
7. Eaglstein WH, Farzad A, Capland L. Topical corticosteroid therapy: Efficacy of frequentapplication. Arch Dermatol 110:955, 1974
8. Feldman SR. Tachyphylaxis to topical corticosteroids: The more you use them, the less they work? Clin Dermatol 2 4:229230,2006
9. Berth-Jones, J. Principles of topical therapy. Rook's Textbook of Dermatology, Ninth Edition, 2016;1-51.
10. Li VC, Chowdhury MM. Dermatological pharmacology: topical agents. Medicine, 2017;45(6), 359-362.
11. Long CC, Mills CM, Finlay AY. A practical guide to topical therapy in children. British Journal of dermatology, 1998;138(2), 293-296.
12. CC Long, AY Finlay. The fingertip unit: a new practical measureClin Exp Dermatol, 16 (1991), pp. 444-446
13. Mehta AB, Nadkarni NJ, Patil SP, Godse KV, Gautam M, Agarwal S. Topical corticosteroids in dermatology. Indian J Dermatol Venereol Leprol 2016;82:371-378
14. Gürel MS. Topikal Kortikosteroidler. "Dermatolojide Tedavi" içinde. (eds)Tuzun Y, Serdaroğlu Erdem C, Özpoyraz M, Önder M, Öztürkcan S. Birinci baskı. İstanbul, Nobel Tıp Kitabevleri. 2010:97384.
15. Julian C. Dermatology in general practice. British Journal of Dermatology1999;141:518-20.
16. Del Rosso J, Friedlander SF. Corticosteroids: options in the era of steroid-sparing therapy. Journal of the American Academy of Dermatology2005;53(1):50-8.
17. Brazzini B, Pimpinelli N. New and established topical corticosteroids in dermatology. American journal of clinical dermatology 2002;3(1):47-58.

TOPİKAL ANTİMİKROBİYALLER

Doç. Dr. Munise DAYE[1]

Dr. Öğretim Üyesi Koray DURMAZ[2]

Giriş:

Topikal antimikrobiyallerin tarihçesine bakıldığında antik dönemlerde bitkilerin yanısıra hayvan feçesi, bal ve hatta Çin, Sırp, Yunan ve Roma gibi uygarlıklarda küflü ekmeğin kullanıldığı görülmektedir. Ünlü Fransız dermatolog Darier de impetigo hastalığı tedavisi için topikal tedavinin önemini vurgulamıştır. Günümüzde en yaygın kullanılan topikal antimikrobiyaller arasında fusidik asit, mupirosin, metronidazol, eritromisin gibi antibakteriyeller ve klorheksidin glukonat, povidon iodin gibi antiseptikler bulunmaktadır. Topikal antiviral tedavinin tarihçesi daha yakın bir döneme dayanmaktadır. 1960'lı yıllarda iodoksuridin, 1970'li yullarda asiklovir antiviral tedavide kullanılmıştır. Deri, mikrobiyal istilaya karşı ilk savunma hatlarından biridir. Sağlıklı bir cilt, genel adıyla cilt mikrobiyomu olarak bilinen çok çeşitli bakterileri barındırır ve çevresel faktörlere, konakçıya bağlı olarak bu bakteri popülasyonu koruyucu veya zararlı olabilir. Derideki travmalar, böcek ısırıkları, yara ve yanıklar bakteriyel patojenlerin girişine izin vererek cilt ve cilt altı yumuşak doku enfeksiyonuna zemin hazırlar. İşte bu enfeksiyonlara karşı topikal antibiyotik kullanımı için destekleyici kanıtlar spesifik klinik belirtilere göre değişiklik gösterse de topikal antibiyotik ve antiseptikler cilt enfeksiyonlarının önlenmesinde ve tedavisinde son derece önemli yer tutmaktadır.

Topikal antimikrobiyalleri kabaca antiseptikler, antibiyotikler, antifungaller, antiviraller şeklinde 4 gruba ayırabiliriz.

1. Topikal antiseptikler

Derideki patojenik bakterlerin sayıca azaltılması ve enfeksiyon profilaksisi açısından cilt dezenfeksiyonu önem taşımaktadır ve topikal antiseptikler de bu amaçla kullanılır. Günümüzde yara bakımı ve deri enfeksiyon profilaksisinde en çok kullanılan topikal antiseptik ajanlar gümüşlü preparatlar ve iyot bileşikileridir.

Povidon iyodin: Cilt üzerine ve yara dokusuna uygulandığında hızla kuruyan, kısa etki süreli geniş spektrumlu bir antiseptik ajandır. El dezenfeksiyonunda, preoperatif, kan kültürü alma ve kateter yerleştirme öncesi gibi invazif işlemler öncesi cilt temizliğinde ve yara enfeksiyonlarının tedavisiyle önlenmesinde tercih edilir. Gebelik kategorisi C'dir.

Alkol: Bilinen eski ve hızlı etkili bir bakterisidal ajan olan alkol ciltte irritan ve kurutucu bir etki gösterir. El dezenfektanlarında 70% lik formülasyonda ülkemizde ve dünyada sıkça kullanılmaktadır. Alkol bazlı antiseptikler de hem tek başlarına hem de klorheksidinle kombine kullanıldıklarında gebelikte güvenli kabul edilmektedir.

Klorhekzidin: Preoperatif deri hijyeninde kullanılan, geniş spektrumlu ve kalıcı etkili bakterisidal bir antimikrobiyal ajandır. %4'lük ve %2'lik formülasyonları bulunur. Aynı zamanda %70'lik alkol ile formüle edilen ve daha yüksek etkinlik gösteren %0. 5 ve %1'lik konsantrasyonları da mevcuttur. Kateter yerleştirme öncesi kateterle bağlantılı enfeksiyonları önlemek amacıyla profilaktik olarak kullanımı önerilmektedir. 2 yaş altındaki bebeklerde ototoksisite nedeniyle kullanılması önerilmemektedir. Gebelik kategorisi B'dir.

1. Necmettin Erbakan Üniversitesi, Meram Tıp Fakültesi Deri ve Zührevi Hastalıklar Kliniği, Konya
2. Özel Lokman Hekim Hastanesi Deri ve Zührevi Hastalıklar Kliniği, Ankara

2. Topikal antibiyotikler

a. Genel bilgiler

Topikal antibiyotiklerin klinik etkinliğine ilişkin görüşler çelişkilidir ve çoğu endikasyon için alternatif sistemik tedaviler mevcuttur. Bununla birlikte, artan antimikrobiyal direnç göz önüne alındığında ve ilacın amaçlanan bölgede hedeflenen mevcudiyeti nedeniyle, klinik uygulamada topikal antibiyotik tedavisinin kullanımı hala yaygındır. Enfeksiyonun yeri ve kapsamı; ilaçların yan etki profilleri ve maliyetleri; yaş ve tıbbi komorbiditeler (örn. bozulmuş renal klirens veya hepatik disfonksiyon) ile gebelik ve emzirme durumu dahil olmak üzere belirli hasta özellikleri de ilaç seçimini etkiler. Antibakteriyel ilaçlar, bakteriyostatik veya bakterisidal olarak karakterize edilir. Bakteriyostatik ilaçlar (örneğin klindamisin, tetrasiklin, trimetoprim gibi) bakterilerin büyümesini, çoğalmasını engeller ve enfeksiyonun yayılmasını sınırlayarak bağışıklık sisteminin patojeni ortadan kaldırmasına izin verirken bakterisidal ajanlar (örneğin basitrasin, vankomisin gibi) bakterileri doğrudan öldürür. Topikal antibakteriyeller akne vulgaris, rosaze ve yüzeysel bakteriyel enfeksiyonları tedavi etmek ve ameliyat veya yaralanmalardan sonra enfeksiyonu önlemek için kullanılır. Post operatif yara enfeksiyonu proflaksisi yeterli kanıt olmamasına rağmen topikal antibiyotik kullanımında en sık endikasyon olarak karşımıza çıkmaktadır. Topikal antibakteriyeller doğrudan etkilenen deriye uygulanır ve bu nedenle nispeten düşük advers sistemik etki şansı ile yerel olarak yüksek konsantrasyonda etki eder. Bu ilaçlarda en sık gözlenen yan etkiler ortak olup deride kızarıklık, şişme, kabuklanma, kaşıntıdır ve içerdikleri formülasyona duyarlılığı bilinen hastalarda kullanımları kontrendikedir.

b. Topikal antibiyotiklerin sıklıkla kullanıldığı endikasyonlar:

Yüzeyel bakteriyel enfeksiyonlar: Genellikle S. aureus ve/veya Streptococcus pyogenes' in neden olduğu yaygın görülen bir yüzeysel ve bulaşıcı bakteriyel deri enfeksiyonlarıdır. İmpetigo, ektima, follikülit, fronkül/karbonkül, abse, piyoderma, erizipel, sellülit, paronişi bunlara örnek verilebilir. Çoğunlukla kendini sınırlayan klinik tablo şeklinde görülseler de semptomların süresini kısaltmak ve bulaşıcılığı önlemek için lezyonların sayısı ve büyüklüğüne göre topikal ve/veya sistemik antibiyotikler kullanılır.

Kronik yaralar: Venöz bacak ülserleri ve bası yaralarını da kapsayan kronik yaralar, genellikle en az bir bakteri türünün kolonize olduğu, topikal antibiyotik ve antiseptik kullanımının endike olduğu durumlardandır. Kronik yara enfeksiyonlarının tedavisinde günümüzde sistemik ve topikal antibiyotikler kullanılmaktaysa da topikal antibiyotik kullanımının etkinliği konusunda yeterli delil bulunmamaktadır ve veriler olgu sunumlarıyla sınırlıdır. 2014'de, 40 randomize klinik araştırmanın ele alındığı sistematik bir Cochrane çalışmasında topikal antibiyotiklerin ve antiseptiklerin venöz bacak ülserlerinin iyileşme süresi üzerindeki etkileri incelenmiş ve povidin-iot, hidrojen peroksit, mupirosin ve kloramfenikol de dahil olmak üzere herhangi bir topikal ajanın venöz bacak ülserlerinin tedavisinde endike olduğu neticesine varılamamıştır. Yanıklar nedeniyle oluşan ve yanık hastalarında ciddi bir morbidite ve moralite nedeni olan yara yeri enfeksiyonlarında profilaktik olarak topikal antibiyotikler kullanılmaktadır ancak gümüş sülfadiazin, neomisin, bazitrasin, polimiksin B ve mafenit asetat uygulamalarını içeren sistematik derleme çalışmalarındayara enfeksiyonlarından korunmada anlamlı fark gösterilememiştir hatta %1 topikal gümüş sulfadiazine kullanımının yara enfeksiyonlarını arttırabileceği ve hastanede kalış süresini uzatabileceğini belirten yayınlar da mevcuttur. Cerrahi yara yeri enfeksiyonlarından korunmada profilaktik amaçlı topikal antibiyotik ve antiseptikler kullanılmaktadır. Topikal antibiyotiklerin profilaktik açıdan topikal antiseptiklerden üstün olduğu belirtilmektedir. Gerektiğinde sutürlerin de kullanıldığı minor travmatik yaralanmalarda ise topikal antimikrobiyal tedavilerin birbirlerine üstünlükleri ortaya konamamış olsa da enfeksiyon proflaksisi açısından plasebodan üstün oldukları düşünülmektedir.

Çeşitli topikal antibiyotiklerin endikasyonları, formülasyonları, dozaj ve klinik kullanımlarına yönelik ek bilgiler Tablo 1'de gösterilmiştir.

Tablo 1: Deri enfeksiyonlarında yaygın olarak kullanılan topikal antimikrobiyal ajanların klinik kullanımının özeti

Ajan	Endikasyonları	Formülasyon	Gebelik Kategorisi	Dozaj	Yorum
Mupirosin	Deri ve yumuşak doku enfeksiyonu, MRSA nazal taşıyıcılık, impetigo, yanık, yara bakımı	2% krem/ merhem	B	Günde 2-3 kez, 10 günlük tedavi (MRSA nazal taşıyıcılık 5-7 günde biter.)	Polietilen glikol içeren merhem bazı, çok geniş yüzey alanlarında ve nefrotoksik etkisi nedeniyle böbrek yetmezliği olanlarda kullanılmamalıdır. Bakteriyel direnci önlemek için 10 günden uzun süre kullanımından kaçınılmaldır.
Neomisin	Deri ve yumuşak doku enfeksiyonu	0. 5% krem	C	Günde 3 kez, kısa süre kullanım	Kontakt alerji yaygın bir yan etkisidir. Böbrek yetmezliği olan hastalarda işitme kaybı bildirilmiştir. Basitrasin ve polimiksin ile kombinasyonunu içeren preparatlar mevcuttur.
Gümüş sülfadiazin	Yanık	1% krem	C	Günde 2 kez, kısa süre kullanım	Özellikle geniş yanıkları, böbrek ve karaciğer yetmezliği olan hastalarda ve uzun süreli, yoğun kullanımı olan hastalarda kanda ve/ veya idrarda gümüş konsantrasyonu izlenmelidir. Glukoz-6-fosfat dehidrojenaz (G6PD) eksikliği olan hastalarda kaçınılmalıdır. Gebe ve emzirenlerde fetal kernikterus riski nedeniyle kaçınılmalıdır.
Retapamulin	İmpetigo, sekonder infekte dermatitler, travmatik lezyonlar	1% merhem	B	Günde 2 kez, 5 gün	Düşük sistemik emilim ve iyi tolere edilebilir profil.

Fusidik asit	Deri ve yumuşak doku enfeksiyonları, sekonder infekte dermatitler	2% krem, merhem	N (Sınıflandırılmadı. Kullanıma uygun; kernikterus nedeniyle hamileliğin son ayında dikkatli kullanılmalı.)	Günde 3-4 kez, 7-14 gün	Penetrasyon özelliği yüksek olup yan etkileri azdır. Bazı hastalarda irritasyon yapabilir.
Metronidazol	Rozasea	0. 75% ve 1% jel/krem	B	Günde 2 kez, 6-12 hafta	Eritemi ve inflamatuar lezyonları iyileştirir (papüller ve püstüller) ancak telenjiektazi üzerinde etkisi yoktur.
Klindamisin	Akne vulgaris	1% solüsyon (alkol içerir), 1% jel	B	Günde 2 kez, 6-12 hafta	İlaca dirençli yerleşik deri florasını artırır (Gram negatif follikülit riski)
Eritromisin	Akne vulgaris	2% solüsyon (alkol içerir)	B	Günde 2 kez, 6-12 hafta	İlaca dirençli Propionibacterium nedeniyle etkinlikte azalma söz konusudur.
Tetrasiklin	Akne vulgaris	3% solüsyon	B	Günde 2 kez, 8 hafta	Nadiren topikal olarak reçete edilir. Ciltte hafif sarımsı renk değişikliği ve geçici batma veya karıncalanma hissi yapabilmektedir.
Mafenid asetat	Yanık	8. 5% krem, 5% solüsyon	C	%5'lik solüsyon gazlı bezlerle pansuman şeklinde uygulanmalıdır.	Sülfonaminlerle yakın ilişkili sentetik bir ilaçtır. G6PD eksikliği olanlarda kaçınılmalıdır. Uzun süreli kullanımı Candida türlerinin aşırı çoğalmasına neden olabilir. Büyük yanıkları veya böbrek fonksiyon bozukluğu olan hastalarda dikkatli kullanılır.
Çinko basitrasin	Yanık, yara bakımı	500 ünite/g, merhem	C	Günde 3 kez	Çinko ile kompleks stabilite sağlar. Genellikle polimiksin/ neomisin ile kombine edilir. Gecikmiş tipte alerjik reaksiyonlar bildirilmiştir. Yanık hastalarında gümüş sülfadiazin için iyi bir alternatiftir.

Mupirosin: Psödomonik asit A olarak da bilinir ve *Pseudomonas fluorescens*'in ana fermantasyon ürünüdür. Bakteriyel izolösil-tRNA sentetazın inhibisyonu yoluyla izolösinin proteine dahil

edilmesini aktif olarak önler ve protein sentezini inhibe eder. %2 merhem ve krem formu bulunan mupirosin, gram pozitif koklara özellikle de S. aureus'a karşı oldukça etkili bakterisidal bir ajandır. Gram negatif bakterlere ve enterokoklara karşı ise zayıf etkinlik gösterir. Deri tarafından yavaş yavaş antimikrobiyal olarak inaktif metabolit monik aside metabolize edilen mupirosin, nazal stafilokok taşıyıcılığının önlenmesinde ve enfekte olmuş deri lezyonlarının tedavisinde kullanılır.

Neomisin ve gentamisin: Aminoglikozit grubu antibiyotikler olup bakteriyel bakteriyel ribozomun 30s alt birimine bağlanarak etki gösteren bakterisidal ajanlardır. Neomisin ve gentamisin içeren topikal ilaçlar genellikle yanıklar, yaralar, ülserler ve enfekte dermatozlara bağlı enfeksiyonların tedavisinde kullanılmaktadır. Stafilokoklara, *Enterococcus faecalis*'e ve gram-negatif bakterilerin çoğuna karşı yüksek etkinlik gösteren neomisin, Streptokoklar gibi diğer gram-pozitif bakterilere *P. aeruginosa* ve diğer anaerobik türlere karşı daha az etkilidir. Neomisin genellikle vazelin içinde %20 neomisin sülfat olarak formüle edilir. Yalnız başına ve basitrasin veya polimiksin B gibi diğer antibiyotiklerle birlikte yaygın olarak kullanılır. Aşırı duyarlılık reaksiyonları, deri döküntüsü ve nadir böbrek hasarı ve ototoksisite yan etki.

Gümüş sülfadiazin: Psödomonans ve diğer gram negatif bakteriler üzerinde etki gösteren gümüş sülfadiazin yanık hastalarında, yapılan kriyoterapi/elektrokoterizasyon işlemleri sonrasında kullanılmaktadır. Epidermal büyüme faktörünü (EGF) azaltarak yara iyileşmesini geciktirdiği için fazla tercih edilmemektedir.

Retapamulin: Bu topikal antibiyotik, FDA tarafından S. pyogenez ve metisiline dirençli S. aureus'un etiyolojisinde rol oynadığı lokalize impetigoda onaylıdır. Metisilin, eritromisin, fusidik asit, mupirosin, azitromisin gibi çoklu antibiyotik direnci olan bakterilere karşı etkinliği gösterilmiştir. İmpetigo tedavisinde retapamulin %1 merhemin fusidik asit %2 merheme kıyasla daha güçlü etki gösterdiği raporlanmıştır.

Fusidik asit: Fusidik asit, steroidal bir antibiyotiktir ve en aktif türevi sodyum fusidat şeklindeki sodyum tuzudur. Topikal fusidik asit, merhem, krem, losyon ve jel formlarında bulunabilmektedir. Stafilokoklar üzerinde etkinliği yüksektir. Yüzeysel deri enfeksiyonlarının tedavisinde ve S. aureus'un nazal taşıyıcılığının ortadan kaldırılmasında kullanılır.

Metronidazol: Sentetik bir nitroimidazol türevi olup nükleik asidi sentezini inhibe ederek etki gösterir. Antiinflamatuar ve antiprotozoal etkinliği de vardır. Rozase tedavisinde endikedir.

Klindamisin: Yarı sentetik bir linkomisin grubu antibiyotik olan klindamisin ribozomal 50S alt ünitesine bağlanarak protein sentezini inhibe ederek bakteriyostatik etki gösterir. Akneiform dermatozlarda sıklıkla kullanılır.

Eritromisin: Klindamisine benzer bir etki mekanizmasına sahiptir. %2 ve %4'lük konsantrasyonlarında formları mevcut olup akne tedavisinde pomad ve jel olarak kullanılır. Nötrofil kemotaksisini inhibe ederek antiinflamatuar etkinlik gösterir. Gebelik kategorisi B'dir.

Tetrasiklin: Protein sentezinde aminoasil-tRNA'nın bakteriyel ribozoma bağlanmasını önleyerek bakteriyostatik etki gösterir. Yüksek konsantrasyonlarda bakterisidaldir. Deriye penetrasyonu zor olan bu ajanın %3'lük formu ülkemizde de akne ve akneiform dermatozlarda kullanılır.

Çinko basitrasin: Yüzeyel bakteriyel deri enfeksiyonlarının tedavisinde kullanılan ve *Bacillus subtilis* tarafından üretilen bir polipeptid olup bakteriyel hücre duvarı oluşumunu engelleyerek etki gösterir. Stafilokoklar, streptokoklar, klostridium gibi gram pozitif bakterilere karşı etkilidir. Düşük maliyeti ve düşük yan etki profili ile yara profilaksisinde tercih edilir.

Nadifloksasin: DNA-giraz ve DNA topoizomeraz-4 üzerinden bakteriyel DNA sentezini inhibe ederek etki eden kinolon grubu antibiyotiktir. Ayrıca IL-1α, IL-6 ve IL-8 gibi proinflamatuar sitokinlerin salınımını engelleyerek antiinflamatuar etkinlik de gösterir. P. acnes ve S. epidermidis gibi aerob gram pozitif bakterilere karşı güçlü aktivite göstermesinin yanı sıra gram negatif ve anaeroblara da etkilidir ve geniş spektrumludur. Ülkemizde %1'lik krem formu akneiform dermatozlarda sıklıkla

kullanılmaktadır. Gebelik kategorisi N'dir Bu ilacın çok gerekli olmadıkça gebelerde kullanılması önerilmemektedir.

Nitrofurazon: Nitrofuran grubundan bir antibiyotik olup yüzeyel enfeksiyon etkeni olan S. aureus, Streptococcus, E. coli, C. perfringens gibi pek çok patojene karşı bakterisidal etkilidir. Alerjik kontakt dermatit, kaşıntı, eritem ve lokalize ödem sıkça gözlenen yan etkilerindendir. Daha etkili ve güvenli preparatlar bulunduğundan pekçok ülkede kullanımdan kalkmıştır. Gebelik kategorisi C'dir.

3. Topikal antifungaller

Fungal infeksiyonlar derinin en sık karşılaşılan hastalıklarındandır, dolayısıyla antifungaller klinik pratikte çok sık kullanılırlar. Dermatofitozlar, derinin en üst tabakası olan epidermiste stratum korneumu, tırnaklar ve kılları enfekte eden ve ölü keratin dokusunda yaşayabilen Trichophyton, Microsporum ve Epidermophyton türevi mantarların oluşturdukları enfeksiyonlardır. Saç ve tırnakların mantar enfeksiyonları ve ayrıca sistemik mikozlar genellikle sistemik antifungal ilaçlar gerektirirken yüzeysel dermatofitozlar, nadiren ciddi yan etkileri olan topikal antifungal ajanlara yanıt verir. Ek olarak, immün sistemi baskılanmış, geniş tutulum alanlarına sahip veya topikal tedaviye yanıt vermeyen hastalardaki yüzeyel fungal deri enfeksiyonları, sistemik tedaviye ihtiyaç duyabilir. Topikal antifungal ajanlar genellikle klinik belirti ve semptomlar düzelene kadar, 1 ila 4 hafta boyunca günde iki kez uygulanır. Oklüzyon gerekli değildir. Şampuanlar tipik olarak her 3 ila 4 günde bir kullanılır ve durulamadan önce 5 dakika bekletilir. Nistatin oral süspansiyon, günde dört kez tekrarlanan yutmadan veya balgam çıkarmadan önce mümkün olduğu kadar uzun süre ağızda tutulur. Esasen sistemik absorbsiyon yoktur. Nistatin pastillerinin 14 güne kadar günde dört ila beş kez ağızda yavaşça çözünmesi yeterlidir. Siklopiroksolamin tırnak cilası 1 hafta boyunca her gün uygulanır ve daha sonra alkol ile temizlenir; bu döngü 48 hafta boyunca tekrarlanır. Topikal antifungaller başlıca azoller, polienler, alilaminler/benzilaminler, siklopiroksolamin ve diğerleri olarak sınıflandırılabilir (Tablo 2)

Tablo 2: Derinin yüzeyel mantar enfeksiyonlarında kullanılan topikal antifungal ajanlarının klinik kullanım özeti

Grup	İlaç adı	Etki mekanizması	Gebelik Kategorisi	Klinik kullanım
Azoller	İmidazol türevi -Ketokonazol -Mikonazol -Klotrimazol -Ekonazol -Oksikonazol -Sertakonazol -Sulkonazol -Tiokonazol	Fungal sitokrom P450'ye bağımlı 14-a demetilazın inhibisyonu yoluyla ergosterol sentezini inhibe derek mantar hücre zarı bütünlüğünü bozar. Fungistatiktir.	Klotrimazol-B Oksikonazol-B Mikonazol-C Ketokonazol-C Ekonazol-C Sertakonazol-C Sulkonazol-C Tiokonazol-N	Tinea enfeksiyonları ve mukokutanöz kandidiyazis

Polienler	-Nistatin -Amfoterisin B (ülkemizde bulunmamaktadır.)	Hücre zarı sterollerine (örn. ergosterol) geri dönüşümsüz olarak bağlanır ve zar geçirgenliğini artırır.	Nistatin: Topikal- C İntravajinal- A	Nistatin mukozal kandida enfeksiyonlarında etkilidir. Dermatofitlere karşı etkinlikleri yoktur. Oral emilimleri zayıftır. Anogenital kandidiyazis ve kandidal diyaper dermatitte endikedir.
Alilaminler/ Benzilaminler	Alilamin: -Naftifin -Terbinafin Benzilamin: -Butenafin	Lanosterol oluşumu için gerekli olan skualen epoksidazın inhibisyonu yoluyla hücre zarı sentezine müdahale eder; sonuçta ortaya çıkan hücre içi skualen birikimi fungisidal etki gösterir.	Alilaminler-B Butenafin-C	Tinea enfeksiyonlarında azol antifungallere kıyasla daha etkilidir. Kandidal enfeksiyonlarda azol antifungallere kıyasla daha az etkinlik gösterirler.
Siklopiroksolamin	-Siklopiroksolamin	Siklopiroksolamin mantar sitokromlarında, katalazlarda ve peroksidazlarda önemli işlevleri olan polivalan katyonları (örn. Fe3+) şelatlar; böylece solunumu ve amino asitlerin taşınmasını engeller. Hücre zarı geçirgenliğini değiştirir. Siklopiroks olamin hem fungistatik hem de fungisidal etkilere sahiptir.	B	Siklopiroksolamin dermatofitlere, Malessezia ve Kandida türlerine etkili olmanın yanı sıra gram pozitif ve negatif bakterlere karşı da etkilidir. Tinea enfeksiyonları, onikomikoz, seboreik dermatit ve mukokutanöz kandidiyaziste etkilidir.
Diğerleri	-Tolnaftat -Tavaborol -Selenyum sülfid	Tolnaftat, Alilaminlerle benzer etki mekanizmasına sahiptir. Tavaborol, mantar lösil tRNA sentetazın inhibisyonu yoluyla mantar protein sentezini bloke eder. Selenyum sülfit, stratum korneumdaki hücresel adezyonu azaltır, mantarların deriden dökülmesini kolaylaştırır.	Tolnaftat-N Tavaborol-C Selenyum sülfid-C	Tolnaftat dermatofit enfeksiyonlarında, Tavaborol %5'lik solüsyon onikomikozda kullanılır. Selenyum sülfid şampuan olarak tinea kapitis ve seboreik dermatit tedavisinde kullanılmaktadır.

Azoller:

Azoller, ergosterol sentezinde 14a-demetilazı inhibe ederek lanosterolün ergosterole dönüşümünün inhibisyonuna neden olur. Azollerin çoğu fungistatiktir, ancak bazıları yüksek konsantrasyonlarda fungisidaldir. Azalan ergosterol mevcudiyeti ve hücre içi 14α metil sterollerin birikmesi, membran

permeabilitesi değişikliklerine, büyümenin engellenmesine ve nihayetinde hücresel ölüme yol açar. Sertakonazol, ergosterol sentez yolunu inhibe etmenin yanı sıra, mantar hücre duvarındaki sterol olmayan lipitlere doğrudan bağlanarak geçirgenliğin artmasına ve ardından miselyumun parçalanmasına yol açarak fungisidal etki gösterir. Topikal azoller tinea corporis, tinea pedis, tinea cruris, tinea (pityriasis) versicolor ve mukokutanöz kandidiyazis için endikedir. Topikal azollerden oksikonazol ve sulkonazol, Candida türlerine karşı nispeten zayıf aktiviteye sahiptir. Candida vajinitini tedavi etmek için vajinal preparatlarda klotrimazol, mikonazol veya tiyokonazol mevcuttur. Ketokonazol ek olarak seboreik dermatitte de endikedir.

Polienler:

İki topikal polienden yaygın olarak kullanılan nistatin oral alımda iyi emilmez mukokutanöz Candida enfeksiyonları için endikedir. Polienler dermatofitlere karşı etkili değildir. Polien antifungal ajanlar (nistatin ve amfoterisin B) düşük konsantrasyonlarda fungistatik ve yüksek konsantrasyonlarda fungisidaldir. Nistatin anogenital kandidiyazis ve kandida bezi dermatitinin tedavisinde endikedir. Siklopiroks olamin ise dermatofitler, Malassezia türleri, Candida, aktinomiçes, Gram-pozitif ve Gram-negatif bakterilere karşı etkilidir. Tinea korporis, tinea pedis, tinea cruris, onikomikoz, tinea versicolor, mukokutanöz kandidiyazis ve seboreik dermatitte endikedir. In vitro, dermatofitlere karşı alilamin ve benzilamin antifungallerinden daha az, ancak azol antifungallerinden daha etkilidir. Bununla birlikte, Candida'ya karşı azoller, alilaminler veya benzilaminlerden daha etkilidir.

Alilaminler/Benzilaminler:

Topikal alilaminler ve benzilaminler tinea pedis, tinea cruris ve tinea corporis için endikedir. Alilaminler, benzilaminler hem fungistatik hem de fungisidal etkilere sahiptir. In vitro olarak, yaygın dermatofitlere karşı azol antifungallere göre butenafinin 10 ila 100 kat, terbinafinin de 2 ila 30 kat daha etkili olduğu gösterilmiştir. Klinik çalışmalarda, terbinafin, butenafin ve naftifinin, tinea pedis için azol antifungallerden daha üstün olduğu, tedavi kesildikten bir ay sonra önemli ölçüde daha yüksek mikolojik iyileşme oranları ve daha düşük klinik nüks oranları olduğu gösterilmiştir.

4. Topikal antiviraller

Antiviral tedavi (topikal veya sistemik) viral hastalıklarda belirtilerin başlamasından sonra mümkün olan en kısa sürede başlatılmalıdır. Parmaktan otoinokülasyonu önlemek için topikal antiviralleri uygularken bir eldiven veya aplikatör kullanılmalıdır.

Asiklovir:

Asiklovir (9-[2-hidroksietoksimetil]guanin), nükleosid guanosinin asiklik bir analoğudur. Lokalize varisella zoster virüsü (VZV) enfeksiyonu dahil olmak üzere hasarlı cilde topikal olarak uygulandığında bile sistemik absorbsiyonu sınırlıdır. 5 ila 7 gün boyunca günde 4 ila 6 kez polietilen glikol içinde %5 asiklovir ile genital HSV için tedavi edilen hastalarda plazma asiklovir seviyeleri tespit edilememiştir. Topikal asiklovir %5 merhem, genital herpesin ilk epizodu için endikedir. Viral yayılım süresini 7 günden 4 güne düşürür. Bazı çalışmalarda rekürren genital herpeste de etkili olduğu gösterilmiştir. Asiklovir %5 merhem ve asiklovir %5 ile hidrokortizon %1 kombinasyonu, sırasıyla ≥12 yaş ve ≥6 yaşta immün yetmezliği olmayan bireylerde tekrarlayan orolabial herpes için endikedir; ortalama iyileşme süreleri, tek başına asiklovir için yaklaşık 0. 5 gün ve kombinasyon için 1. 5 gün kısalır. Asiklovir pomad aynı zamanda sınırlı, yaşamı tehdit etmeyen mukokutanöz herpes simpleks enfeksiyonlarında endike olmakla birlikte, bu hastalar sıklıkla sistemik tedavi gerektirir. Yan etki olarak uygulama yerinde lokalize hafif ağrı, yanma belirtilse de klinik çalışmalarda plasebo ile benzer yan etki profili gözlenmiştir. Topikal asiklovir, gebelik kategorisi B'dir ve genellikle kullanımının güvenli olduğu düşünülür.

Pensiklovir:

Pensiklovir guanin'in bir asiklik pürin nükleosid analoğudur ve yapısal olarak gansiklovir ile ilişkilidir. Pensiklovirin bir ön ilacı olan famsiklovir oral formda mevcut iken pensiklovir, zayıf oral biyoyararlanım nedeniyle yalnızca topikal preparatı mevcuttur. Pensiklovir, HSV-1, HSV-2, VZV ve EBV'ye karşı aktiftir. Pensiklovir %1 krem, 12 yaş ve üzeri immün yetmezliği olmayan hastalarda tekrarlayan orolabial herpes simpleks enfeksiyonlarının tedavisinde endikedir. Topikal pensiklovir, plasebo ile karşılaştırıldığında, herpes labialis'te iyileşme süresini yaklaşık 0. 5 gün kısaltır, ağrıyı ve viral döküntüyü azaltır. Lokal irritasyon yan etkisi plasebodan anlamlı fark göstermemiştir. Pensiklovir %1 krem belirti veya semptomların görüldüğü andan itibaren 4 gün boyunca tüm lezyonlara 2 saatte bir (veya günde en az 6 kez) uygulanmalıdır.

Herpes labialiste %1 pensiklovir krem ile %3 asiklovir kremin karşılaştırıldığı bir çalışmada etkinlik açısından fark saptanmamıştır. %5 asiklovir krem ile pensiklovir krem arasında henüz karşılaştırmalı klinik veri yoktur. Gebelik kategorisi B'dir.

Diğer topikal antiviral ajanlar:

Sidofovir;

Başta HPV, herpes virüsler ve bazı pox virüsler dahil olmak üzere çok çeşitli DNA virüslerine karşı antiviral aktivite gösteren asiklik bir nükleotittir. Sidofovirde fosforilasyon, asiklovir ve pensiklovirden farklı olarak, viral timidin kinaza bağımlı değildir. Ülkemizde topikal preparatı bulunmayan %1 ve %3 lik krem formlarının literatürde vaka bazlı çalışmalarda verruka vulgaris, kondiloma, Herpes simpleks, orf ve molloskumda etkisi vurgulanmıştır. Gebelik kategorisi C'dir.

Foskarnet:

Bir pirofosfat analoğu olan Foskarnet, tüm herpes virüslerine karşı aktivite gösterir ve bağışıklığı baskılanmış hastalarda CMV enfeksiyonunun tedavisinde de kullanılır. Asiklovire dirençli HSV için tercih edilen oral formu tercih edilen bir antiviraldir. Foskarnet, hücresel veya viral enzimler tarafından aktivasyon gerektirmez. Foskarnet, pirofosfatın deoksiadenozin trifosfattan ayrılmasını engeller. İlaç bir nükleosit analoğu olmadığı için, nükleosit dirençli viral polimerazlar foskarnete duyarlıdır. Topikal %3 foskarnet krem, plaseboya kıyasla lezyon sayısında veya ultraviyole (UV) kaynaklı HSV labialis süresinde anlamlı azaltma sağlamamıştır. Topikal %1 foskarnet kreminin, asiklovire dirençli vulvar HSV'si olan immunkompetan bir kadında genital HSV tedavisinde başarılı sonuç alındığı rapor edilmiştir. Gebelik kategorisi C'dir.

Dokonazol, ABD'de 12 yaş ve üzeri hastalarda tekrarlayan orolabial herpes için reçetesiz alınabilen topikal bir tedavi seçeneğidir ve iyileşme süresini neredeyse 1 gün kısaltır. Gebelik kategorisi B'dir.

Sonuç:

Topikal (lokal) antimikrobiyal ilaçlar; lokal uygulanan antiseptikler, antibakteriyel ilaçlar, antifungal ilaçlar, antiviral ilaçlar şeklinde geniş bir spektrumu içermektedir. Bu preparatlar yaralara/vücut yüzeylerine yüzeyel cilt ve yumuşak doku enfeksiyonlarının tedavisi ve önlenmesi ya da mikrobiyal ajanın eradikasyonu için uygulanmaktadır. Topikal antimikrobiyaller reçeteli veya reçetesiz kullanılmak üzere merhem, krem, toz ve sprey şeklinde satılmaktadır. Bilinçli reçete edilmesi ve kullanılması direnç gelişiminin önlenmesi ve doğru tedavi açısından önem arz etmektedir.

Kaynaklar

1. Gould K. Antibiotics: from prehistory to the present day. Journal of Antimicrobial Chemotherapy. 2016;71(3):572-5.
2. Winkelman W, Gratton D. Topical antibacterials. Clinics in dermatology. 1989;7(3):156-62.
3. Williamson DA, Carter GP, Howden BP. Current and emerging topical antibacterials and antiseptics: agents, action, and resistance patterns. Clinical microbiology reviews. 2017;30(3):827-60.
4. Fiddian A, IVANYI L. Topical acyclovir in the management of recurrent herpes labialis. British Journal of dermatology. 1983;109(3):321-6.
5. Wysocki AB. Skin anatomy, physiology, and pathophysiology. Nursing Clinics of North America. 1999;34(4):777-97.
6. Findley K, Grice EA. The skin microbiome: a focus on pathogens and their association with skin disease. Plos pathogens. 2014;10(11):e1004436.
7. Grice EA. The intersection of microbiome and host at the skin interface: genomic-and metagenomic-based insights. Genome research. 2015;25(10):1514-20.
8. Hersh AL, Chambers HF, Maselli JH, Gonzales R. National trends in ambulatory visits and antibiotic prescribing for skin and soft-tissue infections. Archives of internal medicine. 2008;168(14):1585-91.
9. Septimus EJ, Schweizer ML. Decolonization in prevention of health care-associated infections. Clinical microbiology reviews. 2016;29(2):201-22.
10. O'Donnell JA, Gelone SP, Safdar A, Bennett J, Dolin R, Blaser M. Topical antibacterials. Mandell, Douglas, and Bennett's Principles and Practice of Infectious Diseases. 2015;1:452-62.
11. Cooper R. A review of the evidence for the use of topical antimicrobial agents in wound care. World wide wounds. 2004;1(1):1-15.
12. Schaefer C, Peters PW, Miller RK. Drugs during pregnancy and lactation: treatment options and risk assessment: Academic Press; 2014.
13. Goldberg D, Maloney M. Dermatologic surgery and cosmetic procedures during pregnancy and the post-partum period. Dermatologic Therapy. 2013;26(4):321-30.
14. Ray P, Singh S, Gupta S. Topical antimicrobial therapy: Current status and challenges. Indian journal of medical microbiology. 2019;37(3):299-308.
15. Douglas M, Mandell G. Bennett's principles and practice of infectious diseases. Pag. 2005;1:40.
16. Williamson DA, Ritchie SR, Best E, Upton A, Leversha A, Smith A, et al. A bug in the ointment: topical antimicrobial usage and resistance in New Zealand. The New Zealand Medical Journal (Online). 2015;128(1426):103.
17. Demirkan A. Topikal antimikrobiyal ajanlar ve antiseptikler. Uncu H, editör. Yara. 1. Baskı. Ankara: Türkiye Klinikleri; 2021. p. 52-60. 2021.
18. Schmidt K, Debus E, Jessberger S, Ziegler U, Thiede A. Bacterial population of chronic crural ulcers: is there a difference between the diabetic, the venous, and the arterial ulcer? VASA Zeitschrift fur Gefasskrankheiten. 2000;29(1):62-70.
19. O'Meara S, Al-Kurdi D, Ologun Y, Ovington LG, Martyn-St James M, Richardson R. Antibiotics and antiseptics for venous leg ulcers. Cochrane Database of Systematic Reviews. 2014(1).
20. Sharma B. Infection in patients with severe burns: causes and prevention thereof. Infectious disease clinics of North America. 2007;21(3):745-59.
21. GERDING RL, IMBEMBO AL, FRATIANNE RB. Biosynthetic skin substitute vs. 1% silver sulfadiazine for treatment of inpatient partial-thickness thermal burns. Journal of Trauma and Acute Care

Surgery. 1988;28(8):1265-9.

22. Group OW. OzFoodNet quarterly report, 1 July to 30 September 2010.communicable diseases intelligence quarterly report. 2010;34(4):450-8.

23. Waterbrook AL, Hiller K, Hays DP, Berkman M. Do topical antibiotics help prevent infection in minor traumatic uncomplicated soft tissue wounds? Annals of emergency medicine. 2013;61(1):86-8.

24. Lio PA, Kaye ET. Topical antibacterial agents. Infectious Disease Clinics. 2009;23(4):945-63.

25. Fraser JF, Cuttle L, Kempf M, Kimble RM. Cytotoxicity of topical antimicrobial agents used in burn wounds in Australasia. ANZ journal of surgery. 2004;74(3):139-42.

26. Lee A-RC, Leem H, Lee J, Park KC. Reversal of silver sulfadiazine-impaired wound healing by epidermal growth factor. Biomaterials. 2005;26(22):4670-6.

27. Jacobs MR. Retapamulin: a semisynthetic pleuromutilin compound for topical treatment of skin infections in adults and children. 2007.

28. Woodford N, Afzal-Shah M, Warner M, Livermore D. In vitro activity of retapamulin against Staphylococcus aureus isolates resistant to fusidic acid and mupirocin. Journal of antimicrobial chemotherapy. 2008;62(4):766-8.

29. Tasani M, Tong SY, Andrews RM, Holt DC, Currie BJ, Carapetis JR, et al. The importance of scabies coinfection in the treatment considerations for impetigo. The Pediatric infectious disease journal. 2016;35(4):374-8.

30. KARADAĞ AS, TÜRSEN Ü. Deri Hastalıklarında Topikal Antibiyotik Kullanım Rehberi: Akademisyen Kitabevi; 2020.

31. Patel VM, Schwartz RA, Lambert WC. Topical antibiotics in pregnancy: A review of safety profiles. Dermatologic Therapy. 2019;32(4):e12951.

32. Borghi AA, Palma MSA. Tetracycline: production, waste treatment and environmental impact assessment. Brazilian Journal of Pharmaceutical Sciences. 2014;50:25-40.

33. Alba V, Urban E, Dominguez MA, Nagy E, Nord C-E, Palacín C, et al. In vitro activity of nadifloxacin against several Gram-positive bacteria and analysis of the possible evolution of resistance after 2 years of use in Germany. International journal of antimicrobial agents. 2009;33(3):272-5.

34. İsa A, Mustafa E. Nitrofurazon'a bağlı gelişen alerjik kontak dermatit: Editöre mektup. Journal of Anatolian Medical Research. 3(1):33-5.

35. Kutlubay Z, Karakuş UDÖ, Engin B, Serdaroğlu S. Yüzeyel Mantar Hastalıklarında Tedavi.

36. Lesher Jr JL. Oral therapy of common superficial fungal infections of the skin. Journal of the American Academy of Dermatology. 1999;40(6):S31-S4.

37. Bolognia JL, Jorizzo JL, Schaffer JV. Dermatology e-book: Elsevier Health Sciences; 2012.

38. Croxtall JD, Plosker GL. Sertaconazole: a review of its use in the management of superficial mycoses in dermatology and gynaecology. Drugs. 2009;69:339-59.

39. Stratman EJ. Failure to use available evidence to guide tinea versicolor treatment: comment on "pityriasis versicolor". Archives of dermatology. 2010;146(10):1140-.

40. Hu SW, Bigby M. Pityriasis versicolor: a systematic review of interventions. Archives of dermatology. 2010;146(10):1132-40.

41. Murase JE, Heller MM, Butler DC. Safety of dermatologic medications in pregnancy and lactation: Part I. Pregnancy. Journal of the American Academy of Dermatology. 2014;70(3):401. e1-. e14.

42. Brennan B, Leyden JJ, Incorporated FP, Foster City C. Overview of topical therapy for common superficial fungal infections and the role of new topical agents. Journal of the American

Academy of Dermatology. 1997;36(2):S3-S8.

43. Lynch PJ, Minkin W, Smith EB. Ecology of Candida albicans in candidiasis of the groin. Archives of Dermatology. 1969;99(2):154-60.

44. Arika T, Yokoo M, Yamaguchi H. Topical treatment with butenafine significantly lowers relapse rate in an interdigital tinea pedis model in guinea pigs. Antimicrobial agents and chemotherapy. 1992;36(11):2523-5.

45. Shadomy S, Wang H, Shadomy HJ. Further in vitro studies with oxiconazole nitrate. Diagnostic microbiology and infectious disease. 1988;9(4):231-7.

46. Evans E. A comparison of terbinafine (Lamisil®) 1% cream given for one week with clotrimazole (Canesten®) 1% cream given for four weeks, in the treatment of tinea pedis. British journal of Dermatology. 1994;130(s43):12-4.

47. Bergstresser PR, Elewski B, Hanifin J, Lesher J, Savin R, Shupack J, et al. Topical terbinafine and clotrimazole in interdigital tinea pedis: a multicenter comparison of cure and relapse rates with 1-and 4-week treatment regimens. Journal of the American Academy of Dermatology. 1993;28(4):648-51.

48. Ablon G, Rosen T, Spedale J.comparative efficacy of naftifine, oxiconazole, and terbinafine in short-term treatment of tinea pedis. International journal of dermatology. 1996;35(8):591-3.

49. O'Brien JJ, Campoli-Richards DM. Acyclovir: an updated review of its antiviral activity, pharmacokinetic properties and therapeutic efficacy. Drugs. 1989;37:233-309.

50. Balfour Jr M, HH. Acyclovir and other chemotherapy for herpes group viral infections. Annual review of medicine. 1984;35(1):279-91.

51. Corey L, Nahmias AJ, Guinan ME, Benedetti JK, Critchlow CW, Holmes KK. A trial of topical acyclovir in genital herpes simplex virus infections. New England Journal of Medicine. 1982;306(22):1313-9.

52. Fiddian A, Kinghorn G, Goldmeier D, Rees E, Rodin P, Thin R, et al. Topical acyclovir in the treatment of genital herpes: a comparison with systemic therapy. Journal of Antimicrobial Chemotherapy. 1983;12(suppl_B):67-77.

53. Kinghorn GR, Turner EB, Barton IG, Potter CW, Burke CA, Fiddian AP. Efficacy of topical acyclovir cream in first and recurrent episodes of genital herpes. Antiviral research. 1983;3(5-6):291-301.

54. Patel V, Schwartz R, Lambert W. Topical antiviral and antifungal medications in pregnancy: a review of safety profiles. Journal of the European Academy of Dermatology and Venereology. 2017;31(9):1440-6.

55. Spruance S, Rea T, Thoming C, Tucker R, Saltzman R, Boon R. Topical Penciclovir Collaborative Study Group Penciclovir cream for the treatment of herpes simplex labialis: a randomized, multicenter, double-blind, placebo-controlled trial. JAMA. 1997;277:1374-9.

56. Spruance SL, Rea TL, Thoming C, Tucker R, Saltzman R, Boon R. Penciclovir cream for the treatment of herpes simplex labialis: a randomized, multicenter, double-blind, placebo-controlled trial. Jama. 1997;277(17):1374-9.

57. Schmid-Wendtner M-H, Korting H. Penciclovir cream–improved topical treatment for herpes simplex infections. Skin Pharmacology and Physiology. 2004;17(5):214-8.

58. Lin L, Chen X, Cui P, Wang J, Guo Z, Lu N. Topical Penciclovir Clinical Study Group. Topical application of penciclovir cream for the treatment of herpes simplex facialis/labialis: a randomized, double-blind, multicentre, aciclovir-controlled trial. J Dermatolog Treat. 2002;13:67-72.

59. Toro JR, Sanchez S, Turiansky G, Blauvelt A. Topical cidofovir for the treatment of dermatologic conditions: verruca, condyloma, intraepithelial neoplasia, herpes simplex and its potential use in smallpox. Dermatologic clinics. 2003;21(2):301-9.

60. Barton S, Munday P, Kinghorn G, Van der Meijden W, Stolz E, Notowicz A, et al. Topical treatment of recurrent genital herpes simplex virus infections with trisodium phosphonoformate (foscarnet): double blind, placebo controlled, multicentre study. Sexually Transmitted Infections. 1986;62(4):247-50.

61. Swetter SM, Hill EL, Kern ER, Koelle DM, Posavad CM, Lawrence W, et al. Chronic vulvar ulceration in an immunocompetent woman due to acyclovir-resistant, thymidine kinase-deficient herpes simplex virus. The Journal of infectious diseases. 1998;177(3):543-50.

TÜRK TABİPLERİ BİRLİĞİ

BURSA TABİP ODASI

TOPİKAL İMMUNOMODÜLATÖR - İMMUNOTERAPİ AJANLARI

Doç. Dr. Munise DAYE[1]

Dr. Öğretim Üyesi Koray DURMAZ[2]

Giriş :

Derimizin temel yapıtaşı hücresi olan keratinositler çeşitli sitokinler üreterek immün tanımada anahtar rol oynarlar. Aynı zamanda, dermis immünokompetan T lenfositleri ile iletişim kuran ve immün reaktivitenin indüklenmesi için optimum bir ortam sağlayan antijen sunan hücreler (Langerhans hücreleri) içerir. İmmünolojik yoldaki dengesizliğin bir sonucu olarak çeşitli dermatozlar ortaya çıkar. Topikal immünomodülatörler, cilde uygulandığında lokal olarak immün yanıtı değiştiren moleküllerdir. Bağışıklık yanıtını ya yukarı doğru düzenlerler (upregülasyonla immün uyarım) ya da aşağı doğru düzenlerler (downregülasyonla bağışıklık baskılama). Steroidal ve steroidal olmayan immünomodülatör ajanlar olarak sınıflandırılırlar. Topikal kortikosteroid, başlı başına geniş bir konu olan klasik immünomodülatördür. Ancak bu yazıda non-steroid immünomodülatör ajanlara odaklanılacaktır.

a. Topikal kalsinörin inhibitörleri:

Kimyasal yapı ve etki mekanizması:

Takrolimus merhem ve pimekrolimus krem, topikal kortikosteroidlerin yan etkileri olmadan ekzematöz ve diğer inflamatuar dermatozların tedavisine olanak sağlayan antiinflamatuar etkili immunomodülatör ajanlardır. Hem takrolimus hem de pimekrolimus, FK506 bağlayıcı proteine (FKBP) bağlanarak kalsinörini inhibe eden kompleksler oluşturur. Kalsinörin normalde aktifleştirilmiş T hücrelerinin nükleer faktörünün (NFAT) sitoplazmik alt birimini fosforile eder, bu aktive birim sonra çekirdeğe yer değiştirir ve IL-2 dahil olmak üzere proinflamatuar sitokinlerin transkripsiyonunu destekleyen bir kompleks oluşturur.

Endikasyonlar:

Takrolimus %0. 1 ve %0. 03 merhemler sırasıyla ≥16 ve ≥2 yaşındaki hastalarda "orta ila şiddetli" atopik dermatit tedavisinde endikeyken, pimekrolimus %1 krem 2 yaş üzeri bireylerde "hafif ila orta şiddetli" atopik dermatit tedavisinde endikedir. Amerikan Dermatoloji Akademisi'nin (AAD) mevcut kılavuzları, hafiften şiddetliye atopik dermatit olgularında 2 yaş altındaki çocuklar için de pimekrolimus %1 krem ve takrolimus %0. 03 merhemin endikasyon dışı kullanımını önermektedir. Topikal kalsinörin inhibitörleri ayrıca, özellikle yüz (göz kapakları dahil) ve intertriginöz alanlarda tutulumla giden diğer enflamatuar dermatozları tedavi etmek için sıklıkla kullanılır. Bunlar arasında seboreik dermatitin yanı sıra psöriasis, liken planus (oral ve genital), vitiligo, piyoderma gangrenozum, perioral dermatit, granülomatöz rosaze, kutanöz Crohn hastalığı, liken sklerozus ve dermatomiyozitin kutanöz lezyonları, lupus eritematozus ve kronik graft versus host hastalığı (GVHD) sayılabilir.

Ek bilgiler:

Uygulama bölgesinde yanma, batma, sıcaklık hissi en sık yan etkiler arasındadır. Alkol tüketimine bağlı olarak bu reaksiyonda artış meydana gelebilir. Yüzde alerjik kontakt dermatit ve rozase benzeri granülomatöz reaksiyon olduğuna dair vakalar raporlanmıştır. Topikal kalsinörin inhibitörlerinin

1. Necmettin Erbakan Üniversitesi, Meram Tıp Fakültesi Deri ve Zührevi Hastalıklar Kliniği, Konya
2. Özel Lokman Hekim Hastanesi Deri ve Zührevi Hastalıklar Kliniği, Ankara

prospektüs bilgileri 2006 yılında malignensi riski ile ilişkili teorik risk nedenli revize edildi. Bununla birlikte, klinik çalışmalarda, sistematik incelemelerde veya kullanım sonrası sürveyanslarda kısa vadeli veya orta vadeli (>15 yıl) herhangi bir sistemik immünsüpresyon veya malignite riskinde artış saptanmamıştır. Atopik dermatit tedavisinde topikal pimekrolimus ve takrolimusun etkinliği ve tolere edilebilirliği üzerine hazırlanan 25 randomize kontrollü çalışmanın ele alındığı bir meta-analizde hem topikal pimekrolimus hem de topikal takrolimus, atopik dermatit için plasebo tedavilerinden daha etkili bulunmuştur. Takrolimus %0,1 merhemin, üç haftada güçlü topikal kortikosteroidler kadar etkili olduğu ve 12 haftada %0,1 hidrokortizon bütirat/ %1 hidrokortizon asetat kombine tedavisinden daha etkili olduğu vurgulanmıştır. 12 haftalık tedavi süreci sonunda topikal takrolimusun %0. 1 merhem formunun %0. 03 formundan daha etkili olduğu gösterilmiştir. Aynı çalışmada 3 haftalık tedavide %1 pimekrolimus krem, %0. 1 betametazon valerat 'dan çok daha az etkili bulunmuştur. Pimekrolimus ve takrolimus, topikal kortikosteroidlere göre önemli ölçüde daha fazla cilt yanmasına neden olmuştur. Topikal takrolimus ile tedavi edilen hastaların %6-7'sinde meydana gelen, yüzün kızarma reaksiyonu (flushing) ile alkol tüketimi arasında ilişki raporlanmıştır. Bildiğimiz kadarıyla, bugüne kadar pimekrolimus ile tedavi edilen hastalarda ise benzer bir ilişki gözlemlenmemiştir. Patofizyolojik mekanizma hala kesin bilinmese de, etanol ve kalsinörin inhibitörlerinin nöropeptitlerin salınmasını indüklediği gösterilmiştir ve muhtemelen bunların kombinasyonu da aşırı vazodilatasyon ve flushing'e yol açabilir. Uygulama yerinde yanma, batma veya sıcaklık hissi, topikal kalsinörin inhibitörlerinin en yaygın yan etkileridir. Gebe ve emzirenlerde yeterli çalışma yoktur ve kategori C'dir.

b. İmikimod:

Kimyasal yapı ve etki mekanizması:

İmikimod heterosiklik imidazokinolin amid yapıda, sitokin üretimini indükleyerek doğal ve edinilmiş immün sistemi uyaran, antiviral ve antitümöral etkinlik de gösteren sentetik bir immunomodülatör ilaçtır. İmikimod biyolojik aktivitesini temel olarak TLR 7 ve TLR 8 agonistik etkisiyle gösterir. Bunun sonucunda nükleer faktör-kappa B (NF-KB)'nin aktivasyonu ve çok sayıda genin transkripsiyonunun indüklenmesi söz konusudur. Neticede interferon-α, tümör nekroz faktör-α, interlökin (IL)-2, IL-6, IL-8, IL-12, granülosit makrofaj koloni stimüle edici faktör (GM-CSF) gibi proinflamatuar sitokinlerin yapımı artar. Bu sayede de dendritik hücrelerin uyarılması, immun sistem hücrelerinin fonksiyon artışı sağlanmış olur. Topikal imikimod epidermal Langerhans hücrelerinin olgunlaşmasını uyarır, antijen sunan hücrelerin bölgesel lenf nodlarına göçünü ve spesifik T hücre yanıtını indükler.

Endikasyonlar:

İlk kez 1997 yılında anogenital siğil tedavisinde, ardından 2004 yılında yüzeyel bazal hücreli karsinoma ve immünkompetan bireylerde hipertrofik olmayan aktinik keratoz tedavisinde Amerikan Gıda ve İlaç Dairesi (FDA) tarafından onaylanmıştır.

Kullanım dozu ve süresi anogenital siğillerin tedavisinde haftada 3 kez, 16 hafta; aktinik keratoz tedavisinde haftada 2 kez, 16 hafta; BCC tedavisinde haftada 5 kez, 6 haftadır. Günümüzde bu endikasyonlar dışında, verruka vulgaris, molluskum kontagiosum, Bowen hastalığı, meme dışı Paget hastalığı, vulvar intraepitelyal neoplazi, Nevoid Bazal Hücreli Nevüs Sendromu, Skuamöz hücreli karsinom, kütanöz T hücreli lenfoma, keloid, lentigo malina, kütanöz melanom metastazı, alopesi areata, Kaposi sarkomu, infantil hemanjiom ve tatuajlarda kullanılmaktadır.

Ek bilgiler:

Randomize kontrollü klinik çalışmalar, 16 haftaya kadar haftada üç kez imikimod %5 krem

uygulanmasının hastaların yaklaşık %50'sindeki anogenital verru lezyonlarını tamamen temizlediğini göstermiştir. Nüks oranları %13 ila %19 arasında değişmektedir. İki çift kör randomize kontrollü çalışma, haftada beş kez uygulama ile yüzeyel BCC lezyonlarında %82 histolojik klerens göstermiştir. Bu çalışmalar, gövde/ekstremitede yüzeyel BCC için bir tedavi olarak imikimodun onaylanmasının temelini oluşturmuştur. Diğer BCC alt tiplerinde daha düşük klerens oranları bildirilmiştir (Nodüler BCC için %42-100 ve infiltratif BCC için %56-63). İmikimod, cerrahi olmayan hastalarda hasta tercihine bağlı olarak küçük, düşük riskli yüzeyel ve hatta nodüler BCC'nin yönetiminde etkili bir seçenektir.

Kaşıntı, yanma, ağrı, kabuklanma ve erozyonu içeren lokal reaksiyonlar kullanımı kısıtlayan ve sık görülen yan etkilerindendir. Bununla birlikte, baş ağrısı, grip benzeri semptomlar, yorgunluk, mide bulantısı ve miyalji gibi yaygın olmayan sistemik yan etkiler de bildirilmiştir. Gebelik kategorisi C'dir.

c. 5-Fluorourasil:

Kimyasal yapı ve etki mekanizması:

5-Fluorourasil (5-FU), timidilat sentetazı geri dönüşümsüz olarak inhibe ederek DNA sentezine müdahale eden bir pirimidin analoğudur. Ayrıca DNA kırılımına, RNA'yı parçalayan eksozom kompleksinin bozulmasına ve böylelikle protein sentezinin inhibisyonuna yol açar.

Endikasyonlar:

Topikal 5-FU, aktinik keratozların ve geniş çaplı aktinik hasarın tedavisinde kullanılır. Hipertrofik lezyonlarda azalmış perkütan emilim nedeniyle daha az etkilidir. Ayrıca aktinik keilit, SCC in situ (Bowen hastalığı), yüzeysel BCC, kutanöz ve genital siğiller, porokeratozlar, tırnak psöriasis hastalığı ve meme dışı Paget hastalığında kullanılmaktadır. Topikal 5-FU'nun %0. 5, %1 ve %5'lik krem ile %2 ve %5'lik solüsyonları mevcuttur. 5-FU tipik olarak 2 ila 6 hafta boyunca günde bir veya iki kez uygulanır. Topikal retinoid ile 2 haftalık ön tedavi, ekstremiteler ve gövde üzerindeki etkinliği arttırabilir. 7

Ek bilgiler:

Aktinik keratozların ve fotohasarın tedavisi sırasında ciltte eritem, bazen ödem ve ağrı, krutlanma meydana gelebilir. Lokalize inflamatuar etki gözlenebilir ancak nadiren rezidüel pigment değişiklikleri de olabilir. Bu gibi durumlarda lokal kortikosteroid uygulanabilir. Sistemik emilimi çok düşük olduğundan sistemik yan etki nadirdir. 225 hastayla yapılan bir randomize kontrollü çalışmada, 4 hafta boyunca günde bir ila iki kez uygulanan 5-FU'ya kıyasla fotodinamik terapi (1 hafta arayla iki seans) istatistiksel olarak anlamlı olmayan daha üstün yanıt oranları saptanmıştır (%80'e karşı %69, Odds oranı: 1. 64) ; %95 Güven aralığı, 0,78–3,45, P = 0,19). Başka bir çalışmada (n = 40), 12 aylık tam klinik yanıt oranı, tek seanslık fotodinamik tedavi için istatistiksel olarak daha üstün saptanmıştır (%82'ye karşı %48, OR 4,78, %95 Güven aralığı 1,56-14,62, P = 0,006). 5-FU kullanımı, bu maddeye aşırı duyarlılık öyküsü olan hastalarda ve dihidropirimidin dehidrogenaz eksikliği olan hastalarda kontrendikedir. 5-FU potansiyel olarak teratojeniktir ve gebelik kategorisi X olarak sınıflandırılır; hamilelik ve emzirme döneminde kullanımı kontrendikedir.

d- Vitamin D analogları (Kalsipotriol)

Kimyasal yapı ve etki mekanizması:

Derimiz D vitamini biyosentezinde görevli ve bu vitaminin nihai aktivitesi için hedef bölge

konumundaki bir organdır. Aktif bileşik olan 1,25-dihidroksivitamin D3'ün (kalsitriol) kutanöz etkileri, keratinositlerin proliferasyonunu inhibe etme ve farklılaşmasını desteklemenin yanı sıra IL-2, IL-6, IL-8 gibi enflamatuar mediatörlerin üretimini azaltmayı içerir. D vitamini, keratinositler, melanositler, Langerhans hücreleri, makrofajlar, T hücreleri ve fibroblastlar üzerindeki düzenleyici işlevlerini D vitamini reseptörlerine (VDR'ler) bağlanarak uygular.

Endikasyonları:

Çeşitli D vitamini analogları (kalsipotriol, kalsitriol, takalsitol, maksakalsitol) klinik kullanım için bulunsa da bunların temel tedavi endikasyonu psoriasistir. Vitiligo, morfea, ihtiyozlar, Hailey-Hailey hastalığında da kullanımlarını gösteren raporlar mevcuttur. Psöriazisli hastalarda bir D vitamini analoğunun yüksek potensli bir topikal kortikosteroid ile kombinasyon halinde uygulanması, her iki ajanın tek başına uygulanmasına göre daha fazla etkinliğe ve daha hızlı etki başlangıcına ve ayrıca tek başına D vitamini analoğuna göre daha az irritasyona sebep olur. D vitamini analogları asitretin, siklosporin veya psöriasis hastalığı için fototerapi ya da vitiligo için fototerapi ile birlikte kullanıldığında daha faydalı sonuçlar ortaya çıkabilir; D vitamini analoğu, UV ışığı ile bozulmayı önlemek için fototerapi seanslarından sonra uygulanmalıdır.

Ek bilgiler:

Dört haftalık tedavi sonucunda etkinliğin değerlendirildiği 1,603 hastalık bir çalışmada topikal kalsipotriol ve betametazondan oluşan sabit kombine preparatı kullanan hastaların %48'inde başarı elde edilirken, bu oran yalnızca kalsipotriol kullananlarda %16,5, yalnızca betametazon kullananlarda ise %26,3 olarak saptanmıştır. En yaygın yan etkiler, uygulama yerinde tahriş, yanma ve batmadır, bu da D vitamini analoglarının yüz ve intertriginöz bölgelerde kullanımını sınırlar. Allerjik kontakt dermatit, kalsipotrien ile tarif edilmiştir. D vitamini ve analoglarının sistemik etkileri arasında kalsiyumun kemikten salınması, kalsiyumun renal tübüler geri emiliminin ve barsaktan emiliminin artması ve paratiroid hormonu salınımının azalması yer alır. Haftada 100 gr'dan fazla topikal D vitamini analoglarının kullanımı hiperkalsemi ve hiperkalsiüriye yol açabilir. Çocuklarda kullanımı güvenlidir. Kalsipotrien ve kalsitriol gebelik kategorisi C'dir.

e- Retinoidler

Kimyasal yapı ve etki mekanizması:

Retinoidler, A vitamininin (all-trans retinol) yapısal ve fonksiyonel analogudurlar ve nükleer retinoik asit reseptörlerinin (RAR) spesifik protein izotoplarına (α, β, γ), retinoid X reseptörlerine (RXR) bağlanarak gen transkripsiyonunu regüle ederler. Başlıca topikal retinoidler ve kullanım pratikleri tablo-1'de gösterilmiştir.

Tablo-1: Topikal retinoidler

İlaç	Formülasyon	Endikasyon	Gebelik Kategorisi	Yorum
Beksaroten	%1 jel	FDA onaylı Kutane T hücreli lenfoma (KTHL) evre IA ve IB	X	Selektif olarak retinoid X reseptörlerine bağlanarak etki gösterir. En sık yan etkisi lokal irritasyondur.
Tretinoin	%0. 02-0. 1 arasında değişen konsantrasyonlarda krem	Akne vulgaris (FDA) Fotoyaşlanma (FDA) Melazma Aktinik keratoz Displastik nevus Stria-skar Alopesi Siğiller Keratozis pilaris Nevus komedonikus Perforan hastalıklar	C	Hücre nükleusundaki retinoik asit reseptörlerine (RAR) bağlanarak etkisini gösterir. Uygulama bölgesinde ortaya çıkan kuruluk, kaşıntı-yanma hissi, eritem ve deskuamasyon gözlenir yan etki olarak. 10 yaş altı çocuklarda etkinlik ve güvenilirliği araştırılmamıştır.
Adapalen	%0. 1 krem %0. 1-0. 2 jel	Akne vulgaris (FDA)	C	Akne patogenezinde, folliküler hiperkeratinizasyon, bakteriyel kolonizasyon, anormal sebum üretimi, immün reaksiyonlar ve kompleks inflamatuvar meka-nizmalar rol oynar. Düşük yan etki profili nedeniyle en iyi tolere edilen topikal retinoiddir. 12 yaş altı çocuklarda etkinlik ve güvenilirliği araştırılmamıştır.
Tazaroten	%0. 1 krem %0. 05 ve %0. 1 jel	Plak tip psöriasis Hafif ve orta şiddetli akne	X	Epidermiste eksprese edilen retinoik asit reseptörleri (RAR) -γ ve -β için seçici bir afiniteye sahiptir. Retinoid X reseptörleri (RXR) üzerinde hiçbir etkisi yoktur. Tazarotenin RAR'lara bağlanmasıyla stratum korneum tabakasının yapısı değişmekte, bariyer fonksiyonları bozularak inflamatuvar sitokinler salınmakta ve irritasyon ortaya çıkmaktadır. 12 yaş altı çocuklarda etkinlik ve güvenilirliği araştırılmamıştır.

İzotretinoin	%0,05'lik formu %2'lik eritromisin ile kombine jel formda bulunmaktadır.	Akne vulgaris Akne skarları Fotoyaşlanma Darier hastalığı Oral liken planus Aktinik keratoz	X	Tretinoinin 13-cis izomeridir. A vitamini metabolizmasında oluşan ve doğal olarak ortaya çıkan bir bileşiktir.
Retinol, retinaldehit, retinil esterleri		Akne Hiperpigmentasyon Fotoyaşlanma	C	Bu moleküllerin lipofilik yapıları, irritan etkilerinin görece az olması ve ön ilaç olmaları FDA (Food and Drug Administration) onayı olmaksızın kozmesötik formülasyonlara eklenebilmesine olanak sağlamaktadır.
Alitretinoin	%0. 1 jel	Lokalize kutanöz kaposi sarkomu	D	RAR ve RXR reseptörlerine bağlanarak etki gösterir. Normal hücrelerin ve tümör hücrelerinin proliferasyonunu inhibe eder. Ayrıca hücre farklılaşmasını indükler. Apopitotik, antiinflamatuvar, antiproliferatif etkinlikleri vardır. Ülkemizde alitretinoin içeren preparatlar bulunmamaktadır.
Trifarotene	50 µg/g	Fasiyal ve trunkal akne	N	Yeni kuşak bir topikal retinoid türevi olup RAR-γ üzerinden etki gösterdiği için 1. ve 3. Kuşak retinoidlerden ayrılmaktadır. Komedolitik, anti-inflamatuvar ve pigment açıcı özellikleri vardır. Lokal yan etkileri diğer topikal retinoidlerden daha azdır.

Sonuç:

Topikal (lokal) immunomodülatör ilaçlar; steroidal ve steroidal olmayan immunomodülatör ajanlar olarak sınıflandırılırlar. Burada steroidal olmayan immunomodülatör -immunoterapi ajanları ele alınmıştır. Bu preparatlar lokal immun yanıt üzerinden etki göstermekte olup akne vulgaris, atopik dermatit, psoriasis, vitiligo, aktinik hasar ve prekanseröz/kanseröz lezyonlar dahil çok sayıda endikasyonda kullanılmaktadır. Topikal immunomodülatörlerin uygun endikasyonda ve yaş grubunda, yan etki profili dikkate alınarak doğru reçetelenmesi oldukça önemlidir.

Kaynaklar

1. Khandpur S, Sharma V, Sumanth K. Topical immunomodulators in dermatology. Journal of Postgraduate Medicine. 2004;50(2):131.
2. Stuetz A, Baumann K, Grassberger M, Wolff K, Meingassner JG. Discovery of topical calcineurin inhibitors and pharmacological profile of pimecrolimus. International archives of allergy and immunology. 2006;141(3):199-212.
3. Nghiem P, Pearson G, Langley RG. Tacrolimus and pimecrolimus: from clever prokaryotes to inhibiting calcineurin and treating atopic dermatitis. Journal of the American Academy of Dermatology. 2002;46(2):228-41.
4. Eichenfield LF, Tom WL, Berger TG, Krol A, Paller AS, Schwarzenberger K, et al. Guidelines of care for the management of atopic dermatitis: section 2. Management and treatment of atopic dermatitis with topical therapies. Journal of the American Academy of Dermatology. 2014;71(1):116-32.
5. Carroll CL, Fleischer J, Alan B. Tacrolimus ointment: the treatment of atopic dermatitis and other inflammatory cutaneous disease. Expert Opinion on Pharmacotherapy. 2004;5(10):2127-37.
6. Callen J, Chamlin S, Eichenfield LF, Ellis C, Girardi M, Goldfarb M, et al. A systematic review of the safety of topical therapies for atopic dermatitis. British Journal of Dermatology. 2007;156(2):203-21.
7. Ashcroft DM, Dimmock P, Garside R, Stein K, Williams HC. Efficacy and tolerability of topical pimecrolimus and tacrolimus in the treatment of atopic dermatitis: meta-analysis of randomised controlled trials. Bmj. 2005;330(7490):516.
8. Milingou M, Antille C, Sorg O, Saurat J-H, Lübbe J. Alcohol intolerance and facial flushing in patients treated with topical tacrolimus. Archives of dermatology. 2004;140(12):1542-4.
9. Reitamo S, Wollenberg A, Schöpf E, Perrot JL, Marks R, Ruzicka T, et al. Safety and efficacy of 1 year of tacrolimus ointment monotherapy in adults with atopic dermatitis. Archives of dermatology. 2000;136(8):999-1006.
10. Trevisani M, Smart D, Gunthorpe MJ, Tognetto M, Barbieri M, Campi B, et al. Ethanol elicits and potentiates nociceptor responses via the vanilloid receptor-1. Nature neuroscience. 2002;5(6):546-51.
11. Bolognia JL, Jorizzo JL, Schaffer JV. Dermatology e-book: Elsevier Health Sciences; 2012.
12. Eedy D. Imiquimod: a potential role in dermatology? British Journal of Dermatology. 2002;147(1):1-6.
13. Hanna E, Abadi R, Abbas O. Imiquimod in dermatology: an overview. International journal of dermatology. 2016;55(8):831-44.
14. Ganjian S, Ourian AJ, Shamtoub G, Wu JJ, Murase JE. Off-label indications for imiquimod. Dermatology online journal. 2009;15(5).
15. Su ÖS. Regulations in Imiquimod Usage and Difficulties for Dermatologists in Prescription. 2010.
16. Cantisani C, Lazic T, G Richetta A, Clerico R, Mattozzi C, Calvieri S. Imiquimod 5% cream use in dermatology, side effects and recent patents. Recent Patents on Inflammation & Allergy Drug Discovery. 2012;6(1):65-9.
17. Longley DB, Harkin DP, Johnston PG. 5-fluorouracil: mechanisms of action and clinical strategies. Nature reviews cancer. 2003;3(5):330-8.
18. Morton C, Horn M, Leman J, Tack B, Bedane C, Tjioe M, et al.comparison of topical methyl aminolevulinate photodynamic therapy with cryotherapy or fluorouracil for treatment of squamous cell carcinoma in situ: results of a multicenter randomized trial. Archives of dermatology. 2006;142(6):729-35.

19. Salim A, Leman J, McColl J, Chapman R, Morton C. Randomized comparison of photodynamic therapy with topical 5-fluorouracil in Bowen's disease. British Journal of Dermatology. 2003;148(3):539-43.

20. Helfrich Y. Sachs D, and Kang S. "Topical Vitamin D3" in Comprehensive Dermatologic Drug Therapy, Ed. Stephen E. Wolverton Saunders. 2007.

21. Lebwohl M. A multicenter trial of calcipotrien ointment and halobetasol ointment compared with either agent alone for the treatment of psoriasis. J Am Acad Dermatol. 1996;35:268-9.

22. Kaufmann R, Bibby A, Bissonnette R, Cambazard F, Chu A, Decroix J, et al. A new calcipotriol/betamethasone dipropionate formulation (DaivobetTM) is an effective once-daily treatment for psoriasis vulgaris. Dermatology. 2002;205(4):389-93.

23. Murphy G, Reich K. In touch with psoriasis: topical treatments and current guidelines. Journal of the European Academy of Dermatology and Venereology. 2011;25:3-8.

24. Van De Kerkhof PC. Update on retinoid therapy of psoriasis in: an update on the use of retinoids in dermatology. Dermatologic therapy. 2006;19(5):252-63.

BÖLÜM 25

DERMATOLOJİDE FOTOTERAPİ

1. Temel Fotobiyoloji
2. Topikal Foto(kemo)terapi
3. Sistemik Foto(kemo)terapi
4. UVA-1 Fototerapi

TÜRK TABİPLERİ BİRLİĞİ

BURSA TABİP ODASI

TEMEL FOTOBİYOLOJİ
TOPİKAL FOTO(KEMO)TERAPİ
SİSTEMİK FOTO(KEMOTERAPİ)
UVA-1 FOTOTERAPİ

Dr. Öğr. Üyesi Burcu BEKSAÇ[1]

Prof. Dr. Esra ADIŞEN[2]

1. Giriş:

Fototerapi, deri hastalıklarının tedavisi amacıyla ultraviyole (UV) ışığın kullanılmasıdır. Günümüzde kullanılan fototerapi çeşitleri; geniş bant UVB (290-320 nm), dar bant UVB (308-313 nm), UVA1 (340-400 nm), psoralenlerle birlikte (psoralen-UVA/PUVA) ya da tek başına UVA, mikrofototerapi ve ekstrakorporeal fotokemoterapi (fotoferez) olarak sıralanabilir. Bu fototerapi çeşitlerinin deriye penetrasyon derinlikleri ve moleküler etkileri birbirinden farklıdır. Tedavinin başarılı olabilmesi için, tedavi edilmek istenen hastalığa uygun fototerapi modalitesinin seçilmesi gerekir. Genel olarak güvenli, etkili ve ucuz bir tedavi yöntemi olarak kabul edilen fototerapinin güneş yanığı, bül oluşumu, hiperpigmentasyon, kaşıntı ve yanma hissi gibi akut yan etkileri olabilmektedir. Özellikle PUVA tedavisinin yol açabildiği deri karsinogenezi ise fototerapinin en önemli uzun dönem yan etkisidir. Bu nedenle uygun hasta seçimi, tedavi dozajının ve seans sayısının ayarlanması önem taşımaktadır.

1. Temel Fotobiyoloji:

Fotobiyoloji, canlı organizmalar üzerinde ışığın sistemik ve lokal etkilerini inceleyen bilim dalıdır. Güneş ışığı, ultraviyole (morötesi) ışıma, görünür ışık ve infrared (kızılötesi) ışımadan oluşmaktadır (Şekil 1). Görünür ışık ve infrared ışımanın da deri hücreleri üzerinde etkileri bulunmakla birlikte, bu bölümde temel olarak elektromanyetik spektrumun biyolojik olarak en aktif kısmı olan ultraviyole ışımadan söz edilecektir.

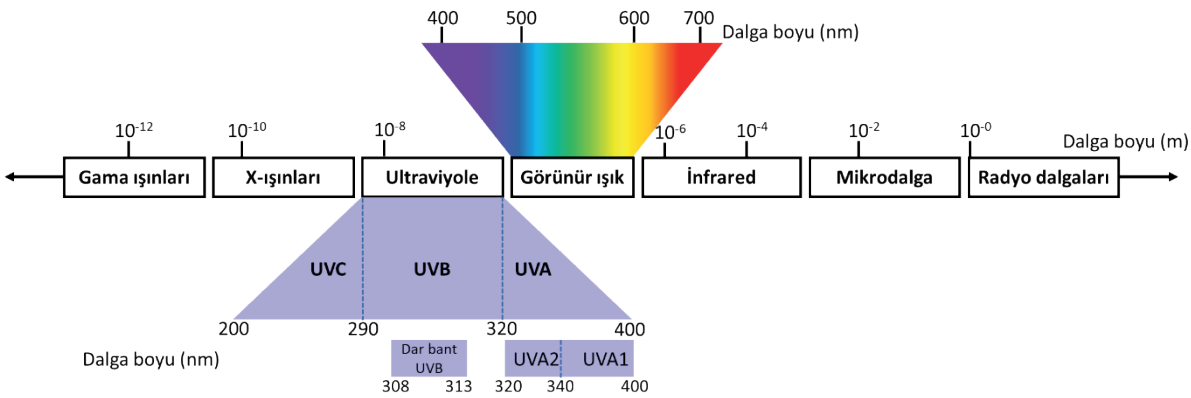

Şekil 1. Elektromanyetik spektrum. Güneş ışığının %50'si görünür ışık, %40'ı infrared ışıma ve %9'u UV ışımadan oluşur. Görünür ışık, 380-700 nm arasındaki dalga boylarını kapsar ve ışığın rengi dalga boyuna göre değişir.

1. Gazi Üniversitesi Tıp Fakültesi Deri ve Zührevi Hastalıklar AD, Ankara
2. Gazi Üniversitesi Tıp Fakültesi Deri ve Zührevi Hastalıklar AD, Ankara

a. Ultraviyole Işıma:

Ultraviyole ışıma dalga boyları 200-400 nm arasında değişir (Şekil 1) ve dalga boyuna göre UVC, UVB ve UVA olarak adlandırılır (Tablo 1).

Tablo 1. UV ışıma tipleri

Dalga Boyu (nm)	UV cinsi	Biyolojik etkileri
200-290	UVC	Yanık ve keratite yol açabilir, yeryüzüne ulaşamaz, yapay lambalarla dezenfeksiyon amacıyla kullanılır
290-320	UVB	Yüzeysel penetrasyon gösterir, immünsüpresyon yapar, D vitamini sentezinde gereklidir
320-400	UVA	Derin penetrasyon gösterir, kollajen yıkımına yol açar, fotoyaşlanmadan sorumludur

Ozon tabakası, 290 nm'den daha kısa dalga boylarının dünyaya ulaşmasını engeller. Bu nedenle UVC yeryüzüne ulaşamaz. Güneşten yeryüzüne ulaşan UV ışımanın büyük kısmı, UVA dalga boyundadır. Güneş kaynaklı UVB'nin yalnızca %5'i dünyaya ulaşır. Güneş kaynaklı UVA ve UVB'nin farkları Tablo 2'de sıralanmıştır.

Tablo 2. Güneş kaynaklı UVA ve UVB arasındaki farklar

UVA	UVB
Güneş kaynaklı UVA'nın neredeyse tamamı dünyaya ulaşır.	Güneş kaynaklı UVB'nin yalnızca %5'i dünyaya ulaşır.
Yeryüzüne ulaşan UV ışımanın %95'ini oluşturur.	Yeryüzüne ulaşan UV ışımanın %5'ini oluşturur.
Gün boyu yeryüzüne gelir.	Sadece öğle saatlerinde yeryüzüne gelir.
Camlardan geçebilir.	Camlardan geçemez.
Yüzey yansıması yoluyla maruz kalınabilir.	Yüzeyden yansıyan UVB ihmal edilebilir düzeydedir.
Düşük enerjili olduğundan, UVB ile aynı etkiyi oluşturmak için 1000 kat fazla ışıma gerekir.	Akut ve kronik deri hasarının çoğundan sorumludur.
UVA'nın yol açtığı eritem 24-36 saatte başlar, 48-72 saatte maksimuma ulaşır, 1 hafta devam eder.	UVB'nin yol açtığı eritem 2-6 saatte başlar, 10-24 saatte maksimuma ulaşır, 1-2 gün devam eder.

Fototerapi amacıyla kullanılan UVB, geniş bant (290-320 nm) ve dar bant (308-313 nm) olarak ikiye ayrılır. UVA ise UVA-1 (340-400 nm) ve UVA-2 (320-340 nm) olarak sınıflanmıştır. UVA-2'nin biyolojik etkileri UVB'ye daha yakındır.

b. Ultraviyole Işımanın Deri Üzerindeki Etkileri:

Işık; hem dalga, hem de foton adı verilen parçacık özellikleri taşır. Fotonlar deriye çarptıklarında yansıyabilir, saçılabilir ya da absorbe olabilir (Şekil 2). Işığın biyolojik bir etkiye yol açabilmesi için absorbe olması gereklidir. Kromoforlar olarak adlandırılan moleküller tarafından emilen ışık, ısı enerjisine dönüşebilir veya fotokimyasal tepkimelere yol açabilir. Bu tepkimeler, UV radyasyonun klinik etkilerinin ortaya çıkmasını sağlayan kimyasal ve moleküler yanıtlara neden olur.

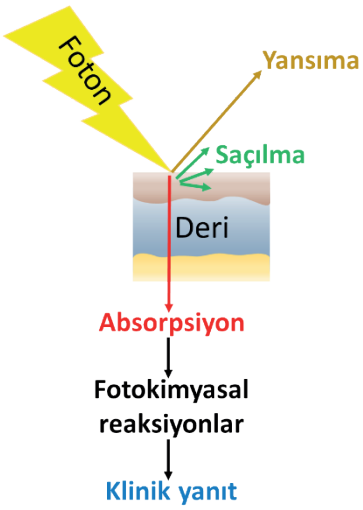

Şekil 2. Deriye gelen fotonların akıbeti.

Fototerapinin etkileri, penetrasyon derinliğine bağlıdır. UVB epidermis ve üst dermiste absorbe olur, UVA ise derin dermise kadar inebilir (Şekil 3). Işığı absorbe ettiğinde kromofor, geçici olarak uyarılmış bir duruma geçer. Normal hâline geri dönerken ışık ya da ısı enerjisi şeklinde enerji salıverir ve birtakım kimyasal değişikliklere uğrar, ya da enerjiyi farklı bir moleküle aktarır. Bu da birtakım hücresel değişikliklere ve klinik yanıtlara yol açar.

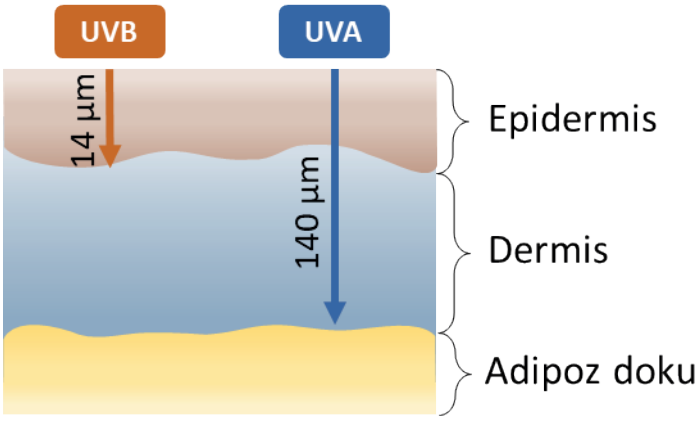

Şekil 3. UVA ve UVB'nin derideki penetrasyon derinlikleri.

Pigmentasyon ve bronzlaşma, UV ışığın deri üzerindeki kısa dönem etkilerinden biridir. İki aşamada gerçekleşir:

1. Erken pigment koyulaşması: Var olan melaninin fotooksidasyonu sonucu hemen ortaya çıkar. UVA nedeniyle meydana gelir.
2. Gecikmiş bronzlaşma: Epidermiste melanin sentezi ve melanozom sayısının artması sonucu ortaya çıkar. UVB nedeniyle meydana gelir ve 72 saat sonra başlar.

2. Fototerapinin Etki Mekanizmaları:

UVB, DNA'da pirimidin dimerleri ve 6,4-pirimidin-pirimidon fotoürünleri oluşturarak DNA hasarına

yol açar. UVB'nin etkinliğinde ve toksisitesinde bu yan ürünler özellikle önem taşır. Aynı zamanda UVB, histidin yıkım ürünü olan ve stratum korneumda bol miktarda bulunan trans-ürokanik asiti, cis-formuna dönüştürür. Bu ürün, UVB'nin yol açtığı immünsüpresyonda rol almanın yanı sıra D vitamini üretimini de etkiler. UVB'nin bir diğer hedef molekülü triptofandır. Triptofanı, sinyal yolaklarında etkili bir molekül olan 6-formilindolol(3,2-b) karbazole çevirerek siklooksijenaz-2 enzimi üzerinden prostaglandin E2 üretimini sağlar. Son olarak, UVB'nin yol açtığı reaktif oksijen türevleri, DNA hasarı, lipid peroksidasyonu, sinyal yolaklarının aktivasyonu ve sitokin üretiminin uyarılması gibi etkilere sahiptir.

UVA, daha uzun dalga boyu nedeniyle derin dermise kadar ulaşabildiğinden, dermisi tutan hastalıkların tedavisinde daha etkilidir. Bunun yanında UVA'nın enerjisi UVB'den çok daha düşüktür, aynı etkiyi elde etmek için UVA'nın UVB'ye kıyasla 1000 kat yüksek dozda verilmesi gerekir. DNA'da pirimidin dimerleri oluşturmanın yanında, mitokondriyal enzim kompleksleri içinde reaktif oksijen türlerinin oluşumuna yol açar. Bunlar da DNA, lipid, protein ve organel hasarına neden olur. Reaktif oksijen türevleri, yaşlanma ve karsinogenezden de sorumludur.

İhtiyaç duyulan UVA dozunu düşürebilmek amacıyla hastaya fototerapi öncesinde psoralen denilen fotoduyarlandırıcılar verilebilir. Psoralenler UVA ile aktive olarak DNA interkalasyonu yoluyla DNA hasarına yol açar.

Fototerapinin, derinin pek çok bileşeni üzerinde etkileri bulunmaktadır:

a. **İmmün sistem:**

- Efektör T hücre gelişimini engeller.
- FoxP3 ifadelenmesini artırarak regülatuvar T hücreleri stabilize eder.
- Dendritik hücrelerin antijen sunum fonksiyonlarını baskılar.
- Keratinositlerden prostaglandin E2 salınımını uyarır.
- İnterlökin (İL)-10 düzeyini artırır.
- Platelet aktive edici faktör reseptörü, melanosit uyarıcı hormon, kalsitonin gen-ilişkili peptid gibi immünsüpresif mediatörlerin ifadelenmesini artırır.
- Kutanöz lenfoid infiltratlarda T hücre apoptozunu sağlar.
- Çeşitli inflamatuvar deri hastalıklarında keratinositlerde sentezlenen interselüler adezyon molekülü-1 (intercellular cell adhesion molecule-1/ICAM-1) ifadelenmesini azaltarak deriye lenfosit göçünü engeller.

Bu etkiler fototerapinin inflamatuvar deri hastalıkları ve kutanöz T hücreli lenfomada etkin olarak kullanılabilmesini sağlar.

b. **Mast hücreleri:**

- PUVA, mast hücre membranını stabilize ederek histamin ve diğer mediatörlerin salınımını engeller.
- Kronik UVA1 fototerapisi mast hücre apoptozuna yol açar.

Bu etkiler mast hücre aracılı hastalıklarda fototerapinin kullanılabilmesini sağlar.

c. **Kollajen:**

- UVA'nın yol açtığı reaktif oksijen türevleri, kollajen yıkımı sağlayan matriks metalloproteinaz (MMP)-1'i aktive eder
- UVA, İL-1 ve İL-6 üretimini artırarak MMP'leri uyarır.

- PUVA, MMP sentezini uyarır.

  Bu etkiler sayesinde UVA, PUVA ve UVA1, sklerozan deri hastalıklarında kullanılabilir.

  d. Keratinositler:

- Epidermal akantoz ve stratum korneumda kalınlaşmaya ve ışığın saçılımının artmasına neden olur. Bu nedenle terapötik etkinin devamı için fototerapi dozunun seans sayısı arttıkça artırılması gerekir.

  Fototerapinin bu etkisi, derinin ultraviyole ışımaya olan duyarlılığını azaltır. Bu nedenle fototerapi, fotodermatozların tedavisinde kullanılabilir.

  e. Melanositler:

- UV ışıma, melanogenezi uyararak fotoduyarlılığın azalmasına yol açar, terapötik etkinin devamı için fototerapi dozu seans sayısı ilerledikçe artırılır.

  Bu etki fototerapinin vitiligo tedavisinde kullanılabilmesini sağlar.

3. Fototerapi Prensipleri:

- Fototerapi, hastanın ihtiyacına, tedavi edilmek istenen bölgeye ve hastalığa bağlı olarak sistemik (Resim 1, 2, 4) ya da lokal (Resim 3 ve 5) olarak uygulanabilir.
- UVA tedavisi verilen hastalarda genellikle, uygulanması gereken UVA dozunu düşürmek amacıyla tedavi öncesinde topikal (jel/banyo) ya da sistemik (oral) psoralenler verilir. Bu tedavi, fotokemoterapi ya da PUVA olarak adlandırılır.
- Tedavi başlangıç dozunu seçmek amacıyla hastanın Fitzpatrick deri tipinin (Tablo 3) ve minimal eritem dozu (MED) ya da minimum fototoksik dozun (MFD) belirlenmesi gerekir. Fototerapi belirlenen MED ya da MFD'nin %50-70'i arasında bir dozla başlanır.
- UVA, UVB'ye göre daha düşük enerjili olduğundan ve daha yüksek dozda tedavi gerektirdiğinden, UVA ile tedavi dozları j/cm^2, UVB dozları ise mj/cm^2 birimiyle ifade edilir.

Tablo 3. Fitzpatrick deri fototipleri.

Tip I	Her zaman yanar, asla bronzlaşmaz
Tip II	Genellikle yanar, minimum düzeyde bronzlaşır (soluk, çilli ten rengi)
Tip III	Bazen hafif yanıklar görülür, uniform olarak bronzlaşır
Tip IV	Minimum düzeyde yanar, her zaman iyi bronzlaşır (buğday ten rengi)
Tip V	Nadiren yanar, çok kolay bronzlaşır (kahverengi ten rengi)
Tip VI	Asla yanmaz (koyu kahverengi ten rengi)

a. Geniş bant ve dar bant UVB tedavisi:

Geniş bant UVB, psoriasis tedavisi başta olmak üzere yirminci yüzyılın başlarından beri tedavi amacıyla kullanılmaktadır. Dar bant UVB tedavisinin geliştirilmesiyle birlikte kullanımı azalmıştır. Psoriasis tedavisinde en etkili olan dalga boyları, 313 nm civarındadır. 300 nm altındaki dalga boyları, eritem ve melanom dışı deri kanseri gelişiminden daha fazla sorumludur. Bu nedenle, daha güvenli ve etkili olan, 308-313 nm aralığındaki dalga boylarını kapsayan dar bant UVB tedavisi kullanılmaya başlanmıştır. Dar bant UVB, inflamatuvar dermatozlar ve kutanöz T hücreli lenfoma tedavisindeki etkinliği ve güvenliği nedeniyle günümüzde en sık kullanılan kullanılan fototerapi yöntemidir (Resim 1).

Resim 1. Dar bant UVB fototerapi kabini (a) ve kabin içinin görünümü (b).

Tedavi başlangıç dozu, MED belirlenerek ya da kişinin Fitzpatrick deri fototipi saptanarak seçilir. MED, UV ışınlamadan 24 saat sonra, algılanabilir bir eritem reaksiyonu oluşmasını sağlayan en düşük dozdur. MED tayini için önkol fleksör yüzü ya da sırt inferioru gibi normalde güneşe maruz kalmayan bir bölgede seçilen 6 adet 1 cm^2'lik alana sırasıyla 200, 400, 600, 800, 1000, 1200 mj/cm^2 dozlarda dar bant UVB uygulanır. 24 saat sonra hasta değerlendirilerek uniform bir eritem elde edilen alanın dozu kaydedilir ve fototerapi bu dozun %50-70'i arasında bir dozla başlanır. Fitzpatrick deri fototipine göre tedavi başlangıç ve maksimum dozları, Tablo 4'te verilmiştir.

Tablo 4. Deri fototipine göre dar bant UVB başlangıç ve maksimum dozları

Deri Fototipi	Dar bant UVB başlangıç dozu (mj/cm^2)	Maksimum doz (mj/cm^2)
Tip I	130	2000
Tip II	220	2000
Tip III	260	3000
Tip IV	330	3000
Tip V	350	5000
Tip VI	400	5000

Dar bant UVB, haftada 2-5 kez uygulanır ve hastada eritem gözlenmezse her tedavi seansında doz artırımı yapılır. Eritem gözlendiğinde doz düşürülür ya da tedavi seansı atlanır.

b. Psoralen-UVA (PUVA) tedavisi:

PUVA tedavisi, 1947'de vitiligo için geliştirilmiş, daha sonra psoriasis ve diğer dermatolojik hastalıklar için de kullanılmaya başlanmıştır. PUVA fotokemoterapisinde, psoralenlerin sistemik ya da topikal olarak uygulanmasını takiben hasta tüm vücut (Resim 2) ya da lokal (Resim 3) olarak UVA dalga boyunda ışımaya maruz bırakılır.

Resim 2. Tüm vücut uygulamalar için UVB ve UVA dalga boylarında ışıma verebilen fototerapi kabini (a) ve kabin içi görünümü (b).

Resim 3. El ve yüz (a) ve distal bacak-ayak (b) uygulamaları için lokal UVA cihazları.

Fotokemoterapide üç farklı psoralen formu kullanılır: 8-metoksipsoralen, 5-metoksipsoralen ve 4,5',8-trimetilpsoralen. Türkiye'de yalnızca 8-metoksipsoralen kullanımdadır. Topikal uygulama için banyo ya da krem/jel/losyon PUVA tercih edilebilir. Banyo PUVA için 1mg/L konsantrasyonda 8-metoksipsoralen içeren suya vücudun tamamı ya da seçilen bölge (genellikle el ve ayaklar) sokularak 15 dakika bekletilir. Sudan çıkarıldıktan hemen sonra UVA uygulanır. Banyo PUVA'nın oral PUVA'ya avantajı, oral kapsüllerin yol açtığı gastrointestinal ve oküler yan etkilerin bulunmamasıdır. Lokal PUVA uygulaması için ayrıca, ülkemizde 8-metoksipsoralenin jel formu bulunmaktadır. Tedavi edilecek bölgeye metoksipsoralen jel uygulandıktan sonra 15-60 dakika beklenir ve UVA uygulanır. Tedavi sonrasında topikal psoralen uygulanan bölge yıkanmalı ve güneşten korunmalıdır.

Sistemik fotokemoterapi için 8-metoksipsoralen, ülkemizde 10mg'lık kapsüller halinde bulunmaktadır. 0,6mg/kg dozunda, ya da pratik olarak 20 kg vücut ağırlığına 1 kapsül olacak şekilde, en fazla 50 mg dozda verilebilir. Hastanın kapsülleri UVA uygulamasından 120 dakika önce alması, 24 saat boyunca güneş gözlüğü kullanması ve güneşten korunması gereklidir.

PUVA başlangıç dozu, Fitzpatrick deri fototipine ya da MFD'ye göre belirlenir. Deri fototipine göre PUVA başlangıç dozu ve haftalık doz artırma miktarları Tablo 5'te belirtilmiştir. MFD tayini için hasta uygun dozda oral psoralen aldıktan sonra önkol fleksör yüzü ya da sırt inferioru gibi normalde güneşe maruz kalmayan bir bölgede seçilen 6 adet 1 cm^2'lik alana artan dozlarda UVA uygulanır. MFD bu uygulamadan 72 saat sonra belirlenir. Başlangıç dozu, MFD'nin %50-70'i oranındadır. PUVA tedavisi peş peşe olmayan günlerde haftada 2-4 seans şeklinde uygulanır ve her tedavi seansında doz artımı yapılır. Eritem geliştiğinde ya da seans atlandığında doz ayarlaması gerekir.

Tablo 5. Deri fototipine göre PUVA başlangıç dozu ve haftalık olarak yapılması gereken doz artırımları.

Deri Fototipi	PUVA başlangıç dozu (j/cm^2)	Haftalık doz artımı (j/cm^2)
Tip I	0,5	0,5
Tip II	1,0	0,5
Tip III	1,5	1,0
Tip IV	2,0	1,0
Tip V	2,5	1,5
Tip VI	3,0	1,5

Ultraviyole A1 (UVA1) fototerapisi:

UVA1, UVA'nın daha uzun dalga boyuna sahip fraksiyonudur (340-400 nm), ve bu nedenle daha yüksek penetrasyon derinliğine sahiptir. İlk olarak 1992'de atopik dermatit üzerinde terapötik etkinliği gösterilmiştir. Ülkemizde ve dünyada yaygın olarak bulunmamakla birlikte, UVA1 tedavisi, diğer fototerapi formlarının yeterli etkinlik gösteremediği bazı dermatolojik hastalıkların tedavisinde kullanılabilmektedir (Resim 4).

UVA1 tedavisi haftada 3-5 defa uygulanır. Başlangıçta 20-30 j/cm^2 dozla başlanır, doz gittikçe artırılarak 3-5 seans içinde tam terapötik doza ulaşılır. Yanık riski UVB ve PUVA tedavilerinden çok daha düşüktür.

UVA1 kullanım alanları arasında atopik dermatit, sistemik skleroz, morfea, kutanöz T hücreli lenfoma ve kronik sklerodermoid graft-versus-host hastalığı bulunmaktadır.

Resim 4. UVA1 fototerapi kabini (a) ve kabin iç görünümü (b).

c. Mikrofototerapi:

Hedeflenmiş fototerapi olarak da adlandırılan mikrofototerapi, bir başlık yardımıyla yalnızca lezyonlu deriye terapötik UV dozları ileten bir fototerapi türüdür. UVA ya da UVB dalga boylarında, monokromatik (tek dalga boyunda) ya da polikromatik UV ışıması verebilen farklı mikrofototerapi sistemleri bulunmaktadır (Resim 6). En önemli avantajları, sadece lezyonlu deriyi hedeflemeleri nedeniyle daha güvenli olmalarıdır. Bunun yanında bu cihazlar; pahalı olmaları, kabin tipi fototerapiye göre sağlık personeli açısından her seansta daha uzun uygulama süresi gerektirmeleri ve %10'un üzerinde vücut yüzey alanı tutulumu olan hastalarda uygulanamamaları nedeniyle sınırlı kullanım alanına sahiptirler.

Resim 5. 308 nm monokromatik excimer ışık cihazı. Uygulama, cihaza bağlı başlık yardımıyla yapılmaktadır. Daha küçük lezyonlar için dar bir başlık (bkz. mavi ok) ve MED tayini için 1cm^2'lik başlık (bkz. kırmızı ok) da bulunmaktadır.

d. Ekstrakorporeal fotoferez

Ekstrakorporeal fotoferez, 1980'li yıllarda geliştirilmiştir. Günümüzde özellikle eritrodermik kutanöz T hücreli lenfoma, Sézary sendromu ve kronik graft versus host hastalığının tedavisinde kullanılmaktadır ve sınırlı sayıda merkezde uygulanmaktadır. Tedavi, hastadan aferez yoluyla kanın alınması ve periferik kan mononükleer hücrelerinin eritrositlerden santrifüj yöntemiyle ayrıştırılarak UVA ışımaya maruz bırakılması şeklinde gerçekleştirilir. Eritrosit fraksiyonu santrifüjle ayrıştırmadan hemen sonra, periferik kan mononükleer hücreleri ise UVA ışıma sonrasında hastaya geri verilir. Periferik kan mononükleer hücrelerini UVA'ya duyarlandırmak amacıyla tedaviden iki saat önce hastaya oral yoldan 8-MOP verilir veya aferez yoluyla alınan kana tedavi sırasında 8-MOP enjekte edilir. İkinci yöntem, bulantı-kusma ve fototoksisite gibi yan etkilerin bulunmaması nedeniyle daha konforludur. Ekstrakorporeal fotoferez, 2-4 hafta aralıklarla peş peşe iki seans şeklinde uygulanır.

Resim 6. Ekstrakorporeal fotoferez cihazı (Int J Hematol. 2018 Sep;108(3):298-305.).

4. **Fototerapi endikasyonları:**

Tedavisinde fototerapinin sıklıkla tercih edildiği hastalıklar, Tablo 6'da listelenmiştir.

Tablo 6. Fototerapi endikasyonları.

	Dar bant UVB	PUVA	UVA1
Psoriasis	+	+	-
Vitiligo	+	+	-
Liken planus	+	+	-
Kutanöz T hücreli lenfoma	+ (erken evre, yama lezyonlar)	+	+
Atopik dermatit	+	+	+ (akut ataklarda)
Kronik graft versus host hastalığı	+	+	+
Kronik böbrek yetmezliğine bağlı pruritus	+	-	-
Lokalize ve sistemik skleroderma	-	+	+
Kronik ürtiker	+	+/-	+/-
Perforan kollajenozlar	+	+	-
Kolestatik pruritus	+	-	-
Pitriazis likenoides	+	+	-

Lenfomatoid papüloz	-	+	+
Fotodermatozlar	+	+	-
Granüloma annülare	-	+	+
Polisitemia veraya bağlı pruritus	+	+	-
Akuajenik pruritus	-	+	-
Sistemik mastositoz	+	+	-
Ürtikerya pigmentoza	-	+/-	+

5. Fototerapinin yan etkileri:

Fototerapi çeşitlerinin uzun ve kısa dönem yan etkileri, Tablo 7'de özetlenmiştir.

Tablo 7. Fototerapi çeşitlerinin yan etkileri.

	Dar bant UVB	PUVA	UVA1
Akut yan etkiler	• Kaşıntı • Yanık ve bül oluşumu • Yanma-batma hissi • Deri kuruluğu • Eritem (fototerapi sonrası 8-24 saatte maksimuma ulaşır) • Herpes simpleks reaktivasyonu • Anksiyete (klostrofobik hastalarda ve çocuklarda)	• Eritem (fototerapi sonrası 48-72 saatte maksimuma ulaşır) • Kaşıntı • Hiperpigmentasyon • Deri kuruluğu • Bulantı-kusma (oral psoralene bağlı) • Yanık ve bül oluşumu	• Eritem (fototerapi sonrası 48-72 saatte maksimuma ulaşır) • Kaşıntı • Hiperpigmentasyon • Yanık ve bül oluşumu • Polimorf ışık erüpsiyonu • Herpes simpleks reaktivasyonu
Kronik yan etkiler	• Katarakt oluşumu (tedavi sırasında koruyucu göz bandı kullanılmalıdır) • Fotoyaşlanma	• Melanonişi • Onikoliz • Hipertrikoz • Lentijinler • Fotoyaşlanma • Katarakt (oral psoralen alımı sonrası 24 saat güneş gözlüğü kullanımı gerekir) • Melanom dışı deri kanseri riskinde artış	• Fotoyaşlanma

Kaynaklar

1. Baron ED, Suggs AK. Introduction to photobiology. Dermatol Clin. 2014;32(3):255-66, vii.
2. Fitzpatrick TB, Kang S, Amagai M, Bruckner AL, Enk AH, Margolis DJ, et al. Fitzpatrick's dermatology. New York: McGraw-Hill Education,; 2019. Available from: https://ezproxy. lsuhsc. edu/login?url=https://accessmedicine. mhmedical.com/book. aspx?bookid=2570 Access this title from McGraw-Hill AccessMedicine [Unlimited users] full-text.
3. Bolognia J, Schaffer JV, Cerroni L. Dermatology. Philadelphia: Elsevier,; 2018. Available from: https://ezproxy. lsuhsc. edu/login?url=https://www. clinicalkey.com/dura/browse/bookChapter/3-s2. 0-C20131144449 Access this title from ClinicalKey. [Unlimited users] full-text.
4. Türk Dermatoloji Derneği. Topikal Fotokemoterapi 2023 [Available from: https://turkdermatoloji.org. tr/icerik/detay/86.
5. Dawe RS. Ultraviolet A1 phototherapy. Br J Dermatol. 2003;148(4):626-37.
6. Leitenberger J, Jacobe HT, Cruz PD, Jr. Photoimmunology--illuminating the immune system through photobiology. Semin Immunopathol. 2007;29(1):65-70.
7. Totonchy MB, Chiu MW. UV-based therapy. Dermatol Clin. 2014;32(3):399-413, ix-x.
8. Weichenthal M, Schwarz T. Phototherapy: how does UV work? Photodermatol Photoimmunol Photomed. 2005;21(5):260-6.
9. Krutmann J. Therapeutic photoimmunology: photoimmunological mechanisms in photo(chemo) therapy. J Photochem Photobiol B. 1998;44(2):159-64.
10. IARC Working Group on the Evaluation of Carcinogenic Risks to Humans. Radiation. Lyon (FR): International Agency for Research on Cancer; 2012. (IARC Monographs on the Evaluation of Carcinogenic Risks to Humans, No. 100D.) SOLAR AND ULTRAVIOLET RADIATION. Available from: https://www. ncbi. nlm. nih. gov/books/NBK304366/
11. Okamoto S, Teshima T, Kosugi-Kanaya M, Kahata K, Kawashima N, Kato J, et al. Extracorporeal photopheresis with TC-V in Japanese patients with steroid-resistant chronic graft-versus-host disease. Int J Hematol. 2018;108(3):298-305.

BÖLÜM 26

DERMATOLOJİDE SİSTEMİK TEDAVİLER

1. **H1 Antihistaminikler**
2. **Antimikrobial Ajanlar**
3. **Retinoidler**
4. **Kortikosteroidler**
5. **İmmunsupresifler** (MTX, CsA, MMF,AZA)
6. **Çeşitli immunomodulatörler** (Antimalaryal, Kolşisin, Dapson vb)
7. **Dermatolojide Biyolojik Tedaviler**
8. **İntravenöz İmmunoglobulin** (İVİG)
9. **Gebelikte ve Laktasyonda İlaç Kullanımı**
10. **Pediatrik Dermatofarmakoloji**

TÜRK TABİPLERİ BİRLİĞİ

BURSA TABİP ODASI

H1-ANTİHİSTAMİNİKLER

Öğr. Gör. Dr. Ümmühan ŞEKER[1]

Histamin, L-histidin dekarboksilaz enzimi tarafından histidinden sentez edilen bir kimyasal moleküldür. İnsan vücudunda fizyolojik etkilerini 4 farklı reseptör aracılığı ile gösterir (H_1, H_2, H_3, H_4). Histamin, bu 4 reseptörü aracılığı ile akut ve kronik alerjik inflamasyon ile immün sistem regülasyonunda kritik rol oynar. Hücre proliferasyonu ve diferansiyasyonunun regülasyonu, hematopoez, embriyonik gelişim ve yara iyileşmesi üzerine etkilerini H_1-reseptörleri aracılığı ile gerçekleştirir. H_1-reseptörler aracılığı ile antijen sunan hücrelerin kapasitesini arttırır; mast hücre ve bazofillerden histamin ve diğer mediyatörlerin salınımını arttırır; humoral immüniteyi down-regüle eder; T_H1 yanıtı, T_H1 proliferasyonu, interferon gama (IFN-γ) üretimi, hücresel adezyon moleküllerinin ekspresyonu ile eozinofil ve nötrofillerin kemotaksisini up-regüle eder. Ayrıca santral sinir sisteminde (SSS) sinyal iletiminde önemli role sahiptir. H_1-reseptör yoksun farelerde agresif davranış, bozulmuş dikkat, öğrenme, hafıza ve hareket gibi nörolojik anormalliklerin yanı sıra metabolik ve immünolojik anormallikler görülür.

Antihistaminikler tüm dünyada alerjik ve non-alerjik hastalıkların tedavisinde kullanılan geniş bir ilaç grubunu oluşturur.

1. Kimyasal Yapı:

H_1-antihistaminikler kimyasal yapılarına göre 7 gruba ayrılmaktadır (Tablo 1). Fonksiyonel olarak ise 2 gruba ayrılır. 1. kuşak antihistaminikler kan beyin bariyerini kolayca geçebilirler. Santral sinir sisteminde histaminerjik nöronların post-sinaptik membranlarına yerleşik H1-reseptörlerine bağlanırlar. 2. kuşak antihistaminikler ise kan beyin bariyerini kolayca geçemez.

Tablo 1: H_1-antihistaminikler: Kimyasal ve Fonksiyonel Sınıflama

Kimyasal sınıf	1. kuşak (eski kuşak-sedatif)	2. kuşak (yeni kuşak-sedatif olmayan)
Alkilaminler	Bromfeniramin, **Klorfeniramin**, Deksklorfeniramin, **Dimentinden**, **Feniramin**, **Triprolidin***	**Akrivastin** *
Piperazinler	Buklizin, siklizin, **hidroksizin***, **meklizin**, oksatomid	**Setirizin***, **Levosetirizin***
Piperidinler	Azatadin, **siproheptadin**, difenilpiralin, **Ketotifen**	Astemizol, Bepotastin, **Bilastin**, **Desloratadin***, **ebastin**, **feksofenadin***, levokabastin, **loratadin***, mizolastin, **rupatadin**, terfenadin*, alkaftadin
Etanolaminler	**Karbinoksamin**, **klemastin**, **dimenhidrinat**, **difenhidramin**, **doksilamin**, feniltoloksamin	-
Etilendiaminler	**Antazolin**, **prilamin**, tripelenamin	-
Fenotiyazinler	Metdilazin, prometazin	-
Diğer	**Doksepin****	**Azelastin**, **Emedastin**, **Epinastin**, **Olopatadin**

* Bazı H_1-antihistaminikler birbiri ile yakın ilişkilidir: örneğin, akrivastin triprolidin, setirizin hidroksizin metaboliti, levosetirizin setirizin enantiomeri, desloratadin hem loratadin hem de rupatadinin metabolitidir.
** Doksepin dual etkili (H_1- H_2 aktivitesine sahip) trisiklik antidepresandır.
Türkiyede ruhsatlı olanlar koyu renkle belirtilmiştir.

1. Bursa Uludağ Üniversitesi Tıp Fakültesi Deri ve Zührevi Hastalıklar AD, Bursa

2. Etki mekanizması:

Histamin reseptörleri heptahelikal transmembran moleküllerdir. Ekstraselüler sinyalleri G proteinleri ile hücre içindeki inositol trifosfat, diaçilgliserol, fosfolipaz D ve A2 gibi ikinci haberci moleküllere iletirler. Bu reseptörler yapısal bazal aktiviteye sahiptir ve aktif ve inaktif halleri denge halindedir. H_1-antihistaminikler H_1-reseptör antagonisti veya H_1-reseptör blokeri değildir. H_1-antihistaminikler, invers agonist olup reseptörü inaktif konformasyonda stabilize edip dengeyi inaktif durum lehine bozarak etki eder. H_1-reseptörler vücutta geniş bir dağılıma sahip olup özellikle düz kas, epitel ve endotelyal hücreler, müköz bezler, eozinofiller ve duysal nöronlara lokalizedirler. H_1-antihistaminikler sensoryal nöronlar ve küçük kan damarlarındaki H_1-reseptörlere bağlanarak alerjik inflamasyonu baskılarlar. H_1-antihistaminiklerin nazal konjesyon, hava yolu hiperreaktivitesinin azalması şeklindeki bazı klinik etkileri anti-inflamatuar özelliklerinden kaynaklanır. Bu özelliklerini bir transkripsiyon faktörü olan nükleer faktör kappa B (NF-κB) aracılığı ile gerçekleştirirler. Antijen sunumunun, pro-inflamatuar sitokinlerin ve hücre adezyon moleküllerinin ekspresyonunun ve kemotaksisin azalmasına neden olurlar. Doza bağımlı olarak mast hücre aktivasyonu ve histamin salınımı üzerinde etkileri vardır. Bu etkinin intraselüler kalsiyum iyon birikiminin down-regülasyonuna bağlı olduğu düşünülmektedir.

3. Farmakokinetik ve Farmakodinamik Özellikleri:

2. kuşak H_1-antihistaminiklerin aksine çoğu 1. kuşak H_1-antihistaminiğin sağlıklı erişkinlerde, özel yaş gruplarında (pediatrik ve geriatrik yaş grubu) ve diğer özellikli durumlarda farmakokinetik ve farmakodinamik özellikleri ile ilgili yeterli çalışma bulunmamaktadır.

2. kuşak H_1-antihistaminikler oral uygulamayı takiben iyi düzeyde biyoyararlanıma sahip olup zirve plazma konsantrasyonuna yaklaşık 3 saat içinde ulaşırlar (Tablo 2). Plazma proteinlerine değişen oranlarda (akrivastin %50; feksofenadin %60-70; setirizin, levosetirizin ve desloratadin >%95) bağlanırlar. Plazma proteinlerine yüksek düzeyde bağlanma düşük doku/plazma konsantrasyonuna neden olarak kalıcı antihistamininik etkinin daha düşük düzeyde olmasına sebep olur. Terminal yarılanma ömrü setirizin, levosetirizin ve loratadine için yaklaşık 6 saat iken desloratadin için 27 saattir (Tablo 2).

Tablo 2: Sık Kullanılan H_1-antihistaminiklerin Farmakokinetik ve Farmakodinamik Özellikleri

H_1-antihistaminik (metabolit)	Tek doz sonrası maksimum plazma konsantrasyonuna ulaşma süresi (tmax, s)	Terminal eliminas-yon yarı ömrü (t1/2, s)	Etki başlangıcı(s)	Etki süresi (s)
1. kuşak				
Klorfeniramin	2,8 ± 0,8	27,9 ± 8,7	3	24
Difenhidramin	1,7 ± 1,0	9,2 ± 2,5	2	12
Doksepin	2	13	? (3 hafta)	?
Hidroksizin	2,1 ± 0,4	20,0 ± 4,0	2	24
Ketotifen	3. 6 ± 1. 6	22	? (1-4 hafta)	?
2. kuşak				

Setirizin	1,0 ± 0,5	6,5 ± 10	0,7	≥ 24
Desloratadin	1,0-3,0	27	2-2,6	≥ 24
Feksofenadin	1,0-3,0	11,0-15,0	1,0-3,0	24
Levosetirizin	0,8 ±0,5	7 ± 1,5	1	> 24
Loratadin (deskarboetoksiloratadin)	1,2 ± 0,3(1,5±0,7)	7,8 ± 4,2(24±9,8)	0,7	24
Mizolastin				
Rupatadin	1,5	12,9	1	24
Bilastin	0,75	6(4,3-13,0)	2	24
Ebastin (karebastin)	1,2	14,5	2	24
	2,6-5,7	10,3-19,3	2	≥ 24
Azelastin, emedastin, epinastin, levokabast ve olopatadin gibi H_1-antihistaminiklerin topikal ve oftalmik formları uygulamayı takiben dakikalar içinde sistemik olarak absorbe olur. Bu durum deri test reaktivitesinde baskılanmaya yol açabilir. Bu ilaçların eliminasyon yarılanma ömürleri 7-40 saat arasında değişmekle birlikte nazal mukoza ve konjonktivadan yıkanma durumlarına göre doz aralıkları 6-12 saat arasında değişmektedir. Özel gruplarda doz ayarlaması gerekmemektedir.				

Setirizin ve levosetirizin değişime uğramadan idrarla; feksofenadin büyük oranda metabolize olmadan, rupatadin ise büyük oranda metabolize olarak feçesle atılır. Çoğu 2. kuşak H_1-antihistaminik karaciğerde sitokrom p450 enzimleri aracılığı ile metabolize edilir. Akrivastin, bilastin, levosetirizin, ve feksofenadin bu işleme maruz kalmaz. Yaş (pediatrik-geriatrik), karaciğer ve renal hastalıklar gibi özel durumlar bu antihistaminiklerin karaciğer metabolizmalarında değişikliğe neden olabilir. Bu nedenle karaciğer ve böbrek hastalığı olan ileri yaş grubunda doz ayarlaması gerekebilir (Tablo 3).

Tablo 3: 2. kuşak H_1-antihistaminiklerin Metabolizmaları

İlaç	**Karaciğer metabolizması**	İlaç etkileşimi	**Doz ayarlaması**
Akrivastin	<%50	Beklenmiyor	Bilinmiyor
Bilastin	Yok	Yok	Gerekmiyor
Setirizin	<%40	Beklenmiyor	KC ve renal yetmezlik
Desloratadin	Evet	Beklenmiyor	KC ve renal yetmezlik
Ebastin	Evet	Olası	KC ve renal yetmezlik
Feksofenadin	<%8	Evet (Pgp)	KC yetmezliği
Levosetirizin	<%15	Beklenmiyor	KC ve renal yetmezlik
Loratadin	Evet	Düşük olasılık	KC ve renal yetmezlik
Mizolastin	Evet	Olası	Bilinmiyor
Rupatadin	Evet	Beklenmiyor	KC ve renal yetmezlik
KC: karaciğer			

Çoğu 2. kuşak H_1-antihistaminiğin etkisi oral uygulamayı takiben 1 (setirizin ve levosetirin)-2 saat (desloratadin, feksofenadin ve loratadin) içinde başlar. En az 24 saat etkinlikleri olup bu durum günde tek doz kullanılmalarına olanak sağlar (Tablo 2). Düzenli uygulanan günlük doza tolerans (taşifilaksi) gelişmez. Düzenli günlük dozun bırakılmasını takiben rezidü etkiler 1-4 gün sürer.

Bilastin ve feksofenadin gibi bazı 2. kuşak H_1-antihistaminikler glikoprotein P (Pgp) ve organik anyon transport (OAT) polipeptidlerinin substratı olduğu için greyfurt ve turunç suyu gibi Pgp substratı

olan gıdalar ve bu özelliği gösteren verapamil, probenesid ve simetidin gibi ilaçlar biyorarlanımlarını değiştirebilir. Benzodiazepinler gibi sitokrom p450 enzimlerini indükleyen ilaçlarla eş zamanlı kullanımlarında karaciğerde metabolize olan 2. kuşak H_1-antihistaminiklerin plazma düzeylerinde düşme izlenir. Eritromisin, klaritromisin, ketokonazol ve kalsiyum antagonistleri gibi sitokrom p450 substratları ile ise plazma düzeylerinde artış görülür. Bu durum yan etki profillerinde değişikliğe neden olabilir. Örneğin, loratadin karaciğerde sitoktom p450 enzimleri ile ileri düzeyde metabolize olur ve CYP3A4 enzim indüktörleri ile eş zamanlı kullanıldığında plazma konsantrasyonu artar. Buna rağmen kardiyak yan etki artışına neden olmaz. Ancak aktif metaboliti olan karebastine CYP3A4 enzimi ile metabolize olduğu için ebastinin bu enzim inhibitörleri ile birlikte kullanılması durumunda plazma düzeyleri artar ve aritmojenik yan etki görülebilir (Tablo 3).

4. Endikasyonları-Kontrendikasyonları:

a. Alerjik Hastalıklar: 1. kuşak H_1-antihistaminiklerin alerjik hastaların tedavisinde kullanımı ile ilgili az sayıda çalışma mevcuttur. Oysaki 2. kuşak H_1-antihistaminiklerin alerjik konjonktivit, alerjik rinit ve kronik ürtiker tedavisindeki etkinliği çok sayıda iyi tasarlanmış, randomize plasebo kontrollü çalışma ile gösterilmiştir.

(1) Alerjik Rinit

- ✓ Alerjik rinitli hastalarda, 2. kuşak H_1-antihistaminikler burun akıntısı, burun akıntısı, hapşırık gibi alerjene erken yanıt belirtilerini engeller ancak nazal konjesyon gibi alerjene geç tip yanıt üzerinde etkisi sınırlıdır.
- ✓ Alerjik rinitli hastalarda montelukast ve kromonlardan daha etkili ajanlardır. Bununla birlikte nazal kortikosteroidlerden daha az etkilidirler.

(2) Alerjik Konjonktivit

- ✓ Alerjik konjonktivitli hastalarda oral/oftalmik formları eritem, kaşıntı, ödem ve sulantı gibi erken alerjik belirtileri önler.

(3) Ürtiker

- ✓ H_1-antihistaminikler akut (< 6 hafta) ve kronik (> 6 hafta) ürtikerde kaşıntıyı, lezyon sayısını, lezyon büyüklüğünü, lezyon süresini azaltırlar. 1. kuşak H_1-antihistaminiklerin kronik ürtikerde etkinlik/güvenlikleri ile ilgili yeterli sayıda randomize plasebo kontrollü çalışma olmamasına karşın klinik pratikte sık kullanılırlar. 2. kuşak H_1-antihistaminiklerin kronik ürtikerde kullanımları ile yaşam kalitesini arttırdıkları gösterilmiştir. Erişkinlerde standart doz 2. kuşak H_1-antihistaminiklere yanıtsız hastalarda bu ajanların yüksek dozlarda kullanımı (x4 doza kadar) önerilmektedir.

(4) Diğer (az ayıda randomize kontrollü çalışmaya dayalı**)**

- ✓ H_1-antihistaminikler, mastositozlu hastalarda kaşıntıyı ve flushingi önler.
- ✓ H_1-antihistaminikler sivrisinek ısırıklarında kaşıntılı geniş lokal alerjik reaksiyonları önler.
- ✓ Venom immünoterapisi alan hastalarda reaksiyonları azaltır ve alerjene spesifik immün yanıtı modüle eder.

b. H_1-antihistaminiklerin ilk seçenek olmadığı hastalıklar: H_1-antihistaminikler, çoğu hastalıkta sıklıkla reçete edilmesine karşın bu durumlarda kullanımlarına dair etkinlik/güvenlik verileri kısıtlıdır.

(1) Atopik dermatit

- ✓ Histaminin atopik dermatitli hastalarda H_4-reseptörler aracılığı ile kaşıntıda rolü olmasına karşın 1. kuşak H_1-antihistaminikler atopik dermatitte sedatif etkileri nedeniyle tercih edilmektedir.

(2) Astım

- ✓ H_1-antihistaminiklerin alerjik rinite eşlik eden mevsimsel astımlı hastalarda indirekt faydası dışında astım tedavisinde yeri yoktur.

(3) Anafilaksi

- ✓ H_1-antihistaminikler, anafilaksi tedavisinde ilk seçenek ajan değildir. Oral H_1-antihistaminiklerin etkisi geç başlar. Kaşıntı ve ürtikeri baskılamakla birlikte laringeal ödem, alt solunum yolu obstrüksiyonu veya şok tedavisinde etkin olmayıp, hayat kurtarıcı rolü yoktur.

(4) Non-alerjik anjioödem

- ✓ Histamin aracılı olmayan anjioödemlerde (Örnek: Herediter anjioödem tip I, II, III; anjiotensin dönüştürücü enzim (ACE) inhibitörleri ilişkili anjioödem; malignite ilişkili anjioödem vd.)

(5) Diğer

- ✓ H_1-antihistaminiklerin üst solunum yolu enfeksiyonları (ÜSYE), akut otitis media, effüzyonlu otit, sinüzit, nazal polip, öksürük ve non-alerjik, non-spesifik kaşıntı tedavisinde etkinliği/güvenliği ile ilgili sınırlı veri mevcuttur.

c. Santral Sinir Sistemi ve Vestibüler Hastalıklar:

(1) İnsomnia

- ✓ 1. kuşak H_1-antihistaminiklerden difenhidramin, doksepin, doksilamin ve pirilamin insomnia tedavisinde geniş bir kullanım alanına sahiptir.

(2) Sedasyon ve analjezi

- ✓ Difenhidramin, hidroksizin ve prometazin (genellikle diğer ajanlarla kombinasyon şeklinde) sedasyon, perioperatif sedasyon ve analjezi amacıyla kullanılır. Ayrıca serotonin sendromu, anksiyete, akut ajitasyon, akatizi ve migren tipi başağrıları için de tercih edilmektedir.

(3) Bulantı/Kusma ve Vertigo

- ✓ Dimenhidrinat, difenhidramin, meklizin ve prometazin vestibüler nükleustan histaminerjik sinyalin medulladaki kusma merkezine ulaşmasını bloke eder. Bu nedenle gebelikte, kemoterapi tedavisi sırasında ve post-operatif dönemde ortaya çıkan bulantı ve kusmanın tedavisinde, hareket hastalığı, vertigo ve ilişkili durumlarda kullanılır.

Tablo 4: H_1-antihistaminiklerin Kullanım Alanları

2. kuşak H_1-antihistaminiklerin kullanım alanları - güçlü kanıt düzeyi-	H_1-antihistaminiklerin kullanım alanları -zayıf kanıt düzeyi-	1. kuşak H_1-antihistaminiklerin kullanım alanları -zayıf kanıt düzeyi-
Alerjik rinit	Atopik dermatit	İnsomnia
Alerjik konjonktivit	Astım	Sedasyon
Ürtiker	Anafilaksi	Perioperatif sedasyon
	Non-alerjik anjioödem	Analjezi
	ÜSYE(Soğuk algınlığı)	Anksiyete
	Otitis media	Serotonin sendromu
	Sinüzit	Akatizi
	Nazal polip	Migren
	Non-spesifik öksürük	Hareket hastalığı
	Non-alerjik, non-spesifik pruritus (kaşıntı)	Vertigo

5. Yan etkileri:

a. 1. kuşak H_1-antihistaminikler: 1. kuşak H_1-antihistaminikler H_1-reseptöre düşük (zayıf) selektivite gösterdikleri için farklı sistemlerde birçok yan etkiye neden olurlar (Tablo 5 ve Tablo 6). Standart dozlarda (daha düşük dozlarda bile) kan-beyin bariyerini geçerler. Standart dozlarda SSS H_1-reseptörlerinin %70'inden fazlasına bağlanır. Yüksek reseptör doygunluğu azalmış histaminerjik nörotransmisyona ve objektif testlerde bozulmuş SSS fonksiyonuna yol açar. Santral sinir sistemi üzerindeki etkileri nedeniyle sivil/askeri pilotların bu ajanları uçuş öncesi/sırasında kullanmaları uygun değildir.

b. 2. kuşak H_1-antihistaminikler: 1. kuşak H_1-antihistaminiklerin aksine 2. kuşak H_1-antihistaminikler görece SSS'nin antihistaminerjik ve genel olarak anti-muskarinik, anti-serotonerjik ve anti- α adrenerjik yan etkilerini göstermezler. 2. kuşak H_1-antihistaminikler kan beyin bariyerini sınırlı oranda geçer, SSS'ye az penetre olur, SSS'deki H_1 reseptörlerin % 20'sinden azına bağlanır. SSS'ye geçme düzeyleri arasında farklılıklar bulunur. Örneğin, feksofenadin günlük 360 mg dozunda bile sedatif etki göstermezken (pilotlarda ve riskli işlerde çalışan, dikkat, bilişsel aktivite, hafıza ve çok yönlü düşünme gerektiren işlerde çalışanlarda tercih sebebidir), setirizin doza bağımlı olarak SSS H_1 reseptör doygunluğuna ulaşabilir. 2. kuşak H_1-antihistaminikler eş zamanlı kullanılan etanol, benzodiazepinler ve diğer SSS-aktif içeriklerin etkilerini arttırmazlar.

Daha önceleri kullanımda olan 2. kuşak H_1-antihistaminik astemizol ve terfenedanin uzamış QT aralığına ve torsade de pointes'e neden olması sebebiyle 2. kuşak H_1-antihistaminiklerin olası kardiyak yan etkileri açısından gerek standart dozlarda gerekse standart dozun üzerindeki dozlarda kullanımlarının güvenliği dikkatli değerlendirilmeye alınarak kullanımları onaylanmıştır. Mizolastin, epinastin, azelastin, setirizin, levosetirizin, rupatadin ve bilastin ile ilişkili klinik

olarak anlamlı kardiyak etki bildirilmemiştir.

Setirizin, feksofenadin, loratadin gibi 2. kuşak H_1-antihistaminiklerin masif yüksek dozları epilepsi, koma, solunum depresyonu veya ölümle ilişkili bulunmamıştır.

Tablo 5: H_1-antihistaminiklerin Potansiyel Yan Etkileri

	1. kuşak H_1-antihistaminikler
Santral sinir sistemi (SSS H_1 reseptörlerinde histaminin nörotransmitter etkisinin inhibisyonu)	✓ Dikkat, öğrenme, hafıza, uyanıklık ve kompleks sensorimotor performans gerektiren durumlarda bozulma (±sersemlik, uyku hali, halsizlik ve sedasyon) ✓ Başağrısı, sersemlik, konfüzyon, ajitasyon, davranış değişiklikleri (çocuklar) ve daha az sıklıkla distoni, diskinezi ve halüsinasyon
	2. kuşak H_1-antihistaminikler
	✓ Standart dozlarda yan etki minimal/yok ✓ Doza bağımlı olarak bazı erişkin hastalarda SSS etkileri görülebilir (Feksofenadin ve bilastin hariç)
Kardiyovasküler sistem (anti-muskarinik, anti- α adrenerjik, kardiyak iyon akımı blokajı (I_{Kr}, I_{Na}, I_{to}, I_{K1} and I_{Ks})	**1. kuşak H_1-antihistaminikler**
	✓ Sinüs taşikardisi, refleks taşikardi, uzamış atriyal refrakter periyot, supraventriküler aritmi ✓ QTC intervalinin uzaması ve ventriküler aritmi standart dozlarla da bildirilmişse de sıklıkla doz aşımı durumunda görülür.
	2. kuşak H_1-antihistaminikler
	✓ Minimum (potansiyel kardiyak yan etkiler açısından inceleme sonrası onaydan geçiyorlar)
Diğer (muskarinik, serotonerjik ve α adrenerjik reseptörlerin blokajı; bilinmeyen mekanizmalar*	**1. kuşak H_1-antihistaminikler**
	✓ **Anti-muskarinik (**Midriyazis, bulanık görme, ağız kuruluğu, göz kuruluğu, konstipasyon, üriner retansiyon, erektil disfonksiyon)** ✓ **Anti-serotonerjik etkiler** (İştah artışı, kilo artışı; özellikle siproheptadin ve ketotifen ile) ✓ **Anti-α adrenerjik etkiler (** Periferik vazodilatasyon, baş dönmesi, ortostatik hipotansiyon ✓ **Diğer (**Bakteriyel enfeksiyonlara karşı bozulmuş doğal immün yanıt (özellikle H_2-antihistaminiklerle birlikte kullanıldığında)
	2. kuşak H_1-antihistaminikler
	✓ Yok
	* Hem 1. kuşak H_1-antihistaminikler hem de 2. kuşak H_1-antihistaminikler ** Glokom ve prostat hipertrofisi olan hastalarda kullanımları kontrendikedir.

- 1. kuşak H_1-antihistaminikler ile ilişkili yan etkiler literatürdeki olgu/olgu serisi bildirimlerine dayanmaktadır. 2. kuşak H_1-antihistaminikler ile ilişkili yan etkiler alerjik rinit ve kronik ürtikerli hastalarda yapılan prospektif randomize plasebo kontrollü çalışmalardan elde edilmiştir.

- Hem 1. hem de 2. kuşak H_1-antihistaminikler mekanizması tam olarak aydınlatılmamış nadir yan etkilere yol açabilir: agranülositoz, anafilaksi, ateş, fiks ilaç erüpsiyonu, karaciğer enzimlerinde yükselme/hepatit, fotosensitivite, ürtiker, rabdomiyoliz (yüksek dozlarda)

- Difenhidramin ve doksepin deriye topikal yolla uygulandığında kontakt dermatite neden olabilir; hasarlı/ince deriye uygulandığında sistemik yan etkilere hatta ölüme yol açabilir.

- H_1-antihistaminiklerin nazal/oftalmik formülasyonlarının sistemik dolaşıma geçişi minimum düzeyde olup nadiren sistemik yan etkilere yol açarlar. Ağızda acı tata neden olabilirler. Oftalmik formlar ile lokal yanma/batma izlenebilir. Kontakt lenslerde bulanıklık yapabileceğinden en az 10 dakika önce uygulanmalıdırlar.

Tablo 6: H_1-antihistaminiklerin Bazı Özel Gruplarda Potansiyel Yan Etkileri

	1. kuşak H_1-antihistaminikler
Karaciğer/renal fonksiyon bozukluğu	✓ Hepatik/renal fonksiyon bozukluğu olan hastalarda- hemodiyalize girenler dahil- standart dozlar yan etkiler ile ilişkilidir.
	2. kuşak H_1-antihistaminikler
	✓ Doz azaltımı/doz sıklığının azaltılması gerekebilir.
İleri yaş	**1. kuşak H_1-antihistaminikler**
	✓ Bu yaş grubunda sıklıkla kullanılmalarına rağmen hafıza ve bilişsel fonksiyonlarda bozulmaya neden olabilirler. Dikkatsizlik, konuşma güçlüğü, düşme, inkontinans, bilinç bozukluğu ve deliryum görülebilir.
	2. kuşak H_1-antihistaminikler
	✓ Doz azaltımı/doz sıklığının azaltılması gerekebilir.
Gebelik/laktasyon	**1. kuşak H_1-antihistaminikler**
	✓ FDA gebelik kategorisi B (klorfeniramin ve difenhidramin) veya C (hidroksizin ve ketotifen) ✓ Süt çocuğunda iritabilite ve sersemlik ve uyku haline neden olabilir.
	2. kuşak H_1-antihistaminikler
	✓ FDA gebelik kategorisi B (alkaftadin, setirizin, emadastin ve loratadin) veya C (azelastin, bepotastin, desloratadin, epinastin, feksofenadin, levosetirizin ve olopatadin) ✓ Süt çocuğunda SSS yan etkileri görülmez.
Yenidoğan	**1. kuşak H_1-antihistaminikler**
	✓ Doğumdan hemen önce anneye verilmesi durumunda yenidoğanda iritabilite, sersemlik, uyku hali, solunum depresyonuna neden olabilir.
	2. kuşak H_1-antihistaminikler
	✓ Yenidoğanda SSS yan etkileri görülmez.
Süt çocuğu/çocuk	**1. kuşak H_1-antihistaminikler**
	✓ Uzun yıllar güvenli oldukları düşünülerek çocuk yaş grubunda alerji, öksürük, soğuk algınlığı için tek başına veya kombinasyon şeklinde kullanılmış olmalarına rağmen sıklıkla yan etkileri izlenir. Nedensellik ilişkisi kanıtlanamamış olsa da özellikle fenotiyazin grubu ani bebek ölüm sendromu ile ilişkilendirilmiştir.
	2. kuşak H_1-antihistaminikler
	✓ Setirizin, desloratadin, feksofenadin, levosetirizin ve loratadinin çocuk popülasyonunda uzun dönem güvenirliği gösterilmiştir. Tüm 2. kuşak H_1-antihistaminikler 12 yaş; setirizin, loratadin ve desloratadin 2 yaş; ebastine, levosetirizin ve feksofenadin ise 6 yaştan itibaren kullanılabilir.

6. İlaç takibi:

1. ve 2. kuşak H_1-antihistaminiklerin uzun süreli kullanımları ile ilgili güvenlik verileri sınırlıdır. Literatürde ilaç takibine yönelik belirtilmiş parametreler bulunmamaktadır.

Kaynaklar

1. Simons FE, Simons KJ. Histamine and H1-antihistamines: celebrating a century of progress. J Allergy Clin Immunol. 2011 Dec;128(6):1139-1150.
2. Simons FER, Akdis CA. Histamine and H1-antihistamines. In: Adkinson NF Jr, Bochner BS, Busse WW, Holganate ST, Lemanske RF Jr, Simons FER, editors. Middleton's allergy: pricinciples and practice. 7th edition. St Louis: Mosby (an affiliate of Elsevier Science); 2009, p. 1517-48.
3. Simons FE, Simons KJ. H1 antihistamines: current status and future directions. World Allergy Organ J. 2008 Sep;1(9):145-55.
4. Yanai K, Yoshikawa T, Yanai A, Nakamura T, Iida T, Leurs R, Tashiro M. The clinical pharmacology of non-sedating antihistamines. Pharmacol Ther. 2017 Oct;178:148-156.
5. Fein MN, Fischer DA, O'Keefe AW, Sussman GL. CSACI position statement: Newer generation H1-antihistamines are safer than first-generation H1-antihistamines and should be the first-line antihistamines for the treatment of allergic rhinitis and urticaria. Allergy Asthma Clin Immunol. 2019 Oct 1;15:61.
6. Baharudin A, Abdul Latiff AH, Woo K, Yap FB, Tang IP, Leong KF, Chin WS, Wang Y. Using Patient Profiles To Guide The Choice Of Antihistamines In The Primary Care Setting In Malaysia: Expert Consensus And Recommendations. Ther Clin Risk Manag. 2019 Oct 31;15:1267-1275.
7. Parisi GF, Leonardi S, Ciprandi G, Corsico A, Licari A, Miraglia Del Giudice M, Peroni D, Salpietro C, Marseglia GL. Antihistamines in children and adolescents: A practical update. Allergol Immunopathol (Madr). 2020 Nov-Dec;48(6):753-762.
8. Sánchez-Borges M, Ansotegui IJ. Second generation antihistamines: an update. Curr Opin Allergy Clin Immunol. 2019 Aug;19(4):358-364.
9. Grant SM, Goa KL, Fitton A, Sorkin EM. Ketotifen. A review of its pharmacodynamic and pharmacokinetic properties, and therapeutic use in asthma and allergic disorders. Drugs. 1990 Sep;40(3):412-48.

TÜRK TABİPLERİ BİRLİĞİ

BURSA TABİP ODASI

ANTİMİKROBİYAL AJANLAR

Uzm. Dr. Nazlı CAF[1]

Prof. Dr. Zafer TÜRKOĞLU[2]

1. Penisilinler:

Penisilinler β-laktam grubu antibiyotiklerdir ve ilk defa penisillium küflerinden üretilmiştir. Penisilinlerin birçok formu vardır ve dermatolojide birçok enfeksiyöz ve inflamatuvar deri hastalıklarında kullanılabilir. Beta laktam grubu antibiyotikler altında incelenir.

Penisilin G (benzilpenisilin), klinik olarak kullanılan ilk β-laktamdır.

Bir başka doğal olarak oluşan penisilin, penisilin V (fenoksimetilpenisilin), oral bir formülasyonda, hafif ila orta dereceli enfeksiyonlar için terapötik ve profilaktik olarak hala kullanılmaktadır.

Metisilin, oksasilin, kloksasilin, ampisilin, nafsilin, amoksisilin, piperasilin de diğer penisilinler olarak sayılabilir.

2. Makrolidler:

Makrolidler, yapılarında büyük bir halka lakton içeren moleküller olarak tanımlanır.

İnsanlarda önemli olan doğal makrolidler, 14 ve 16 üyeli halkalı makrolidlerdir; insanlarda önemli olan yarı sentetik türevler, 15 üyeli halkalı makrolidlerdir (azalidler).

Başlangıçta Streptomiçes türlerinden izole edilen makrolidler, muhtemelen bilinen en büyük doğal antibiyotik grubunu oluşturmaktadır.

Eritromisin ve azitromisin grubun en bilinen üyeleridir.

Makrolidler, Klamidya ve Legionella gibi hücre içi mikroplar da dahil olmak üzere Gram-negatif ve Gram-pozitif bakterilere karşı etkinlikleri nedeniyle yumuşak doku ve solunum yolu enfeksiyonlarını tedavi etmek için yaygın olarak kullanılır. Makrolidler fagosit ve lenfosit fonksiyonunun yanı sıra kemotaksiyi de doğrudan etkiler. Makrolidlerin antiinflamatuvar etkileri belirgindir.

3. Tetrasiklin

Tetrasiklinler, 1948'de bir toprak bakterisi olan Streptomyces aureofaciens'in doğal fermantasyon ürünleri olarak keşfedilmiştir. Kimyasal olarak ilk saflaştırılmış tetrasiklin, 1954 yılında üretilen klortetrasiklindir. Şu anda üç grup tetrasiklin mevcuttur: tetrasiklin doğal ürünleri, tetrasiklin yarı sentetik bileşikleri ve kimyasal olarak modifiye edilmiş tetrasiklinler.

Antibiyotik aktiviteye sahip tetrasiklinler, A halkasındaki karbon 4'te (C4) bir dimetilamin grubuna sahiptir.

Tetrasiklin grubu anitibiyotikler içinde tetrasiklin, doksisiklin, lymesiklin, saresiklin ve minosiklin yer alır.

Bu ajanlar *Propionibacterium acnes* kolonizasyonunu azalttığı için akne tedavisinde yer alır. Rozasea ve perioral dermatit tedavisinde de bu grup antibiyotikler tercih edilebilir.

1. Sağlık Bilimleri Üniversitesi, Başakşehir Çam ve Sakura Şehir Hastanesi Deri ve Zührevi Hastalıklar Kliniği, İstanbul
2. Sağlık Bilimleri Üniversitesi, Başakşehir Çam ve Sakura Şehir Hastanesi Deri ve Zührevi Hastalıklar Kliniği, İstanbul

Tetrasiklinler, yani doksisiklin, cinsel yolla bulaşan hastalıkları tedavi etmek için yararlıdır. Chlamydia tracbomatis'e karşı olan aktiviteleri nedeniyle tetrasiklinler lenfogranüloma venereum, epididimit, üretrit, servisit ve pelvik enflamatuar hastalık tedavisinde endikedir. Calymmatobacterium granulomatis'in neden olduğu Granuloma inguinale de en iyi şekilde doksisiklin ile tedavi edilir.

Penisilini tolere edemeyen hastalarda, tetrasiklinler sifiliz tedavisi için iyi bir alternatiftir.

Tetrasiklinler, Mycobacterium marinum'un neden olduğu akvaryum granülomunu tedavi etmek için kullanılır.

Yaygın olarak doksisiklin ile tedavi edilen diğer deri enfeksiyonları arasında Vibrio vulnificus ile kontamine olmuş tuzlu su yaraları, Bacillus anthracis'in neden olduğu şarbon, genellikle P. multocida'nın neden olduğu enfekte kedi ve köpek ısırıkları ve B. burgdorferi'nin neden olduğu Lyme hastalığıdır.

Tetrasiklinler sadece enfeksiyöz dermatozların veya hastalıkların değil, inflamatuvar bazı dermatolojik hastalıkların tedavisinde de kullanılabilir.

Minosiklin, sarkoidozun tedavisinde kullanılabilir. Büllöz pemfigoidin esas tedavisi topikal ve sistemik steroidler olmasına rağmen, hastalığın ileri yaşta görülmesi ve birçok komorbiditenin eşlik etmesi kullanımı sınırlayabilir. Büllöz pemfigoidin tedavisinde tetrasiklinler nikotimaidlerle kombine olarak veya tek başına antiinflamatuvar etkilerinden dolayı kullanılabilmektedir. Sınırlı ve hafif şiddetli muköz membran pemfigoidinde de tetrasiklinlerin kullanımı bildirilmiştir.

Hafif-orta şiddetli hidradenitis süpürativa tedavisinde başlangıç ve/veya indüksiyon tedavisinde tetrasiklinler kullanılabilir.

Tetrasiklinlerin rozasea tedavisindeki klinik etkinliği, esas olarak anti-inflamatuvar etkilerine, lökositik kemotaksi inhibisyonuna, anjiyogenez üzerindeki inhibitör etkilerine, inflamatuvar sitokinler ve matriks metaloproteinazlar üzerine olan etkilerine atfedilmiştir. Oküler rozasea da düşük doz doksisiklin ile uzun süreli tedaviye de iyi yanıt verir.

Ayrıca in vitro araştırmalar, doksisiklinin protein kinaz C'yi inhibe ederek granülasyon dokusu oluşumunu inhibe ettiğini göstermiştir. Doksisiklin sarkoidoz ve nekrobiozis lipoidika gibi granülomatöz hastalıklarda da kullanılabilir. Alfa 1-antitripsin eksikliği panniküliti ve Kaposi sarkomunda da tetrasiklinlerin kullanımına dair yayınlar mevcuttur.

Tetrasiklinler IL-8 inhibisyonu ve nötrofil aktivasyonunu inhibe ettiği için Sweet sendromu, el dorsunumun nötrofilik dermatozu ve piyoderma gangrenozum gibi nötrofilik dermatolojik hastalıklarda da tercih edilebilir.

Tetrasiklinler metalloprotez inhibisyonu yapma etkilerinden dolayı aftöz ülserle ve periodontitte kullanılabilir. Pruruigo pigmentosa tedavisinde de tetrasiklinler tercih edilir.

Tetrasiklinlerin antiinflamatuvar etkinliklerinden romatoid artrit, skleroderma, abdominal aort anevrizması, akut myokart enfarktüsünde yararlanıldığına dair yayınlar mevcuttur.

4. Sefalosporinler

Sefalosporinler doğal olarak Cephaosporium acremonium mantarından elde edilen sefalosporin C'den elde edilir. Kimyasal olarak 7 aminosefalosporik asitten türetilirler ve ortak bir β-laktam halkasını paylaştıklarından yapısal ve işlevsel olarak penisilinlerle ilişkilidirler. Sefalosporinler, bir β-laktam halkasına bağlı kükürt atomuna sahip altı üyeli bir halkadan oluşur.

Grubun üyeleri şunlardır: sefalotin, sefazolin birinci kuşak; sefuroksim, sefepim, sefotaksim, sefamandol, seftriakson, sefpirome ikinci kuşak; seftazidim, sefoperazon üçüncü kuşak; sefoksitin, sefotetan dödüncü kuşak sefalosporinler olarak bilinir.

Sefaleksin, sefprozil, sefaklor, sefadroksil ve lorakarbef ise glisil-sefalosporinlerdir.

Lyme hastalığının geç nörolojik komplikasyonları olan hastalarda en sık önerilen ajan seftriaksondur.

Seftriakson ve sefotaksim gibi üçüncü kuşak sefalosporinler, H. influenza selülitinin tedavisi için tercih edilen ajanlardandır.

Sefepim, *Pseudomonas aeruginosa* bakterisinin neden olduğu deri ve yumuşak doku enfeksiyonlarında kullanılabilir.

5. Kinolonlar

Klinik kullanım için mevcut olan kinolon grubu antibiyotikler, esas olarak aktivite spektrumlarına göre dört kuşakta sınıflandırılmıştır.

Flumekuinin öncülüğünü takiben, ikinci nesil kinolonlar, 6. pozisyonda bir florin ikame edicisinin (F) ana özelliğine sahiptir (bu nedenle florokinolonların adı genellikle tüm sınıfa verilir), bu da aktiviteyi belirgin şekilde artırdı.

Grubun en bilinen üyeleri siprofloksasin, levofloksasin, norfloksasin, ofloksasin, ve moksifloksasindir. Gemifloksasin, grepafloksasin, gatifloksasin, sparfloksasin, trovafloksasin, garenoksasin de kinolonlar grubundaki diğer ajanlardır.

Florokinolonlar, gram negatif ne gram pozitif bakterilerin neden olduğu enfeksiyonlarda etkilidir.

Siprofloksasin, kedi tırmığı hastalığının etkeni olan *B. henselae* tedavisi için birinci basamak bir ajandır. Florokinolonlarların dermatolojide primer kullanım, cinsel yolla bulaşan hastalıkların alternatif tedavisi için ve antipsödomonal ajan olarak kullanılmasıdır. Florokinolonlar, *N. gonorrhoeae* ve *C. Trachomatis*'e karşı da etkilidir ve bu enfeksiyonların tedavisinde kulanılabilir.

Şankroidin etkeni olan *Haemophilus ducreyi* organizması için üç günlük siprofloksasin uygulanması önerilen bir tedavi seçeneğidir.

Pseudomonas aeruginosa'nın neden olduğu tırnak enfeksiyonları siprofloksasine duyarlıdır.

Florokinolonlar, *M. tuberculosis, M. fortuitum* ve *M. xenopi* dahil olmak üzere çeşitli mikobakterilere karşı etkilidir.

Levofloksasin, cerrahi insizyonlar, ısırıklar, enfekte laserasyonlar, apseler ve enfekte ülserler gibi derin yaraları içeren karmaşık cilt ve cilt yapısı enfeksiyonlarını tedavi etmek için kullanılabilir.

6. Aminoglikozidler

Aminoglikozitler, aktinomisetlerden türetilen doğal veya yarı sentetik antibiyotiklerdir. Gentamisin, tobramisin, amikasin, plazomisin, streptomisin, neomisin ve paromomisin güncel durumda FDA onayı olan aminoglikozid türevi antibiyotiklerdir. Aminogliozidlerden olan tobramisin, amikasin ve gentamisin psödomanas enfeksiyonlarının tedavisinde dermatoloji pratiğinde kullanılabilir. *Mikobakteri türleri ayrıca Mycobacterium tuberculosis, M. chelonae, M. avium ve M. fortuitum* dahil olmak üzere aminoglikozidlere duyarlıdır.

Aminoglikozidler, çoklu ilaca dirençli bakterilerin artışındaki devam eden artış ve optimize edilmiş dozlama rejimleri yoluyla sınıfın güvenliğini ve etkililiğini geliştirme potansiyeli ile birlikte çeşitli diğer antibakteriyel sınıflarla sinerji oluşturur. Bu geniş spektrum ve hızlı bakterisidal etki bu ajanlara olan ilginin yenilenmesine yol açmıştır.

7. Kotrimoksazol (Trimetoprim-Sülfametoksazol (TMP-SMX)-Kombinasyonu)-Sülfapiridin

Trimetoprim-sülfametoksazolün kullanımı dermatolojide sınırlı uygulamalara sahiptir. Metisiline dirençli S. aureus deri enfeksiyonları bu ajana yanıt verebilir.

TMP-SMX *P. acnes* kolonizasyonunu azalttığı için akne tedavisinde yer alır. TMP-SMX Wegener granülamatözünün tedavisinde tercih edilebilir.

Sülfa analoğu olan sülfapiridin, dermatitis herpetiformis hastalarında dapson kontrendike olduğunda kullanılabilir.

8. Metronidazol

Metonidazol**,** bir 5-nitroimidazol türevidir**.** Metronidazolün dermatolojide liken planusta kullanılabileceğine dair vaka bildirimleri mevcuttur. Orta-şiddetli hidradenitis süppürativa tedavisinde metronidazol, rifampin ve moksifloksasin kombinasyonu ikinci veya üçüncü basamak olarak kullanılabilir.

Oral metronidazol ayrıca papülopüstüler rozasealı bazı hastaların tedavisinde etkin olabilir.

9. Rifampisin

Bu grup antibiyotik alifatik bir zincirle köprülenmiş aromatik bir kısımdan oluşan farklı yapıları nedeniyle ansamisinler olarak adlandırılırlar.

Rifampin stafilokoklara, gram-pozitif koklara, *N. meningitidis*, *N. gonorrhoeae* ve *H. influenza*'ya karşı bakterisidal etkilidir. Gram negatif etkisi zayıftır.

Rifampin, trimetoprim sulfametoksazol ile kombine edildiğinde nazal stafilokok taşıyıcılığının eradikasyonunda kullanılabilir.

Dermatolojideki ana kullanımı kutanöz tüberküloz (TB) tedavisidir. *M. tuberculosis*'e karşı bakterisidal etki gösterir.

Lepra tedavisinde kombine olarak kullanılabilir.

Deri layşmanyazisi ve rinoskleromada da rifampin tedavisi kullanılabilir.

10. Klindamisin

Klindamisin küçük linkosamid antimikrobiyaldir.

Klindamisin diyabetik ayak yaralarında, bazı odontojenik enfeksiyonlarda (direnç için resistogram yapılmalıdır) kullanılabilir.

Klindamisin özellikle *B. fragilis* olmak üzere anaerob enfeksiyonlarda tercih edilebilir.

Hafif-orta şiddetli veya şiddetli hidradenitis süppürativada kombinasyon tedavisi olarak oral rifampin ve klindamisin kombinasyonu kullanılabilir.

11. Dapson

Dapson, sülfon grubuna ait bir antibiyotiktir.

Dapson dermatolojide bazı hastalıklarda endikedir ancak endikasyon dışı kullanım alanları da yaygındır.

Tüberküloza benzer şekilde, lepra tedavisinde de dapson, rifampin ve klofazimin dahil olmak üzere çoklu ilaç tedavisi önerilir. Monoterapide ilaç direnci riski yüksektir. Dapson, dermatitis herpetiformis'in tedavisinde FDA onaylıdır ve glutensiz diyet etkili olana kadar 6 ila 24 aylık dönemde kullanılabilir.

Dapson, diğer topikal veya sistemik ilaçlara dirençli şiddetli akne vulgariste izotretinoine bir alternatif olabilir. Birkaç olgu raporunda topikal adapalen, topikal benzoil peroksit, oral izotretinoin, oral tetrasiklin ve oral metilprednizolona yanıt vermeyen şiddetli aknenin (nodülokistik veya konglobata akne) tedavisinde oral dapsonun iyi bir alternatif ilaç olabileceği bildirilmiştir.

Tek başına izotretinoin yeterli olmadığında disekan selülitin (perifolliculitis capitis abscedens et suffodiens) tedavisinde 100 mg/gün dapson eklenmesi hastalığın önemli ölçüde temizlenmesiyle

sonuçlanabilir.

Dapson, hidradenitis süppürativa tedavisinde kombinasyon tedavisi olarak kullanılabilir.

Oral dapson granülomatöz rozasea ve rozasea fulminans tedavisinde de kullanılabilir.

Nötrofillerin beta-2 integrin aracılı adezyonunu engellediği ve IL-8'in down regülasyonunu inhibe etmesi rolü göz önüne alındığında, nötrofilik hastalıkların tedavisinde dapsonun tercih edilebilir.

Kronik idiyopatik ürtiker veya gecikmiş basınç ürtiker (IgE), eozinofilik fasiit ve eozinofilik folikülitin (Ofuji hastalığı), Eozinofilik selülit (Wells sendromu) ve eozinofilik anüler eritem (EAE) gibi eozinofilik dermatozların tedavisinde de dapson tercih edilebilir.

Dapson subkorneal püstüler dermatoz (Sneddon-Wilkinson) ve infantil akropüstüloz gibi çeşitli püstüler hastalıkların tedavisinde de başarıyla kullanılmıştır.

Lökositoklastik vaskülit, eritema elevatum diutinum (EED), ve ürtikeryal vaskülit vakalarında da dapsona yanıt alınabilir.

Dapson ayrıca lineer IgA dermatozu, IgA pemfigus, mukoz membran pemfigoidi, büllöz pemfigoid, liken planus pemfigoidler ve dermatitis herpetiformis (Duhring hastalığı) gibi diğer büllöz bozuklukların tedavisinde de başarılı etkinlik göstermiştir.

Ajanların etki mekanizmaları

a) Penisilinler ve sefalosporinler

β-laktam antibiyotikler, hem gram negatif hem de gram pozitif bakterilerde peptidoglikan çapraz bağlanmasının terminal aşamalarında yer alan enzimler olan esansiyel penisilin bağlayıcı proteinlere (PBP'ler) kovalent bağlanarak bakteriyel hücre duvarı oluşumunu kesintiye uğratan bakterisidal ajanlardır.

b) Makrolidler

Azitromisin, diğer makrolid antibiyotikler gibi, bakteriyel protein sentezini, 50S büyük ribozomal alt birimin birleşimine ve yeni oluşan polipeptit zincirinin büyümesine bağlanarak ve buna müdahale ederek inhibe eder.

c) Tetrasikliler

Tetrasiklinler, bakteri zarındaki gözeneklerden pasif olarak geçer. Tetrasiklinlerin bakteriyostatik potansiyeli, ribozom inaktivasyonuna dayanır. 30S alt birimine bağlandıklarında, tetrasiklinler protein biyosentezini inhibe ederek bakteriyel ölüme neden olur.

Tetrasiklinler, enzim yapısında bulunan kalsiyum veya çinko iyonunu bağlayan metalloproteinazların aktivitesini inhibe eder.

Ayrıca tümör nekroz faktörü-α, interlökin-1β (IL-1β) ve IL-8 gibi nötrofiller tarafından salınan proinflamatuvar sitokinlerin üretimini azaltırlar. İnflamasyonun erken evrelerinde meydana gelen lökosit göçünü de inhibe ederler.

Tetrasiklinler, indüklenebilir nitrik oksit sentaz (iNOS) aktivitesini inhibe ederek nitrik oksidi (NO) azaltır. iNOS'un nihai ürünü, kollajen sentezini ve proteoglikanları inhibe etmekten ve MMP ekspresyonunu arttırmaktan sorumlu, oldukça sitotoksik bir peroksinitrit radikalidir. Tetrasiklinler, peroksinitrit radikallerini indirgeyerek protein denatürasyonunu önler.

Tetrasiklinler ayrıca reaktif oksijen türlerini (ROS) temizler ve hücre yapılarında oksidatif hasarı önler.

Hayvan modellerinde yapılan in vitro çalışmalar, tetrasiklinlerin kaspaz ekspresyonunda azalmaya neden olduğunu göstermiştir.

d) Kinolonlar:

Kinolonlar, hedefleri olan giraz ve topoizomeraz IV'ü bakteriyel kromozomu parçalayan toksik enzimlere dönüştürerek etki ederler.

e) Aminoglikozidler:

Aminoglikozitler, 30S ribozomun 16S ribozomal RNA'sındaki A bölgesine yüksek afinite ile bağlanarak protein sentezini inhibe eder. Aminoglikozid sınıfı üyeleri, A-bölgesindeki farklı bölgeler için farklı bir özgüllüğe sahip olsalar da hepsi ribozomalRNA'nın konformasyonunu değiştirir. Bu etkileşimin bir sonucu olarak antibiyotik, aminoasil transfer RNA'sının teslimi üzerine kodonun yanlış okunmasını indükleyerek yanlış translasyonu teşvik eder.

Bu, hata eğilimli protein senteziyle sonuçlanır ve yanlış amino asitlerin, daha sonra hücre zarına ve başka yerlere zarar verecek şekilde salınan bir polipeptit halinde bir araya gelmesine izin verir.

Bazı aminoglikozidler ayrıca uzamayı engelleyerek veya doğrudan başlatmayı engelleyerek protein sentezini etkileyebilir.

f) Metranidazol

Bu ajanın etki mekanizması tam olarak anlaşılamamıştır ancak DNA sentezini bozarak, DNA sarmalının kopmasını sağlayarak ve bakteriyel hücre büyümesine müdahale ederek etki ettiği bildirilmiştir.

g) Rifampisin

Rifampisin, RNA/DNA kanalına yakın olan RNAP'ın β-alt birimine (DNA-bağımlı RNA polimeraz) bağlanır ve bakteriyel RNAP'ın β-alt birimini inhibe eder. Böylelikle büyüyen RNA zincirinin 2 - 3 nükleotitten sonra uzamasını fiziksel olarak bloke ederek etki etmiş olur.

h) Klindamisin

Aminoasil-tRNA sentezi ile amino asit monomerlerinin aktivasyonundan, ribozom üzerinde büyüyen polipeptitlerin zincirin başlatılması, uzaması ve zincirin sonlandırılması gibi birçok aşamaya kadar çok sayıda adımı içeren bloke edici mikrobiyal protein sentezi üzerinden etki eder. Antibiyotikler bu adımların zamanlamasını ve özgüllüğünü kesintiye uğratır ve bu tür aksamalar büyümeyi yavaşlatır veya mikroorganizma için öldürücüdür.

i) Dapson

Dapson, sülfon grubuna ait bir antibiyotiktir ve dihidrofolik asit sentezini inhibe etme yeteneğinden kaynaklanan antimikrobiyal etkilere sahiptir. Dapsonun ayrıca eozinofil peroksidazın mast hücreleri üzerindeki etkisini azaltma, reaktif oksijen türlerinin üretimini inhibe etme ve nötrofil aracılı inflamatuvar yanıtları baskılama gibi antiinflamatuvar özellikleri de vardır. Bu özellikler dapsonun çok çeşitli inflamatuvar ve enfeksiyöz cilt durumlarının tedavisinde kullanılmasına olanak sağlar.

Tablo 1'de**.** Antimikrobiyal ajanların sık görülen yan etkileri ,**Tablo 2'de** antimikrobiyal ajanların bazı endikasyon ile kontrendikasyonları ve gebelik kategorileri sunulmuştur.

Tablo 1. Antimikrobiyal ajanların sık görülen yan etkileri

Penisilinler	En sık bulantı, kusma, karın ağrısı ve diyare gibi GİS yan etkileri izlenir. Makülopapüler ilaç erüpsiyonu, ürtikeryal döküntü, nötropeni, hemolitik anemi, interstisyel nefrit ve ateşe neden olabilir. Anafilaksi, Stevens-Johnson sendromu ve toksik epidermal nekroliz gibi ölümcül yan etkiler ile sonuçlanabilir. Eritrodermiye sebep olabilir.
Sefalosporinler	Penisilin alerjisi olan kişilerde çapraz reaksiyon görülebilir. En sık bulantı, karın ağrısı, kusma, diyare gibi GİS yan etkileri izlenir. Kandidal vulvovajinite neden olabilir. Serum hastalığı gelişebilir. Fiks ilaç erüpsiyonu, eritema multiforme, akut jeneralize ekzantamatöz püstüloz, Stevens-Johnson sendromu ve toksik epidermal nekroliz ve eritrodermiye neden olabilir.
Makrolidler	En sık bulantı, kusma, karın ağrısı ve diyare gibi GİS yan etkilere yol açar. Nadiren kolestatik hepatit oluşabilir. Anjioödem ve fotosensitivite de meydana gelebilir.
Tetrasiklinler	En sık bulantı, kusma, karın ağrısı ve diyare gibi GİS yan etkilere yol açar. Gebelerde ve 10 yaş altında tetrasiklinlerin kullanımı kontrendikedir (dişlerde lekelenme ve kemik gelişim defektleri). Özofajit ve özofagus ülserlerine neden olabilir. Otoimmün hepatit ve pankreatit bildirilen advesr reaksiyonlar arasındadır. Vulvovajinal kandidiyazis, makulopapüler ve ürtikeryal ilaç erüpsiyonu,fotosensitivite, fototoksisite ve onikoliz, hiperpigmentasyon, eritema multiforme, Stevens-Johnson sendromu, toksik epidermal nekroliz, eritema nodosum fiks ilaç erüpsiyonu ortaya çıkabilir. İdiopatik intranial hipertansiyon da nadiren görülebilir.
Kinolonlar	Kinolonlar ile görülen en sık yan etkiler bulantı, kusma, diyare, baş ağrısı ve baş dönmesi, uykusuzluktur. Anafilaksi, serum hastalığı, anjioödem, morbiliform ilaç erüpsiyonu, kaşıntı, vaskülitik deri döküntüsü, ürtiker ortaya çıkabilir. Transaminit, kolestatik sarılık, hepatit ve hepatit yetmezlik meydana gelebilir. Lökopeni oluşabilir. İlaç kullanımı sonrası artopatiler ve tendon yırtıkları görülebilir. Renal, kardiyovasküler ne nörolojik yan etkiler de olasıdır.
Aminoglikozidler	Ototoksisite, nefrotoksisite ve nöromüsküler yan etkiler.
Kotrimoksazol	Stevens-Johnson ve toksik epidermal nekroliz de dahil olmak üzere ilaç döküntüleri, nötropeni ve trombositopeni, hemolitik anemi, diyare, nefrotoksisite

Metranidazol	En sık gastroinstestinal sistem yan etkiler görülür (bulantı, kusma, karın ağrısı). Uzayan kullanımlarda ağızda metalik tat, stomatit, periferik nöropati izlenebilir. Alkol ile birlikte kullanımı disülfiram benzeri etkiye yol açabilir.
Rifamisin	İlaca bağlı olarak trombositopeni, hipersensitivite sendromu, baş dönmesi ve sermsemlik, konjuktivit, kaşıntı, ürtiker, akneiform erüpsiyonlar, mukozit, eritrodermi, büllöz pemfigoid benzeri lezyonlar, hepatit ve nefrit görülebilir.
Klindamisin	Klindamisine bağlı en sık yan etki diyaredir. C. difficile etkenine bağlı enterokolit tablosu meydana gelebilir. Daha nadir olarak anafilaksi, eritema multiforme ve ürtikeryal döküntü ortaya çıkabilir.
Dapson	Sık görülen yan etkiler ateş, yorgunluk, baş ağrısı, bulantı-kusma, anoreksi ve kaşıntıdır. Lökopeni, agranülositoz, hipoalbüminemi, methemoglobinemi ortaya çıkabilir. Psikoz, periferik nöropati, hepatit ve kolestaz görülebilir.

Tablo 2. Antimikrobiyal ajanların bazı endikasyon ile kontrendikasyonları ve gebelik kategorileri

	Endikasyonlar	**Kontrendikasyonlar**
Penisilinler	Sifiliz tedavisinde birinci tedavi ajanı penisilinleridir. Şarbon hastalığı, selülit, erizipel, erizipeloid, ektima, stafilokoksik haşlanmış deri sendromu, impetigo, büllöz distal daktilit, folikülit, fronkül ve karbonkül, listeriyoz, meningokoksemi ve aktimomikoz bu grup antibiyotiklerin kullanıldığı hastalıklara örnektir. Skleroderma Adultorum Buschke, Skleroderma ve Pityriasis Rubra Pilaris tedavisinde penisilinlerin kullanılabileceği bildirilmiştir.	Penisilin kontrendikasyonları arasında penisilin ve türevlerine karşı şiddetli alerjik reaksiyonlar yer alır. Ajanın FDA tarafından gebelik kategorisi B olarak bildirilmiştir.

Sefalosporinler	Lyme Hastalığı, H. influenza selüliti ve Psödomanas etkenine bağlı deri ve yumuşak doku enfeksiyonlarında kullanılabilir.	Penisilin allerjisi olan bireylerde çapraz allerji riski oluşabileceği unutulmamalıdır. Yenidoğan sarılığını tetikleyebileceği için hiperbilirübinemisi olan bebeklerde kontrendikedir. Akciğer ve böbreklerde kalsiyum içeren solüsyonlar ile çökelti oluşturabileceği için yenidoğanlarda kullanılması önerilmez. Ajanın FDA tarafından gebelik kategorisi B olarak bildirilmiştir.
Makrolidler	Erişkin başlangıçlı Still hastalığı ve pityriazis likenoides tedavilerinde makrolidler tercih edilebilir. Makrolidler ayrıca P. acnes kolonizasyonunu azalttığı için akne vulgaris tedavisinde kullanılabilir. Azitromisin, eritromisin ve klaritromisin özellikle tetrasiklinler kullanılamadığında papülopüstüler rozaseanın tedavisinde kullanılabilir.	Uzun QT'si olan bireylerde makrolidler kontrendikedir. Ajanın FDA tarafından gebelik kategorisi B olarak bildirilmiştir.

Tetrasiklinler	Tetrasiklinler akne, perioral dermatit, papülopüstüler rozasea, lenfogranüloma venereum, epididimit, üretrit, servisit, Granuloma inguinale ve pelvik enflamatuar hastalık, akvaryum granülomunu, şarbon, sifiliz, Vibrio vulnificus enfeksiyonları, Lyme hastalığı, Pasteurella enfeksiyonlarının tedavisinde kullanılabilir. İnflamatuvar hastalıklardan sarkoidoz, büllöz pemfigoid, piyoderma gangrenosum, Sweet sendromu, el dorsumunun nötrofilik dermatozu, prurigo pigmentosa ve aftöz ülserlerin tedavisinde kullanılabilir.	Tetrasiklinler, annede hepatotoksisite riski, fetüste dişlerde kalıcı renk değişikliği (sarı veya kahverengi) ve fetal uzun kemik büyümesinin bozulması nedeniyle gebelikte kontrendikedir. Tetrasiklin kullanımı ayrıca sekiz yaşın altındaki çocuklarda diş renklenmesi ile ilişkilidir ve sekiz yaş altındaki çocuklarda tercih edilmemelidir. İlaç esas olarak böbrekler tarafından atıldığı için böbrek yetmezliği olan hastalarda tetrasiklinlerden de kaçınmalıdır. Bu hasta grubunda tetrasiklin kullanılması gerekiyorsa doz azaltılmalı ve/ veya dozlar arası aralık uzatılmalıdır. Ajanın FDA tarafından gebelik kategorisi D olarak bildirilmiştir.
Kinolonlar	Kinolonlar gram negatif ve gram pozitif bakterilerin neden olduğu deri ve yumuşak doku enfeksiyonlarında kullanılabilir. B. Hensela kaynaklı kedi tırmığı hastalığında siprofloksasin birincş basamak ajandır. N. Gonorrhea ve C. Trachomatis'e bağlı cinsel yolla bulaşan hastalıkların tedavisinde kullanılabilir. Şankroid tedavisinde endikedir. Psödomana tırnak enfeksiyonları, mikobakteriyel enfeksiyonlar, enfekte laserasyonlar, abseler, enfekte deri ülserleri ısırıkıklar, derin yaralar ve cerrahi insizyonlarda tercih edilebilir.	Kinolonlar uzun QT'ye neden olduğu için uzun QT'si olan hastalarda kullanılmamalıdır. Kondrotoksik etkilerinden dolayı çocuklarda ve yaşlılarda tercih edilmemelidir. Ajanın FDA tarafından gebelik kategorisi C olarak bildirilmiştir.

Aminoglikozidler	M. tuberculosis tedavisinde kombine kullanılan ajanlardandır. M. fortuitum, M. chelonae, and M. avium enfeksiyonlarnda da etkindir.	Uzun süreli nöromüsküler blokaj riski nedeniyle miyastenia gravisli hastalarda aminoglikozidlerden kaçınılmalıdır. Aminoglikozidlerin FDA tarafından gebelik kategorisi D olarak bildirilmiştir.
Kotrimoksazol	Akne, dermatitis herpetiformis ve metisiline direnci S. aureus etkenli deri ve yumuşak doku enfeksiyonlarında kullanılabilir.	Anemi, hipersensitivite, karaciğer ve böbrek yetersizliğinde kontrendikedir. Ajan ayrıca 6 haftadan küçük çocularda kullanılmamalıdır. Ajanın FDA tarafından gebelik kategorisi D olarak bildirilmiştir.
Metranidazol	Hidradenitis süppürativa ve papülopüstüler rozaseada kullanılabilir. Liken planusta kullanılabileceğine dair vaka çalışmaları mevcuttur.	Metronidazol, ilaca veya bileşenlerine karşı belgelenmiş aşırı duyarlılığı olan hastalarda kontrendikedir ve gebeliğin ilk üç aylık döneminde kaçınılmalıdır. Hastalar ayrıca metronidazol alırken ve tedavinin tamamlanmasından sonraki üç gün içinde alkol veya propilen glikol içeren ürünleri tüketmekten kaçınmalıdır. Son iki hafta içinde yakın zamanda disülfiram kullanılmışsa, metronidazol de aynı şekilde kontrendikedir. Ajanın FDA tarafından gebelik kategorisi B olarak bildirilmiştir.

Rifampisin	Kutanöz tüberküloz, lepra tedavisinde kombine ajan olarak, deri layşmanyazisi ve rinoskleromada rifampisin kullanılabilir.	Rifampin veya diğer rifamisinlere (rifabutin/ rifaximin/ rifapentine) karşı önceden herhangi bir alerji öyküsü, kullanımı için önemli bir kontrendikasyondur. Aynı zamanda birçok ilaç metabolize edici enzimin, özellikle sitokrom P450 (CYP) 3A4 ve hepatik P-glikoprotein gibi ilaç taşıyıcı proteinlerin güçlü bir indükleyicisidir. Rifampinin bu özelliği, eşzamanlı olarak uygulanan ilaçların etkinliğini azaltır ve böylece uygulanmasını sınırlayabilir. Porfirisi olan hastalarda rifampisin kullanımı tercih edilmeyebilir. Ajanın FDA tarafından gebelik kategorisi C olarak bildirilmiştir.
Klindamisin	Klindamisin diyabetik ayak yaralarında, bazı odontojenik enfeksiyonlarda, özellikle B. fragilis olmak üzere anaerob enfeksiyonlarda ve fafif-orta şiddetli veya şiddetli hidradenitis süppürativada kombinasyon tedavisi olarak kullanılabilir.	Klindamisin psödomembranöz kolit veya ülseratif kolit öyküsü olan hastalarda kontrendikedir. Ajanın FDA tarafından gebelik kategorisi B olarak bildirilmiştir.

Dapson	Lepranın çoklu ilaç tedavisinde dapson endikedir. Dissekan selülit, akne (sistemik/topikal), hidradenitis süppürativa, granülomatöz rozasea ve rozasea fulminans, prurigo pigmentosa, nötrofilik dermatozlar (Sweet sendrom, el dorsumunun nötrofilik dermatozu, nötrofilik ekrin hidradenit, Behçet Hastalığı, pyoderma gangrenozum), kronik idiyopatik ürtiker veya gecikmiş basınç ürtiker (IgE), eozinofilik fasiit ve eozinofilik folikülitin (Ofuji hastalığı), eozinofilik selülit (Wells sendromu) ve eozinofilik anüler eritem gibi eozinofililk hastalıklar, subkorneal püstüler dermatoz (Sneddon-Wilkinson) ve infantil akropüstüloz, lökositoklastik vaskülit, eritema elevatum diutinum (EED), ve ürtikeryal vaskülit, lineer IgA dermatozu, IgA pemfigus, müköz membran pemfigoidi, büllöz pemfigoid, liken planus pemfigoidler ve dermatitis herpetiformis (Duhring hastalığı) gibi diğer büllöz bozuklukların tedavisinde de kullanılabilir.	İlaca bağlı hipersensitivite durumu ve glukoz-6-fosfat-dehidrogenaz enzim eksikliğinde dapson kullanılması kontredikedir. Şiddetli hepatik yetmezlik, Met-Hb redüktaz eksikliği, kardiyak yetmezlik, pulmober hastalıklar ve anemide sistemik dapson tercih edilmemelidir. Ajanın FDA tarafından gebelik kategorisi C olarak bildirilmiştir.

Kaynaklar

1. Alzolibani, A. A. , & Zedan, K. (2012). Macrolides in chronic inflammatory skin disorders. Mediators of Inflammation, 2012. https://doi. org/10. 1155/2012/159354
2. Bettoli, V. , Join-Lambert, O. , & Nassif, A. (2016). Antibiotic Treatment of Hidradenitis Suppurativa. Dermatologic Clinics, 34(1), 81–89. https://doi. org/10. 1016/j. det. 2015. 08. 013
3. Brumfitt, W. , & Hamilton-Miller, J. M. T. (1994). Limitations of and indications for the use of co-trimoxazole. Journal of Chemotherapy, 6(1), 3–11. https://doi. org/10. 1080/1120009X. 1994. 11741120
4. Bush, K. , & Bradford, P. A. (2016). Bush and Bradford - 2016 - β-Lactams and β-Lactamase Inhibitors An Overview. pdf. Cold Spring Harbor Perspectives in Meddicine, Table 1, 22.
5. Carrasco, D. A. , Vander Straten, M. , & Tyring, S. K. (2002). A review of antibiotics in dermatology. Journal of Cutaneous Medicine and Surgery, 6(2), 128–150. https://doi. org/10. 1007/s10227-001-0039-4
6. DeLaney, M. C. (2018). Risks associated with the use of fluoroquinolones. British Journal of Hospital Medicine, 79(10), 552–555. https://doi. org/10. 12968/hmed. 2018. 79. 10. 552
7. Dingsdag, S. A. , & Hunter, N. (2018). Metronidazole: An update on metabolism, structure-cytotoxicity and resistance mechanisms. Journal of Antimicrobial Chemotherapy, 73(2), 265–279. https://doi. org/10. 1093/jac/dkx351
8. Guay, D. (2007). Update on clindamycin in the management of bacterial, fungal and protozoal infections. Expert Opinion on Pharmacotherapy, 8(14), 2401–2444. https://doi. org/10. 1517/14656566. 8. 14. 2401
9. Jackson, J. , Chen, C. , & Buising, K. (2013). Aminoglycosides: How should we use them in the 21st century? Current Opinion in Infectious Diseases, 26(6), 516–525. https://doi. org/10.

1097/QCO. 0000000000000012

10. Kadurina, M. , Bocheva, G. , & Tonev, S. (2003). Penicillin and semisynthetic penicillins in dermatology. Clinics in Dermatology, 21(1), 12–23. https://doi. org/10. 1016/S0738-081X(02)00329-2

11. Korkut, S. (2020). Review Article Antiprotozoal İlaçlar ve Toksisite. 2(2), 31–34.

12. Krause, K. M. , Serio, A. W. , Kane, T. R. , & Connolly, L. E. (2016). Aminoglycosides : An Overview. 1–18.

13. Le, C. B. W. J. K. (2023). Metronidazole. StatPearls [Internet]. https://www. ncbi. nlm. nih. gov/books/NBK539728/

14. Leyden, J. J. (2001). Current issues in antimicrobial therapy for the treatment of acne. Journal of the European Academy of Dermatology and Venereology, 15(SUPPL. 3), 51–55. https://doi. org/10. 1046/j. 0926-9959. 2001. 00013. x

15. Monk, E. , Shalita, A. , & Siegel, D. M. (2011). Clinical applications of non-antimicrobial tetracyclines in dermatology. Pharmacological Research, 63(2), 130–145. https://doi. org/10. 1016/j. phrs. 2010. 10. 007

16. Nora Vázquez-Laslop and Alexander S. Mankin. (2018). How macrolide antibiotics work. Trends Biochem Sci . , 43(9), 668–684. https://doi. org/10. 1016/j. tibs. 2018. 06. 011

17. Orylska-Ratynska, M. , Placek, W. , & Owczarczyk-Saczonek, A. (2022). Tetracyclines—An Important Therapeutic Tool for Dermatologists. International Journal of Environmental Research and Public Health, 19(12). https://doi. org/10. 3390/ijerph19127246

18. Parnham, M. J. , Haber, V. E. , Giamarellos-Bourboulis, E. J. , Perletti, G. , Verleden, G. M. , & Vos, R. (2014). Azithromycin: Mechanisms of action and their relevance for clinical applications. Pharmacology and Therapeutics, 143(2), 225–245. https://doi. org/10. 1016/j. pharmthera. 2014. 03. 003

19. Perret, L. J. , & Tait, C. P. (2014). Non-antibiotic properties of tetracyclines and their clinical application in dermatology. Australasian Journal of Dermatology, 55(2), 111–118. https://doi. org/10. 1111/ajd. 12075

20. Retsema, J. , & Fu, W. (2001). Macrolides: Structures and microbial targets. International Journal of Antimicrobial Agents, 18(SUPPL. 1), 3. https://doi. org/10. 1016/s0924-8579(01)00401-0

21. Sapadin, A. N. , & Fleischmajer, R. (2006). Tetracyclines: Nonantibiotic properties and their clinical implications. Journal of the American Academy of Dermatology, 54(2), 258–265. https://doi. org/10. 1016/j. jaad. 2005. 10. 004

22. Schmidt, E. , Rashid, H. , Marzano, A. V. , Lamberts, A. , Di Zenzo, G. , Diercks, G. F. H. , Alberti-Violetti, S. , Barry, R. J. , Borradori, L. , Caproni, M. , Carey, B. , Carrozzo, M. , Cianchini, G. , Corrà, A. , Dikkers, F. G. , Feliciani, C. , Geerling, G. , Genovese, G. , Hertl, M. , … Caux, F. (2021). European Guidelines (S3) on diagnosis and management of mucous membrane pemphigoid, initiated by the European Academy of Dermatology and Venereology – Part II. Journal of the European Academy of Dermatology and Venereology, 35(10), 1926–1948. https://doi. org/10. 1111/jdv. 17395

23. Shahbaz, K. (2017). Cephalosporins: pharmacology and chemistry. Pharmaceutical and Biological Evaluations, 4(6), 234. https://doi. org/10. 26510/2394-0859. pbe. 2017. 36

24. Sharma, A. , Kroumpouzos, G. , Kassir, M. , Galadari, H. , Goren, A. , Grabbe, S. , & Goldust, M. (2022). Rosacea management: A comprehensive review. Journal of Cosmetic Dermatology, 21(5), 1895–1904. https://doi. org/10. 1111/jocd. 14816

25. Skudlik C. , J. S. M. (2020). Occupational Dermatoses. In M. H. Gerd Plewig, Lars French, Thomas Ruzicka, Roland Kaufmann (Ed.), Braun-Falco´s Dermatology. Springer, Berlin, Heidelberg. https://doi. org/https://doi. org/10. 1007/978-3-662-58713-3

26. Spížek, J. , & Řezanka, T. (2017). Lincosamides: Chemical structure, biosynthesis, mechanism of action, resistance, and applications. Biochemical Pharmacology, 133, 20–28. https://doi. org/10. 1016/j. bcp. 2016. 12. 001

27. Sunderkötter, C. , & Becker, K. (2014). Systemtherapie mit antiinfektiva: Übersicht über wichtige antibiotika in der dermatologie. Hautarzt, 65(2), 113–124. https://doi. org/10. 1007/s00105-013-2743-6

28. Sunderkötter, C. , Herrmann, M. , & Jappe, U. (2006). Antimikrobielle therapie in der dermatologie. JDDG - Journal of the German Society of Dermatology, 4(1), 10–27. https://doi. org/10. 1111/j. 1610-0387. 2006. 05901. x

29. Van Bambeke, F. , Michot, J. M. , Van Eldere, J. , & Tulkens, P. M. (2005). Quinolones in 2005: An update. Clinical Microbiology and Infection, 11(4), 256–280. https://doi. org/10. 1111/j. 1469-0691. 2005. 01131. x

30. Wozel, G. , & Blasum, C. (2014). Dapsone in dermatology and beyond. Archives of Dermatological Research, 306(2), 103–124. https://doi. org/10. 1007/s00403-013-1409-7

TÜRK TABİPLERİ BİRLİĞİ

BURSA TABİP ODASI

RETİNOİDLER

Uzm. Dr. İlknur ÖZCAN[1]

Prof. Dr. Ayşe Serap KARADAĞ[2]

1. Tanım:

Retinoidler kozmetik preperatlar dahil, birçok topikal preparatta kullanılan, kendisi ya da metabolitleri, retinoik asit reseptörlerine bağlanan ve bu reseptörleri aktive eden moleküllerdir. Retinoidler, all-trans-retinoik asit (tretionin), 13-cis-retinoik asit (izotretionin) ve 9-cis-reti noik asitten (alitretionin) oluşan 1. jenerasyon; etretinat ve asitretinden oluşan 2. jenerasyon ve adapalen, tazaroten ve beksaroteni içeren 3. jenerasyon olmak üzere üçe ayrılırlar.

2. Etki Mekanizması:

Retinoidler intranükleer retinoid reseptörlerinin, transkripsiyon faktörü benzeri işlevleri sayesinde ciltte etki gösterirler. Retinoik asit reseptörleri, her birinin α, β ve γ şeklinde 3 izotipi bulunan, RAR ve RXR isimli, steroid/tiroid hormon reseptörlerine benzer şekilde DNA transkripsiyonunu etkileyen reseptörlerdir. Bu reseptörler, dimerler şeklinde DNA'daki hormon yanıt elemanı ya da hedef sekanslara ligant bağımlı şekilde bağlanır ve gen transkripsiyonunu aktive ederler. Heterodimer, promoter bölgesinde özellikle retinoik asit yanıt elemanına (RARE) bağlandığında, bazal transkripsiyon uyarılır. Ciltte, hepsi RARE içeren hücresel retinoik asit bağlayıcı protein (CRABP) II, hücresel retinol bağlayıcı protein (CRBP), retinoik asit 4-hidroksilaz (CYP26) ve keratin-6, all-trans-retinoik asitle düzenlenir. Bu protein ürünleri, diğer RARE içermeyen genleri aktive ederek ciltte retinoid etkisini oluşturur. Epidermal tabakada retinil ester seviyeleri, lesitin/ retinol açiltransferaz ve açil-koenzim A/retinol açiltransferaz enzimleri ile düzenlenir. All-transretinol veya retinal aldehid ciltte epidermal hiperplazi; epidermal spongioz; stratum korneumda kompaksiyon ve CRBP, CRABP-II ve CYP26 indüksiyonuna yol açar. Tretionin, topikal olarak uygulandığında, ciltten absorbe edilir ve potent lokal etkiler gösterir. Retinoik asitin 13-cis formu endojen reseptör olarak RAR'ları kullanırken; 9-cis retinoik asit formu RXR reseptörlerine bağlanır. Bu izomerizasyon görünür ışıkla hızlanır. Epidermiste baskın görülen retinoid reseptörleri, RAR-γ ve RXR-α'dır. Bu reseptörler DNA üzerinde spesifik bölgelere bağlanarak transkripsiyon faktörleri ile etkileşirler. 3. nesil poli-aromatik retinoidlerden olan adapalenin fotostabilitesi daha yüksektir, RAR-β /γ'ya olan afinitesi RAR-α'dan yüksektir. CRABP proteinlerine bağlanmaz ve CRABP-II' arttırmaz. Lipofilik yapısı nedeniyle pilosebase ünitede daha iyi emilir ve akne karşıtı etki yapar. Hücresel diferansiasyon, keratinizasyon ve inflamatuvar süreçleri azaltır, fakat sebum düzenleyici etkisi yoktur.

Tazaroten, ön ilaçtır, dokuda hidrolize edilir ve tazarotenik asit halini alarak retin oik asit reseptörlerine bağlanır. Bu bağlanma ile retinoide yanıt veren hücre inflamasyonu ve proliferasyonu gibi fonksiyonlardan sorumlu genler regüle edilir ve psoriazisteki artmış epidermal proliferasyon ve inflamasyonun azalması sağlanır.

Oral retinoidlerin metabolizma ve farmakokinetikleri topikal retinoidlerle benzer özelliklere sahiptir. Genel olarak, intestinal mukozal hücreler tarafından absorbe edilir, şilomikronlar aracılığı ile karaciğere taşınırlar. Lipofilik olmaları nedeniyle özellikle yağlı gıdalar başta olmakla birlikte tok alınmaları biyoyararlanımlarını artırır. Hepatositler tarafından, hücre içi metabolize edilir v keana salınırlar. Kanda albümin aracılığı ile taşınır ve hedef hücrede nükleusa transport edilir. Hleerdef hücrede topikal retinoidlerde olduğu gibi RAR ve RXR reseptörleri aracılığı ile fonsiyon

1. Soma Devlet Hastanesi Deri ve Zührevi Hastalıkları Kliniği, Manisa
2. İstanbul Arel Üniversitesi, Tıp Fakültesi, Özel muayenehane Deri ve Zührevi Hastalıklar Kliniği, İstanbul

gösterirler. İsotretionin ve asitretin ligand olarak RAR'ları kullanırken, bexaroten RXR'a bağlanır. Kozmetik ürünlerde sıklıkla kullanılan retinal, medikal tedaviden ziyade vitamin desteği olarak değerlendirilmesine rağmen topikal uygulamada retinoik asitin birçok farmakolojik etkisini gösterir. Retinolün topikal uygulanması epidermiste,inaktif A vitamininin depo formu olan retinil esterlerini arttırır. Retinolün esterlenmesi, retinoik asit tarafından indüklenir ve muhtemelen fazla retinoik asit sentezinin inhibe edilmesi için otoregülatuar bir mekanizma fonksiyonu görür. Topikal retinol, 4-hidroksilaz aktivitesini indükler bu da retinoik asitin inaktivasyonuna ve metabolizmasının artmasına yol açar. Retinol, retinoik asite benzer şekilde epidermal kalınlığı arttırır ayrıca daha az irritasyona yol açar.

3. Endikasyonlar:

a. Topikal retinoidler: tretionin akne, fotoyaşlanma ve melazma; adapalen ve tazaroten akne; tazaroten psoriyazis ve fotoyaşlanmada endikedir. Beksaroten, kutanöz T hücreli lenfoma ve alitretionin Kaposi sarkomu tedavisinde kullanılır. Topikal retinoidler, aknede foliküler epitelyal turnoveri artırıp, korneosit atılımını hızlandırırlar. Matür komedonların boşaltılması ve mikrokomedon oluşumunun baskılanması yoluyla etki gösterirler. Akne tedavisinin en etkili ajanlarındandır. Retinoidler, yeni lezyon oluşumunu azalttıkları için idame tedavide de kullanılırlar. Fotoyaşlanmanın neden olduğu ince kırışıklıklar ve pigmentasyon bozukluklarında, tretionin ya da tazaroten kolajen seviyesinde artış sağlamaları ile fayda sağlayabilirler. Tedavi etkisinin görülmesi için uzun süreli tedavi gerekir. Topikal beksaroten RXR reseptörüne selektif bağlanarak, tümör hücre büyümesi inhibisyonu, terminal diferansiasyonu artırma ve apopitozun indüklemesini sağlar. Primer kutanöz T hücreli lenfoma tedavisinde kullanılır. Alitretioninin Kaposi Sarkomundaki mekanizması tam aydınlatılamasa da herpes virüs replikasyonunu inhibe ettiği düşünülmektedir. Bu özelliği ile Kaposi sarkomu tedavisinde kullanılır. Bunun dışında topikal retinoidler, postinflamatuvar hiperpigmentasyon, aktinik hiperpigmentasyon, erken dönem strialar, molloskum kontagiozum, verru plan gibi birçok farklı endikasyonda kullanılabilmektedir.

b. Oral Retinoidler: Retinoidler enzim aktivitesi, protein sentezi, hücre-hücre etkileşimleri, hücre duvarı yapısı, hücresel ve hümoral immün sistemi, büyüme faktörlerini ve gen transkripsiyonunu etkilerler. İzotretinoin, özellikle sebositler ve folikül keratinositleri üzerinde etki gösterir, interfoliküler keratinositler, nötrofilik granülositler ve lenfositler üzerindeki etkileri sınırlıdır. Sebase bezlerin diferansiasyonunu etkiler. 1980'li yılların başında sistemik izotretionin tedavisi şiddetli nodulokistik aknelerle sınırlı iken günümüzde topikal retinoid ve antibiyotik tedavisine yanıt vermeyen, orta şiddetli fakat skar bırakma riski olan olgularda da kullanılmaktadır. Ayrıca gram-negatif folikülitlerde, rozasede, hidradenitis süpürativada, saçlı derinin dissekan selülitinde, şiddetli dirençli seborede, steatokistoma mültiplekste de faydalıdır. Akral veya jenaralize püstüler psoriyazis ve eritrodermik psoriyazis başta olmak üzere psoriyazis tedavisinde asitretin tedavisi kullanılmaktadır. Asitretin tedavide tek başına kullanılabileceği gibi topikal tedaviler veya UV fototerapi ile kombine olarakta kullanılabilir. Asitretin ayrıca palmoplantar hiperkeratoz, konjenital iktiyoz, Darier hastalığı, pityriazis rubra pilaris, liken planus ve malign lenfomalarda kombine tedavide kullanılabilir. Alitretionin, potent topikal glukokortikoidlere yanıt vermeyen el ekzamasında FDA onaylıdır. Ayrıca AIDS ilişkili Kaposi sarkomunda kullanılır. Kutanöz T hücreli lenfoma tedavisinde hem topikal hem sistemik beksarotenden tek başına yada kombine tedavide faydalanılır. Kronik el ekzamasında oral alitretionin kullanılabilir. İktiyozlarda aralıklı retinoid tedavisi kullanılabilir. Darier hastalığının şiddetli formlarında asitretin kullanılır. Pityriazis rubra pilaris, rozasea ve lupus eritematozus gibi çok sayıda endikasyonda sistemik retinoid tedavileri off-label kullanılabilmektedir.

4. Kontrendikasyonlar:

Oral retinoidlerin gebelik kategorisi X olup teratojenik özellikleri nedeniyle gebelik ve emzirme döneminde kaçınılmalıdır. Sistemik retinoidler gebelik, gebelik planlanması, kontrasepsiyonun

sağlanamaması, emzirme, asitretin veya kapsül içeriğindeki koruyuculara alerji halinde kesin kontrendikedir. Lökopeni, şiddetli hiperkolesterolemi veya hipertrigiliseridemi, belirgin hepatik veya renal disfonksiyon, intihar düşüncesi, hipotiroidizm ve psödotümör serebri varlığında görece kontrendikedir. Topikal retinoidlerin gebelik kategorisi C olup gebe ve emzirende kullanılmamalıdır. Ancak farkında olmadan kullanırken gebe kalan hastalarda yapılan araştırmalarda fetüs üzerine anormal bir etkisi gösterilmemiştir. Bu nedenle gebeliğin sonlandırılmasına gerek yoktur.

5. Yan Etkiler:

a. Topikal retinoidler: En sık yan etki ciltte eritem ve soyulma ile giden "retinoid dermatitidir". Retinoid dermatiti özellikle ilk aylarda belirgin olup zamanla geriler. Retinoid dermatitinde kaçınılmak için, gün aşırı kullanım, düşük konsantrasyonla tedavi başlangıcı ya da topikal retinoid uygulandıktan 30-60 dk sonra cildin nazik temizleyiciler ile temizlenmesi "short contact therapy " uygulanabilir. Fotoalerjik veya fototoksik reaksiyon göstermese de topikal retinoid kullanımı UVR toleransını azaltır. Tedavinin ilk haftalarında akne lezyonlarında artış görülebilir.

b. Sistemik retinoidler: Sistemik retinoidler, potent teratojendir ve gebelikte kontrendikedir. Oral retinoidlerin en sık yan etkileri mukokutanöz toksisitedir. Mukokutanöz toksisite, azalmış sebum üretimi, stratum korneum kalınlığında azalma ve bozulmuş epitelyal bariyere bağlı olarak gelişir, en sık dudaklarda kuruluk veya keilit şeklinde görülür. Ağızda, burunda (epistaksis) ve gözde (kuruluk, irritasyon, bleferokonjonktivit, keratit, korneal opasite, azalmış gece görüşü vb.) izlenebilir. Ciltte kserozis, kaşıntı, soyulma ve fissürler sık görülür. Bazı çalışmalarda, oral retinoid kullanımına bağlı omurgada difüz hiperosteoz, tendon ve ligamentlerde kalsifikasyon, anterior spinal ligamanda kalsifikasyon, osteofit oluşumu gösterilmiştir. Sıklıkla yüksek doz tedavide ve özellikle yoğun spor yapan kişilerde sistemik retinoid kullanımı ile kreatin kinaz seviyelerinde yükselme, kas ağrısı ve kramplar izlenebilir. Merkezi sinir sistemi yan etkileri nadirdir. Artmış intrakraniyal basınca bağlı psödotümör serebri izlenebilir. Sistemik retinoidlerin intihar düşüncesi, depresyon ve psikoza yol açmaları ile ilgili çalışmalar bulunmaktadır, fakat anlamlı bir ilişki saptanmamıştır. Beksaroten tedavisi alan hastalarda santral hipotiroidizm görülebilmektedir. Beksaroten ve alitretionin tedavisi öncesi ve tedavi sırasında serum serbest T4 seviyesi kontrol edilmeli, gerekli ise hormon replasmanı yapılmalıdır. Retinoid tedavisi sırasında karın ağrısı, mide bulantısı gibi nonspesifik gastrointestinal şikayetler izlenebilir. Renal toksisite izlenmez.

6. Özel Durumlarda Kullanım: Retinoidlerin alkol veya diğer ilaçlarla kullanımı yan etkileri arttırabilir. Tetrasiklin, doksisiklin veya minosiklinle kullanılması intrakranyal basınç artışına yol açar. Alkol ve metotreksat ile birlikte kullanılırsa hepatotoksisite; yüksek doz A vitamini desteği ile birlikte alınırsa hipervitaminoza yol açabilir.

Gebelik ve laktasyonda kullanılmaz. İzotretionin, beksaroten ve alitretioninin yarı ömrü kısa olup tedavi sonrası 1 ay kontrasepsiyon yeterlidir. Etretinat ve asitretinde ise yarılanma yarı ömrü çok daha uzundur ve yağ dokuda depo edilebilirler. Asitretin kullanımı sırasında alkol tüketilmesi asitretinin, etretinata dönüşmesine ve eliminasyon süresinin uzamasına neden olur. Bu nedenle tedavi sonrası kontrasepsiyon süresi asitretin ve etratinat için ABD'de 3, Avrupa'da 2 yıl olarak belirlenmiştir.

Tablo 1'de Dermatolojide kullanılan topikal ve sistemik retinoidler özetlenmiştir.

Retinoid	Ürün Adı	Yarı Ömür	Endikasyon
TOPİKAL RETİNOİDLER			
Tretionin	Acnelyse (%0.025, %0.05, %0.1 krem) Tre krem	Ciltte kalır	Akne, fotoyaşlanma, melazma, akne skarı (off-label: postinflamatuarhiperpigmentasyon, atrofikstria,molloskumkontagiosum, verru plan)
Adapalen	Acnefferin jel (%0.1 jel) Adaderm jel (%0.1 jel) Differin jel (%0.1 jel) Palexıl jel (%0.1 jel)	Bilinmiyor	Akne, akne skarı, melazma
Tazoreten	Tazacne (% 0.1 krem) Tazared (%0.05, %0.1 jel) Tazotene (%0.1 krem) Zorante (%0.1 jel, krem)	16 saat	Psöriyazis, akne, fotoyaşlanma
Alitretionin	Türkiye'de bulunmamaktadır	Ciltte kalır	Kaposi sarkomu, kronik irritan dermatit
Bexaroten	Beksar (%1 jel) Bexaten (%1 jel)	7-9 saat	Kutanöz T hücreli Lenfoma
SİSTEMİK RETİNOİDLER			
İzotretionin	Acnegen (10 mg, 20 mg kapsül) Aknetrend (10 mg, 20 mg kapsül) Roaccutane (10 mg, 20 mg kapsül) Zoretanin (10 mg, 20 mg kapsül)	20 saat	Akne
Asitretin	Psoretin (10 mg, 25 mg kapsül) Neotigason(10 mg, 25 mg kapsül)	2 gün	Psöriyazis, pityriasisrubrapilaris, iktiyozis
Bexaroten	Bexgratin	7-9 saat	Kutanöz T hücreli Lenfoma

Kaynaklar

1. Garbe C, Staubach-Renz P. Topical Therapy. In: Plewig G, French L, Ruzicka T, Kaufmann R, Hertl M, eds. Braun-Falco's Dermatology. Vol 2. 4th ed. Springer; 2022:2021-2036.
2. Schreml S, Gollnick H. Systemic Therapy. In: Plewig G, French L, Ruzicka T, Kaufmann R, Hertl M, eds. Braun-Falco's Dermatology. Vol 2. 4th ed. Springer; 2022:2037-2074.
3. Tidman MJ, Smith CH. Principles of Systemic Therapy. In: Griffiths CEM, Barker J, Bleiker T, Chalmers R, Creamer D, eds. Rook's Textbook of Dermatology. Vol 1. 9th ed. Wiley Blackwell; 2016:19. 1-19. 45.
4. Berth-Jones J. Principles of Topical Therapy. In: Griffiths CEM, Barker J, Bleiker T, Chalmers R, Creamer D, eds. Rook's Textbook of Dermatology. Vol 1. 9th ed. Wiley Blackwell; 2016:18. 1-18. 39.

5. Chien AL, Vahlquist A, Saurat JH, Voorhees JJ, Kang S. Retinoids. In: Kang S, Amagai M, Bruckner AL, et al. , eds. Fitzpatrick's Dermatology. Vol 2. 9th ed. Mc Graw Hill Education; 2019:3395-3406.

6. Saurat JH, Sorg O. Retinoids. In: Bolognia JL, Schaffer J V. , Cerroni L, eds. Bolognia Dermatology. Vol 2. 4th ed. Elsevier; 2018:2200-2213.

7. Dreno B, Kang S, Leyden J, York J. Update: Mechanisms of Topical Retinoids in Acne. J Drugs Dermatol. 2022;21(7):734-740. doi:10. 36849/JDD. 6890

8. Motamedi M, Chehade A, Sanghera R, Grewal P. A Clinician's Guide to Topical Retinoids. J Cutan Med Surg. 2022;26(1):71-78. doi:10. 1177/12034754211035091

TÜRK TABİPLERİ BİRLİĞİ

BURSA TABİP ODASI

KORTİKOSTEROİDLER

Prof Dr Perihan ÖZTÜRK[1]

Dr Öğr Üyesi Mine Müjde KUŞ[2]

Dr Mehmet Enes GÜNER[3]

Giriş

ilk defa 1951 yılında Schulzberg ve ark inflamatuar deri hastalıklarının tedavisinde ACTH ve sistemik kortizon kullanımını rapor ettiler. Glikokortikoidlerin (GC) kullanımı bu süreçten sonra her geçen gün artarak devam etti. Çeşitli sentetik steroidlerin klinik potensi; absorbsiyon güçlerine, hedef dokudaki konsantrasyonuna, steroid reseptör afinitesine ve metabolizma hızına bağlı olarak değişir. Yine bu ajanların sistemik mineralokortikoid potensleri farklıdır. Biyolojik etki süresi özellikle tek doz GC dozundan sonra pitiutar bezden salınan ACTH supresyon periyodu ile ölçülür. Sirkülasyondaki kortizolün yaklaşık % 90'ı yüksek afinite ile plazma proteinine (kortikosteroid bağlayıcı globülin) bağlıdır. Aktif olan kısım serbest dolaşımdakidir. Prednizolon hariç çoğu sentetik steroid albümine predominant olarak bağlanır. Küçük bir miktar ise serbest olarak dolaşır. GC' ler karaciğerde metabolize olur. Konjuge metabolitlerin %95 'i böbrekten atılır, geri kalanlar barsaklardan atılır.

1. Etki Mekanizması:

a. Hipotalamik-pitiutari- adrenal (HPA) aks fonksiyonları

Bazal şartlarda adrenallerden günlük yaklaşık 20-30 mg kortizol salınır ama stres altındayken 10 kata kadar artabilir. Endojen kortizol sekresyonunda üç kontrol mekanizması vardır. Birincisi serum kortizol üzerine negatif fedback etki: hipofiz ve hipotalamustan ACTH ve kortikotropin relasing hormon sekrete ederek inhibe eder. İkincisi ACTH sekresyonunun pulsatil salınımıdır. Kortizolün pik seviyesi sabah saat 6-8 arasındadır. Anormal uyku bu ritmi bozarak kortizol seviyesinde değişiklik yapar. Üçüncüsü ise çeşitli emosyonel ve stres düzeylerine HPA cevabıdır. Yarılanma ömrü plazmada 90 dakikadır.

b. Moleküler mekanizma

GC'lerin serbest parçası GC resöptörlerine bağlanarak etki eder ve hücre içine girer. Bu resöptörlere bağlanan GC ler hem etki hem de yan etki yapar. Resöptörler hücre stoplazmasında bulunur.

GC'lerin hem antiinflamatuar hem de immünsüpressif etkileri birden fazla moleküler mekanizma ile ortaya çıkar.

c. İnflamatuar hücre etkisi

GC' ler hümoral immüniteyi baskılar. Kemik iliğinden nötrofil salınımını hızlandırır ama vücuttaki total nötrofil sayısı değişmez. Yine bu hücrelerin apopitozunda azalma vardır. İnflamatuar bölgedeki nötrofillerin azalması endotelyal adezyon molekül ekspresyonu kemoatraktanların inhibisyonuna bağlıdır. Farmakolojik dozlarda nötrofil fagositozu ve bakteriyel fonksiyonları nispeten etkilenmemiştir.

Geçici lenfopeni T lenfosit subpopülasyonunun yeniden dağılımına bağlı olarak GC tedavisi sırasında gözlenebilir. T hücre aktivasyonu IL 2 gen transkripsiyonunu ve IL 2 salınımını azaltır. Yüksek doz GC tedavisi sırasında B hücre fonksiyonu inhibe olur, fakat GC'ler sadece T hücre proliferasyonunu azaltır.

1. Kahramanmaraş Sütçü İmam Üniversitesi Tıp Fakültesi Dermatoloji AD, Kahramanmaraş
2. Kahramanmaraş Sütçü İmam Üniversitesi Tıp Fakültesi Dermatoloji AD, Kahramanmaraş
3. Kahramanmaraş Sütçü İmam Üniversitesi Tıp Fakültesi Dermatoloji AD, Kahramanmaraş

GC tedavisi sırasında dolaşan eosinofillerin sayısı da (kemik iliğinden bu hücrelerin salınımını azaltarak ve apopitozlarını artırarak) azalır. Yine dentritik hücrelerin farklılaşması da azalır.

2. Endikasyon Ve Dozaj

Tablo 1'de sistemik GC'lerin dermatolojide kullanıldığı durumlar özetlenmiştir.

Tablo 1. Dermatolojide sistemik GC endikasyonları

Ciddi Dermatit
• Kontakt dermatiti • Atopik dermatit • Fotodermatit • Eksfoliatif dermatit
Büllöz dermaatozlar
• Pemfigus (tüm formlar) • Büllöz pemfigoid • Sikatrisyel pemfigoid • Lineer IgA dermatozu • Epidermolisis bülloza aquisita • Gestasyonel pemfigoid • Eritema multiforme (majör)
Vaskülit
• Kutanöz (çeşitli tipler) • Sistemik (çeşitli tipler)
Otoimmün konnektif doku hastalığı
• Lupus eritematosus • Dermatomiyosit • Sistemik skleroz • Eosinofilik fasiit • Miks konnektif doku hastalığı • Relapsing polikondrit
Nörofilik dermatozlar
• Piyoderma gangrenozum • Sweet's sendromu (akut febril nötrofilik dermatoz) • Behçet hastalığı

Diğer
• Sarkoidoz • Liken planus • Pannikülit • Ürtiker / anjioödem (akut) • Artropot ısırığı • İnfantil hemanjiom

3. Oral Tedavi

Yararlı etkileri kadar yan etkileri de doz bağımlıdır. GC dozu: düşük doz(<10 mg/g prednison); orta doz (10-20 mg/g prednison); yüksek (>20 mg /g prednison) olarak değerlendirilmelidir.

Kısa süreli tedavi 3 haftadan daha kısa süreli tedaviler için kullanılır. Orta etki süresine sahip bir ajan (örn prednison) genellikle tek doz sabahları alındığında HPA aks baskılanması en az olur. Bazı ciddi akut dermatozlarda hızlı etki elde edebilmek için doz günde 2-4 defaya bölünebilir. Ama en kısa sürede günde tek doz haline getirilmelidir. Prednisonun günlük dozu hastalığın şiddetine göre değişiklik gösteririr. Genellikle orta şiddette-kendini sınırlayan bir dermatozda en yaygın başlangıç dozu 40-60 mg/g' dır.

Uzun süreli tedavi, 4 haftadan fazla süreli ilaç kullanımına denir. Sıklıkla aylar ve yıllarca devam edebilir. Bu durumda hastalığı kontrol altına almak için steroid azaltıcı ajanlar tedaviye eklenir. GC tedavisinin HPA aksın normale gelmesine olanak verecek şekilde azaltılarak kesilmesi gerekmektedir. Kısa süreli tedavilerde buna gerek olamayabilir. 1 haftadan daha uzun süren tedavilerde doz azaltılmasına ihtiyaç vardır. Steroidin birden çekilmesine bağlı; artralji, miyalji, mood değişiklikleri, halsizlik, başağrısı ve GİS semptomları ortaya çıkar. Prednison doz azaltımı 60 mg üstündeki dozlarda 20 mg; 30-60 mg 10 mg; daha düşük dozlarda 5 mg olacak şekilde azaltım yapılır. 5-7. 5 mg fizyolojik dozlara gelindiğinde ise duruma göre 1mg lık azaltımlar da yapılabilir.

4. İntravenöz Ve Pulse Tedavi

Akut ve kritik durumlarda intravenöz (iv) GC dozları gerekebilir. Total doz 2mg /kg ve daha fazla metilprednizolondur. Bu doz 6-8 saat ara ile bölünerek verilmelidir. Diğer bir metod ise 1-5 gün boyunca günde 2 saat 0. 5-1 g şeklinde verilmedir. Bu tedavi sırasında hasta kardiyak monitörize olmalıdır. Çünkü ani elektrolit değişimine sebep olarak ani kardiyak arreste sebep olabilir. Pulse tedavi ciddi dermatozlarda akut dramatik cevap beklenmesi durumunda verilir ve sonrası oral tedaviye geçilir.

5. İntramusküler Tedavi

İntramusküler (im) tedavi akut dermatoz kontrolünde kullanılır. Her ne kadar im uygulama oldukça hızlı cevap verse bile ciddi ilaç reaksiyonları ve büllöz dermatozlarda diğer yollar tercih edilir.

Betametazon ve deksametazon 1 haftadan daha kısa süreli aktiviteye sahiptir. Uzun etki süreli uygulama için triamsinolon asetonid tercih edilir (3 hf kadar). Yılda 3-4 defadan fazla yapılmamalıdır.

6. Kontrendikasyonlar

Öncesinde iv ürünlere hipersensivite olması, aktif tüberküloz veya sistemik fungal enfeksiyonlar, aktif peptik ülser, ciddi depresyon/ psikozdur. Yaygın kronik dermatozlar (psöriasis gibi) GC sonlandırdıktan sonra alevlenmelere sebep olabileceği için relatif kontrendikedir.

7. Yan Etkiler

Süre, doz, verilme şekli, GC seçimi, klinik duruma bağlıdır. Bu durumlar yan etkilerin şiddetini belirler. Yan etkiler farklı organlarda farklı sıklıkta ortaya çıkar.

a. Kısa süreli GC tedavisi yan etkileri

Eğer GC tedavisi 1 ay ya da daha kısa süreli kullanılmışsa olası yan etkiler nadiren ciddidir (Tablo 2).

Tablo 2. Kısa süreli GC tedavisine bağlı yan etkiler

- Mood değişiklikleri, sinirlilik, uykusuzluk, mani, psikoz
- Psikolojik etkiler (enerji azalması ya da artması)
- Gastrointestinal intolerans
- Hiperglisemi
- Sıvı-sodyum retansiyonu
- İştah artımı, kilo artışı
- Akneiform erüpsiyon
- Artmış enfeksiyonlar
- Amenore
- Kas zayıflığı
- Yara iyileşmesinde gecikme
- Kalp yetmezliği
- Peptik ülser
- Femur başı aseptik nekrozu

b. Uzun süreli GC kullanımına bağlı yan etkiler

Suprafizyolojik dozlarda ciddi yan etki riski bulunmaktadır. Bu yan etkilerin çoğu doz bağımlıdır. Tablo 3 de bu yan etkiler verilmiştir. Kadınlar düşük kemik dansitesi ve östrojene sekonder GC metabolizması daha düşük olduğundan erkeklerden daha fazla yan etki riskine sahiptir. Çocuklar ve adölesanlar da osteoporoz insidansı belirgin olarak artar. Muhtemel büyümede azalma da eşlik eder. Sistemik lupus eritematosuslu hastalarda kemiğin aseptik nekroz insidansı daha yüksekken; romotoid artiritte osteoporoz insidansı daha yüksektir. Miyozitli hastalarda uzun süreli kullanıma bağlı kas atrofisi daha sık gözlenir. Alkolik karaciğer hastalığında GC metabolizması azaldığından trigliserit ve kolesterol seviyelerinde artış olur. Sigara ve alkol kullanımı osteoporoz insidansını artırır.

Deri

En yaygın yan etki dermis- epidermiste atrofidir. Geri dönüşsüz strialar ve yara iyileşmesinde bozulma, hipertrikoz ve steroid akne diğer yan etkilerdir.

Kas- iskelet

Büyüme geriliği ve gecikmiş puberte uzun süreli steroid kullanan çocuklarda sık gözlenir.

Osteoporoz

En sık gözlenen yan etkilerdendir. %30-50 oranında gözlenir. Osteoporoz özellikle sigara içenler, postmenopozal kadınlar, düşük kilolu ve immobil yaşlıları, Diyabet hastalarını etkiler. Kemik kaybı iki fazda ortaya çıkar: ilki hızlı fazda genelde tedavinin ilk aylarında, ikinci ise geç dönemde yavaş fazda gözlenir. 6 ay boyunca günde 6 mg dan fazla kullanımda belirgin kemik kaybı; 1 yıldan uzun kullanımında ise osteoporoz gözlenebilir. Kırık riski doz, kullanım süresi, yaş, vücut ağırlığı ve kadın cinsiyet ile ilişkilidir. Kırıklar çoğunlukla süngerimsi dokudan oluşan vertebra gövdesinde kaburgalarda gözlenir. GC tedavisi alan hastaların yaklaşık %50'sinde kırık gözlenir. GC tedavi alırken osteoporozun engellenmesi için yapılması gerekenler Tablo 4 de gösterilmiştir.

Tablo 4. GC tedavi sırasında osteoporoz gelişimini engellemek için öneriler

Tedavisi 3 aydan daha uzun sürecek hastalarda başlangıçta ❖ Osteoporoz için risk olacak yaşam tarzında değişiklik yapmak ➢ Sigara bırakma ➢ Alkol tüketimini azaltma ❖ Vit D takviyesi başla ❖ Bifosfonat reçete et
Uzun süreli GC tedavi alan hasta 3 aydan sonra ❖ Osteoporoz için risk faktörlerinin düzenlenmesi ➢ Sigara bırakma ➢ Alkol tüketiminin azalması ❖ Kalsiyum takviyesi ❖ Vit D takviyesi ❖ Gonadal sex hormonlarının eksikliğinin tedavisi ❖ Kemik dansitometre ölçümleri ❖ Kemik dansitometre normal değilse; ➢ Pifosfonat reçete et ➢ Bifosfonat tedavisini tolere edemeyen ya da kondrendike olan hastalarda kalsitonin tedavisi düşün ❖ Kemik dansitometre normal ise; ➢ Hastayı yıllık ya da 2 yıllık dansitometre takiplerine al

Kas atrofisi/miyopati

Yüksek dozlar steroid miyopatisine sebep olur. Genelllikle proksimal kaslar, pelvik bölge kasları ve quadrisepsler tutulur. Fizik egzersiz steroid miyopatisini engellemek için önerilir.

Göz

Katarak ve glokom beklenen yan etkilerdir. Nadiren retinal emboli ve makülopatide gözlenebilir.

Santral sinir sistemi

GC dozuna bağlı olarak %2-36 arasında psikiyatrik yan etkiler gözlenir. Hastaların %50'sinde kişilik ve davranış değişiklikleri gözlenir. 'Steroid psikozu' (mani, halüsünasyon ve delüsyon), mood değişimi, öfori, depresyon, ve hatta suicid girişimi yatkın bireylerde gözlenebilir. Bu sorunlar kadınlarda tedaviden sonraki iki hafta içinde 40 mg/g dozunu aşan durumlarda daha sık gözlenir.

Metabolik ve endokrin sistem

Glikoz metabolizmasında düzensizlik yapar. Diyabet, adrenal yetmezlik ve hipogonadizme yol açabilir. Glikoza etkisi oral alımı takiben 48 saat içinde normale döner.

GC indüklediği diyabet tip 2 diyabet şeklindedir. HPA aks baskılanmasına bağlı olarak iyatrojenik Cuhsing ortaya çıkar. Uzun süreli GC tedavi alan hastaların tamamında adrenal yetmezlik ortaya çıkar. Bununla birlikte tedavi sonlandırılan hastaların %45'inde aylar içinde geri döner.

Kardiyovasküler sistem

Hipertansiyon, dislipidemi, fibrinolitik aktivitede azalma gözlenebilecek yan etkilerdir. Böylece predispozan hastalarda ateroskleroz, kardiyovasküler mortalite ve morbiditeyi artırır.

Gastrointestinal sistem

Peptik ülser, üst gastrointestinal kanama ve pankreatit görülebilecek yan etkilerdir.

İmmün sistem

GC tedavinin hedefi spesifik immün sistem ve inflamatuar hücre inhibisyonudur. Bunun sonucu olarak da enfeksiyonlara yatkınlık beklenir.

Son zamanlarda yapılan çalışmalarda oral GC tedavinin non-melanom deri kanserinde artış yaptığı bildirilmiştir.

Tablo 5'te sistemik GC majör yan etkileri özetlenmiştir

Tablo 5. Sistemik GC tedavisine bağlı majör yan etkiler

Kas-iskelet	**Jinekolojik- obstetrik**
• Osteoporoz • Osteonekroz • Büyüme geriliği • Kas atrofisi • Miyopati	• Amenore • Fetal etkiler
Oftalmik	**Hematolojik, hücresel**
• Katarak • Glokom • Hemoraji • Ekzoftalmus • Enfeksiyon	• Lökositoz • Lenfopeni • Eosinopeni • İmmünsüpresyon • Azalmış mitotik hız • Enfeksiyon
Gastrointestinal	**Sinir sistemi**

• Bulantı, kusma • Peptik ülser • İntestinal perforasyon • Pankreatit • Özefajit	• Mood ve kişilik değişiklikleri • Psikiyatrik problemler, psikoz • Nöbetler • Psödotümör serebri • Periferal nöropati
Metabolik	**Deri**
• Hiperglisemi • Hiperlipidemi • Obesite • Hipokalsemi • Hipokalsemik alkoloz	• Atrofi • Vasküler frajilite • Akne, akneiform erüpsiyon • Hirsutismus • Enfeksiyon • Hiperpigmentasyon
Kardiyovasküler	**Hipotalamik-pituuteri- adrenal aks(HPA)**
• Hipertansiyon • Periferal ödem • Aterokleroz	• Süpresyon • Çekilme sendromu • Adrenal kriz

8. Etkileşim

GC'ler bazı ilaçların farmokokinetiğini değiştirebilir. Hepatik enzim inhibitörleri (ketokonazol) ile GC eş zamanlı verildiğinde GC gereksinimi azalır. Yine östrojenle birlikte verildiğinde GC etkisi artar, çünkü bu iki ilacın etkisi benzerdir. Kronik aktif hepatit ve renal fonksiyon bozukluğu olan hastalarda da GC dozlarını azaltmak gerekmektedir.

9. Gebelik ve emzirme

Bazı yan etkiler gebelikte daha belirgindir. Yarık dudak ve yarık damak insidansında hafif artış dışında insanda teratojenite bulgularına dair veri yoktur. Florlu GC' lerin (betametazon, dekzametazon) plasentedan geçişi münkün olduğu için kullanımı uygun değildir. Gebelik katagorisi C' dir. Gebelerde hafif hipertansiyon ve fetusda indirek küçüklük meydana gelebilir. Gestasyonel diyabet hafif artmıştır. Kronik akciğer hastalığını önlemek için alınan GC lere bağlı maternal ve fetal enfeksiyon riskinde artış vardır. Fetal HPA aks baskılanabilir. Hatta anne sütünde GC ekskresyonu da görülebilir.

10. Sonuç

GC'ler antiinflamatuar ve immünsüpressif özelliklerinden dolayı sık reçete edilen tedavilerdir. Bununla birlikte doz ve süre bağımlı çok sayıda yan etkileri mevcuttur. Her dermatolog reçete ettiği ilacın mevcut risk faktörlerini ve yan etkilerini bilmeli ve kontrol altına alabilmelidir.

Kaynaklar

1. Schäcke H, Döcke WD, Asadullah K. Mechanisms involved in the side effects of glucocorticoids. Pharmacol Ther 2002; 96:23.
2. Buttgereit F, Burmester GR, Straub RH, et al. Exogenous and endogenous glucocorticoids in rheumatic diseases. Arthritis Rheum 2011; 63:1.
3. Schäcke H, Berger M, Rehwinkel H, Asadullah K. Selective glucocorticoid receptor agonists (SEGRAs): novel ligands with an improved therapeutic index. Mol Cell Endocrinol 2007; 275:109.
4. Huscher D, Thiele K, Gromnica-Ihle E, et al. Dose-related patterns of glucocorticoid-induced side effects. Ann Rheum Dis 2009; 68:1119.
5. Curtis JR, Westfall AO, Allison J, et al. Population-based assessment of adverse events associated with long-term glucocorticoid use. Arthritis Rheum 2006; 55:420.
6. W J Bijlsma J, Buttgereit F. Adverse events of glucocorticoids during treatment of rheumatoid arthritis: lessons from cohort and registry studies. Rheumatology (Oxford) 2016; 55:ii3.
7. Pernicova I, Kelly S, Ajodha S, et al. Metformin to reduce metabolic complications and inflammation in patients on systemic glucocorticoid therapy: a randomised, double-blind, placebo-controlled, proof-of-concept, phase 2 trial. Lancet Diabetes Endocrinol 2020; 8:278.
8. Waljee AK, Rogers MA, Lin P, et al. Short term use of oral corticosteroids and related harms among adults in the United States: population based cohort study. BMJ 2017; 357:j1415.
9. Yao TC, Huang YW, Chang SM, et al. Association Between Oral Corticosteroid Bursts and Severe Adverse Events : A Nationwide Population-Based Cohort Study. Ann Intern Med 2020; 173:325.
10. Hoes JN, Jacobs JW, Verstappen SM, et al. Adverse events of low- to medium-dose oral glucocorticoids in inflammatory diseases: a meta-analysis. Ann Rheum Dis 2009; 68:1833.
11. Fardet L, Flahault A, Kettaneh A, et al. Corticosteroid-induced clinical adverse events: frequency, risk factors and patient's opinion. Br J Dermatol 2007; 157:142.
12. De Nijs E, Brabant P, De Laey JJ. The adverse effects of corticosteroids in central serous chorioretinopathy. Bull Soc Belge Ophtalmol 2003; 35.
13. Wei L, MacDonald TM, Walker BR. Taking glucocorticoids by prescription is associated with subsequent cardiovascular disease. Ann Intern Med 2004; 141:764.
14. Mebrahtu TF, Morgan AW, West RM, et al. Oral glucocorticoids and incidence of hypertension in people with chronic inflammatory diseases: a population-based cohort study. CMAJ 2020; 192:E295.
15. Ajeganova S, Svensson B, Hafström I, BARFOT Study Group. Low-dose prednisolone treatment of early rheumatoid arthritis and late cardiovascular outcome and survival: 10-year follow-up of a 2-year randomised trial. BMJ Open 2014; 4:e004259.
16. Aviña-Zubieta JA, Abrahamowicz M, De Vera MA, et al. Immediate and past cumulative effects of oral glucocorticoids on the risk of acute myocardial infarction in rheumatoid arthritis: a population-based study. Rheumatology (Oxford) 2013; 52:68.
17. Pujades-Rodriguez M, Morgan AW, Cubbon RM, Wu J. Dose-dependent oral glucocorticoid cardiovascular risks in people with immune-mediated inflammatory diseases: A population-based cohort study. PLoS Med 2020; 17:e1003432.

İMMUNSUPRESİFLER (MTX, CsA, MMF,AZA)

Prof. Dr. Selda Pelin KARTAL[1]

Uzm. Dr. Tuğcan YÜKSEK[2]

İMMÜNOSUPRESİFLER

1. METOTREKSAT

a. Giriş

İlk kez 1953'te FDA tarafından antineoplastik bir ajan olarak onaylanan bir folat antagonisti olan metotreksat 1971 yılında da psoriasis tedavisinde kullanılmak üzere onay alarak dermatolojide kullanılmaya başlanmıştır. Günümüzde psoriasis için en sık tercih edilen konvansiyonel ajanlardan olması yanında büllü hastalıklar, lenfoproliferatif hastalıklar, bağ doku hastalıkları, vaskülitler gibi pek çok dermatolojik hastalığın tedavisinde de sıkça kullanılmakta olan bir immünospresif tedavi ajanıdır.

b. Etki Mekanizması

Dihidrofolat redüktaz enzimini irreversibl inhibitörü olan metotreksat DNA ve RNA sentezi için gerekli pürin ve pirimidin sentezininde kullanılan dihidrofolatın tetrahidrofolata dönüşümünü engelleyerek antiproliferatif etki göstermektedir. Aynı zamanda timidilat senteteaz enzimini geri dönüşümlü bir şekilde engelleyerek hücre siklüsünün S fazında durdurulmasına sebep olur. Metotreksatın antiinflamatuar etkisi ise adenozin metabolizmasında rol alan AICAR transformilaz enzimini inhibe ederek göstermektedir ve bu sayede çeşitli pro-inflamatuar sitokinlerin seviyesi azalır, apoptoz ve nötrofil kemotaksisi engellenir.

c. Kullanım Şekli ve Dozu

Metotreksat oral veya enjeksiyon yoluyla uygulanabilmektedir. Oral olarak 2,5mg'lık tablet formu mevcut olup haftada bir tek doz veya 12 saatlik aralıklarla bölünmüş 3 doz şeklinde uygulama tercih edilebilir. Tek doz ve bölünmüş dozda uygulama arasında etkinlik açısından bir fark tespit edilememekle birlikte bölünmüş dozda uygulamanın gastrointestinal yan etkileri azalttığı bilinmektedir. Enjektabl formu ise subkutan veya intramusküler olarak haftada tek doz şeklinde uygulanır. Dermatolojide kullanımı genellikle diğer endikasyonlarına göre daha düşük olup 25 mg/haftaya kadar çıkabilmektedir. Başlangıçta görülebilecek yan etkileri minimuma indirmek için 7. 5mg'lık test dozu ile uygulama önerilmektedir. Test dozundan bir hafta sonra laboratuvar testleri tekrardan değerlendirilir. Metotreksat dozu hastanın tedaviye yanıtına ve toleransına göre kademeli olarak titre edilmelidir. Optimal doza ulaşana kadar haftada 2,5mg-5mg doz artışı yapılabilir. Beklenen tedavi yanıtı elde edildikten sonra metotreksat tedavisinin en düşük etkili dozda devam edilmesi önerilmektedir.

Metotreksat kullanan hastalarda etkinliği değiştirmeden ilacın toksisitesini azaltması (gastointestinal, mukokutanöz yan etkiler, hepatotoksisite, myelosupresyon gibi) nedeniyle folik asit replasmanı önerilmektedir. Folik asit replasmanı için önerilen metotreksat uygulandıktan en az 24 saat sonra, genellikle 5mg/gün tek doz şeklinde alınmasıdır. Aşırı doz metotreksat alımında (genellikle ilacın yanlış kullanımına bağlı), ciddi toksisiteyi önlemek için, folinik asit (lökovorin) ile kurtarma tedavisi uygulanması önerilir.

1. Sağlık Bilimleri Üniversitesi, Ankara Etlik Şehir Hastanesi, Dermatoloji Kliniği, Ankara
2. Girne Dr. Akçiçek Devlet Hastanesi, Dermatoloji Kliniği, KKTC

d. Klinik Endikasyonlar

- Psoriasis (FDA onaylı)
  - Plak psoriasis
  - Püstüler psoriasis
  - Eritrodermik psoriasis
- Lenfoproliferatif hastalıklar
  - Sezary Sendromu (FDA onaylı)
  - Mikozis fungoides
  - Lenfomatoid papülozis
- Papüloskuamöz hastalıklar
  - PLEVA
  - Pitryriazis rubra pilaris
- Otoimmün bağ doku hastalıkları
  - Dermatomiyozit,
  - Kutanöz LE
  - Sistemik skleroz, morfea
- Otoimmün büllü hastalıkları
  - Pemfigus, büllöz pemfigoid, epidermolizis bülloza, skatrisyel pemfigoid
- Lökositoklastik vaskülit
- Alopesi areata
- Piyoderma gangrenozum
- Atopik dermatit

e. Yan Etki ve Kontraendikasyonlar

Gastrointestinal yan etkiler:

- Bulantı, kusma → MTX'ın en sık görülen, doz-bağımlı yan etkilerindendir. Sıklıkla ilaç alındıktan 12-24 saat sonra, bazı hastalarda ise ilaç alınmadan önce bile ortaya çıkabilmektedir. Folat takviyesi (1-5 mg/gün) ile yan etki azalmaktadır. Bunun yanı sıra bölünmüş dozlarda, yemekle birlikte alınmasının veya oral yerine parenteral uygulamanın da gastrointestinal yan etkileri azalttığı düşünülmektedir.

Hepatotoksisite:

- Transaminaz yüksekliği özellikle ilk dozdan sonra sık görülmektedir.
  - Bu nedenle ikinci dozdan önceki gün karaciğer fonksiyon testleri kontrol edilmelidir.
  - ALT-AST düzeyi normal aralığın 2-3 kat üzerine çıkmışsa doz azaltılması, 5 kat artmışsa ise ilacın kesilmesi önerilir.
- Karaciğer fibrozisi uzun süreli MTX kullanımında görülebilecek bir yan etkidir.

- Karaciğer fibrozisini değerlendirmek için altın standart karaciğer biyopsisidir. Ancak invaziv bir işlem olması nedeniyle hastalar risk grubuna göre değerlendirildikten sonra karar verilmelidir (**Tablo 1**).
- Karaciğer biyopsisinden önce non-invaziv bir testten veya bunların kombinasyonlarından yararlanılabilir.
  - Serum prokollajen III düzeyi
  - FibroTest: serum gamma glutamiltransferaz, total bilirubin, haptoglobin, apolipoprotein A-I, alfa-2 makroglobulin.
  - Transient elastografi

- Tablo 1'de metotreksat hepatotoksisite ile ilişkili risk faktörler listelenmiştir.

Tablo 1. Metotreksat hepatotoksisitesi için risk faktörleri
○ Tip 2 diyabet
○ Obezite
○ Hiperlipidemi
○ Geçmiş veya süregelen yüksek miktarda alkol tüketimi
○ Karaciğer fonksiyon testlerinde yükseklik
○ Karaciğer hastalığı öyküsü (kronik HBV veya HCV dahil)
○ Hepatotoksik ilaç veya kimyasal maruziyeti

Hematolojik yan etkiler:

- Myelosupresyon sık görülen akut yan etkilerdendir.
- Sıklıkla trombositopeni, lökopeni veya makrositer anemi, daha nadiren pansitopeni görülebilir.
  - Genellikle doz azaltılması veya tedaviye ara verilmesi ile düzelmektedir.
- Hipoalbuminemi, renal fonksiyon bozukluğu, ileri yaş ve diğer antifolat ilaçların birlikte kullanımı myelotoksisite riskini arttırmaktadır.

Mukokutanöz yan etkiler:

- Oral ülserler, stomatit
- Deride ülserler, psoriasis plakları üzerinde hızlı gelişen ülser
- Alopesi
- Fotosensitivite, recall fenomeni (geçmişte radyoterapi alınan bölgede)

Pulmoner yan etkiler:

- Akut pnömonit ve pulmoner fibrozis
  - Metotreksat kullanan hastada yeni başlangıçlı öksürük ve nefes darlığı varsa mutlakla akla gelmeli ve akciğer grafisi istenmelidir. Şüpheli bulgular varsa tedavi sonlandırılır.

İmmünsupresif yan etkiler:

- Fırsatçı enfeksiyon riskinde artış (P. *carinii* pnömonisi, fungal enfeksiyonlar)
- Latent tüberküloz reaktivasyonu riski
- Kronik hepatit reaktivasyonu

Genitoüriner yan etkiler:

- Erkeklerde oligospermiye neden olabilir.

Teratojenite:

- Gebelik kategorisi X'dir. Çeşitli doğumsal anomalilere ve düşüklere sebep olabilir.
- Doğurganlık çağındaki kişilerde mutlaka etkili bir kontrasepsiyon yöntemi varlığında kullanılmalıdır.
- Tedavi bitiminden sonra kadınlara bir ovülasyon siklüsü geçtikten sonra gebelik planlanabilir.
- Spermatogenezi etkilediğinden erkeklerde tedavi bitiminde sonra konsepsiyon için en az 3 ay beklenmesi önerilir.

Tablo 2'de metotreksat kullanımı ile ilişkili kesin ve rölatif kontraendikasyonlar listelenmiştir.

Tablo 2.

Kesin kontraendikasyonlar	Rölatif Kontraendikasyonlar
Metotreksat hipersensitivitesi	Renal yetmezlik
Gebelik	Karaciğer fonksiyon bozukluğu
Laktasyon	Kronik enfeksiyon veya immünsupresyon (tüberküloz, hepatit)
Ciddi karaciğer hastalığı	Hasta uyumsuzluğu
Şiddetli anemi, lökopeni, trombositopeni	Yoğun alkol tüketimi
Çocuk sahibi olmayı düşünen kadın veya erkek	Obezite ve/veya diyabetes mellitus
Aktif peptik ülser	Gastrit

f. İlaç Etkileşimleri

Metotreksat ile birlikte kullanıldığında birçok ilaç metabolizmadaki etkileri sebebiyle toksisiteye neden olabilmektedir. Örneğin NSAİİ'ler ve salisilatlar ilacın tübüler sekresyonunu azaltması sebebiyle toksisite riskini artırmaktadır. Metotreksat gibi kısmi olarak albümine bağlanan fenilbutazon, sülfanomidler, fenitoin gibi ilaçlar kanda MTX seviyesini yükselttiğinde yan etki gelişme riski artmaktadır. Penisilinler metotreksatın renal klerensini azalttığından birlikte kullanımında artan serum MTX konsantrasyonları nedeniyle hematolojik ve gastrointestinal toksisite gözlenmiştir. Hepatotoksisite yan etkisi olan MTX'in azatiyoprin, sülfasalazin veya retinoidler gibi diğer potansiyel hepatotoksik ajanlarla birlikte kullanımı risklidir. Bu sebeple mümkün ise birlikte kullanımından kaçınılmalı veya hepatotoksisite açısından yakın takip edilmelidir. MTX ile birlikte trimetroprim/sülfometoksazol alan hastalarda muhtemelen artmış antifolat etkiden dolayı kemik iliği supresyonu riskinin artabileceği bildirilmiştir.

Hasta Takibi Nasıl Yapılmalı?

• **Tam kan sayımı**	○ Test dozundan sonra, ilk 2-4 hafta haftada bir kez, 2-4 ay aylık daha sonra 3-4 ayda bir kez
• **Karaciğer fonksiyon testleri**	○ Başlangıçta, ilk aylarda 2-4 haftada bir kez, daha sonra 3 ayda bir kez
• **Böbrek fonksiyon testleri**	○ Başlangıçta, anomali yoksa 2-3 ayda bir kez
• **HBV, HCV, HIV serolojisi**	○ Başlangıçta, laboratuvar testleri ve kliniğe göre takiplerde
• **Beta-HCG**	○ Gebelik çağındaki kadınlarıda
• **Akciğer grafisi**	○ Başlangıçta, klinik gereklilik durumunda
• **Serum PIIINP**	○ Başlangıçta, 6 ayda bir kez
• **Karaciğer biyopsisi**	○ Risk faktörü olmayanlarda 3. 5-4 gram kümülatif dozdan sonra ○ Risk faktörü olanlarda ilaç kullanımından 6 ay sonra, ardından her 1 gram kümülatif doz kullanımdan sonra ve histolojik evreye göre tekrarlanır ○ PIIINP En az 3 ölçümde değer >4. 2 mg/L veya 2 ardışık ölçünde > 8 mg/L ise

2. SİKLOSPORİN

a. Giriş

Siklosporin, onlarca yıldır tıbbın çeşitli alanlarında birçok hastalıkta kullanılmakta olan bir immünsupresif tedavi ajanıdır. İlaç ilk olarak 1971'de organ transplantasyon reddini önlemek için kullanılmaya başlanmıştır. Dermatolojide kullanımı 1997'de orta-şiddetli psoriasis endikasyonu için FDA tarafından kullanım onayı alındıktan sonra başlamıştır. Daha sonra çeşitli dermatolojik hastalıkların tedavisinde de etkili bulunduğu ve günümüzde psoriasis dışında atopik dermatit, büllü hastalıklar, kronik ürtiker, nötrofilik dermatozlar gibi pek çok farkı hastalık grubunda "off-label" kullanımı olduğu bilinmektedir.

b. Etki mekanizması

Siklosporin, immün yanıtının kritik rol oynayan T hücresi aktivasyonunu inhibe ederek etki gösterir. Bunu, T hücrelerinin aktivasyonu için gerekli olan intrasitoplazmik bir protein olan siklofiline bağlanarak yapar. Siklosporinin siklofiline bağlanması, T hücresi aktivasyonunda kilit rol oynayan bir protein olan kalsinörinin aktivasyonunu inhibe eder. Bu kompleks IL-2 ve IL-2 reseptörlerinin down regülasyonuna, CD4+ ve CD8+ T hücre sayısında azalmaya ve sonuç olarak immünitenin baskılanmasına sebep olur.

c. Kullanım Şekli ve Dozu

Siklosporinin 25 mg ve 100 mg dozlarında olmak üzere non-modifiye (Sandimmune) ve mikroemulsifiye (Neoral) kapsül formları ile 100 mg/ml'lik oral süspansiyon formu mevcuttur. Siklosporinin dermatolojide en iyi bilinen kullanım alanı psoriasis olup farklı tedavi protokolleriyle uygulanabilmektedir. En sık tercih edilen tedavi şekli genellikle kısa dönem aralıklı tedavi şeklindedir. Başlangıç dozu genellikle 2. 5 mg/kg/gün şeklinde olup tedavi yanıtı yaklaşık 4. haftada başlar. İstenilen tedavi yanıtının elde edilemediği durumlarda doz iki haftada bir olmak üzere 0. 5-1 mg/kg/gün arttırılabilir. Kısa-dönem tedavi genellikle 4-6 ayda sonlandırılmakta olup bir yıldan uzun kullanımı, kalıcı neftoroksik yan etkiler sebebiyle önerilmemektedir. Eritrodermik psoriasis

ve generalize püstüler psoriasis gibi hızlı tedavi yanıtı gereken durumlarda başlangıç dozu 4-5 mg/kg/gün şeklinde olabilir ve terapötik etki sağlandıktan sonra tedrici olarak doz azaltılması yapılabilir. Güncel kılavuzlara göre siklosporin, kortikosteroidler, asitretin, metotreksat gibi pek çok ajanla kombine edilebilir. Özellikle, asitretin gibi terapötik etkinin daha geç ortaya çıktığı ajanlarla birlikte kısa süreli kombinasyonu sık tercih edilen etkili bir tedavi protokolüdür. Siklosporinin fototerapi (özellikle PUVA) ile kombinasyonu artmış non-melanom deri kanseri riski sebebiyle önerilmemektedir.

Topikal tedaviler, fototerapi veya sistemik kortikosteroidlere dirençli atopik dermatit hastalarında yapılan çalışmalar 2. 5-3 mg/kg/gün dozlarında başlanarak maksimum doz 5 mg/kg/gün olacak şekilde kullanıldığında siklosporinin oldukça hızlı cevap sağlayan etkili bir tedavi ajanı olduğu, SCORAD değerlerinde belirgin azalmaya sebep olduğu gösterilmiştir.

2021 Avrupa Allergoloji ve Klinik İmmünoloji Akademisi kılavuzuna göre siklosporin, kronik idiyopatik ürtiker tedavisinde ikinci jenerasyon antihistaminikler ve omalizumab tedavisine yanıtsız hastalarda bir sonraki tedavi seçeneği olarak değerlendirilmekte olup dozu diğer hastalıklarla benzer şeklinde 2. 5-3 mg/kg/gün olarak önerilmektedir.

Siklosporinin bunlar dışında dermatolojide pek çok endikasyon dışı kullanım alanı bulunmaktadır (Tablo)

d. **Klinik Endikasyonlar**

- **Psoriasis** (FDA onaylı)
  - Tedaviye dirençli, yaygın kalıcı hasara neden olan
- **Dermatitler**
  - Atopik dermatit
  - Kronik aktinik dermatit
  - Kontakt dermatit
- **Kronik İdiyopatik ürtiker**
- **Alopesi Areata**
- **Nötrofilik dermatozlar**
  - Behçet hastalığı
  - Piyoderma gangrenozum
  - Sweet sendromu
- **Otoimmün bağ doku hastalıkları**
  - Dermatomiyozit
  - Lupus eritematozus
  - Skleroderma
- **Papüloskuamöz hastalıklar**
  - Liken planus
    - Liken planopilaris
  - Liken nitidus

- Pitriyazis rubra pilaris

- **Büllöz hastalıklar**
  - Steven Johnson sendromu/Toksik Epidermal Nekroliz
  - Büllöz pemfigoid
  - Pemfigus vulgaris
  - Akkiz epidermolizis büllöza
  - Pemfigoid gestasyones
  - Grover hastalığı
  - Hailey-hailey hastalığı

e. **Yan Etkiler ve Kontraendikasyonlar**

- **Nefrotoksisite:** Sık görülen, ciddi yan etkilerdendir.
  - Akut dönemde afferent arteriollerin vazokonstriksiyonuna bağlı,kronik dönemde ise kümülatif renal toksisiteye bağlı görülmektedir.
  - Tedaviye başlanmadan önce 2 hafta arayla 2 kez bazal kreatinin düzeyinin ölçülmesi önerilmektedir.
  - Serum kreatinin düzeyi bazal kreatinine göre %25-30 artmış ise doz %25 azaltılır ve 2 hafta sonra tekrar ölçülür. Kreatinin değerinde %25 oranında düşüş görülmez ise doz tekrardan %25-50 oranında azaltılır. Kreatinin değeri hala daha bazal kreatinine göre %25 oranında daha yüksek seyrediyor ise tedavinin sonlandırılması önerilir.

- **Hipertansiyon:** Sıklıkla erken dönemde görülür.
  - Siklosporinin renal vazokonstriksioyn sodyum tutucu etkilerine bağlı olduğu düşünülmektedir. Sıklıkla doz azaltımına iyi yanıt görülmektedir. Bununla birlikte, kontrol altına alınamadığı durumlarda glomerüler vazodilatasyon sağlayacak kalsiyum kanal blokörleri veya ACE inhibitörlerinden faydalanılabilir.
  - Tedaviye başlanmadan önce 2 hafta arayla 2 kez tansiyon ölçümü yapılması önerilir.

- **Metabolik yan etkiler**
  - Hiperlipidemi → hiperkolesterolemi ve hipertrigliseridemi sık görülen laboratuvar bozukluklarındandır ve genellikle geri dönüşümlüdür.
  - Transaminaz yüksekliği → hastaların %30'unda görülmektedir.
  - Hiperkalemi → aritmiye sebep olabileceği için yakın takip önerilir.
  - Hipomagnezemi
  - Hiperürisemi
  - Hiperglisemi

- **İmmünsupresif etkiler**

- Malignite riski → Organ transplant hastaları kadar sık olmasa da dermatoloji hastalarında da siklosporin kullanımı sonrası artmış non-melanom deri kanseri ve lenfoproliferatif malignitelerin artabileceği öne sürülmektedir. Özellikle uzun süreli kullanım öyküsü olan hastalarda (> 2yıl) malignite riski açısından yakın takip önerilmektedir.
- Fırsatçı enfeksiyon riski → Çeşitli viral, bakteriyel ve fungal enfeksiyonların insidansında artış beklense de dermatolojik hastalıklarda düşük dozlar kullanıldığından insidansı azdır.
- Siklosporin tedavisi alanlarda canlı aşılar kontraendikedir.

- **Nörolojik yan etkiler**
  - En sık görülen nörolojik yan etkiler baş ağrısı ve parestezidir.
  - Tremor, psödotümör serebri ve nöbet diğer nörolojik yan etkiler arasında yer almaktadır.

- **Mukokutanöz yan etkiler**
  - Jinjival hiperplazi → Çocuklarda, oral hijyeni kötü olanlar ve eş zamanlı kalsiyum kanal blokörü kullananlarda daha sık olup azitromisin veya metronidazol tedavisinden fayda görülebilir.
  - Hipertrikoz
  - Akneiform erüpsiyon
  - Sebase hiperplazi

- **Gastrointestinal yan etkiler**
  - Abdominal ağrı, dispepsi
  - Diyare
  - Bulantı, kusma

Tablo 3'de siklosporin kullanımı ile ilişkili kesin ve rölatif kontraendikasyonlar listelenmiştir.

Tablo 3.

Kesin kontraendikasyonlar	Rölatif Kontraendikasyonlar
Siklosporin hipersensitivitesi	18 yaş altı ve 65 yaş üstü hastalar
Kontrol altına alınamamış hipertansiyon	Kontrol altına alınmış hipertansiyon
Şiddetli renal disfonksiyon	Belirgin hepatik disfonksiyon
Kontrol altına alınamamış enfeksiyon, malignitesi olanlar	İmmün yetmezliği olanlar, canlı aşı yapılmış olanlar
Eşzamanlı PUVA tedavisi	Eşzamanlı fototerapi veya sistemik immünsupresif tedavi

Gebelik: C kategorisidir. Potansiyel yararların risklerden fazla olduğu durumlarda kullanılabilir. Literatürde, gebelerde generalize püstüler psoriais, pemfigoid gestasyones gibi şiddetli dermatozlarda etkili bir seçenek olarak bildirilmiştir. Anne sütüne geçebileceği için siklosporin kullananlarda emzirme önerilmemektedir.

f. İlaç Etkileşimleri

Siklosporin CYP3A4 (sitokrom P450) enzimi tarafından metabolize edilmektedir. Bu nedenle CYP3A4 enzim inhibitörleri olan makrolidler, azol grubu antifungaller, kalsiyum kanal blokörleri, amiodaron ve greyfurt suyu ile birlikte kullanılması durumunda ilacın kandaki kontrasyonu artmaktadır. Bunun aksine CYP3A4'ü indükleyen ajanlar; rifampisin, terbinafin ve antikonvulsanlar ile kullanılması durumunda ilacın metabolizması hızlanmaktadır.

Hasta Takibi Nasıl Yapılmalı?

• **Tüm vücut fizik muayene**	○ Başlangıçta, ardından her 6-12 ayda bir kez tekrarlanır ○ Fırsatçı enfeksiyonlar ve maligniteler açısından değerlendirilir
• **Kan basıncı ölçümü**	○ Tedaviye başlamadan önce 2 hafta arayla 2 kez ve ardından her 2 haftada bir kez
• **Tam kan sayımı**	○ Başlangıçta, 1. ayda, daha sonra 2-4 ayda bir kez
• **Kreatinin**	○ Tedaviye başlamadan önce 2 hafta arayla 2 kez ve ardından her 2 haftada bir kez
• **Karaciğer fonksiyon testleri**	○ Başlangıçta, ilk 1-2 ay 2 haftada bir kez ardından aylık, stabilse 3 ayda bir kez
• **Elektrolitler, ürik asit**	○ Başlangıçta, ilk 1-2 ay 2 haftada bir kez ardından aylık, stabilse 3 ayda bir kez
• **Açlık lipid profili**	○ Başlangıçta, ilk 1-2 ay 2 haftada bir kez stabilse 3 ayda bir kez
• **Tam idrar analizi**	○ Başlangıçta, herhangi bir anomali varsa ayda bir kez

3. MİKOFENOLAT MOFETİL

a. Giriş

Mikofenolat mofetil (MMF), *Penicillium stoloniferum* kültürlerinin fermentasyon ürünü olarak izole edilen mikofenolik asit (MPA) in ön ilacıdır. 1940'lı yıllarda MPA antibakteriyel ve antifungal özellikleri ile ortaya çıktı ve potansiyel bir antibiyotik olarak çalışıldı. 1970'lerde ise antiinflamatuar özelliklerinin de ortaya çıkması ile psoriasis için bir sistemik tedavi ajanı olarak denense de hastalarda gastrointestinal intoleransa sebep olması ve potansiyel karsinogenez riskinden bahsedilmesi nedeniyle kullanımı sonlandırıldı. 1995 yılında ise biyoyaralanımı daha yüksek ve gastroinstestinal yan etkileri daha az olan ön ilaç MMF'in renal ve kardiyak allogreft reddini önlemek için FDA tarafından onaylandı. Bunu takiben kısa süre sonra MMF birçok immün aracılı dermatolojik hastalıkta da kullanılmaya başlandı. Günümüzde, dermatolojide en sık özellikle pemfigus grubu olmak üzere otoimmün büllü hastalıklarda steroid koruyucu ajan olarak kullanımına yer verilmektedir.

b. Etki Mekanizması

Mikofenolat mofetil, inosin monofosfat dehidrogenazın (IMPDH) potent bir inhibitörü olup inozin- ve ksantin-5-fosfatın guanozin-5-fosfata dönüşümünü ve guanin nükleotidlerinin de novo sentezini

bloke etmesi sonucu nükleotidlerin DNA yapısına entegrasyonunu engeller. Mikofenolatın mitojenik ve antijenik stimülasyona karşı proliferatif yanıtları seçici olarak inhibe ettiği bilinmektedir. Bunun sebebi T ve B hücrelerinde DNA sentezinin pürin kurtarma yolağından yoksun olmasıdır. Bununla birlikte mikofenolatın B hücrelerinden antikor üretimini de engellediği bilinmektedir.

c. Kullanım Şekli ve Dozu

Mikofenolat mofetilin (MMF) 250 mg kapsül, 500 mg tablet ve oral süspansiyon için toz (200 mg/ml) halinde formları mevcuttur. Ek olarak, intravenöz uygulama için 500 mg MMF hidroklorür tuzu içeren şişelerde liyofilize steril toz formu da bulunmaktadır. Alternatif olarak günümüzde ilaca bağlı advers gastrointestinal etkileri azaltmak için üretilmiş 180 veya 360 mg mikofenolik asit içeren enterik kaplı mikofenolat sodyum formunda gecikmeli salımlı tabletler de kullanılmaktadır. Günde 2 kez kullanılan 720 mg enterik kaplı tablet formu günde 2 kez 1000mg MMF törapatik dozuna denk gelmektedir.

Yetişkinler için normal MMF dozu günde 1,25-2 g arasında değişmektedir. Dermatolojik hastalıklarda genellikle iyileşme görülürse 1 g'a kadar tedrici doz azaltımı yapılabilir. İstenilen törapatik etkiye ulaşılamaması durumunda 3 g'a ulaşana kadar 500'er mg'lık doz artışı yapılabilir. Pediatrik hastalarda ise günde maksimum 2g olmak üzere her 12 saatte bir 600-mg/m2 dozunda kullanılabilmektedir.

d. Klinik Endikasyonlar

- **Otoimmün büllöz hastalıklar**
  - Pemfigus grubu hastalıklar (P. vulgaris, P. folicaeus, Paraneoplastik pemfigus)
  - Büllöz pemfigoid
  - Skatrisyel pemfigoid
  - Akkiz epidermolizis bülloza
- **Dermatitler**
  - Atopik dermatit
  - Kronik aktinik dermatit
- **Konnektif doku hastalıkları**
  - Dermatomiyozit
  - Lupus eritematozus
  - Skleroderma
- **Vaskülitler**
  - ANCA-ilişkili vaskülitler
  - Hipokomplementemik ürtikeryal vaskülit
- **Diğer hastalıklar**
  - Greft versus host hastalığı (akut veya kronik)
  - Piyoderma gangrenozum
  - Liken planus
  - Eritema nodozum
  - Sarkoidoz

e. Yan Etki ve Kontraendikasyonlar

Mikofenolat mofetil ile ilişkili bugüne kadar en çok bildirilmiş yan etkiler gastrointestinal yan etkiler olup genellikle doz-bağımlıdır. Başta ishal olmak üzere, kusma, karın krampları, kabızlık, iştahsızlık gibi pek çok sindirim ilişkili yan etki gözlenebilmektedir. Bu yan etkiler sıklıkla tedavinin devamı ile azalmaktadır. İlacın yiyeceklerle ve bölünmüş dozlarda alınması tolerabiliteyi arttırır. Bu önlemlerin başarısız olduğu durumlarda ise enterik kapsüllü mikofenolat sodyum formuna geçilmesi önerilmektedir. Daha az sıklıkla sık idrara çıkma, dizüri, hematüri ve steril pyüri gibi genitoüriner sistem ilişkili şikayetler de gözlenebilir. İlacın immünosupresif özelliği sebebiyle fırsatçı enfeksiyonlar görülebilir. Uzun dönem kullanımında karsinojenite gelişebileceği bilindiğinden özellikle lenfomalar ve non-melanom deri kanserleri açısından da dikkatli olunmalıdır. Daha nadir olarak MMF ile ilgili bildirilmiş hematolojik (nötropeni, anemi, trombositopeni), kardiyopulmoner (dispne, göğüs ağrısı), nörolojik (insomni, tinnitus) ve kutanöz (ekzentematöz erüpsiyon, onikoliz) gibi diğer sistemleri etkileyen pek çok advers etki de mevcuttur.

Mikofenolat mofetilin kesin kontraendike olduğu durumlar arasında mikofenolata karşı bilinen alerji ve gebelik yer almaktadır. Bununla birlikte kısmi olarak anne sütüne geçtiği için potansiyel immünsupresyon riskinden dolayı laktasyon da rölatif kontraendikasyondur. Diğer rölatif kontraendikasyonlar arasında peptik ülser, hepatik, renal ve kardiyopulmoner hastalık yer almaktadır. Renal yetmezlik durumunda ilacın plazma konsantrasyonunun yaklaşık 6 kat attığı bildirilmiştir. Bu nedenle renal yetmezliği olan hastalarda dikkatle, düşük dozda kullanılmalıdır.

MMF için gebelik kategorisi D olarak sınıflandırılmıştır. İnsan verileri MMF'in yarık damak ve dudak, mikroti, dış kulak yolu atrezisi ve hipertelorizm gibi doğumsal defektlere sebep olabileceğini göstermiştir.

f. İlaç Etkileşimleri

Birçok ilaç MMF'in dolaşımdaki düzeylerini etkileyebilir. Asiklovir, gansiklovir ve probenesid gibi ilaçlar, MMF'nin tübüler sekresyonunu engelleyerek konsantrasyonunda artışa neden olabilir. Öte yandan, alüminyum ve magnezyum içeren antasitler, demir sülfat, metronidazol ve florokinolonlar MMF'nin emilimini ve biyoyararlanımını azaltarak kan seviyesini azaltabilir. Kolestiramin, MMF'nin enterohepatik sirkülasyonunu inhibe ederek kan seviyesinin düşmesine neden olur. Salisilatlar ve furosemid, plazma albümin bağlanması için MMF ile yarışarak MMF eliminasyonunun artmasına neden olur. MMF, azatiyoprin dışında diğer immünosüpresif ajanlarla etkileşime girmediğden birçok ajanla kombine edilebilir. MMF ve azatiyoprinin aynı yoldan pürin sentezini bloke etmesi nedeniyle kombine edilmesi tavsiye edilmemektedir.

Hasta Takibi Nasıl Yapılmalı?

• **Tüm vücut fizik muayene**	○ Başlangıçta, ardından her 6-12 ayda bir kez tekrarlanır ○ Hasta fırsatçı enfeksiyonlar ve maligniteler açısından değerlendirilir
• **Tam kan sayımı**	○ Başlangıçta, ilk 2-3 ay 2 haftada bir kez, ardından ilk 1 yıl ayda 1 kez ○ Lökosit sayısı 3500-4000 hc/mm^3'den düşükse tedavi sonlandırılır
• **Karaciğer fonksiyon testleri**	○ Başlangıçta, 1. ayda ve her 3 ayda bir kez
• **Böbrek fonksiyon testleri**	○ Başlangıçta, 1. ayda ve her 3 ayda bir kez

4. AZATİYOPRİN

a. Giriş

Azatiyoprin 1950'lerin sonlarında 6-merkaptopürin (6-MP) ilacından geliştirilen sentetik bir pürin analoğudur. Antiinflamatuar ve immünosupresif etkilerinin keşfedilmesinden sonra ilk olarak organ transplant hastalarında greft versus host hastalığını önlemek amacıyla kullanılmaya başlanan azatiyoprin günümüzde otoimmün büllü hastalıklar, bağ doku hastalıkları, Behçet hastalığı, pyoderma gangrenozum, vaskülitler gibi birçok dermatolojik hastalık grubunda etkin olarak kullanılmaktadır.

b. Etki Mekanizması

Azatiyoprin, ön-ilaç formunda olup karaciğerde 6-merkaptopürine metabolize edilen bir sentetik pürin analoğudur. 6-MP için karaciğerde ve eritrositlerde hipoksantin fosforiboziltransferaz (HGPRT), ksantin oksidaz ve tiyopürin metiltransferaz (TPMT) olmak üzere üç farklı enzim üzerinden metabolize olmaya devam eder. 6-MP, tek anabolik yolak olan HGPRT enzim yolağı üzerinden aktif metaboliti olan 6-tiyoguanine (6-TG) dönüşmektedir. Adenin ve guanine benzer yapıda olan 6-TG DNA ve RNA yapısına entegre olarak pürin metabolizmasını bozar ve hücre siklüsünü S fazında engeller. İmmünsupresif etkiler ek olarak T hücre fonksiyonunun baskılanması, B hücrelerinin antikor üretiminin supresyonu ve antijen sunucu görevi olan Langerhans hücrelerinin sayısının azalması ile ilgilidir.

TPMT enzim yolağı katabolik bir yolak olup inaktif metabolitler üretir. Bu yolağın azatiyoprin kullanımı açısından klinik önemi insanlarda TPMT genindeki polimorfizm nedeniyle enzim aktivitesinin değişken olmasıdır. Toplumun büyük çoğunluğunda enzimin aktivitesi>%90 iken yaklaşık her 300 kişinin birinde TPMT aktivitesinin %1'den az olduğu tespit edilmiştir. Enzim aktivitesinin düşük olduğu bireylerde metabolizma aktif olan HGPRT yolağına daha çok kaydığından azatiyoprine bağlı immünsupresif etkiler artmaktadır. Bu nedenle günümüzde, eğer mümkün ise azatiyoprin başlanması planlanan hastalarda TPMT düzeyinin ölçülmesi ve buna göre doz ayarlaması yapılması önerilmektedir.

İnaktif metabolitlerin üretildiği diğer bir katabolik yolak olan ksantin oksidaz enziminde TPMT'den farklı olarak çok az varyasyon bulunmaktadır bu nedenle enzim seviyelerinin ölçülmesi gereksizdir. Ancak ksantin oksidaz inhibitörü olan allopürinol ve febuksostat gibi ilaçlar kullanan hastalarda toksisite gelişebileceğinden dikkatli olunmalı ve azatiyoprin için doz azaltılması yapılması gerekmektedir.

c. Kullanım Şekli ve Dozu

Azatiyoprinin 25mg, 50mg ve 100mg'lık tablet formları bulunmaktadır. Dermatolojik hastalıklarda azatiyoprin dozu hastanın yaşı ve kilosu, medikal geçmişi, mevcut hastalığın şiddeti ve eğer bakılabiliyor ise TPMT seviyesine göre değişiklik göstermektedir (**Tablo 4**). Genel olarak başlangıç dozu 50mg olup haftalar içinde tedrici olarak doz artışı önerilmektedir. Dermatolojik hastalıklarda genellikle kullanılan maksimum doz 2,5-3mg/kg/gün olarak bildirilmiştir. Terapötik etki 6-8 haftada ortaya çıkmakla birlikte 12 haftaya kadar klinik düzelme görülmeyen hastalar azatiyoprin tedavisine dirençli olarak kabul edilmektedir. Verilerin daha çok dirençli atopik dermatitli hasta grubundan oluştuğu pediyatrik hasta grubunda etkili ve güvenli tedavi için başlangıç dozu 2-2,5 mg/kg olarak bildirilmiştir. Renal ve karaciğer yetmezliği olan hastalarda doz ayarlanması gerekmektedir.

Tablo 4. Eritrosit TPMT Seviyesine Göre Azatiyoprin Doz Şeması

Eritrosit TPMT Seviyesi	Maksimum Doz
>19U	2-3 mg/kg/gün
13,7-19U	1-1,5mg/kg/gün
5-13,7U	0,5mg/kg/gün
<5U	Kontraendike

d. Klinik Endikasyonlar

- **Otoimmün büllü hastalıklar**
  - Pemfigus vulgaris
  - Büllöz pemfigoid
  - Müköz membran pemfigoidi
- **Otoimmün bağ doku hastalıkları**
  - Dermatomiyozit
  - SLE
- **Vaskülitler**
  - Lökositoklastik vaskülit
  - Granülomatöz polianjiitis
  - Poliarteritis nodoza
- **Dermatitler**
  - Atopik dermatit
  - Kronik aktinik dermatit
- **Nötrofilik dermatozlar**
  - Behçet hastalığı
  - Piyoderma gangrenozum

e. **Yan Etki ve Kontraendikasyonlar**

Kısa Dönem Yan Etkiler

- **Bulantı**
  - Daha çok tedavi başlangıç döneminde görülür, en sık izlenen yan etkidir.
  - Çoğu zaman doz değişikliği gerekmeden kendiliğinden düzelmekle birlikte bölünmüş dozlarda kullanım bulantu riskini azaltmaktadır.
- **Azatiyoprin Hipersensitivite Sendromu**
  - Şiddetli, yaşamı tehdit eden, immün aracılı, idiyosenkrazik bir reaksiyondur.
  - Sıklıkla ilacın başlangıcından sonra ilk bir ay içinde görülür.
  - Genellikle morbiliform döküntü ile ortaya çıkmakta olup ateş, hepatotoksisite, renal disfonksiyon, hipotansiyon, kardiyovasküler kollaps gibi hayatı tehdit eden ciddi bulgular görülebilir. Bu bulgular nedeniyle sepsis ile karışabilir.
  - Semptomlar genellikle ilacın kesilmesinden sonra 5 gün içinde geriler.

Uzun Dönem Yan Etkiler

- **Myelotoksisite**
  - Nötropeni, anemi, trombositopeni veya pansitopeni görülebilir.
  - Lökosit sayısı < 3500-4000/mm^3 veya hemoglobin < 10 g/dl ise tedavi sonlandırılmalıdır.

- **Hepatotoksisite**
  - Hafif düzeyle ALT, AST yüksekliği sık görülmektedir.
  - Nadiren kolestaz bulguları (ALP veya bilirubin yüksekliği) veya pankreatit gelişebilir.
  - Genellikle doz azaltılması veya tedaviye ara verilmesi ile düzelmektedir.
- **Fırsatçı enfeksiyonlar**
  - İmmün yetmezliğe bağlı çeşitli fırsatçı enfeksiyonların sıklığında artış bildirilmiştir.
  - Hastalar latent tüberküloz reaktivasyonu riski açısından değerlendirilmelidir.
- **Karsinogenez**
  - Non-melanom deri kanseri ve lenfoma riskinde artış ile ilişkilendirilmiştir.
  - Dermatolojik endikasyonlarda diğer endikasyonlara göre daha düşük doz kullanıldığından lenfoma açısından kesin bir risk olup olmadığı tartışmalıdır.
  - Non-melanom deri kanseri açısından yıllık tarama yapılmalıdır. 1 yıldan uzun kullanımda skuamöz hücreli karsinom riskinin %56 arttığı gösterilmiştir.

Gebelik: Gebelik kategorisi D'dir. İlacın aktif metabolitleri plasentaya rahatlıkla geçebildiğinden yenidoğanda şiddetli myelosupresyon veya immünsupresyona sebep olabilir.

Tablo 5'de azatiyoprin kullanımı ile ilişkili kesin ve rölatif kontraendikasyonlar listelenmiştir.

Tablo 5.

Kesin kontraendikasyonlar	Rölatif Kontraendikasyonlar
Azatiyoprin hipersensitivitesi	Gebelik (D kategorisi), laktasyon
Aktif, şiddetli enfeksiyon	Allopurinol kullanımı
Şiddetli kemik iliği disfonksiyonu	Eşlik eden alkilleyici ajan kullanımı
Şiddetli karaciğer disfonksiyonu	Renal bozukluk
Pankreatit	Viral hepatit, HIV, VZV

f. İlaç Etkileşimleri

Azatiyoprinin ksantin oksidaz inhibitörleri allopurinol ve febuksostat ile birlikte kullanımına dikkat edilmelidir. Aktif metabolit oluşumu artacağından ilacın toksik etkileri (özellikle myelosupresyon) de artmaktadır. Bu nedenle bu ilaçlarla birlikte kullanılacaksa azatiyoprinin dozunun %75 azaltılması önerilmektedir. Bunun dışında ACE inhibitörleri de toksik etkileri arttırmakta, varfarin ile kullanıldığında ise varfarinin etkisini azaltmaktadır.

Hasta takibinin nasıl yapılacağı Tablo 6'da özetlenmiştir.

Tablo 6. Azatioprin: Hasta Takibi Nasıl Yapılmalı?

• **Tüm vücut fizik muayene**:	○ Başlangıçta, ardından her 6-12 ayda bir kez tekrarlanır ○ Hasta fırsatçı enfeksiyonlar ve non-melanom deri kanserleri açısından değerlendirilir
• **Tam kan sayımı**	○ Başlangıçta, ilk 2 ay 2 haftada bir kez, sonraki 2 ay ayda bir lez, daha sonra 2 ayda bir kez ○ Lökosit sayısı 3500-4000 hc/mm^3'den düşükse tedavi sonlandırılır
• **Karaciğer fonksiyon testleri**	○ Başlangıçta, 3 ay boyunca ayda bir kez daha sonra 2 ayda bir kez
• **Böbrek fonksiyon testleri**	○ Başlangıçta, 1. ayda ve her 3 ayda bir kez
• **HBV, HCV, HIV serolohisi ve tüberkülin deri testi**	○ Başlangıçta
• **TPMT düzeyi**	○ Bakılabiliyor ise başlangıçta, gerekli görülen durumlarda
• **Beta-HCG**	○ Gebelik çağındaki kadınlarıda

Kaynaklar

1. Bolognia, J. L. , Schaffer, J. V. , & Cerroni, L. (2017, November 14). Dermatology: 2-Volume Set. Elsevier Inc.
2. Honaker, & Korman. (2019). Cytotoxic and Antimetabolic Agents. In Fitzpatrick's Dermatology (9th ed. , Vol. 2, pp. 3463–3492). McGraw-Hill Education.
3. Tidman, & Smith. (2016). Principles of Systemic Therapy. In Rook's Textbook of Dermatology (9th ed. , Vol. 2, pp. 401–440). John, Wiley & Sons.
4. Warren RB, Weatherhead SC, Smith CH, et al. British Association of Dermatologists' guidelines for the safe and effective prescribing of methotrexate for skin disease 2016. Br J Dermatol. 2016;175(1):23-44. doi:10. 1111/bjd. 14816
5. Shen S, O'Brien T, Yap LM, Prince HM, McCormack CJ. The use of methotrexate in dermatology: a review. Australas J Dermatol. 2012;53(1):1-18.
6. Clary DD, Reid AT, Kiani R, Fanciullo J. Methotrexate Hepatotoxicity Monitoring Guidelines in Psoriasis and Rheumatoid Arthritis: Is There a Consensus?. S D Med. 2021;74(8):363-366.
7. Al-Dabagh A, Davis SA, Kinney MA, Huang K, Feldman SR. The effect of folate supplementation on methotrexate efficacy and toxicity in psoriasis patients and folic acid use by dermatologists in the USA. Am J Clin Dermatol. 2013;14(3):155-161.
8. Kutlubay Z, Erdogan BÇ, Engin B, Serdaroglu S. Cyclosporine in Dermatology. Skinmed. 2016;14(2):105-109
9. Amor KT, Ryan C, Menter A. The use of cyclosporine in dermatology: part I. J Am Acad Dermatol. 2010;63(6):925-948.
10. Amber T, Tabassum S. Cyclosporin in dermatology: A practical compendium. Dermatol Ther. 2020;33(6).
11. Bressan AL, Da Silva RS, Fontenelle E, Gripp AC. Imunossupressores na dermatologia. An Bras Dermatol. 2010;85(1):9–22.

12. Kurtzman, Vleugels, & Callen. (2019). Immunosuppressive and Immunomodulatory Drugs (9th ed. , Vol. 2). McGraw-Hill Education.

13. Chavez-Alvarez S, Herz-Ruelas M, Villarreal-Martinez A, Ocampo-Candiani J, Garza-Garza R, Gomez-Flores M. Azathioprine: its uses in dermatology. An Bras Dermatol. 2020;95(6):731-736.

14. Frank J, Fett N. Azathioprine Hypersensitivity Syndrome. J Rheumatol. 2017;44(12):1876-1877.

15. Gisbert JP, Luna M, Maté J, González-Guijarro L, Cara C, Pajares JM. Choice of azathioprine or 6-mercaptopurine dose based on thiopurine methyltransferase (TPMT) activity to avoid myelosuppression. A prospective study. Hepatogastroenterology. 2006;53(69):399-404

16. Surjushe A, Saple DG. Mycophenolate mofetil. Indian J Dermatol Venereol Leprol. 2008;74(2):180-184. doi:10. 4103/0378-6323. 39725

17. Orvis AK, Wesson SK, Breza TS, Church AA, Mitchell CL, Watkins SW. Mycophenolate mofetil in dermatology. J Am Acad Dermatol [Internet]. 2009;60(2):183–199.

ÇEŞİTLİ İMMUNOMODULATÖRLER

(Antimalaryal, Kolşisin, Dapson vb)

Prof. Dr. Selda Pelin KARTAL[1]

Uzm. Dr. Tuğcan YÜKSEK[2]

ÇEŞİTLİ İMMÜNOMODÜLATÖRLER

1. ANTİMALARYALLER

a. Giriş

Antimalaryaller 1700'lü yıllardan beridir sıtma tedavisinde kullanılmakta olup bilinen ilk doğal antimalaryal ajan olan kinin ilk olarak 1894 yılında lupus eritematozusta kullanılmaya başlanmıştır. Antiinflamatuar ve immünomodülatör etkilerinin keşfedilmesiyle erken 20. Yüzyıldan itibaren diğer dermatolojik hastalıklarda da kullanılmaya başlanmıştır. Günümüzde 4-4-aminokinolin türevi klorokin, hidroksiklorokin ile 9-aminokridin derivesi kinakrin olmak üzere üç adet sentetik antimalaryal ilaç kullanılmaktadır. Nispeten tolere edilebilir yan etkileri ile antimalaryaller, kutanöz lupusun yanı sıra başta dermatomiyozit, porifiria kutanea tarda, fotodermatozlar ve sarkoidoz gibi pek çok hastalıkta sıklıkla tercih edilen tedavi ajanlarındandırlar.

b. Etki Mekanizması

Kesin etki mekanizması henüz tam olarak anlaşılamamış olsa da antimalaryallerin çeşitli yollarla etkileşime girerek immünomodülatör, antiinflamatuar, antiproliferatif etkilere sahip olduğu bilinmektedir **(Tablo 7).** Hidroksiklorokin (HCQ), hücre membranından geçerek özellikle makrofajlarda ve lizozomlarda birikebilen zayıf bazik bir amfifilik moleküldür. Hücre içine girdiğinde asidik olan sitoplazmanın pH'sını arttırması ile, MHC sınıf II proteinleri ile antijenlerin birleşmesini gerçekleşemez. Sonuç olarak, yükseltilmiş hücre içi pH, antijen sunumunu azaltarak CD4+ T hücreleri ile etkileşime giren peptid-MHC kompleksinin oluşumunu engeller. Bunun yanında henüz sebebi tam olarak anlaşılamasa da antimalaryallerin belirli UV dalga boylarını absorbe ederek fotoprotektif etkisi olduğu ve trombosit agregasyonunu engelleyerek antiplatelet etkisi olduğu bilinmektedir.

Tablo 7. Antimalaryal Ajanların Etki Mekanizmaları
İmmünolojik
Anitjen sunumunun inhibisyonu
Çeşitli sitokinlerin salınımının inhibisyonu: 1, IL-2, IL-6, IL-18, tümör nekroz faktörü α, interferon γ
Toll benzeri reseptörlerin inhibisyonu
NK hücreleri ve sitotoksik T hücrelerin aktivitesinin inhibisyonu
Lizozom proteaz antivitesinin inhibisyonu
Antiinflamatuar
Toll benzeri reseptörlerin inhibisyonu
Fosfolipaz A2 ve C inhibisyonu
Mast hücre inhibisyonu
Antiproliferatif

1. Sağlık Bilimleri Üniversitesi, Ankara Etlik Şehir Hastanesi, Dermatoloji Kliniği, Ankara
2. Girne Dr. Akçiçek Devlet Hastanesi, Dermatoloji Kliniği, KKTC

Protein sentezi inhibisyonu
Hücre büyümesinin inhibisyonu
Antikoagülan
Trombosit agregasyon ve adezyonunun inhibisyonu
Antifosfolipid antikor ve β2-mikroglobulin kompleks oluşumunun inhibisyonu
Fotoprotektif
UV-ilişkili inflamatuar hasarın engellenmesi, UV filtrasyonu
Porfirinlerin artmış ekskresyonu

c. Kullanım Şekli ve Dozu

Lupus eritematozus dahil birçok endikasyonda hidroksiklorokin başlangıç dozu 200 mg/gün iken klorokin başlangıç dozu ise 250 mg/gün'dür. İlaç başlandıktan sonra 15-30gün içinde veya şikayetlerin alevlendiği takdirde doz 2 katına çıkarılabilir. Hastalar için retinopati riski açısından değerlendirildiğinde hidroksiklorokin için maksimum güvenli doz 6. 5mg/kg/gün iken klorokin için 3· 5-4mg/kg/gün'dür. Bu dozlar hastanın ideal kilosu baz alınarak hesaplanmalıdır. Ülkemizde bulunmamakla birlikte kinakrin (100mg/gün dozunda) klinik etkiyi arttırmak için hidroksiklorokinin yanına eklenebilmektedir.

Porifiria kutanea tarda hastalarında hastalığı alevlendirebileceğinden yoğun porfirin tüketimini ve karaciğer hasarını önlemek için yüksek doz kullanımdan kaçınılmalıdır. Bu nedenle bu hastalarda klorokin haftada iki kez 2 mg/kg, hidroksiklorokin ise haftada iki kez 3. 5 mg/kg dozunda önerilir.

Pediyatrik hastalarda ise hidroksiklorokin 3-5mg/kg/gün dozunda tercih edilmektedir.

d. Klinik Endikasyonlar

- **Lupus eritematozus** (FDA onaylı)
  - SKLE, DLE
    - 1-3 ayda lezyonların %85'inde düzelme gözlenir.
    - Verrüköz ve hipertrofik DLE'de yanıt daha geç ortaya çıkar.
  - SLE
- **Dermatomiyozit**
  - Amiyopatik DM'de monoterapi olarak önerilir.
  - Miyopati varsa sistemik kortikosteroidlerle kombine önerilir.
- **Polimorf ışık erüpsiyonu**
- **Porfiria kutanea tarda**
  - Düşük doz önerilir
- **Granuloma anülare**
- **Sarkoidoz**
- **Liken planus**
  - Aktinik liken planus
  - Liken planopilaris
- **Psödolenfoma**

e. Yan Etki ve Kontraendikasyonlar

Oküler yan etkiler

Oküler yan etkiler reversibl ve irreversibl olmak üzereye ikiye ayrılmaktadır. Korneal opasiteler geri dönüşümlü olmakla birlikte bulanık görmeye ve ışık çevresinde renkli halolara sebep olabilir. Bu bulgu klorokin alan hastaların neredeyse %90'ında görülmekte iken hidroksiklorokin alanların yalnızca %5'inde bildirilmiştir. Antimalaryallere bağlı diğer yan reversibl yan etkiler arasında diplopi ve akomodasyon kaybı yer almaktadır.

Retinopati antimalaryallere bağlı görülen geri dönüşümsüz bir oküler yan etkidir. Retinopati tedavinin ilk 5 yılında nadir olup, daha uzun tedavi süresi ve daha yüksek kümülatif dozlarla riski artmaktadır. Amerikan Oftalmoloji Akademisine göre risk faktörü olmayan hastalarda 5 yıl kullanımdan sonra, risk faktörü olanlarda ise başlangıçtan itibaren yıllık tarama önerilmektedir. Tarama yöntemi olarak spektral alan optik koherens tomografi, fundus otofloresan görüntüleme veya multifokal elektroretinogram yöntemlerinden biri tercih edilmelidir.

- Retinopati için risk faktörleri:
  - Günlük doz: hidroksiklorokin >6. 5mg/kg, klorokin >3. 5mg/kg
  - Kümülatif doz: hidroksiklorokin >1000gr, klorokin >460gr
  - Yaş: >60 yaş
  - Retinopti veya makülopati öyküsü
  - Karaciğer veya böbrek bozukluğu

Yusuf, I. H. , Sharma, S. , Luqmani, R. , & Downes, S. M. (2017). Hydroxychloroquine retinopathy. *Eye (London, England)*, *31*(6), 828–845. https://doi. org/10. 1038/eye. 2016. 298

Hematolojik yan etkiler

- Glukoz 6-fosfat dehidrogenaz eksikliği olanlarda hemolitik anemi görülebiliri

Kutanöz yan etkiler

- Pigmentasyon
  - Hidroksiklorokin ile ekimoz benzeri mavi-gri diskolorasyon
  - Progresif akromotrişi (saç köklerinde pigment kaybı)
- Psoriasis alevlenmesi
- İlaç reaksiyonları; DRESS, Steven-Johnson sendromu ekzantematöz, ürtikeryal

Gastrointestinal yan etkiler

- İştahsızlık, bulantı, kusma, diyare, abdominal distansiyon
- En sık ilacı bırakma sebebi gastrointestinal yan etkiler olup, ilaca ara verilmesi veya doz azaltımı ile kontrol altına alınabilir.

Kardiyak yan etkiler

- Restriktif veya hipertrofik kardiyomiyopati

Tablo 8'de antimalaryal kullanımı ile ilişkili kesin ve rölatif kontraendikasyonlar listelenmiştir.

Tablo 8. antimalaryal kullanımı ile ilişkili kesin ve rölatif kontraendikasyonlar

Kesin kontraendikasyonlar	Rölatif Kontraendikasyonlar
Bilinen hipersensitivite	Renal yetmezlik
Retinopati öyküsü	Hepatit
Şiddetli kan diskrazisi	Glukoz 6-fosfat dehidrogenaz eksikliği

Gebelik: Hidroksiklorokin gebelik kategorisi C olarak sınıflandırılır. Gebelik sırasında kesilse de yarı ömrü uzun olduğundan fetusa geçişin engellenemediği düşünülmektedir anca hidroksiklorokin plasentayı geçse de bilinen bir teratojenik etkisinin olmadığı düşünülmektedir**.**

f. İlaç Etkileşimleri

Birçok ilaç antimalaryallerle etkileşime girerek ilacın metabolizmasını etkileyebilir. Bu nedenle ilaç etkileşimi açısından hastalar detaylı olarak incelenmelidir. Simetidin, ritonavir ilacın biyoyararlanımını arttırırken kolestiramin ve antasitler azaltmaktadır. Amiadoron ile birlikte kullanıldığında klorokin alan hastalarda kardiyotoksik etkiler sinerjistik olarak artmaktadır. Ayrıca sigara kullanımına bağlı antimalaryallerin etkisinin azaldığı bildirilmiştir. Bu nedenle özellikle lupus eritematozuslu hastalarda sigaranın bırakılması önerilmelidir.

Tablo 9'da antimalaryal kullanan hastanın nasıl takip edileceği belirtilmiştir

Tablo 9. Antimalaryal: Hasta Takibi Nasıl Yapılmalı?

• **Oküler muayene:**	○ Başlangıç öncesi fundoskopik muayene ve görme alanı testi ○ Retinopati riski açısından ilk 5 yıldan sonra yıllık tarama, yüksek risk grubunda yıllık tarama önerilir
• **Tam kan sayımı**	○ Başlangıçta, ilk 3 ay ayda bir kez, ardından her 4-6 ayda bir kez
• **Karaciğer fonksiyon testleri**	○ Başlangıçta, 1 ve 3. ayda, ardından her 4-6 ayda bir kez
• **Böbrek fonksiyon testleri**	○ Başlangıçta, 1 ve 3. ayda, ardından her 4-6 ayda bir kez
• **Glukoz 6-fosfat dehidrogenaz düzeyi**	○ Seçilmiş olgularda

2. DAPSON

a. Giriş

Sülfon grubu ilaçlar arasından en basit moleküler yapıya sahip olan dapson (4-4'-diaminofenilsülfon) hem antibakteriyel hem de antiinflamatuar etkileri nedeniyle uzun yıllardır dermatolojik hastalıkların tedavisinde başarıyla kullanılmaktadır. Antibakteriyel etkisini dihidrofolik asit sentezini inhibe ederek gösterirken antiinflamatuar etkilerini temel olarak nötrofiller ve eozinofil peroksidaz

enzimleri engelleyerek ve reaktif oksijen radikallerin oluşumunu inhibe ederek göstermektedir. Dapson ilk kez 1945 yılında lepra tedavisinde kullanılmaya başlanmış olup ardından 1950'li yıllarda dermatitis herpetiformiste de kullanıma girmiştir. 2000'li yıllarda da topikal formu akne vulgaris için FDA onayı alan dapson günümüzde diğer pek çok eozinofil ve nötrofil aracılı dermatolojik hastalıkta da sık kullanılan bir ajan haline gelmiştir.

b. Etki Mekanizması

Dapsonun hem antimikrobiyal hem de antiinflamatuar özellikleri bulunmaktadır.

- **Antimikrobiyal etkiler**

Bakteriyostatik etkisini dihidropteroat sentetaz enziminin aktif kısmına bağlanan para-aminobenzoik asitle yarışarak dihidrofolik asit sentezini engellemesi üzerinden göstermektedir.

- **Antiinflamatuar etkiler**

Beta-2 integrin (CD11b/CD18) inhibisyonu ve IL-8 down regülasyonuna sekonder olarak nötrofil kemotaksisini engeller. Nötrofil myeloperoksidaz enzimini inhibe ederek serbest oksijen radikallerinin oluşumunu (hidrojen peroksidin hipoklorik aside dönüşümünü) inhibe eder. Benzer şekilde eozinofil peroksidaz enzimini de inhibe ederek histamin salınımını da engeller. Doz-bağımlı olarak proinflamatuar etkileri olan prostaglandin D2 ve TNF-α üretimi üzerinde negatif etkileri mevcuttur. Bunlara ek olarak dapsonun in vitro olarak nötrofillerin IgA'ya bağlanmasını ve komplemanın alternatif yolağını inhibe ettiği gösterilmiştir.

c. Kullanım Şekli ve Dozu

Dapsonun 25mg, 50mg ve 100mg'lık oral tablet formları ve %5 ile %7,5'luk topikal jel formları bulunmaktadır. Oral dapsonun terapötik dozu 25mg ile 300mg arasında değişmekte iken başlangıç dozu genellikle 50mg/gün'dür. Oral alımdan sonra kısa süre içinde gastrointestinal sistemden kolayca emilir ve 2-6 saat içinde vücutta pik konsantrasyona ulaşır. Yarılanma ömrü enterohepatik sirkülasyon nedeniyle yaklaşık 30 saattir. Karaciğerde metabolize edilen dapson, asetilasyon ile aktif metabolitlere dönüştürülürken, hidroksilasyon ile methemoglobinemi ve hemoliz gibi toksik etkileri ortaya çıkar. Başlangıç dozundan sonra herhangi bir advers etki (özellikle hemoliz) görülmediyse genellikle doz arttırırlır. Tedavi yanıtı elde edildiyse ilacın dozu azaltılarak en düşük efektif dozda tedaviye devam edilmesi önerilir.

%5'lik topikal jel formu günde iki kez uygulama şeklinde önerilirken %7,5'luk formu için tek doz uygulama yeterlidir. Topikal kullanım ile bugüne kadar G6PD eksikliği olanlar dahil hemoliz bildirilmemiştir. Akne vulgariste topikal dapson sistemik tedavi ajanlarıyla birlikte adapalen ve benzoil peroksit gibi topikal ajanlarla da kombine edilebilir. Benzoil peroksit ile kombine edildiğinde sarı-turuncu renk değişimine sebep olabilmektedir.

d. Klinik Endikasyonlar

- **Lepra (**FDA onaylı)
- **Dermatitis Herpetiformis (**FDA onaylı)
- **Akne vulgaris (**FDA onaylı)
- **Nötrofilik dermatozlar**
  - Eritema elevatum diutinium
  - Piyoderma gangrenozum
  - Sweet sendromu
  - Subkorneal püstüler dermatoz

- **Otoimmün büllöz hastalıklar**
  - IgA Pemfigusu, Pemfigus foliaceus
  - Lineer IgA Büllöz Dermatozu
  - Büllöz pemfigoid
  - Müköz membran pemfigoidi
  - Büllöz LE
- **Eozinofilik dermatozlar**
  - Kronik idiopatik ürtiker
  - Gecikmiş basınç ürtikeri
  - Well's sendromu
  - Eozinofilik folliküllit
- **Vaskülitler**
  - Lökositoklastik vaskülit
  - Ürtikeryal vaskülit
- **Hidradenitis suppurativa**

e. Yan Etki ve Kontraendikasyonlar

Hematolojik yan etkiler:

- Hemoliz ve methemoglobinemi; ilacın dozu ile ilişkili olduğu düşünülmektedir. Dapsonun hidroksillenmiş metaboliti olan dapson hidroksilamin eritrositlerde oksihemoglobini methemoglobine okside eden reaktif oksijen radikalleri üretir. Eritrositlerde oksidatif hasarı tersine çeviren G6PD enzimi bulunmaktadır. G6PD eksikliği olan hastalarda oksidatif strese karşı daha az tolerans vardır ve bu hastalar ciddi hemoliz riski altındadır. Bu nedenle tüm hastalarda ilacı başlamadan önce G6PD düzeyi bakılmalıdır. Semptomatik anemi dapson kullanan hastaların %10'unda beklenmekte iken methemoglobinemi nadir olmakla birlikte nefes darlığı, siyanoz ve kardiyovasküler kollaps ile sonuçlanabilir.
- Agranülositoz: Nadir, idiyosenkrazik bir yan etkidir. Tipik olarak tedavinin ilk üç ayında gözlenir. Genellikle geri dönüşümlü bir yan etki olup tedavinin kesilmesi ile sıklıkla birkaç gün içinde düzelme görülmektedir.

Kutanöz yan etkiler:

- Ekzantematöz döküntüden TEN-benzeri döküntüye kadar değişebilmektedir
- Dökünütüye ateş ve karaciğer yetmezliği eşlik ediyorsa "Dapson Hipersensitivite Sendromu" akla gelmelidir.

Nörolojik yan etkiler:

- Periferik nöropati. Sıklıkla yüksek doz veya uzun süreli kullanımda görülmektedir. Genellikle duysal nöropatiden çok motor nöropati şeklinde görülmektedir. Her kontrolde periferik sinir muayenesi (motor kuvvet ve refleks) yapılmalıdır.

Gastrointestinal yan etkiler:

- Dispepsi, iştahsızlık, transaminaz yüksekliği gibi yan etkiler görülebilir.

Tablo 10'de dapson kullanımı ile ilişkili kesin ve rölatif kontraendikasyonlar listelenmiştir.

Tablo 10. Dapson kullanımı ile ilişkili kesin ve rölatif kontraendikasyonlar

Kesin kontraendikasyonlar	Rölatif Kontraendikasyonlar
Bilinen hipersensitivite	Glukoz 6-fosfat dehidrogenaz eksikliği
	Sulfonamid allerjisi
	Şiddetli kardiyopulmoner hastalık
	Şiddetli renal veya hepatik yetmezlik
	Periferik nöropati öyküsü

Gebelik: Gebelikte kullanımı C kategorisi olup gebe hastalarda tedavinin potansiyel yararları potansiyel risklerde fazlaysa kullanılabilmektedir. Dapson anne sütüne geçtiği için emzirilen bebeklerde hemolitik anemiye neden olabileceği akılda bulundurulmalıdır.

f. İlaç Etkileşimleri

Dapson ile etkileşime giren ilaçlardan bazıları dapsonun kandaki seviyesi ve dolayısı ile yan etki potansiyelini arttırabilir. Bunlar arasında en çok dikkat çeken renal klerensi arttırarak etki eden probenesid ve folat antagonistleri olan trimetoprim ve metotreksat yer almaktadır. Sülfonamidler ve hidroksiklorokin eritrositlerde artmış oksidatif strese sebep olduğundan hastalarda hemoliz riskini arttırabilmektedir. Öte yandan para-aminobenzoik asit ve rifampisin sitokrom P450 üzerinden ilacın kan düzeyini azaltmaktadır. Simetidin ve omeprazol toksik metabolit; dapson hidroksilamin oluşumunu inhibe ederek methemoglobinemi riskini azaltmaktadır.

Tablo 11'de dapson kullanan hastanın nasıl takip edileceği belirtilmiştir

Tablo 11. Dapson: Hasta Takibi Nasıl Yapılmalı?

• **Glukoz 6-fosfat dehidrogenaz düzeyi**	○ İlaca başlanmadan önce tüm olgularda
• **Tam kan sayımı; retikülosit sayımı ile birlikte**	○ Başlangıçta, ilk 1 ay haftada bir kez, sonraki 2 ay ayda iki kez, daha sonra periyodik olarak 3-4 ayda bir kez
• **Karaciğer fonksiyon testleri**	○ Başlangıçta ve her 3-4 ayda bir kez
• **Böbrek fonksiyon testleri**	○ Başlangıçta ve her 3-4 ayda bir kez
• **Methemoglobin düzeyi**	○ Klinik şüphe varsa (semptomatik anemi, siyanoz, nefes darlığı vb.) istenmelidir
• **Periferik sinir muayenesi**	○ Her kontrolde yapılmalıdır

3. KOLŞİSİN

a. Giriş

Kolşisin, klinik olarak kullanımı yüzyıllar öncesine dayanan bir alkaloid olup, çayır safranı olarak da bilinen *Colchicum autumnale* bitkisinden elde edilmektedir. Kolşisin başta Ailevi Akdeniz Ateşi ve gut olmak üzere pek çok romatizmal hastalıkta önemli tedavi ajanlarından olmuştur. Antiinflamatuar ve antimitotik etkileri sayesinde kolşisin, dermatolojide de geniş bir kullanım alanına sahip olmuştur.

b. Etki Mekanizması

Kolşisin, hücre içinde mikrotübüllerin polimerizasyonunu inhibe ederek hücre bölünmesini metafaz fazında durdururak anti-mitotik etki gösterir ve bu sayede hücre proliferasyonunu engeller. Bir diğer farmakokinetik etkisi ise nötrofil kemotaksisini inhibe etmesidir. Bu sayede inflammasyon bölgesine hücre göçü ve adezyonu engellenir. Bunun yanı sıra, yüksek dozlarda fosfolipaz A2 aktivasyonunu engelleyerek lizozomal enzimlerin salınımını ve kaspaz-1'i inhibe ederek de pro-interlökin-1β'in IL-1β'ye dönüşümünü dolayısı ile IL-6 ve TNF-α gibi sitokinlerin üretimini azaltarak inflamasyonun baskılanmasında rol oynamaktadır.

c. Kullanım Şekli ve Dozu

0. 5mg veya 0. 6mg'lık tablet formlarında bulunan kolşisinin pek çok hastalık için günlük dozu 0. 5-2mg/gün arasındadır ve genellikle gün içinde iki veya üç bölünmüş dozda alınması önerilmektedir. İlacın biyoyararlanımı oldukça iyi olup oral alımdan 2 saat sonra maksimum doza ulaşmaktadır. İlacın büyük kısmı biliyer ve fekal yolla elimine olmakta iken yaklaşık %20'si böbreklerden atılmaktadır. Renal yetmezliği olan hastalarda kreatinin klirensine göre (CrCl <50ml/dk'nın altındaysa) doz ayarlaması yapılması gerekmektedir.

d. Klinik Endikasyonlar

- **Behçet hastalığı**
- **Tekrarlayan aftöz stomatit**
- **Nötrofilik dermatozlar**
  - Sweet sendromu
  - Piyoderma gangrenozum
  - Subkorneal püstüler dermatoz
- **Palmoplantar püstüloz, püstüler psoriasis**
- **Büllöz hastalıklar**
  - Akkiz epidermoloizis bülloza
  - Lineer IgA büllöz dermatozu
  - Dermatitis herpetiformis
- **Lökositoklastik vaskülit**
- **Eritema nodozum**

e. Yan Etki ve Kontraendikasyonlar

Gastrointestinal yan etkiler:

Kolşisine bağlı en sık görüler yan etkiler gastroinstestinal yan etkileridir.

- En sık ishal, bulantı, kusma görülmektedir.
- Daha az sıklıkla görülen yan etkiler; karın ağrısı, kramplar, transaminaz yüksekliği
- Genellikle doz azaltımı ile kontrol altına alınabilir.

Kutanöz yan etkiler:

- Makülopapüler döküntüler, purpura, alopesi gibi kutanöz yan etkiler görülebilir.

Hematolojik yan etkiler:

- Uzun süreli kullanımda kemik iliği supresyonuna bağlı lökopeni, tromobositopeni veya pansitopeni görülebilir.

Genitoüriner yan etkiler:

- Böbrek fonksiyon bozukluğu, oligüriye sebep olabilir
- Mikrotübül stabilizasyonuna sebep olduğundan erkek hastalarda geçici olarak oligospermi veya azospermiye sebep olabilir.

Kas-iskelet sistemi ile ilişkili yan etkiler:

- Rabdomyoliz, miyopati, kreatin kinaz yüksekliği görüleblir.

Tablo 12'da kolşisin ile ilişkili kesin ve rölatif kontraendikasyonlar listelenmiştir.

Tablo 12. Kolşisin ile ilişkili kesin ve rölatif kontraendikasyonlar

Kesin kontraendikasyonlar	Rölatif Kontraendikasyonlar
Bilinen hipersensitivite	Gebelik
	Laktasyon
Şiddetli renal veya hepatik yetmezlik	Şiddetli kardiyopulmoner hastalık
	Kan diskrazileri

Gebelik: Gebelik kategorisi C'dir. Gebe hastalarda tedavinin potansiyel yararları potansiyel risklerde fazlaysa kullanılabilmektedir.

f. İlaç Etkileşimleri

Kolşisin, CYP3A4 enzimi tarafından metabolize olmaktadır. Bu enzimi inhibe eden ilaçlarla birlikte kullanımı (klaritromisin, eritromisin, flukonazol, diltiazem, verapamil vb.) kanda kolşisin seviyelerini arttırdığından toksisite riskini de arttırmaktadır. Ayrıca p-glikoprotein inhibitörü olan ilaçlar da kolşisisin tübüler sekresyonunu azalttığından ilacın düzeyini arttırmaktadır. Bu nedenle böbrek fonksiyon bozukluğu olanlarda birlikte kullanılmamalıdır. Alkol ve NSAİİ'ler ile birlikte kullanımında gastroinstestinal yan etkilerin arttığı bildirilmiştir. Ek olarak statinler de birlikte akut rabdomyoliz riskinin sinerjisitk olarak artması sebebiyle dikkatle kullanılmalıdır.

Tablo 13'te kolşisin kullanan hastanın nasıl takip edileceği belirtilmiştir

Tablo 13. Kolşisin: Hasta Takibi Nasıl Yapılmalı?

• **Tam kan sayımı; retikülosit sayımı ile birlikte**	○ Başlangıçta, ilk 1 ay haftada bir kez, daha sonra periyodik olarak 3-6 ayda bir kez
• **Karaciğer fonksiyon testleri**	○ Başlangıçta ve her 3-6 ayda bir kez
• **Böbrek fonksiyon testleri**	○ Başlangıçta ve her 3-6 ayda bir kez

Kaynaklar

1. Ochsendorf FR. Use of antimalarials in dermatology. J Dtsch Dermatol Ges. 2010;8(10):829-845.
2. Rodriguez-Caruncho, C. , & Bielsa Marsol,. Antimalarials in Dermatology: Mechanism of Action, Indications, and Side Effects. Actas Dermosifiliogr (English Edition), 2014;105(3), 243–252.
3. Lu Q, Long H, Chow S, et al. Guideline for the diagnosis, treatment and long-term management of cutaneous lupus erythematosus. J Autoimmun. 2021;123:102707.
4. Goh, & Pan. (2019). Dapsone. In Fitzpatrick's Dermatology (9th ed. , Vol. 2, pp. 3423–3435). McGraw-Hill Education.
5. Wozel VE. Innovative use of dapsone. Dermatol Clin. 2010;28(3):599-610.
6. Ghaoui N, Hanna E, Abbas O, Kibbi AG, Kurban M. Update on the use of dapsone in dermatology. Int J Dermatol. 2020;59(7):787–795.
7. Sardana K, Sinha S, Sachdeva S. Colchicine in Dermatology: Rediscovering an Old Drug withNovel Uses. Indian Dermatol Online J. 2020;11(5):693–700.
8. Robinson KP, Chan JJ. Colchicine in dermatology: A review. Australas J Dermatol. 2018;59(4):278–285.
9. Anzengruber F, Graf V, Hafner J, Meienberger N, Guenova E, Dummer R. Efficacy and safety of colchicine in inflammatory skin diseases: a retrospective, monocentric study in a large tertiary center. J Dermatolog Treat. 2021;32(1):104-109.

DERMATOLOJİDE BİYOLOJİK TEDAVİLER

Prof. Dr. Burhan ENGİN[1]

Dr. Miraç ZENGİN[2]

Hastalıkların immünolojik kökenlerinin ve patogenezinin gün geçtikçe daha iyi anlaşılması ve moleküler biyoloji tekniklerindeki gelişmeler ile birlikte ‹biyolojik› adı verilen yeni bir ilaç türü ortaya çıkmıştır. Biyolojikler, rekombinant DNA teknolojisi ile üretilen ve hastalıkların immün-patogenezindeki spesifik noktaları hedefleyen protein molekülleridir ve biyolojik ilaçların bazı dermatolojik hastalıkların tedavisindeki etkinliği hayranlık uyandırıcıdır. Dermatolojideki kullanım alanları gün geçtikçe genişlemekte olup bu ilaçlar başta psoriasis olmak üzere atopik dermatit, pemfigus, ürtiker, alopesi gibi kronik seyirli, tedavilere dirençli birçok hastalıkta kullanılmaktadır. Bir dermatolojik endikasyon için biyolojik tedavi kararı alındıktan sonra hastaların bu tedavi için uygunluklarını saptamak gerekir.

Biyolojik tedavi başlanmadan önce ayrıntılı bir anamnez alınmalı ve iyi bir bir fizik muayene yapılmalıdır. Daha önce kullandığı tedaviler, dozları, süreleri, varsa yan etkileri, etkinlikleri ve varsa ilacın kesilme nedenleri ayrıntılı bir şekilde öğrenilmelidir. Ayrıca hastanın diğer hastalıkları ve kullandığı ilaçları da sorgulamak gereklidir. Bazı biyolojik ajanlara başlamadan önce ve takiplerinde bazı tetkikler yapılmalıdır.

a.) TNF-alfa inbitörleri: Psoriasiste TNF-alfa inbitörleri olarak adalimumab, infliksimab,sertolizumab ve etanercept kullanılmaktadır.

TNF-alfa inhibitörü tedavisi başlamadan önce ve tedavi takiplerinde istenilecek tetkikler Tablo-1 de gösterilmiştir. **İnfliksimab için biraz farklılıklar bulunduğundan ayrı bir tabloda Tablo-2 olarak gösterilmiştir.**

Tablo-1 :TNF-alfa inhibitörleri başlamadan önce ve tedavi takiplerinde istenilecek tetkikler

Parametre	**Süre**			
	İlaç başlamadan önce	**4. hafta**	**12. hafta**	**Daha sonra 3-6 ayda bir**
Tam kan sayımı	X	X	X	X
Karaciğer enzimleri	X	X	X	X
Serum kreatinin	X			
Tam idrar testi	X			
Gebelik testi*	X			
CRP	X			
HBV/HCV/HIV	X			
Quantiferon testi	X			
PAAC grafisi	X			

*Sertolizumab, gebelik planlayan veya gebe olan ve sistemik tedaviye ihtiyaç duyan kadın hastalar için önerilen biyolojik tedavi seçeneğidir.

1. İstanbul Üniversitesi-Cerrahpaşa,Cerrahpaşa Tıp Fakültesi Deri ve Zührevi Hastalıkları AD, İstanbul
2. İstanbul Üniversitesi-Cerrahpaşa,Cerrahpaşa Tıp Fakültesi Deri ve Zührevi Hastalıkları AD, İstanbul

Tablo-2: **İnfliksimab** inhibitörleri başlamadan önce ve tedavi takiplerinde istenilecek tetkikler

Parametre	Süre			
	İlaç başlamadan önce	2. hafta	6. hafta	Daha sonra her infüzyondan sonra
Tam kan sayımı	X	X	X	X
Karaciğer enzimleri	X	X	X	X
Serum kreatinin	X			
Tam idrar testi	X			
Gebelik testi*	X			
CRP	X	X	X	X
HBV/HCV/HIV	X			
Quantiferon testi	X			
PAAC grafisi	X			

- Adalimumab: Çözünür ve membrana bağlı TNF-α'ya bağlanarak TNF reseptörleri ile etkileşimini engelleyen insan anti-TNF-α monoklonal antikorudur. 0. hafta 80 mg, 1. haftadan itibaren iki haftada bir 40 mg şeklinde subkutan uygulanır. Adalimumabın şu anda 10'dan fazla hastalık için kullanım onayı vardır (yetişkinlerde psoriasis hastalığı, PsA, jüvenil idiyopatik artrit, ankilozan spondilit, yetişkin romatoid artrit, yetişkin ve pediatrik Crohn hastalığı, ülseratif kolit, hidradenitis süpürativa ve üveit).
- İnfliksimab: Hem çözünür hem de membranda bulunan TNF-α moleküllerine bağlanarak TNF-α'nın etkilerini nötralize eden, insan IgG1-α sabit bölgesinden oluşan kimerik bir monoklonal antikordur. 0, 2 ve 6. haftalarda, sonra 8 haftada bir 5 mg/kg olarak intravenöz uygulanır.
- Sertolizumab: Sertolizumab, TNF-α'ya bağlanan ve TNF reseptörleri ile etkileşimini

  engelleyen humanize edilmiş bir monoklonal antikorun (50 kDa) 40 kDa'lik polietilen glikol parçası ile konjuge edilmiş bir antijen bağlayıcı fragmandır. Fc bölgesinin olmaması, komplement fiksasyonunu ve antikor aracılı sitotoksisiteyi engeller. Ayrıca, neonatal Fc gama reseptörü ile etkileşimi önler ve dolayısıyla plasenta üzerinden geçişini en aza indirir. 0, 2 ve 4. haftalarda 400 mg, ardından iki haftada bir 200 mg şeklinde subkutan uygulanır.
- Etanercept: Çözünür ve membran bağlı TNF-α'ya ve tümör nekrozis faktörü-β'ye (TNF-β) bağlanan Fc kısmı ile birleştirilmiş rekombinant insan tümör nekrozis faktörü-α (TNF-α) reseptörü proteinidir. Haftada iki 25 mg/haftada bir 50 mg şeklinde subkutan uygulanır.

Anti-TNF ajanlar ve ustekinumab, gebelik kategorisi B olmakla birlikte gebelik ve laktasyon döneminde biyolojik ajanların kullanımıyla ilgili yeterli klinik çalışmalar mevcut olmadığı için, bu dönemde biyolojik ajan kullanımı önerilmemektedir. Biyolojik tedavi alan kadınların gebe kalma potansiyeli olanlarda, tedavi sırasında ve sonrasında 6 ay süresince doğum kontrol yöntemi uygulanması gerekmektedir. Yapılan araştırmalarda sertolizumab gebelik ve laktasyon döneminde öncelikle tercih edilebilecek biyolojik ajan olarak konumlandırılmıştır. Clowse ve ark. yaptığı bir çalışmada sertolizumab kullanan 17 annenin anne sütü örneklerinde sertolizumab düzeyleri ya ölçülememiştir ya da minimal düzeyde ölçülmüştür.

TNF-alfa inhibitörü kullanımına bağlı en sık karşılaşılan yan etki enjeksiyon bölgesi reaksiyonu olup genel yan etkiler Tablo-3'te gösterilmiştir.

Tablo-3 TNF-alfa inhibitörü kullananlarda yan etkiler

Çok sık	Enjeksiyon bölgesi reaksiyonu
Sık	Enfeksiyon
Ara sıra	Tüberküloz, latent tüberküloz reaktivasyonu, kalp yetmezliği
Nadir	Alerjik reaksiyonlar, hematolojik sistemin advers reaksiyonları, demiyelinizan hastalıklar
Çok Nadir	Otoantikorlar, ilaca bağlı lupus, maligniteler

- **TNF-alfa inhibitörü kaynaklı paradoksal psoriasis hastalığı:** Paradoksal reaksiyonlar, psoriasis tedavisinde anti-TNF-alfa ajanları kullanıldığında immünolojik bir paradoksu yansıtan psoriasis, püstüler psoriasis ve psoriasis benzeri lezyonların gelişmesi durumudur. TNF-alfa inhibitörleri kullanımında %1,5-5 oranında psoriasis tetiklenebilmektedir ve olguların %52'sinde palmoplantar püstüloz, %49'unda plak tipi ve %15'i guttat tiptedir. Temel mekanizma, interferon alfa üretiminin artmasına bağlı olabilir ve bu psoriasis benzeri lezyonlar, topikal veya sistemik anti-psoriatik tedaviler ve/veya tercihen farklı bir sınıftan başka bir biyolojik tedaviye geçilerek yönetilebilir.

TNF-alfa inhibitörleri aktif tüberküloz veya sepsis gibi şiddetli enfeksiyonlar ve fırsatçı enfeksiyonlar, malignite varlığında, orta ve şiddetli derecedeki kalp yetmezliği (NYHA III/IV) ve demiyelinizan hastalığı olan bireylerde kontrendikedir.

b.) Ustekinumab: IL-12 ve IL-23'ün P40 alt birimine yüksek özgüllük ve afinite ile bağlanan ve böylece psoriasis ile ilişkili IL-12- ve IL-23-aracılı inflamasyonu baskılayan hümanize monoklonal antikorudur. Psoriasis, psoriatik artrit ve crohn hastalıklarında FDA onayı vardır.

Ustekinumab tedavisi başlamadan önce ve takiplerde istenecek tetkikleri Tablo-4'te gösterilmiştir.

Tablo-4: Ustekinumab başlamadan önce ve tedavi takiplerinde istenilecek tetkikler

Parametre	**Süre**	
	İlaç başlamadan önce	**Daha sonra 3-6 ayda bir**
Tam kan sayımı	X	X
Karaciğer enzimleri	X	X
Serum kreatinin	X	
Tam idrar testi	X	
Gebelik testi*	X	
CRP	X	
HBV/HCV/HIV	X	
Quantiferon testi	X	
PAAC grafisi	X	

Uygulama şekli ve dozu:

Vücut ağırlığı 100 kg altında olanlarda 0,4 hafta ve 12 haftada bir 45 mg subkutan uygulanır.

Vücut ağırlığı 100 kg üzerinde olanlarda 0,4 hafta ve 12 haftada bir 90 mg subkutan uygulanır.

Nonmelanositik deri kanserleri ve lenfoma göz önüne alındığında birinci basamak tedavide ustekinumab tedavisi önerilebilir. Lenfoma ve nonmelanositik deri kanserlerinde TNF-alfa inhibitörü

kullanımından kaçınılmalıdır.

Aktif tüberküloz veya sepsis gibi şiddetli enfeksiyonlar ve fırsatçı enfeksiyonlar ve malignite varlığında, immünsüpresif tedavi alanlarda ustekinumab tedavisi kontrendikedir.

c) **IL-17 inhibitörleri:** Psoriasiste IL-17 inhibitörü olarak sekukinumab, iksekizumab, brodalumab kullanılmaktadır. IL-17 inhibitörü tedavisi başlamadan önce ve takiplerde istenecek tetkikleri Tablo-5'te gösterilmiştir.

Tablo-5: IL -17 inhibitörleri başlamadan önce ve tedavi takiplerinde istenilecek tetkikler

Parametre	Süre	
	İlaç başlamadan önce	Daha sonra 3-6 ayda bir
Tam kan sayımı	X	X
Karaciğer enzimleri	X	X
Serum kreatinin	X	
Tam idrar testi	X	
Gebelik testi*	X	
CRP	X	
HBV/HCV/HIV	X	
Quantiferon testi	X	
PAAC grafisi	X	

*IL17 İnhibitörlerinin gebelikte kullanımıyla ilgili yeterli araştırma bulunmamaktadır.

- Sekukinumab: IL-17A'yı bağlayan IgG1 monoklonal antikoru olup erişkin plak tip psoriasis, PsA ve ankilozan spondilit için FDA onayı vardır. 0, 1, 2,3 ve 4. haftalarda ve ardından 4 haftada bir 300 mg şeklinde subkutan uygulanır.
- İksekizumab: IL-17A'yı nötralize eden hümanize IgG4 monoklonal antikordur. 0. haftada 160 mg, ardından 2 haftada bir 80 mg, 12 haftalık tedaviden sonra ayda bir 80 mg şeklinde subkutan uygulanır.
- Brodalumab: IL-17 reseptörü A'ya bağlanan ve IL-17A, IL-17F, IL-17A/F ve IL-17E'nin (IL-25 olarak da bilinir) biyolojik aktivitelerini bloke eden monoklonal antikorudur. 0, 1 ve 2. haftalarda 210 mg daha sonra 2 haftada bir 210 mg şeklinde subkutan uygulanır.

IL-17 inhibitörü kullanımına bağlı en sık görülen yan etki enjeksiyon yeri reaksiyonu (özellikle iksekizumab kullanımına bağlı) ve nazofarenjit gibi üst solunum yolu enfeksiyonlarıdır. Kutanöz ve mukokutanöz kandidiyazis de IL-17 kullanımına bağlı görülen yan etkilerdendir. Nötropeni nadir görülen yan etkilerdendir ve literatürde IL-17 kullanımına bağlı inflamatuar barsak hastalıklarının alevlendiği vakalar bildirilmiştir.

IL17 inhibitörleri klinik olarak ciddi, aktif enfeksiyonu olan hastalarda kontrendikedir. Brodalumab kullanılacak hastalarda intihar ve depresyon öyküsüne de dikkat edilmelidir. İBH'a sahip olan hastalarda IL-17 inhibitörlerinden kaçınılmalıdır. Birinci basamak tedavide adalimumab ve infliksimab tercih edilmelidir.

d.) **IL-23 inhibitörleri**: Psoriasiste IL23 inhibitörü olarak risankizumab, guselkumab ve tildrakizumab

kullanılmaktadır. IL-23 inhibitörü kullanacak hastaların başlangıç ve takiplerinde istenecek tetkikler Tablo-6' da gösterilmiştir.

Tablo-6: IL -23 inhibitörleri başlamadan önce ve tedavi takiplerinde istenilecek tetkikler

Parametre	Süre	
	İlaç başlamadan önce	**Daha sonra 3-6 ayda bir**
Tam kan sayımı	X	X
Karaciğer enzimleri	X	X
Serum kreatinin	X	
Tam idrar testi	X	
Gebelik testi*	X	
CRP	X	
HBV/HCV/HIV	X	
Quantiferon testi	X	
PA AC grafisi	X	

*IL23 İnhibitörlerinin gebelikte kullanımıyla ilgili yeterli araştırma bulunmamaktadır.

- Guselkumab: IL-23'ün p19 alt birimini bloke eden tamamen insan IgG1 lambda monoklonal antikorudur. 0. 4. haftalar, sonra 8 haftada bir 100 mg şeklinde subkutan uygulanır.
- Tildrakizumab : IL-23'ün p19 alt birimine bağlanarak IL-23'ü seçici olarak bloke etmek amacıyla tasarlanmış IgG1 monoklonal antikorudur. 0. 4. haftalar, sonra 12 haftada bir 100 mg şeklinde subkutan uygulanır.
- Risankizumab: IL-23' ün p19 alt birimine bağlanarak IL-23'ü seçici olarak inhibe eden insan IgG1 monoklonal antikorudur. 0. 4. haftalar, sonra 12 haftada bir 150 mg şeklinde subkutan uygulanır.

IL-23 inhibitörü kullanımına bağlı en sık görülen yan etki nazofarenjit, tonsilit gibi üst solunum yolu reaksiyonları ve enjeksiyon yeri reaksiyonudur.

IL-23 inhibitörleri klinik olarak ciddi, aktif enfeksiyonu olan hastalarda kontrendikedir.

e.) Dupilumab: Th2 sitokinleri olan IL-4 ve IL-13 ile etkileşim içinde oldukları heterodimerik IL-4 reseptörü (IL-4R) alerjik bozuklukların patogenezinde anahtar rol oynamaktadır. Dupilumab IL-4 reseptörü alfa zincirini (IL-4Ra) hedefleyen hümanize bir IgG4 monoklonal antikordur.

Dupilumab başta atopik dermatit olmak üzere orta-şiddetli astım, eozinofilik özofajit ve nazal polipli kronik rinosinüzit tedavisi için ruhsatlandırılmıştır. Birçok ülkede atopik dermatit tedavisinde 6 yaşından büyük çocuklarda da yaygın kullanılmaktadır. Dupilumab başlangıcı ve takiplerinde herhangi bir kan testi önerilmemektedir.

Dozaj ve uygulama şekli:

Dupilumab yetişkinlerde başlangıç dozu 600 mg olup daha sonra iki haftada bir 300 mg olacak şeklinde subkutan olarak kullanılmaktadır. ≥6 yaş çocuklarda ve adölesanlarda doz uygulaması vücut ağırlığına göre yapılmaktadır.

Dupilumab kullanan hastalarda enjeksiyon bölgesi reaksiyonu en sık bildirilen yan etkidir. Bununla birlikte, dupilumab kullanan hastalarda oftalmik (ör. kuru gözler, konjunktivit, blefarit, keratit, ve oküler kaşıntı), baş ve boyun dermatiti, psoriatik lezyonların başlangıcı, kutanöz T-hücreli lenfoma alevlenmesinin ilerlemesi, alopesi areata, hipereozinofili ve artrit gibi yan etkiler de gözlenmiştir. Dupilumab kullanan hastaların önemli bir kısmında konjuktivit meydana gelmektedir ve antiinflamatuar göz damlaları ile topikal tedavi genellikle tedavinin kesilmesine gerek kalmadan yeterlidir.

f.) Lebrikizumab: Lebrikizumab, IL-13'ü bağlayan, IL-13Ra1 ve IL-4Ra'nın dimerizasyonunu inhibe eden hümanize Ig G4 monoklonal antikorudur. Atopik dermatit tedavisinde kullanımı için faz çalışmaları devam etmektedir.

Dozaj ve uygulama şekli:

Çalışmalarda başlangıç ve 2 haftada bir 250 mg olacak şeklinde subkutan uygulanmaktadır.

Simpson ve ark . lebrikizumab ile tedavi edilen hastalarda yan etki olarak enjeksiyon bölgesi reaksiyonları (%1,3), herpes enfeksiyonu (%3,8), ilişkili klinik semptomları olmayan eozinofili (%3,2) ve konjonktivit (%9,6) gibi yan etkiler bildirmişitr.

g.) Tralokinumab: Tralokinumab, IL-13'ü nötralize eden humanize IgG4 monoklonal antikordur ve 2021 yazında EMA tarafından atopik dermatit tedavisi için onaylanmıştır.

Dozaj ve uygulama şekli:

Başlangıçta 600 mg'lık bir yükleme dozundan sonra 2 haftada bir 300 mg şeklinde subkutan olarak ugulanmaktadır.

Tralokinumab tedavisi alan hastalarda en sık görülen yan etki nazofarenjit ve konjuktivittir. Yapılan araştırmalarda tralokinumabın dupilumab'tan daha düşük oküler komplikasyon oranlarına sahip olduğu görülmüştür.

h.) Nemolizumab: Nemolizumab IL-31 reseptörü alfa zincirini (IL-31RA) hedefleyen hümanize bir monoklonal antikordur. Atopik dermatitte kaşıntı semptomunun giderilmesi için geliştirilmiştir. Mart 2022 tarihinde Japonya'da yetişkinlerde ve 13 yaşın üzerindeki çocuklarda atopik dermatit ile ilişkili kaşıntı tedavisinde kullanılmak üzere onaylanmıştır.

Nemolizumab tedavisi alanlarda en sık görülen yan etkiler, atopik dermatit alevlenmesi, nazofarenjit, üst solunum yolu enfeksiyonu, periferik ödem ve artmış kreatin kinaz düzeyleridir.

ı.) Omalizumab: IgE'ye karşı geliştirilmiş rekombinan humanize monoklonal IgG antikorudur. Kronik idiyopatik ürtiker ve kontrolsüz alerjik astım tedavisinde kullanılmaktadır.

Dozaj ve uygulama şekli:

Yirmi sekiz günde bir 300 mg dozda subkutan olarak 6 ay süreyle uygulanır. Ara verilerek değerlendirilir, semptomlar devam ediyor ise tedavi aynı şekilde sürdürülür. 300 mg yeterli gelmezse 450 mg ve 600 mg'a çıkarılır. 3 ay süreyle 600 mg 'a rağmen semptomlar devam ediyorsa omalizumaba dirençli kabul edilir.

Omalizumab kullanan hastalarda yan etki olarak baş ağrısı, üst abdominal ağrı, diyare ve enjeksiyon yeri reaksiyonu görülebilir. Tedavi öncesi ve sırasında laboratuvar tetkiklerine gereksinim yoktur.

i.) **Rituksimab:** B hücrelerinin yüzeyinde bulunan CD20 antijenini hedef alan IgG1 monoklonal antikordur. Romatoid artrit , kronik lenfositik lösemi, Hodgkin olmayan lenfoma ve daha yakın zamanda pemfigus vulgaris için FDA onaylı olup otoimmün büllöz hastalıkların tedavisinde kullanılması sebebiyle dermatolojik hastalıklar için de önemli olan biyolojik ajandır.

Dozaj ve uygulama şekli:

Başlangıçta 2 hafta arayla 1000 mg intravenöz infüzyon tedavisi yapılır daha sonra gerekliyse idame tedavisi verilir.

Rituksimaba bağlı ciddi yan etkiler nadir olup en sık görülen yan etki infüzyon reaksiyonudur.

j.) **Spesolimab ve İmsidolimab**: Generalize püstüler psoriasisin tedavisinde iyi bir etkinlik ve güvenlik profili ile faz 1 ve 2 denemelerini tamamlayan iki IL-36 reseptör inhibitörüdür. Spesolimab ile bildirilen en yaygın yan etkiler hafif ila orta şiddette enfeksiyonlardır.

Kaynaklar

1. Karataş A, Özcan D. Deri hastalıklarında biyolojik tedavilerin tarihçesi. Karadağ AS, editör. Dermatolojide Biyolojik Tedaviler. 1. Baskı. Ankara: Türkiye Klinikleri; 2021. p. 1-6.
2. Nast A, Smith C, Spuls PI, et al. EuroGuiDerm Guideline on the systemic treatment of Psoriasis vulgaris - Part 1: treatment and monitoring recommendations. J Eur Acad Dermatol Venereol. 2020;34(11):2461-2498
3. Türkiye Psoriasis Tedavi Klavuzu;2021;1-108
4. Menter A, Strober BE, Kaplan DH, et al. Joint AAD-NPF guidelines of care for the management and treatment of psoriasis with biologics. J Am Acad Dermatol. 2019;80(4):1029-1072
5. Kaçar N. Biyolojik tedaviler. Kartal SP, editör. Dermatoloji - Güncel. 1. Baskı. Ankara: Türkiye Klinikleri; 2023. p. 11-7
6. Clowse ME, Förger F, Hwang C, et al. Minimal to no transfer of certolizumab pegol into breast milk: results from CRADLE, a prospective, postmarketing, multicentre, pharmacokinetic study. Ann Rheum Dis. 2017;76(11):1890-189
7. Collamer AN, Guerrero KT, Henning JS, Battafarano DF. Psoriatic skin lesions induced by tumor necrosis factor antagonist therapy: a literature review and potential mechanisms of action. Arthritis Rheum. 2008;59(7):996-1001
8. Melo FJ, Magina S. Clinical management of Anti-TNF-alpha-induced psoriasis or psoriasiform lesions in inflammatory bowel disease patients: a systematic review. Int J Dermatol. 2018;57(12):1521-1532.
9. Polat Ekinci A, Bölük KN, Babuna Kobaner G. Secukinumab and acitretin as a combination therapy for three clinical forms of severe psoriasis in multi- drug refractory patients: A case series of high efficacy and safety profile. Dermatol Ther. 2021;34(1)
10. Thatiparthi A, Martin A, Liu J, Egeberg A, Wu JJ. Biologic Treatment Algorithms for Moderate-to-Severe Psoriasis with Comorbid Conditions and Special Populations: A Review. Am J Clin Dermatol. 2021 Jul;22(4):425-442

11. Havrdová E, Belova A, Goloborodko A, et al. Activity of secukinumab, an anti-IL-17A antibody, on brain lesions in RRMS: results from a randomized, proof-of-concept study. J Neurol. 2016;263(7):1287-1295

12. Heslinga SC, Van Sijl AM, De Boer K, Van Halm VP, Nurmohamed MT. Tumor necrosis factor blocking therapy and congestive heart failure in patients with inflammatory rheumatic disorders: a systematic review. Curr Med Chem. 2015;22(16):1892-1902

13. Papp KA, Griffiths CE, Gordon K, et al. Long-term safety of ustekinumab in patients with moderate-to-severe psoriasis: final results from 5 years of follow-up. Br J Dermatol. 2013;168(4):844-854

14. Wollenberg A, Kinberger M, Arents B, et al. European guideline (EuroGuiDerm) on atopic eczema: part I - systemic therapy. J Eur Acad Dermatol Venereol. 2022;36(9):1409-1431

15. Harb H, Chatila TA. Mechanisms of Dupilumab. Clin Exp Allergy. 2020;50(1):5-14.

16. Kychygina A, Cassagne M, Tauber M, et al. Dupilumab-Associated Adverse Events During Treatment of Allergic Diseases. Clin Rev Allergy Immunol. 2022;62(3):519-533

17. Simpson EL, Flohr C, Eichenfield LF, et al. Efficacy and safety of lebrikizumab (an anti-IL-13 monoclonal antibody) in adults with moderate-to-severe atopic dermatitis inadequately controlled by topical corticosteroids: A randomized, placebo-controlled phase II trial (TREBLE). J Am Acad Dermatol. 2018;78(5):863-871. e12

18. Wollenberg A, Weidinger S, Worm M, Bieber T. Tralokinumab in atopic dermatitis. J Dtsch Dermatol Ges. 2021;19(10):1435-1442.

19. Wollenberg A, Blauvelt A, Guttman-Yassky E, et al. Tralokinumab for moderate-to-severe atopic dermatitis: results from two 52-week, randomized, double-blind, multicentre, placebo-controlled phase III trials (ECZTRA 1 and ECZTRA 2). Br J Dermatol. 2021;184(3):437-449.

20. Keam SJ. Nemolizumab: First Approval. Drugs. 2022;82(10):1143-1150

21. Silverberg JI, Pinter A, Pulka G, et al. Phase 2B randomized study of nemolizumab in adults with moderate-to-severe atopic dermatitis and severe pruritus. J Allergy Clin Immunol. 2020;145(1):173-182.

22. Hon KL, Leung AKC, Ng WGG, Loo SK. Chronic Urticaria: An Overview of Treatment and Recent Patents. Recent Pat Inflamm Allergy Drug Discov. 2019;13(1):27-37.

23. Giménez-Arnau AM, Toubi E, Marsland AM, Maurer M. Clinical management of urticaria using omalizumab: the first licensed biological therapy available for chronic spontaneous urticaria. J Eur Acad Dermatol Venereol. 2016;30 Suppl 5:25-32.

24. Cole C, Amber KT. Off-Label Uses of Rituximab in Dermatology. Curr Dermatol Rep. 2022;11(4):209-220.

25. Maçães CO, Lé AM, Torres T. Generalized pustular psoriasis: the new era of treatment with IL-36 receptor inhibitors. J Dermatolog Treat. 2022;33(7):2911-2918.

İNTRAVENÖZ İMMUNOGLOBULİN (İVİG)

Prof. Dr. Kenan AYDOĞAN[1]

Uzm. Dr. Gizem KARATAŞ[2]

1. Kimyasal Yapı:

Plazma proteinleri tarafından sentezlenen immünoglobulinler (Ig) yabancı antijenlerle selektif reaksiyona girebilen glikoprotein yapıda moleküllerdir.

Bir Ig molekülü birlikte Y harfine benzer bir yapı oluşturan, molekül ağırlığı fazla bir çift ağır (H) polipeptit zinciri ve molekül ağırlığı daha az olan bir çift hafif (L) birbirlerine disülfit bağları ile bağlı polipeptit zincirlerinden oluşur.

IgG-Fab, antijenik epitop ile spesifik etkileşimlere aracılık eden değişken fragmandır. IgG-Fc, bağışıklık hücreleri ve/veya tamamlayıcı proteinler üzerindeki Fc-gama-reseptörlerine bağlanmaya aracılık eden sabit bölgedir.

İntravenöz immünglobulin(İVİG) ise suprafizyolojik miktarda immünoglobulin G (IgG), az ve değişen miktarlarda IgM ve IgA içeren yaklaşık 4000-15000 sağlıklı insan plazma havuzundan elde edilmiş steril, saflaştırılmış insan plazmasıdır.

Tablo 1 İVİG preparatlarının temel içeriği

Temel içerik
Monomerik Ig G: >%90 (normal serumdakine benzer alt sınıf dağılımı)
Dimerik IgG:< %1-17
IgG Polimerleri: < %3
Fragmanlar: %0-2
IgA: 5µg/mL'den az veya 700 µg/mL'den fazla olacak derecede değişken
IgM: 1-2500 µg/mL
Stabilizatorler: Şekerler (glukoz, maltoz, sukroz, sorbitol, mannitol) Aminoasitler (glisin, prolin)
Osmolarite: 192-1074 mOsm/L
Ph: 4,35-7
Çözücüler (eser miktarda), deterjanlar (eser miktarda) ve tampon (eser miktarda)

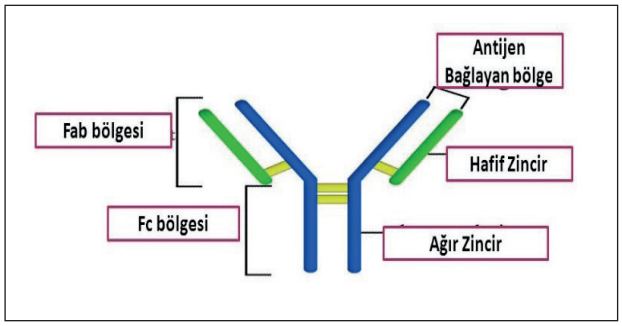

Resim 1 İVİG yapısı

2. Etki mekanizması:

- ✓ Otoantijenlerin maskelenmesi ve eliminasyonu
- ✓ İmmünokomplekslerin oluşumu
- ✓ Süper antijenlerin ve TCR'nin bağlanması
- ✓ Fc reseptörlerinin blokajı (antikor kaplı hücrelerin Fc-aracılı destrüksiyonu bloke edilmesi)

1. Bursa Uludağ Üniversitesi Tıp Fakültesi Deri ve Zührevi Hastalıklar AD, Bursa
2. Erzurum Bölge Eğitim Araştırma Hastanesi Deri ve Zührevi Hastalıklar Kliniği, Erzurum

- ✓ FcRn saturasyonunda artış
- ✓ Otoantikorların nötralizasyonu (İçerdiği anti-idiyotipik antikorlar ile)
- ✓ Otoantikor üretiminin baskılanması (otoreaktif B hücrelerine bağlanarak)
- ✓ Otoantikorların (IgG) katabolizmasında artış
- ✓ Komplemanın dokuda depolanmasını önler (İVİG Fc porsiyonu ile C3b, C4b fragmanlarına bağlanarak) ve C5a'nın aracılık ettiği opsonizasyon ve hücre lizis süreçlerine müdahale (C5 konvertaz enzim blokajı)
- ✓ Sitokin sentez inhibisyonu (IL-1,-2,-3, -4,-5,-10, TNF-α, TNFb, IFN-c ve GM-CSF)
- ✓ Sitokimyasal aktiviteye sahip moleküllerin nötralizasyonu (IL-1, IL-6, IL-10, TNF-a)
- ✓ Çözünür reseptörlerin ve sitokin reseptör antagonistlerinin (sTNF, IL-1Ra) üretiminin artması
- ✓ Apoptoz indüksiyonu
- ✓ Fas reseptörüne bağlanarak hücre ölümünü inhibe ya da aktive edebilir. (İVİG Fas'a bağlanan IgG5 içerir ve aslında bu doğal olarak oluşan anti-Fas antikorlardır. Agonistik anti-Fas IgG ve antagonistik anti-Fas IgG olarak ayrılmaktadır.)
- ✓ Oto ve alloreaktif T-hücre aktivasyonu ve proliferasyonunu inhibe eder. (Dendritik hücrelerin farklılaşması, olgunlaşması ve matür dentritik hücrelerin IL-12 üretim kabiliyetini bozup, IL-10 üretimini arttırarak)
- ✓ T supresör etkisinin güçlendirilmesi
- ✓ FccR IIB ifadesinin uyarılması (patojenik antikorların etkilerinin blokajı)
- ✓ Artmış steroid duyarlılığı (glukokortikoid reseptör bağlanma afinitesinde ve glukokortikoid duyarlılığında artış)
- ✓ Makrofajlar tarafından MMP-9 sentezinin inhibisyonu
- ✓ B lenfositler üzerindeki FccR'ye Fab + Fc bağlanması

3. Farmakinetiği:

- Normal insan immunglobulini İV uygulama ile alıcı dolaşımına girdikten hemen sonra %100 biyoyararlanıma sahip iken, serum IgG konsantrasyonu 24-48 saat içinde hızlı bir düşüş ile pik seviyesine ulaşır.
- Medyan serum yarılanma ömrü IgG için 23 gün olarak bildirilmiştir. Bu süre hastanın immün durumuna göre değişkenlik gösterebilir. Ateş ve infeksiyonlar katabolizmayı artırarak bu süreyi kısaltırlar. Ayrıca yüksek doz İVİG uygulanması da IgG katabolizmasını artırmaya neden olur. Bunun yanında protein kaybettiren enteropatiler, nefrotik sendrom, IgG paraproteinemi ve miyotonik distrofide yarılanma ömrü yine kısadır.
- İVİG plasentayı geçmekte ve anne sütüne geçebilmektedir.
- En önemli ilaç etkileşimleri
  - Bugüne dek İVİG ürünleri ile ilaç etkileşimi bildirilmemiştir.
  - İVİG tedavisinin atenüe canlı aşılar ile birlikte uygulanması bu aşılardan beklenen immün yanıtı engelleyeceğinden önerilmemektedir. Yüksek doz İVİG tedavisi uygulandı ise son dozdan sonra 3-6 ay canlı aşı yapılması için beklenmelidir.
  - Maltoz içerikli preparat kullanılacak ise insulin ve diğer hipoglisemik ajanları kullanan

hastalarda kan şeker ölçümlerinde yanlış yüksek kan glukozu sonucu olacağından hipoglisemik ilaçların dozlarına dikkat edilmelidir.

4. İnfüzyon öncesi değerlendirme ve uygulama:

- Pratikte İVİG tedavisi karar verilen hastaların eşlik eden hastalıkları ve potansiyel risk faktörleri çok dikkatlice değerlendirilmelidir. Her hastanın kişisel özellikleri dikkate alınarak ürün tercihi yapılmalıdır.
- Tam kan sayımı ve koagulasyon parametreleri ile birlikte, böbrek ve karaciğer fonksiyon testleri, kan glukoz düzeyi, IgA, viral seroloji, kriyoglobulinler ve romatoid faktör (böbrek yetmezliği bu grup hastalarda fazla olduğu için), kan grubu ve trombofili testlerinin istenmesi önerilmektedir. [3,12]
- Preparatın tuz ve şeker içeriği, osmolalite, infüze edilen total hacim, infüzyon hızı, konsantrasyon ve total İVİG dozu yan etki gelişimi ile yakından ilişkilidir.

Tablo 4: İVİG Preparatlarına Göre Değerlendirilmesi Gereken Risk Faktörleri

İVİG Risk Faktörleri

Hasta Risk Faktörleri	İnfüzyon Volüm Yükü	↑Osmolarite	↑Sodyum	↑Şeker	Diğer Stabilizatörler	↓pH	IgA
Kardiyovasküler hastalık	✓	✓	✓				
Renal disfonksiyon	✓	✓	✓	✓ (Sukroz, Glukoz)		✓	
Tromboembolik risk	✓	✓	✓				
IgA yetmezliği/ Anti IgA antikorlar							✓
Pre-Diyabetes mellitus				✓ , (Glukoz, Maltoz)			
Obezite		✓					
İmmobilite		✓					
Herediter fruktoz intoleransı					✓ (Sorbitol, Fruktoz)		
Mısır alerjisi				✓ (Maltoz)			
Hiperprolinemi					✓ (Prolin)		
Yaşlılık	✓	✓	✓	✓			
Neonatal / Çocuklar	✓	✓	✓			✓	

- Tüm farklı İVİG preparatları liyofilize veya likit formda olacak biçimde intravenöz (İV) ya da subkutan uygulamaya uygun biçimde formülize edilmiştir. Dermatolojide daha sıklıkla likit formlar tercih edilmektedir. Sıvı formlar %5, %10 veya %20 şeklinde mevcuttur.
- İVİG tedavisinin dermatolojideki kullanım dozu genellikle 2-5 gün boyunca uygulanmak üzere total 2g/kg ve tedavi intervali ise başlangıçta her 4 haftada bir 6 ay sonra aşamalı olarak 6 haftada 1 şeklindedir. İmmünoglobulinlerin yarı ömrü nedeniyle aralığın daha fazla uzatılması yararlı değildir. TEN tedavisinde bu doz 3g/kg'a yükseltilebilir. Ayrıca Kawasaki ve TEN tedavisi tek siklus olarak uygulanır.
- İVİG tedavisine başlanacak tüm hastalara uygulamadan 1 gün önce başlayarak bol su alınması tavsiye edilmektedir.
- İVİG infüzyonundan önce İV olarak 1 ampul antihistaminik ve parasetamol 1 g uygulanması önerilmektedir.
- İnfüzyon gününde hastaların infüzyon öncesi, infüzyonun ilk saatinde her 15 dakikada bir ve infüzyonun geri kalanında her 30 dk'da bir vital bulguları izlenir (kan basıncı, kalp hızı, ateş).
- İlk uygulamalarda infüzyona mutlaka yavaş bir hızda başlanmalıdır. Hastanın tolere edebilme durumuna göre her 15 dakikada bir artırılabilir. İki veya üç başarılı infüzyondan sonra başlangıç infüzyon hızları genellikle yükseltilmektedir.

5. Endikasyonları-Kontrendikasyonları:

Tablo 6: İVİG Dermatolojik Endikasyon ve Kontrendikasyonları

Endikasyonlar		**Kontrendikasyonlar**
Otoimmun Büllü Hastalıklar	Pemfigus vulgaris, Pemfigus foliaseus	Önceki infüzyonlara bağlı anaflaksi ve anaflaktik reaksiyonlar*
	Büllöz pemfigoid	IgA eksikliği (anaflaksi riski oldukça artmış olup, eksiklik miktarına göre de bu risk artmaktadır)
	➢ Mukozal membran pemfigoidi ➢ Edinsel Epidermolizis Bülloza	Konjestif kalp yetmezliği
Otoimmün bağ doku hastalığı	Dermatomiyozit	Böbrek yetmezliği
	SLE	Kriyoglobulinemi
	Skleroderma	Romatoid artrit
Vaskülitler	Kawasaki	
	ANCA ilişkili vaskülit	
Sklerozan Hastalık	Skleromiksödem	
Diğer	TEN	
	Atopik Dermatit	
	Nekrobiyotik ksantogranülom	
	Otoimmün Ürtiker	
	Livedoid Vaskülopati	
	Pyoderma Gangrenosum	

*Tek kesin kontrendikasyondur, diğer maddeler rölatif kontrendikasyon kabul edilir.

Amerikan Gıda ve İlaç Dairesi tarafından gebelik kategorisi C dir. Emzirme esnasında kontrendike değildir.

6. Yan etkileri:

Dünya Sağlık Örgütü'nün belirlediği kriterlere göre ideal bir İVİG preparatında olması beklenen özellikler:

- Yarılanma ömrü 20 günden uzun
- Monomerik IgG düzeyi %90'ın üzerinde
- IgG alt grup dağılımı uygun
- Verici sayısı 4000'in üzerinde
- Fc işlevleri (komplemana bağlanma ve opsonizasyon) eksiksiz
- Pirojen, agregat ve vazoaktif madde içermeyen
- Minimum seviyede IgA içeren
- Steril, stabil ve toz ise çabuk eriyik hale geçebilen
- Ucuz

Bu özelliklere uyulması ile İVİG kullanımı günümüzde çok az yan etkiye yol açmaktadır

Tablo 5: İVİG Yan Etkileri

Yan etki	**Sıklık (%)**	**Şiddet**	**Risk faktörleri**
Flu like reaksiyonlar (flushing, baş ağrısı, kırgınlık, hafif ateş, bulantı, hafif hipotansiyon ve kas ağrısı) *İnfüzyon sırasında ve sonrası*	1-15	Hafif ve geçici	*Hızlı infüzyon *Yüksek doz *IgA oranı *İlk infüzyon *Eşlik eden enfeksiyon
İntravasküler akut hemoliz *İnfüzyonda ya da infüzyondan sonra 3 güne kadar* *Geçici nötropeni*	< 0. 1	Orta (transfüzyon gerektirmez)	*Yüksek doz infüzyon *O grubu dışı kan grubu *Multipar kadın *Yüksek miktarda anti- A ya da anti-B IgG antikorları
Akut aseptik menenjit; *İnfüzyon 48-72 saat sonra*	< 0. 1	Orta ve geçici	*Yüksek doz *Hızlı infüzyon *Migren hikayesi

Arteryel ya da venöz tromboembolik olay (geçici iskemik atak, inme ya da periferal derin tromboemboli) *İnfüzyonda sonra 24 saat içinde*	< 0. 1	Orta-şiddetli	*İlk İnfüzyon *> 60 yaş *Yüksek doz ve infüzyon hızı *Önceki tromboembolik olay *Kardiyovasküler olay için riskler(Dislipidemi, HT, DM) *Otoimmun hastalık ya da kanser, kroglobulinemi
İnfüzyonda sıvı yüklenmeye bağlı Hipertansiyon, aritmi *İnfüzyonda ya da infüzyondan 24 saat sonra*	<1	Orta -Şiddetli	*Plazma viskozite artışı (PV, paraproteinemi vb) *Önceki kalp ve böbrek yetmezliği
Akut böbrek yetmezliği (geçici hafif değişiklikler- diyaliz gerekliliği) *İnfüzyondan 1-10 gün içinde*	<1	Hafif-şiddetli	*Hızlı infüzyon *Sukroz, maltoz, glukoz vb *> 60 yaş *Obezite ve tip 1 DM *Önceki böbrek hastalıkları *Sepsis *Paraproteinemi *Nefrotoksik ilaç kullanımı *DM *HT
Anafilaktik reaksiyon *İnfüzyon hemen sonra*	< 0. 1	Orta-şiddetli	*IgA eksikliği (Anti IgA antikorlar) *SLE ya da MG hastaları
Lokal reaksiyonlar *Enjeksiyon bölgesinde* *Dermatit, eritema multiforme, purpura, alopesi*	5-15	Orta-şiddetli	* Özellikle SCIG kullanımında *IVIG de kutanöz yan etkiler nadir

- ✓ Anaflaksi son derece az görülebilen ama oldukça önemli bir yan etkidir. Genellikle infüzyonun ilk yarım saatinde ortaya çıkar. Anaflaksi semptomları izlendiğinde infüzyon hızlıca kesilmeli ve İVİG tedavisi tekrar edilmemelidir.

- ✓ Anaflaksi semptomlarını taklit eden diğer infüzyon reaksiyonları genellikle infüzyonun ilk saatlerinde ortaya çıkıp infüzyondan sonra 72 saate kadar oluşabilir. Hastaların %5-10 kadarında İVİG tedavisini takiben baş ağrısı, mide bulantısı, kusma, öksürük, düşük derecede ateş, titreme, miyalji, artralji, göğüs, sırt veya karın ağrısı, flushing görülebilir. Bu semptomların görüldüğü durumda infüzyon kesilmelidir. Genelde hafif semptomlarda uygulanan protokol infüzyona yarım saat ara verilmesi 10 mg/kg parasetamol, 1-2 mg/kg prednisolon, 1 mg/kg difenhidramin uygulanmasını takiben

infüzyona devam edilmesidir.

- ✓ Deri döküntüleri olarak en erken oluşabilecek reaksiyon ürtikerdir ancak likenoid döküntüler, eritema multiforme benzeri döküntüler, palmoplantar kaşıntılar, peteşial, ekzentematöz döküntüler gibi ilaç reaksiyonlarında izlenen tüm döküntü tipleri görülmüştür. Oluşan lezyonların şiddetine göre antihistamin, topikal ve sistemik steroidler tedavi amacıyla kullanılabilir.
- ✓ Başağrısı genellikle tek başına izlenebilen ve infüzyon esnasında görülebilen bir yan etkidir. Bu durum genelde yüksek volümlü ve hızlı infüzyon alan hastalarda görülür. Tekrarlayan seanslarda gerek sağlık çalışanları gerekse hastanın talepleri nedeniyle infüzyon hızının arttırılması sonucu ilk seansta olmayıp ileri seanslarda daha sık rastlanır. Migren baş ağrıları olan kişilerde İVİG tedavisinin 24-72. saatlerinde aseptik menenjit gelişebilir. Bu etki doz bağımlıdır ve hemen her olguda yüksek doz İVİG ile tedavi edilen olgularda gözlenmektedir. İVİG infüzyon hızını azaltmak aseptik menenjit gelişme riskini azaltsa da aseptik menenjit gelişirse oral sıvı yükleme ve antihistaminiklerin etkili olduğu bildirilmiştir. Yatkın kişilerin infüzyon öncesinde baş ağrısı tedavisini almaları gerekmektedir.
- ✓ Hiperkoagulabilitesi olan ve immobil hastalarda derin ven trombozu, pulmoner tromboemboli, santral retinal ven trombozu gelişebileceği bilinmelidir. Pulmoner tromboemboli açısından riskli hastalarda İVİG infuzyonu öncesi ve sonrasında 500 mL İV serum fizyolojik uygulanmalıdır. Tedavi sonrasındaki üç ardışık gün boyunca asetilsalisilik asit 100 mg ya da heparin kalsiyum 1000 IU verilmesi uygun olabilir.

7. Takip:

İVİG Takip Rehberi
1. Anamnez ve fizik muayene
○ Artmış sıvı yüklenmesi riski için Kardiyopulmoner ve böbrek fonksiyonlar ile ilgili anamnez ve fizik muayene ○ Risk varsa yarar-zarar oranını düşünmek
2. Laboratuvar
○ Tam kan sayımı ve bazı hastalarda lenfosit subsetleri ○ Karaciğer ve böbrek fonksiyon testleri (gereğinde akciğer fonksiyonları ve bilgisayarlı tomografi incelemesi) ○ İmmünglobulin düzeylerinin ölçümü, (özellikle IgA düzeyi düşüklüğü için-, anafilaksi riski artar); IgA yok ya da düşük ise, İVİG preparatında anti-IgA titresi değerlendirilmeli ○ RF, kryoglobulin düzeyi artmış renal toksisite riski için ölçülmeli ○ Medikolegal korunma icin HBV, HCV ve HIV taraması (gereğinde jeografik koşullara göre toksoplazma, mononukleozis, CMV, Chagas hastalığı, malarya, laşmanyazis, HHV ve diğer enfeksiyoz hastalıklar) yapılmalı

3. Uygulama
○ 0. 2-0. 75 g/kg/gün 4-5 gün ya da total olarak 1-2 (3) g/kg 3-5 gunde iv uygulama, ○ 3-4 haftada bir, ○ 1-9 (15) siklus, ○ Monoterapi ya da immünsüpresanlar (kortikosteroid, azatiyopurin, metotreksat, siklofosfamid, sitozin arabinozid) ve diğer ajanlarla (dapson, tetrasiklin, niyasinamid) kombine olarak kullanım.
4. Takip
○ Anamnez ve infüzyon esnasında fizik muayene ○ İnfüzyon suresince kan basıncı ve kalp atım hızı takibi ○ Sıvı yüklenmesi ile ilgili bulguların değerlendirilmesi (kalp, akciğer sesleri ve kilo tartımı) ○ Laboratuvar ○ Spesifik tarama gerekmez ○ Enfeksiyöz ajanların geçişini açıklamada medikolegal korunma için; 5-10 ml EDTA'LI serum ya da plazma alınıp -80C°'de saklanmalı

Kaynaklar

1. Aydoğan K, Yazıcı S. İntravenöz immünglobulin tedavisi. Turkiye Klinikleri J Dermatol-Special Topics 2014;7(2):80-9.
2. Fernandez AP, Kerdel FA. The use of i. v. IG therapy in dermatology. Dermatol Ther 2007;20(4):288-305.
3. Prins C, Gelfand EW, French LE. Intravenous immunoglobulin: properties, mode of action and practical use in dermatology. Acta Derm Venereol 2007;87(3):206-18.
4. Dwyer JM. Manipulating the immune system with immune globulin. N Engl J Med 1992; 326(2):107-16.
5. Sultan Y, Kazatchkine MD, Maisonneuve P, Nydegger UE. Anti-idiotypic suppression of autoantibodies to factor VIII (antihaemophilic factor) by high-dose intravenous gammaglobulin. Lancet 1984;2(8406):765-8.
6. Andersson J, Skansen-Saphir U, Sparrelid E, Andersson U. Intravenous immune globulin affects cytokine production in T lymphocytes and monocytes/macrophages. Clin Exp Immunol 1996;104 Suppl 1:10-20.
7. Altznauer F, von Gunten S, Spath P, Simon HU. Concurrent presence of agonistic and antagonistic anti-CD95 autoantibodies in intravenous Ig preparations. J Allergy Clin Immunol 2003;112(6):1185-90.
8. Bayry J, Lacroix-Desmazes S, Carbonneil C, Misra N, Donkova V, Pashov A, et al. Inhibition of maturation and function of dendritic cells by intravenous immunoglobulin. Blood 2003; 101(2):758-65.
9. Samuelsson A, Towers TL, Ravetch JV. Antiinflammatory activity of IVIG mediated through the inhibitory Fc receptor. Science 2001; 291(5503):484-6.
10. Spahn JD, Leung DY, Chan MT, Szefler SJ, Gelfand EW. Mechanisms of glucocorticoid reduction in asthmatic subjects treated with intravenous immunoglobulin. J Allergy Clin Immunol

1999;103(3 Pt 1):421-6.

11. Bonilla FA. Pharmacokinetics of immunoglobulin administered via intravenous or subcutaneous routes. Immunol Allergy Clin North Am 2008;28(4):803-19, ix.

12. Perez EE, Orange JS, Bonilla F, Chinen J, Chinn IK, Dorsey M et al. Update on the use of immunoglobulin in human disease: A review of evidence. J Allergy Clin Immunol 2017; 139(3S):S1-S46.

13. Nydegger UE, Sturzenegger M. Adverse effects of intravenous immunoglobulin therapy. Drug Saf 1999;21(3):171-85.

14. Abolhassani H, Asgardoon MH, Rezaei N, Hammarstrom L, Aghamohammadi A. Different brands of intravenous immunoglobulin for primary immunodeficiencies: how to choose the best option for the patient?. *Expert Rev Clin Immunol*. 2015;11(11):1229-1243.

15. Chérin P, Cabane J. Relevant criteria for selecting an intravenous immunoglobulin preparation for clinical use. *BioDrugs*. 2010;24(4):211-223.

16. Gelfand EW. Differences between IGIV products: impact on clinical outcome. *Int Immunopharmacol*. 2006;6(4):592-599.

17. Carimuneâ, N. F. Take patient risk factors and convenience into account when selecting an intravenous immunoglobulin product. Drugs Ther Perspect **27**, 23–26 (2011). https://doi.org/10. 2165/11206590-000000000-00000

18. Gelfand EW, Reid B, Roifman CM. Intravenous immune serum globulin replacement in hypogammaglobulinemia. A comparison of high- versus low-dose therapy. Monogr Allergy. 1988;23:177-86. PMID: 3386639.

19. Gilardin L, Bayry J, Kaveri SV. Intravenous immunoglobulin as clinical immune-modulating therapy. *CMAJ*. 2015;187(4):257-264.

20. Sekul EA, Cupler EJ, Dalakas MC. Aseptic meningitis associated with high-dose intravenous immunoglobulin therapy: frequency and risk factors. Ann Intern Med 1994;121(4): 259-62.

21. Navarro-Trivino FJ, Perez-Lopez I, Ruiz- Villaverde R. Dermatology and Immunoglobulin Therapy: Who to Treat and How to Administer Immunoglobulins. Actas Dermosifiliogr 2018.

22. Goerge T, Luger TA. Intravenous immunoglobulin therapy. In: Wolverton SE, ed.comprehensive Dermatologic Drug Therapy, 3rd ed. Edinburg: Elsevier Saunders; 2013. p. 389-96.

TÜRK TABİPLERİ BİRLİĞİ

BURSA TABİP ODASI

GEBELİKTE VE LAKTASYONDA İLAÇ KULLANIMI

Doç. Dr. Bengü ÇEVİRGEN CEMİL[1]

Hamile ve emziren kadınlar, tarihsel olarak klinik deneylerden dışlandıklarından, ilaç güvenliği ve etkinliği açısından yetim popülasyonlardır. Yıllar içindeki gelişmelere rağmen anne ve fetüs için riske karşı yararın belirlenmesi zor olabilir. İlacın dozu, farmakokinetiği, aktif metabolitleri, gebeliğin trimesteri, fetüsün duyarlılığı, çevresel faktörler ve kullanılan diğer ilaçlar risk değerlendirmesini zorlaştırıcı faktörlerdir. Ayrıca risk değerlendirmesinde teratojenite dışında yapısal anormallikler, fetal büyümedeki değişiklikler, abortuslar, ölü doğumlar, neonatal ölümler ve doğum sonrası komplikasyonlar da göz önünde bulundurulmalıdır. Klinik, epidemiyolojik ve hayvan çalışmalarından elde edilen verilerin gebelikte ilaç kullanımına yönelik risk değerlendirmelerine ve tavsiyelere dönüştürülmesi karmaşık bir süreçtir.

Klinisyenlerin sıklıkla başvurduğu çeşitli gebelik ve laktasyonda ilaç risk kategorileri mevcuttur. Bunlardan ilki 1979 yılında geliştirilen gebelik harf kategori sistemidir (US Food and Drug Administration (FDA) gebelik ilaç risk kategorileri) (TABLO 1).

TABLO 1:FDA Gebelik İlaç Risk Kategorileri

KATEGORİ	TANIM
X	Gebelikte kontrendikedir İlacın gebelikte kullanılması riskine girmek için hiçbir neden yoktur
D	İnsan fetüsü riskine ilişkin pozitif kanıt Bununla birlikte, faydalar ilacın risklerinden ağır basabilir
C	Risk göz ardı edilemez - insan çalışmaları eksiktir Hayvan çalışmaları risk gösterebilir veya göstermeyebilir Potansiyel faydalar, potansiyel riski haklı gösterebilir
B	Olası hayvan riskine rağmen, insan fetüsü için risk yok Ya da hayvan çalışmalarında risk yok ve insan çalışmaları yapılmamıştır
A	Kontrollü çalışmalar fetal risk göstermez
Değerlendirilmemiş	Hamilelik kategorisi atanmadı

FDA harflerle ifade edilen risk kategorilerini basit ve yanıltıcı bularak 2015 yılında "Gebelik ve Laktasyon Etiketleme Kuralı "(Pregnancy and Lactation Labeling Rule, PLLR) adında yeni bir model geliştirmiştir. Yeni sistemin amacı, klinisyenlerin gebelik sırasında tedavilerin yararlarını ve risklerini tartmalarına yardımcı olarak bu bilgileri hastaya açık ve anlamlı bir şekilde sunabilmelerine yardımcı olmaktır. Yeni sistemde ilaçla ilgili gebelikte maruziyet kayıt bilgileri, risk özeti (gebelikte maruziyet sonucu oluşabilecek potansiyel risklere yönelik insan, hayvan ve farmakolojik verileri), hastalık ile ilişkili anne ve/veya embriyofetal riskler ve riski desteklemek için yapılmış çalışmaların sonuçları paylaşılmaktadır.

Gebelik ve laktasyonda kullanılabilecek ilaçlar için şiddetle önerilen kaynaklardan bir tanesi de Briggs' in "Gebelik ve laktasyonda ilaçlar: Fetal ve neonatal risk için referans kılavuzu" dur. Bu

1. SBÜ Ankara Etlik Şehir Hastanesi Deri ve Zührevi Hastalıklar Kliniği, Ankara

kılavuz dışında laktasyonda ilaç kullanımı ile ilgili sağlıklı bilgiye "Lactmed" den ulaşılabilir (Tablo 2 Briggs, Lactmed ve Hale Laktasyon İlaç Kategorileri) .

Laktasyonda ilaca bağlı tüm yan etkiler neredeyse 6 aydan küçük infantlarda görülmektedir. Genel olarak teratojenik olan ilaçlar laktasyon döneminde de kontrendikedir. Ayrıca topical formülasyonların emzirmeden önce areola ve meme başına kullanımı önerilmez.

Tablo 2: Briggs, Lactmed ve Hale Laktasyon İlaç Kategorileri

Laktasyon Özet Derecelendirme	Briggs	Lactmed	Hale
Uyumlu	*Uyumlu	*Yan Etki Gelişimi Beklenmez	L1-En güvenli L2-Güvenli
Muhtemelen Uyumlu	*İnsan verisi yok (sınırlı)-Muhtemelen Uyumlu	*Etkileme Olasılığı Düşük *Kabul Edilebilir *Düşük Risk *Muhtemelen Güvenli	L3-Orta Güvenli
Orta-Yüksek Risk	*İnsan verisi yok (sınırlı)—Potansiyel toksisite *İnsan verileri potansiyel toksisiteyi gösteriyor *İnsan verisi yok (sınırlı)—Potansiyel toksisite (anne)	*Alternatif İlaç Tercih Edilmeli	L4-Muhtemelen Zararlı
Kontrendike	*Kontrendike *Emzirme Kesilmeli	*Kontrendike	L5-Kontrendike

Gebelik ve Laktasyonda Topikal Dermatolojik İlaçlar

İlaçlar	Gebelik Kategorisi (FDA)	Laktasyon Kategorisi	Notlar Gebelik	Notlar Laktasyon
Steroidler	C	Muhtemelen Uyumlu L1-3	Hafif/Orta potent tercih edilmeli (Kısa süreli) Potent/yüksek potentlerin geniş yüzeylerde kullanımından kaçınılmalı (3. trimesterda kullanıldığında fetal gelişme geriliği)	Laktasyonda kullanımı güvenli Emzirmeden önce areola ve meme başına kullanımı önerilmez

Kalsipotrien	C	Muhtemelen Uyumlu L3	İnsan çalışmaları mevcut olmadığı için alternatifi yok ise küçük alanlarda kullanılabilir	10000 IU/gün altındaki dozlarda kullanımı önerilmekte
Kalsinörin inhibitörleri **Takrolimus** **Pimekrolimus**	C	Muhtemelen Uyumlu L2 L4 (Meme başı)	İnsan çalışmaları mevcut olmadığı için alternatifi yok ise küçük alanlarda kullanılabilir	Emzirmeden önce areola ve meme başına kullanımı önerilmez Süte geçiş miktarları bilinmediğinden kullanımına dikkatle yaklaşılmalıdır
Topikal Antiakne ve Antibakteriyel Ajanlar				
Benzoil peroksit	C	Muhtemelen Uyumlu L2	Bildirilmiş teratojenik etkisi yok. Gebeliğin tüm dönemlerinde akne tedavisinde kullanılabilir	WHO emziren annelerde kullanılabilir olarak önermiştir Süte geçiş bilinmediğinden dikkat edilmelidir
Azelaik asit	B	Muhtemelen Uyumlu L3	Fetal yan etki bildirilmemiş Gebeliğin tüm dönemlerinde akne tedavisinde kullanılabilir	Sütün normal bileşeni; buğday, çavdar ve arpada bulunur
Klindamisin	B	Uyumlu L2	Gebeliğin tüm dönemlerinde güvenli Gastrointestinal hastalık öyküsü olanlarda psödomembranöz kolit riski nedeniyle dikkatli kullanılmalı	Emziren annelerde güvenli olarak kullanılabilir
Eritromisin	B	Uyumlu	Gebeliğin tüm dönemlerinde güvenli	Emziren annelerde güvenli olarak kullanılabilir
Metronidazol	B	Muhtemelen Uyumlu L3	Gebeliğin tüm dönemlerinde güvenli Üreticinin gebelerde kesin olarak kullanımı gerekli ise kullanılmalı ibaresi mevcut	Laktasyonda kullanımı güvenli kabul edilmekte Üreticinin laktasyonda kontrendike ibaresi mevcut
Dapson	C	Orta-Yüksek Risk L4	1. ve 2. Trimesterda güvenli iken 3. Trimesterda neonatal hiperbiluribinemi riski nedeniyle kullanılmamalı	Anne sütüne geçişi olduğu için laktasyonda kullanılmamalıdır

Adapalen	C	Muhtemelen Uyumlu	Serebral ve oküler malformasyon görülen vakalar nedeniyle kullanımı önerilmez	Süte geçişi ihmal edilebilecek kadar azdır ancak göz önünde bulundurulmalıdır
Tretinoin	C	Muhtemelen Uyumlu L3	Hayvan verileri fetotoksik ve teratojenik risk gösterdiğinden kullanımından kaçınılmalı	Sütte minimal oranda bulunur ve infantlar için zararlı olmadığı düşünülmektedir
Tazaroten	X	Orta-Yüksek Risk L3	Deney hayvanlarında Retinoid benzeri malformasyonlar gösterilmiştir. Gebelikte kullanılmamalı	Diğer retinoidlere oranla daha az lipofilik forma metabolize olduğundan süte geçişi az olduğu düşünülmekte Geniş yüzeylerde kullanılmamalı (%20-30)
İsotretinoin	X	Kontrendike L5	Gebelikte kullanımı kontrendike	Yüksek oranda lipidde çözünür olduğu için laktasyonda kullanılmamalıdır
Topikal retinoidler (Adapalen/Tretinoin/Tazaroten/İsotretinoin) Eksperler tarafından gebelikte kullanımları güvenli bulunmamaktadır. İsotretinoin harici topikal retinoidler laktasyonda kısmen güvenli olsa da süte geçtiklerinden dolayı kullanımlarından kaçınılmalıdır.				
Salisilik asit	C	Muhtemelen Uyumlu L3	Özellikle gebeliğin 3. trimester'inda yaygın kullanımından kaçınılmalıdır (ductus arteriozusun kapanması)	Laktasyonda güvenli oldukları düşünülmekte
Mupirosin	B	Muhtemelen Uyumlu L2		Laktasyonda tercih edilmesi gereken topikal antibiyotik
Fusidik asit	Amerika'da mevcut değil		Hayvan çalışmalarında teratojenik etki gösterilmemiş Gebeliğin son ayında kullanımından kaçınılmalı (neonatal kernikterus riski)	
Basitrasin	C	Muhtemelen Uyumlu L2		

Neomisin	C	Muhtemelen Uyumlu L2		
Polimiksin B	B	Muhtemelen Uyumlu L2		
Topikal Antifungaller				
Nistatin	C	Uyumlu L1	Tercih edilmesi gereken antifungal	Tercih edilmesi gereken antifungal
Klotrimazol	B	Uyumlu L1	Tercih edilmesi gereken antifungal	Tercih edilmesi gereken antifungal
Mikonazol	C	Muhtemelen Uyumlu	İkinci tercih olarak kullanılabilir	İkinci tercih olarak kullanılabilir
Oksikonazol	B	Muhtemelen Uyumlu L2	Tercih edilmesi gereken antifungal	Tercih edilmesi gereken antifungal
Terbinafin	B	Muhtemelen Uyumlu L2	Hayvan çalışmalarında embriyo fetotoksik etki gösterilmemiştir	Minimal sistemik absorbsiyon
Topikal azoller (Klotrimazol, Oksikonazol, Mikonazol gibi) ve terbinafin gebelikte tercih edilecek ajanlardır				
Naftitin	B	Muhtemelen Uyumlu		
Ketokonazol	C	Muhtemelen Uyumlu	Uzun süreli şampuan kullanımında plazma serumunda tespit edilmemiştir	
Selenyum sülfit	C	Muhtemelen Uyumlu L3	Kısa süreli sınırlı bölgelerde kullanımı güvenlidir	
Siklopiroks	B	Muhtemelen Uyumlu L3		Minimal sistemik absorbsiyon

Topikal Antiviraller				
Asiklovir	B	Uyumlu		
Imiquimod	C	Muhtemelen Uyumlu	Kriyoterapi, TCA veya CO2 lazer yöntemlerinden sonra tercih edilmelidir	
TCA	–	Muhtemelen Uyumlu	Destrüktif tedaviler sonrası 2. Seçenek olarak kullanılabilir Bazı otörler 1. tercih olarak görüş bildirmekte	
Podofiloks	C	L3 Belirsiz	Sistemik absorbsiyon olasılığı nedeniyle uzak durulmalıdır	
Podofilin	X	L3 Belirsiz	Maternal/fetal ölüm Kardiyak/Kulak/Ekstremite defektleri nedeniyle kontrendike	
Kantaridin	C	-	Güvenlik verileri yetersiz olduğu için kullanımı önerilmez	Laktasyonda kullanım güvenliği belirsiz
Gebelikte verrü tedavilerinde destrüktif yöntemlerden sonra Salisilik asit, TCA ve Imiquimod topikal olarak tercih edilebilir				
Topikal Antiskabisit ve Pedikülisit				
Permetrin	B	Muhtemelen Uyumlu L2	Gebelikte skabiyes ve pediküloz tedavisinde ilk tercih ajandır	Laktasyonda skabiyes ve pediküloz tedavisinde ilk tercih ajandır
İvermektin	C	Muhtemelen Uyumlu	Kullanımından kaçınılmalı	
Sülfür presipite	C	-	Veri az ancak kullanımı güvenli kabul edilmekte 2. seçenek	Veri az ancak kullanımı güvenli kabul edilmekte

Gebelik ve Laktasyonda Sistemik Dermatolojik İlaçlar

İlaçlar	Gebelik Kategorisi (FDA)	Laktasyon Kategorisi	Notlar Gebelik	Notlar Laktasyon
Steroidler	C D (1. trimester)	Uyumlu L2	1. trimesterda oral yarık riskinde artış gösterilmiş Yüksek doz kullanımı düşük doğum ağırlığı ile ilişkili bulunmuş Prednizon, prednizolon ve metilprednizolon tercih edilmeli Mümkünse 20 mgr/gün dozu aşılmamalı	Prednizon, prednizolon ve metilprednizolon tercih edilmeli İlaç alımından 4 saat sonra emzirilmeli Yüksek doz kullanımında geçici süt kaybı yaşanabilir
Dapson	C	Orta-Yüksek Risk L4	G6PD eksikliği olmayan gebelerde kullanımında sakınca yoktur Hayvan çalışmalarında teratojenite gösterilmemiştir	Anne sütüne geçişi olduğu için laktasyonda kullanımı önerilmez (WHO)
Hidroksikloro-kin	C	Muhtemelen Uyumlu L2	Gebelikte kullanımı güvenlidir Konjenital, nörolojik ve işitme anomalileri ile ilişkisi gösterilmemiştir Lupus tedavisinde 1. basamaktır	Amerikan Academy of Pediatric's (AAP) Kılavuzuna göre laktasyonda güvenlidir
Azatioprin	D	Muhtemelen Uyumlu L3	Gebelikte kullanımı genel olarak güvenlidir Prematüre doğum riskinde hafif bir artış gösterilmiştir	İlaç alımından 4 saat sonra emzirilme önerilmektedir İnfantlarda hemogram takibi önerilir
Mikofenolat mofetil	D	Kontrendike L4	Teratojendir ve gebelikte kullanımı kontrendikedir Gebelik planı olanlar 6 hafta öncesinde ilacı bırakmalıdır	Küçük molekül yapısından dolayı süte geçişi nedeniyle emzirme önerilmez

IVIG	C	Muhtemelen Uyumlu L2	32. hafta sonrasında belirgin oranda plasentadan geçer ancak embriyotoksik değildir Gebelikte güvenle kullanılabilir	Süte geçer ancak bebekte yan etki oluşturduğu gözlenmemiş Laktasyonda güvenlidir
Kolşisin	C	Muhtemelen Uyumlu	Hayvan çalışmalarında teratojenik etkisi gösterilmiş ancak insanlarda teratojenik etki bildirilmemiştir	Alımından 2-4 saat içinde sütte maksimum seviyesine ulaşır. Bu dönemde emzirme yapılmaması veya emzirme sonrasından ilacın alımı önerilmektedir AAP'ye göre laktasyon ile uyumludur
İsotretinoin	X	Kontrendike L5	Kontrendikedir İlacı bıraktıktan 1 ay sonrasına kadar gebelik için beklenmelidir	Kontrendikedir
İvermektin	C	Muhtemelen Uyumlu	Gebelik sırasında ivermektinin güvenlik profili hakkında sonuca varmak için yeterli kanıt yoktur	Laktasyonda kullanımına dair yeterli veri yoktur AAP'ye göre laktasyon ile uyumludur
Sistemik Antibiyotikler				
Penisilinler (penisilin G, penisilin V, amoxicillin, ampicillin, cloxacillin)	B	Uyumlu L1	Penisilinler antibiyotik tercihinde 1. sırada yer alır	Laktasyonda kullanımları güvenlidir
Sefalosporinler	B	Uyumlu L1-2	Eski sefalosporinlerin tercih edilmesi önerilir Gebelikte kullanımları güvenlidir	Laktasyonda kullanımları güvenlidir

Eritromisin	B	Uyumlu L2 L3 (erken postpartum dönemde)	Penisilinler gibi gebelikte ilk tercih edilmesi gereken antibiyotiktir	Erken postpartum dönemde pilorik stenoza yol açabilir Büyük bebeklerde kullanımı güvenlidir
Azitromisin	B	Uyumlu L2	Eritromisinden sonra tercih edilebilecek makroliddir	Yan etki bildirilmemiş Güvenli
Klaritromisin	C	Uyumlu L2	Eritromisinden sonra tercih edilebilecek makroliddir	Yan etki bildirilmemiş Güvenli
Klindamisin	B	Uyumlu L2	Gebeliğin tüm dönemlerinde güvenli Gastrointestinal hastalık öyküsü olanlarda psödomembranöz kolit riski nedeniyle dikkatli kullanılmalı	Süte geçiş minimal Emziren annelerde güvenli (akne tedavisinde alternatif ilaç tercih edilebilir)
Metronidazol	B	Orta-Yüksek Risk L2	1. trimesterda kontrendike 2. ve 3. trimesterda kullanılabilir	Laktasyonda kullanımı güvenli kabul edilmekte Ancak diare, Kandida enfeksiyonu ve laktoz intoleransı gelişen bebekler rapor edilmiştir
Rifampin	C	Uyumlu L2	Rifampin, yalnızca potansiyel faydaların anne ve fetüse yönelik risklerden daha fazla olması halinde kullanılmalıdır	Emziren annelerde güvenlidir
Tetrasiklinler **(Tetrasiklin, Minosiklin, Doksisiklin)**	D	Kontrendike L2-4	2. ve 3. Trimesterda kontrendike 1. trimesterda kullanımında konjenital malformasyonla ilişki bulunmamış (bazı vaka raporları mevcut)	3 haftadan uzun süreli kullanımı kontrendike (dental boyanma) WHO ve AAP kısa süreli kullanımına onay vermiştir

Florokinolonlar (Ciprofloksa-sin, Levoflok-sasin)	C	Orta-Yüksek Risk L3	Komplike enfeksiyonlar için saklanmalıdır Hayvan çalışmalarında fetal kartilaj hasarı gösterilmiş	Kanıtlanmamış artropati ilişkisi ve 1 psödomembranöz enterokolit olgusu nedeniyle AAP laktasyonda kullanımını onaylamıştır
Sulfonamidler /Trimetoprim	C	Orta-Yüksek Risk L3 (Sulfonamidler) Uyumlu L2 (Trimetoprim)	1. trimesterda alımda kardiyovasküler anomali riskinde artış gösterilmiştir Preterm doğum, düşük doğum ağırlığı ve abortusa yol açar Doğuma yakın dönemde kullanımında neonatal hiperbilirubinemi riski mevcut Trimetoprim folat eksikliğine yol açtığı için folik asit replasmanı yapılmalıdır Kullanımından uzak durulmalıdır	Sulfonamidler laktasyonda prematürelerde, hiperbilirubinemisi olan infantlarda ve G6PD eksikliği olanlarda kullanılmamalıdır (hiperbilirubinemide artışa yol açar) Sağlıklı, full-term infantlarda kullanımı kabul edilebilir
Sistemik Antifungaller				
Flukonazol	C (150 mg) D (>150 mg)	Muhtemelen Uyumlu L2	Ekstremite defektleri ve kardiyak malformasyonla ilişkisi gösterilmiştir 150 mg ve altı dozlar güvenli iken 150 mg üstü dozlar (400-600 mg) risklidir	Laktasyonda kullanımı güvenlidir
Itrakonazol	C	Orta-Yüksek Risk L2	971,450 Itrakonazol' e maruz kalmış gebede fetal malformasyonlarda risk saptanmazken göz defektlerinin dikkatli araştırılması önerilmektedir	Süte geçişi mevcut Diğer imidazol türevleri tercih edilmelidir
Ketokonazol	C	Muhtemelen Uyumlu L2	Hayvan çalışmalarında teratojenik olduğu gösterilmiş Gebelerde kullanımı önerilmez	Laktasyonda kullanımı güvenlidir

Vorikonazol	D	Orta-Yüksek Risk	Hayvan çalışmalarında teratojenik olduğu gösterilmiş Gebelerde kullanımı önerilmez Üreticinin gebelikte kullanımından uzak durulması ibaresi mevcut	
Griseofulvin	C	Orta-Yüksek Risk L2	Hayvan çalışmalarında teratojenik olduğu gösterilmiş Yapışık ikiz doğumları ile ilgili raporları mevcut Gebelerde kullanımı önerilmez	Laktasyonda kullanımı önerilmez (tümorejenik potansiyeli)
Amfoterisin	B	Muhtemelen Uyumlu	Dissemine mikotik enfeksiyonlarda ilk basamak tedavi olarak kabul edilebilir	Süte geçişi hakkında bilgi yok ancak büyük moleküler ağırlığından dolayı laktasyonda kullanımı kabul edilebilir
Terbinafin	B	Muhtemelen Uyumlu L2	Hayvan çalışmalarında embriyo fetotoksik etki gösterilmemiştir Gebeliğin 1. trimesterinde en güvenli oral antifungal olarak kabul edilir Üretici, gebelikte elektif onikomikoz tedavisinin ertelenmesini önerir	Süte geçişi mevcut Laktasyonda kullanımı önerilmez
Terbinafin gebelikte oral tedavide kullanımı en güvenli ajandır				

Sistemik Antiviraller				
Asiklovir	B	Uyumlu L2	Herpes genitalis ilk enfeksiyonu veya rekürren enfeksiyon tedavisinde (oral) Şiddetli maternal Herpes enf tedavisinde (IV) 36. haftada sık rekürren genital herpes öyküsü olan veya yeni tanı primer genital herpeste sezeryan doğumunu azaltmak için asiklovir tedavisi önerilir Rekürren genital Herpes öyküsü olmayan ancak HSV seropozitifliği olan gebelerde asiklovir tedavisi önerilmez (CDC)	Laktasyonda kullanımı güvenlidir
Valasiklovir	B	Uyumlu L1	Asiklovir ile aynı endikasyonlarda kullanılır Şiddetli veya dissemine enfeksiyonlarda tercih edilmemelidir	Laktasyonda kullanımı güvenlidir (Asiklovir sonrasında 2. tercih)
Famsiklovir	B	Orta-Yüksek Risk L2	Asiklovir ve Valasiklovir sonrasında tercih edilmesi önerilir	Asiklovir ve Valasiklovir sonrasında tercih edilmesi önerilir
Sidofavir	C	Kontrendike	Hayvan çalışmalarında karsinojenik, embriyotoksik ve teratojenik etkileri gösterilmiştir Fayda zarar oranı gözetilmelidir	Üreticinin ilaç kullanırken laktasyonu kesme uyarısı mevcuttur
Antihistaminikler				
Setirizin	B	Muhtemelen Uyumlu L2	Gebelikte ilk tercih edilecek antihistaminiklerdendir	Emziren annelerde kullanımı güvenli Yüksek doz kullanan annelerin bebeklerinde uyku hali veya irritabilite bulgularına dikkat edilmeli

Loratadin	B	Muhtemelen Uyumlu L1	Gebelikte ilk tercih edilecek antihistaminiklerdendir	Emziren annelerde kullanımı güvenli
Difenhidramin	B	Muhtemelen Uyumlu L2	Kılavuzlar (Ürtiker) tarafından kullanımı önerilmez (2. kuşaklar tercih edilmeli) ancak gebelikte kullanımı güvenli	Emziren annelerde kullanımı güvenli Bebeklerde uyku hali yapabilir
Klorfeniramin	B	Muhtemelen Uyumlu L3	Kılavuzlar (Ürtiker) tarafından kullanımı önerilmez (2. kuşaklar tercih edilmeli) ancak gebelikte kullanımı güvenli Amerikan Obstetrik ve Jinekoloji ile Alerji, Astım ve İmmünoloji Dernekleri tarafından 1. Basamakta önerilen antihistaminiktir	Emziren annelerde kullanımı güvenli Bebeklerde uyku hali yapabilir
Feksofenadin	C	Muhtemelen Uyumlu L2	Danimarka çalışmasına göre Setirizin ile karşılaştırmasında majör anomali ve spontan abortus riskinde artış bulunmamıştır	Emziren annelerde kullanımı güvenli Bebeklerde uyku hali yapabilir
Hidroksizin	C	Orta-Yüksek Risk L1	Üreticinin ilk trimesterda kullanımı kontrendike uyarısı mevcut	Üreticinin laktasyonda kullanımı kontrendike uyarısı mevcut
Doksepin	C	Orta-Yüksek Risk L5	Diğer ajanların tercih edilmesi önerilir	Sedasyon, solunum depresyonu, hipotoni ve emezise neden olabilir Laktasyonda kullanımı önerilmez

Gebelikte ilk tercih olarak önerilen antihistaminikler Setirizin ve Loratadin'dir

Parenteral kullanımda Difenhidramin tercih edilir

Gebeliğin son 2 haftasında antistaminik kullanımı retrolental fibroplazi riskine yol açabilir.

Yüksek doz kullanımı ile ilgili çalışma mevcut olmadığından fayda zarar oranı gözetilerek ve hasta ile bilgi paylaşımı yapılarak kullanımı değerlendirilmelidir

Laktasyonda 1. kuşak antihistaminik kullanıldığında bebeğin uyku hali ve irritabilite açısından takibi önerilmektedir (WHO)

Psoriasis Tedavisinde Kullanılan Sistemik İlaçlar				
Metotreksat	X	Kontrendike L5	Gebelikte kullanımı kontrendikedir Gebelik planı var ise en az 6 ay öncesinden kullanımı bırakılmalıdır (EuroGuiderm)	Laktasyonda kullanımı kontrendikedir Süte geçer
Siklosporin	C	Muhtemelen Uyumlu L3	Fetal majör malformasyon riskinde artış saptanmamıştır Fayda zarar oranı gözetilerek kullanılabilir	Kılavuzların çoğu ve AAP' ye göre laktasyonda kullanımı önerilmez
Asitretin	X	Kontrendike	Teratojendir Kullanımı kontrendikedir İlaç bırakıldıktan 3 yıl sonra gebe kalınması önerilir	Laktasyonda kullanımı kontrendikedir
Apremilast	C	Orta-Yüksek Risk	Gebelik çalışmaları mevcut değil Gebelikte kullanımı kontrendikedir	Laktasyonda kullanımı önerilmez
Fumarik asit esterleri	C	-	Yeterli veri yok Gebelikte kullanımı kontrendike	Yeterli veri yok Laktasyonda kullanımı kontrendike
Dermatolojide Kullanılan Biyolojik İlaçlar				
TNF-α inhibitörleri **Infliksimab, Adalimumab, Etanersept,** **Sertolizumab pegol**	B	Muhtemelen Uyumlu L3	Sertolizumab pegol haricinde plasental geçişleri mevcut Gebelikte 1. tercih Sertolizumab pegol olmalı Sertolizumab pegol dışında kalan ilaçların 2. ve 3. trimesterda kesilmesi önerilir 16. haftadan sonra biyolojik tedavi alan gebelerin bebeklerinin ilk 6 ay canlı aşı yaptırmamaları önerilir	Kılavuzlarda laktasyonda kullanımı düşük risk olarak önerilmektedir

IL-12/23 inhibitörü **Ustekinumab**	B	Orta-Yüksek Risk L3	Kullanımına ilişkin yeterli veri yoktur 2. ve 3. trimesterda kesilmesi önerilir	Laktasyonda kullanımına dair çelişkili öneriler mevcut Yeterli veri yoktur
IL-17 inhibitörleri **Sekukinumab,** **Iksekizumab**	Sekukinumab (B) Iksekizumab (-)	Kaynaklarda öneri düzeyleri farklılık göstermekte	Kullanımlarına ilişkin yeterli veri yoktur 2. ve 3. trimesterda kesilmeleri önerilir	Laktasyonda kullanımına dair çelişkili öneriler mevcut Yeterli veri yoktur
IL-23 inhibitörleri **Guselkumab, Risankizumab**	-	-	Kullanımlarına ilişkin yeterli veri yoktur	Laktasyonda kullanımına dair yeterli veri yoktur
Rituksimab	C	Orta-Yüksek Risk L2	Plasental geçişi mevcut ve fetal B lenfosit azalmasına yol açtığı için kadınların ilacı kestikten 12 ay sonra gebe kalması uygun görülmektedir	Emzirme döneminde kullanımı uygun değildir Kullanımı zorunlu ise infantın B hücre sayısı takip edilmelidir
Dupilumab	-	-	Kullanımına ilişkin yeterli veri yoktur Hayvan çalışmalarında yan etki görülmemiştir Vaka raporlarında fetal yan etkiye rastlanmamıştır	Laktasyonda kullanımına dair yeterli veri yoktur European Respiratory Society/Thoracic Society of Australia and New Zealand muhtemelen güvenli olarak önermektedir
Omalizumab	B	-	Hayvan çalışmalarında embriyotoksik ve teratojenik etki gösterilmemiştir Plasental geçişi mevcuttur EMA' ya göre Omalizumabın gebelikte kullanımı düşünülebilir Fayda zarar oranı gözetilerek ve hasta bilgilendirilerek kullanımı değerlendirilmelidir	Yüksek molekül ağırlığından dolayı süte geçişi minimal kabul edilmekte Yeterli veri bulunmamaktadır Vaka raporlarında kullanımına dair olumsuz etki bildirilmemiştir

Küçük Moleküller				
Jak İnhibitörleri **Tofasitinib, Barisitinib, Abrositinib, Upadasitinib**	-	Orta-Yüksek Risk	Hayvan çalışmalarında fetisidal ve teratojenik etkisi gösterilmiş Küçük molekülleri nedeniyle plasental geçişi mevcut Yeterli insan verisi yoktur Üreticinin tedavi sırasında ve tedavi bitiminden 4-6 hafta sonrasına kadar kontrasepsiyon uyarısı mevcut Gebelikte kullanımı önerilmez	Hayvan çalışmalarında süte geçtiği gösterilmiştir Laktasyonda kullanımı uygun değildir
BRAF İnhibitörleri **Dabrafenib,** **Vemurafenib**	-	-	Gebelerde kullanımlarına ilişkin veri yoktur Dabrafenib, anneye sağlayacağı potansiyel fayda, fetüs üzerindeki olası riskinden fazla olmadıkça gebelikte uygulanmamalıdır Vemurafenib gebelerde uygulandığında fetüste hasara neden olabilir; anneye olası yararı fetüse olası riskinden fazla olmadıkça gebelikte uygulanmamalıdır	Yeterli veri yoktur Üretici, Dabrafenib ve Vemurafenib tedavisi sırasında ve son dozdan 2 hafta sonrasına kadar emzirmenin kesilmesini önermektedir

Kaynaklar

1. Eyal S. Use of Therapeutics in Pregnancy and Lactation. Pharm Res. 2018;35:107.
2. Wilmer E, Chai S, Kroumpouzos G. Drug safety: Pregnancy rating classifications and controversies. Clin Dermatol. 2016;34:401-409.
3. Namazy J, Chambers C, Sahin L, et al. Clinicians' Perspective of the New Pregnancy and Lactation Labeling Rule (PLLR): Results from an AAAAI/FDA Survey. J Allergy Clin Immunol Pract. 2020;8:1947-1952.
4. Dermatologic Drugs During Pregnancy and Lactation. / Lee, Katherine B. ; Greiling, Teri M.comprehensive Dermatologic Drug Therapy, Fourth Edition. Elsevier, 2020. p. 710-724.
5. Murase JE, Heller MM, Butler DC. Safety of dermatologic medications in pregnancy and lactation: Part I. Pregnancy. J Am Acad Dermatol. 2014;70:401. e1-415.
6. Butler DC, Heller MM, Murase JE. Safety of dermatologic medications in pregnancy and lactation: Part II. Lactation. J Am Acad Dermatol. 2014;70:417. e1-427.

7. Blattner CM, Danesh M, Safaee M, Murase JE. Understanding the new FDA pregnancy and lactation labeling rules. Int J Womens Dermatol. 2016;2:5-7.

8. Patel VM, Schwartz RA, Lambert WC. Safety of Topical Dermatologic Medications in Pregnancy. J Drugs Dermatol. 2016;15:830-834.

9. Koh YP, Tian EA, Oon HH. New changes in pregnancy and lactation labelling: Review of dermatologic drugs. Int J Womens Dermatol. 2019;5:216-226.

10. Ly S, Kamal K, Manjaly P, Barbieri JS, Mostaghimi A. Treatment of Acne Vulgaris During Pregnancy and Lactation: A Narrative Review. Dermatol Ther (Heidelb). 2023;13:115-130.

11. Patel VM, Schwartz RA, Lambert WC. Topical antiviral and antifungal medications in pregnancy: a review of safety profiles. J Eur Acad Dermatol Venereol. 2017;31:1440-1446.

12. Patel VM, Schwartz RA, Lambert WC. Topical antibiotics in pregnancy: A review of safety profiles. Dermatol Ther. 2019;32:e12951.

13. Brown SM, Aljefri K, Waas R, Hampton P. Systemic medications used in treatment of common dermatological conditions: safety profile with respect to pregnancy, breast feeding and content in seminal fluid. J Dermatolog Treat. 2019;30:2-18.

14. Genovese G, Derlino F, Berti E, Marzano AV. Treatment of Autoimmune Bullous Diseases During Pregnancy and Lactation: A Review Focusing on Pemphigus and Pemphigoid Gestationis. Front Pharmacol. 2020;11:583354.

15. Grunewald S, Jank A. New systemic agents in dermatology with respect to fertility, pregnancy, and lactation. J Dtsch Dermatol Ges. 2015;13:277-290.

16. Balakirski G, Gerdes S, Beissert S, Ochsendorf F, von Kiedrowski R, Wilsmann-Theis D. Therapy of psoriasis during pregnancy and breast-feeding. J Dtsch Dermatol Ges. 2022;20:653-683.

17. Kocatürk E, Podder I, Zenclussen AC, et al. Urticaria in Pregnancy and Lactation. Front Allergy. 2022;3:892673.

18. Birru Talabi M, Clowse MEB. Antirheumatic medications in pregnancy and breastfeeding. Curr Opin Rheumatol. 2020;32:238-246.

19. Di Cesare A, Ricceri F, Rosi E, Fastame MT, Prignano F. Therapy of PsO in Special Subsets of Patients. Biomedicines. 2022;10:2879.

20. Adam DN, Gooderham MJ, Beecker JR, et al. Expert consensus on the systemic treatment of atopic dermatitis in special populations. J Eur Acad Dermatol Venereol. 2023;37:1135-1148.

21. Patel MA, Aliporewala VM, Patel DA.common Antifungal Drugs in Pregnancy: Risks and Precautions. J Obstet Gynaecol India. 2021;71:577-582.

22. Collier EK, Seivright JR, Shi VY, Hsiao JL. Pregnancy and breastfeeding in hidradenitis suppurativa: A review of medication safety. Dermatol Ther. 2021;34:e14674.

23. Puchner A, Gröchenig HP, Sautner J, et al. Immunosuppressives and biologics during pregnancy and lactation : A consensus report issued by the Austrian Societies of Gastroenterology and Hepatology and Rheumatology and Rehabilitation. Wien Klin Wochenschr. 2019;131:29-44.

24. Indraratna PL, Virk S, Gurram D, Day RO. Use of colchicine in pregnancy: a systematic review and meta-analysis. Rheumatology (Oxford). 2018;57:382-387.

25. Gisbert JP, Chaparro M. Safety of New Biologics (Vedolizumab and Ustekinumab) and Small Molecules (Tofacitinib) During Pregnancy: A Review. Drugs. 2020;80:1085-1100.

26. Hassel JC, Livingstone E, Allam JP, et al. Fertility preservation and management of pregnancy in melanoma patients requiring systemic therapy. ESMO Open. 2021;6:100248.

TÜRK TABİPLERİ BİRLİĞİ

BURSA TABİP ODASI

PEDİATRİK DERMATOFARMAKOLOJİ

Prof. Dr. Asena Çiğdem DOĞRAMACI[1]

Çocuklarda sistemik ilaç kullanım ilkeleri erişkinlerdekine benzemekle birlikte çocuğun dinamik doğası gereği bazı konularda büyük farklılıklar olabilir. Erişkin ve yenidoğanlar arasında en az sıvı, elektrolit ve besin ihtiyacı arasında olduğu kadar metabolizma ve farmakolojik ajanların atılımı arasında da farklılıklar vardır. Erişkin deneyimlerini çocuğa uyarlamak, absorbsiyon, dağılım, biyotransformasyon, metabolizma ve ilacın ekskresyonundaki önemli farlılıklar nedeniyle tehlikelidir. Yine çocuklarda ilaçların yarılanma ömrünün genellikle erişkinden hızlı olması gibi ilaç farmakodinamiğinde yaşa göre değişiklikleri de dikkate almak gerekir. Yetişkinlere kıyasla çocuklarda Gıda ve İlaç Dairesi (FDA) tarafından onaylanan endikasyonların daha az olması nedeniyle sistemik ajanların kullanımı sınırlı kalmaktadır. Bunun nedeni ise randomize kontrollü çalışmalar da dahil olmak üzere, pediatrik hastalarda büyük ölçekli çalışmaların yürütülmesinin önündeki engellerdir. Oral sistemik ajanlar, pediatrik dermatolojide; başıca inflamatuar dermatozlar olmak üzere vasküler tümörler ve malformasyonlar, bağ dokusu hastalıkları ve immünobüllöz hastalıklar için kullanılmaktadır. Bu derlemede pediatrik dermatolojide kullanılan sistemik tedaviler gözden geçirilmektedir.

1. ANTİBİYOTİK TEDAVİSİ

Antibiyotikler, ilk keşfedildikleri günden itibaren birçok hastalığın morbidite ve mortalitesini önemli ölçüde azaltmış, uygun antibiyotik seçiminin enfeksiyon hastalıklarının prognozunda gözle görülür iyileşmelere yol açtığı görülmüştür.

Çocuklarda antibiyotik kullanımında klinikte önemli olan ve tedavi başarısını doğrudan etkileyen bazı hususlar vardır. İlacın mevcut enfeksiyon ajanına etkili olması, ucuz, tadı güzel, mümkünse doz aralığı uzun ve yan etkinin az olması tedavi başarısını etkiler. Özellikle küçük çocuklara verilecek ilaçların, uygun alımını arttırmak için mümkünse doz aralığının uzun ilaçlar olması tercih edilir. Okul çağındaki çocuklara tek veya iki dozda verilecek ilaçlar avantaj sağlar.

Yapılan çalışmalarda genellikle amoksisilin, trimetoprim-sulfametoksazol (TMP/SMX), bazı 1. kuşak sefalosporinler (sefaklor gibi), bazı 3. kuşak sefalosporinler (sefiksim gibi) ve eritromisinin genellikle iyi tadlı ve iyi tolere edildiği gösterilmiştir.

Antibiyotiklerin biyoyararlanımını etkileyen faktörlerin başında beslenme ile ilişkisi gelmektedir. Örneğin; metronidazol, nalidiksik asit, nitrofurontoin, diğer sulfonamidler ve doksisiklin tok karnına tavsiye edilir; aç karnına tavsiye edilenler ise çoğu penisilinler, sefalosporinler, klindamisin ve rifampisindir. Amoksisilin, amoksisilin-klavulonat, eritromisin, trimetoprim/sulfametoksazol, azitromisin ve klaritromisin biyoyararlanımı ise yemekle etkilenmez.

Yenidoğanlarda karaciğerde glukuronik asitle konjugasyon yoluyla metabolize olan ilaçlar, bundan sorumlu olan glukuronil transferaz enziminin eksikliği nedeniyle yeterince konjuge olamazlar ve plazmada toksik düzeylere ulaşırlar. Kloramfenikol de bu nedenle yenidoğanlarda gri bebek sendromuna neden olabilmektedir. Ayrıca proteine bağlanma konusunda bilirubinle yarışa giren sülfonamidler ve seftriakson'un yenidoğana verilmesiyle kernikterus tablosu ortaya çıkabilir. Tetrasiklin antibiyotikler, tekrarlanan kullanımla ilişkili kalıcı olarak diş renginin bozulmasına yol açması nedeniyle 8 yaştan küçük çocuklara verilmez. Bununla birlikte, doksisiklin diğer tetrasiklinlere göre daha az kalsiyuma bağlanır ve kısa doksisiklin kullanımıyla ilişkili diş rengi boyanma riski en azdır. Amerikan Pediatri Akademisi'nin güncellenmiş önerileri şimdi her yaştan çocuklarda 21 günden

1. Hatay Mustafa Kemal Üniversitesi Tayfur Ata Sökmen Tıp Fakültesi, Deri ve Zührevi Hastalıklar AD, Hatay

daha kısa sürelerde doksisiklin kulllanımına izin vermektedir. [6] Doksisiklin kullanan çocuklarda ışığa duyarlılık olabileceği göz önüne alınarak fazla güneş maruziyetinden kaçınılmalıdır. Kayalık dağ benekli ateş hastalığı nedeniyle doksisiklin tedavisi gören yaklaşık sekiz yaşındaki 53 çocuğun gözlemsel bir çalışmasında, hiçbirinde kalıcı olarak diş lekesi gelişmemiştir. Yenidoğanlarda bebeklik ve ilk çocukluk yaşlarında verilmesi şu anki bilgilere göre sakıncalı olan bir grup da kinolonlardır. Bunlar kıkırdak gelişimini önleyerek kemik gelişimini yavaşlatırlar ve artropatiye neden olurlar.

Antibiyotik tedavisi başlandıktan sonra tedavinin başarılı olup olmadığı izlenmelidir. Ateşin düşmesi, klinik belirti ve bulguların kaybolması yol göstericidir. Laboratuvar bulguları olarak lökosit ve akut faz reaktanlarının (CRP ve sedimentasyon gib) normale dönmesi takip edilebilir. Eğer etken saptanmış ise tedavi sonrası alınan kültürlerde üreme olmadığının gösterilmesi, tedavinin başarısını gösteren bir kriterdir.

Aşağıda çocuklarda sistemik olarak kullanılabilecek antibiyotiklerden örnekler sunulmaktadır.

a. Penisilinler

Bakterisidal etkilidirler ve spektrumları özellikle Gr (+) koklar üzerinedir.

1) Benzil penisilinler (Penisilin G): Depo penisilinleridirler. Streptokok, pnömokok, meningokokların neden olduğu endokardit, menenjit olgularında, gonore, aktinomikoz, şarbon, difteri, tetanoz, Vincent anjini, leptospirosis, Lyme hastalığı, erizipeloid ve konjenital ya da nörosifilizde kullanılır. Çocuklarda günlük doz hastalık durumuna göre 20. 000-60. 000 Ü/kg'dır. Ağır durumlarda doz arttırılabilir. Uzun süreli tedavilerde; renal, hepatik ve hemopoetik sistemler (nötropeni, hemolitik anemi, trombositopeni) dikkatle izlenmelidir.

2) Fenoksimetil penisilin (Penisilin V): Streptokoksik tonsillit, bronşit, bronkopnömoni, otit, abse, erizipel, kızıl, endokardit profilaksisi, ateşli gingivit ve stomatitlerde endikedir. Günlük doz çocuklarda 4x1/2-2 ölçek şp. şeklindedir. Yemeklerden bir saat önce alınmalıdır. Bulantı, kusma, diyare ve allerjik reaksiyonlar gibi yan etkiler görülebilir.

3) Geniş spektrumlu penisilinler**:** Ampisilin ve amoksisilin bu gruptadır. Doğal penisilinlerin yapısına bazı zincirler ekleyerek spektrum genişletilmiş ve Gr(–) basillere de etkili hale getirilmiştir.

   Ampisilin: Erizipel, sellülit, lenfanjit, piyodermi, yara infeksiyonları, gonore ve invazif salmonellozlarda kullanılır. Oral uygulamalarda Gİ sistemde rahatsızlığa ve diyareye neden olur. Çocukların

   %9'unda makülopapüler döküntülere de neden olmuştur1. Dozu 50 mg/kg, günde 4 eşit dozda verilir. Yumuşak doku infeksiyonlarında doz > 20 kg: 4x250-500 mg, < 20 kg 3-4 eşit doza bölünerek 50 mg/kg. şeklindedir.

   Amoksisilin: Sellülit ve erizipel tedavisinde endikedir. Antibakteriyel spektrumu ampisiline çok benzer ancak oral emiliminin çok daha iyi olması ve diyareye neden olmaması ampisiline üstünlüğüdür. Çocuklarda 25-50 mg/kg, günde 3 kez verilir.

4) Beta-laktamaz inhibitörleri eklenmiş geniş spektrumlu penisilinler: Penisilinler betalaktamaz üreten birçok bakteri üzerine etkisizdir. Bu inhibitörler penisilinleri enzimatik degradasyondan korur ve spektrumlarını genişletirler. Ampisiline sulbaktam eklenmesi, ampisilinin etki alanını beta-laktamaz üreten Staphylococcus aerus, Haemophilus influenza, Klebsiella ve Bacteroides fragilis'i de içine alacak şekilde genişletir. Yan etkiler ampisiline aittir ancak sulbaktam da GI rahatsızlığa neden olabilir. Pediatrik dozu 25-50 mg/kg'dır ve günde iki doz uygulanır. Amoksisiline klavulanik asit eklenmesi ile, S. aerus, H. influenza, Escherichia coli, Proteus, Klebsiella pneumonia, Neisseria gonorrhoeae'ya karşı etki artmıştır.

b. Sefalosporinler

Hem kimyasal yapıları, hem de antibakteriyel mekanizmaları penisilinlere benzer. Bulunuşlarından, antibiyotik tedavisine giriş sırasına göre 5 kuşakta toplanırlar:

1. Kuşak: Gr(+) bakterilere karşı aktiviteleri penisilinle aynı, Gr(-) enterobakterlere karşı aktiviteleri limitlidir. Stafilokok enfeksiyonlarında, deri ve yumuşak doku enfeksiyonlarında en etkili kuşaktır. Antistafilokoksik etkileri nedeniyle 1. kuşak sefalosporinler antistafilokoksik penisilinlerin yerini tutar. Sefaleksin bu kuşağa örnektir ve 25-50 mg/kg, günde dört eşit doz olarak uygulanır.

2. Kuşak**:** 1. kuşağa oranla gram pozitif bakterilere daha az, gram negatif basillere karşı daha fazla etkilidirler. Beta laktamazlara 1. kuşağa göre kısmen daha dirençlidir. Antibakteriyel spektrumları daha genişletilmiştir. Sefuroksim aksetil 30-40 mg/kg, Sefaklor 40 mg/kg dozda, günde iki kez olarak uygulanırlar.

3. Kuşak**:** Beta-laktamazlara direnç daha da artmıştır. Gr(-) lere etkinlik artarken, Gr(+) lere etkinlik azalmıştır. Bu kuşağın örneği Seftriakson 20-80 mg/kg, günde bir kez uygulanır.

   Sefalosporinlerin biyoyararlanımını arttırabilmek için yemeklerle alınması gereklidir. Ayrıca penisiline allerjik olan bireylerde, % 5-10 çapraz allerji nedeniyle sefalosporin kullanılmamalıdır.

4. Kuşak: Sefepim 1999 yılında çocuklarda kullanılmak üzere onaylanmış bir dördüncü kuşak sefalosporindir. Seftazidime göre artmış antipseudomonal aktivite, üçüncü nesil sefalosporinleri hidrolize edebilen Enterobacter ve Serratia'nın (ve Proteus ve Citrobacter'in bazı suşları) indüklenebilir amp C beta-laktamazlarına karşı stabilite, gram-negatif enterik basile karşı daha iyi aktivite gösteririr. AmpC direncinin ortaya çıkmasını önlemek için aminoglikozit ile birlikte kullanmak yerine , bu patojenlere karşı tek başına kullanılabilir. Şu anda oral dördüncü veya beşinci kuşak sefalosporinler mevcut değildir

5. Kuşak: Seftarolin, ilk MRSA aktivitesine sahip beşinci kuşak sefalosporindir. Seftarolin, FDA tarafından Aralık 2010'da yetişkinlerde ve Haziran 2016'da komplikasyonsuz cilt enfeksiyonları (MRSA dahil) ve toplum kökenli pnömoni tedavisi için çocuklar için onaylanmıştır. Seftarolinin farmakokinetiği tüm pediatrik hastalarda değerlendirilmiştir. Yeni doğanlar dahil olmak üzere tüm yaş gruplarında, pediatrik toplum kökenli pnömoni ve komplike cilt enfeksiyonu için klinik çalışmalar yayınlanmıştır. FDA'ya göre 2 ay ve üzeri tüm yaş grubunda seftarolin MRSA enfeksiyonlarının tedavisinde vankomisine kıyasla daha etkili ve güvenlidir. Seftarolin tedavisi sırasında renal fonksiyon ve ilaç seviyeleri takibi gerekmez.

c. Karbapenemler

Enterokoklar hariç birçok gram negatif ve pozitif bakteriye karşı bakterisid etkilidir. Küçük bir molekül olduğu için gram negatif bakterilerin hücre dış membran porinlerinden kolaylıkla hücre içine penetre olabilirler.

İmipenem: Çoğul dirençli, hastane kaynaklı mikroorganizmaların neden olduğu alt solunum yolu, idrar yolu, jinekolojik, deri ve yumuşak doku infeksiyonları ile kemik ve eklem infeksiyonları, septisemi, endokardit ve intraabdominal infeksiyonların tedavisinde endikedir. 40 kg'dan küçük çocuklarda 6 saat arayla 15 mg/kg hesabıyla uygulanmalıdır. En sık görülen yan etkileri; bulantı, ishal, kusma; alerjik reaksiyonlar, enjeksiyon bölgesinde filebit, sellülit, geçici karaciğer transaminaz yüksekliği ve eozinofilidir.

Meropenem: Duyarlı bakterilerin neden olduğu pnömoniler, intraabdominal infeksiyonlar, deri ve yumuşak doku infeksiyonları ile menenjit ve septiseminin tedavisinde endikedir.

Üç aylıktan büyük çocuklarda infeksiyonun şiddetine bağlı olarak 8 saatte bir 10-20 mg/kg hesabıyla uygulanır. Renal yetmezliği olan hastalarda doz ayarı yapılmalıdır. Hepatik yetmezliği olan hastalar, tedavi sırasında transaminaz ve bilirubin düzeyleri bakımından izlenmelidir.

d. Makrolidler

Toksisiteleri düşük, üst ve alt solunum yolu enfeksiyonlarında klinik etkileri yüksek, çoğu enfeksiyonda direnç gelişmeyen antibiyotik grubudur. Antibakteriyel spektrumları penisilin G' ye ek olarak beta-laktamaz içeren bakterileri de kapsar. Etkilerini protein sentezini inhibe ederek gösterir. Oral biyoyararlanımları besinlerle azaldığından, yemeklerden en az 1 saat önce alınmalıdırlar.

Eritromisin: Penisiline allerjik olan, hafif ve orta derecedeki odontojenik enfeksiyonlarda kullanılan bir türevdir. Spektrumu dardır. Çoğu anaerob, bu ajana dirençlidir. Güvenlik kaydı oldukça yüksektir. En büyük dezavantajı, Gİ sistemde yarattığı problemler ve nadiren oluşan kolestatik sarılıktır. Bu etkileri azaltmak için aside dirençli enterik kapsüller halinde bulunmaktadırlar. Günde dört eşit dozda olmak üzere, 30-50 mg/kg tavsiye edilir.

Klaritromisin: Aside dayanıklı, oral biyoyararlanımı yüksek bir türevdir. Etki gücü diğer türevlere göre 2-4 kat daha yüksektir.

Azitromisin: Bir başka oral makrolid antibiyotik olan azitromisin genellikle solunum yolu enfeksiyonlarının tedavisi için birinci basamak ajan olarak kullanılır ve ayrıca beta-laktam antibiyotiklere alerjisi olan hastalarda gram-pozitif kok enfeksiyonlarının tedavisi için alternatif bir ilaçtır. Azitromisin de diğer makrolidler gibi in vitro aktiftir. Özellikle azitromisin ve klaritromisin hücre içinde seruma kıyasla daha yüksek konsantrasyonlara ulaşırlar bu nedenle serum konsantrasyonlarının ölçülmesi genellikle klinik olarak yararlı değildir. Pediatrik periorifisyel dermatit ve akne tedavisinde kullanılmaktadır.

2. ANTİHİSTAMİNİKLER

Antihistaminikler çocuk hastalarda sıklıkla kullanılan ajanlardır. Antihistaminikler genel olarak birinci (klasik) ve ikinci kuşak antihistaminikler olmak üzere 2'ye ayrılırlar. Bu iki kuşak arasındaki en büyük fark sedasyon ve öğrenme güçlüğü gibi yan etkilerdir.

Antihistaminikler hakkında bugüne kadar doğru bilinen yanlışlar mevcuttur. Bunlardan birincisi kullanıma bağlı olarak H1 antihistaminik aktiviteye karşı tolerans geliştiği yönündedir. Oysa ki yapılan çalışmalarda zaman içinde ilaç aktivitesinde azalma olduğu gösterilememiştir. Ayrıca sedasyon etkisine alışkanlık kazanılması da söz konusu değildir. İkinci yanlış klasik antihistaminiklerin ikinci kuşak yeni antihistaminikler kadar güvenli ve etkin olduğu görüşüdür. Bir diğeri ise ikinci kuşak antihistaminiklerin hepsinin etkinlik ve güvenilirliliğinin aynı olduğudur.

a. Antihistaminiklerin Farmakokinetik özellikleri

Her iki kuşak antihistaminiklerin de absorbsiyonu nispeten hızlıdır (Tmax: 3 saat). Ancak bazı 2. kuşak ilaçlar 0. 9 saat gibi çok hızlı absorbsiyona sahiptir. 2. Kuşak antihistaminiklerin yarılanma ömürlerinin diğer gruba göre uzun olması günde bir ya da iki kez kullanım avantajı sağlamaktadır. 1. kuşak ilaçların eliminasyonu renal yolla ve yavaştır. 2. kuşak ise kendi arasında farklılıklar gösterir. Örneğin, feksofenadin genellikle feces yolundan atılırken, setrizin üriner yolla ekskrese edilir.

1. Birinci kuşak antihistaminikler

Klasik antihistaminiklerin (difenhidramin,hidroksizin, klorfeniramin, bromfeniramin ve klemastin) etkili ve hızlı başlayan H1 reseptör antagonist etkileri yanında, birtakım yan etkileri de mevcuttur. Lipofilik oldukları için kan-beyin bariyerini geçerler ve sedasyona neden olurlar. Bunun yanı sıra uyku hali, öğrenmede zorluk, kognitif fonksiyonlarda bozulma, paradoksal santral eksitasyon,insomnia, epilepsi görülebilir. Ayrıca, ağızda ve gözde kuruma, bulanık görme, üriner retansiyon gibi antikolinerjik yan etkileri yanında kardiyak ve gastrointestinal yan etkiler de ortaya çıkabilir. Bu kuşak antihistaminik grubunun kullanımı FDA tarafından 2 yaş ve üstü çocuklarda onaylanmıştır.

2. İkinci kuşak antihistaminikler

İkinci kuşak antihistaminik ilaçlar birinci kuşaktaki ilaçlara göre belirgin olarak daha düşük yan etki profiline sahip olduğundan çok daha yaygın olarak kullanılmaktadırlar. Etkilerini hedef organdaki histamin reseptörleri ile kompetesyona girerek gösterirler Bu kuşak ilaçlara örnek azelastin, setirizin, loratadin, feksofenadin, desloratadin, ebastin, levosetirizin ve rupatadindir. İkinci kuşak ilaçlar, elektrostatik yükleri, molekül büyüklükleri ve göreceli olarak lipofilik oldukları için kan beyin bariyerini aşamazlar ve sedasyon yan etkileri yok denecek kadar azdır. Bu gruptaki ilaçlar ayrıca, ağız kuruluğu, miksiyon zorluğu, taşikardi, konstipasyon gibi antikolinerjik yan etkilere de neden olmazlar. Etkilerinin kısa sürede başlaması, 24 saate yakın sürmesi ve günde bir kez kullanılmaları, ikinci kuşak ilaçların en önemli avantajlarındandır. Antihistaminikler, hapşırmayı, akıntıyı ve kaşıntıyı azaltırlar. Burun tıkanıklığı ve konka ödemine etkisizdirler. Setirizin, desloratadin ve son yıllarda da feksofenadinin 6 ay ve üstü bebek ve çocuk hastalarda kullanımı onaylanmıştır.
12-24 aylık atopik dermatitli hastalarla yapılan çok merkezli çalışmada setirizinin gerek kognitif bozukluk gerekse çocuk gelişimi üzerinde herhangi bir yan etki yapmadığı, bu çocuklarda güvenli bir şekilde kullanılabileceği bildirilmiştir. Allerjik rinit ve kronik idiopatik ürtikerli 2-11 yaş arası çocuk hastalarda desloratinle yapılan çalışmalarda bu ilacın oldukça güvenli olduğu gösterilmiştir. Benzer çalışmalar feksofenadin için de geçerlidir.

3. ANTİVİRALLER

Virüs enfeksiyonlarının kemoterapötik ajanlarla tedavi edilebileceği, antitümör ilaçların aynı zamanda viruslara da etkinliğinin farkedilmesi ilk kez 1950'li yıllarda anlaşılmıştır.

Virusların çoğalmak için konak hücrelerini kullanmaları antiviral ilaçların normal hücrelere de zarar verebilme olasılıklarını gündeme getirmektedir. Antiviral ilaçların bu özellikleri, büyüme ve gelişme potansiyeli olan çocuk ve ergenlerde kullanımlarını sınırlandırmaktadır. Son yıllarda, viruslara özgü enzimlerin bulunması ile güvenli hedef bölgelere etki eden antiviral ilaçlar geliştirilmiştir. Bu gelişme çocuklarda antiviral ilaçların daha yaygın ve güvenli bir şekilde kullanımını sağlamaktadır.

a. Herpesvirus İnfeksiyonlarında Kullanılan Antiviral ilaçlar

Herpesvirusların insanlarda hastalık yapan dört türü vardır. Tedavi bu dört herpesvirusu (HSV-1, HSV-2, VZV ve CMV) için uygulanabilmektedir. Epstein-Barr virus (EBV), HHV-6, HHV-7 ve HHV-8 viruslarına etkili antiviral ilaç yoktur. Tüm herpesviruslar çocuk ve eriskinlerde benzer hastalıklara neden olurlar.

1. Nükleozid ve Nükleotid Analogları

a. Asiklovir:

Viral DNA sentezini önler ancak spesifik timidin kinazına gereksinim duyar. Sadece herpes viruslarla infekte hücrelerde birikir ve aktive olur. En etkili olduğu viruslar Herpes simplex(HSV) 1 ve HSV 2dir. Asiklovirin varisella-zoster viruse (VZV) karşı etkinliği HSV1 ve HSV2'den düşüktür bu nedenle VZV için kullanılacak zaman daha yüksek dozlarda verilmesi gerekmektedir. Buna karşılık CMV ve EBV'a yeterli derecede etkili değillerdir, çünkü bu viruslarda ilacın etkinliği için gerekli timidin kinaz enzimi bulunmaz. Çok az metabolize olarak renal yolla atıldığından böbrek yetersizliğinde doz ayarı gereklidir.

Tekrarlayan herpes labialiste ise etkisi orta düzeydedir. UV radyasyonu, yüz cerrahisi, günes ve rüzgâra maruz kalma sonrası gelisen herpes labialis profilaksisinde kullanılabilir. Asiklovir, genital herpes profilaksisi ve tedavisinde de kullanılır. İntravenöz asiklovir tedavisi HSV ensefalitinde ve yenidoğanın HSV infeksiyonunda morbidite ve mortaliteyi önemli oranda

azaltmaktadır. HSV'ye bağlı göz infeksiyonlarının tedavisinde topikal asiklovir önerilmektedir. Suçiçeğinde asiklovir ile tedavi döküntünün çıkışını takip eden ilk 24 saat içerisinde başlanırsa, hastalığın süresi ve şiddetinde %25 ile %30 oranında azalma sağlamaktadır. Öncesinde sağlıklı olan kişilerde VZV replikasyonu döküntünün çıkışını izleyen üçüncü günden sonra sonlandığı için asiklovir kullanımı önerilmemektedir. İmmun yetmezlikli çocuklarda ise replikasyon daha uzun süre devam ettiği ve hastalığın dissemine olma olasılığı daha yüksek olduğu için asiklovir tedavisi önerilmektedir.
Asiklovirin en ciddi yan etkisi, özellikle nefrolojik sorunları olan hastalarda gelişebilen nörotoksisitedir. Bunun yanı sıra oral alındıgında hafif mide yakınmaları, döküntü ve başağrısı görülebilir. İntravenöz uygulamalarda ise,
damar dışına kaçarsa agır inflamasyon, flebit, hatta enjeksiyon yerinde vezikül ve cilt nekrozuna yol açabilir. Hızlı infüzyonla verildiginde geri dönüsümlü nefrotoksisiteye neden olabilir.

b. Valasiklovir: Asiklovirin esansiyel aminoasit olan L- valin ile yapmış olduğu esteridir. Valasiklovir bir ön ilaçtır. Oral yolla alındıktan sonra, ince barsakta valin hidrolaz enzimi aracılığı ile asiklovire dönüşür.
Çocuk dozu belirlenmemistir. İlaç, genital herpes ve tekrarlayan herpes labialis tedavisi ve baskılanmasında etkilidir. Herpes zosterde de kullanımı onaylanmıstır. Böbrek yetmezliğinde doz ayarlaması gerekir. Karaciğer hastalıklarında doz değişimi gerekmez, ağır karaciğer hastalıklarında valasiklovirin asiklovire dönüşümü azalmaktadır. Oral asiklovir gibi emniyetli bir ilaçtır. Nefrotoksisiteye yol açmaz. Nadiren bulantı, kusma, ishal ve baş dönmesine neden olabilir.

c. Famsiklovir: Famsiklovir oral alınan bir ön ilaç olup, pensiklovire dönüşür. Pensiklovir bir guanozin analoğudur. DNA polimerazı inaktive ederek DNA sentezini inhibe eder. Kompanse karaciğer hastalığı ve normal renal fonksiyon durumunda doz değiştirilmez. Böbrek yetmezliğinde doz ayarlanmalıdır. Famsiklovir genital herpesin tedavisinde ve baskılanmasında, ayrıca zona tedavisinde etkilidir. Timidin kinaz kaybına bağlı asiklovire dirençli HSV ve VZV suşları ise famsiklovire de dirençlidir. Dolayısıyla asiklovire dirençli virüs enfeksiyonlarının famsiklovirle tedavisi uygun değildir.

d. Foskarnet: Başlıca immunsupresif hastaların CMV enfeksiyonlarının tedavisi için önerilen bir antiviraldir. Herpes virüslerinin (HSV, CMV, VZV, EBV ve HHV 6) DNA polimerazını, HIV reverse transkriptaz (RT) enzimini ve influenza RNA polimerazını inhibe eder. Asiklovire dirençli HSV ve VZV suşlarına etkilidir. Oral biyoyararlanımının düşük olması nedenle i. v uygulanır. Kemikteki birikimi yarı ömrünün uzamasına yol açar. Böbrekten çok az metabolize edilerek atılır, yarı ömrü 48 saat olup böbrek yetersizliğinde doz ayarı yapılmalıdır. HSV ve VZV enfeksiyonlarında 8 saatte bir 40 mg/kg 14-21 gün uygulanması yeterlidir. En önemli yan etkisi nefrotoksisitesidir. Nefrotoksisite genellikle geri dönebilmektedir, 2-4 haftada serum kreatinini normale döner. Ayrıca hiperkalsemi, hipomagnezemi, hipokalemi, hipofosfatemi ve hiperfosfatemi gibi elektrolit bozuklukları bildirilmiştir. %17-20 oranında myelosupresyon, %10- 50 oranında anemiye yol açmaktadır. Gebe, yenidoğan ve çocuklardaki emniyeti hakkında yeterli bilgi yoktur. Kemik ve dişlere toksik olduğundan, çocuklardaki kullanımı na kar-zarar oranı değerlendirilerek karar verilmelidir.
e. Sidofovir: Esas kullanım alanı AIDS hastalarındaki CMV retiniti olmakla birlikte asiklovir ve foscarnete dirençli HSV infeksiyonlarında da basarıyla kullanılan antiviral ajandır. En önemli yan etkisi nefrotoksisitedir.

b. Papillomavirusa etkili antiviral ilaçlar

İnsan papilloma virus (HPV), yetişkinde olduğu gibi, çocuklarda ve adolesanda da ciltte ve mukozalarda infeksiyon meydana getirebilen patojenlerden biridir. HPV infeksiyonları cinsel yolla bulasan hastalıklar arasında ön sıralarda yer almaktadır.

Bu enfeksiyonların sonucunda klinikte; ciltte ve anogenital bölgelerde siğiller ve bunlara bağlı olarak da düşük veya yüksek dereceli squamöz intraepitelyal lezyonlar izlenebilir. Özellikle şüpheli durumlarda çocukta seksüel istismar olup olmadığı da araştırılmalıdır. Bazı durumlarda, asemptomatik enfeksiyonların da olabileceğini akılda tutmakta yarar vardır. Yapılan son çalışmalar, yenidoğana solunum yoluyla bulaştığında tekrarlayan respiratuvar papillomatozis (RRP) hastalığına yol açtığı göstermiştir. İnterferon tedavisi, papillomaviruslara bağlı gelisen anogenital siğillerde ve verruka plantariste doğrudan lezyonun üzerine veya sistemik olarak uygulanabilir. Juvenil baslangıçlı tekrarlayan solunum yolu papillomatozun adjuvan tedavisinde de interferon-α2a sistemik olarak kullanılmaktadır. Sistemik injeksiyondan 2 ile 8 saat sonra başlayan, 42 ile 48 saat süren titreme, ateş, baş ağrısı, miyalji, ve yorgunluk gibi grip benzeri semptomlar ortaya çıkabilir. Kemik iliği baskılanması ve karaciğer enzimlerinde yükselme kullanılan dozlarda genellikle anlamlı değildir.

4. ANTİFUNGAL İLAÇLAR

Klinik pratikte özellikle birinci basamak hekimliğinde çocuklar da dahil tüm yaş gruplarında sık karşılaşılan dermatolojik problemlerin başında gelir. Çocuklardaki yüzeysel mantar enfeksiyonlarına genellikle Candida, Malassezia gibi mayalar veya Trichophyton, Microsporum, Epidermophyton gibi dermatofitler sebep olur.

Sistemik antifungal seçiminde ilacın çocuklarda güvenilirliği, tolerabilitesi, kullanım kolaylığı, likit formunun bulunuyor olması ve maliyeti gibi faktörler önem taşır.

a. Griseofulvin

Griseofulvin 1950'lerden beri çocuklarda kullanılan, FDA tarafından onaylanmış tek antifungaldir. Tinea kapitis tedavisi topikal ajanların saç folikülüne penetre olamaması nedeniyle mutlaka oral antifungal ajanlarla yapılmalıdır. Griseofulvin, dermatofitlere karşı etkili olan güvenilir bir ajandır. [26] En büyük dezavantajı 6-12 hafta gibi uzun süreli tedavi gerektirmesidir. Ayrıca, son zamanlarda eskiden olduğundan daha yüksek doz ve daha uzun kullanım önerilmektedir. Randomize kontrollü çalışmalarda 20-25 mg/kg/gün 6-12 haftalık griseofulvin tedavisinin daha etkili olduğu bulunmuştur.

b. Terbinafin

Terbinafin çocuklarda erişkinlere nazaran çok daha güvenli kullanılabilecek bir ajandır. [30,31] Tinea kapitis tedavisinde birçok ülkede onay almış bir diğer antifungaldir. Biyoyararlanımı yemeklerden etkilenmez. Terbinafinin absorbsiyonunun mükemmel olması yanında tedavi bitiminden sonra bile uzun süre keratin ve kılda kalması gibi özelliği vardır. Doz ayarlaması 10-20 kg çocuklar için 62. 5 mg/gün, 20-40 kg için 125 mg/gün, 40 kg üstü çocuklar için ise 250 mg/gün şeklindedir.

Yine çocuklarda nadir de olsa görülebilecek onikomikoz tedavisinde erişkinlere göre daha kısa süreli olarak, el tırnakları için 6 hafta, ayak tırnakları için 12 hafta başarı ile kullanılmıştır. Bu sırada yan etki olarak bir hastada akut ürtiker, bir hastada da reversible agranulositoz gözlenmiştir.

c. Flukonazol

Flukonazol fungostatik bir ajan olup etkisi doz bağımlıdır. İdrar konsantrasyonu kandan 10-20 kat fazladır. Fluconazol farmakokinetiği çocuklarda erişkinlerdekinden farklıdır. 2 hafta-16 yaş grubu arasındaki 101 infant ve çocuk hasta üzerinde yapılan çalışmalarda flukonazolun erişkinlere nazaran çok daha çabuk ekskrese edildiği gösterilmiştir.

Flukonazol oldukça güvenli bir ilaçtır ve önemli yan etkileri yoktur. 24 çocuk hastanın sadece 2'sinde transaminazlarda yükselme bulunmuştur. En sık görülen yan etki kusma, daire ve mide bulantısı gibi gastrointestinal şikayetler ve deri döküntüsüdür.

Fluconazole'ün tinea capitis tedavinde günlük veya haftalık kullanımının hangisinin daha etkili

olduğu ile ilgili çalışmalar devam etmektedir.

Çocuk onikomikozunda flukonazol kullanımı ile ilgili yayınlar sınırlıdır. Erişkinlerde yarılanma ömrü 30 saat iken, çocuklarda 15-25 saat kadardır. Yapılan bir çalışmada hiperimmunglobulin E sendromu olan 2 çocuk hastanın C. Albicans'a bağlı el onikomikozu flukonazol tedavisi ile tamamen iyileştirilmiştir. Yine, kemoterapi tedavisi alan kanser hastası 50 çocuk hastada flukonazol tedavisinin maya kolonizasyonununun ve invaziv Kandida infeksiyonunun azaltılması ve önlenmesinde nistatin kadar güvenli ve etkili olduğu saptanmıştır.

d. Itrakonazol

Itrakonazol fungusit bir ilaç olup dokularda birikir. Kapsüllerin yemekle birlikte alımı ile yine absorbsiyonu artmaktadır. Eliminasyonu karaciğer yoluyla olup böbrek yetmezliğinde doz ayarı gerektirmez.

Çocuklarda serum konsantrasyonu erişkinlere nazaran oldukça düşüktür. 26 çocuk hasta ile yapılan çalışmada 5mg/gün doz ile düşük serum konsantrasyonu sağlandığı gösterilmiştir. Ancak dozun ikiye bölünmesi ile (2. 5 mg/kg) daha etkili konsantrasyonlara ulaşılabildiği görülmüştür. Dolayısıyla çocuklarda itrakonazol dozunun ikiye bölünerek verilmesi daha uygundur.

Itraconazole gibi yeni oral antifungal ilaçlar trikofiton türlerinin neden olduğu tinea kapitis tedavisinde griseofulvin kadar etkilidir, ancak hem tedavi süresinin kısalığına rağmen maliyetleri daha yüksektir hem de bu endikasyonda kullanımı onaylanmamıştır. Itraconazole 5 mg/kg/gün 2-6 hafta tedavi yeterlidir. Itrakonazol genellikle iyi tolere edilir. Nadiren kusma, bulantı ve transaminazlarda yükselme görülebilir. Erişkinde ender rastlanan kardiomyopati çocuk hastalarda hiç gösterilmemiştir. Potent enzim inhibitörü olması dolayısıyla ilaç etkileşimi sıktır.

e. Amfoterisin B

Amfoterisin B özellikle invaziv mantar infeksiyonlarında hem erişkin hem de çocuklarda altın standarttır. Fungisidal etkisi doz bağımlıdır. Uzun süreli post-antifungal etki gösterir. Farmokokinetik özeliğinden dolayı tek doz amfoterisin B etkilidir. Her ne kadar verilen doz ve doku konsantrasyonu önemli ise de yapılan çalışmalarda 1mg/kg/gün üzerindeki dozlarda tedavi etkinliğinin değişmeyeceği gösterilmiştir.

Amfoterisin B'nin çocuklarda kullanımı ile ilgili çalışmalar sınırlıdır. Ancak çocuklarda ilaç ekskresyonunu daha hızlı olmasına bağlı olarak nefrotoksisitenin daha az geliştiği bildirilmiştir.

f. Vorikonazol

Vorikonazol bir flukonazol türevi olup, 12 yaşından büyük çocuklar için FDA tarafından 2002 yılında onaylanmıştır. Günümüzde 2 ile 12 yaş arası çocuklar için önemli farmakokinetik veriler ve çalışmalar vardır. [10] Vorikonazol artık amfoterisinB'ye dirençli invaziv aspergillozda ve diğer birçok küf mantarı enfeksiyonları (örneğin, psödutescheriyazis, fusariosis) için tercih edilen bir tedavi yöntemidir. Önemli olarak, Zygomycetes enfeksiyonları (örneğin, psödutescheriyazis, fusariosis, mukormikoz) vorikonazole dirençlidir. Vorikonazol, Flukonazole dirençli olan bazı Candida türlerine karşı etki gösterirken vorikonazole karşı C glabrata direncinde artış görülmektedir. Vorikonazol, yetişkinlerin ve çocukların yaklaşık% 10'unda bazı geçici görme alanı anormalliklerine neden olmaktadır. Hastaların % 20'sinde ışığa duyarlı güneş yanığı benzeri eritem artan sayıda rapor vardır. Nadiren uzun süreli (ortalama 3 yıllık tedavi) vakalarda, vorikonazol fototoksisitesi kutanöz skuamöz hücreli karsinomaya dönüşmüştür. Kronik fototoksisite tespit edilen hastalarda Vorikonazolün kesilmesi önerilir. Triazol kullanımı gerektiğinde ,Vorikonazole bağlı döküntünün olması posakonazole / isavukonazole geçiş için en yaygın endikasyondur. Hepatotoksisite nadirdir, sadece hastaların% 2 ila% 5'inde görülür.

g. Posakonazol

Bir itrakonazol türevi olan Posakonazol, 2006 yılında FDA tarafından 13 yaş ve üstü ergenler için

oral süspansiyon olarak onaylanmıştır. Oral süspansiyonun etkili bir şekilde emilmesi, ilacın gıda ile alınmasını gerektirir ve ideal olarak yüksek yağlı bir yemekle alınması önerilmektedir. Posaconazole için tam pediatrik dozaj tam olarak yapılmamıştır. Rhizopus spp ve Mucor spp dahil olmak üzere bazı Zygomycetes'e ,Coccidioides, Histoplasma, Blastomyces'e ve faeohipofikomisin patojenlerine karşı etki gösteren ilk triazoldur. Posakonazol hepatik glukuronidasyon ile elimine edilir, ancak CYP3A4 enzim sistemini inhibe ettiğinden diğer P450 metabolize edilmiş ilaçlarla etkileşime yol açar. Posakonazol, itrakonazol gibi, genellikle kötü kan-beyin bariyeri penetrasyonuna sahiptir

h. Isavukonazol

Isavukonazol, Mart 2015'te, invaziv aspergillozis ve invaziv mukormikoz tedavisi için oral (sadece kapsüller) ve IV formülasyonlarla FDA onaylı yeni bir triazoldür. [10] Yarı ömrü uzundur (. 5 gün). Yetişkinlerde biyoyararlanımı % 98 oranındadır. Oral isavokonazol ile bildirilen besin etkileşimi yoktur. İzavokonazol, Zygomycetes'e karşı vorikonazola benzer bir antifungal spektruma ve Zygomycetes'e karşı az etki gösterir. Vorikonazol ile karşılaştırıldığında fotosensitivite, cilt bozukluklarının ve görsel rahatsızlıkların daha düşüktür. Henüz isavukonazol için spesifik bir pediatrik dozaj verisi mevcut değildir, ancak çalışmalara yakında başlanılacaktır.

5. ANTİPARAZİTER TEDAVİ

Paraziter hastalıklar özellikle gelişmekte olan ülkelerde önemli bir sağlık sorunu olmaya devam etmektedir. Temiz su ve gıda temini sağlanamayan ve sanitasyon gibi altyapı hizmetlerinin yetersiz olduğu bölgelerde barsak parazitlerin yaygınlığı artmaktadır. İklim ve coğrafi koşullar, sosyo-ekonomik düzey ve toplumsal geleneklerin parazitlerin sıklığına etki eden diğer önemli faktörler olduğu bilinmektedir

a. Metronidazol: Çocuklara 40-50 mg/kg, 7-10 gün süre ile günde 3-4 kez verilmelidir. Hücre içine giren nitroimidazol türevleri serbest radikallere dönüşerek hücrenin DNA'sına bağlanmakta ve DNA replikasyonunu durdurarak hücrenin ölümüne sebep olmaktadır. Bu ilaçlar ağızdan alındığı takdirde ince barsaklardan tamamen emilerek kana geçmekte ve tüm dokulara, vücut sıvılarına dağılmaktadır. Karaciğerde metabolize edilerek safra salgısı ile vücuttan atılmaktadır. Karaciğer yetmezliği olan hastalarda dikkatli kullanılmalı veya hiç kullanılmamalıdır. Metronidazol kistlere karşı etkisizdir. Ağızda metalik tad bırakması ve periferik nöropati istenmeyen yan etkileridir.

b. Seknidazol: Ağızda metalik tad bırakmaması ve kısa süreli tedavi nedeniyle metronidazolden daha çok tercih edilmektedir. İntestinal amoebiosiste; çocuklarda 30 mg/kg bir defada verilerek tedavi 1 gün sürmektedir. Asemptomatik kistik formdaki barsak amoebiosisinde bu dozlar 3 gün süreyle uygulanmaktadır.

c. Antihelmintik tedavi

Ülkemizde helmintiyazis genelde çok görülen bir hastalıktır. Helmintler vücudumuzda çeşitli doku ve organlarda pazatit olarak yaşarlar. En sık görülen barsak helmintiyazisi genellikle helmint yumurtalarının bulaştığı gıda maddelerinin ve içeceklerin ağızdan alınması sonrası ortaya çıkar. Helmintiyazis de genellikle çocuklarda GİS şikayetleri, halsizlik, zayıflık, anemi, tükrük akması ve alerjik reaksiyonlar gibi belirtiler gösterir.

İnsanlarda helmintiyazise neden olan bazı önemli parazitler nematodlar, sestodlar, trematodlar ve filarialar olmak üzere 4'e ayrılabilir. Tedavilerinde ise ilaçlar ağız yolundan alınır. Aşağıda antihelmintik ilaçlar sunulmaktadır.

d. Ibendazol: Benzimidazol karbamat türevlerinden biri olan albendazol, parazitin besin alışverişinde rol oynayan mikrotübülleri dejenere ederek glikoz alımını inhibe eder ve glikojen depolarının tükenmesine neden olur. Ayrıca, malat dehidrogenaz enzimini inhibe ederek glikolizin de durmasına yol açar.

e. Pirantel pamoat: Ascaris ve oksiyür infestasyonlarında başta gelen ilaçlardandır. İlaç etkisini

nöromüsküler blokaj ile parazitin spastik paralizisine neden olarak gösterir. Yan etki olarak hafif gastrointestinal bozukluklar, başağrısı, sersemlik ve uykusuzluk görülür. Gebelerde ve 2 yaş altında kullanılmamalıdır. Tek doz olarak kullanılması iyi bir avantajdır. Kullanılan dozu 11mg/kg pirantel baz şeklindedir. Gıdalarla alınıp alınmamasında sorun yoktur. Oksiyür tedavisinde 2 hafta sonra aynı doz ilaç tekrarlanmalıdır. Çünkü ilacın oksiyür yumurtalarına etkisi yoktur ve tedaviden sonra otoinfeksiyona karşı önlem olarak ikinci bir uygulama yapılmalıdır.

f. **Mebendazol:** Başta trishiris trishura olmak üzere oksiyür ve ascaris infestasyonlarında kullanılır. Oral yolla günde iki kez 100 mg dozunda 3-4 gün süreyle verilir. Oksiyürde ise tek doz şeklinde 100 mg verilir ve 2-3 hafta sonra bu doz tekrarlanır. Gebelerde ve 2 yaş altındaki çocuklarda verilmemelidir. Nadiren bulantı, kusma, ishal ve karın ağrısı gibi yan etkileri izlenir.

g. **Thiabendazole:** En önemli endikasyonu S. stercoralis infeksiyonudur. Oral yoldan günde iki kez 25 mg/kg dozunda kullanılır. Aynı doz ertesi gün tekrarlanır. En sık görülen yan etki bulantı, kusma ve baş dönmesidir. Karaciğer fonksiyonları bozuk çocuklarda dikkatli kullanılmalı, gebelerde ise hiç kullanılmamalıdır.

h. **Niklosamid:** Barsaklardan az emilen dar spekturumlu bir antihelmintiktir. Etkisini muhtemelen sestodların mitokondrilerindeki oksidatif fosforilasyonu inhibe ederek ve adenozin trifosfataz etkinliğini stimüle ederek gösterir. Tabletler mutlaka çiğnendikten sonra alınması lazımdır. Küçük çocuklara tablet ufalanıp ezilerek toz haline geldikten sonra su ile karıştırılarak verilir. Niklosamidin emilimi az olduğundan yan etkileri nadir görülmektedir.

ı. **Prazikuantel:** Prazinoizokinolin türevi olan prazikuantel, sitoplazmik membranın kalsiyum permeabilitesini değiştirerek parazitte spastik paralizi oluflturur. Geçici baş dönmesi, baş ağrısı, karın ağrısı ve mide bulantısı gibi yan etkileri gözlenmektedir.

6. SİSTEMİK İMMÜNOSÜPRESANLAR

Sistemik immünosüpresanlar, çocuklarda başlıca atopik dermatit ve psöriasisin şiddetli, yaygın ve refrakter formları için kullanılmaktadır. Sistemik tedavileri karşılaştıran az sayıda randomize kontrollü çalışma vardır,bu nedenle her bir ajanın etkinliğini değerlendirmek zordur.

a. Siklosporin

Siklosporin T lenfositleri inhibe eden, IL-2 ve IFN-gamayı baskılayan immunsüpresif bir ajandır. Atopik dermatit için kullanımı şu anda ABD'de onaylı değildir ama birçok ülkede bu amaç için onaylanmıştır. Pediatrik dermatologlar tarafından yapılan bir ankette atopik dermatit için en sık kullanılan sistemik tedavi seçilmiştir. [41] Siklosporinin etkileri 4-8 haftada klinik olarak gözlemlenebilir, hızlı etki başlangıcı nedeniyle hastalığın akut kontrolü istendiğinde ideal bir ilaç olarak kabul edilir. Siklosporin atopik dermatitte 3–6 mg / kg / gün, psöriasiste 2. 5-5 mg/kg/gün dozları başarı ile kullanılmıştır. Siklosporin atopik dermatitte 3-6 ay süreyle kısa süreli aralıklı bir tedavi olarak veya 12 aya kadar daha uzun süreli bir tedavi olarak kullanılabilir. Siklosporin kullanımı, doz ve süreye bağlı olduğu düşünülen ve kesildiğinde geri dönebilen, başta nefrotoksisite ve hipertansiyon olmak üzere yan etkiye sahiptir. Hiperlipidemi, hiperkalemi, gingival hiperplazi ve hipertrikoz dahil olmak üzere diğer karakteristik yan etkiler, çocuklarda nispeten nadirdir. İlaç etkileşimleri, iyi bilinen bir sitokrom (CYP)3A4 substratı olan siklosporin için önemli bir husustur. Siklosporin tedavisi toplamda birkaç ay veya daha uzun süre devam edebilir, ancak nefrotoksisiteyi önlemek için 1-2 yılı geçmemesi önerilir.

b. Metotreksat

Metotreksat etkisini esas olarak dihidrofolat redüktaz enzimini inhibe ederek gösteren antiproliferatif, antienflamatuar ve immunmodülatör bir ajandır. Çocuklarda komplike psöriasis, atopik dermatit lokalize ve lineer morfea, pityriazis likenoidler ve diğer birçok vesikülo-büllöz

ve otoimmün hastalıkların tedavisinde kullanılmasına rağmen sadece juvenil idiyopatik artrit (JIA), inflamatuar barsak hastalıkları ve malignite tedavilerinde onay almıştır. Atopik dermatit ve psöriasiste doz aralığı genellikle haftada 7. 5-25 mgdır. En belirgin yan etkiler hepatotoksisite, mide-barsak problemleri, stomatit, teratojenisite ve nadir fakat potansiyel olarak ciddi olabilen pansitopeni yapma eğilimindedir. Hematolojik yan etkilerini azaltmak için folik asit desteği rutin olarak uygulanmalıdır. Bununla birlikte, folik asit kullanımının en uygun dozu ve süresi hala belirsizdir.

c. Mikofenolat mofetil

Mikofenolat mofetil (MMF), aktif metaboliti, de novo pürin sentezinde temel enzim olan inosin monofosfat dehidrojenazı bloke eden böylece B ve T hücrelerinin üretimindeki ana yolağı inhibe eden bir immünosupresandır.

Diğer tedavilere dirençli atopik dermatitte dozu vücut yüzey alanına göre 600–1200 mg / m2 olarak önerilmektedir. Gastrointestinal rahatsızlık yaygındır, ancak genellikle hafiftir ve tolere edilebilir. Enterik kaplı formülasyon kullanılarak engellenebilir. Solid organ nakli hastalarında artan enfeksiyon riski gözlenmiştir, ancak MMF kullanan atopik dermatiti olan çocuklarla yapılan çalışmalarda bildirilmemiştir. Hematolojik anormallikler genellikle hafif, ilacın kesilmesi üzerine geri dönüşlü ve doza bağımlıdır. Avantajlı güvenlik profili, uzun süreli tedavilere olanak sağlar. 24 ay boyunca başarıyla tedavi edilmiş vakalar bildirilmiştir.

d. Azatioprin

Azatioprin, orijinal olarak 6-merkaptopurinden sentezlenen pürin analogudur. Pürin metabolizmasını, hücre bölünmesini, T-hücreleri, B hücreleri ve antijen sunan hücrelerin işlevini inhibe etmektedir. Atopik dermatitte kullanımı onaylı değildir ancak refrakter atopik dermatit için etkili olduğu gösterilmiştir. [42] Etki başlangıcı yavaştır (8-12 hafta), ancak uzun süre kullanılabilir.

Çocuklarda azatiyoprin genellikle 2. 5 mg / kg / gün'den başlayarak gerekirse maksimum 4 mg / kg / güne kadar arttırılabilir. [45] Tedaviye başlamadan önce Tiopurin-S metiltransferazın (TPMT) seviyesi kontrol edilmelidir.

Çalışmalarda hafif yan etkilere neden olmuş, gastrointestinal bozukluk en sık görülen yan etkidir. Hepatotoksisite ve hematolojik anormallikler gibi diğer olumsuz etkiler değişken şiddette olabilir ve nadiren azatioprinin kesilmesine yol açar. Azatioprin tedavisi alan atopik dermatitli çocuklarda malignite, enfeksiyon ve miyelosüpresyon ile birliktelik belirtilmemiştir.

7. BİYOLOJİK AJANLAR

Biyolojik ajanlar arasında, TNF inhibitörleri en sık kullanılır. Pediatrik psoriasis için sistemik ilaç kullanan 390 çocuk üzerinde yapılan uluslararası bir çalışmada,% 27'sinin en sık etanercept olmak üzere TNF inhibitörü ile tedavi edildiği gösterilmiştir. Pediatrik psoriazisin tedavisi için sadece etanersept, ustekinumab ve adalimumab randomize çalışmalarda değerlendirilmiştir. Etanersept 4 ila 17 yaş ve ustekinumab 12-17 yaşları arasında orta ve şiddetli kronik plak psoriazis tedavisi için FDA onaylıdır. Avrupa'da ise Adalimumab 4 yaşından, etanercept 6 yaşında itibaren şiddetli plak psöriazis tedavisinde, ustekinumab 12 yaşından başlayarak orta dereceli plak psoriasis tedavisisinde onaylanmıştır. İntravenöz uygulamayı gerektiren nadir durumlarda infliximab kullanılmasına rağmen, çocuklarda plak psoriazisi için onaylanmamıştır.

Etanersept ve adalimumab için tedaviye başlangıç dozu 0. 8 mg/kg olup; ustekinumab için 60 kg altı için 0. 75 mg / kg, 60 -100 kg arasında 45 mg, 100 kg üstü 90 mgdır.

Tüm TNF inhibitörlerinin, ciddi enfeksiyonlar ve malignitelere neden olabileceği söylensede, günümüzde psoriasis için TNF inhibitörleri ile tedavi edilen çocuklarda artmış bir malignite riski belgelenmemiştir. Biyolojikler psöriasis tedavisinde son derece etkili ve iyi tolere edilmekle beraber

maliyetinin yüksek olması, pediatrik kullanım için rehberlerin eksikliği ve az sayıda bildirilen uzun süreli güvenlik verilerinin olması kullanımını kısıtlamaktadır.

Çocularda kullanılan diğer biyolojik ajanlar arasında epidermolizis bülloza, pemfigus, büllöz pemfigoid için rituksimab (anti-CD-20 monoklonal antikor), dermatomiyozit için abatacept (anti-CTLA-4);ve AD için omalizumab (antieimmunoglobulin E) tedavilerini içeren çeşitli başarı düzeylerine sahip küçük retrospektif serileri ve vaka raporları vardır.

8. DİĞER TEDAVİLER

a. Apremilast

Oral apremilast, siklik adenosin monofosfat (cAMP) seviyesini arttıran ve tümör nekroz faktörü (TNF) -α, interferon (IFN) -gama, IL-12 / 23p40, IL-23p19 ve IL-22 gibi pro-inflamatuar mediatörlerin üretimini azaltan fosfodiesteraz 4 enzimi inhibitörüdür. FDA tarafından 2014 yılında erişkinlerde psöriatik artrit ve plak psöriasisi tedavisi için onaylanmıştır. [52] En sık bildirilen yan etkiler ishal, bulantı,baş ağrısı ve tedavi sırasında kilo kaybıdır. Aşamalı doz titrasyonu gastrointestinal semptomların riskini azaltır. Pediatrik çalışmalar şu anda devam etmektedir.

b. Dupilumab

Dupilumab, interlökin IL-4 ve IL-13 reseptör-alfa antagonisti olup orta ve şiddetli atopik dermatitli yetişkin hastaların tedavisi için Mart 2017'de FDA ve Temmuz 2017'de Avrupa Tıp Kurumu tarafından onaylanmıştır. Yetişkin hastalarda dupilumab 600 mg'lık başlangıç dozu ardından her hafta 300 mg uygulanmaktadır. 6 ila 18 yaş grubu arasındaki çocuklarda dupilumabın güvenlik, farmakokinetik ve keşif edici etkinliğini değerlendiren bir klinik çalışma (NCT0240775627) devam etmektedir.

c. Janus kinaz inhibitörleri (Tofacitinib , Ruxolitinib)

Janus kinaz inhibitörleri , immünoregülasyonda ve normal hücre büyümesinde önemli bir rol oynayan, janus kinaz sinyal transdüseri ve transkripsiyon aktivatörü (JAK-STAT) yoluyla sitokin aracılı sinyalleri bloke eder. Bu sınıftan tofacitinib romatoid artrit, psöriatik artrit ve ülseratif kolitin tedavisi için onaylıyken, ruxolitinib miyelofibroz ve polisitemi vera rubra tedavisi için onaylanmıştır. Tofacitinib ve ruxolitinibin, erişkin alopesi areatada ve az sayıda adölesanla yapılan küçük klinik çalışmalarda faydalı olduğu bildirilmiştir. Yaşları 12-17 arasında olan 13 adölesanı içeren retrospektif bir kohort çalışmasında, % 100 saç dökülmesi olan 7 ve % 20-70 arasında saç dökülmesi olan 6 kişi , 2-16 ay (ortanca 5 ay) boyunca günde iki kez 5 mg tofacitinib tedavisinin sonunda 9 hastada ortalama % 93 iyileşme görülmüş.

Tedaviye başlamadan önce, tam kan sayımı, karaciğer enzimleri, kan üre azotu, kreatinin, total kolesterol, trigliserit, sedimantasyon, crp, amilaz ve lipazı içeren geniş biyokimya paneli ,tuberküloz, insan immün yetmezlik virüsü ve hepatit B ve C virüsleri açısından taraması yapılmalıdır. Oral JAK inhibitörleri alopesi areata tedaviside etkin ancak tedavi kesince relaps sık olmaktadır.

Tofilitinib alan hastalarda bildirilen en sık yan etki enfeksiyon, ruxolitinib kullanan hastalarda ise anemi ve trombositopenidir. Janus kinaz inhibitörleri, psoriasis, atopik dermatit, alopesi areata, vilitigo, dermatomiyozit ve greft-versus-host hastalığı gibi dermatolojik durumlar için ümit verici tedavilerdir. Çocuklarda ve ergenlerde JAK inhibitörlerinin uzun vadeli riskleri bilinmemektedir; daha fazla çalışmaya ihtiyaç vardır.

d. B-blokörler (Propranolo, Atenolol, Nodolol)

Oral propranolol, kompleks proliferatif kutanöz, solunum yolu ve viseral infantil hemanjiyomların tedavisinde kullanılmaktadır. Kardiyak nedenlerle tedavi edilen infantil hemangiomlu (IH) 2 çocuk hastada lezyonların gerilemesiyle şans eseri keşfedilmiş olup, ardından propanolol ile prospektif olarak IH'lu 32 çocuğun lezyonlarının tamamında gerileme görüldüğü bir çalışma yapılmıştır

İH'nun tedavisinde propranololun etki mekanizması; anjiyojenik faktörlerin seviyesinde azalmanın yanı sıra vazokonstrüksiyon ve hücre apoptozunun indüksiyonunu içermektedir.

Propranololun, sistemik kortikosteroidlere kıyasla daha az yan etkiye sahip olması nedeniyle IH tedavisinde daha üstün olduğu gösterilmiştir. Hastaların çoğunda, moniterizasyon altında düşük dozdan başlanıp 2 mg / kg / gün hedefine ulaşmak üzere yavaş yavaş arttırılır. Çalışmaların çoğunda günlük total doz iki ya da üç eşit doza bölünerek uygulanmıştır. Tedavi öncesi değerlendirme ve izleme parametreleri standartlaştırılmamıştır. PHACE sendromu, kardiyak anormallikler ve astım hastalarında dikkatli olunmalıdır. Semptomatik hipoglisemi, hipotansiyon, astım alevlenmesi, soğuk ekstremite ve kabuslar nadir ama ciddi yan etkileridir. Hastaların yaklaşık % 20'sinde tedavinin kesilmesinden sonra rebound büyüme görülebilir. Nadolol ve atenolol gibi diğer sistemik beta-blokerleri şu anda ciddi ve yüksek riskli IH'ler için alternatif tedaviler olarak araştırılmaktadır. Atenolol daha selektif bir b-bloker olduğu için daha düşük uyku bozukluğu ve pulmoner yan etkilere sahiptir. Küçük bir hasta serisinde IH tedavisi için nadolol ve propranolol alan grup kıyaslandığında nadolol daha az miyokardiyal depresyon, uyku bozukluğu ve daha az rebound büyüme yapması nedeniyle daha üstün bulunmuştur. Bu alternatif beta-bloker tedavi seçenekleri ile ilgili ek çalışmalar devam etmektedir.

Kaynaklar

1. Hacımustafaoğlu M. Antibiyotiklerin farmakolojik özelliklerinin akılcı antibiyotik kullanımındaki önemi. Güncel Pediatri. 2004; 2: 15-20.
2. Bush A. Evidence-based medicines for children: important implications for new therapies at all ages. Eur Respir J. 2006; 28: 1069–1072.
3. Usluer G, Özgüneş İ, Leblebicioğlu H, Turkish Antibiotic Utilization Study Group. A multicenter point-prevalence study: antimicrobial prescription frequencies in hospitalized patients in Turkey. Ann Clin Microbiol Antimicrob. 2005; 4: 16.
4. Drusano GL. Role of pharmacokinetics in outcome of infections. Antimicrob Agents Chemother. 1988; 32: 289-297.
5. Dagan R, Schvartzman P, Liss Z. Variation in acceptance of common oral antibiotic suspensions. Pediatr Infect Dis J. 1994; 13: 689-690.
6. American Academy of Pediatrics. Tetracyclines. In: Red Book: 2018 Report of the Committee on Infectious Diseases, 31st ed, Kimberlin DW, Brady MT, Jackson MA, Long SS (Eds), American Academy of Pediatrics, Itasca, IL 2018. p. 905.
7. Todd SR, Dahlgren FS, Traeger MS, et al. No visible dental staining in children treated with doxycycline for suspected Rocky Mountain Spotted Fever. J Pediatr 2015; 166:1246.
8. Scaglione F. Predicting the clinical efficacy of antibiotics: toward definitive criteria. Pediatr Infect Dis J. 1997; 16: 556-559.
9. Frank G, Mahoney HM, Eppes SC. Musculoskeletal infections in children. Pediatr Clin N Am. 2005; 52: 1083-1106.
10. Choosing Among Antibiotics Within a Class: Beta-lactams, Macrolides, Aminoglycosides, and Fluoroquinolones and Choosing Among Antifungal Agents: Polyenes, Azoles, and Echinocandins In:John SB, Elizabeth DB, Joseph BC, David WK, Paul EP ,Jason S. , William JS eds. Nelson's Pediatric Antimicrobial Therapy. 24th Ed. Itasca. American Academy of Pediatrics;2018. p. 1-17
11. Benedictis FM, Benedictis D, Canonica GW. New oral H1 antihistamines in children: facts and unmeet needs. Allergy. 2008; 63: 1395–1404.

12. Schad CA, Skoner DP. Antihistamines in the pediatric population: Achieving optimal outcomes when treating seasonal allergic rhinitis and chronic urticaria. Allergy Asthma Proc. 2008; 29: 7–13.

13. Gonzalez MA, Estes KS. Pharmacokinetic overview of oral second-generation H1 antihistamines. Int J Clin Pharmacol Ther. 1998; 36: 292–300.

14. Simons FE. H1-antihistamines in children. Clin Allergy Immunol. 2002; 17: 437– 464.

15. Stevenson J, Cornah D, Evrard P, et al. Long-term evaluation of the impact of the h1-receptor antagonist cetirizine on the behavioral, cognitive, and psychomotor development of very young children with atopic dermatitis. Pediatr Res. 2002; 52: 251–257.

16. Bloom M, Staudinger H, Herron J. Safety of desloratadine syrup in children. Curr Med Res Opin. 2004; 20: 1959 –1965.

17. Meltzer EO, Scheinmann P, Rosado Pinto JE, et al. Safety and efficacy of oral fexofenadine in children with seasonal allergic rhinitis—A pooled analysis of three studies. Pediatr Allergy Immunol. 2004; 15: 253–260.

18. Kimberlin DW. Antiviral therapies in children: Has their time arrived? Pediatr Clin North Am. 2005; 52: 837-867.

19. Somer A, Hatipoğlu N. Çocuklarda antiviral ilaç kullanımı. Turkiye Klinikleri J Int Med Sci. 2007; 3(1): 36-43.

20. Gold D, Corey L. Acyclovir prophylaxis for herpes simplex virus infection. Antimicrob Agents Chemother. 1987; 31: 361-367.

21. Arvin AM, Management of varicella zoster virus infections in children. Adv Exp Med Biol. 1999; 458: 167-174.

22. Durmaz O,Helvacı S. Çocuklarda suçiçeği enfeksiyonu ve bağışıklama. Güncel Pediatri. 2005; 4: 122-130.

23. Safrin S, Kemmerly S, Plotkin B, et al. Foscarnet-resistant herpes simplex virus infection in patients with AIDS. J Infect Dis. 1994; 169: 193-196.

24. Günenç BB, Biri A. Çocuklarda HPV Enfeksiyonu. Turkiye Klinikleri J Gynecol Obst-Special Topics. 2010; 3(2): 53-57.

25. Aksakal AB, Ozden MG, Atahan C, Onder M. Successful treatment of verruca plantaris with a single sublesional injection of interferon-alpha2a. Clin Exp Dermatol. 2009 Jan; 34(1): 16-19.

26. Kakourou T, Uksal U. Guidelines for the management of tinea capitis in children. Pediatric Dermatology Vol. 2010; 27(3): 226–228.

27. Lambert DR, Siegle RJ, Camisa C. Griseofulvin and ketoconazole in the treatment of dermatophyte infections. Int J Dermatol. 1989; 28(5): 300-304.

28. Friedlander SF. The evolving role of itraconazole, fluconazole and terbinafine in the treatment of tinea capitis. Pediatr Infect Dis J. 1999; 18: 205-210.

29. Gupta AK, Cooper EA, Ryder JE, et al. Optimal management of fungal infections of the skin, hair and nails. Am J Clin Dermatol. 2004; 5: 225-237.

30. Jones TC. Overview of the use of terbinafine (Lamisil) in children. Br J Dermatol. 1995; 132: 683–689.

31. Elewski BE, Caceres HW, DeLeon L et al. Terbinafine hydrochloride oral granules versus

griseofulvin suspension in children with tinea capitis: results of two randomized, investigator-blinded, multicenter,international, controlled trials. J Am Acad Dermatol. 2008; 59: 41–54.

32. Gupta AK, Skinner AR. Onychomycosis in children: A brief overview with treatment strategies. Pediatric Dermatology 2004; 21(1): 74–79.

33. Zaoutis TE, Benjamin DK, Steinbach WJ. Antifungal treatment in pediatric patients. Drug Resistance Updates. 2005; 8: 235–245.

34. Foster KW, Friedlander SF, Panzer H. A randomized controlled trial assesing the efficacy of fluconazole in treatment of pediatric tinea capitis. J Am Acad Dermatol. 2005; 53: 798–809.

35. Aihara Y, Mori M, Yokota S. Successful treatment of onychomycosis with fluconazole in two patients with hyperimmunoglobulin E syndrome. Pediatr Dermatol. 1996; 13: 493–495.

36. Groll AH, Wood L, et al. Safety, pharmacokinetics, and pharmacodynamics of cyclodextrin itraconazole in pediatric patients with oropharyngeal candidiasis. Antimicrob. Agents Chemother. 2002; 46: 2554–2563.

37. Sandler ES, Mustafa MM, et al. Use of amphotericin B colloidal dispersion in children. J. Pediatr. Hematol -Oncol. 2000; 22: 242–246.

38. Özbilgin A, Balcıoğlu İC, Kurt Ö: Antiparaziter ilaçlar, Antimikrobiyal Tedavi Bült. 2000; 4(2): 63-70.

39. Yereli K. Ülkemizdeki barsak parazitozlarının tedavisi. ANKEM Derg. 2008; 22(Ek 2): 71-74.

40. Grover JK, Vats V, Uppal G, Yadav S. Anthelmintics: a review. Trop Gastroenterol. 2001; 22(4): 180-189.

41. Totri CR, Eichenfield LF, Logan K, Proudfoot L, Schmitt J, Lara-Corrales I, et al. Prescribing practices for systemic agents in the treatment of severe pediatric atopic dermatitis in the US and Canada: the PeDRA TREAT survey. J Am Acad Dermatol. 2017;76(2):281–5

42. Emily B. Lund, Amy S. Paller, Nancy Cheng, Wynnis L. Tom Biological Agents in Pediatric Dermatology and Oral Systemic Agents in Pediatric Dermatology. In: Paul S. Yamauchi ed. Biologic and Systemic Agents in Dermatology. 1st ed. Los Angeles Springer International Publishing; 2018. p. 267-281

43. Marqueling AL, Cordoro KM. Systemic treatments for severe pediatric psoriasis: a practical approach. Dermatol Clin. 2013; 31(2):267–88. ,

44. Manjyot Gautam, Nitin Nadkarni, Sharmila Patil, Kiran Godse, Shweta Agarwal Review of systemic methotrexate therapy in pediatric dermatoses. Indian J Paediatr Dermatol. 2013;15(2);66-73

45. Sidbury R, Davis DM, Cohen DE, Cordoro KM, Berger TG, Bergman JN, et al. Guidelines of care for the management of atopic dermatitis: section 3. Management and treatment with phototherapy and systemic agents. J Am Acad Dermatol. 2014;71:327–49.

46. Schmitt J, Abraham S, Trautmann F, Stephan V, Fölster-Holst R, Homey B, et al. Usage and effectiveness of systemic treatments in adults with severe atopic eczema: first results of the German Atopic eczema registry TREAT Germany. J Dtsch Dermatol Ges. 2017;15(1):49–59

47. Fuggle NR, Bragoli W, Mahto A, Glover M, Martinez AE, Kinsler VA. The adverse effect profile of oral azathioprine in pediatric atopic dermatitis, and recommendations for monitoring. J Am Acad Dermatol. 2015;72(1):108–14.

48. Fuggle NR, Bragoli W, Mahto A, Glover M, Martinez AE, Kinsler VA. The adverse effect profile of oral azathioprine in pediatric atopic dermatitis, and recommendations for monitoring. J Am Acad Dermatol. 2015;72(1):108–14.

49. Landells I, Marano C, Hsu MC, Li S, Zhu Y, Eichenfield LF, Hoeger PH, Menter A, Paller AS, Taieb A, Philipp S, Szapary P, Randazzo B. Ustekinumab in adolescent patients age 12 to 17 years with moderate-to-severe plaque psoriasis: results of the randomized phase 3 CADMUS study. J Am Acad Dermatol. 2015;73(4):594

50. Paller AS, Siegfried EC, Langley RG, Gottlieb AB, Pariser D, Landells I, Hebert AA, Eichenfield LF, Patel V, Creamer K, Jahreis A, Etanercept Pediatric Psoriasis Study Group Etanercept treatment for children and adolescents with plaque psoriasis. N Engl J Med. 2008;358(3):241

51. Pride HB1, Tollefson M, Silverman R. What's new in pediatric dermatology? Part II treatment J Am Acad Dermatol. 2013 Jun;68(6):899

52. Notaro ER1, Sidbury R2. Systemic Agents for Severe Atopic Dermatitis in Children. Paediatr Drugs. 2015 Dec;17(6):449-57.

53. www. accessdata. fda. gov/drugsatfda_docs/label/2017/761055lbl. pdf (Accessed on April 04, 2017).

54. www. ema. europa. eu/ema/index. jsp?curl=pages/medicines/human/medicines/004390/smops/Positive/human_smop_001179. jsp&mid=WC0b01ac058001d127 (Accessed on July 24, 2017).

55. Cinats A, Heck E, Robertson L. Skin Therapy Lett. . Janus Kinase Inhibitors: A Review of Their Emerging Applications in Dermatology, 2018 May;23(3):5-9

56. a Lucy Yichu Liu, Brett Andrew King Tofacitinib for the Treatment of Severe Alopecia Areata in Adults and Adolescents J Investig Dermatol Symp Proc. 2018 Jan;19(1):S18-S20

57. Price, C. J. , Lattouf, C. , Baum, B. , McLeod, M. , Schachner, L. A. , Duarte, A. M. et al. Propranolol vs corticosteroids for infantile hemangiomas: a multicenter retrospective analysis. Arch Dermatol. 2011; 147: 1371–1376

58. Zheng L, Li Y. Effect of topical timolol on response rate and adverse events in infantile hemangioma: a meta-analysis. Arch Dermatol Res 2018 Jan 23. doi: 10. 1007/s00403-018-1815-y. [Epub ahead of print].

BÖLÜM 27

KUTANÖZ CERRAHİ

1. Yara-Ülser İyileşmesi ve Tedavileri
2. Biyopsi Teknikleri
3. Elektrocerrahi
4. Kriyoterapi

TÜRK TABİPLERİ BİRLİĞİ

BURSA TABİP ODASI

YARA-ÜLSER İYİLEŞMESİ VE TEDAVİLERİ

Doç. Dr. Abdullah DEMİRBAŞ[1]

Prof. Dr. Necmettin AKDENİZ[2]

1. Tanım:

Derimizde yara iyileşmesinin biyolojik düzenlemesi, çeşitli hücre tipleri ve karmaşık bir zamanlama dizisi ile etkileşime giren aracılar tarafından yönetilen sofistike bir süreçtir. Deri, vücudu fiziksel, kimyasal ve bakteriyel saldırılardan koruyan ve aynı zamanda sıcaklık modülasyonu, nem regülasyonu ve duyu alım ve iletim gibi temel işlevleri yerine getiren bir bariyerdir. Yara iyileşmesinde derinin onarım ve yenilenme yeteneği bu fonksiyonların devamı için çok önemlidir. Kronik yaralar, anormal yara iyileşmesinden kaynaklanabilir ve hastalara ve tıbbi sisteme önemli bir yük getirir. Akut yaralara ek olarak, arteriyel, venöz, diyabetik ve basınç ülseri gibi birçok kronik ve iyileşmesi zor yaralar da doğrudan veya dolaylı olarak hastalıklarla ilişkilidir. Inflamatuvar hücreler, kemokinler, sitokinler, büyüme faktörleri ve matriks elementleri gibi birçok faktör yara iyileşmesine katkıda bulunur. Bu süreçler ardışık ve eşzamanlı olarak gerçekleşir. Yara iyileşmesinin hemostaz/enflamasyon, proliferasyon ve yeniden şekillenme olmak üzere üç ana faza ayrılması hem fizyolojik hem de patolojik yara iyileşmesinin anlaşılmasını kolaylaştırır. Yaralar farklı kriterlere göre sınıflandırılabilir ve iyileşme zamanı bu sınıflandırmada önemli bir faktördür. Bu nedenle, yaralar akut veya kronik olarak klinik olarak sınıflandırılabilir. Akut yaralar, kendini onarabilen, normal iyileşme sürecine uygun bir şekilde ilerleyen, anatomik ve fonksiyonel restorasyon sağlayan yaralardır. Genellikle 5-10 gün içinde veya 30 gün içinde iyileşirler ve travmatik doku kaybı veya cerrahi işlemlerden kaynaklanabilirler. Kronik yaralar ise normal iyileşme aşamalarında ilerlemeyen ve zamanında onarılamayan yaralardır. İyileşme süreci eksik ve hemostaz, inflamasyon, proliferasyon veya yeniden şekillenme aşamalarından biri veya daha fazlası uzatılmış faktörler tarafından bozulmuştur. Bu faktörler arasında enfeksiyon, doku hipoksisine bağlı nekroz, yaralanmanın ardından artmış eksuda ve inflamatuvar sitokinler yer alır.

2. Yara iyileşmesi fazları:

Yara iyileşmesi, kan damarlarının bütünlüğünün bozulması sonucu kan bileşenlerinin sızması ile başlar. Epidermis, dermis, deri ekleri, sinirler ve subkutan doku katmanları, yara iyileşmesinde yer alan dokular arasındadır. Yara iyileşmesinde, temel hücre tipleri arasında endotel hücreleri, makrofajlar, nötrofiller, trombositler, epidermal keratinositler, dermal fibroblastlar, dış kök kılıf hücreleri, nöronlar ve adipositler yer alır. Bu hücrelerin yanı sıra, yara iyileşmesinin kompleks sürecine dahil olan çok sayıda inflamatuar mediyatör bulunur. Yara iyileşme süreci, hemostaz, inflamasyon, proliferasyon ve yeniden şekillenme olmak üzere dört aşamadan oluşur.

- ✓ **Hemostatik faz:** İyileşmenin başlaması için hemostatik faz esastır. Bu fazın amacı aşırı kanamayı, dehidrasyonu ve enfeksiyonu önlemektir.
- ✓ **İnflamasyon faz:** Yaranın oluşumundan dört ile altı gün sonra başlayan bu faz, iki aşamaya ayrılabilir.
  - **a. Erken inflamatuar faz:** Bu aşama, başlıca nötrofil işlevlerinin baskın olduğu erken dönemdir.
  - **b. Geç inflamatuar faz:** Bu aşama, makrofaj işlevlerinin baskın olduğu geç dönemdir.
- ✓ **Proliferasyon fazı:** Dördüncü günden sonra yaklaşık iki hafta süren bu aşama, granülasyon dokusu gelişimi ile epitelizasyonun tamamlandığı süreçtir. Sitokinler ve büyüme faktörleri bu aşamada da önemlidir.

1. Kocaeli Üniversitesi Tıp Fakültesi Deri ve Zührevi Hastalıklar AD, Kocaeli
2. Memorial Ataşehir Hastanesi Deri ve Zührevi Hastalıklar Kliniği, İstanbul

- ✓ **Olgunlaşma ve yeniden şekillenme fazı:** Bu faz bir yıla kadar devam eder. Çoğunlukla fazlar birbirine geçmiştir ve net bir ayrım yapılamaz.

a. **Hemostatik fazda**, yara oluşumundan sonra vazokonstriksiyon meydana gelir ve plateletler ekstrinsik koagülasyon mekanizmasını başlatmak üzere birleşir. Oluşan pıhtı, kollajen, platelet, trombin ve fibronektin içerir. Bu doku yarayı kontaminasyondan korur ve hücre migrasyonu ve tutunması için temel bir matriks oluşturur. Birleşmiş plateletler, yara bölgesine nötrofil ve daha sonra makrofaj, endotel hücre ve fibroblastları çekmek için PDGF, TGF Beta, EGF ve IGF gibi büyüme faktörleri salgılar.

   İlk 24 saatte **inflamatuar fazda**, özellikle nötrofiller proteolitik enzimleri aracılığıyla ölü hücreleri ve bakterileri yok ederler. Üçüncü günde, makrofajlar ortaya çıkar ve inflamatuar sitokinler ile büyüme faktörleri salgılanır. Plazminojen pıhtı içinde plazmine dönüşür ve fibrini parçalar. Fibrin, gevşek yara dokusunda bir bariyer ve ağ oluşturarak yara iyileşmesinde aktif sitokin ve büyüme faktörü salgılayan hücreleri yara ortamına çeker. Bu, adezyon, migrasyon ve proliferasyon kaskadına yardımcı olur.

b. **Erken inflamasyon fazı**, hücrelerin %50'sinden fazlasının nötrofillerden oluştuğu bir dönemdir ve ölü dokunun ve yaradaki bakterinin parçalanması, nötrofillerin salgıladığı proteolitik enzimlerle gerçekleşir. Nötrofiller tarafından salgılanan IL1 alfa, IL 1 beta ve TNF alfa, takip eden dönemlerde makrofaj, keratinosit ve fibroblastlardan salgılanacak olan büyüme faktörlerinin aktivatörleridir. Zaman ilerledikçe, nötrofillerin yaradaki sayıları apopitoz ve fagositoz yoluyla azalır.

c. **Geç inflamasyon fazı**, özellikle PDGF, TGF Beta, LTB4 ve PF4 ile monositler dokuda aktive makrofaj halini alır. Makrofajlar, antijen sunan hücre özelliği gösterdikleri gibi, fagositozda ve keratinosit göçü, çoğalmasında da önemli görevler üstlenirler. Patojenlerin öldürülmesinde özellikle nitrik oksit gibi serbest radikalleri kullanırlar. IL 1, kompleman ve immünoglobülin G yıkım ürünleri ile lenfositler yara bölgesine çekilirler.

d. Fibroblastların çoğalması **proliferasyon fazında** başlar. Yara iyileşmesinde, komşu fibroblastlar kolajen salgılamak için aktive olabilir veya büyüme faktörleri yoluyla fibroblastlar yara bölgesine çekilerek kollajen lifleri ve ara maddeler salgılarlar. Anjiyogenez de bu süreçte gerçekleşir ve granülasyon dokusu oluşur. Olgunlaşma ve yeniden şekillenmede, inflamatuar süreç azalmış ve yerini kollajen sentezi, çapraz bağ oluşumu ile mevcut dokunun kalınlaşması ve sağlamlaşması almıştır. Geçici matriks, fibrin, fibronektin ve kollajen tip 3'ten oluşurken, ikincil matriks Kolajen tip 1 ile oluşur. Yara iyileşmesinde miyofibroblastlar önemli hücrelerdir ve kasılarak yara büyüklüğünü küçültürler. Miyofibroblastlar, düz kas hücrelerine benzer yapıdadırlar ve yara boyunca zincirler halinde bulunurlar. Yara dokusunda ölü, nekrotik doku varsa, epitel bu nekrotik doku üzerinde ilerleyemez ve sadece taze ve canlı granülasyon doku üzerinde yürüyebilir. Epitelizasyon tamamlandığında, üzerindeki kabuk kendiliğinden düşer. Birinci haftadan sonra, maturasyon aşamasında inflamatuar hücreler yara bölgesinde artık bulunmazlar ve granülasyon dokusu zamanla olgun kollajen ile değiştirilir. Skar dokusu oluşur ve bu dokuda vasküler yapılar çok azdır.

   Yaranın iyileşmesi akut yaralarda belli bir sırayla gerçekleşirken, kronik yaralarda bu sıra bozulabilir ve bazı bölgelerde farklı fazlarda olabilir. Bu senkronizasyonun bozulmasına sebep olabilir ve doğal iyileşmeyi engelleyebilir. Kronik yaralarda bazı hücrelerde fenotipik değişkenlik gözlemlenebilir. Örneğin, kronik yaraların kenarındaki keratinositlerin göçü bozulabilir ve bu da yara kapanmasını geciktirebilir. Bu durumun sebebi, hücre migrasyon faktörlerine karşı dirençli olmaları olabilir. Diyabetik ülserlerdeki fibroblastların TGF-beta ya da diğer büyüme faktörlerine karşı dirençli olduğu gösterilmiştir. Kronik venöz ülserlerde artmış TGF-beta seviyeleri tespit edilmiştir ve fibrozis oluşumuna neden olabileceği düşünülmektedir. Yaranın yapılanmasında matriks metalloproteinazların rolü bilinmektedir ve dengesizliği, iyileşmeyi geciktirebilir veya artan fibrozise yol açabilir.

Yara iyileşme sürecinde etkili olan faktörler: Hastaların sistemik ve genetik hastalıkları, yara iyileşme sürecinde olumsuz etkiler gösterebilir. Özellikle ileri yaş, obezite, hipotermi, sigara kullanımı, beslenme yetersizliği ve immobilite gibi özellikler yara iyileşmesinde gecikmelere neden olabilir. Yaşlı hastaların gençlere göre daha yavaş iyileştiği bilinmektedir. Yapılan deneysel çalışmalar, yaşlı hayvanlarda inflamatuar ve proliferatif fazlarda yetersizlik olduğunu ortaya koymuştur. Bu kusur, büyüme faktörlerinin yetersizliğinin bir sonucu olabilir.

Hipotermi, periferik vazokonstriksiyonu indükleyerek, kutanöz perfüzyon üzerinde önemli etkiler gösterir. Bu nedenle, yaraların ısı yalıtımı önemlidir. Beslenmenin de yara iyileşmesi üzerinde etkileri mevcuttur. Glukoz, yara onarımı için ana yakıttır. Protein malnütrisyonu ve özellikle arginin ve metiyonin amino asitlerindeki eksiklikler, uzun süreli inflamasyona ve matriks birikiminin, hücresel proliferasyon ve anjiyogenezin bozulmasına yol açarak, uzamış yara iyileşmesine neden olabilir. Ayrıca, yetersiz beslenme deri yaralarında kolajen birikiminin azalmasıyla ilişkilendirilir. Vitaminler ve mineraller, özellikle askorbik asit, çinko, selenyum ve bakır, yara onarımı için gereklidir. Sigara, yara iyileşmesini geciktiren bir diğer faktördür. Sigara dumanı, nikotin, karbon monoksit ve hidrojen siyanür gibi yara iyileşmesinde bozukluklara neden olabilecek 4000'den fazla bileşik içerir. Nikotin, lokal iskemiye neden olarak bir vazokonstriktör görevi görür. Karbon monoksit, oksijenden 200 kat daha fazla bağlanma afinitesi olan methemoglobini üretmek için hemoglobine bağlanır ve yaraya oksijen iletimini azaltır. Hidrojen siyanür ise oksidatif metabolizmayı ve oksijen taşınmasını engeller.

Kronik hastalıklar arasında kardiyovasküler hastalıklar, solunum sistemi hastalıkları, metabolik hastalıklar, endokrin hastalıklar, böbrek ve karaciğer yetmezliği, malignite ve tedavileri, dokuların kan dolaşımını etkileyerek yara iyileşmesini geciktirebilir. Ayrıca, yara iyileşmesini etkileyebilecek nadir genetik sendromlar arasında cutis laxa, Ehlers-Danlos sendromu, osteogenezis imperfecta ve homosistinüri de bulunur. Diabetes mellitus, yara iyileşmesini olumsuz etkileyen önemli bir faktördür. Bu, hipergliseminin hücresel ve moleküler fizyoloji üzerindeki olumsuz etkilerinden kaynaklanan karmaşık bir süreçtir. Mikrovasküler okluzif hastalığın diyabetik komplikasyonların etiyolojisi olarak kabul edilmesine rağmen, son araştırmalar bu görüşü desteklememektedir. Hipotiroidizmin yara iyileşmesinde gecikmeye neden olduğu deneysel veriler ve anekdotik seriler tarafından gösterilmektedir. Bunun yanı sıra, böbrek ve karaciğer yetmezliği ile solunum sistemi hastalıklarının varlığı da yara iyileşmesini geciktirebilir. Karaciğer yetmezliğinde, azalmış pıhtılaşma faktörleri, düşük plazma proteinleri, azalmış bakterisidal aktivite ve glukoz regülasyonundaki başarısızlık gibi etmenler, yara iyileşmesini bozabilir. Akut veya kronik böbrek yetmezliği durumunda ise, özellikle diyaliz tedavisi gerektiğinde, yükselen üremik toksin seviyeleri ve metabolik asidoz, bağışıklık sistemi üzerinden yara iyileşmesini etkileyebilir.

Yara iyileşmesini olumsuz etkileyen bir diğer faktör, hipoksemiye bağlı olarak oluşan doku hipoksisidir. Tüm biyolojik sistemlerde olduğu gibi, yeterli gaz değişimi yara iyileşmesi için de gereklidir. Solunum yetmezliğinden kaynaklanan hipoksemiye bağlı olarak, doku hipoksisinin iyileşme üzerinde derin etkileri olabilir.

Steroidler, yara iyileşmesi üzerinde olumsuz etkilere sahip olabilir. Bu ilaçlar, inflamasyonu azaltarak yara iyileşmesi için gerekli olan epitelizasyon sürecini engeller ve kolajen üretimini azaltır. Bu etkilerin klinik sonuçları arasında cerrahi insizyonların açılmasında artış, yara enfeksiyonu riskinde artış ve iyileşme sürecinde gecikme sayılabilir. Radyasyonun akut etkileri arasında vasküler staz, oklüzyon, endotel ödemi ve tromboz meydana gelir. Bu da fibroblastların çoğalması, göç etmesi ve kasılması sürecinde bozulmaya neden olarak iyileşme sürecini yavaşlatır. Bu anormallikler, daha yavaş epitelizasyon, daha düşük gerilme gücü, daha yüksek enfeksiyon ve yara ayrılma oranları gibi sonuçlara yol açarak yara onarımının etkisiz olmasına neden olur.

3. Yara tedavisi

Yara iyileşmesinin uygun bir şekilde ilerlemesi için, yara tabanı iyi bir vasküler alana sahip olmalı, nekrotik dokular ve enfeksiyondan arındırılmalı ve nemli tutulmalıdır. Yara pansumanları, ölü

dokunun giderilmesi, yara salgısının kontrolü, aşırı bakteri üremesinin önlenmesi, uygun sıvı dengesinin sağlanması, maliyet etkinliği göstermesi ve uygulamasının hasta ve/veya hemşireler tarafından kolay olması gibi faktörlerle bu süreci kolaylaştırmaya yardımcı olabilir. Granülasyon dokusu ve epitelizasyon gösteren yaralar ilerleyici bir şekilde iyileşme gösterir ve kapatılabilir veya açık bırakılabilir. Tüm yaralar mikrobiyal kolonize olabilir, ancak tüm yaralar enfekte değildir. Yara iyileşme ortamını düzeltmeyi hedefleyen pek çok topikal madde ve alternatif tedavi mevcuttur ve kesin önerileri destekleyecek veriler yetersiz olsa da, bazıları belirli koşullar altında faydalı olabilir.

- ✓ **Antibiyotik rolü:**Tüm yaraların mikrobiyal ajanlarla kolonize olması beklenir; ancak bu, akut enfeksiyöz bir sürecin varlığını göstermez. Bu nedenle, antibiyotik tedavisi tüm yaralar için uygun değildir ve sadece klinik olarak enfekte görünen yaralar için gereklidir. Kronik yaralarda enfeksiyonu önlemek için antibiyotik tedavisi öneren veya enfeksiyon belirtisi olmayan yaraların iyileşme potansiyelini artıran yayınlanmış bir kanıt yoktur. Yara enfeksiyonunun antibiyotik tedavisi gerektiren klinik belirtileri arasında lokal semptomlar (selülit, pürülan akıntı, kötü koku, osteomiyelit) ve sistemik semptomlar (ateş, titreme, mide bulantısı, hipotansiyon, hiperglisemi, lökositoz, mental durumda değişiklik) bulunmaktadır.
- ✓ **Glisemik kontrol:** Genellikle, kronik yara tedavisinde, çoğu klinisyen glisemik kontrolü önemli bir faktör olarak kabul eder. Ancak, kısa vadeli glisemik kontrolün yara iyileşme süreci üzerinde doğrudan bir etkisi olduğunu destekleyen sağlam klinik kanıtlar henüz bulunmamaktadır. Bununla birlikte, araştırmalar, sıkı glisemik kontrolün diyabetik ayak ülseri insidansını yaklaşık % 23 oranında azaltabileceğini düşündürmektedir. Kronik yara riski taşıyan hastalarda sıklıkla immün sistemi baskılanmış durumlarla (örn. diyabet) ilişkili komorbid durumlar vardır ve başlangıçta ateş ve lökositoz gibi klasik sistemik enfeksiyon belirtileri göstermeyebilirler. Hiperglisemi bu hastalarda enfeksiyonun daha duyarlı bir göstergesi olabilir.
- ✓ **Yara debridmanı:** Yara yönetiminde nekrotik doku, kontaminasyon veya artık sütür materyali bulunan yaralar için debridman avantajlıdır. Yara tabanı hazırlığı, hasarlı dokunun düzenli bir şekilde restorasyonunu ve yenilenmesini kolaylaştırır ve özel yara bakım ürünlerinin ve gelişmiş biyolojik doku desteklerinin performansını arttırabilir. Açılmış cerrahi yaralar enfekte eksüda, barsak kontaminasyonu, nekrotik kas veya fasya içerebilir. Bu maddeler, anormal metaloproteazların üretimini uyararak ve gerekli yerel biyolojik kaynakları tüketerek vücudun iyileşme yeteneğini engeller. Devitalize doku birikimi, azalmış anjiyogenez, hiperkeratotik doku, eksüda ve biyofilm oluşumu, kronik yaraların, yara iyileştirici uyaranlara (yani, yaranın yüzeyinde aşırı bakteri üremesi) yeterli hücresel yanıtı önleyen özellikleridir. Yaraların çoğuna optimal bir yara iyileşmesi ortamı sağlamak için sıklıkla seri debridman gerekir. Seri debridmanın tolere edilemeyeceği az sayıda hastada, enzimatik veya biyolojik (larva) debridman gerekebilir. Bu müdahaleler, seri debridmanlar arasındaki süre boyunca da avantajlı olabilir. Debridman işlemi sırasında yara yüzeyinden kanama genellikle meydana gelir. Kanama eğilimi, yaranın tipi ve iyileşme aşamasına bağlıdır. Kanama, debride edilmesi gereken dokunun görülebilirliğini etkileyebilir, bu nedenle pansuman çıkarıldıktan sonra kanama meydana gelirse, debridmana başlamadan önce durdurulmalıdır. Kanama, iyileşen yüzeylerden veya yara kenarındaki derinin derin katmanlarından kaynaklanabilir. Yaygın kanama hafif basınçla yönetilebilir. Kanama durduktan sonra debridman işlemi devam ettirilebilir. Elektrokoter veya gümüş nitrat çubuğu ciltteki subdermal bir damardan kanamayı pıhtılaştırmak için kullanılabilir ve bundan sonra debridman devam edebilir.

- ✓ **İrrigasyon:** Sıvı irigasyonu bakteri yükünü azaltmak ve kalıntıları uzaklaştırmak için gereklidir ve yara bakımının standart bir parçası olmalıdır. Düşük basınçlı irrigasyon, bir şırınga veya

ampul kullanılarak herhangi bir ortamda gerçekleştirilebilirken, yüksek basınçlı irrigasyon tipik olarak ameliyat ortamında ticari bir cihaz kullanılarak gerçekleştirilir.

- ✓ **Cerrahi:** Bir bistüri veya diğer keskin aletler (örn. makas veya küret) kullanarak keskin eksizyonel debridman, nekrotik dokuyu ve birikmiş kalıntıları giderir. Kronik yaraların keskin eksizyonel debridmanı, bakteri yükünü azaltır ve yaranın kontraksiyonunu ve epitelizasyonunu uyarır. Enfeksiyon belirtileri varsa, cerrahi debridman uygulanmalı ve geniş nekrotik doku alanlarını çıkarmak için en iyi yöntemdir. Cerrahi debridman, kronik iyileşmeyen yaraların tedavisinde enfekte dokuyu çıkarmak, zarar görmüş yara kenarlarıyla başa çıkmak veya kültür ve patoloji için derin doku elde etmek amacıyla da uygulanabilir. Seri cerrahi debridmanın, uygun bir klinik ortamda uygulanması durumunda, iyileşme olasılığını artırdığı gözlemlenmiştir.

- ✓ **Biyolojik:** Lucilia [Phaenicia] cuprina veya yeşil şişe sineği larvalarının kullanılması, yara debridmanı için ek bir yöntem olarak hizmet eder. Bu tedavi, cerrahi debridman uygulanamadığı durumlarda veya mevcut olmadığında ya da kronik yara debridmanı için bir alternatif olarak kullanılabilir. Bazı durumlarda magot tedavisi antibiyotik tedavisinin süresini de azaltabilir. Özellikle Lucilia [Phaenicia] sericata (Medical Maggots) magot tedavisi sıklıkla tercih edilen bir seçenektir.

- ✓ **Yardımcı tedaviler:** Nekrotik doku debridmanı, enfeksiyon ve iskemi gibi sorunların uygun şekilde ele alınmasının ardından, yara iyileşmesini artırmaya yönelik çeşitli yardımcı tedaviler bulunmaktadır.

    - ➢ **Büyüme faktörleri:** Yara iyileşmesi sürecinde önemli olan büyüme faktörleri arasında trombosit kaynaklı büyüme faktörü (PDGF), fibroblast büyüme faktörü (FGF) ve granülosit-makrofaj koloni uyarıcı faktörü (GM-CSF) yer almaktadır. Kronik ülserlerin tedavisinde, özellikle alt ekstremiteyi etkileyenlerde, rekombinant insan büyüme faktörleri geliştirilmiş ve aktif olarak araştırılmaktadır. Ancak diğer tedavilerde olduğu gibi, yara iyileşmesini desteklemek için izole büyüme faktörlerinin kullanılması, iyi kalitede debridman, enfeksiyon kontrolü gibi diğer önlemler olmadığında etkisiz olabilir.

    - ➢ **Antiseptikler ve antimikrobiyal ajanlar**: Seçilmiş hasta popülasyonlarında, bazı topikal antimikrobiyallerin potansiyel faydaları ilişkilendirilebilir.

    - ➢ **İyot bazlı:** Cadexomer iyodin (örneğin, Iodosorb) adlı bir antimikrobiyal, yara içindeki bakteri yükünün azalmasına ve yara iyileşmesini hızlandırmak için nemli bir ortam oluşturmaya yardımcı bir antimikrobiyaldir.

    - ➢ **Gümüş bazlı:** Gümüş, bakteriler için toksik özelliklere sahip olmasına rağmen, gümüş içeren pansumanların diğer topikal yara pansumanlarına kıyasla önemli bir fayda sağlamadığı gözlemlenmiştir.

    - ➢ **Bal:** Yıllardır kullanılan bir yöntem olan bal, yaraların tedavisinde kullanılmaktadır. Balın yüksek ozmolarite ve yüksek hidrojen peroksit konsantrasyonu nedeniyle geniş bir spektrumlu antimikrobiyal etkisi bulunmaktadır.

    - ➢ **Beta blokerler:** Keratinositler, beta-adrenerjik reseptörlere sahip hücrelerdir ve beta blokerlerin aktivitelerini etkileyerek maturasyon ve migrasyon oranlarını arttırabilir. Yanık hastalarında, sistemik beta blokerlerin kullanımıyla ilgili araştırmalar yapılmıştır.

- ✓ **Yara örtüleri:** Bir yaraya uygun bir pansumanın doğru şekilde uygulandığında ve düzenli olarak değiştirildiğinde, yara iyileşme hızı, yara gücü, onarılan derinin işlevi ve oluşan yara

izinin kozmetik görünümü üzerinde önemli bir etkisi olabileceği konusunda tartışmalar vardır. Her yara için tek bir pansuman çözümü mükemmel değildir. Bunun yerine, bir klinisyen yaraları bireysel olarak değerlendirmeli ve her vakaya özel olarak en uygun pansumanı seçmelidir. Farklı yara pansuman türleri arasında seçim yapmaya yardımcı olacak sınırlı sayıda klinik kanıt bulunmaktadır. Bununla birlikte, kronik yara tedavisi için aşağıdaki genel ilkelerin desteklendiği bir konsensüs görüşü mevcuttur ve benzer ilkeler akut yara yönetimi için de kullanılabilir:

- Debridman aşamasında, hidrojeller gibi pansumanlar kullanılabilir. Bu tür pansumanlar, yaradaki nekrotik doku ve yabancı maddelerin temizlenmesine yardımcı olur.
- Granülasyon aşamasında, nem dengesini koruyan az yapışkan pansumanlar tercih edilebilir. Bu tür pansumanlar, yaranın nemli bir ortamda iyileşmesine yardımcı olur ve granülasyon dokusunun oluşumunu teşvik eder.
- Epitelizasyon aşamasında ise düşük yapışkan pansumanlar kullanılabilir. Bu pansumanlar, yeni epitel hücrelerinin oluşumunu desteklerken yara yüzeyine zarar verme riskini azaltır.

Bu ilkeler, yara iyileşme sürecini desteklemek ve en iyi sonuçları elde etmek için pansuman seçiminde rehberlik sağlar. Ancak, her yara durumu bireysel olarak değerlendirilmeli ve tedavi planı klinik değerlendirme ve uzman görüşüne dayandırılmalıdır.

Drenaj/nem derecesi, hem akut hem de kronik yaralar için pansuman seçiminde klinisyene yol göstermelidir. Açıkça, nemli bir yara yatağı iyileşme süreci için faydalıdır, ancak aşırı nem zararlı olabilir ve maserasyona yol açabilir. İdeal pansuman, belirli bir yara için uygun nem seviyesini korurken fazla drenajı giderir. Bazı pansumanların lokal antimikrobiyal etkiler, değişim sırasında ağrıda azalma, koku kontrolü ve antiinflamatuar veya hafif debridman kapasitesi gibi ek faydaları olabilir, ancak bunlar ikincil faydalardır. Tipik olarak pansumanlar, yara iyileşme ortamını bozmamak için günlük veya gün aşırı değiştirilir. Bununla birlikte, yara iyileşmesinin belirli yönlerini engelleyebileceklerinden, belirli pansumanları kullanırken dikkatli olunmalıdır. Örneğin, yüksek kalsiyum içeriğine sahip aljinat pansumanlar, keratinositlerin erken terminal farklılaşmasını indükleyerek epitelizasyonu engelleyebilir. Yüksek gümüş içerikli pansumanlar sitotoksik etkiye sahip olabilir ve önemli bir enfeksiyon yoksa kullanılmamalıdır.

İdeal bir pansuman aşağıdaki özelliklere sahip olmalıdır:

- Nemli bir ortamı korurken aşırı yara sıvısını emer.
- Yarayı mekanik veya kimyasal hasarlardan korur.
- Bakteri invazyonu önler ve çoğalmasını engeller.
- Yara şekline uyum sağlar ve ölü boşlukları ortadan kaldırır.
- Nekrotik dokuyu debride eder.
- Çevredeki canlı dokuyu tahriş etmez veya zarar vermez.
- Hemostaz sağlar ve kompresyon yoluyla ödemi azaltır.
- Lifler veya bileşikler yayarak yabancı cisim veya aşırı duyarlılık reaksiyonuna neden olmaz.
- Pansuman değişimleri sırasında ve arasında ağrıyı azaltır.

- Pansuman değişikliklerini en aza indirir.
- Ekonomik olarak uygun, kolay bulunabilir ve uzun bir raf ömrüne sahiptir.
- Yara görünümünü gözlemlemeye izin vermek için şeffaf bir yapıya sahiptir.

Genellikle, tüm bu özelliklere sahip bir pansuman bulunması mümkün olmayabilir ve belirli bir yara durumunda hangi özelliğin en önemli olduğuna dair bir karar klinisyen tarafından verilmelidir. Hem akut hem de kronik yaralar için, yara yatağının nem içeriğinin dengede tutulması önemlidir. Alan, iyileşmeyi desteklemek için uygun nem seviyesine sahip olmalıdır, ancak sağlıklı dokuda maserasyon oluşumunu önlemek için aşırı eksüda emilimi gerçekleştirilmelidir.

Genel pansumanlar: Pansumanlar çeşitli özelliklere göre sınıflandırılabilir; ancak, pansumanların nem tutma yeteneklerine dayalı olarak sınıflandırılması en faydalı olanıdır çünkü bir pansumanın asıl amacı yara ortamındaki nem seviyesini korumaktır. Bu nedenle, pansumanlar genellikle açık, yarı açık veya yarı oklüzif olarak sınıflandırılırlar.

- ➢ Açık pansumanlar, genellikle gazlı bezin salinle nemlendirilmesiyle yaraya yerleştirilmeden önce oluşturulan bir pansuman türüdür.
- ➢ Yarı açık pansumanlar genellikle ince gözenekli gazlı bezlerden oluşur ve tipik olarak petrol, parafin mumu veya başka bir merhemle emdirilir. Bu tür pansumanlar, Xeroform, Adaptic, Jelonet ve Sofra Tül gibi ürün adlarıyla da bilinir.
- ➢ Yarı okluziv pansumanlar, çeşitli okluziv özelliklere, emme kapasitelerine, uygunluğa ve bakteriyostatik aktiviteye sahip geniş bir yelpazeye sahiptir. Yarı tıkayıcı pansumanlar arasında film tabakaları, köpükler, aljinatlar, hidrokolloidler ve hidrojeller gibi çeşitli türler bulunmaktadır.

✓ **Yardımcı tedaviler: Hiperbarik oksijen tedavisi (HBOT),** birçok durumda in vitro yara iyileşmesi üzerinde olumlu etkilere sahip olduğu gösterilmiş bir tedavi yöntemidir. HBOT, hipoksi bölgelerinde yeni kan damarlarının oluşumuna katılan endotel progenitör hücrelerin önemli bir rol oynadığı yara iyileşmesini destekler. Bununla birlikte, HBOT tarafından indüklenen hiperoksi, endotel progenitör hücrelerin mobilizasyonunu etkili bir şekilde arttırabilirken, tedavi yara bölgesini doğrudan hedeflemez.

Kaynaklar

1. International Wound Infection Institute (IWII) *Wound infection in clinical practice: principles of best practice.* London: Wounds International; 2016. pp. 32–32.
2. Harries RL, Bosanquet DC, Harding KG. Wound bed preparation: TIME for an update. *Int Wound J.* 2016;13(Suppl 3):8–14.
3. lindley lE, Stojadinovic O, Pastar ı, Tomic-Canic M. Biology and Biomarkers for Wound Healing. Plast Reconstr Surg. 2016;138(3 Suppl):18S-28S
4. lawrence WT. Physiology of the acute wound. Clin Plast Surg. 1998;25(3):321-40.
5. Broughton G 2nd, Janis JE, Attinger CE. The basic science of wound healing. Plast Reconstr Surg. 2006;117(7 Suppl):12S-34S. doi: 10. 1097/01. prs. 0000225430. 42531. c2.
6. Janis JE, Harrison B. Wound healing: part ı. Basic science. Plast Reconstr Surg. 2014; 133(2):199e-207e. doi: 10. 1097/01. prs. 0000437224. 02985. f9.

7. Baum Cl, Arpey CJ. Normal cutaneous wound healing: clinical correlation with cellular and molecular events. Dermatol Surg. 2005; 31(6):674-86; discussion 686. doi: 10. 1111/j. 1524-4725. 2005. 31612

8. Atiyeh BS, Ioannovich J, Al-Amm CA, El-Musa KA. Management of acute and chronic open wounds: the importance of moist environment in optimal wound healing. Curr Pharm Biotechnol 2002; 3:179.

9. Schultz GS, Sibbald RG, Falanga V, et al. Wound bed preparation: a systematic approach to wound management. Wound Repair Regen 2003; 11 Suppl 1:S1.

10. Golinko MS, Clark S, Rennert R, et al. Wound emergencies: the importance of assessment, documentation, and early treatment using a wound electronic medical record. Ostomy Wound Manage 2009; 55:54.

11. Bowler PG, Duerden BI, Armstrong DG. Wound microbiology and associated approaches to wound management. Clin Microbiol Rev 2001; 14:244.

12. Game FL, Hinchliffe RJ, Apelqvist J, et al. A systematic review of interventions to enhance the healing of chronic ulcers of the foot in diabetes. Diabetes Metab Res Rev 2012; 28 Suppl 1:119.

13. Game FL, Hinchliffe RJ, Apelqvist J, et al. Specific guidelines on wound and wound-bed management 2011. Diabetes Metab Res Rev 2012; 28 Suppl 1:232.

14. Lipsky BA, Berendt AR, Cornia PB, et al. 2012 Infectious Diseases Society of America clinical practice guideline for the diagnosis and treatment of diabetic foot infections. Clin Infect Dis 2012; 54:e132.

15. Boyko EJ, Zelnick LR, Braffett BH, et al. Risk of Foot Ulcer and Lower-Extremity Amputation Among Participants in the Diabetes Control and Complications Trial/Epidemiology of Diabetes Interventions and Complications Study. Diabetes Care 2022; 45:357.

16. Wilcox JR, Carter MJ, Covington S. Frequency of debridements and time to heal: a retrospective cohort study of 312 744 wounds. JAMA Dermatol 2013; 149:1050.

17. Robson MC. Treating bacterial infections in chronic wounds. Contemp Surg Suppl 2000; Sept:9.

18. Nigam Y, Morgan C. Does maggot therapy promote wound healing? The clinical and cellular evidence. J Eur Acad Dermatol Venereol 2016; 30:776.

19. Ovington LG. Dressings and ajunctive therapies: AHCPR guidelines revisited. Ostomy Wound Manage 1999; 45:94S.

20. Carter MJ, Tingley-Kelley K, Warriner RA 3rd. Silver treatments and silver-impregnated dressings for the healing of leg wounds and ulcers: a systematic review and meta-analysis. J Am Acad Dermatol 2010; 63:668.

21. Woo KY, Ayello EA, Sibbald RG. SILVER versus other antimicrobial dressings: best practices! Surg Technol Int 2008; 17:50.

22. Tang JC, Dosal J, Kirsner RS. Topical timolol for a refractory wound. Dermatol Surg 2012; 38:135.

23. Menaker GM. Wound dressings for office-based surgery. Facial Plast Surg 2004; 20:91.

24. Bello YM, Phillips TJ. Recent advances in wound healing. JAMA 2000; 283:716.

25. Tibbles PM, Edelsberg JS. Hyperbaric-oxygen therapy. N Engl J Med 1996; 334:1642.

BİYOPSİ TEKNİKLERİ

Doç. Dr. Abdullah DEMİRBAŞ[1]

Prof. Dr. Necmettin AKDENİZ[2]

1. Tanım:

Dermatoloji uygulamalarında, biyopsi önemli bir yer tutmaktadır. Klinik olarak benzer görünen birçok hastalıkta, uygun lezyondan alınan doğru örnekler, tanı ve tedavi sürecinde en kritik adımdır. Deri biyopsileri, temel olarak bir deri hastalığının doğru tanısına yardımcı olmak için gerçekleştirilir. Malign hastalıklarda tanı koyma yanı sıra, deri biyopsisi tedavi ve prognoz açısından da önemli bilgiler sağlar. İnflamatuar dermatozlarda ise, ayırıcı tanıda deri biyopsisine başvurulması sıklıkla gerekmektedir. Son olarak, klinik seyir, tedaviye yanıt ve potansiyel yan etkiler hakkında objektif kanıtlar elde etmek amacıyla bazen deri biyopsileri izlem amaçlarıyla da kullanılır. Biyopsi teknikleri arasında en sık kullanılanlar küçük bir deri parçasının eksizyonu (eksizyonel biyopsi) veya doku örneğinin bir iğne yardımıyla alınmasıdır (iğne biyopsisi). Biyopsi planlama aşamaları, lezyonun karakteristikleri, hastanın klinik özellikleri, laboratuvar test sonuçları ve klinik şüpheler gibi birçok faktörü dikkate almayı gerektirir. Doğru bir şekilde planlanmış ve uygulanmış biyopsi, dermatolojik hastalıkların tanısında ve yönetiminde kritik bir role sahiptir. Dermatologlar, uygun biyopsi tekniklerini kullanarak doğru örnekleri elde etmek için klinik deneyim ve bilgilerini etkin bir şekilde kullanmalıdır.

2. Biyopsi prosedürleri:

Özellikle dermatolojide tıbbi tanı için önemli bir adımdır. Bu prosedürler, dermatologlar tarafından uygun bölgelerden alınan yeterli örneklerle birlikte zengin histopatolojik bilgiler sağlar. Ancak, uygun biyopsi yönteminin seçilmemesi, yetersiz örnek alımı, örneklemenin yanlış bölgeden yapılması, doku bütünlüğünün fiksasyon sıvısına geç aktarımı nedeniyle bozulması veya patoloğun klinik hakkında yetersiz bilgilendirilmesi gibi hatalar sıklıkla görülebilir. Bu nedenle, yeterli bir biyopsi örneği elde etmek için karmaşık bir süreç izlenmelidir. Bu süreç, en uygun lezyonun seçilmesini, biyopsi tekniğinin seçilmesini, aletlerin uygun şekilde hazırlanmasını ve kullanılmasını, ardından optimal doku sabitleme yönteminin seçilmesini ve son olarak patoloğa ulaştırılmasını içerir. Bu süreç, yetkin bir dermatopatologun dokuyu mikroskop altında incelemesiyle tamamlanır. Biyopsi alınırken, hastanın yaş ve cinsiyeti, biyopsinin kesin anatomik bölgesi, lezyonların morfolojik tanımı ve dağılımı, lezyonların süresi, ön tanı ve ayırıcı tanılar, daha önceki deri biyopsi sonuçları ve önceki dermatolojik tanılar ile ilgili hasta klinik geçmişi gibi bilgiler patoloğa aktarılmalıdır. Bu bilgiler, patologun doğru bir şekilde değerlendirme yapmasını ve sonuçları daha doğru bir şekilde yorumlamasını sağlar. Biyopsi öncesinde, hastanın işlem hakkında bilgilendirilmesi ve aydınlatılmış onamın alınması önemlidir. Hastaya biyopsi gerekliliği, uygulanacak yöntem ve olası yan etkileri konusunda detaylı bir şekilde bilgi verilmelidir. Biyopsi işlemlerinde en sık görülen komplikasyonlar kanama, enfeksiyon, skar oluşumu ve pigmentasyon değişiklikleridir. Bu nedenle hastanın malnütrisyon durumu, ileri yaş, metabolik durumu, geçmişte uygulanan tedaviler, sigara ve alkol kullanımı gibi faktörler göz önünde bulundurulmalıdır. Biyopsi yapılacak alanda yeterli anatomik bilgiye sahip olmak, olası damar ve sinir yaralanmalarını önlemek için önemlidir.

Biyopsi işlemi öncesinde hastaların oral antikoagülan kullanımı, pıhtılaşma bozukluğu, trombositopeni gibi kanama riskini artıran bir hastalığının olup olmadığı dikkatlice sorgulanmalıdır. Yapılan bir çalışmada, cerrahi tekniğin dikkatli bir şekilde uygulandığı ve uygun hemostatik önlemlerin alındığı durumlarda, dermatolojik cerrahi öncesinde INR değeri 2. 5-3 arasında olan hastalarda warfarin

1. Kocaeli Üniversitesi Tıp Fakültesi Deri ve Zührevi Hastalıklar AD, Kocaeli
2. Memorial Ataşehir Hastanesi Deri ve Zührevi Hastalıklar Kliniği, İstanbul

tedavisine ara verilmesine gerek olmadığı sonucuna varılmıştır. Biyopsi planlaması, uygun alana ve biyopsi yönteminin seçimine dayanır. Biyopsi yapılacak alan, ön tanıda düşünülen hastalıklara bağlı olarak değişir. Seçilen alanda oluşabilecek artefaktlardan kaçınılmalıdır. İnflamatuar hastalıklar farklı evrelere sahip olabilir, bu nedenle birden fazla biyopsi gerekebilir. Hastaların tedaviye başlamadan önce aldıkları ilaçlar, doku patolojisini etkileyebilir. En gelişmiş lezyon, en uygun biyopsi örneğinin alınması için tercih edilen durumdur.

Ancak bu durumun istisnaları vaskülitler, büllöz hastalıklar ve püstüler dermatozlardır; bu durumlarda en yeni lezyon tercih edilmelidir. Pannikülit şüphesi olan vakalarda, derin insizyonel biyopsi yapılmalı ve adipöz dokunun değerlendirilmesi gerekmektedir.

Kolajen doku hastalıklarında, direkt lezyondan dermal immünofloresan (DIF) için biyopsi alınmalıdır. Bu durumun istisnası, aktif sistemik lupusu olan kişilerde normal deride depozisyon oluşması durumudur, bu duruma "lupus band testi" denir, ancak artık anti-dsDNA bu hastaların tespitinde daha hassas bir test olarak kullanılmaktadır. Kronik kutanöz lupus eritematozus vakalarında, tercihen oturmuş (3-6 aylık) ve hala aktif olan lezyondan biyopsi alınmalıdır. Morfeada ise biyopsi aktif viyolese (lezyonun kenarına) yakın bir bölgeden alınmalıdır. DIF için alınan örnek, ideal olarak salin içinde 6 saat içinde (24 saate kadar kabul edilebilir) laboratuvara ulaştırılmalıdır. DIF için alınan örnek sıvı nitrojenle dondurularak da taşınabilir, ancak bu durumda buzun çözülmesine izin verilmemelidir.

Saçlı deri biyopsileri, mutlaka saçın çıkış yönünde alınmalıdır ve en az 4 mm çapında punch biyopsi ile yapılmalıdır. Biyopsi, subkutan yağ dokusunu içermelidir. Sütür yerine sekonder iyileşme tercih edildiğinde, daha az iz kalma eğilimi vardır. Sikatrisyel saç dökülmelerinde, tercihen 2 adet biyopsi alınmalıdır. Bu durumda, bir biyopsi DIF için gönderilmek üzere dikey kesitin yarısını içermeli, diğer biyopsi ise transvers kesit ile değerlendirilmelidir. Aktif bölgeden tanı konulamadığı durumlarda, skarlı bölgenin elastik lif boyalarıyla incelenmesi ayırıcı tanıya yardımcı olabilir.

Diskoid lupus eritematozus (DLE) vakalarında görülen skar, kalın bir bant şeklinde olurken, liken planopilaris'te kama şeklinde skar geliştiği gözlenir. Non-melanom deri kanserlerinde, lezyon merkezinden alınan 2-3 mm punch biyopsi, lezyon büyüme paternini belirlemede en uygun yöntemdir. Bu şekilde, bazal hücreli karsinomda derinlerdeki mikronodüler, morfeaform veya infiltratif özellikler tespit edilebilir ve sınırlar net bir şekilde belirlenebilir. Melanom şüphesinde mümkünse lezyonun tamamı eksizyon edilmelidir. Maküler lezyonlarda, soserizasyon ile kompleks eksizyon, 0. 5-2 mm sınır ile yapıldığında hem dermisten geçerek tüm lezyonu içerir, hem de sınırları içerir. Bu durumda da sekonder iyileşme tercih edilir. Örnek, oryantasyon açısından işaretlenmelidir, örneğin saat 12:00 olarak işaretlenebilir. Lentigo maligna şüphesinde, lezyon büyük olduğundan geniş bir alana yayılan ince bir shave biyopsi idealdir. Çok sayıda küçük shave biyopsi de alınabilir. Elips şeklinde insizyonel biyopsi de yapılabilir. Yeterli bir biyopsi, epidermis, dermis ve subkutan dokuyu içermelidir. Bu nedenle, biyopsiler mümkün olduğunca gövde veya proksimal ekstremitelerden alınmalıdır. Biyopsi alınan yer, tanıyı önemli ölçüde etkileyebileceğinden, lezyonun alındığı yer ve yönlendirme bilgileri mutlaka patoloğa iletilmelidir.

Biyopsi yapılacak bölge belirlendikten sonra uygun malzemeler hazırlanmalıdır. Bunlar arasında cerrahi işaretleme kalemi, cilt temizleme solüsyonu, steril pansuman, eldiven, uygun lokal anestezik, 3 ml ve 5 ml'lik şırıngalar, 25-30 gauge arası enjektör uçları, kullanılacak biyopsi materyaline uygun punch veya küret, bistüri sapı ve 15 numaralı bistüri, sütür materyali, makas, forseps, %10 formol, Michel solüsyonu veya izotonik su ile emdirilmiş gazlı bez içeren taşıma kabı, hemostatik malzemeler ve emici örtüler bulunur. Biyopsi yapılacak bölgenin temizliği, olası ikincil enfeksiyonları önlemek açısından önemlidir. Alkol ile temizlik %75 oranında dezenfeksiyon sağlayabilirken, genellikle etkisi gram-pozitif mikroorganizmalarla sınırlıdır. Povidon iyot solüsyonunun antibakteriyel spektrumu daha geniştir. Klorheksidin ise gram-pozitif ve gram-negatif etkinliği olan, etkisi hızlı başlayıp saatler süren bir seçenektir, ancak göz çevresinde kullanılmaktan kaçınılmalıdır.

Biyopsi alanı seçildikten sonra, seçilen yönteme bağlı olarak alana anestezi uygulanır. Lokal

anestezide, etkinin süresini uzatmak ve kanamayı önlemek için genellikle epinefrin eklenmiş lidokain (1:100000) tercih edilir. Mepivakain ve bupivakain gibi alternatif anestezikler de kullanılabilir. Lokal anestezik kremler (prilokain ve lidokain içeren karışımlar) veya %4 lidokain krem gibi kriyojen veya topikal anesteziklerle de kombinasyon yapılabilir. Anestezik kullanımına bağlı olarak komplikasyonlar olabileceği unutulmamalıdır. Özellikle distal ekstremitelerden yapılacak biyopsilerde, periferik arter hastalığı olan hastalarda adrenalin kullanımından kaçınılmalıdır. Lokal anestezi sırasında 30 gauge iğne ucu kullanmak, lidokain solüsyonuna 1/10 oranında %8,4'lük bikarbonat eklemek, enjeksiyon bölgesine buz veya vibrasyon uygulamak, subkutan dokuya yavaş enjeksiyon yapmak ve daha önce anestezi uygulanmış bir alandan anesteziyi ilerletmek gibi yöntemler, uygulama sırasında oluşabilecek ağrıyı en aza indirebilir.

Uygun bir yöntemin seçilmesi, alanın karakteristik özellikleri (yerleşim yeri, derinlik, büyüklük) ve hastanın genel durumuna bağlıdır. Dermatolojide sıklıkla kullanılan biyopsi yöntemleri arasında shave biyopsi, punch biyopsi ve eliptik biyopsiler bulunur.

a. **Shave biyopsi:** Lokal anestezi uygulandıktan sonra, lezyonun yüzeyine paralel ve hafif bir tıraş hareketiyle örnekleme yapmak için bistüri, jilet veya Dermablade gibi özel bir alet kullanılır. Ayak lezyonlarında, sütür gerektiren biyopsi yerine shave biyopsi yöntemi tercih edilmektedir.

- **Tanjansiyel biyopsi,** epidermis ve yüzeyel dermis tabakasından (<1 mm) örnek alınan yüzeyel shave biyopsi yöntemidir.
- **Soserizasyon biyopsisi**nde ise örnekleme derinliği 1-4 mm arasında değişir.

  Kozmetik sonuçlar açısından eliptik eksizyon yöntemine göre daha iyidir ve aynı miktarda dokuyu korur.
- **Küretaj,** shave biyopsi tipi olarak kabul edilir, ancak lezyonun parçalanması nedeniyle patolojik inceleme için zorluklar oluşturabilir. Bu nedenle, küretaj öncesi standart shave biyopsi yapılması önerilir.

b. **Punch biyopsi:** Özel olarak üretilmiş 2-8 mm çapındaki dairesel bir bıçak kullanılarak örneklem yapılır. Bu yöntem, epidermis ile süperfisiyal yağ dokusu arasında inceleme yapma imkanı sağlar. İdeal panç biyopsi için 4 mm çap kullanılmaktadır, ancak kozmetik olarak hassas bölgelerde, örneğin yüz gibi, 2 mm çap kullanılabilir. Lokal anestezi uygulandıktan sonra, lezyon iki parmak arasında sıkıştırılır ve deri çizgilerine paralel, dik bir şekilde döndürülerek kesilir. Bu şekilde silindirik bir örnek elde edilir. Lezyon penset yardımıyla tutulur ve ön tanıya uygun olarak, örneğin pannikülit şüphesi olan lezyonlarda yağ dokusunu içerecek şekilde yeterli derinlikte tabandan bir bıçakla kesilir. Küçük çaplı biyopsilerde sekonder iyileşmeye bırakılırken daha büyük lezyonlarda lezyon sütürle kapatılabilir. Panç biyopsi tekniği, özellikle inflamatuar cilt hastalıklarının tanısında en etkili biyopsi tekniğidir.

c. **Eliptik biyopsi:** Eliptik biyopsilerde, temel amaç lezyonun tamamının çıkarılmasıdır. Tam olarak çıkarılan bu tür biyopsilere eksizyonel biyopsi denir, lezyonun temsili bir kısmının çıkarıldığı biyopsilere ise insizyonel biyopsi adı verilir. Lezyonun tamamının çıkarılması hata riskini en aza indirir. Eksizyonel biyopsiler genellikle benign ve malign tümöral lezyonlarda tercih edilirken, insizyonel biyopsiler daha derin örneklemenin gerektiği pannikülit, skatrisyel alopesi, vaskülit gibi durumlarda tercih edilir. Lezyonun büyük olduğu veya tam eksizyonun mümkün olmadığı durumlarda insizyonel biyopsi en uygun yöntemdir. Melanositik lezyonlarda asimetri ve sınır düzensizlikleri önemli kriterlerdir, ayrıca atipik hücreler her zaman simetrik bir dağılım göstermezler. Bu nedenle melanositik lezyonlarda eksizyonel biyopsiler önerilmektedir. Ayrıca ülserasyon içeren lezyonlarda, ülserli ve sağlam deri alanlarının değerlendirilmesinde eliptik biyopsi önemlidir.

Kaynaklar

1. Llamas-Velasco M, Paredes BE. Basic concepts in skin biopsy. Part I. Actas Dermosifiliogr. 2012;103(1):12-20. doi: 10. 1016/j. adengl. 2011. 05. 005
2. Stevenson P, Rodins K. Improving diagnostic accuracy of skin biopsies. Aust J Gen Pract. 2018;47(4):216-20. doi: 10. 31128/AFP-10-17-4376.
3. Bassas P, Bartralot R, García-Patos V. Anticoagulación y antiagregación en dermatología [Anticoagulation and antiplatelet therapy in dermatology]. Actas Dermosifiliogr. 2009;100(1):7-16.
4. Sleiman R, Kurban M, Abbas O. Maximizing diagnostic outcomes of skin biopsy specimens. Int J Dermatol. 2013;52(1):72-8. doi: 10. 1111/j. 1365- 4632. 2012. 05731. x
5. Khopkar U, Doshi B. Improving diagnostic yield of punch biopsies of the skin. Indian J Dermatol Venereol Leprol. 2008;74(5):527-31. doi: 10. 4103/0378-6323. 44333.
6. Elston DM, Stratman EJ, Miller SJ. Skin biopsy: Biopsy issues in specific diseases. J Am Acad Dermatol. 2016;74(1):1-16; quiz 17-8. doi: 10. 1016/j. jaad. 2015. 06. 033.
7. Pinkus H. Skin biopsy: a field of interaction between clinician and pathologist. Cutis. 1977;20(5):609-14.
8. Robinson J, Hanke CW, Sengelmann R, Siegel D (editors). Surgery of the skin: Procedural dermatology. Chapter 14: Skin biopsy techniques. Philadelphia: Elsevier Mosby, 2005; p. 203–12.
9. Wright TI, Baddour LM, Berbari EF, Roenigk RK, Phillips PK, Jacobs MA, et al. Antibiotic prophylaxis in dermatologic surgery: advisory statement 2008. J Am Acad Dermatol. 2008;59(3):464-73. doi: 10. 1016/j. jaad. 2008. 04. 031.
10. Wark KJ, Smith SD, Sebaratnam DF. How to perform a skin biopsy. Med J Aust. 2020;212(4):156-8. e1. doi: 10. 5694/mja2. 50473.

ELEKTROCERRAHİ

Uz. Dr. Onur MARAKLI[1]

Prof. Dr. İlgen ERTAM SAĞDUYU[2]

1. Tarihçe:

Kanamayı durdurma amacıyla ısının kullanımı antik çağlara dayanmaktayken elektrocerrahiye 1920'li yıllardan itibaren operatif ve invaziv işlemlerde kanamayı acil biçimde durdurmak için giderek daha fazla ihtiyaç duyulmaya başlamıştır. İlk defa 1926 yılında Boston, Massachusetts'de beyinden bir kitle eksizyonunda Harvey Cushing tarafından elektrocerrahi kullanılmıştır. Ameliyathane dışında kullanılabilecek cihazlar ilk defa 1940'lı yıllarda piyasaya sürülmüştür.

2. Elektrik akımının biyolojik etkileri

a. **Elektrolitik etki**: Çoğunlukla 5 kHz'den düşük frekanslı alternatif akım (AC) ve doğru akımla (DC) oluşur. Hücredeki iyonlar pozitif ve negatif kutuplara çekilirler.

b. **Faradik etki**: Çoğunlukla 50-100 kHz aralığındaki yüksek frekanslı AC akımla meydana çıkar. Sinir hücreleri ve kaslar uyarılır. 100 kHz üstüne çıkan frekanslarda akım değişimi çok hızlı olduğu için iyonların yer değişimi neredeyse sıfır düzeyinde olduğu için depolarizasyon meydana gelmez.

c. **Termal etki**: 300 kHz'den yüksek frekans AC'de meydana gelir. Dokuda akıma karşı oluşan direnç nedeniyle ısı ortaya çıkar.

Elektrocerrahi birimler tipik olarak radyo dalgası frekans kapsamında bulunan 0,3- 5 MHz aralığında akım üretirler. Bu frekanslar radyo-dalgası frekansları aralığında olduğu için elektrocerrahi aynı zamanda radyofrekans (RF) cerrahisi veya yüksek-frekanslı elektrocerrahi olarak da isimlendirilir. Dokuda akıma karşı oluşan direnç nedeniyle termal etki meydana gelir.

Artan sıcaklığa bağlı olarak dokuda meydana gelen değişimler:

* **34**°C-**44**°C**'de** vazodilatasyon ve inflamasyon yoluyla ödem meydana gelir.

***44**°C-**50**°C **'de** hücre metabolizmasının yıkımıyla nekroz meydana gelir.

***50**°C-**80**°C**'de** kolajen denatürasyonu sonrasında geç dönemde ayrışma başlar.

***80**°C-**100**°C**'de** desikasyon (hücre içi suyun azalması, kuruma) yoluyla erken dönemde büzülme ve geç dönemde ayrışma meydana gelir.

***100**°C-**200°**C'de buharlaşma yoluyla eken dönemde mısır tanesi gibisi patlama, geç dönemde ülserasyon meydana gelir. 200°C'den yüksek sıcaklıklarda hücre hidrokarbonlarının yanmasına bağlı olarak karbonizasyon ve dev krater oluşumu meydana gelir.

3. Elektrocerrahi ünite ve terminoloji

Elektrocerrahi ünite: 60 devir/saniye (Hz) düşük frekans alternatif akımı yüksek frekanslı radyo frekans (300 kHz- 5. 0 Mhz) akımına çeviren bir jeneratör ve elektrotlardan oluşur.

1. Siverek Devlet Hastanesi, Şanlıurfa
2. Ege Üniversitesi Tıp Fakültesi Deri ve Zührevi Hastalıklar Anabilim Dalı, İzmir

Radyofrekans akımının dokudaki sonuçlarını etkileyen faktörler

*Jeneratör gücü

*Güç yoğunluğu (elektrotların boyutu ve şekli)

*Elektrotların dokuya mesafesi

*Doku empedansı (akıma karşı oluşan direnç)

*Elektrotun dokudaki hızı ve işlem zamanı

Elektrocerrahi terminolojisi birçok isimlendirmeden dolayı karışabilmektedir. Elektrocerrahi monoterminal ve biterminal olarak ikiye ayrılabilir. Monoterminal elektrocerrahide hasta vücuduna dağıtıcı elektrot bağlı değildir ve toprak dönüş elektrotu olarak davranır. Biterminal elektrocerrahide ise iki adet terminal vardır. Monoterminal modda ortaya çıkacak güç çıkışı biterminal moda göre çok daha düşük olacağından elektrodiseksiyon gibi işlemlerde biterminal mod tercih edilmelidir. Ayrıca biterminal elektrocerrahi, monopolar ve bipolar olmak üzere ikiye ayrılır. Monopolar elektrocerrahide bir aktif elektrot ve dönüş elektrotu, pasif elektrot veya hasta plakası olarak da isimlendirilen geniş bir dağıtıcı elektrot varken bipolar modda iki aktif elektrot mevcuttur. Bipolar modda elektrik akımı yalnızca bipolar elektrot(forseps) arasında tutulan deriden geçer.

Monopolar elektrocerrahi penis, parmak ucu gibi yerlerde uzun bir süre yüksek güç kullanılırsa dönüş akımının yayılabileceği alan küçük olduğu için yüksek akım yoğunlaşmasına ve ekstremitede ısınmaya yol açabilir. Monopolar elektrocerrahinin kullanımı daha kolayken pacemakerlarla etkileşim riski daha yüksektir. Elektrodiseksiyon gibi yüksek güç gerektiren işlemler yapılabilir. Bipolar elektrocerrahide komşu dokularda doku zedelenmesi ve yanma riski daha düşüktür, ıslak zeminlerde güvenlidir. Daha çok damarların ve saplı benign tümörlerin koagülasyonu gibi işlemlerde kullanılabilir.

Elektrocerrahide yapılacak işleme göre farklı modaliteler veya bunların kombinasyonu seçilebilir. Elektrokoterizasyonda dokudan geçen bir akım yoktur. Elektrik akımı yoluyla ısıtılan metal bir çubuk dokuya temas ettirilir. Farklı elektrocerrahi modaliteleri ve bunlarla ilgili bazı özet bilgiler Tablo 1'de listelenmiştir.

Tablo 1. Elektrocerrahi modaliteleri

Elektrocerrahi modalitesi	**Klinik kullanımı**
Elektrokoter	Elektrokoter tedavisi ıslak bir cerrahi alanda hemostazı sağlar. Dokudan geçen bir akım olmadığı için defibrilatör veya pacemaker kullanan hastalarda bu cihazlarla etkileşmediğinden avantajlıdır.
Elektrodesikasyon	Yüksek voltaj, düşük amper, yüksek frekans kullanılarak yüzeyel deri lezyonlarının tedavisinde kullanılabilir. Malign deri lezyonlarının tedavisinde de kullanılabilir.

Elektrocerrahi modalitesi	Klinik kullanımı
Elektrofulgurasyon	Yüzeyel doku hasarında uygundur. Düşük güç çıkışlı elektrofulgurasyon seboreik keratoz ve verrü gibi benign yüzeyel büyümelerin tedavisinde kullanılır.
Elektrokoagülasyon	Derin koagülasyon için göreli olarak düşük güç, desikasyonun geç oluşmasına ve yavaş koagülasyona izin verir. Yüzeyel koagülasyon için ince uçlu bir elektrot uygunken, daha derin koagülasyon için geniş bir temas yüzeyine sahip geniş uçlu bir elektrot kullanılabilir.
Elektrodiseksiyon	Bu metot dokuyu bistüri olmadan kesmenin bir diğer yolunu sağlar.

4. Elektrocerrahi modaliteleri

a. **Elektrokoterizasyon** kelimesinin türediği 'kauterion' sıcak demir anlamına gelir. Elektrik akımı yoluyla ısınan bir metalik prob dokuya temas ettirilir, hastanın vücudundan geçen bir akım olmadığı için derin dokulara ısı yayılma riski azdır. Yüzeyel doku tabakalarının yok edilmesinde daha uygun bir seçenektir.

b. **Elektrokoagülasyon** esnasında yüzeyel dokular kuruduğunda meydana gelebilen desikasyon aşamasında dokudaki akım azalabilir veya durabilir, böylece koagülasyonun maksimum derinliği sınırlanır. Desikasyon meydana geldiğinde kuruyan iletken olmayan tabakada bir çıtlama sesini kıvılcım takip edebilir, kuruyan tabaka patlayarak parçalanabilir. Desikasyon izole bir süreç olmaktan öte koagülasyon dokusundaki derinlikten bağımsız olarak koagülasyon sırasındaki herhangi bir zamanda meydana gelebilecek bir safha olarak değerlendirilebilir; gerçekleşme zamanı akım yoğunluğu sonucunda oluşan sıcaklık artış hızına bağlı olarak değişir. Düşük akım yoğunluğunda henüz desikasyon gerçekleşmeden önce derin koagülasyon meydana gelebilir. Dolayısıyla derin koagülasyon için (örneğin malign bir deri tümörünün küretajından sonra) yavaş koagülasyon ve desikasyonun geç gerçekleşmesi için göreli olarak düşük güç seçilmelidir. 4-7 saniye sonra desikasyon (çıtlama sesi) sağlayan bir gücü seçmek göreli olarak derin yıkımı sağlayabilir. Dokuyla temas halindeyken elektrotu farklı yönlerde hareket ettirerek akımın sprey şeklinde geniş bir alana yayılması sağlanabilir. Sprey koagülasyon ince veya geniş uçlu bir elektrotla sağlanabilir.

c. **Elektrofulgurasyon**da aktif elektrot dokunun birkaç milimetre üstünde tutulur. Aralıklı yüksek zirveli voltaj çıkışında elektrot ve doku arasındaki hava boşluğu bir elektriksel deşarj arkıyla(kıvılcım) köprülenir. Elektrofulgurasyonda her kıvılcım çok ince bir elektrot gibi davranarak akımı belirli bir anda sadece küçük bir noktaya taşır. Elektriksel ark, bir yerden diğer yere hızlı şekilde atlayarak sadece elektrotun ucu yerine geniş bir alanla akımın yayılmasını sağlar. Göreli olarak düşük güç nedeniyle sıcaklık ancak her bir kıvılcımın ucunda çok yüksek düzeye ulaşır ve doku patlaması, parçalanma ve kömürleşmeye yol açar. Fakat sıcaklık kıvılcımdan uzaklaştıkça hızlı bir şekilde düştüğü için termal hasar sınırlanır. Dolayısıyla doku hasarı ve koagülasyon sadece ince bir tabakada meydana geldiği için yüzeyel doku işlemlerinde uygun bir yöntem olarak seçilebilir fakat eğer bir fulgurasyon elektrotu belirli bir alanda uzun süre tutulursa yüzeyel katmanlardaki sürekli ısı birikimi iletim yoluyla derin katmanların ısınmasına yol açabilir. Bu durumda fulgurasyon potansiyel olarak

derin koagülasyona yol açabilir.

d. **Elektrodiseksiyon(kesme)** benign deri lezyonlarının tıraşlama yöntemiyle alınması, rinofima revizyonu, debulking süreçleri, akne keloidalis nuchaenin insizyon ve eksizyonunda kullanılabilir. Elektroseksiyon kısmi koagülasyon sağlayarak klasik cerrahiye göre daha iyi hemostaz sağlarken, daha fazla kolateral hasara yol açar. Bu durum cerrahi sınırların histopatolojik incelemesini güçleştirir. Bu nedenle elektrocerrahi cerrahi sınırların incelenmesinin önemli olduğu tümör gibi lezyonların eksizyonunda genellikle önerilmez. Elektrodiseksiyon lezyon sınırlarının histolojisini tahrip ederek histopatolojik incelemede tutulum sınırlarını belirlemeyi zorlaştırır. Bu nedenle histopatolojik inceleme gereken tümör gibi lezyonlarda klasik cerrahi yöntemler seçilmelidir.

Yukarıda anlatılan modalitelerdeki radyofrekans dalgalarının özellikleri birbirinden farklıdır. Elektrodiseksiyon modu jeneratörden maksimum gücü sağlayabilecek bir sürekli dalga-formu kullanır. Koagülasyon modu saniyede binlerce kere açılıp kapanan aralıklı dalga formu kullanır. Bu dalga formu genellikle kesme modundan daha düşük bir maksimum güce sahiptir çünkü akım işlem sürecinin bazı bölümlerinde kapalıdır. Aynı güç ayarında koagülasyon dalga formu kesme dalga-formuna göre daha yüksek bir voltaj zirvesine ulaşır. Fulgurasyon modu kıvılcım oluşumuna yol açacak şekilde en yüksek zirve voltaja sahiptir. Kesik kesik modlar sürekli moda göre daha yüksek bir zirve/ortalama voltaj oranına sahiptir.

5. Pratik noktalar

Sızıntı olan bir yüzeyin hemostazında temas koagülasyonu tercih edilebilir moddur çünkü fulgurasyon modunda koagüle olmuş yüzeyin parçalanması riski vardır.

Tümör ve variköz venler gibi subkutan hedeflerin koagülasyonunda dokuya penetre olan proksimal olarak yalıtılmış elektrocerrahi elektrotlar kullanılabilir.

Yüzeyel elektrokoagülasyon için ince uçlu bir elektrot kullanılabilirken derin koagülasyon kontakt modunda geniş yüzeyi olan geniş uçlu bir elektrot kullanılabilir. Geniş bir elektrot doku temas yüzeyinde geniş uçlu bir elektrot kullanırken, arzu edilen akım yoğunluğu ve doku etkisini elde etmek için daha yüksek bir güç çıkışı kullanılmalıdır. Akım yoğunluğu ince uçlu bir elektrota göre elektrot yüzeyinden uzaklaştıkça daha yavaş bir şekilde azalır. Daha yüksek bir güç çıkışı (yüksek amper) ve akım yoğunluğunda daha yavaş bir düşme derin tabakalarda daha fazla akım yoğunluğuna ve dolasıyla daha derin doku hasarına yol açar. Bu nedenle örneğin yuvarlak veya disk şeklindeki elektrotlar sadece derin koagülasyon için (örneğin malign bir deri tümörünün küretajından sonra retiküler dermisin yok edilmesinde) kullanılmalıdır.

Büyük alanların (örneğin geniş, düz seboreik keratozlar veya sızdıran yüzeylerin) yüzeyel koagülasyonu yavaş olduğu için yukarıda anlatılan sprey mod koagülasyon ve elektrofulgurasyon kullanılabilir.

6. Önlemler

1. Hastadan işlem için yazılı onam alındıktan sonra hastada bulunan tüm metal aksesuarlar çıkartılmalıdır.
2. Monopolar mod kullanılırken dağıtıcı elektrot çevre dokularda yanık riskini önlemek açısından iyi yerleştirilmelidir.
3. Mutlaka önlük, maske, gözlük, eldiven gibi koruyucu ekipman giyilmelidir.
4. Belirgin ağrılı bir işlem olduğu için lokal anestezi uygulanmalıdır.
5. Yanıcı tarzdaki anestezik maddeler ve kimyasallar ortamdan uzak tutulmalıdır. Alkol içermeyen bir antiseptik kullanılmalıdır.

6. İşlem sonrasında topikal antibiyoterapi önerilebilir. Enfeksiyon riski olan alanlarda veya hastanın yeterli antisepsik bakımı sağlayamayacağının düşünüldüğü profilaktik sistemik antibiyoterapi de düşünülebilir.

7. Küretaj ve elektrodesikasyon

Küretaj ve elektrodesikasyon, seboreik keratoz gibi benign lezyonları tedavi etmek için sıklıkla kullanılan yöntemlerden biridir. Lezyon önce bir dermal küret aracılığıyla kazınır; sonrasında elektrofulgurasyon veya elektrodesikasyon uygulanır. Düşük güç tercih edilmesiyle pigmenter değişim, skar oluşumu, yara enfeksiyonu ve gecikmiş yara iyileşmesi riskleri daha aza indirilir. Epidermis ve papiller dermisin işlem sonrasında dönüştüğü yumuşak materyaller koagülasyondan sonra bir küret yardımıyla alındıktan sonra süreç lezyonda kalıntı kalmayana kadar sürdürülebilir.

Benzer bir teknik yüzeyel ve nodüler bazal hücreli karsinom ve in situ SCC gibi non-melanom deri kanserlerinin tedavisinde de kullanılabilir. Küretaj ve desikasyon süreci normal dermis hissedilene kadar ve kolay ufalanabilir kanser dokusu tamamen uzaklaştırılana kadar sürdürülebilir. Daha önce yapılan küçük çalışmalarda 2 cm'den büyük SCC'lerde, kötü diferansiye tiplerde ve kulakta işlem sonrası rekürrens oranının daha yüksek olduğu görülmüştür. Lokasyon, alt tip, boyuta bağlı olarak BCC tedavisinde kür oranları % 90'dan fazla olarak bildirilmiştir. Başlangıçtaki küretaj sonrası 2-8 mm çapında bir lateral sınır yaratmanın daha yüksek bir kür sağlayabileceği belirtilmiştir. Özellikle operasyona uygun olmayan hastalarda veya lokalizasyonlarda önemli bir tedavi alternatifidir.

8. Hemostaz:

Cerrahi eksizyon sırasında 2-3 mm'den daha küçük damarların hemostazını sağlamakta elektrokoagülasyon tercih edilen moddur. Maksimum verim için uygulamadan önce cerrahi yatağın kuru olması önemlidir çünkü kan elektrik akımını yayıp direnci düşürebilir. Koagülasyon tedavi elektrotunu doğrudan kanayan damara uygulayarak, damarı klempleyip klempten monopolar akım geçirerek, dolaylı olarak aktif elektrotu hemostat veya Adson forsepsine dokundurarak veya bipolar forsepsleri kullanarak sağlanabilir. Çok fazla güç kullanılırsa elektrik enerjisi damar boyunca yayılarak gecikmiş post-operatif kanama riskini arttırabilir. Bu nedenle koagülasyon sağlarken klemplenen doku miktarını minimale indirmek, güç ve uygulama zamanını en aza indirmek önemlidir.

Desikasyon zamanında ufak bir çıtlama sesi duyulması veya kıvılcım görülmesi durumunda akım durdurulmalıdır. Sızdıran bir yüzey için temas koagülasyon tercih edilen moddur. Oluşan tabakanın parçalanmasına ve daha fazla kanamaya yol açacağı için koagüle edilen alanın silinmesinden mümkün olduğunca kaçınılmalıdır. Bir yüzeyin hemostaz amacıyla koagülasyonunun post-operatif ve estetik sonuçları negatif yönde etkileyebileceği göz önünde bulundurulmalıdır.

9. Elektrocerrahi ve implantlar:

Artan yaşam ömrü ve tıbbi teknolojilerdeki gelişmelerle birlikte pacemaker ve intrakardiyak cihaz (ICD) kullanan hastaların sayısı günden güne artmaktadır. Elektrocerrahinin radyofrekans sinyalleri ICD'ler tarafından endokardiyal bir sinyal olarak algılanabilir. Elektromanyetik interferans (etkileşim- EMI) özellikle elektrocerrahi alanı, alanı pacemaker veya ICD'ye 8 cm veya daha yakınken gözlenmiştir. Bu nedenle umbilikusun altındaki alanlarda EMI riski çok düşüktür. Umbilikus üstündeki uygulamalarda ICD'lerin devre dışı bırakılması faydalı olabilir. Güç kaynağını olabildiğince uzak tutmak ve efektif en düşük enerji ve işlem zamanı ile çalışmak da EMI riskini azaltabilir. Ameliyathane ortamı dışındaki uygulamalarda bipolar elektrocerrahi kullanımı veya elektrokoterizasyon daha güvenlidir.

Baş ve boyun bölgesinde elektrocerrahi uygulaması koklear implantların, Parkinson ve diğer

hareket hastalıklarında kullanılan derin beyin uyarıcı cihazların çalışmasını bozabilir. EMI riski elektrodiseksiyon modalitesinde en yüksektir.

10. **Cerrahi duman:** Cerrahi duman elektrokoterizasyon, elektrocerrahi ve lazer uygulamalarında potansiyel riskler taşıyabilmektedir. Cerrahi duman hidrojen siyanür, butadien, akrilonitril gibi kanser ve kardiyak komplikasyonlarda rol oynayabilen zararlı kimyasallar içermektedir.

    Verrülere elektrocerrahi veya lazer uygulanması sonrasında aerosol oluşumuyla viral enfeksiyonun yayılabileceğine, nazofaringeal verrü ve laringeal papillomatozis görülebileceğine dair anekdotal yayınlar mevcuttur.

    Cerrahi maske takmak önemli olsa da elektrocerrahi sırasında açığa çıkan partikülleri önlemekte yeterli olmayabilir; mümkünse yüksek filtrasyonlu maskelerin takılması, duman tahliye sistemlerinin kullanımı veya aktif karbon filtrelerin kullanımı önerilmektedir.

Kaynaklar

1. Pollack SV, Carruthers A, Grekin RC. The history of electrosurgery. Dermatol Surg. 2000; 26(10):904-8
2. Taheri A, Mansoori P, Sandoval LF, Feldman SR, Pearce D, Williford PM. Electrosurgery: part I. Basics and principles. J Am Acad Dermatol. 2014 ;70(4): 591. e1-591. e14
3. Eginli A, Haidari W, Farhangian M, Williford PM. Electrosurgery in dermatology. Clin Dermatol. 2021 ;39(4):573-9.
4. Taheri A, Mansoori P, Sandoval LF, Feldman SR, Pearce D, Williford PM. Electrosurgery: part II. Technology, applications, and safety of electrosurgical devices. J Am Acad Dermatol. 2014;70(4): 607. e1-607. e12
5. Soon SL, Washington CV. Electrosurgery, electrocoagulation, electrofulguration, electrodesiccation, electrosection, electrocautery. In: Robinson JK, Hanke CW, Siegel DM, Fratila A, editors. Surgery of the skin: procedural dermatology. 2nd ed. New York: Elsevier; 2010: 225-38.
6. Eggleston JL, von Maltzahn WW. Electrosurgical devices. In:Bronzino JD, editor. The biomedical engineering handbook. 2nd ed Boca Raton (FL): CRC Press; 2000. Chapter 63
7. Blixt E, Nelsen D, Stratman E. Recurrence rates of aggressive histologic types of basal cell carcinoma after treatment with electrodessication and curettage alone. Dermatol Surg. 2013; 39:719–25
8. Alam M, Armstrong A, Baum C, et al. Guidelines of care for the management of cutaneous squamous cell carcinoma. J Am Acad Dermatol. 2017; 78:560–78
9. Ansbury L, Bath-Hextall F, Perkins W, Stanton W, Leonardi-Bee J. Interventions for non-metastatic squamous cell carcinoma of the skin: systematic review and pooled analysis of observational studies. BMJ. 2013;347: f6153
10. Kaya T. İ. Elektrocerrahi. Türkiye Klinikleri J Int Med Sci. Dermatolojik Cerrahi Özel Sayısı. 2007;3(48):43-6
11. Bolotin D, Alam M. Electrosurgery. In: Robinson JK, Hanke CW, Siegel DM, Fratila A, eds. Surgery of the Skin: Procedural Dermatology. New York, NY: Elsevier; 2015:134–49

12. Brill AI. Electrosurgery: principles and practice to reduce risk and maximize efficacy. Obstet Gynecol Clin North Am. 2011; 38:687–702.

13. Tosun M. Elektrocerrahi. Akdeniz N, Karadağ AS, editörler. Dermatolojik Cerrahi. 1. Baskı. Ankara: Türkiye Klinikleri; 2022; 89-93

14. Cheng A, Nazarian S, Spragg DD, et al. Effects of surgical and endoscopic electrocautery on modern-day permanent pacemaker and implantable cardioverter-defibrillator systems. Pacing Clin Electrophysiol . 2008; 31:344–50.

15. Lewin J, Brauer J, Ostad A. Surgical smoke and the dermatologist. J Am Acad Dermatol. 2011; 65:636-41

16. Alp E, Bijl D, Bleichrodt RP, Hansson B, Voss A. Surgical smoke and infection control. J Hosp Infect. 2006; 62:1–5.

17. Calero L, Brusis T. Laryngeal papillomatosis—first recognition in Ger- many as an occupational disease in an operating room nurse. Laryn- gorhinootologie. 2003; 82:790–3.

18. Wambier CG, Lee KC, Botini de Oliveira P, Wambier SPd, Bel- trame FL.comment on “surgical smoke: risk assessment and mitigation strategies”and chemical adsorption by active carbon N95 masks. J Am Acad Dermatol. 2019; 80:79–80.

TÜRK TABİPLERİ BİRLİĞİ

BURSA TABİP ODASI

KRİYOTERAPİ

Uz. Dr. Onur MARAKLI[1]

Prof. Dr. İlgen ERTAM SAĞDUYU[2]

1. Tarihçe:

İlk olarak 1885'de Alman dermatolog Carl Gerhardt, tüberküloz lezyonlarında soğuk torbalarıyla uygulama yapmıştır. Sonrasında CO_2, sıvı O_2 tedavisi çeşitli lezyonlarda kullanılırken ilk defa 1950 yılında Allington sıvı azotu pamuklu çubuklarla uygulayarak verrü tedavisinde % 90'dan fazla yanıt elde etmiştir. 1965'de Torre ve 1967'de Zacarian, dermatoloji pratiğinde kullanılabilecek sıvı azot spreyi cihazlarını sunmuşlardır.

Günümüzde kriyoterapi verrü, molluscum contagiosum, seboreik keratoz, akrokordon gibi birçok benign lezyonun, aktinik keratoz gibi prekanseröz lezyonların ve SCC, BCC gibi malign deri tümörlerinin tedavisinde kullanılmaktadır.

2. Etki Mekanizması:

Dokudaki şiddetli donma hücre yıkımına iki şekilde yol açar:

*Osmotik şok ve intraselüler buz oluşumuna bağlı olarak hücre parçalanmasına bağlı etkiler

* Apoptoz, otofaji ve nekroz gibi çeşitli mekanizmaları tetikleyen stres sinyal yolaklarının aktivasyonu.

Ayrıca hücrelerde buz oluşumu mikro-sirkülasyonu da bozar.

Donma sonrası dokuda meydana gelen değişimler

a. Sıcaklıktaki düşme ve yeniden ısınma hızı

b. Hücre içi çözeltinin yoğunluğu

c. Donma sıcaklığında (0 ile -50 derece arasında) kalma süresi

d. Dokuda ulaşılan en düşük sıcaklık gibi faktörlere bağlı olarak değişir.

Donma sonrasında meydana gelen yavaş doku çözülmesi ekstraselüler ve intraselüler kompartmanlarda hacim değişimlerine yol açarak hücre içi su miktarında artışa yol açar, böylece oluşan hasar artar.

Tedavide en çok kullanılan ajan olan sıvı azot deriden 1-2 cm mesafede üniteden -196°C'de çıkarak deriye -70°C'de çarpar. Dokuda donma -0,6°C'de başlasa da bu sıcaklık hücreler için ölümcül değildir. Dermatolojik kökenli hücreler vücutta soğuğa en hassas hücreler olup pigmenter hücreler -4°C/-7°C arasında soğuk yıkımına uğrarken keratinositler -20/-30 °C'de ölür. Fibroblastlar en dayanıklı hücreler olup hücre ölümü -30°C/-35°C'de gerçekleşir. Yağ tabakası hücreleri -20°C'nin altındaki sıcaklıklarda donar ve sprey tekniğiyle dondurmaya karşı dirençlidirler.

Deri yüzeyindeki epidermisi yok etmeye yeterli olan buz topu hücresel düzeyde -5°C'de oluşur. Daha derin bir dondurma dermisin iki parmak arasında düğme iliği kıvamında ele gelmesiyle anlaşılabilir.

Özellikle tümör kriyoterapisi tekniğinde lezyon çevresinde güvenli bir sınırda belirli bir sıcaklığı

1. Siverek Devlet Hastanesi, Şanlıurfa
2. Ege Üniversitesi Tıp Fakültesi Deri ve Zührevi Hastalıklar Anabilim Dalı, İzmir

elde etmek için hızlı bir dondurma, yavaş ve tam bir çözülme ve sonrasında ikinci bir dondurma gereklidir.

Çoğu benign deri lezyonunun tamamen ablasyonu için sıklıkla -10°C/-20°C yeterli olurken tümöral bir lezyonda tüm hücrelerin yok olması için -40°C /-50°C'ye inen sıcaklıklar gerekebilir.

3. **Kriyoterapi ekipmanı:** Günümüzde kriyoterapi uygulamalarında en sık kullanılan en verimli tedavi ajanı sıvı azottur. Düşük kaynama sıcaklığı (-198,5°C), duman toksisitesi ve yanıcılığının olmaması, ve aşırı basınç işlemi gerektirmeden depolanabilmesi ve düşük üretim maliyeti gibi faktörler sıvı nitrojeni dermatolojik işlemler için ideal hale getirir. Ayrıca dokuları en uygun hızda dondurarak (50-100°C/dakika) hedeflenen lezyonların verimli şekilde yok edilmesini sağlayan kriyojen olarak öne çıkar.

Kriyoterapi tankları çeşitli boyutlarda olabilir, üretici firmanın belirttiği spesifik buharlaşma hızına göre 10 litrelik bir tank sıvı azotu yaklaşık 50 gün tutabilmeliyken 30 litrelik bir tank yaklaşık 120 gün tutabilmelidir.

Güvenlik amacıyla kriyojenik eldivenler kullanılabilir. Ayrıca gaz sıçramasına dayanıklı olan önlükler giyilebilir. Bu önlükler -160°C'ye kadar koruma sağlarlar.

Kriyocerrahi uçları, uygulama aracına bağlanan metal araçlardır. İstenen amaç ve kullanılacak yere göre farklı genişlikte ve uzunlukta olabilirler. Açık ve kapalı olmak üzere ikiye ayrılırlar. Açık uçlarda sıvı azot bir uçtaki yarıktan deriye doğru yönelir. Farklı firmalardaki A, B, C, D uçlarındaki açıklıklar en büyük açıklık A ucunda olmak üzere 0,4 ile 1 mm arasında değişir. Uçlar oral kavite gibi ulaşması zor olan yerler için kıvrık olarak tasarlanabilirler. Luerlock™ adaptörleri gaz çıkış bölmesine tek kullanımlık iğneleri ve diğer uyumlu aletleri bağlamak için kullanılabilir. Kapalı uçlar doğrudan işlem yapılacak dokuya temas ettirilerek dokuda donma sağlanır.

İnce yüzeyel lezyonlarda skar riskini azaltmak için sıvı azota daldırılıp lezyonlara uygulanan pamuklu çubuklar uygulanabilir. Bu tedavide dokudaki sıcaklık düşmesi klasik kriyoterapideki düzeye ulaşamaz.

Son dönemlerde yüksek derecede sıkıştırılmış sıvı nitröz oksit kullanan kalem şeklindeki cihazlar piyasaya sürülmüştür. Bu modalitede sıvı azotla ulaşılabilen sıcaklıklara ulaşılamasa da skar bırakma riskinin az olması ve kullanım kolaylığı açısından avantajlı olabilir. 5 saniyede 1 mm derinliğe ulaşarak benign lezyonların tedavisinde kullanılabilir.

4. **Pratik noktalar:**

a. Uygulama sonrası oluşabilecek skar ve diğer komplikasyonlar açısından hastadan mutlaka yazılı onam alınmalıdır. Uygulama sonrası meydana gelebilecek değişimlerin hastaya anlatılması hastanın tedavi sürecini anlamasını kolaylaştırır. Kriyoterapi sonrası birkaç dakika içinde histamin salınımına bağlı olarak eritem ve kabarıklık gelişebilir. Kan damarı hasarı sonucu oluşabilecek ödem 12-36 saat sonra zirve yapıp seröz veya hemorajik bir veziküle veya büle dönüşebilir. Birkaç gün içinde deriden eksuda akması, deri soyulması ve eskar oluşumu meydana gelebilir.

b. Verimli bir işlem için çözülme zamanının dondurma zamanının en az 1,5 katı veya daha uzun sürede olması gerekir. Hızlı çoğalan hücrelerde (tümöral hücreler gibi) su miktarı doğrudan mitotik indeksle ilişkili olduğu için bu hücrelerin hasar görme olasılığı daha yüksektir. Prob ucu sıcaklığının minimum -180 °C olduğu durumda dokuda ulaşılan en az -50 °C sıcaklıkların bütün hedef hücreleri öldürdüğü gösterilmiştir. Malign deri tümörlerinde bu sıcaklıklara ulaşmak gerekliyken keloid ve hipertrofik skar dokusu gibi lezyonlarda -20/25 °C'lere ulaşmak yeterlidir.

c. Verrü tedavisi kriyoterapinin en sık kullanıldığı endikasyonların başında gelmektedir. Yüzdeki verrülerde skar riski nedeniyle kriyoterapiden kaçınılmalıdır. Özellikle plantar verrüler çeşitli tedavi modalitelerine dirençli olup bunların tedavisinde en az 10 saniyelik bir işlem süresi gerekir. Çoğu

benign lezyonda tek seferlik dondurma yeterli olurken, verrüka vulgaris lezyonlarında tam bir çözülmeden sonra 1-2 mm sınırla ikinci bir dondurma işlemi gerekebilir. Tüm verrü hücrelerinin yok olması için -40 °C'ye varan sıcaklıkların gerektiği bildirilmektedir.

d. İşlem yaparken komşu dokularda donma ve olası skar riskini azaltmak için işlem yapılacak alana koni şeklinde koruyucular yerleştirilebilir.

e. Akrokordonların tedavisinde çevre dokulardaki hasarı azaltmak amacıyla sıvı azota batırılmış pensetler kullanılabilir fakat uygulama derinliği pamuklu çubuktaki gibi sınırlı olacaktır.

f. Ağrıyı azaltmak için yapılabilecek intralezyonel lokal anestezi uygulamalarının kendisi de anestezik verilirken ağrıya yol açabileceği için çok uzun süreli olmayan işlemlerde önerilmez. Alın, temporal bölge, parmak uçları ve burun mukozal zarlarla birlikte ağrıya daha hassas alanlardır. İşlem sonrasında ağrıyı engellemek için soğuk paketi veya analjezik ilaçlar kullanılabilir. Pediyatrik uygulamalarda işlemden bir saat önce topikal anestezik kremler sürülebilir.

g. Kriyoterapi, aktinik keilit gibi mukozal lezyonların tedavisinde de kullanılabilir. Mukozal yüzeylerde kanlanma iyi olduğu için donan lezyonlar hızlıca çözülür, hızlıca birkaç donma-çözülme döngüsü gerçekleştirilebilir.

h. Mukozal yüzeylerde probun temasıyla oluşan yapışıklık prob çekilirken hasara neden olabilir; uygulama esnasında nemlendirici jel kullanılması yapışmayı engelleyebilir.

ı. Keloid tedavisinde tek başına intralezyonel steroid veya 5-6 seans kriyoterapi tedavisine yeterli yanıt alınamayan olgularda kriyoterapi, intralezyonel steroid tedavisiyle kombine edilebilir. Kriyoterapi yapıldıktan 30-60 dakika sonra doku ödemi ve geçirgenlik artacağı için triamnisolon lezyon içerisine daha kolay nüfuz edecektir.

i. Keloid tedavisinde lezyon yüzeyine yapılan kriyoterapi veya intralezyonel steroid uygulamalarına yeterli yanıt alınamadığı durumlarda intralezyonel kriyoterapi en etkili yöntemlerden biridir. Bu tedavide öncelikle lezyon içine yeterli miktarda lokal anestezik ajan verildikten sonra adaptörler yardımıyla kriyoterapi ünitesine takılan iğnenin bir ucu lezyonun bir tarafından diğer tarafına doğru geçirilir. Lezyonun ortasında başlayan donma lezyonun uçlarının 1-2 mm sınırına ilerleyene kadar işleme devam edilir. Lezyon tamamen çözüldükten sonra iğne lezyondan çıkartılır.

j. Son zamanlarda kenenin yapıştığı deri alanından çıkartılmasında kriyoterapinin kullanımı öne sürülmüştür. Kenenin çıkartılırken başının gövdesinden ayrılması sonucunda Kırım Kongo Kanamalı Ateş riski artacağı için özellikle endemik bölgelerde bu tedavi önemli olabilir. 15-20 saniyelik bir kriyoterapi uygulaması sonrasında vücut alanı küçülen donmuş kene kalıp halinde bir penset yardımıyla tek parça olarak çıkarılabilir.

5. **Kontrendikasyonlar:** Hastanın özgeçmiş özellikleri ve kriyoterapi yapılması planlanan lezyonun özelliklerinden kaynaklananlar olarak ikiye ayrılabilir.

a. **Hasta kaynaklı kontrendikasyonlar**

*Önceki kriyoterapi işlemlerinde meydana gelmiş olan anafilaksi veya şiddetli soğuk ürtikeri gibi reaksiyonlar. (Kesin)

*Kriyofibrinojemi, kriyoglobulinemi, multipl myelom, Raynaud hastalığı gibi soğuğa bağlı vazokonstriksiyonun görüldüğü veya soğuğun protein yapısında belirgin değişmeye yol açtığı hastalıklar

*Travmanın lezyonlarda şiddetlenmeye yol açabileceği pyoderma gangrenosum alanlarında

*Vasküler bozukluğun olduğu alanlarda

b. Lezyon kaynaklı kontrendikasyonlar

* Melanom lezyonları (Kesin)

*Histopatolojik incelemenin gerektiği veya Mohs mikrocerrahisi yapılması planlanan lezyonlar (Kesin)

* Sklerozan, morfeiform, mikronodüler, metatipik alt tip gibi yüksek risk kategorisindeki BCC tipleri

* Bazo-skuamöz, zayıf-orta diferansiye tipteki SCC lezyonları

Önemli: Herhangi bir nevüse veya şüpheli bir lezyona kriyoterapi uygulanmamalıdır. Nevüsün tekrar çıkması durumunda ortaya çıkacak yeni pigment ağı yapısı nedeniyle malign bir görünüm ve histopatolojide melanom şüphesine yönlendirebilecek histopatolojik bulgular ortaya çıkabilir. Bu durum gereksiz operasyonlara yol açabilir.

6. Aktinik keratozların tedavisi:

Yaygın ve kümülatif güneş hasarının olduğu özellikle yaşlı hastalarda aktinik keratozlara sık rastlanır. İnce aktinik keratozlarda 3-10 saniye arasında kriyoterapi uygulanabilir. 2 mm'lik bir donma halesi bırakmak yeterlidir. Çok sayıda ince yüzeysel aktinik keratoz mevcutsa skar riskini azaltmak açısından pamuklu çubukla uygulanan kriyoterapi de etkili bir yöntemdir. Hipertrofik aktinik keratoz ve SCC in situ lezyonlarında 30 saniyeye varan kriyoterapi yapılması gerekebilir.

7. Melanom dışı malign deri tümörlerinin kriyoterapi ile tedavisi

a. BCC tedavisi

Yüzeyel veya nodüler tipte, 2 cm'den küçük ve 3 mm'den küçük derinlikteki keskin sınırlı mobil primer tipte, kulak arkasında veya heliksinde yer alan BCC lezyonlarının kriyoterapisinde beklenen yanıt oranları daha iyiyken; morfeiform, rekürren, sınırları düzensiz, derin dokulara yapışmış 2 cm'den büyük ve 3 mm'den daha derin ve göz kapağı, nazolabiyal kıvrım, preauriker bölge, saçlı deri gibi alanlardaki lezyonlarda kriyoterapiye yanıt oranı daha düşük bulunmuştur.

2 cm'den küçük BCC lezyonlarının tedavisi

1. Kriyoterapi ünitesi sıvı nitrojen akışının düzgün olması için tam dolu olmalıdır. B ucu kullanılabilir.
2. Kalemle lezyonun en az 5 mm çevresi işaretlenir.
3. Sprey ucu 1 cm uzaktan dik açıyla tutulur.
4. Lezyonun merkezinde buz oluşup laterale doğru kalemle işaretlenen yere ulaşana kadar işlem yapılır.
5. Belirlenmiş sınırda buz formasyonu oluştuktan sonra 30 saniye boyunca buz formasyonu devam ettirilmelidir. Lezyon bu noktada tam donmuş ve palpasyonda sert şekilde ele gelmelidir.
6. Daha sonra bu alan 60 saniyeden az olmamak üzere çözünmeye bırakılmalıdır. Palpasyonda lezyonun yumuşadığı ve beyaz rengin kaybolduğu görülmelidir.

   Yaklaşık 5 mm çapında bir BCC için 30-45 saniye yeterlidir. 3-4 mm derinlikteki bir BCC için 60 saniyelik çözülme sonrası ikinci bir dondurma gerekli olabilir. Tümör çevresinde yaklaşık 5 mm çapında bir hale oluşturmak gerekmektedir.

Segmental Tedavi

2 cm'den büyük lezyonlarda veya düzensiz sınırlara sahip lezyonlarda lezyon merkezine yapılan tek

sprey uygulaması sınırlarda yeterli düzeyde yıkıcı sıcaklıklara ulaşılamayacağı için yeterli olmayabilir. Bu nedenle lezyon segmentlere bölünerek her bir segmentin merkezine işlem yapılır. Keratinin ısı iletkenliği zayıf olduğu için hiperkeratotik BCC lezyonlarında önce küretaj yapmak faydalı olabilir.

b. SCC tedavisi

SCC tedavisinde aynı seansta shave eksizyon, küretaj ve kriyoterapi uygulanabilir. Eksizyon ve küretaj sonrasında 30-60 saniye süresince uygulanan kriyoterapi tümörü tamamen yok etmek için yeterli olabilir. Yine BCC'de olduğu gibi 5 mm'lik bir donma halkasını sağlamak önemlidir. Kemik veya kıkırdak üzerindeki tümörlerde iyileşme çok iyidir.

2 cm'den küçük ve 3-5 mm derinlikte olan iyi sınırlı SCC lezyonları kriyocerrahi için idealdir. Histopatolojik incelemede özellikle tümör derinliğinin 6 mm'den büyük olması nedeniyle yüksek metastaz riski içeren SCC'lerde ve kötü diferansiye tiplerde kriyoterapi önerilmez.

8. Tedavi etkinliğinin ölçümü:

Kriyoterapi uygulaması sırasında dokuda meydana gelen sıcaklık değişimlerini ve tedavinin kapsam alanını daha doğru değerlendirmek için farklı modaliteler öne sürülmüştür. Doku yüzeyinde ve tahmini lezyon derinliğindeki sıcaklığı ölçmek için termal ölçüm yapan iğnelerin kullanılması, dokudaki elektrik empedansının ve akımın ölçümü, tümör yaygınlığını ölçmek için eş zamanlı ultrasound incelemesi bunlardan bazılarıdır. Sıcaklık ölçümünde lezyonun merkezinden eşit mesafede bulunan izoterm (eş sıcaklık) haritaları belirlenebilir.

9. Komplikasyonlar: Kriyocerrahi sonrası kısa dönemde ağrı, eritem, ödem, bül oluşumu gibi komplikasyonlar görülebilirken işlem yapılan alana göre uzun vadede pigment kaybı, reaktif lentijinöz hiperpigmentasyon, gecikmiş yara iyileşmesi, hipopigmente hipertrofik veya deprese skarlar, dudak ve göz kapaklarının serbest uçlarında retraksiyon, pseudoepitelyamatöz hiperplazi, kirpik, kıl ve meibomian bez kaybı, lakrimal sistem hasarı, skalpin eroziv püstüler dermatozu gibi vakalar bildirilmiştir. Pigmenter değişimler 15-20 saniyelik kriyoterapi uygulamasından sonra en sık görülen kronik değişimlerdir. Doğal olarak Fitzpatrick deri tipi V-VI'ya sahip olan hastalarda hipopigmentasyon riski daha yüksektir.

Kaynaklar

1. Cooper SM, Dawber RP. The history of cryosurgery. J R Soc Med. 2001;94(4):196–201.
2. Gage AA, Snyder KK, Baust JM. Selective cryotherapy: preservation-ablation. In: Baust JG, Baust JM, editors. Advances in biopreservation. Boca Raton: CRC Press; 2007. p. 89–106
3. He X, Bischof JC. Quantification of temperature and injury response in thermal therapy and cryosurgery. Crit Rev Biomed Eng. 2003; 31:355–422.
4. Zouboulis CC, Blume U, Pineda Fernandez MS, Mielitz H, Orfanos CE. Outcomes of cryosurgery in patients with basal cell carcinoma. Skin Cancer. 1994;9:7–22
5. Shephard J, Dawber RP. The historical and scientific basis of cryosurgery. Clin Exp Dermatol. 1982;7(3):321
6. Zouboulis CC. Principles of cutaneous cryosurgery:an update. Dermatology. 1999; 198:111–7
7. Gage AA. Experimental cryogenic injury of the palate: observations pertinent to cryosurgical destruction of tumors. Cryobiology. 1978;15(4):415–25

8. William Abramovits and Ana M. Prato-Guia Storage Units/Dewars. In William A. , Graham G. , Har-Shai Y. , Strumia R. eds. Dermatological Cryosurgery and Cryotherapy, Springer, London, 2016, p. 67-9

9. Abramovits W. , Gloves and aprons. In William A. , Graham G. , Har-Shai Y. , Strumia R. eds. Dermatological Cryosurgery and Cryotherapy, Springer, London, 2016, p. 79-80

10. Graham GF, Tuchayi SM. Therapeutic principles and techniques. In William A. , Graham G. , Har-Shai Y. , Strumia R. eds. Dermatological Cryosurgery and Cryotherapy, Springer, London, 2016, p. 147-50

11. Pavlovic M. Tick removal with liquid nitrogen. In William A. , Graham G. , Har-Shai Y. , Strumia R. eds. Dermatological Cryosurgery and Cryotherapy, Springer, London, 2016, p. 611-3

12. Scott CM, Lubritz RR, Graham GF.complications of cryosurgery. In: Nouri K, editor.complications of dermatologic surgery. New York: Mosby; 2008. p. 119–36.

13. Zimmerman EE, Crawford P. Cutaneous cryosurgery. Am Fam Physician. 2012;86(12):1118–24.

14. Graham GF. Cryosurgery in the management of cutaneous malignancies. Clin Dermatol. 2001;19(3): 321–7

15. Perera E, Sinclair R. Basal cell carcinoma. In William A. , Graham G. , Har-Shai Y. , Strumia R. eds. Dermatological Cryosurgery and Cryotherapy, 2016, Springer,London,p. 659-65

16. Dereli T. Benign ve malign deri tümörlerinde kriyoterapi uygulaması. Uzmanlık Tezi, Ege Üniversitesi Tıp Fakültesi Dermatoloji Anabilim Dalı. İzmir;1991.

17. Hartov A, Lepivert P, Soni N, Paulsen K. Using multiple- electrode impedance measurements to monitor cryosurgery. Med Phys. 2002;29(12):2806–14

18. Hahn M, Pavlista D, Danes J, et al. Ultrasound guided cryoablation of fibroadenomas. Ultraschall Med. 2013;34(1):64–8.

BÖLÜM 28

KOZMETİK DERMATOLOJİ

1. Dermatolojide Lazerler
2. BONT-A
3. Dolgu Uygulamaları
4. Kimyasal Peeling

   Mikroiğneleme

   Mezoterapi

   PRP

TÜRK TABİPLERİ BİRLİĞİ

BURSA TABİP ODASI

DERMATOLOJİDE LAZERLER

Dr. Ayşe Mine GÖK[1]

Prof. Dr. Zekayi KUTLUBAY[2]

1. GİRİŞ-TARİHÇE

Lazer terimi ''Light Amplification by the Stimulated Emission Of Radiation'' kelimelerinin baş harflerinin kısaltmasından oluşur ve uyarılmış radyasyonun yoğunlaştırılması ile güçlendirilmiş ışık demetini tanımlar. Lazer prensip ve kavramları ilk kez Einstein tarafından kuantum teorisinin bir parçası olarak 1916 yılında tartışılmıştır. Einstein atomların ve moleküllerin ilişkisini elektomanyetik enerji, bir diğer ifadeyle enerjinin spontan absorbsiyonu ve yayılımı ile açıklamaya çalışmıştır. 694nm dalga boyunda kırmızı ışık üreten Ruby lazer Maiman tarafından geliştirilen ve ilk kullanılan lazer tipidir. Dermatolojide ise lazeri ilk kullanan Leon Goldman'dır. Daha sonra dermatolojide kullanılan lazer sistemlerinde gelişmeler hızlanmış ve farklı özelliklere sahip yeni lazer sistemleri geliştirilmeye başlanmıştır.

2. LAZER IŞIĞININ ÖZELLİKLERİ

Lazerlerden çıkan ışık, bildiğimiz ışıktan farklı özelliklere sahiptir. Lazer ışığının özellikleri;

1) Monokromatiktir (Tek renklidir). Belirli bir dalga boyuna sahiptir,

2) Işın koherenttir. Her foton diğer foton ile senkronizedir ve ortamda az miktarda dağılırlar,

3) Işık tek yönlüdür. Mesafeye göre ışın açısı az değişir,

4) Işınlar düşük çaplı olmasına rağmen yüksek enerjiye sahiptirler.

3. LAZERDE TEMEL KAVRAMLAR

Enerji akımı yani fluens; birim alana düşen enerji miktarıdır. Birçok lazer sistemi birim alan ölçütü olarak cm^2 kullanır. Aynı zamanda güç veya enerji yoğunluğu olarak da adlandırılır.

Lazerde temel kavramlardan bir diğeri ise, deride belli bir alana verilen güç yani enerji dansitesi ya da irradiansdır. Enerji dansitesi, dokuyu kesme, buharlaştırma ve/veya koagüle etme kapasitesini gösterir. Yüksek enerji dansitesi ile dokuda kesi oluşturulurken, düşük enerji dansitesi ile dokuda koagülasyon sağlanabilir.

Spot büyüklüğü ise lazer ışık demetinin enine kesitine eşittir ve direkt olarak birim alana düşen enerji miktarını ve enerji dansitesini etkiler. Enerji akımı ve enerji dansitesi, spot büyüklüğünün yarıçapının karesi ile ters orantılıdır. Spot büyüklüğü aynı zamanda klinik olarak deride lazer ışığının dağılımı açısından da önem taşır. Daha küçük spot büyüklüğü deride daha fazla ışık yayılımına izin verir. 7-10 mm arasındaki spot büyüklüğü, orta dermis veya daha derin hedeflere maksimum penetrasyonda gereklidir. 10-12 mm den sonra ise bu penetrasyon artışı durur.

Bir diğer kavram pals yani atım süresidir Lazerler, ışık enerjisini sürekli dalgalar (continuous wave) ya da aralıklı atım (pulse-wave) olarak verirler. Sürekli dalgalar veren lazerler sabit ışık demetleri yayarak selektif olmayan doku hasarına neden olurlar. Aralıklı atım yapan lazerler ise daha selektif

1. Şırnak Devlet Hastanesi, Şırnak
2. İstanbul Üniversitesi-Cerrahpaşa, Cerrahpaşa Tıp Fakültesi Deri ve Zührevi Hastalıklar AD, İstanbul

doku yıkımı gerçekleştirilebilirler. Çok daha kısa süreli atımlar yapan yeni lazer sitemlerinin gelişmesi ile selektivite ve spesifite arttırılmaya çalışılmaktadır. Ayrıca atımlı lazerler için tekrarlama oranı Hertz (Hz) şeklinde ifade edilir.

Temel kavramlardan bir diğeri termal relaksasyon zamanıdır. Lazer ışığı hedef doku tarafından absorbe edildiği zaman, ısı kaybı hızlı bir şekilde tüm komşu dokulara iletilerek gerçekleştirilir. Isının nakil yoluyla komşu dokulara difüzyon sürecine termal relaksasyon denir. Termal relaksasyon zamanı ise bir doku yapısı için, ısınan dokunun, ısısının yarısını kaybetmesi için gereken zamandır. İdeal doku ablasyonu elde etmek için, ısının çevre dokulara nakledilme süresinden daha hızlı işlem yapmak gerekmektedir.

a. LAZER ÇALIŞMA PRENSİPLERİ, LAZER DOKU ETKİLEŞİMLERİ VE SELEKTİF FOTOTERMOLİZ

Lazer sistemleri dört bileşenden oluşmaktadır;

1) Lazer ışığı üretmek için uyarılan gaz, sıvı veya katı ortam

2) Ortamı uyaran enerji kaynağı (pompalama sistemi)

3) Amplifikasyon sürecini sınırlandıran, optiksel kaviteyi oluşturan, lazerin her iki açısına yerleştirilmiş ortamı çevreleyen kaynak(ayna)

4) Dağıtıcı sistem

Lazer enerjisinin tedavi edici etkisi, lazer ışığının benzersiz özelliklerine ve karmaşık lazer-doku etkileşimlerine dayanır. Lazer ışığı deri ile dört yönde etkileşir; yansıma, saçılma, iletme ve emilim. Işık demeti deri yüzeyine çarptığında %4-7'si hava ve stratum korneumun kırma indekslerinin farklı olması nedeniyle geri yansır. Işığın kalan %93-96'sı deriye girer ve burada saçılır iletilir ve emilir. Deri içindeki partiküller, gelen ışık demetini tüm yönlere dağıtır böylelikle saçılma ortaya çıkar ve böylece ışığın penetrasyon derinliği kısıtlanır. İletilme ise ışığın herhangi bir etki yaratmadan dokuyu geçmesidir. Lazer ışığı ile klinik etkinin gerçekleşmesi için ışığın doku tarafından emilmesi gerekmektedir. (Şekil 1)

Absorbsiyon miktarı, deride bulunan kromofor ve o kromoforun absorbtif özelliklerine karşılık gelen bir dalga boyunun kullanılıp kullanılmadığına göre belirlenir. Derinin temel endojen kromoforları su, melanin ve hemoglobindir, dövme mürekkebi ise ekzojen kromoforlara bir örnektir. Lazer enerjisi emildikten sonra 3 temel etki meydana gelir: fototermal, fotokimyasal veya fotomekanik. Fototermal etkiler, kromofora karşılık gelen dalga boyunda enerji absorbe edildiğinde, absorbe edilen enerji hedefin yok edilmesi için ısıya dönüştüğünde elde edilir. Fotokimyasal etkiler, fotodinamik tedavinin temelini oluşturan reaksiyonlardan kaynaklanır. Son derece hızlı termal genleşme ile dokuda fotomekanik etkiler ortaya çıkar. Üç farklı etki meydana gelebilse de,kutanöz lazer tedavisi pratiğinde en yaygın olarak fototermal ve fotomekanik reaksiyonlar kullanılmaktadır. (Şekil 2)

Selektif bir absorbsiyon lazer tedavisinde önemli rol oynar. Eğer enerji absorbsiyonunun oranı yavaş ise termal enerji üretilir, enerji absorbsiyonunun oranı hızlı ise, patlayıcı mekanik bozulmaya yol açan şok dalgalar üretilir. Termal enerji üretildiğinde hedef dokuda lazer ışığına maruziyet süresi uzarsa, fazla üretilen ısı çevre dokulara yayılacaktır. Bundan dolayı etkili ve güvenilir bir tedavi için uygun dalga boyu, akım ve atım süresi kullanımı selektif etki yani selektif foto-termoliz için önem taşımaktadır.

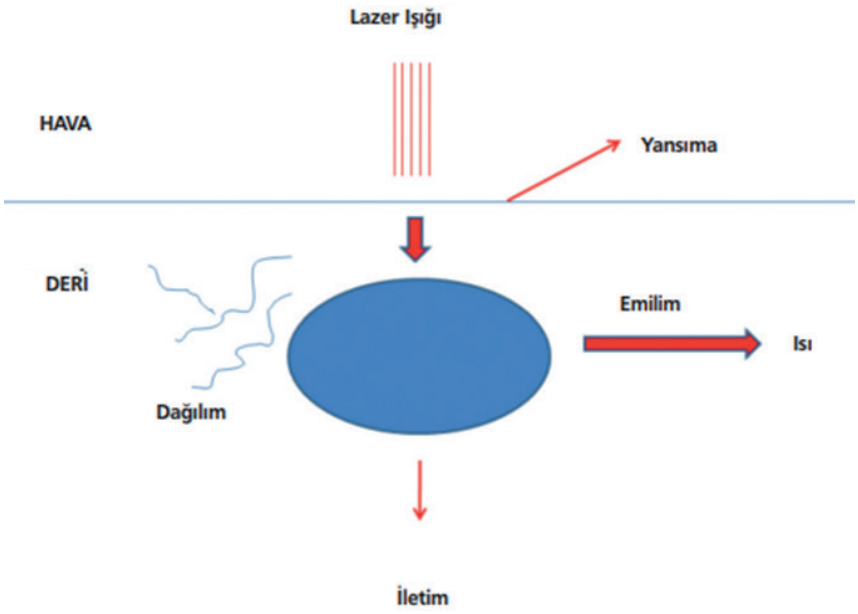

Şekil 1: Lazer Işığının doku ile etkileşiminde izleyebileceği yollar

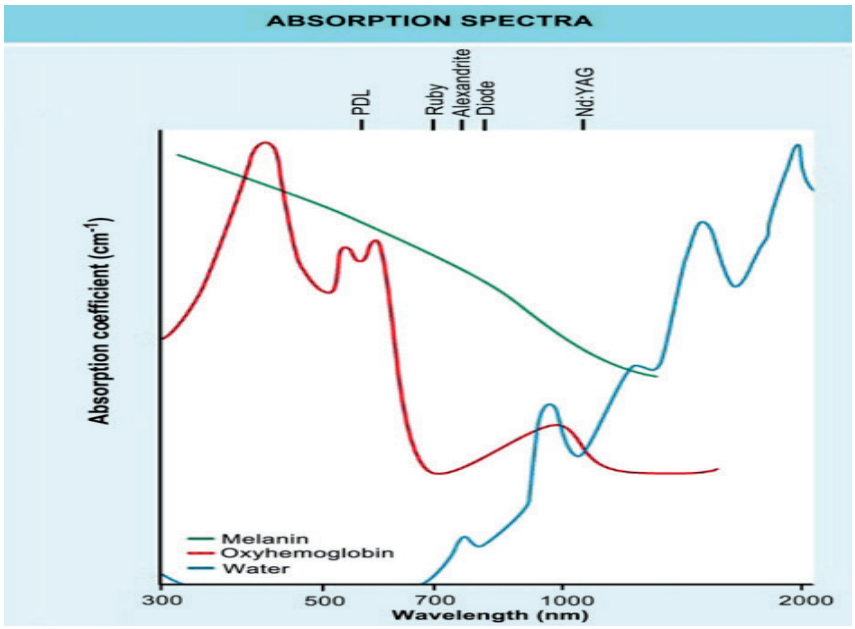

Şekil 2: Deride bulunan 3 ana kromofor için absorbsiyon spektrumları

4. DERMATOLOJİDE SIK KULLANILAN LAZER TİPLERİ VE KULLANIM ALANLARI

a. VASKÜLER LEZYONLAR

Dermatologlar tarafından lazerlerin ilk kullanıldığı alan vasküler lezyonlardır. Vasküler lezyonların tedavisinde kullanılan lazerlerde hedef intravasküler oksihemoglobindir. Oksihemoglobin için elektromanyetik spektrumun görünür aralığı içinde üç absorbsiyon zirvesi vardır: 418, 542 ve 577 nm. Geçmişte vasküler lezyonlarda argon (488 nm, 514 nm), argon pompalı ayarlanabilir boya (488–638 nm), buharlı bakır ve bakır bromid (511 nm, 578 nm), potasyum titanil fosfat (KTP) (532 nm) ve kripton (568 nm) lazerleri kullanılmıştır. Bu dalga boyları hemoglobin absorbsiyon

spektrumuna karşılık gelse de, sürekli dalga enerjisi çevredeki yapılarda da spesifik olmayan termal hasara neden olmaktadır. Lazer atım süresi ile hedef dokunun termal gevşeme süresi arasındaki bu tutarsızlık sikatris ve diskromi gelişmesi ile sonuçlanmaktadır. Lazer atım süresinin hedeflenen dokunun termal gevşeme süresiyle yaklaşık olarak eşlenmesi ile bu sorun çözülmüştür.

PulseDye Lazer (PDL)

Flushlamp-pumpedpulsedye lazer ilk olarak kapiller malformasyon ve porto şarabı lekesi gibi vasküler lezyonların tedavisi için geliştirilmiştir. İlk pulsedye lazer sistemlerinde 577 nm dalgaboyu kullanıldıysa da daha sonraları 585 nm dalga boyuna modifiye edilerek vasküler spesifiteyi koruyarak daha derin dokulara penetrasyon sağlanmıştır. 585-595 nm dalga boyunda ışık verip uzun atımlıdır ve atım süresi 450 µs ile 40 ms arasında değişir. Pulsedye lazer tedavisinin yan etkileri sıklıkla postoperatif ödem ve purpurayı içerir ve nadiren vezikülasyon ve kabuklanma görülür. Epidermal melanin ile etkileşim nedeniyle daha koyu tenli hastalarda geçici pigment değişikliği görülebilir. Lazer tedavisi sırasında dinamik bir soğutma cihazının kullanılması, epidermisi potansiyel aşırı ısınmaya karşı koruyarak daha yüksek enerji akımının deriye güvenli bir şekilde uygulanmasına izin verir ve dispigmentasyon riskini azaltır.

Yarı Sürekli Dalga Mod Lazerleri

577 ile 585nm'de argon-pumped ayarlanabilir dye lazeri (APTDL), 532nm'de KTP lazeri, 578nm'de bakır bromür ve bakır buharı lazerleri ve 568nm'de kripton lazeri, pulseları iletmek için mekanik olarak kapatılabilen sürekli-dalga modlu lazer sistemleridir. Bu lazer sistemleri vasküler lezyon tedavisinde kullanılsa da,yarı-sürekli dalga yapıları genellikle daha sık görülen hipertrofik sikatris ve dokusal değişiklik ile ilişkilidir.

Potasyum-titanil-fosfat(KTP) lazer

Potasyum-titanil-fosfat (KTP) lazer ışığı, 1064 nm neodimyum:itriyum-alüminyum-garnet (Nd:YAG) lazerin yakın kızılötesi ışığının, frekansı iki katına çıkaran ve dalga boyunu yarıya indiren bir KTP kristalinden geçirilmesiyle oluşturulur. Ortaya çıkan yeşil ışık, melanin, oksihemoglobin ve dövme pigmenti tarafından rekabetçi bir şekilde emilir. Daha uzun dalga boyuna sahip damara özgü lazerlerle karşılaştırıldığında, 532 nm dalga boyunun sınırlılıkları arasında, daha kısa dalga boyunun azalan doku penetrasyonu yer alır ve bu da daha derin damarlar tarafından azalan absorbsiyona neden olur. Ayrıca, 532 nm dalga boyu melanin tarafından PDL'nin 585 ile 595 nm dalga boyuna göre daha fazla emilir, bu nedenle lazerin daha koyu cilt tiplerine sahip hastalarda kullanımı sınırlanır. En sık görülen yan etkiler hafif eritem, ödem ve geçici kabuklanmadır. KTP lazer tedavisi ile purpura önlendiği ve eritem en aza indirildiği için, damar temizliğini sağlamak için ek tedaviler gerekebilse de fasiyal telenjiektazili hastalarda kullanımı PDL'ye tercih edilebilir.

1064 nm Nd:YAG lazer

Derine nüfuz eden 1064 nm Nd:YAG lazer, PDL veya KTP lazerin dalga boylarından daha az hemoglobin absorbsiyonuna sahiptir. Bununla birlikte, epidermal melanin tarafından emilmesi de çok sınırlıdır ve bu özellik, daha koyu deri fototipine sahip hastalarda güvenlik profilini arttırır. Bu lazer ayrıca 3 mm'ye kadar olan daha derin vasküler lezyonları tedavi etmek için kullanılabilir, ancak hemoglobin tarafından zayıf emilim katsayısı nedeniyle çok daha yüksek dozlar gerektirir. Bu durum güvenlik penceresini önemli ölçüde daraltır. Bu nedenle epidermal koruma, ağrı kontrolü için ve ayrıca spesifik olmayan termal yaralanmadan kaynaklanan sikatris riskini azaltmak için soğutma kritik öneme sahiptir.

b. PİGMENTE LEZYONLAR VE DÖVME

Pigmente lezyonlar artık Q-anahtarlı lazerlerle güvenli ve etkili bir şekilde tedavi edilebilmektedir. Q-anahtarlı lazerler, kısa atım sürelerinde yüksek yoğunluklu enerji sağlar. Bu kısa atım süreleri, lazerin melanositler veya dövme parçacıkları gibi küçük molekülleri seçici olarak hedeflemesini sağlar. Son zamanlarda, dövmeleri daha etkili bir şekilde tedavi etmek için daha da kısa atım süreli

lazerler yani pikosaniye atım süreli lazerler geliştirilmiştir. Tedaviden sonra, hedeflenen pigment, muhtemelen pigment parçacığının dağılmasına ve yok olmasına karşılık gelecek şekilde beyaza döner. Bu beyazlaşma geçici bir fenomendir ve pigmentin rengi tedaviden dakikalar veya saatler sonra geri döner. Bu tahrip olmuş ve dağılmış pigment daha sonra derideki fagositler tarafından emilir ve ortadan kaldırılır, pigmentin rengi ve yoğunluğu birkaç hafta boyunca yavaş yavaş azalır.

Spesifik Q-Anahtarlı Lazerler

Selektif fototermoliz elde etmek için, hedefe zarar verecek yeterli enerjinin (hedefin boyutu ve şekli tarafından tanımlanan) hedefin termal gevşeme süresinden daha az veya ona eşit bir atım süresi ile iletilmesi gerekmektedir. Hedef ne kadar küçük olursa, termal gevşeme süresi o kadar kısa olur ve bu nedenle gereken lazer atım süresi de o kadar kısa olur. Q-anahtarlı lazerler, optik boşlukta büyük miktarda enerji depolar. Ayrıca çok kısa bir süre için açıldığında yani nanosaniye aralığında (saniyenin milyarda biri, 10^{-9} sn) yüksek güçte atım salar. Emilen enerji, hedef dokuda hızlı genişleme/büzülmeye ve pigment partiküllerinin mekanik parçalanmasına neden olan ısıya dönüştürülür. Klinik olarak, lazer doku reaksiyonu, epidermis içindeki nitrojen gazı kabarcıklarını temsil eden ani epidermal buzlanma olarak görülür. Hücre zarı rüptürü, eksojen pigmentin hücre dışı boşluğa salınmasına izin verir ve bu daha sonra ağırlıklı olarak lenfatik sistem yoluyla elimine edilir.

Q-anahtarlı lazerlerde kullanılan 4 ana dalga boyu vardır: frekansı ikiye katlanmış Nd:YAG (532 nm), ruby (694 nm), alexandrite (755 nm) ve Nd:YAG (1064 nm) lazerler. Frekansı ikiye katlanmış Nd:YAG lazer (532 nm) tarafından üretilen daha kısa dalga boyları daha yüzeysel emilme eğilimindedir ve efelidler ve lentijinler gibi lezyonları tedavi etmek için kullanılır. Daha uzun dalga boylu lazerler dermiste daha derin nüfuz ederek, dövmeleri veya dermal pigmente lezyonları tedavi etmek için kullanılır. Solar lentijinler gibi yüzeysel lezyonlar, 532 nm lazer tedavisine iyi yanıt verir. Dövmeler veya dermal melanositoz gibi daha derin dermal lezyonlar, 694 nm veya 755 nm lazerlere daha iyi yanıt verme eğilimindedir. Daha koyu deri tiplerine sahip hastalarda, hipopigmentasyon ve sikatris olasılığını azaltmak için 1064 nm lazer tercih edilen cihazdır.

Pigment derinliğine bağlı olarak uygun lazer seçilir; pigment ne kadar derine yerleşirse pigmenti hedeflemek için gereken dalga boyu o kadar uzun olur. Ayrıca, hedeflenen pigmentin rengi de dalga boyu seçimini etkiler. Mavi-siyah dövme mürekkebi, 4 ana dalga boyundan herhangi biri ile tedavi edilebilir. Kırmızı ve sarı renkler, dermisteki derinliklerinden bağımsız olarak frekansı ikiye katlanmış Nd:YAG (532 nm) lazer ile tedavi edilebilir. Yeşil renk ise en iyi ruby (694 nm) veya alexandrite (755 nm) lazer ile tedavi edilebilir. Ayrıca uygun lazer ve karşılık gelen dalga boyu belirlendikten sonra, uygun enerji akımı belirlemelidir. Uygun enerji akımı, pigment partikülünün rengi ve yoğunluğu kadar hastanın deri tipine de bağlıdır.

Modern Q anahtarlı lazerlerin artan güvenliğine rağmen, tedavi sonrasında sikatris dahil olmak üzere yan etkiler meydana gelebilir. Genel olarak, yüksek enerjili Q-anahtarlı lazerlerin kısa atım sürelerinde kullanılması hastalarda ağrıya neden olabilir. Ek olarak, özellikle daha koyu deri tipine sahip hastalarda sikatris veya dispigmentasyon gelişme riski vardır. Ayrıca hastalarda klinik etki elde edebilmek için çok sayıda tedavi seansına ihtiyaç olabilir.

Pikosaniye lazerler

Dövme pigment partiküllerinin ve melanozomların termal gevşeme süresi 10 nanosaniyeden kısadır, bu durum pikosaniye aralığında (saniyenin trilyonda biri, 10^{-12} sn) enerji dağıtımının geleneksel Q-anahtarlı lazerlerden daha etkili olabileceğini düşündürmektedir. Pikosaniye lazer cihazlarının yan etkileri arasında ağrı, ödem ve bül oluşumu bulunmaktadır. Mevcut bilgiler, pikosaniye lazerlerin kullanıldığı dövmelerde temizlenme elde etmek için daha az tedavi seansının gerekli olduğunu göstermektedir. Pikosaniye lazerlerdeki ultra kısa atım kavramı ilgi çekicidir ve mürekkep veya pigment parçacığı tahribatında yandaki dokularda daha az ısınmaya neden olarak daha

verimli olabilir. Bununla birlikte, ultra kısa atımlı bu cihazlar pahalıdır ve bu durum kullanımlarının yayılmasını sınırlamaktadır.

c. LAZER EPİLASYON

Tıraş, ağda, yolma ve kimyasal tüy dökücüler gibi tüy alma metotları istenmeyen tüylere yalnızca geçici çözümler sağlar. Elektroliz ise tüyleri kalıcı olarak alma potansiyeline sahip olsa da, büyük ölçüde uygulayıcıya bağlı, değişken etkililiğe sahip ve sikatris ve dispigmentasyon potansiyeli olabilen bir metottur. Buna karşı lazer tedavileri güvenilir ve etkili bir epilasyon yöntemi olarak ortaya çıkmış ve diğer yöntemlere göre daha uzun süreli tüysüz kalma sağladığı için popüler olan yöntemlerdir.

Lazerlerin diğer klinik uygulamalarına benzer şekilde, lazer epilasyon da seçici fototermoliz ilkesini kullanır. Lazer epilasyonda hedef kromofor, kıl folikülünün tabanında bulunan melanindir. Fakat kıl büyümesinden ve yeniden kıl çıkışından sorumlu olan kök hücreler daha yüzeyde yerleşmiştir ve kıl gövdesinin bulge bölgesinde bulunur. Lazer epilasyon, kıl şaftının tabanındaki melanini hedefleyip ısı üreterek çalışır; bu ısı daha sonra kök hücrelere zarar veren ve sonuç olarak kök hücreleri yok eden kıl gövdesinin bulge bölgesine yayılır. Kıl köklerinin çapı nispeten büyük olduğu için termal gevşeme süresi uzundur. Bu uzun termal gevşeme süresi, foliküler kök hücreleri etkili bir şekilde ısıtmak ve yok etmek için milisaniye gibi daha uzun atım süreli lazerlerin kullanılmasını gerektirir. Bu nedenle, melanin tarafından emilen dalga boylarına sahip uzun atımlı lazerler, lazer epilasyon için tercih edilen tedavi yöntemidir.

Kılların azaltılması için şu anda FDA tarafından onaylanan lazer sistemleri arasında uzun atımlı yakut (694 nm), uzun atımlı alexandrite (755 nm), darbeli diyot (800 nm), Q anahtarlı ve uzun atımlı Nd:YAG (1064 nm) lazerler bulunur. Farklı deri tipleri için farklı cihazlar kullanılmalıdır. Daha açık deri fototipleri (I–III) 755 nm alexandrite veya 800 nm diyot lazerle tedaviye daha iyi yanıt verirken, daha koyu deri fototipleri (IV–VI) 1064 nm Nd:YAG lazerle daha iyi sonuç verir. Epilasyon için ideal hastalar ise daha açık tenli (fototip I-III) ve koyu kahverengi veya siyah kıllara sahip olanlardır. Önemli miktarda melanin içermeyen sarı kıllar ve vellus kıllar lazer epilasyona iyi yanıt vermez.

Foliküler melanin, fotoepilasyon için birincil hedef olmasına rağmen, epidermis içinde var olan melanin lazer enerji absorbsiyonu için foliküler melanin ile rekabet eder. Belirgin epidermal melanine sahip daha koyu deri tipine sahip hastaların tedavisi daha zordur; klinik çalışmalarda bu hastalarda lazer epilasyondan sonra bül oluşumu, hipopigmentasyon ve sikatris geliştiği bildirilmiştir. Daha koyu deri tipine sahip hastalarda güvenli lazer epilasyona izin vermek için çeşitli yöntemler geliştirilmiştir. Daha uzun dalga boyları, epidermal melanin tarafından daha az emilir ve dermise daha fazla nüfuz eder; bu özellik, daha koyu deri tiplerinde epidermal melaninin korunmasına yardımcı olur. Ayrıca epidermal soğutma cihazları ve uzun atım süreleri de epidermal melaninin hedef alınmasını önlemeye yardımcı olur. Lazer el aletine yerleştirilmiş buz, soğutulmuş jeller, kriyojenik spreyler veya temaslı soğutma cihazları epidermiste ısı birikimini sınırlayabilir ve böylece tedaviyle ilişkili ağrıyı azaltabilir. Ayrıca, epidermal soğutma, etkili fotoepilasyon elde etmek için maksimum enerji akımının sağlanmasına izin verir. Bu gelişmeler ile tüm cilt tiplerindeki hastaların güvenli ve etkili lazer epilasyon yaptırmaları mümkün olmaktadır.

Etkili bir lazer epilasyon gerçekleştirmek için birden fazla tedavi seansı gereklidir. Seans aralıkları,kılın melanin ürettiği anagen faza yeniden girecek şekilde yeterince uzak olmalıdır; seanslar birbirine çok yakınsa tedavi etkisiz olacaktır. Ek olarak, hastalar tedavileri sırasında bronzlaşmamalıdır. Bronzlaşma, melanin granüllerinin boyutunu ve konsantrasyonunu arttırarak epidermiste melanin yeniden dağılımına neden olur. Bu değişiklikler, yanma, hipopigmentasyon, hiperpigmentasyon ve sikatris gibi olumsuz etki riskini arttırır. Ne yazık ki, en iyi çabalara ve tedavilere rağmen, epilasyona iyi yanıt vermeyen veya kalıcı tüy azaltma elde edemeyen bazı hastalar vardır.

Lazer epilasyon sonrası nadiren istenmeyen kıllar giderilemez bunun yerine daha önce tedavi edilen bölgelerde daha fazla kıllanma olur, bu durum paradoksal hipertrikoz veya terminalizasyon olarak adlandırılır. Paradoksal hipertrikozun patogenezi henüz bilinmemekle birlikte, foliküler

vaskülatürdeki subterapötik termal hasarın, vellus kıllarının terminal kıla dönüşmesini indükleyecek şekilde foliküler döngüyü etkileyebileceği düşünülmektedir. Yapılan bir derlemede lazer ve ışık sistemleri ile yapılan epilasyondan sonra %3 sıklığında paradoksal hipertrikoz bildirilmiştir. Paradoksal hipertrikoz,vellus kıllarının yoğun olduğu yüz ve boyun bölgesinde, daha koyu cilt tiplerinde (III-VI), koyu ve kalın kıllarda ve altta yatan hormonal bozukluğu olanlarda daha sık görülür. Paradoksal hipertrikozda önerilen yaklaşım gelişen hipertrikoza rağmen kullanılan tedaviye devam edilmesi şeklindedir.

d. DERİ YÜZEYİ YENİLEME

Ablatif cihazlar: karbondioksit(CO_2) ve erbium:yttrium-aluminium-garnet (Er:YAG)

Dermatolojide kullanılan ablatif lazerler uzak-infrared CO_2 (10600 nm) veya Er: YAG (2940 nm) cihazlarıdır. Bu cihazlar su tarafından absorbe edilen dalga boyları yayarlar. Ablatif lazerler yüzeyel dokuları tamamen ortadan kaldıran atımlı ve/veya taralı odaklanmış ışınlar yayarlar ve sonuçta deriden ayrılan kirli bir materyal kalır. Isının büyük çoğunluğu buharlaşma sırasında ortadan kalkar, ancak rezidüel termal hasarın ince bir tabakası orada kalır ve hemostaz için yararlıdır. Ablatif lazerlerle deri yüzeyi yenileme; fotoyaşlanma, sikatris, epidermal nevüs ve seboreik keratoz gibi lezyonların tedavisinde kullanılmaktadır. Deri yüzeyi yenileme sırasında eski epidermis ortadan kaldırılmakta ve tedavi sonrasında aylar boyunca dermisin kontraksiyonu ve yeniden yapılanması uyarılmaktadır. Bu olay yarı kalınlıklı kontrollü yanık olduğundan, enfeksiyonlardan ve diğer komplikasyonlardan korunmada perioperatif teknik ve yara bakımı önemlidir. Sikatris oluşumu, geçici hiperpigmentasyon, geç başlangıçlı kalıcı hipopigmentasyon, uzamış eritem ve bakteriyel, viral vefungal enfeksiyonlar gelişebilecek yan etkilerdir.

Sürekli dalgalı CO_2 lazer, cerrahi operasyonlarda kanamasız kesiye olanak sağlar. Pulsedscanned CO_2 lazer ise kısa atım süreli (<1 ms)ve yüksek güçte (< 5j/cm2) olup sürekli dalgalı CO_2 lazere göre daha az hasar oluşturur. Er: YAG lazerler 2940 nm dalga boyunda, kısa atım süreli (0,1-3 ms), yüksek güçte (2,5 J/cm2), 1-6 mm çapında ışınlar üreten ablasyon lazerleridir. Minimal termal hasara sebep olur. Ablasyonun daha kontrollü olması Er:YAG lazerin en büyük avantajıdır.

Non-Ablatif cihazlar:1320 nm Nd:YAG, 1450 nm diode, 1540 nm Er:YAG lazer

Derinin non-ablatif yeniden yapılandırılması, ince çizgilerin ve statik çizgilerin tedavisinde invaziv olmayan bir yaklaşımdır ve geleneksel deri yüzeyi yenileyici tekniklerin uzamış yan etkilerini ve geniş iyileşme periyodunu ortadan kaldırmaktadır. Non-ablatif lazerler epidermisi sağlam bırakıp dermiste hafif termal etkiye neden olurlar. Mekanizmalar tam olarak bilinmemekle birlikte dermiste yara iyileşme yanıtını uyararak etki ettikleri düşünülmektedir. Geleneksel lazer ile deri yüzeyi yenilemeden farklı olarak non ablatif yenilemede sonuçlar hafif ve yavaş yavaş ortaya çıkmaktadır.

Günümüzde kullanılan non-ablatif lazer sistemlerinin çoğu, elektromanyetik spektrumun (1000-1500 nm) kızılötesi kısmı içinde ışık yayar. Bu dalga boylarında, yüzeysel su içeren doku tarafından absorbsiyon nispeten zayıftır, dolayısıyla daha derin doku penetrasyonu sağlanır. Non-ablatif lazer ile deri yüzeyi yenileme, epidermisi bozmadan dermal bir yara oluşturarak kolajenin yeniden şekillenmesini indükler. Temas ve dinamik soğutma cihazları, epidermal korumayı sağlamak için lazer ışınlaması ile aynı anda kullanılır ve emilen ısı enerjisi büyük ölçüde epidermisi atlar ve yüzeysel papiller dermiste biriktirilir.

Non-ablatif lazerler ile deri yüzeyi yenileme, hafif ile orta dereceli fotohasar, kızarıklık ve yara izlerini iyileştirmeye yönelik en yeni trendlerdendir. Derinin ışınlanması sırasında nispeten uzun atım sürelerinin (200 msn'ye kadar) ve epidermal soğutmanın (temas veya sprey soğutma) kullanılması, epitel hasarını ve postoperatif yara gelişimini önlerken seçici dermal ısıtma sağlar. Böylece, bu non-ablatif sistemler, geleneksel ablatif lazerlerle ilişkili komplikasyonların çoğundan kaçınır. Tedavinin yan etkileri minimaldir ve genellikle tedaviden birkaç saat sonra düzelen hafif eritem ve ödemi içerir.

Fraksiyonel fototermoliz

Mikroskobik termal hasar zonlarının ortaya çıktığı, daha yeni bir deri yüzey yenileme tekniği olan kısmi fototermoliz, hem epidermis hem de dermisin yenilenmesi uyarmaktadır. Lazer mikroışınları, çok sayıda termal hasar sütunları paterni oluşturmak üzere kullanılırlar ve bu mikrotermal tedavi zonları olarak adlandırılır. Patern yoğunluğu ve termal hasarın derinliği ayrı ayrı kontrol edilmektedir. Her mikrotermal zon etrafındaki sağlam doku hızlı tamir mekanizmalarını başlatır ve yeniden yapılanmayı uyarır. Her mikrotermal zonun epidermal kısmının deskuamasyonu, bazal tabaka pigmentinin bir kısmını ve papiller dermal debrisin küçük bir miktarını ortadan kaldırır. Hasralı dokunun kaybı ve yenilenmesi ile ksımi deri yüzey yenilenmesi oluşur.

5. LAZER YÖNETİMİ

a. Hasta Seçimi

Gecikmiş yara iyileşmesi öyküsü (tütün veya alkol kötüye kullanımı, diyabet veya diğer herhangi bir sistemik hastalığa ikincil), bağ dokusu hastalığı öyküsü veya immun yetmezliği olan kişilerin tedavisinde dikkatli olunmalıdır. Son 6-12 ay içinde sistemikizotretinoin kullanımı yara iyileşmesini bozabilir bu nedenle tedavi öncesinde sorgulanmalıdır. Aktif lokal veya sistemik enfeksiyonu olan ve keloid öyküsü olan hastalara özel dikkat gösterilmelidir. Kişisel veya ailevi vitiligo öyküsü olan hastalarda, gizli bir eğilimi harekete geçirebileceğinden, herhangi bir estetik lazer cerrahisinden kaçınmalıdır.

b. Preoperatif yönetim ve anestezi

Hem ablatif hem de non-ablatif fraksiyonel deri yüzeyi yenileme, özellikle yüksek yoğunlukta yüksek enerjiler kullanıldığında, uygun anestezi olmadan oldukça ağrılı olabilir. Topikal anestezik merhemin oklüzyon altında yaklaşık 1 saat uygulanması hasta konforunu artırmada basit ve etkili bir yöntemdir. Ayrıca soğutma stratejilerinin kullanımı da hasta toleransını arttırabilir. Daha agresif ablatif prosedürler için sinir blokları, tümesan anestezi, sistemik narkotikler veya anksiyolitikler ile ek anestezi sıklıkla kullanılır.

Herpes simpleks virüsü profilaksisi için genellikle oral antiviraller önerilir. Asiklovir veya valasiklovir tipik olarak tedaviden 1 gün önce ile tedaviden 5-14 gün sonra kullanılmalıdır. Ablasyon prosedürleri için hastalara, genellikle penisilinler veya makrolidler şeklinde antivirallere ek antibakteriyel ajanlarla da profilaksi yapılır.

c. Postoperatif bakım

Ablatif fraksiyonel deri yüzeyi yenilemeyi takiben, 24-48 saat içinde ince bir keratinöz kabuk halinde kuruyan noktalı kanama ve seros-anjinöz drenaj beklenen yan etkilerdir. Hem ablatif hem de non-ablatif fraksiyonel tedavilerde tedavi edilen deride belirgin ödem ve eritem gözlenir, ancak ikincisi çok daha az belirgindir ve süresi daha kısadır. İşlemden hemen sonra güçlü bir kortikosteroidin topikal olarak uygulanması bu yan etkileri azaltabilir. Ablatif fraksiyonel fototermoliz sonrası eritem 1 hafta içinde düzelir, ancak hafif eritem ve ödem 3-6 hafta devam edebilir. Ablatif olmayan fraksiyonel fototermolizde ödem ve eritem 24-48 saat içinde düzelir.

d. Lazer güvenliği

Önemli lazer güvenlik sorunları arasında yanıcılık, oküler güvenlik, elektrik tehlikeleri, lazer dumanı ve bulaşıcı maddeler ve lazer odasına kontrollü erişim yer alır. Kazaen çıkan yangınlar, özellikle sirküle eden oksijen varlığında lazer kullanımının potansiyel bir komplikasyonudur. Bunu önlemek için uygulama esnasında kullanım durumunda olan bir yangın söndürücü bulundurulmalı, alkol gibi yanıcı materyallerin uygulamadan önce kullanımından kaçınılmalı, lazer cihazları kullanılmadıklarında bekleme modunda tutulmalıdır. Göz güvenliği lazer tedavilerinde çok önemlidir. Lazer cihazları yüksek şiddette ışınlar yayar ve bu ışınlar şiddetini kaybetmeksizin

uzun mesafeler gidebilir, yüzeylerden yansıyabilir. Kalıcı görme kaybı, retinanın lazer ışığına çok az doğrudan maruz kalmasından bile kaynaklanabilir. Bu nedenle uygulama esnasında; cihazı kullanan kişi, hasta ve odada bulunan diğer kişilerin koruyucu gözlükler kullanması gerekmektedir. Koruyucu gözlüklerin üzerinde koruyucu oldukları dalga boyu ve lensin optik dansitesi bulunmaktadır. Kullanılan dalga boyu için en az 4 optik dansite yeterli göz koruması için önerilmektedir. Koruyucu gözlükler, özellikle de günlük gözlüklerin üzerine giyildiklerinde geniş açıklıklar bırakmamalı ve yüze tam olarak oturmalıdır. Hastanın yüzüne uygulama yapılıyorsa, ekstraoküler göz korumaları, koruyucu gözlükler ve yapışkan pedler kullanılabilir. Ek olarak, her lazer için özel bir elektrik prizi ayrılarak ve uzatma kablolarının kullanımından kaçınılarak elektrik tehlikeleri büyük ölçüde ortadan kaldırılabilir. Ayrıca ablatif lazerler aracılığıyla aerosolize edilen dokularda tüyler ve dövme lazerlerinde kan ve dokular ortaya çıkabilir ve bu nedenle damlacık yoluyla veya temas ile bakteriler ve virüslerle kontaminasyon ortaya çıkabilir. Ablatif lazer uygulamalarında maske ve duman tahliye cihazları kullanılması gereklidir. Kılavuz konilerin dövme lazer cihazlarının başlığına geçirilmesi doku artıklarına maruz kalma riskini azaltabilir.

Kaynaklar

1. Takac S, Stojanović S. Osobinelaserskogsvetla [Characteristics of laserlight]. MedPregl. 1999 Jan-Feb;52(1-2):29-34.
2. Koç E, Dinçer D. Lazere Giriş ve Genel Bilgiler. Turkderm-Archives of theTurkishDermatologyandVenerology. 2012; 46 Özel Sayı 1: 2-6
3. Geiges ML. History of lasers in dermatology. CurrProblDermatol. 2011;42:1-6.
4. Sakamoto FH, MathewAvram M, Anderson RR. LasersandOtherEnergy-Based Technologies – Principlesand Skin InteractionsDermatology Essentials 2nd edition. Bolognia JL, Schaffer JV, Duncan KO, Ko CJ(Eds). ElsevierInc. 2022;264-273
5. Shokrollahi K, Raymond E, Murison MSC: Lasers: principlesandSurgical Applications. TheJournal of Surgery 2004:2:28-34
6. Kasnak G, Fıratlı HE. Lazer Fiziği ve Lazer Uygulamalarında Temel Kavramlar. Turkiye Klinikleri J Periodontol-Special Topics 2016;2(2).
7. Wheeland RG: Basic LaserPhysicsandSafety. Goldenberg DJ. LaserDermatology. Netherland: Springer Berlin Heidelberg New York 2005:p 1-10.
8. Carroll L, Humphreys TR: LASER-tissueinteractions. ClinDermatol2006;24:2-7.
9. Stratigos AJ, Dover JS: Overview of lasersandtheirproperties. DermatolTher2000;13:2-16.
10. Zachary CB, Kelly KM. LasersandOtherEnergy-BasedTherapies. Dermatology 4edition. Bolognia JL, Schaffer JV, Cerroni L(Eds). Elsevier. 2018;2354-2384.
11. Tanzi EL, Lupton JR, Alster TS. Lasers in dermatology: fourdecades of progress. J AmAcadDermatol. 2003 Jul;49(1):1-31; quiz 31-4.
12. Wheeland RG. Basic LaserPhysicsandSafety. In: Goldberg, D. J. (eds) LaserDermatology. Springer, Berlin, Heidelberg,2005.
13. Shokrollahi K, Raymond E, Murison MSC. Lasers: PrinciplesandSurgical Applications. TheJournal of Surgery. Volume 2, Issue 1, 2004, p 28-34.
14. Saedi N, Zachary CB. LasersandEnergy-basedDevices. Rook'sTextbook of Dermatologyninthedition. Griffiths C, Barker J, Bleiker T, Chalmers R, Creame D (Eds). Wiley Blackwell. 2016;4231-4242.

15. Nelson AA, Lask GP. Principlesandpractice of cutaneouslaserandlighttherapy. ClinPlastSurg. 2011 Jul;38(3):427-36

16. Alster TS, Lupton JR. Lasers in dermatology. An overview of typesandindications. Am J ClinDermatol. 2001;2(5):291-303.

17. Snast I, Kaftory R, Lapidoth M, Levi A. Paradoxical Hypertrichosis Associated with Laser and Light Therapy for Hair Removal: A Systematic Review and Meta-analysis. Am J Clin Dermatol. 2021 Sep;22(5):615-624.

BOTULİNUM TOKSİNİ

Prof. Dr. Erol KOÇ[1]

1. Tanım:

Dünyada yapılan bütün tıbbi kozmetik işlemlerin en başında yüksek etkinliği ve düşük yan etki profiliyle botulinum toksini uygulamaları yer almaktadır. Dünyada cerrahi dışı kozmetik uygulamalar arasında botulinum toksin uygulamaları 1. sıradadır.

Kozmetik dermatolojide botulinum toksini, öncellikli olarak dinamik kırışıklıkların tedavisinde kullanılmaktadır. Yaşın ilerlemesiyle deri altındaki kas yapısının tekrarlayan kontraksiyonları ve dermal atrofi sonucu mimik çizgileri belirginleşmekte (dinamik çizgiler) ve zamanla istirahat halinde de görünür hale gelmektedir (statik çizgiler). Botulinum nörotoksini (BoNT), etkisini nöromusküler kavşakta asetilkolin salınımı inhibisyonu ile kaslarda paralizi oluşturarak gösterir. İlk kez 1989 hemifasiyal spazm, blefarospazm ve strabismus tedavisi için FDA onayı almış olup, 1992'de ilk kez kozmetik amaçla glabellar kırışıklıkların tedavisinde kullanılmıştır. Glabellar çizgiler için 2002 yılında, primer aksiller hiperhidroz için ise 2004 yılında FDA onayı almıştır.

2. Tarihçe:

Alman şair ve fizikçi Justinius Kerner (1786-1862) sosiste zehir olabileceğini ilk fark eden ve hayvanlarda deney yapan ilk kişi olmuştur. 1870'de Muller hastalığı tanımlamış ve Latincede sosis anlamına gelen "botulus" adını vermiştir. 1895 yılında Van Ermengem, *Clostridium botulinum* bakterisini ilk olarak izole etmiştir. 1949 yılında Botulinum toksinin nöromusküler geçişi asetilkolin salınımını engelleyerek baskıladığını ilk bulan Arnold Burgendir. Toksinin kozmetik amaçlı kullanımı Alistair ve Jean Carruthers adlı karı koca dermatolog ve okuloplastik cerrah tarafından geliştirilmiştir. Blefarospazm hastalarının glabellar çizgilerin botoks uygulaması sonrası iyileşmesi ile kozmetik anlamda kullanımını keşfetmişlerdir. 2002 yılında glabellar çizgilerde, korrugator ve proserus kaslarının tedavisinde FDA onayı almıştır. Ardından gelen araştırmalar ve uygulamalarla toksin yaygın kullanım alanı bularak kozmetik ve estetik alanında bir çığır açmıştır. Uzun yıllardan beri estetik işlemler arasında en sık yapılan olmaya devam etmektedir.

3. Etki mekanizması:

Botulinum toksini, *Clostridium botulinum* bakterisi tarafından üretilen güçlü bir nörotoksindir. Bilinen 7 serotipi olup (BoNT tip A, B,C, D,E, F ve G) hafif zincirleri, sinir ucunda bağlandıkları proteinler ve kullanım amaçlarına göre değişiklik göstermektedir. Botulinum toksini tip-A (BT-A) ve Botulinum toksini tip-B (BT-B) ticari olarak temin edilebilir formlardır. Botulinum toksini, SNARE proteinlerini etkisiz hale getirerek presinaptik veziküllerden asetilkolin ve bir dizi başka nörotransmiterin salınımını bloke eder ve nörolojik hastalıklarda ve estetik tıp alanında güçlü bir etkinlik ve güvenlik profiline sahiptir. Nöromusküler bağlantıda asetilkolin bağlanma, füzyon ve salınımı engellenerek kas kontraksiyonu baskılanır. Botulinum toksin ile asetilkolinesteraz aktivitesinin bozulduğu ileri sürülmüştür. Bu etki geçicidir ve yaklaşık 9-12 ay sürer. Kimyasal denervasyon kalıcı olsa da kas aktivitesi hemen her zaman birkaç ay içinde geri kazanılır. Yeniden programlama ve reorganizasyonlar enjeksiyondan sonraki ilk 10 günde başlar ve 3-6 ay içinde toksinin etkilerini geriye döndürür.

Clostridium botulinum tarafından sentezlenen 150 kDa molekül ağırlığındaki toksin, 100 kDa ağırlığındaki ağır ve 50 kDA ağırlığındaki hafif zincirin birbirine disülfit bağlarıyla bağlanması sonucu oluşur. Asetil kolinin post sinaptik uçtan salınamaması sonucu kas üzerinde kimyasal denervasyon

1. Erol Koç Kliniği, Ankara

ile paralizi oluşur.

Botulinum toksininin etkinliği, 1-3 günde başlar, 1-4 haftada pik yapar ve 3-4 ayda giderek azalarak 4-6 ayda sona erer. Kalıcılığı; enjeksiyon bölgesine, uygulanan doza, toksin tipine ve kasların durumuna bağlıdır.

4. Botulinum toksini ticari formları:

2009 yılında FDA isimlendirmede serotip yerine spesifik isimlerin kullanılmasını uygun görmüştür. Buna göre ticari isimleri de dahil olmak üzere OnabotulinumtoxinA (Botox®, Allergan, İrlanda), AbobotulinumtoxinA (Dysport®, Ipsen, Fransa) ve IncobotulinumtoxinA (Xeomin®, Merz) olarak isimlendirilmiştir. Ayrıca ülkemiz piyasasına yeni girmiş bir ürün olan PrabotulinumtoxinA (Nabota®, Daewoong, Güney Kore) bulunmaktadır, ürün ABD'de Jeuveau® ismiyle ruhsatlıdır.

OnabotulinumtoxinA (Botox®, Allergan); prezervatif içermeyen, vakumlu, kuru, toz içinde, 50-100 Ü ürün içeren, insan albümini ve sodyum klorid içeren, en sık kullanılan, FDA onaylı bir üründür.

AbobotulinumtoxinA (Dysport®, Ipsen); 500 Ü ürün içeren, albümin ve laktoz içeren, ülkemizde kullanımı giderek artan ve yine FDA onaylı bir üründür.

IncobotulinumtoxinA (Xeomin®, Merz); 100 Ü ürün içeren, human albumin ve sukroz içeren, kompleks protein içermeyen ve dolayısıyla sensitizasyona ve toksine karşı antikor gelişimi riski en az olan, soğuk zincir gerektirmeyen, ülkemizde henüz onayı olmayan üründür.

PrabotulinumtoxinA (Nabota®, Daewong); 100 Ü ürün içeren, liyofilize flakonda, insan serum albümini ve sodyum klorür içeren bir üründür.

Botulinum toksini tiplerinin karşılaştırılması Tablo 1'de gösterilmektedir.

5. Sulandırma, Uygulama ve Teknik

Ürünler arasında difüzyon farklılığı klinik olarak farklı sonuçlar doğurabilir. Difüzyonu etkileyen hacim, konsantrasyon ve doz gibi başka faktörler de bulunmaktadır. Literatürde klinisyenlerin çoğu botulinum toksin A için 2. 5-3 ml'lik dilüsyonlar kullanmaktadır.

Prospektüste sulandırma işleminden sonra 4 saat içinde kullanılması önerilse de çok merkezli bir çalışma sulandırılmış preparatın +4 C^0'de saklanarak 6 haftaya kadar etkinliğini devam ettirebildiğini göstermiştir. İdeal uygulama için kısa uçlu, 30G inceliğinde 0. 3 ml'lik insülin iğnelerinin kullanımı önerilmektedir.

Botulinum toksini uygulamalarında, uygulanan bölgeye göre enjeksiyon derinliği, enjektörün doğrultusu, yönü, açısı ve uygulanan toksinin miktarı değişiklik göstermektedir. Enjeksiyon intradermal, subkütan veya intramusküler olarak yapılabilmektedir. Her anatomik bölge için sık görülen komplikasyonlardan kaçınmak için dikkat edilmesi gereken önemli noktalar vardır. Uygulama yapılırken hasta aydınlık bir ortamda yarı oturur pozisyona getirilir. Uygulama öncesi dik oturur poziyonda sağ-sol profillerden ve karşıdan fotoğraf alınması önerilir. Herhangi bir premedikasyona, lokal anestetik madde enjeksiyonuna veya allerji testine gerek yoktur. Aspirin kullanımı veya kanamaya meyil oluşturabilecek besin tüketimi varsa uygulama öncesi tedaviye ara vermesi önerilir. Lokal anestezi sağlamak amacıyla koruyuculu salin ile sulandırmaya ek olarak uygulama sonrası enjeksiyon noktalarına soğuk uygulama yapılabilir veya enjeksiyonla eş zamanlı olarak kapı kontrol teorisine uygun vibrasyon cihazı da kullanılabilir.

Botulinum toksini tiplerinin endikasyonlara göre önerilen optimal dozları Tablo 2'de, botulinum toksini tiplerine göre eşdeğer üniteleri Tablo 3'te gösterilmiştir.

Dilüsyon amacı ile koruyucu içermeyen serum fizyolojik kullanılmalı, serum fizyolojik flakona yavaş yavaş verilmelidir. Steril distile su ile dilüsyon, enjeksiyon esnasında ağrılı olmaktadır. Ayrıca bikarbonat ile de sulandırılmamalıdır. Lokal anesteziklerin sulandırmada kullanılması toksinin

etkinliğini değiştirmemektedir. Ancak anafilaktik reaksiyon ihtimalini arttırabilir. Sulandırılırken çalkalamamak ve köpürtmemek gereklidir. Flakonun kapağı açılarak negatif basınç etkisi ortadan kaldırılıp dilüsyonun yapılması tercih edilebilir. Dilüsyon miktarı; bölgeye, kırışıklığa ve kasın durumuna bağlı olacaktır. 30-33 G iğne ucu, 0,5-1 ml'lik enjektör ile daha az ağrılıdır ve ayrıca hassas ünite ayarlarına izin vermesi, ürünün tamamının kullanılmasını sağlaması nedeni ile tercih edilmelidir. İğne ucu sık sık değiştirilmeli, enjeksiyon sırasında ağrı veya deri renginde solma olursa enjeksiyona ara verilmeli ve buz uygulanmalıdır. Kanama kontrolü için başparmakla kısa süreli basınç uygulamak uygun olur. Ancak toksinin istenmeyen kas gruplarına yayılmasını önlemek ve yan etkileri azaltmak için masaj yapılmaması tercih edimelidir. Hastaya kaslarını çokca hareket ettirmemesini söylemek doğru olacaktır. Sulandırıldıktan sonra ürün, 2-6 haftaya kadar stabil kalabilmektedir ancak bakteriyel kontaminasyona dikkat edilmelidir. Ve her zaman düşük volümle sulandırma tercih edilmelidir.

Toksinin klasik uygulama bölgeleri; periorbital bölge (kaz ayakları), glabellar bölge ve yatay-dikey alın çizgileri iken; ileri uygulamalarda suborbital bölge, tavşan çizgileri, nazal kırışıklıklar, burun, nazolabial kıvrımlar, yanak çizgileri, gummy smile, üst ve alt dudak çizgileri, marionette çizgileri, çene, masseter, platizma bantları ve gerdan çizgileridir. Toksinin üst yüz bölgesindeki ana uygulama noktaları Resim 1'de, uygulama öncesi ve sonrası fotoğrafları Resim 2 ve 3'te gösterilmiştir.

Botulinum toksini uygulamasında başarıya ulaşmak için; tedavi edilecek alandaki kas yapısını, kasların görevlerini, yerleşim yerlerini ve komşuluklarını iyi bilmek ve iyi bir anatomi bilgisine sahip olmak gerekir. BoNTA uygulamak demek, uygulama yerinde antagonist kası/kasları hakim kılmak demektir.

Uygulama sonrası asimetri veya istenmeyen bir durum oluştuğunda 2-3 hafta sonra tekrar enjeksiyon gerekebilir, genellikle kontrol ve rötuş enjeksiyonu 1 ay içinde yapılmalıdır. Erken ve gereksiz uygulamalarla immunojenisite riskinde artış olmaktadır.

6. Botulinum toksini yan etkileri

Toksinin yan etkileri; hastalar iyi seçilirse, uygun dozlar yapılırsa, uygun teknikler seçilirse en azdadır ve genellikle hafif ve geçicidir. Ödem, enjeksiyon yerinde yanma, hafif başağrısı, grip benzeri semptomlar, istenmeyen kasların etkilenmesiyle aşırı kas faaliyeti olarak sayılabilir.

7. Botulinum toksini komplikasyonları

Uygulama sayılarının katlanması ile istenmeyen sonuçlar ve komplikasyon bildirilen vaka sayısında da artış gözlenmektedir. Söz konusu olumsuz sonuçlar arasında göz kapağı, kaş ve dudak bölgelerinde düşüklük, asimetrik gülüş ve ifade kaybı öne çıkmaktadır. Vakalar incelendiğinde yanlış bölgelere uygulama yapılması, fazla veya az kas grubunun birlikte etkilenmesi gibi sebeplerle bu sonuçların ortaya çıktığı görülmektedir.

Toksin uygulamasının komplikasyonları ise; kanama, morarma, hematom, 2-12 hafta süren kaş pitozu (frontalis kasının aşırı zayıflaması ile), gözkapağı pitozu (levator kasının zayıflaması ile), hayret ifadesi, aptal görünüş (Mr Spock görünüşü), diplopi, aşırı gözyaşı sekresyonu, kuru göz, ektropiyon, alt gözkapağı düşmesi, gözkapağı kapanma süresinde uzama, kasların aşırı etkilenmesi, gevşek yanak, ağzın tam kapanmaması, asimetrik gülüş, ıslık çalamama, ağız kaslarının tam kullanılamaması olarak sıralanabilir. Bu komplikasyonlar; hatalı bölgelere uygulama, yanlış enjeksiyon teknikleri, önerilen dozlar dışında yapılan dozlar, hastanın hekimin tavsiyelerine uymaması (sırt üstü yatma, sakız çiğneme, aşırı fiziki aktivite vs.) ile olmaktadır, hiçbirisi kalıcı değildir.

8. Botulinum toksini kontrendikasyonları

Botulinum toksininin gebelik kategorisi C olup, gebelik ve laktasyonda kullanımı önerilmemektedir.

Botulinum toksini uygulamalarında kontrendikasyonlar Tablo 4'te özetlenmiştir

9. İmmunojenisite

Seri botulinum toksin enjeksiyonlarına bağlı sekonder cevapsızlık olarak tanımlanabilir. Nötralizan antikor oluşumuna bağlıdır, %5-15 oranında görülür. Bir seansta 200 Ü'den fazla toksin kullanılması, bir aydan daha kısa zamanda tekrar ya da booster enjeksiyon yapılması gibi nedenlerle oluşmaktadır. OnabotulinumtoxinA (Botox) için, immunojenisiteye sahip olma oranı yüksektir. Tedavi etkinliğini azaltır. En düşük etkin dozun uygulanması, doz arası intervallerin uzatılması immunojenisiteyi en aza indirir. IncobotulinumtoxinA (Xeomin) için, kompleks protein içermediğinden immunojenisitesi en az olandır (mekanizma farklılığı sebebiyle)

İşaret ettiğimiz bu klasik ve ileri uygulamalar dışında özellikle masseter botoksuna ayrı bir parantez açmak gerekir. Masseter kasına yapılacak botoks, diş sıkmayı ve gıcırdatmayı tedavi ettiği gibi aynı zamanda yüzün sivrileşmesini sağlar ve yüz daralır. İkinci parantez açılması gereken endikasyon ise hiperhidrozdur. Botulinum toksini, 1996'dan bu yana fokal hiperhidroz tedavisi için güvenli, etkin bir şekilde ve yüksek düzeyde hasta memnuniyeti ile kullanılmaktadır. Toksinin lokal enjeksiyonları primer bilateral aksiller hiperhidroz için etkili ve güvenli bir çözümdür. Aksiller hiperhidroz yanında palmar ve plantar hiperhidrozda da etkin bir şekilde kullanılmaktadır. Uygulama prosedürü, kozmetik uygulanan toksin prosedürü ile aynıdır. Toksinin alışılagelmiş aksiler, palmar ve plantar hiperhidroz dışında saçlı deri, göğüs ve sırta lokalize hiperhidrozda da basit, güvenli ve etkili bir alternatif tedavi olarak kullanılabilir.

Sonuç olarak; iyi bir toksin uygulaması için; klinik anatomiyi iyi bilmek şarttır. Uygulama öncesi, uygulama sırası ve sonrası prosedürlere tam riayet etmek önemlidir. Unutmamak lazımdır ki her vaka yeni bir vakadır ve her zaman önemsenmelidir. Komplikasyonlardan çekinmemek lazımdır ama iyi yönetmek te gereklidir. Sakin davranmak ve aceleci olmadan hastayı yönetmek önemlidir. Panikle yeni ve yersiz enjeksiyonlar yapmak süreci daha da kötüleştirir. Zamanın en iyi ilaç olduğunu unutmamak gerekir. Estetik alanında çığır açmış, en çok rağbet edilen ve tercih gören prosedür olan toksin uygulamasının bu özelliğini çok uzun yıllar devam ettireceği açık ara ortadadır.

Kaynaklar

1. 1. França K, Kumar A, Fioranelli M, Lotti T, Tirant M, Roccia MG. The history of Botulinum toxin: from poison to beauty. Wiener Medizinische Wochenschrift 2017;167(1);46-8
2. 2. Carruthers A, Carruthers JDA. Botulinum toxin in the treatment of glabellar frown lines and other facial wrinkles. In: Jankovic J, Hallets M, eds. Therapy with botulinum toxin. New York NY:Marcel Dekker, 1994:577-95.
3. 3. Dressler D, Benecke R. Pharmacology of therapeutic botulinum toxin preparations. Disabil Rehabil. 2007;29(23):1761-8.
4. 4. Eisele KH, Fink K, Vey M, Taylor HV. Studies on dissociation of botulinum neurotoxin type A complexes. Toxicon. 20111;57(4):555-65.
5. 5. Dover JS, Alam M. Procedures in cosmetic dermatology series botulinum toxin. In eds Carruthers A, Carruters J. , 4th edition, ISBN:978-0-323-47659-1, 2018, Elsevier, USA.
6. 6. Erbguth FJ, Naumann M. Historical aspects of botulinum toxin:Justinus Kerner and the sausage poison. Neurology. 1999;53:1850-3.
7. 7. Scott AB. Botulinum toxin injection into extraocular muscles as an alternative to strabismus surgery. J Pediatr Opthalmol Strabismus. 1980; 17-21.
8. 8. Carruthers A. Botulinum toxin type A: history and current cosmetic use in the upper face. Dis Mon. 2002; 48: 299-322.
9. 9. Carruthers JDA, Carruthers JA. Treatment of glabellar frown lines with c. botulinum-A exotoxin. J Dermatol Surg Oncol. 1992; 18:17-21.
10. 10. Jankovic J. Botulinum toxin:state of the art. Movement Disorders. 2017;32:1132-8.

11. 11. Giardano CN, Matarasso SI, Ozog D. Injectable and topical neurotoxins in dermatology. J Am Acad Dermatol. 2017;76:1013-24.

12. 12. Popoff MR. Ecology of neurotoxigenic strains of clostridia. Curr Top Microbiol Immunol 1995;195:1-29.

13. 13. Hexsel D, Spencer JM, Woolery-Lloyd H, Gilbert E. Practical applications of a new botulinum toxin. J Drugs Dermatol. 2010;9:S31- S7.

14. 14. Kim YS, Hong EU, Kim HS. Botulinum toxin in the field of dermatology: Novel indications. Toxins. 2017;403:1-17.

15. 15. Hassan SM, Jennekens FG, Wieneke G, Veldman H. Elimination of superfluous neuromuscular junctions in rat calf muscles recovering from botulinum toxin-induced paralysis. Muscle Nerve. 1994;17:623-31.

16. 16. Blasi J, Chapman ER, Link E, et al. Botulinum neurotoxin A selectively cleaves the synaptic protein SNAP-25. Nature. 1993;365(6442): 160-3.

17. 17. Dayan SH.complications from toxins and fillers in the dermatology clinic: recognition, prevention, and treatment. Facial Plastic Surgery Clinics. 2013;21(4):663-73.

18. 18. Frampton JE, Easthope SE. Botulinum toxin A (Botox Cosmetic): A review of its use in the treatment of glabellar frown lines. Am J Clin Dermatol. 2003; 4: 709-25.

19. 19. Hexsel DM, de Almedia AT, Rutowitsch M et al. Multi-center, double-blind study of the efficacy of injections with botulinum toxin type A reconstitiuted up to 6 weeks before application. Dermatol Surg. 2003; 29: 523.

20. 20. Flynn TC, Carruthers A, Carruthers J. Surgical pearl: the use of ultra-fine II short needle 0. 3 cc insulin syringe for botulinum toxin injections. J Am Acad Dermatol. 2002;46:931-3

21. 21. Bayramgürler D, Kartal SP. Botulinum toksin komplikasyonlarına yaklaşım. Ertam Sağduyu İ, editör. Her yönüyle botulinum toksin uygulamalarına yeniden bakış. 1. Baskı. Ankara: Türkiye Klinikleri Kozmetik Dermatoloji; 2019. p. 31-4.

22. 22. Wollina U, Konrad H. Managing adverse events associated with botulinum toxin type A. Am Journal Clin Dermatol 2005;6(3):141-50

23. 23. Glaser DA, Hebert AA, Pariser DM, et al. Primary focal hyperhidrosis: scope of the problem. Cutis. 2007;79(5):5-17.

24. 24. Scamoni S, Valdatta L, Frigo C, Maggiulli F, Cherubino M. Treatment of primary axillary hyperhidrosis with botulinum toxin type A: our experience in 50 patients from 2007 to 2010. ISRN Dermatol. 2012;702-14.

25. 25. Kim WO. Treatment of focal hyperhidrosis with nedleless injections of botulinum toxin into sites other than the axilla, palm, and sole. Letters and communications. 2017;43:367-9.

Tablo 1: Botulinum toksin tiplerinin karşılaştırılması

	Botox®	Dysport®	Xeomin®
Üretici firma	Allergan	Ipsen	Merz
Serotip	A	A	A
Molekül Ağırlığı	900 kDA	~900 kDA (300+600)	150 kDA
Ambalaj (Ünite)	100	500	100
Her flakonda nörotoksin proteini	~5	12. 5	0. 6
Form	Vakumda kurutulmuş	Liyofilize	Liyofilize

PH	7. 4	7. 4	7. 4
Saklama süresi	24 ay	15 ay	48 ay
Saklama koşulları	2-8 C	2-8 C	24 C
Eşdeğer dozu	1	3	1

Tablo 2: Botulinum toksin tiplerinin endikasyonlarına göre önerilen optimal dozları		
Endikasyon	**Dysport®**	**Botox®**
Glabella	30-70	10-40
Periorbital bölge	30-60	10-30
Alın	20-60	6-15
Alt gözkapağı	5	2
Bunny line	10-20	4-8
Burun	10-20	4-10
Marionette çizgileri	10-20	3-6
Perioral bölge	4-12	4-5
Gingival gülüş	5-15	2-4
Platismal bantlar	Maksimum 50	40-60 total
Dekolte	75-120	30-100

Tablo 3: Botulinum toksin tiplerinin eşdeğer üniteleri		
Botox® / Dysport®	**Botox® 100 Ü**	**Dysport® 500 Ü**
1:2	**1**	**2**
	2	**4**
	2. 5	**5**
1:2. 5	**1**	**2. 5**
	2	**5**
	2. 5	**6. 25**
1:3	**1**	**1. 66**
	2	**3. 2**
	2. 5	**4. 08**

Tablo 4: Botulinum toksini uygulamasında kontrendikasyonlar
1. Hastanın gerçek dışı beklentilerinin olması
2. Beden dismorfik bozukluğu varlığı
3. Psikolojik stabil olmayan hastalar
4. Yüz kaslarını mesleki olarak kullanan hastalar (oyuncular, müzisyenler)
5. Tedavi bölgesinde dermatoz veya enfeksiyon varlığı
6. Tedavi bölgesinde belirgin motor güçsüzlük (Bell's paralizi)
7. İmmün yetmezlik

8.	Keloid oluşumu
9.	Nöromusküler hastalıklar (Amyotrofik lateral skleroz, miyastenia gravis, Lambert-Eaton sendromu, miyopatiler)
10.	Gebelik, emzirme, 12 yaş altı çocuklar
11.	Botulinum toksini ile etkileşimi olan ilaçlar (Aminoglikozidler, kolinesteraz inhibitörleri, kalsiyum kanal blokerleri, penisilamin, süksinilkolin, kinin, kürar benzeri nöromusküler blokerler, klorokin, magnezyum sülfat, hidroksiklorokin)
12.	Ürün içeriğindeki herhangi bir maddeye karşı duyarlılık veya alerji varlığı (inek sütü proteinine karşı alerji)

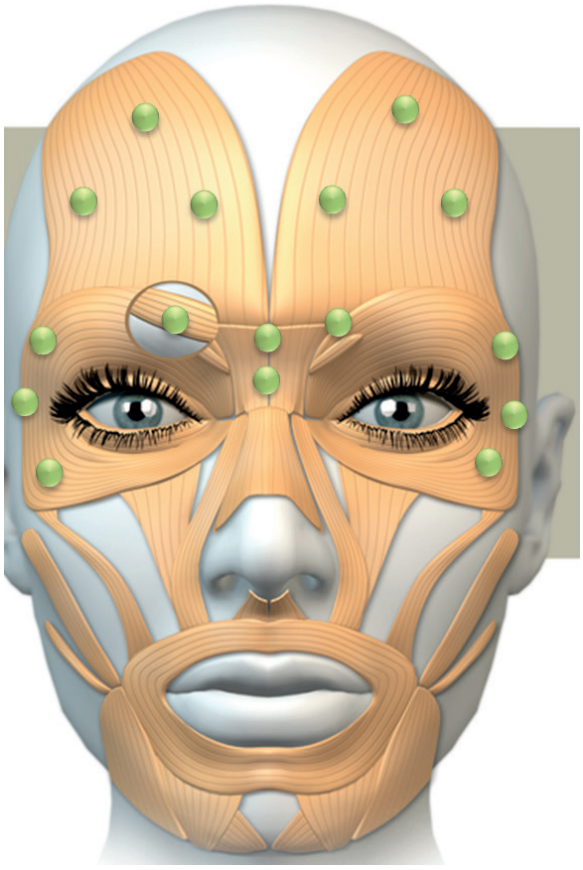

Resim 1: Botulinum toksini üst yüz uygulama noktaları

Resim 2: Botulinum toksini tedavi öncesi ve sonrası

Resim 3: Botulinum toksini tedavi öncesi ve sonrası

TÜRK TABİPLERİ BİRLİĞİ

BURSA TABİP ODASI

DOLGU UYGULAMALARI

Prof. Dr. Erol KOÇ[1]

1. Tanım:

Dünyada ortalama yaşam süresinin artmasıyla birlikte kişilerin daha genç, güzel ve sağlıklı görünme istekleri gün geçtikçe öne çıkmaktadır. Bu amaçla insanlık tarihi boyunca birçok yöntem uygulanmıştır. Bunlardan birisi olan ve son yıllarda popularitesi artan dolgu uygulamalarının avantajı; ekonomik, yan etki profilinin az, işlem sonrası bakımının kısa ve ofis ortamında uygulanabilir olmasıdır.

Dolgu maddeleri dermise, subkutan dokuya ve periost üzerine yerleştirilerek statik kırışıklıklar ve yaşla beraber artan doku kayıpları için ideal bir tedavi yöntemidir. Kırışıklık veya atrofik alanların düzeltilmesi dışında skar, hafif yapısal asimetrilerin ve cerrahi sonrası oluşan küçük defektlerin düzeltilmesinde de etkili bir şekilde kullanılırlar. Dünyada cerrahi olmayan minimal kozmetik işlemler içinde toksin uygulamalarından sonra ikinci büyük kısmını dolgu uygulamaları oluşturmaktadır.

Hastanın ihtiyaçlarına göre dolgu maddesi seçiminde; "uygun dolgu maddesinin çeşidinin seçimi", "dolgu maddesinin kalıcılık süresi", "dolgu maddesinin volümetrik gücünün yüz bölgesine uygunluğu" ve "uygulanacak bölgenin ihtiyacına göre yapılacak derinlik ayarı" mutlaka göz önünde bulundurulmalıdır ki hastanın beklentileri karşılanabilsin. Bu bilgilerin iyi değerlendirilmesi sonrasında "prosedür kaynaklı olabilecek sıkıntıların hastaya iyi aktarılması" da gereklidir.

Güvenli, ideal ve etkili bir dolgu maddesi; antijenik olmamalı, toksik, kanserojen, teratojen ve piyojenik olmamalı, inflamasyon oluşturmamalı, uygulama öncesi test gerektirmemeli, uzun süreli ve absorbe edilebilir olmalı, raf ömrü uzun olmalı ve resmi onaylı olmalıdır.

2. Dolgu Maddelerinin Sınıflandırılması

Dolgu maddeleri için kaynaklarına, kalıcılık sürelerine ve etki mekanizmalarına göre sınıflandırmalar yapılmıştır. Kaynaklarına göre 4 kategoride sınıflandırılır;

A. OTOJENİK

Yağ, dermis, plazma, kültür fibroblast, kollajen

B. ALLOJENİK

Kültüre kollajen, kadavra kolojen

C. KSENOJENİK

Sığır kollajen, bakteri veya kanatlı hayvan kaynaklı hiyalüron

D. SENTETİK

Hidrojel, kalsiyumhidroksiapetit, polimetilmetakrilat, silikon, dekstran

Kalıcılık sürelerine göre üç kategoride sınıflandırılır;

1. Kalıcı olmayan dolgular
2. Yarı kalıcı dolgular
3. Kalıcı dolgular

Kalıcı olmayan dolgu maddelerinin kalıcılık süresi 1 yıldan azdır. (Tablo 1) İstenilen sonucun sürekliliği için tekrar tekrar uygulama gerektirirler. Yarı kalıcı dolgu maddelerinin kalıcılık süresi 1-2 yıl arasındadır (Tablo 2). Kalıcı dolgu maddelerinin kalıcılık süresi 2 yıldan uzundur (Tablo

1. Erol Koç Kliniği, Ankara

3) Genellikle rezorbe olmadan dokuda kalırlar ve uzun dönem komplikasyon açısıdan endişe yaratabilmektedirler. Bu sebeple günümüzde kalıcı olmayan HA içerikli dolgu maddeleri en çok kullanılan ürünlerdir.

Dolgu materyallerinin son yıllarda etki mekanizmalarına hacim arttırıcı (Tablo 4) ve doku uyarıcı (Tablo 5) şeklinde sınıflandırılmaları popülerdir. Ayrıca her iki etki mekanizmasına sahip ürünler de bulunmaktadır.

3. Dolgunun Endikasyonlar/Kontrendikasyonları

Dolguların endikasyonu, her türlü kırışıklık, skar, asimetri tedavisinde kullanılırken; kontrendikasyonları ise; kanser hastalarında, gebelerde, emzirenlerde, 15-16 yaş altı çocuklarda, keloid gelişimine yatkınlığı olanlarda, kanama diyatezi varlığında, aktif enfeksiyon ve inflamasyon varlığıdır.

4. Uygun dolgu maddesinin şeçimi

Dolgu maddelerini değerlendirdiğimizde: ülkemizde çeşit olarak sıklık sırasına göre; hyalüronik asit, kalsiyum hidroksilapatit veya polikaprolakton kullanılmaktadır.

a. Hyalüronik asit

En sık kullanılan dolgu materyali olan HA temelli dolgular; çapraz bağsız (non-crosslinked) ve çapraz bağlı (cross-linked) olarak sınıflandırılmaktadır. Bu çapraz bağlar; intermoleküler bağlantılardır ve ürünü stabilitesini, kalıcılığını sağlamaktadır. Çapraz bağ; HA'nın doku içinde endojen hyaluronidaz tarafından parçalanmasını önler ve dolayısıyla elde edilen estetik sonucun devamlılığını sağlar. En sık kullanılan çapraz bağ 1,4- bütanediol diglisidil eter (BDDE)dir. Çapraz bağ oranı belirli bir dengede olmalıdır çünkü; çapraz bağ derecesi arttıkça ürünün kalıcılığını artırırken diğer taraftan da inflamasyon/nodul formasyon riski yaratmaktadır. Doğal formunda, hyaluronik asit hızla emildiği için dermisteki hyalüronik asitin ömrü 1 gündür. Butanediol diglycidyl ether (BDDE) veya divinyl sulfone (DVS) gibi çapraz bağlama neticesinde ısı veya enzimatik yıkıma dirençli preparatlar elde edilir.

Çapraz bağlı HA dolgular partikül yapılarına göre; monofazik ve bifazik olarak da sınıflandırılır. Monofazik HA dolgular homojen yani tek faz HA içermektedir. Monofazik monodensifiye HA'lerde; HA zincirlerinin çapraz bağlanması tek aşamada olur. Monofazik polidensifiye HA'lerde ise HA zincirlerinin çapraz bağlanma aşaması iki basamakta olur. Bifazik HA dolgular ise heterojen yani iki faz HA içermektedir. Çapraz bağlı HA, taşıyıcı görevi gören çapraz bağsız HA ile birliktedir.

HA dolgularının diğer dolgu çeşitlerine göre avantajları çok fazladır. HA dolgularının çeşitlerine göre yüzün her yerine uygulanabilecek formlarının olması, hyalüronidaz kullanımı ile geri dönüş sağlanabilmesi, doğal ve güvenli olması, hemen uygulama sonrasında kozmetik sonuç elde edilmesi ve antijenik özellik göstermemesi (deri testi gerektirmez) HA'nın diğer dolgu maddelerine üstünlük sağladığı avantajlarıdır. HA'nın avantajlarının çok daha fazla olması, kullanımını son yıllarda ileri derecede artırmıştır.

b. Kalsiyum hidroksilapatit

İçinde %30 oranında bulunan 'calcium hydroxylapatite' kürecikleri diş ve kemikteki mineral komponentle aynıdır. HIV hastalarında lipoatrofi için ve yüzdeki orta-ağır düzey kırışıklıklar için FDA onayı almıştır. Submukozal nodül oluşumu riski nedeniyle dudak ve göz altı uygulamaları için kullanımı önerilmemektedir. İnert bir madde olduğu için deri testi gerektirmez. Radyoopak olması yüzünden direkt grafilerde görülebilir. Tamamen sentetik olup insan ya da hayvansal kaynaklı bir madde içermez. Subkutan dokuya enjekte edilir. Ürün genellikle 0,5 cc lidokain ile dilue ederek kullanılır. Daha çok kalıcılık istenmesi ve uzun süreli olması amacıyla tercih edilebilir.

c. *Polikaprolakton*

Polikaprolakton aslında emilebilen ameliyat sütürlerinin ham maddesi olarak kullanılmaktadır. Hem kalıcılık süresinin uzun olması hem de diğer kalıcılık süresi uzun ürünlerden kullanımı daha güvenilir olması nedeni ile popülaritesi giderek artmaktadır. Polikaprolaktonun güvenlik parametreleri, kalıcılık süresi uzun olan diğer ürünlere göre daha güvenilirdir. Kalıcılık süresine göre bir yıldan dört yıla kadar değişen modelleri mevcuttur. Deri testi gerektirmez. Uygulama derinliği subkutan yağ dokusuna olmalıdır. Bu dolgu maddesi daha çok kalıcılığının uzun süreli olması amacıyla için tercih edilebilir.

Hastanın beklentileri ile doğru orantılı olarak dolgu maddesinin çeşidinin seçimi daha çok kalıcılık beklentilerine göre değerlendirme yapıldıktan sonra belirlenir. Unutulmaması gereken şey klinisyen ne kadar tecrübeli olursa olsun kalıcılık arttıkça komplikasyon oluşma riski artar ve komplikasyonların yönetimi zorlaşır. Kalıcılık ne kadar uzun olursa yan etki o kadar fazla olmaktadır. Hastanın uzun kalıcılık süresi beklentisini karşılmak için seçilen dolgu maddesinin yan etkilerinin daha fazla olabileceği yönünden hasta mutlaka bilgilendirilmelidir.

5. Dolgu maddesinin volümetrik gücünün yüz bölgesine uygunluğu

a. *Yüzün Üst Kısmı*

Yüzün üst kısmında en sık müdahale edilen bölgeler; frontalis kasının hareketiyle oluşan alın kırışıklıkları, depresor corrugator kompleksinin oluşturduğu vertikal glabellar kırışıklıklar ve orbikülaris oküli kasının hareketiyle oluşan kazayağı kırışıklarıdır. Yatay alın çizgileri ve kaş ortasında beliren çizgiler dinamik kırışıklıklardır ve bu tarz kırışıklıklar botilinum toksini tedavisine çok iyi cevap verse de dirençli vakalarda botilinum toksini tedavisine ek olarak düşük çapraz bağlı yada küçük partiküllü HA'nın intradermal uygulanması başarılı bulunmuştur.

b. *Yüzün Orta Kısmı*

Malar çıkıntı üzerindeki yağ dokusunun incelmesi ve yanakların çökmesi dolgu maddeleri kullanılması ile düzeltilebilir. En büyük partiküle veya en çok çapraz bağa sahip HA preparatı kullanılmalıdır. Kalıcılık süresini uzatmak için polikaprolakton veya kalsiyum hidroksi apatit derivelerinin subkutan/ supraperiostal uygulanması, orta yüz augmentasyonu için iyi bir alternatiftir. 'Tear Trough' deformiteleri tedavisi sırasında seçilen dolgu maddesi retrograd tünel açma yöntemi kullanılarak orbital rimin hemen dışına ve orbicularis oculi kası altına düşük çapraz bağlı ya da küçük partiküllü HA uygulanmalıdır.

Burun hattını düzeltmek için fronto-nazal açı, burun sırtı ve kolumellaya orta-derin dermise, orta güçlü bir HA dolgusu kullanılmalıdır. Kalıcılık süresini uzatmak için subkutan bölgeye kalsiyum hidroksi apatit dolgusu tercih edilerek medikal rhinoplasti yapılabilir. Nazolabiyal açıya da orta derin dermise olacak şeklide güçlü bir HA dolgusu kullanılmalıdır. Kalıcılık süresini uzatmak için subkutan bölgeye polikaprolakton veya kalsiyum hidroksi apatit dolgusu uygulanabilir. Nazolabiyal sulkusların özellikle gülme sırasında daha da derinleşmesi sonucu oluşan kötü görüntüden birçok hasta rahatsız olur. Tek seansta aşırı dolgulama yüzü şiş gösterdiğinden dolgulama birkaç seansta yapılmalıdır.

c. *Yüzün Alt Kısmı*

Volum kaybı sonucu yumuşak dokuların çökmesi ile ağız komissürleri aşağı bakar ve depresör anguli oris kasının aşırı hareketi sonucunda marionette çizgileri gelişir. Orta derin dermise güçlü bir HA dolgusu kullanılmalıdır. Kalıcılık süresini uzatmak için subkutan bölgeye polikaprolakton veya kalsiyum hidroksi apatit dolgusu uygulanabilir. Dudak dolgulamasında volumetrik kayıp ve perioral çizgilenmeler ön plandadır. Dolgunlaştırmak için kuru/ıslak mukoza birleşiminin orta 1/3'lük

kısmından submukozal enjeksiyon ile orta güçlü bir HA dolgusu uygulanmalıdır. Perioral çizgiler için düşük çapraz bağlı ya da küçük partiküllü HA'nın intradermal uygulanması ve botoks ile kombine edilmesi başarılı bulunmuştur.

Çenede yaşlanma ile meydana gelen değişikliklerin giderilmesinde büyük partiküle yada en çok çapraz bağa sahip HA preparatı uygulanabilir. Kalıcılık süresini uzatmak için polikaprolakton veya kalsiyum hidroksi apatit derivelerinin subkutan/ supraperiostal uygulanabilir.

Yüzün her bölgesinde çeşitli nedenlerle oluşabilen atrofik skarların tedavisinde uygulama yapmadan önce skarın bulunduğu alan iki parmakla gerildikten sonra skarda düzelme oluyorsa dolgunun yararlı olacağı anlaşılır. Uygulama öncesinde subsizyon ile deri altı fibrotik bantlar kesildikten sonra düşük çapraz bağlı yada küçük partiküllü HA'nın intradermal uygulanması başarılı bulunmuştur.

6. Uygulanacak bölgenin ihtiyacına göre derinlik ayarı

Dolgu maddesinin uygulama bölgesine hangi amaçla uygulanacağına göre çeşidinin belirlenmesi ve o çeşide göre derinlik ayarının doğru yapılması çok önemlidir. Aksi taktirde komplikasyon oluşma riski çok artar. Polikaprolakton veya kalsiyum hidroksi apatit deriveleri subkutan yağ dokusu-periost arasına uygulanmalıdır. Bu üç derive sadece derin kırışıklıkların giderilmesi ve volum kaybının düzeltilmesi amacıyla kullanaılmalıdır. Yüzeyel kırışıklıklar için uygun değildirler. Yüzeyel dermise uygulamalarında enkapsulasyon oluşumu gibi ciddi komplikasyonlar oluşabilir. HA deriveleri ise partikül büyüklüğü ve çapraz bağ sayısına göre dermis-periost arasına uygulanabilir. Çapraz bağ sayısı azaldıkça ya da partikül küçüldükçe yüzeyel dermise uygulama yapılabilirken bu derinlikteki uygulamaların amacı yüzeyel kırışıklıkların açılması içindir. Tam tersi çarpraz bağ sayısı arttıkça veya partikül büyüdükçe orta dermis, derin dermis, subkutan yağ dokusu ve periost üstüne kadar uygulanabilir. Bu uygulamaların amacı derin kırışıklık ve volum kayıplarının giderilmesi için yapılan uygulamalardır. Çok çapraz bağlı ürünler daha fazla risk oluşturmakla birlikte büyük partiküllü ürünlerin de yüzeyel uygulanması komplikasyon oluşma riskini arttırmaktadır.

7. Prosedür kaynaklı olabilecek sıkıntıların hastaya iyi aktarılması

Hekimin ilk konsultasyonda öncelikle sorgulaması gereken şey; hastanın estetik kaygılarının dolgu işleminden ne kadar fayda görebileceği ve bunun hastanın tatmini için yeterli olup olmadığıdır. Eğer gerekiyorsa hasta farklı kozmetik prosedürlere (resurfacing, recounturing, relaxing) yönlendirilmelidir. İkinci aşamada hastanın ayrıntılı medikal hikayesi (Aktif enfeksiyonu olanlar için işlem ertelenmeli, asprin ve kumadin gibi ilaçlar kullananların mümkünse ilaca ara vermeleri gerekmektedir) alınmalıdır. Üçüncü aşamada hastaya muhtemel enfeksiyon oluşabilme riski hakkında bilgi verilmelidir. Son aşamada ise dolgu maddeleri çeşitleri, bunların avantaj ve dezavantajları, etkinlik süreleri ve lokal anestezi hakkında bilgi verilerek, kullanılacak dolgu maddesinin seçimine hasta da dahil edilmelidir. Oluşabilecek bütün komplikasyonlar hastaya anlatıldıktan sonra yasal prosedür açısından imzalı onam formu mutlaka alınmalıdır.

8. Dolgu komplikasyonları

Genel olarak komplikasyonlar; medikal malpraktis, hasta uyumunun bozulması, dolgunun yetersiz özellikleri ve hastanın subjektif bakışı ile ilgili olabilir. Genel olarak komplikasyonlar; Ödem, ekimoz, enfeksiyon, nekroz, vasküler okluzyon, allerjik reaksiyonlar, inflamatuar reaksiyonlar, granülom, biofilm formasyonu ve Tindall etkisi olarak sayılabilir.

9. Sonuç

İyi bir hekim, dolgu maddeleri uygulama sırsında/sonrasında oluşabilecek komplikasyon yönetimini

iyi bilen ve komplikasyon oluşursa bu durumu yönetmesini bilen hekimdir. Komplikasyonlarla başa çıkabilmenin en iyi yolu, hiç ortaya çıkmamalarını sağlamaktır. İstenilmeyen bir etki görülmesi durumunda, bir tedavi planının bulunduğu anlatılarak hasta rahatlatılmalı ve tedavi planının birkaç seans sürebileceği hakkında hastaya bilgi verilmelidir.

Kaynaklar

1. Erbil AH. , Köse O. Dolgu Maddeleri Genel Özellikleri. Turkiye Klinikleri J Cosm Dermatol-Special Topics 2009; 2(2):1-4.
2. Koç E, Arca E. Dolgu Maddelerinde Uygun Ürün Seçimi ve Uygulama Teknikleri. Turkiye Klinikleri J Cosm Dermatol- Special Topics 2009;2(2):5-9.
3. Birol A. Hyalüronik Asit Deriveleri. Turkiye Klinikleri J Int Med Sci 2005;1(39):6-10.
4. Murray CA, Zloty D, Warshawski L. The evo- lution of soft tissue fillers in clinical practice. Dermatol Clin 2005; 23: 343-63.
5. Buck II DW, Alam M, Kim JY. Injectable fillers for facial rejuvenation: a review. J Plast Re- constr Aesthet Surg 2009;62(1):11-8.
6. Eppley, Barry L. , and Babak Dadvand. “Injectable soft-tissue fillers: clinical overview. ” Plastic and reconstructive surgery 118. 4 (2006): 98e-106e.
7. Matarasso SL, Sadick N. Soft Tissue Augmentation. In: Bolognia JL, Jorizzo JL, Rapini RD, eds. Dermatology. Philadelphia: Mosby; 2008. p. 2369-79.
8. Smith KC. Reversible vs. nonreversible fillers in facial aesthetics: concerns and considerations. Dermatol Online J. 2008;14(8):3.
9. Gold MH. Use of hyaluronic acid fillers for the treatment of the aging face. Clin Interven Aging. 2007;2: 369-376.
10. Kablik J, Monheit GD, Yu L, et al.comparative physical properties of hyaluronic aciddermal fillers. Dermatol Surg. 2009;35(suppl 1):302-12.
11. Ballin AC, Cazzaniga A, Brandt FS. Long-term efficacy, safety and durability of Juvéderm XC. Clin Cosmet Investig Dermatol. 2013;6:183-9.
12. Falcone RA, Berg SJ. Crosslinked hyaluronic acid dermal fillers: a comparison of rheological properties. J Biomed Mater Res A. 2008;87(1):264-71.
13. Prasetyo AD, Prager W, Rubin MG, Moretti EA, Nikolis A. Hyaluronic acid fillers with cohesive polydensified matrix for soft-tissue augmentation and rejuvenation: a literature review. Clin Cosmet Investig Dermatol. 2016;9:257–80.
14. Kutlubay Z, Engin Z, Serdaroglu S, Tuzun Y. Hyaluronik Asit Dolgular. Dermatoz 2011;2(1): 255-60.
15. Gargasz SS, Carbone MC. Hand rejuvenation using Radiesse. Plast Reconstr Surg 2010;125(6):259-60.
16. Bass LS, Smith S, Busso M, McClaren M. Calcium hydroxylapatite (Radiesse) for treatment of nasolabial folds: long-term safety and efficacy results. Aesthet Surg J 2010;30(2):235-8.
17. Busso M. Calcium hydroxylapatite (Radiesse): safety, techniques and pain reduction. J Drugs Dermatol 2009;8(10 Suppl):s21-3.
18. Ridenour B, Kontis TC. Injectable calcium hydroxylapatite microspheres (Radiesse). Facial Plast

Surg 2009;25(2):100-5.

19. Graivier MH, Bass LS, Busso M, Jasin ME, Narins RS, Tzikas TL. Calcium hydroxylapatite (Radiesse) for correction of the mid- and lower face: consensus recommendations. Plast Reconstr Surg 2007;120(6 Suppl):55-66.

20. Nicolau P. , Marijnissen-Hofsté J. Neocollagenesis after injection of a polycaprolactone based dermal filler in a rabbit . Eur J Aesth Med Dermatol 2013;3(1):19-26.

21. Petrou I. , Fernandes T. Ellansé™ Establishes Itself as the Dermal Filler of Choice. European Aesthetic Guide – Spring 2014.

22. Erbil AH, Koç E, Kurumlu Z. Dolgu Maddelerinin Dermatolojide Kullanım Alanları ve Uygun Ürün Seçimi. Turkiye Klinikleri J Int Med Sci 2005;1(39):44-8.

23. Maas CS, Bapna S. Pins and needles: minimally invasive office techniques for facial rejuvenation. Facial Plast Surg 2009;25(4):260-9.

24. Karabudak Ö. , Doğan B. Dolgu Maddeleri Komplikasyonları. Turkiye Klinikleri J Cosm Dermatol-Special Topics 2009;2(2):40-3.

25. Matarasso SL. Injectable Collagens: Lost but Not Forgotten-A Review of Products, Indications and Injection Techniques. Plast Reconstr Surg 2007;120(6 Suppl):17S-26S.

26. Gladstone HB. , Cohen JL. Adverse Effects When Injecting Facial Fillers. Semin Cutan Med Surg 2007;26(1):34-9.

Tablo 1: Kalıcı olmayan dolgu maddeleri
✓ Kolajen-insan
✓ Kolajen-sığır
✓ Kolajen-domuz
✓ Hyalüronik asit-bakteri ve kanatlı

Tablo 2: Yarı kalıcı dolgu maddeleri
✓ CaHA-Kalsiyum hidroksilapatit
✓ DEAE-Sefadeks partikülleri (Dekstran)
✓ PLLA–poli-L-laktik asit
✓ PVA–polivinil alkol
✓ Polikaprolakton
✓ HEMA– hidroksietilmetakrilat

Tablo 3: Kalıcı dolgu maddeleri
✓ PMMA-Polimetilmetakrilat
✓ PAAG-Poliakrilamit jel
✓ LIS-Silikon

Tablo 4: Hacim artırıcı dolgu maddeleri
✓ Kolajen-sığır, domuz,insan
✓ Hiyalüronik asit-bakteri ve kanatlı
✓ CaHA-Kalsiyum hidroksilapatit
✓ PAAG-Poliakrilamit jel
✓ PMMA-Polimetilmetakrilat
✓ LIS-Silikon

Tablo 5: Doku uyarıcı dolgu maddeleri
✓ PLLA–poli-L-laktik asit
✓ HEMA– hidroksietilmetakrilat
✓ CaHA-Kalsiyum hidroksilapatit
✓ PVA–polivinil alkol
✓ PMMA-Polimetilmetakrilat
✓ DEAE-Sefadeks partikülleri (Dekstran)
✓ Kültüre insan fibroblastı

TÜRK TABİPLERİ BİRLİĞİ

BURSA TABİP ODASI

KİMYASAL PEELİNG
MİKROİĞNELEME
MEZOTERAPİ
PRP

Uzm. Dr. Begüm IŞIK[1]

Dr. Öğr. Üyesi Selami Aykut TEMİZ[2]

Prof. Dr. Recep DURSUN[3]

1. KİMYASAL PEELİNG

Kemoeksfoliasyon olarak da bilinen kimyasal peeling bir veya birden çok ablatif ajanın cilde uygulanarak keratoliz veya keratokoagülasyonu tetiklemesi esasına dayanır. Kimyasal peelingler ile epidermis ve dermisteki proteinlerin denatürasyonu ve kontrollü koagülasyonu sonucu proinflamatuar sitokin ve kemokinler açığa çıkar. Meydana gelen inflamasyonla yeni dermal kollajen ve elastin stimülasyonu, yapısal iskelet proteinlerinin ve dermal bağ dokusunun yeniden düzenlenmesini ve yeni keratinosit oluşumu indükler. Kimyasal peelingler akne vulgaris, foto hasarlanma, pigmentasyon bozuklukları ve skar gibi cilt hastalıklarının tedavisinde kullanılır.

Peeling ajanları penetrasyon derinliklerine göre yüzeyel, orta ve derin peeling olmak üzere kategorize edilir (Tablo 1). Penetrasyon derinliği, kullanılan peeling maddesinin konsantrasyonu, pHsı ve tipi ile belirlenir. Ek olarak uygulama bölgesi, uygulama tekniği, temas süresi de belirleyici diğer faktörler arasında yer alır.

a. Yüzeyel Peelingler

Yüzeyel kimyasal peeling, stratum korneumdan bazal hücre tabakasına kadar epidermisin bir kısmının veya tamamının destrüksiyonuna yol açan ajanların cilde uygulanmasıdır. Yüzeyel peelingler yüz rejuvenasyonu, foto yaşlanma, aktinik keratozlar, melazma ve diğer pigment diskromileri, akne vb. için önerilir (Tablo 1). En büyük avantajı tüm Fitzpatrick cilt tiplerinde kullanılabilir, sedasyona gerek yoktur ve iyi tolere edilir. Dezavantajı ise tatmin edici sonuçlar elde etmek için tekrarlayan uygulamalara ihtiyaç duyulmasıdır.

Bu kategorideki peeling tiplerine örnek olarak % 10-30 salisilik asit ,% 20-70 glikolik asit, Jessner çözeltisi (%95 etanolde rezorsinol, salisilik asit ve laktik asit kombinasyonu), <% 20 trikloroasetik asit (TCA) verilebilir.

Şeker kamışından üretilen bir Alfa hidroksi asit (AHA) olan glikolik asit melazma tedavisinde en sık tercih edilen ajandır. Yüzeysel bir peeling için çoğunlukla % 20-50 arasında değişen konsantrasyonlar seçilir. Daha yüksek konsantrasyonlar orta-derin peeling kategorisine girer. AHA'lar kendi kendini nötralize etmedikleri için reaksiyon alkali bir nötralizan madde (sodyum bikarbonat) ile tamamlanır. Reaksiyonu sonlandırmak için sadece süre değil, aynı zamanda rahatsızlık derecesi, kızarıklık ve özellikle buzlanma başlangıcı da dikkate alınmalıdır. Uygulamayı takiben eritem ve benekli buzlanma penetrasyonun göstergesidir. Uygulanan peeling derinliğine göre buzlanma paternleri Tablo 2'de gösterilmiştir. Glikolik asit evre 1 buzlanma modeli ortaya çıkarır. Eksfoliasyon tipik olarak birkaç gün içinde gerçekleşir ve yeniden epitelizasyon 7 ila 10 gün içinde tamamlanır.

1. Yozgat Şehir Hastanesi Deri ve Zührevi Hastalıklar Kliniği, Yozgat
2. Necmettin Erbakan Üniversitesi Tıp Fakültesi Deri ve Zührevi Hastalıklar AD, Konya
3. Necmettin Erbakan Üniversitesi Tıp Fakültesi Deri ve Zührevi Hastalıklar AD, Konya

Salisilik asit antimikrobiyal ve anti-enflamatuar özelliklere sahip bir beta hidroksi asittir. Lipofilik ve keratolitik özellikleri nedeniyle komedonal akne tedavisinde ve daha az sıklıkla pigmentasyon bozukluklarında tercih edilir. Yüzeysel kimyasal peeling için hidroetanolik veya polietilen glikol bazında %10-30 konsantrasyonlarda salisilik asit kullanılır. Salisilik asit buzlanma paternine sebep olmaz ve nötralizasyon gerektirmez. Salisilik asit, pamuk uçlu aplikatörler veya fırça ile yüze 3-5 dakika uygulanır ve daha sonra suyla yıkanır. Geniş yüzey alanlarına uygulama sonucu salisilizm meydana gelebilir.

Trikloroasetik asit (TCA) hidrofilik bir ajandır, epidermal proteinlerin çökelmesine ve üst dermisin hasarlanmasına sebep olur. TCA uygulaması sonucu meydana gelen protein koagülasyonu buzlanmaya yani cildin beyazlamasına neden olur. TCA konsantrasyonu penetrasyon derinliğini belirler. Örneğin yüzeyel bir peeling amaçlanıyorsa %10-30›luk konsantrasyonlarda TCA kullanılır ve seviye I buzlanma gözlenir. Derinlik sadece konsantrasyonla değil uygulama zamanıyla da ilişkilidir. TCA yavaş nüfuz eder ve net değerlendirme için en az 5 dakika beklemelidir. TCA›yı nötralize etmeye gerek yoktur; su ile seyreltme etkisini azaltır. Buzlanma 10-30 dakika içinde kaybolur ve yerini 1-2 gün sürebilen eritem alır. İyileşme 5-7 gün içinde tamamlanır.

Jessner çözeltisi salisilik asit (14g), resorsinol (14 g), laktik asit %85 (14 g) ve etanolden (100 mL) oluşur. Foto-oksidasyonu önlemek için kahverengi bir şişede saklanmalıdır. Genelde iki ila üç kat halinde uygulanır. Nötralizasyon gerektirmez. Tek başına veya TCA ile kombinasyon halinde kullanılabilir. Hastalar yoğun bir yanma hissi yaşayabilir. İlk hafif bir eritem, ardından çözeltideki kimyasal bileşiklerin cilt üzerinde çökelmesine bağlı olarak yalancı buzlanma denilen ciltte beyazlaşma meydana gelir. Bu , suyla kolayca giderilir. Bunu 8-10 gün süren gözlemlenebilir bir soyulma takip edebilir. Aşırı soyulma çok nadirdir, bu nedenle komplikasyon riski çok düşüktür.

b. Orta Peelingler

Orta kimyasal peelingler protein koagülasyonu yaratarak epidermiste nekroz ve papiller dermiste inflamatuar infiltrat ve ödeme sebep olur. Sağlıklı keratinositler, anormal hücrelerin yerini alır ve cildi yeni kollajen üretmesi için uyarır. Orta peelingler ince kırışıkların, kronik aktinik foto hasarın, melazmanın, yüzeysel akne skarlarının ve aktinik premalign değişikliklerin tedavisinde kullanılmaktadır. Deskuamasyon 5 gün içinde gerçekleşir ve hastalar 1 hafta sonra günlük hayatlarına dönebilir. Orta derinlikte bir peeling sonrasında birkaç hafta boyunca güneş koruması önerilir. Uzamış hiperpigmentasyon riski nedeniyle, koyu tenli hastalarda orta derinlikte peelingler dikkatle uygulanmalıdır. TCA %35–50 yaygın olarak kullanılan orta derinlikte bir peeling ajanıdır . TCA %35 aynı zamanda %70 glikolik asit, Jessner solüsyonu veya katı karbondioksit ile kombinasyon oluşturmak üzere birleştirilebilir. Bu kombinasyonlarda katı karbondioksit ve %35 TCA (Brody peeling), Jessner çözeltisi ve %35 TCA (Monheit peeling) ve %70 glikolik asit ve %35 TCA (Coleman peeling) bulunur.

TCA'nın %50 ve üzeri konsantrasyonlarda skar riskini arttırdığı için kombinasyon tedavilerinde TCA daha düşük konsantrasyonlar(%35) tercih edilir. Bu kombinasyonlar ile yüksek TCA konsantrasyonlarına bağlı komplikasyonlara engel olarak güçlü bir penetrasyon sağlar. Yüzde 35 TCA uygulamasından önce Brody asetonla katı karbondioksit, Monheit Jessner çözeltisi, Coleman ise %70 glikolik asit uygulamıştır. Karşılaştırma yapıldığında Brody peelingi diğerlerine göre daha derine penetre olabilmekte ve hasta tarafından daha rahat tolere edilmektedir.

c. Derin Peelingler

Derin peelingler epidermal keratin ve dermal proteinleri denatüre ederek tam epidermolizise ve orta retiküler dermiste harabiyete neden olurlar. Derin peeling, ciddi fotoyaşlanma, derin veya kaba kırışıklıklar, skarlar ve prekanseröz cilt lezyonları için kullanılabilir. Derin peeling kategorisinde %50›den yüksek TCA konsantrasyonları, fenol ve Baker-Gordon formülü(3 ml %89 fenol, 2 ml musluk suyu, 8 damla septisol ve 3 damla kroton yağı) bulunur. Epitelizasyon 5 ila 10 gün içinde ortaya çıkar, ancak iyileşme süresi iki ay veya daha fazla sürer ve her zaman güneş koruyucu kullanılmalıdır. Fenol hızla emilerek sistemik dolaşıma geçer ve kardiyotoksisiteye sebep olur bu

nedenle nadiren kullanılır.

d. Peeling Öncesi Deri Hazırlığı ve Değerlendirme

Peeling öncesi stratum korneumun incelmesi ve kimyasal ajanın penetrasyonunu artırmak için deri hazırlığı önerilmektedir. Bu hazırlığın postinflamatuar hiperpigmentasyon ve skar riskini azalttığı gösterilmiştir. Hazırlığa peelingten en az 2-4 hafta önce başlanmalıdır. Hastalara güneşten korunma, topikal tretinoin, hidrokinon, özellikle orta ve derin kimyasal peeling öncesi sistemik antiviral tedavi önerilir. Tretinoin ile stratum korneumun incelmesi, hidrokinon ile ise peeling sonrası postinflamatuar hiperpigmentasyon oluşumunun azalması hedeflenir. Kimyasal peeling öncesinde cilt, kozmetik malzeme artıklarından, yağlardan, keratin ve diğer kalıntılardan arındırılmalıdır.

Uygulama öncesi hastanın beklentileri, ek hastalıkları ve kullandığı ilaçlar öğrenilmelidir. Ayrıca herpes simpleks enfeksiyon, postinflamatuar hiperpigmentasyon ve skar varlığı işlem sonrası komplikasyon riskini azaltmak amacıyla sorgulanmalıdır. İşlem öncesi hastanın fotoğrafları çekilmeli ve hastaya onam formu imzalatılmalıdır. Hastanın cilt tipine uygun peeling derinliğini belirlemek için Fitzpatrick klasifikasyonuna başvurulur. Genellikle yüzeyel kimyasal peelingler tüm Fitzpatrick cilt tipleri için uygundur. Orta veya derin peelingler için ideal hasta, açık tenli ve mavi gözlü kadınlardır (yani Fitzpatrick I). Fitzpatrick III-VI hastaları anormal pigmentasyona veya diskromaziye eğilimli olabilir.

e. Uygulama

İşlem öncesi hastanın cildi alkol ve aseton ile temizlenmelidir. Yatağın başı 45 dereceye yükseltilmiş sırtüstü pozisyonda olmalıdırlar. Saçları tedavi alanından uzak tutmak için bir saç bandı giyilmelidir. Gözler uygun bir göz bandı kaplanmalıdır. Nazolabial kıvrımlar ve lateral kantus gibi kimyasalın potansiyel birikme alanlarına vazelin veya çinko oksit uygulanabilir. Peeling önce daha kalın cilt bölgelerine (yani çene, burun, yanaklar ve alın) ve ardından daha ince cilt bölgeleri (yani gözlerin ve ağzın etrafında) uygulanabilir. Uygulama sırasında kimyasalın eşit dağılımını sağlayan bir fırça kullanılmalıdır. Uygulama sonrası hastalara yüzlerini yumuşak bir şekilde temizleme, nemlendirme ve güneşten korunma önerilir.

f. Komplikasyon

Peeling uygulamasından dakikalar veya saatler sonra tahriş, yanma, eritem, kaşıntı, ödem ve bül oluşumu yer alır. Günler ve haftalar sonra ise akneiform erüpsiyon, enfeksiyon (bakteriyel, mantar ve viral), kalıcı eritem, sınır çizgileri, milia gelişimi, pigment değişiklikleri (hiperpigmentasyon ve hipopigmentasyon), skarlaşma (atrofik, hipertrofik ve keloid) meydana gelebilir.

Tablo 1. Kimyasal peeling ajanları ve penetrasyon derinlikleri

	Penetrasyon derinliği	Kullanılan peeling	Endikasyon
Yüzeyel	Stratum korneum-papiller dermis	Alfa-hidroksi asitler; % 20-70 glikolik asit , laktik asit, malik asit, pirüvik asit, tartarik asit) beta hidroksi asitler; % 10-30 salisilik asit , Jessner çözeltisi, lipohidroksi asit, resorsinol, retinoik asit,Trikloroasetik Asit (TCA) <% 20	Hafif fotoyaşlanma (aktinik keratozlar, ince çizgiler, solar lentigo), akne vulgaris, hafif akne izi, pigment bozuklukları (melazma, hafif diskromi, postinflamatuar hiperpigmentasyon)
Orta	Papiller dermis- üst retiküler dermis	% 35-50 TCA % 35 TCA+ solid CO2 % 35 TCA + % 70 glikolik asit % 35 TCA + Jessner çözeltisi	Hafif ila orta şiddette fotoyaşlanma, aktinik keratozlar, ince çizgiler, solar lentigo, pigment bozuklukları, (melazma, hafif ila orta şiddette diskromi) seboreik keratoz, yüzeyel atrofik izler
Derin	Orta retiküler dermis-derin dermis	TCA >%50 Baker–Gordonformülü	Şiddetli foto yaşlanma , pigment bozuklukları, premalign cilt tümörleri, skarlar

Tablo 2. Peeling derinliklerine göre buzlanma yoğunluğu

Buzlanma yoğunluğu	**Soyulma derinliği**	**Klinik bulgular**
I	Yüzeyel	Beyaz benekli hafif eritem
II	Orta	Beyaz beneklerin baskın olmakla birlikte eritem hala görülebilir
III	Derin	Tamamen beyazlaşma

2. MİKROİĞNELEME

Mikroiğneleme, perkütan kollajen indüksiyonu olarak bilinen, çok sayıda ince ucuyla cilt üzerinde çok küçük delikler oluşturarak uygulanan minimal invaziv dermatolojik bir işlemdir. Bu tedavi ciltte kollajen ve elastin miktarının artırılmasını hedefler ve dermatolojinin birçok alanında kullanılmaktadır. Mikroiğnelemenin etki mekanizması, epidermis ve papiller dermiste yara iyileşmesi cevabını uyarmak amacıyla cilt üzerinde çok sayıda mikro hasar oluşturmasına dayanır. Bu mikrohasarlar mikro inflamasyona neden olarak, nötrofiller, TGF-alfa, TGF-beta, platelet kaynaklı büyüme faktörü (PDGF) salgılamasını tetikler. Bu durum fibroblastlar tarafından kollajen birikimi ile sonuçlanır.

a. Mikroiğneleme Cihazları

Mikroiğneleme enerji bazlı olmayan cihazlarla yapılabileceği gibi radyofrekans bazlı cihazlarla da yapılabilir. Enerji bazlı olmayan cihazlar manuel ve otomatik olmak üzere ikiye ayrılır. Manuel cihazlar, üzerinde paslanmaz çelikten iğneler bulunan silindir şekilli(roller) bir cihaz olup ileri geri yuvarlanma hareketi yaparak papiller dermiste çok sayıda minik delik oluşumunu sağlar. Otomatik cihazlar ise, ayarlanabilen iğneleri bulunan titreşerek vertikal yönde deriye saniyede 25'ten fazla delik açan, elektronik, kalem şekilli(dermapen) aletlerdir. Bu iki cihaza ek olarak kullanılan mikroiğneleme cihazları şunlardır ;

- Fraksiyonel radyofrekans mikroiğneleme
- Evde kullanılan dermarollerlar(uzunluğu yaklaşık 0. 1 mm olan iğneler)
- Mikro iğneleme ve vakum destekli infüzyonu birleştiren cihazlar
- LED mikro iğneleme silindirleridir.

İğnelerin boyutu, hem tedavi endikasyonuna hem de tedavi yerine göre uygun şekilde seçilmelidir. Örneğin skar tedavisi için 1. 5-2. 0 mm›lik daha uzun iğneler kullanılabilir. Bununla birlikte, kırışıklık ve yaşlanma karşıtı tedavilerde ise genellikle 0. 5-1. 0 mm›lik daha küçük iğne uzunlukları önerilir

Radyofrekans mikroiğnelemede ise geleneksel mikroiğneleme tekniğine radyofrekans eklenmiştir. Radyofrekans, fraksiyonel mikroiğneleme cihazıyla uygulanırken, eşleştirilmiş yalıtılmış iğne uçları arasında bir akım oluşturarak termal hasarın doğrudan dermiste oluşması sağlanır.

b. Uygulama Öncesi Hazırlık ve Prosedür

Uygulama yapılacak bölgeye lidokain ve prilokain krem (EMLA) ile topikal anestezi uygulanır ve 45 dakika-1 saat bir bant ile kapatılır. EMLA daha sonra normal salin kullanılarak çıkarılır. İşlem başlamadan önce antiseptik bir solüsyon ile temizleme uygulanabilir. Bölge antiseptik ve serum fizyolojik ile hazırlandıktan sonra dermaroller kullanıldığında bir el ile cilt gerilir, diğer el ile yatay, dikey ve oblik yönlerde 5›er kez dik olarak yuvarlanır. Tedavi bitiş noktası minik kanama odakları olarak tanımlanır. Daha sonra hastaya düzenli olarak güneş kremi kullanması ve güneşten korunma önlemlerini alması tavsiye edilir. İşlem hastalar tarafından kolaylıkla tolere edilir ve genellikle 2-3 gün süren hafif eritem ve ödem dışında tedavi sonrası sekel görülmez. Tedaviler 3-8 hafta aralıklarla yapılır ve ciltte istenilen etkiyi elde etmek için birkaç seans gerekir. Nihai sonuçlar hemen görülmez çünkü tedavi kesildikten sonra yaklaşık 3-6 ay boyunca yeni kollajen oluşmaya devam eder.

c. Mikroiğnelemenin Kullanım Alanları

- Pigmentasyon bozuklukları
- Skar(akne, yanık, travmatik, varisella sonrası, hipertrofik) ve stria
- Cilt rejuvenasyonu(kırışıklık)
- Alopesi(Androgenetik alopesi, alopesi areata)

d. Komplikasyonlar

En sık gözlenen komplikasyonlar; İşlem sırasında ağrı (topikal anestezikler uygun şekilde kullanıldığında minimum düzeydedir), eritem, tahriş ve hafif ödem (genellikle saatler veya günler içinde geçer). Daha az sıklıkla olmak üzere ; hiperpigmentasyon, herpes simpleksin reaktivasyonu, impetigo, alerjik granülomatöz reaksiyonlar görülebilir.

3. MEZOTERAPİ

Mezoterapi, küçük dozlarda bitki özleri, homeopatik ajanlar, ilaçlar, vitaminler ve diğer biyoaktif maddelerden meydana gelen karışımların çoklu intradermal veya subkutan enjeksiyonlarından oluşan, cerrahi olmayan, minimal invaziv bir ilaç verme yöntemidir. Etki mekanizması belirsiz olmakla beraber mezoterapinin, biyolojik bir yanıtı teşvik etmek için vücudun dolaşım, lenfatik ve bağışıklık sistemini geliştirdiğine inanılmaktadır.

a. Kullanım Alanları

Kozmetik dermatolojide sıklıkla yer alan mezoterapi ürünleri;

- Yaşlanma karşıtı(ince çizgilerde azalma ve ciltte parlaklaşma)
- Vücut Şekillendirme ve lipoliz
- Pigmentasyon bozuklukları
- Kırışıklık tedavisi, akne skarları, boyun çizgileri, hiperhidroz(mezobotoks)
- Telogen effluvium ve androgenetik alopesi
- Stria tedavilerinde kullanılmaktadır.

b. Ekipman

Mezoterapi işlemi için gerekli olan temel ekipmanlar şunları içerir;

a) Mezoterapi tabancası

Mezogun veya mezo-tabanca, iğneyi istenen sabit derinlikte tutarak istenen miktarda ürün enjekte eden bir şırınga infüzyon pompasıdır. Enjeksiyonun dozu ve hızı değiştirilebilir (sürekli, mikrodoz, standart doz, mikroperfüzyon, napaj).

b) Mezoterapi iğnesi

Farklı endikasyonlar (yüz, boyun, selülit) için farklı boylarda (4mm- 13mm, 27 gauge – 34 gauge, hipodermik iğneler) mezoni iğneler kullanılabilir. Avrupa›da ve dünyanın diğer bölgelerinde mezoterapi (Mesoram, Mesojet ve Mesorelle) için kısa 4 mm ve 6 mm iğneler mevcuttur. Küçük iğne boyutu ve bulunabilirlik kolaylığı nedeniyle enjeksiyonlar için standart 31G, BD, insülin şırıngası tercih edilmektedir.

c) Mezoterapi şırıngası

Luer Lock sistemli şırıngalar hedef bölge ve endikasyona göre farklı hacimlerde (1ml, 5ml, 10ml) kullanılabilir.

d) Mezoterapi solüsyonu

İstenilen sonuç için doğru mezosolüsyon seçimi büyük önem taşımaktadır.

c. Enjeksiyon Tekniği ve Prosedür

Bilgilendirilmiş onam alındıktan sonra, hastanın cildini alkolsüz antiseptik solüsyonla temizlenir ve topikal anestezik kullanılabilir. Sayı endikasyona bağlı olarak değişebilse de, birkaç yüz enjeksiyon yapılır. Her seans yaklaşık 10-30 dakika sürer. Genel olarak spor yaralanmaları gibi akut vakalarda bir ila üç seans, "selülit" gibi kronik durumlarda ise 6 ayda bir veya yılda bir idame seansları ile 10-15 seans gerekebilir. Mezoterapi için standartlaştırılmış bir formülasyon yoktur ve içerikleri endikasyonlara göre değişir.

Birçok farklı teknik ile uygulanabilir, bunlardan bazıları şunlardır ;

- Point-Point tekniği

  0. 02-0. 05 mL ilaç solüsyonunun cilde perpendiküler (2-4 mm derinlikte), yaklaşık 1-2 cm aralıklarla enjeksiyonunu içerir. Esas olarak lipoliz tedavisinde kullanılır.

- Napaj Tekniği

  Pistona hafif, sürekli pozitif basınç uygularken ciltten 45 derecelik bir açıyla verilen daha yüzeyel (2 mm derinliğinde) enjeksiyonları içerir. Her alana bir damla çözelti verilir(<0. 1 ml).

- Papüler Teknik

  İlaçların 2 mm ile 4 mm arasındaki dermoepidermal bileşkede küçük bir papül oluşturarak enjeksiyonunu içerir. Esas olarak kırışıklıklar, alopesi ve mezobotoks için kullanılır.

- Epidermal Teknik

  Derinin bazal tabakasına girilmeyen tüm tekniklerin en yüzeysel (1 mm derinliğinde) olanıdır. İğne, pistona uygulanan hafif, pozitif basınçla birlikte sokulur ve sürüklenir, böylece papülasyonlar oluşmaz.

d. Komplikasyonlar

- Lokal ve yaygın görülenler : Morarma, eritem, ödem ve hassasiyet, postinflamatuar hiperpigmentasyon, dermografizm
- Lokal ve nadir görülenler : Cilt nekrozu veya ülserasyon, atrofi ve lipodistrofi, atipik mikobakteriyel enfeksiyonlar, likenoid erüpsiyon, granülomatöz pannikülit, alopesi, ürtikerya pigmentoza
- Sistemik: Aşırı duyarlılık reaksiyonu, HIV ve hepatit gibi enfeksiyonlar, karaciğer toksisitesi.

4. PLATELET-ZENGİN PLAZMA (PRP)

PRP, yüksek konsantrasyonlarda trombosit ve büyüme faktörleri içeren otolog bir serumdur. Trombositler içindeki alfa granülleri, kök hücre rejenerasyonunu ve yumuşak doku remodelingini desteklemekten sorumludur. PRP alfa granülleri içinde Trombosit kaynaklı büyüme faktörleri (aa, bb, ab), vasküler endotel büyüme faktörü, epitel büyüme faktörü, dönüştürücü büyüme faktörü beta ve insülin benzeri büyüme faktörü gibi birçok temel büyüme faktörü bulunur. PRP alfa granül büyüme faktörlerinin bir sonucu olarak monositlerin, fibroblastların, kök hücrelerin, keratinositlerin ve endotel hücrelerinin mitojenezi ve farklılaşması gerçekleşir. Bu büyüme faktörlerinin ayrıca hücre proliferasyonu, anjiyogenez ve kemotaksisi indüklediği gösterilmiştir.

a. Kullanım alanları

Kozmetik dermatolojide PRP kullanılan endikasyonlar şunlardır;

- Androgenetik alopesi
- Skar revizyonu(akne, travmatik)
- Kırışıklık tedavisi
- Yüz ve boyun gençleştirme
- Stria tedavisi

b. Platelet-Zengin Plazma Elde Edilişi

İşlem için öncelikle az miktarda venöz kanın antikoagülan içeren(sitratlı) steril tüplere alınması gerekir. Tüpler daha sonra geleneksel bir santrifüjde santrifüjlenir. Santrifüj adımlarının süresi, hızı ve sayısı kullanılan yönteme bağlıdır. Antikoagüle edilmiş kan santrifüjlendiğinde farklı yoğunluklarda 3 katman ayrılır: kırmızı kan hücrelerinden oluşan alt katman; beyaz kan hücreleri ve trombositlerden oluşan orta tabaka; ve plazmadan oluşan üst tabaka. Plazma tabakası 21G iğne ile aspire edilir ve 3 ml Luer lock enjektörlerine doldurulur. Trombosit degranülasyonunu ve ardından büyüme faktörlerinin ve diğer biyoaktif moleküllerin salınmasını sağlamak için, plazma fazının alt fraksiyonunun aktive edilmesi gerekir. Dermatolojide aktivasyon konusu net olmamakla beraber trombosit açısından zengin faz, farklı ajanlarla aktive edilebilir, en yaygın kullanılanlar kalsiyum klorür ve trombindir.

c. Enjeksiyon Protokolü

Saçlı deri enjeksiyonu için 30 G iğneler kullanılması önerilir. Saçlı derinin antiseptik solüsyonla temizlenmesinin ardından 0. 1 ml PRP solüsyonu yaklaşık 1 cm'lik aralıklarla enjekte edilir. Enjeksiyon sayısı tedavi edilen alanın genişliğine ve elde edilen plazma miktarına bağlıdır. 2-4 hafta arayla 3-6 seans yapılması önerilmektedir.

d. Komplikasyon

En sık bildirilen olaylar eritem, ödem, enjeksiyon yerinde ağrı ve morarmadır. Ek yan etkiler arasında saçlı deri kaşıntısı, geçici saç dökülmesi, servikal lenfadenopati, serum hastalığı, kalsiyum sitrat preparatına alerjik reaksiyon, kutanöz sarkoidal lezyonlar yer almaktadır.

Kaynaklar

1. Conforti C, Zalaudek I, Vezzoni R, Retrosi C, Fai A, Fadda S, Di Michele E, Dianzani C. Chemical peeling for acne and melasma: current knowledge and innovations. G Ital Dermatol Venereol. 2020 Jun;155(3):280-285
2. Soleymani T, Lanoue J, Rahman Z. A Practical Approach to Chemical Peels: A Review of Fundamentals and Step-by-step Algorithmic Protocol for Treatment. J Clin Aesthet Dermatol. 2018 Aug;11(8):21-28
3. Rendon MI, Berson DS, Cohen JL, Roberts WE, Starker I, Wang B. Evidence and considerations in the application of chemical peels in skin disorders and aesthetic resurfacing. J Clin Aesthet Dermatol. 2010 Jul;3(7):32-43
4. O'Connor AA, Lowe PM, Shumack S, Lim AC. Chemical peels: A review of current practice. Australas J Dermatol. 2018 Aug;59(3):171-181.

5. Zakopoulou N, Kontochristopoulos G. Superficial chemical peels. J Cosmet Dermatol. 2006 Sep;5(3):246-53.

6. Arif T. Salicylic acid as a peeling agent: a comprehensive review. Clin Cosmet Investig Dermatol. 2015 Aug 26;8:455-61.

7. Lee KC, Wambier CG, Soon SL, Sterling JB, Landau M, Rullan P, Brody HJ; International Peeling Society. Basic chemical peeling: Superficial and medium-depth peels. J Am Acad Dermatol. 2019 Aug;81(2):313-324

8. Fischer TC, Perosino E, Poli F, Viera MS, Dreno B; Cosmetic Dermatology European Expert Group. Chemical peels in aesthetic dermatology: an update 2009. J Eur Acad Dermatol Venereol. 2010 Mar;24(3):281-92

9. Monheit GD. Medium-depth chemical peels. Dermatol Clin. 2001 Jul;19(3):413-25, vii.

10. Clark E, Scerri L. Superficial and medium-depth chemical peels. Clin Dermatol. 2008 Mar-Apr;26(2):209-18

11. Daye M. (2011). MoIsturIzers. Selcuk Medical Journal, 2011; 27(2): 124-127.

12. Lee JC, Daniels MA, Roth MZ. Mesotherapy, Microneedling, and Chemical Peels. Clin Plast Surg. 2016 Jul;43(3):583-95.

13. Temiz SA, Dursun R. Mikroiğneleme patofizyolojisi ve teknik özellikler. Kaptanoğlu AF, editör. Mikroiğneleme Yöntemi. 1. Baskı. Ankara: Türkiye Klinikleri; 2021. p. 7-12.

14. Iriarte C, Awosika O, Rengifo-Pardo M, Ehrlich A. Review of applications of microneedling in dermatology. Clin Cosmet Investig Dermatol. 2017 Aug 8;10:289-298.

15. Singh A, Yadav S. Microneedling: Advances and widening horizons. Indian Dermatol Online J. 2016 Jul-Aug;7(4):244-54

16. Alster TS, Graham PM. Microneedling: A Review and Practical Guide. Dermatol Surg. 2018 Mar;44(3):397-404

17. Konda D, Thappa DM. Mesotherapy: What is new? Indian J Dermatol Venereol Leprol. 2013 Jan-Feb;79(1):127-34.

18. Sivagnanam G. Mesotherapy - The french connection. J Pharmacol Pharmacother. 2010 Jan;1(1):4-8.

19. Temiz SA, Dursun R. Platelet RIch Plasma Treatment In Dermatology. Selcuk Medical Journal, 2020;36(3):274-281.

20. Kandhari R, Kaur I, Sharma D. Mesococktails and mesoproducts in aesthetic dermatology. Dermatol Ther. 2020 Nov;33(6):e14218.

21. Emer J. Platelet-Rich Plasma (PRP): Current Applications in Dermatology. Skin Therapy Lett. 2019 Sep;24(5):1-6.

22. Leo MS, Kumar AS, Kirit R, Konathan R, Sivamani RK. Systematic review of the use of platelet-rich plasma in aesthetic dermatology. J Cosmet Dermatol. 2015 Dec;14(4):315-23

23. Conde Montero E, Fernández Santos ME, Suárez Fernández R. Platelet-rich plasma: applications in dermatology. Actas Dermosifiliogr. 2015 Mar;106(2):104-11

24. White C, Brahs A, Dorton D, Witfill K. Platelet-Rich Plasma: A Comprehensive Review of Emerging Applications in Medical and Aesthetic Dermatology. J Clin Aesthet Dermatol. 2021 Nov;14(11):44-57

TÜRK TABİPLERİ BİRLİĞİ

BURSA TABİP ODASI

TÜRK TABİPLERİ BİRLİĞİ

BURSA TABİP ODASI

TÜRK TABİPLERİ BİRLİĞİ

BURSA TABİP ODASI

9 786059 665865