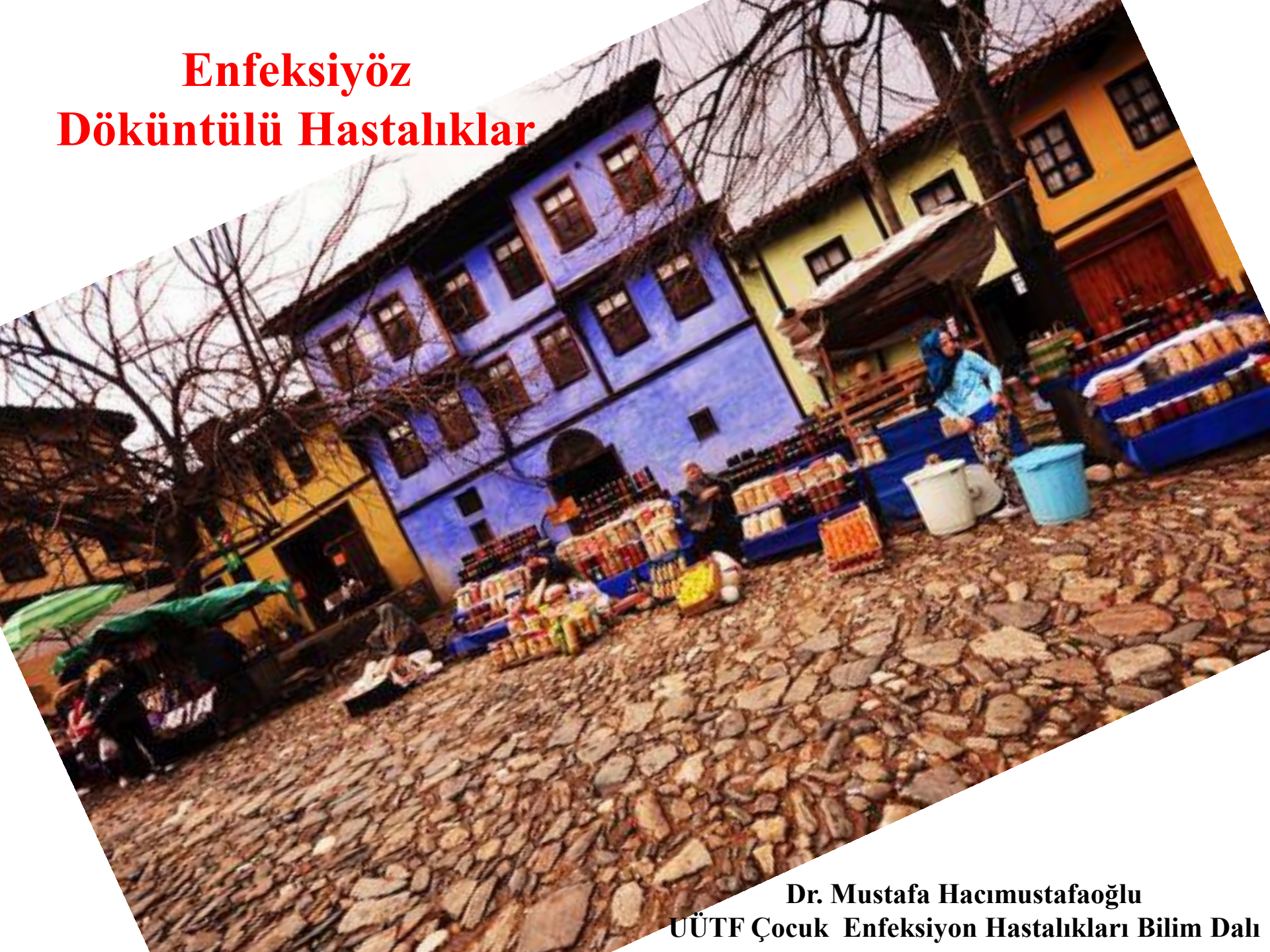

# Enfeksiyöz Döküntülü Hastalıklar



**Dr. Mustafa Hacımustafaoğlu**  
**ÜTF Çocuk Enfeksiyon Hastalıkları Bilim Dalı**



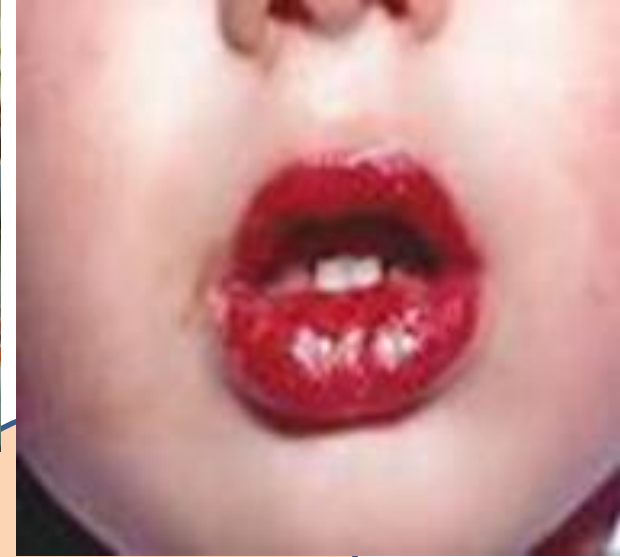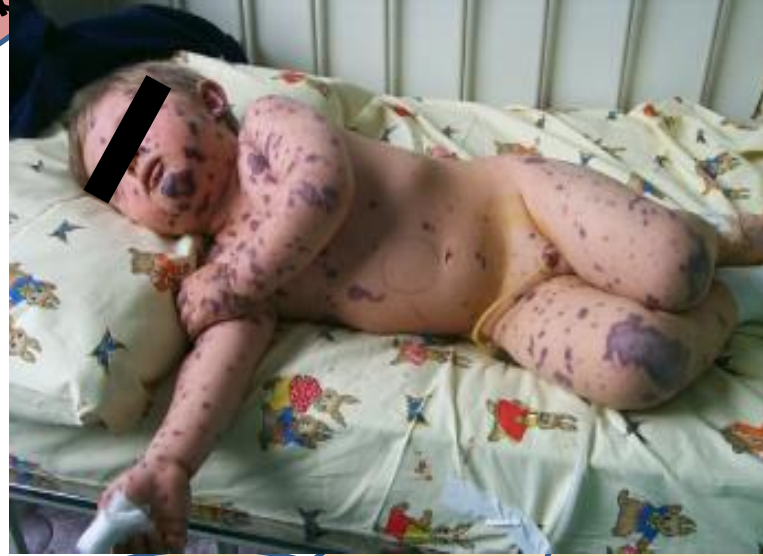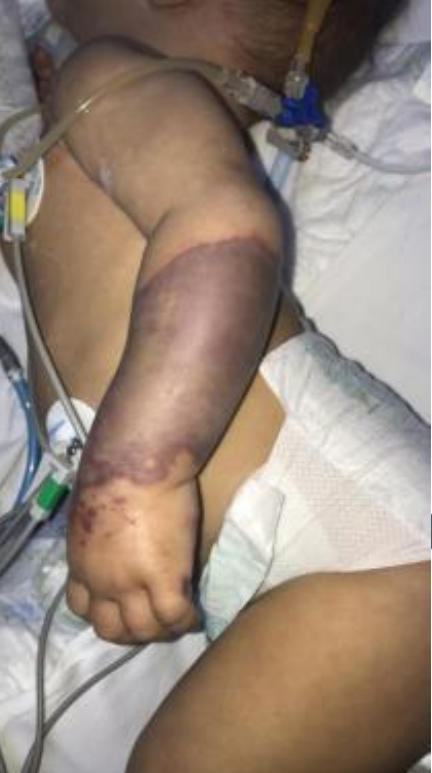# Döküntülü Hastalıklar

Sık

Tanı sorunu  
oluşturabilir

Acil ve yaşamsal  
önemde olabilir

Başka hastalıklarla  
karışabilir



Akut-hızlı seyir?  
Riskli/ölümcül hastalık?  
Erken tedavi zorunluluğu?  
(potansiyel hukuki sorun?)

**Akut**

**Kronik**

**Ataklarla seyirli**

## **Döküntülü Hastalıklar**

**Akut**

**Kronik**

**Ataklarla seyirli**

## **Döküntülü Hastalıklar**

- **Enfeksiyon Hastalığı**
  - **Viral**
  - **Bakteriyel**
  - **Fungal**
  - **Protozoonal**
- **Allerji**
- **KDH, vaskülit**
- **Diğer**

**Akut**

## **Döküntülü Hastalıklar**

**Allerjik Sx-FM;**

- Ailede
- Çocukta

**Kronik**

**Enfeksiyon Sx-FM;**

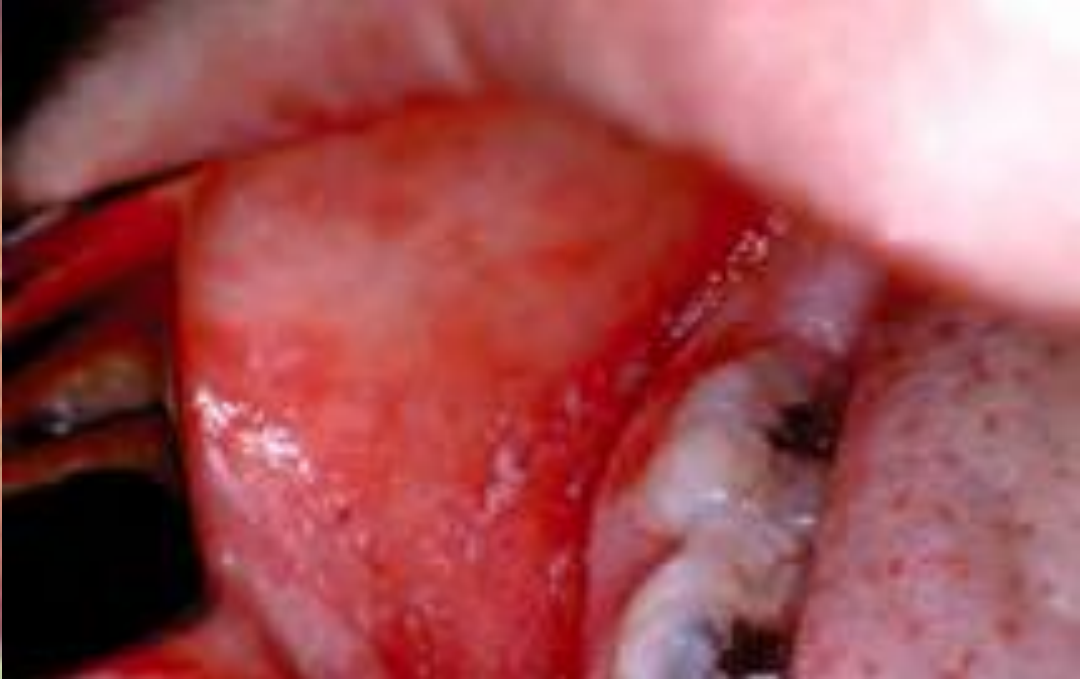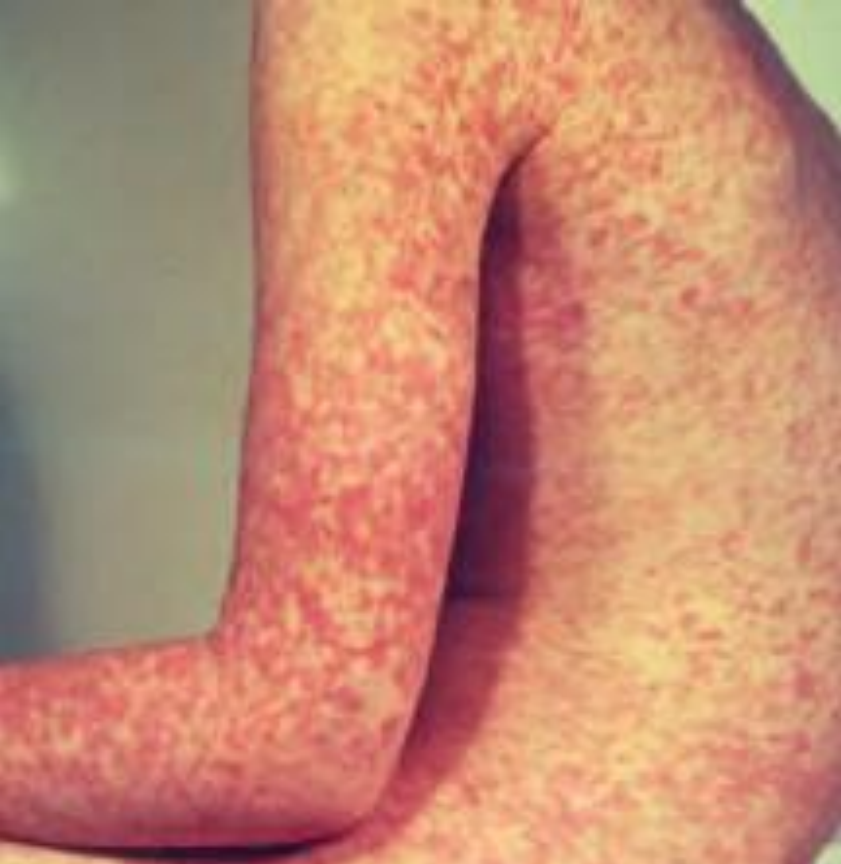- Çocukta
- Toplumda

**Ataklarla seyirli**

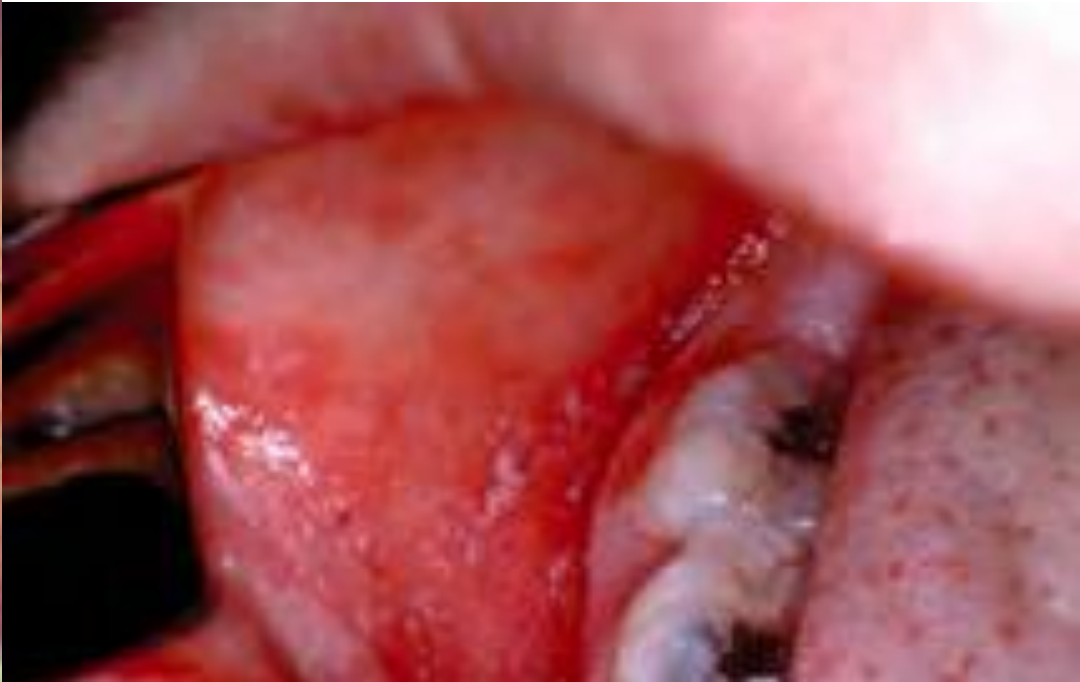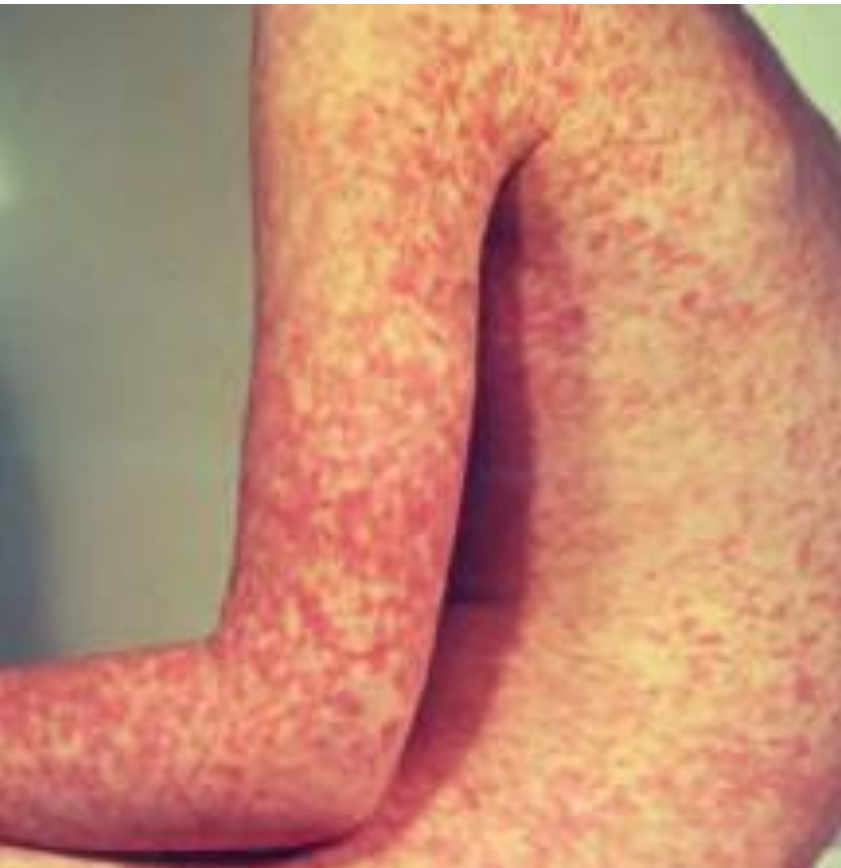- **Enfeksiyon Hastalığı**
  - Viral
  - Bakteriyel
  - Fungal
  - Protozoonal
- **Allerji**
- **KDH, vaskülit**
- **Diğer**

**Derideki (Enfeksiyona bađlı) döküntülü hastalıklara ne denir?**

- a) Enantemli hastalıklar**
- b) Ekzantematöz hastalıklar**
- c) Makulopapuler hastalıklar**
- d) Papuloveziküler hastalıklar**
- e) Enfeksiyöz deri döküntüleri**

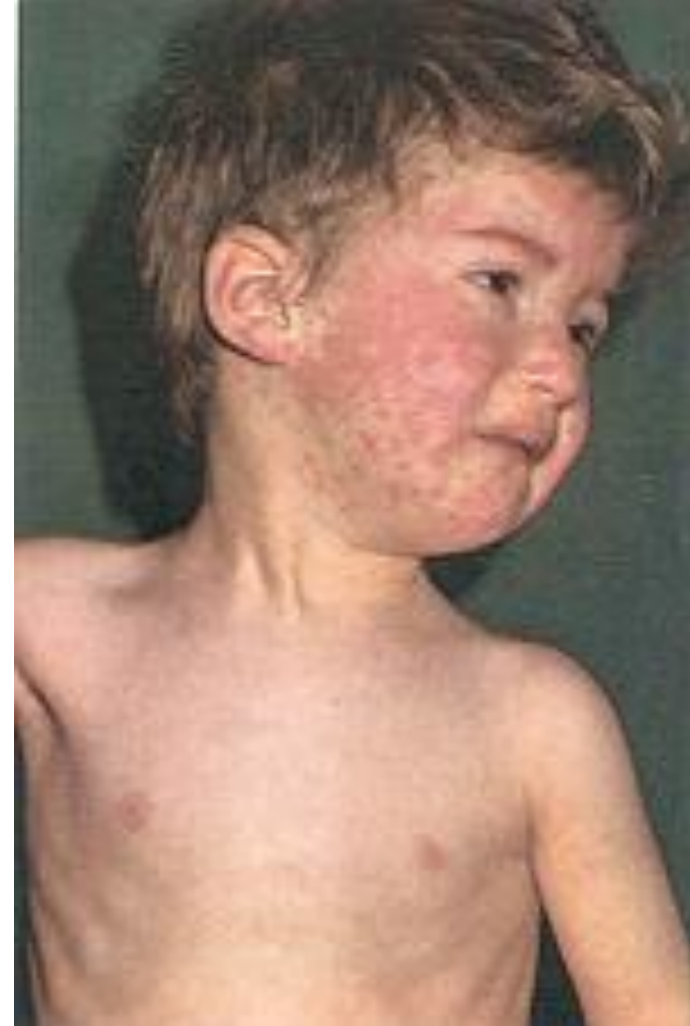
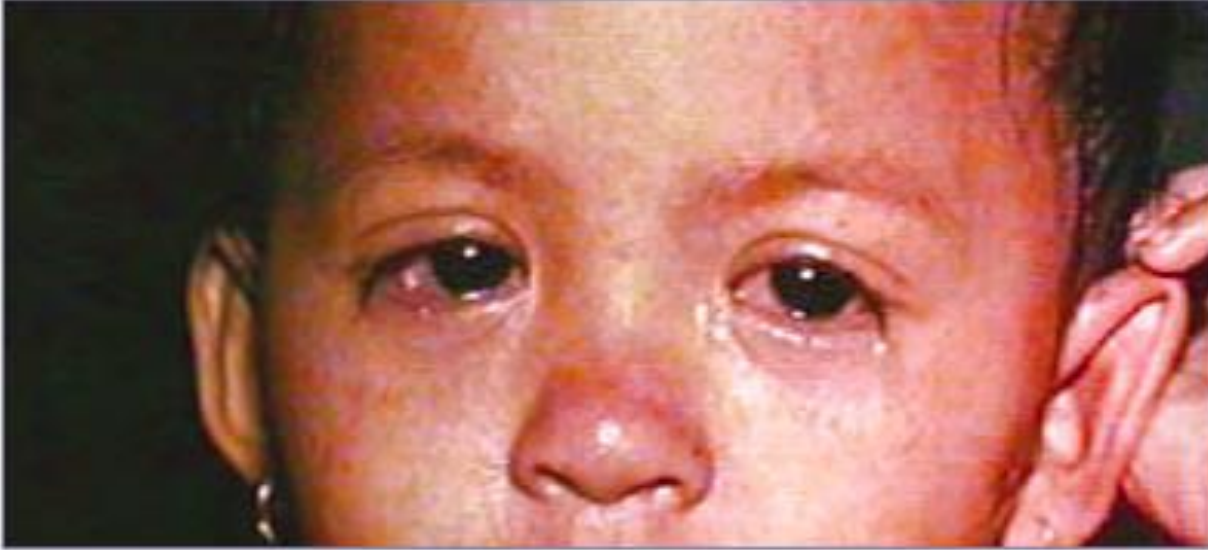
- **Enfeksiyöz deri döküntüsü; ekzantem**
- **Mukozaki döküntü; enanitem**





**5 y, erkek, 2 gündür 39-40 C ateş, 2 gün önce gittikleri dr  
oral penisilin başlamış, daha sonra kuru öksürük, burun  
akıntısı , gözde kızarıklık ve vücutta döküntü gelişmiş. Ateş  
devam ediyor**

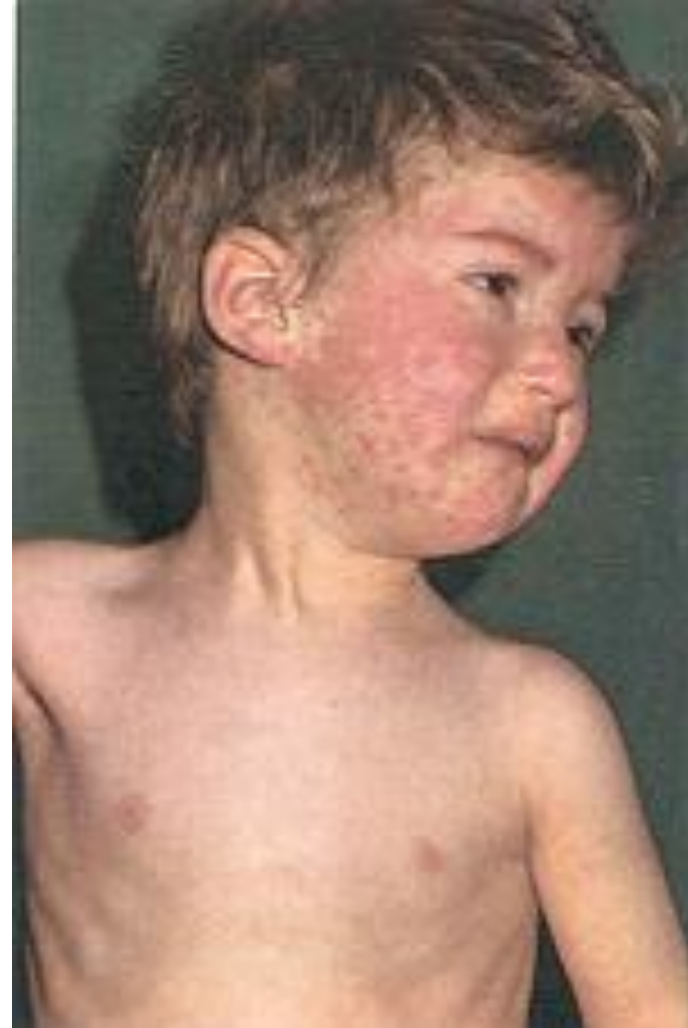
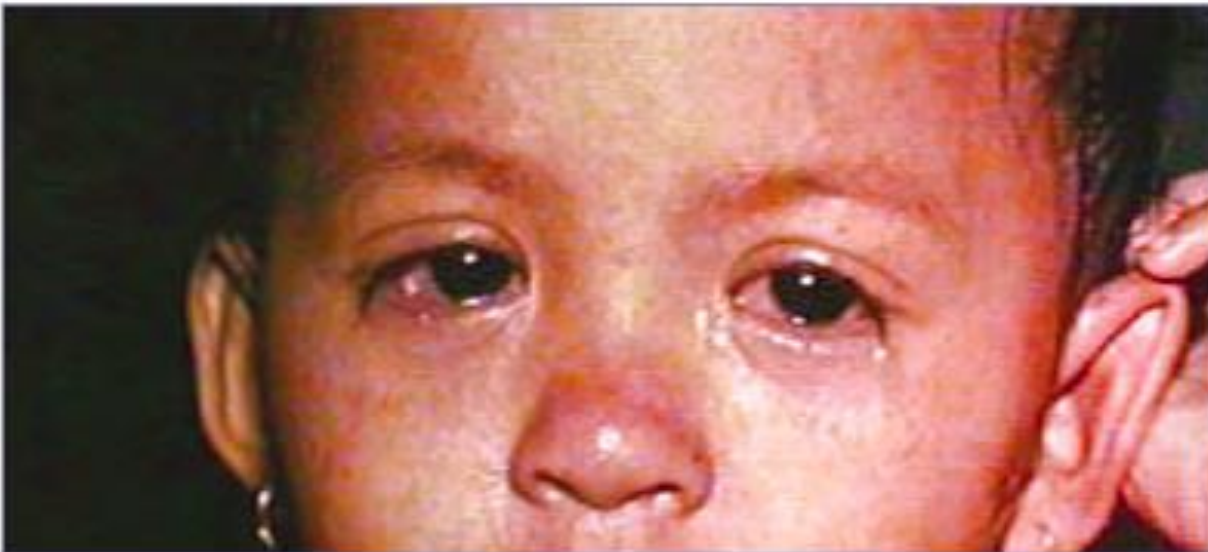


**5 y, erkek, 2 gündür 39-40 C ateş, 2 gün önce gittikleri dr oral penisilin başlamış, kuru öksürük, burun akıntısı , gözde kızarıklık ve vücutta döküntü ile başvuruyor.**

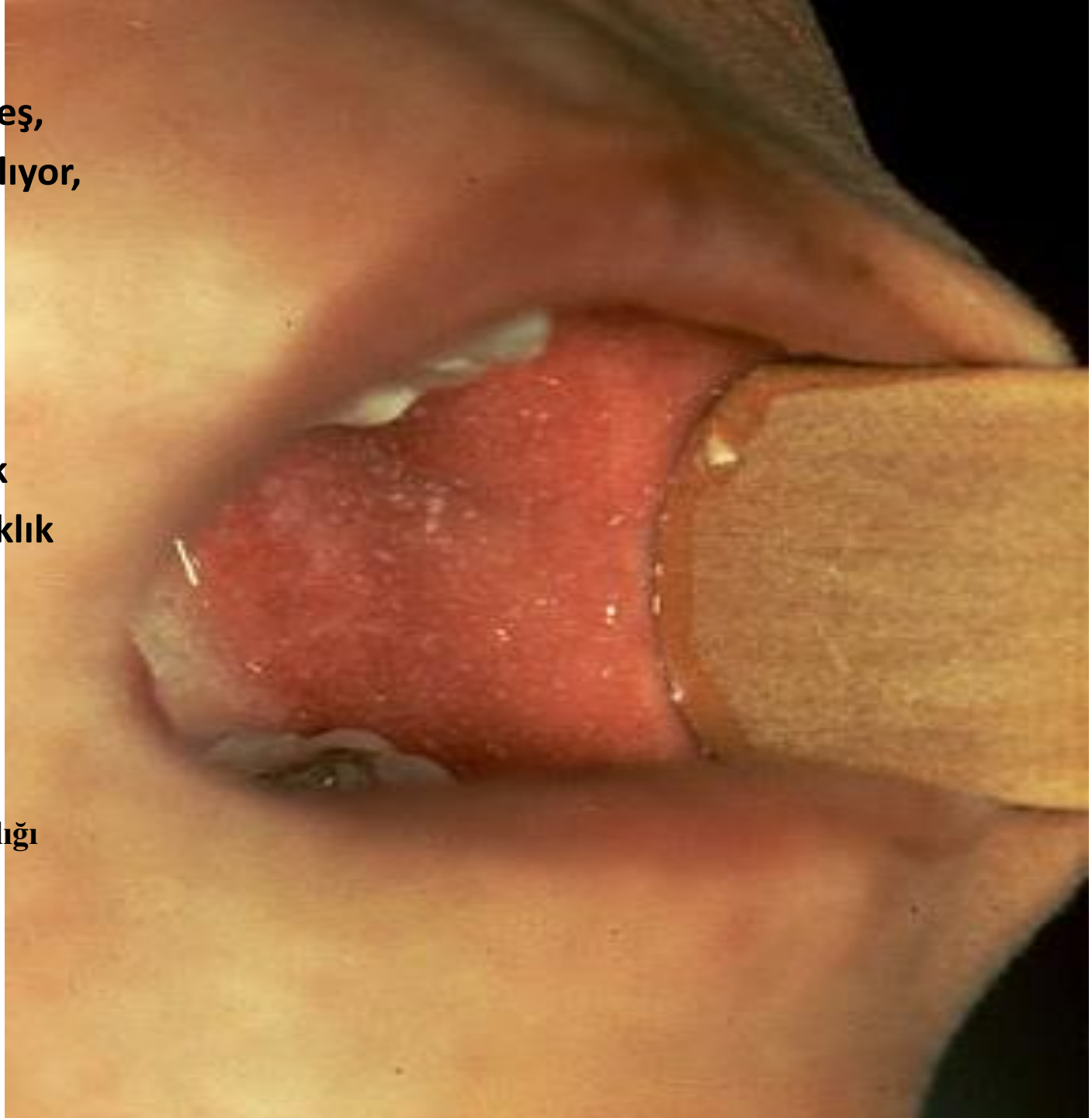
## **Olası tanı?**

- a) Kawasaki Hastalığı
- b) Kızıl
- c) Rubeola
- d) Rubella
- e) 5. hastalık



**2 y, K,**

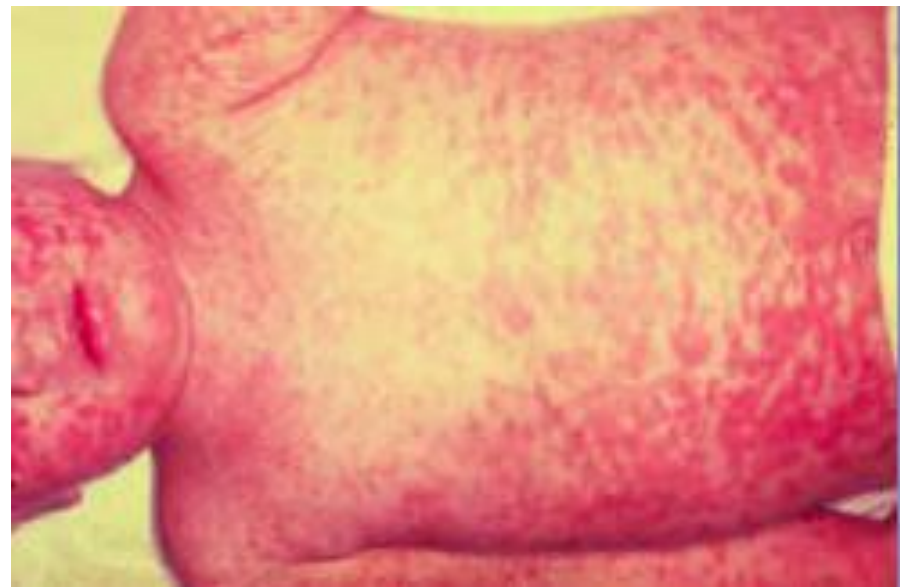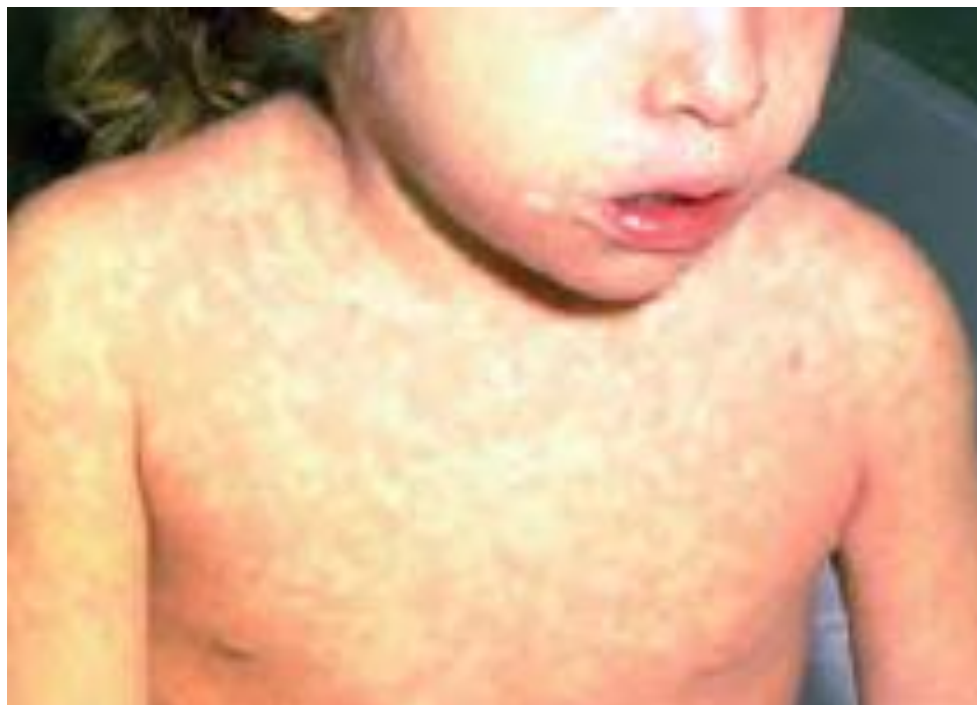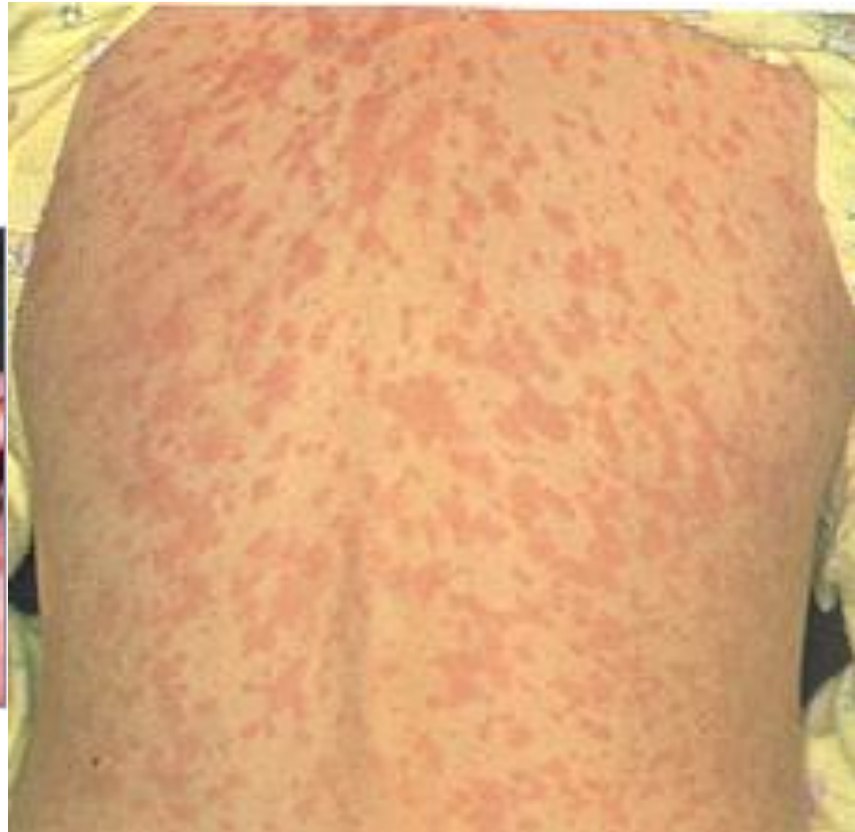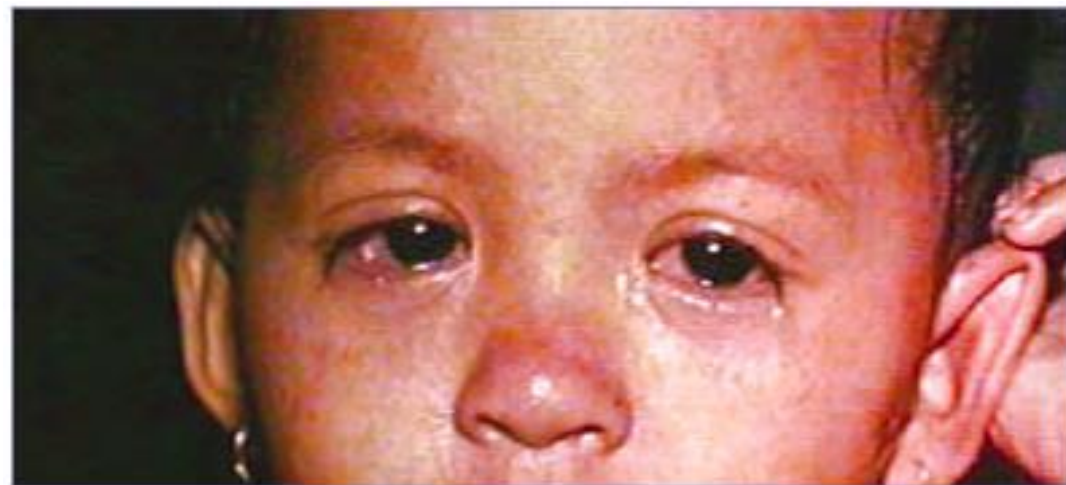- 2 gündür 38.9 C ateş,
- 2 gündür sefdinir alıyor,
- boğuk öksürük,
- burun akıntısı ,
- gözde kızarıklık,
- iştahsız
- dışkıda kırmızı renk
- vücutta hafif kızarıklık
- boğaz ağrısı? var.



### **Olası tanı?**

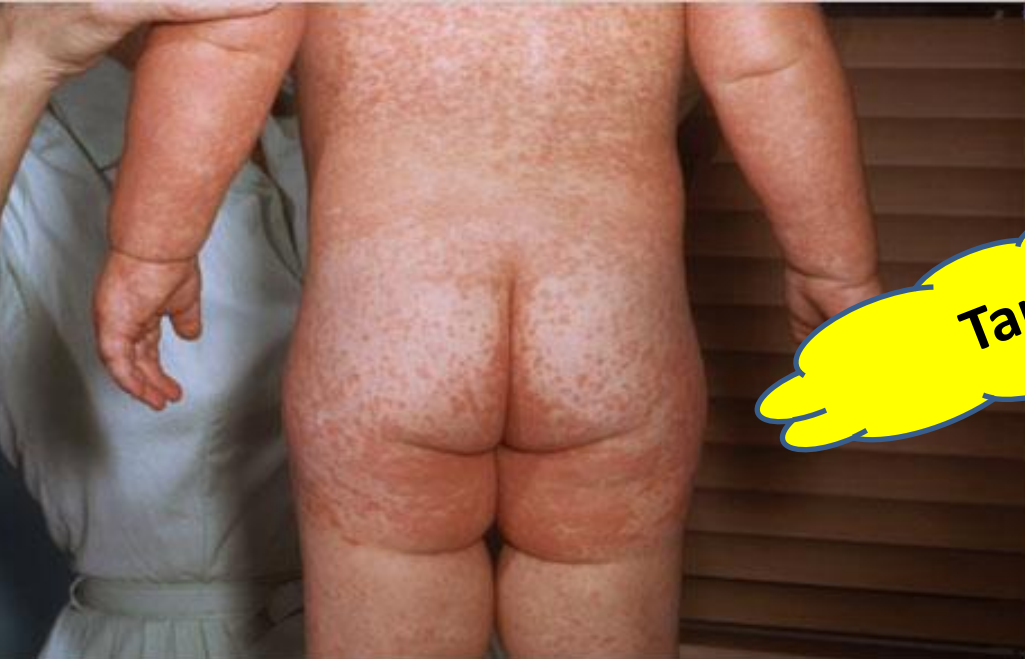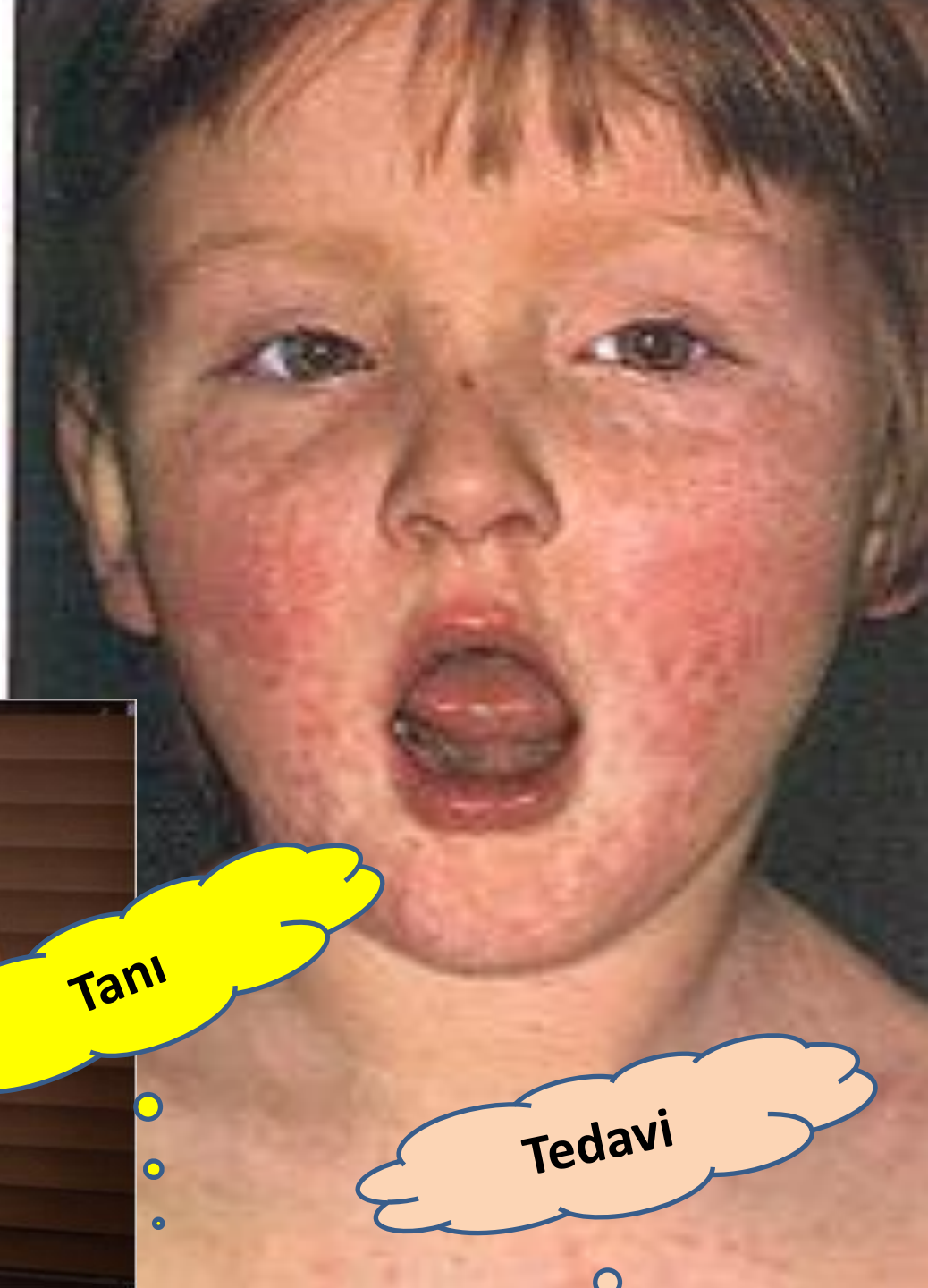- a) El Ayak Ağız hastalığı
- b) Kızıl
- c) 6. hastalık
- d) İlaç allerjisi
- e) Kızamık

# Kızamık





# Kızamık



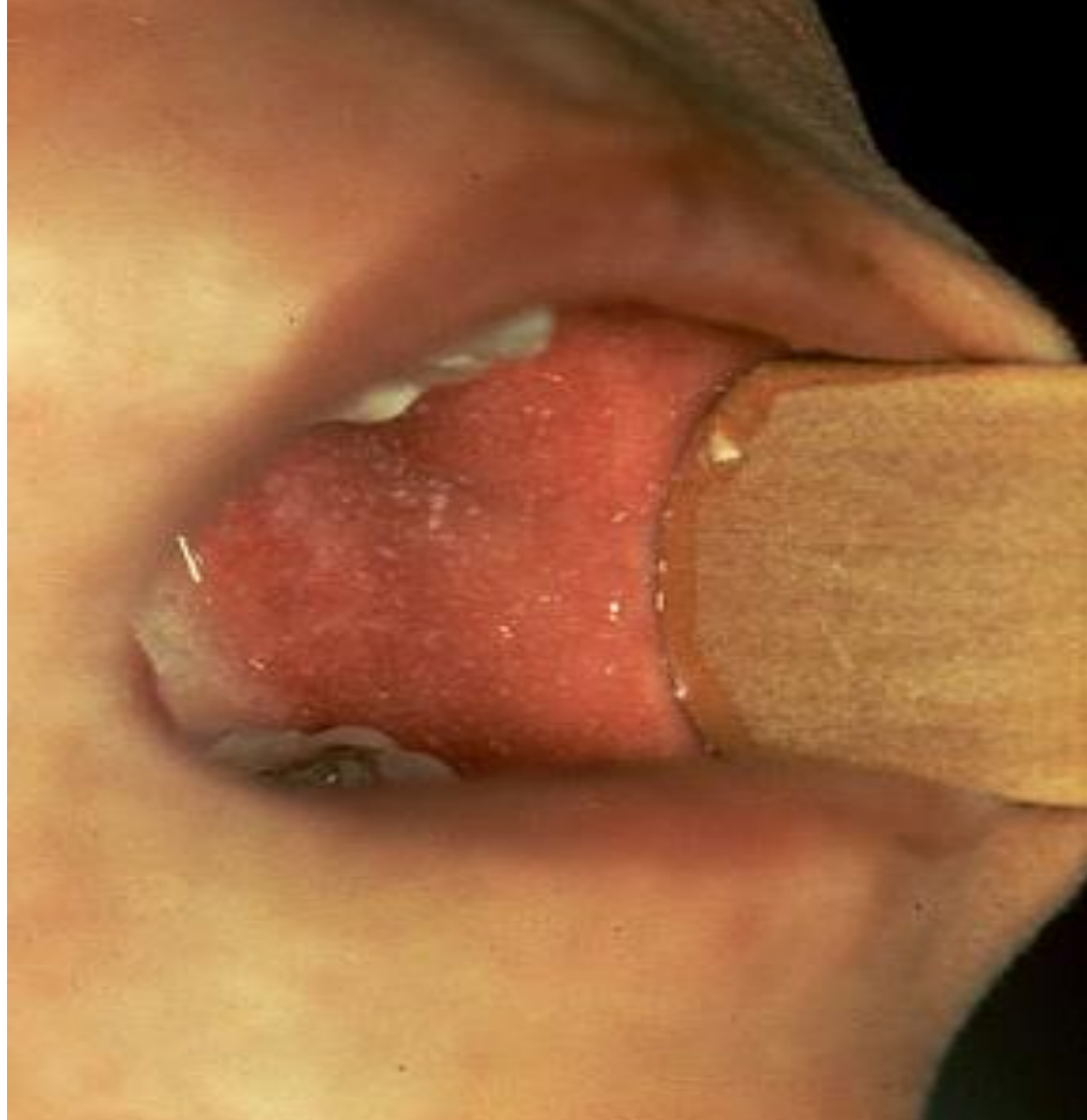
Tanı

Tedavi

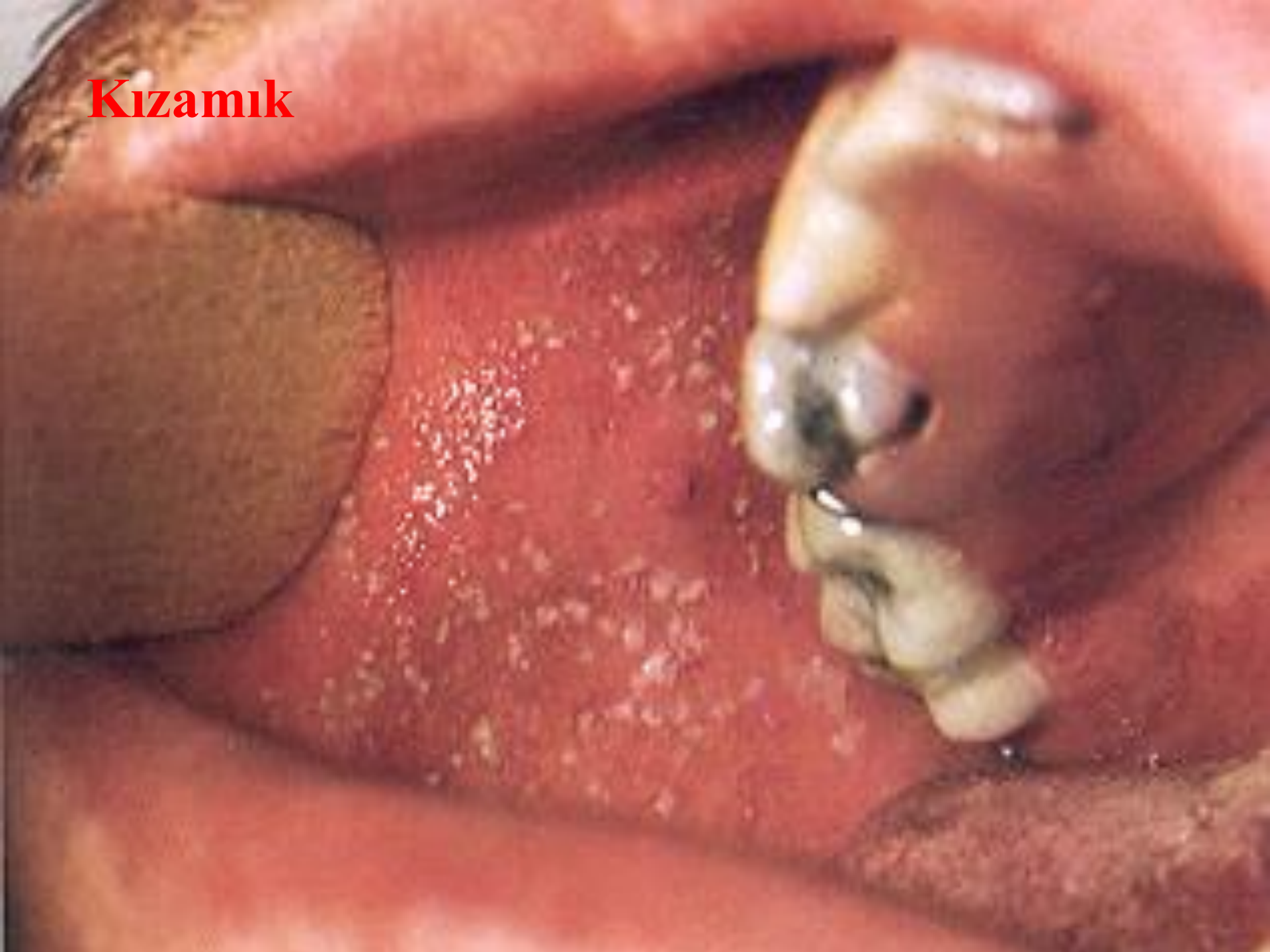

**Kızamık**

**Koplik lekesi**



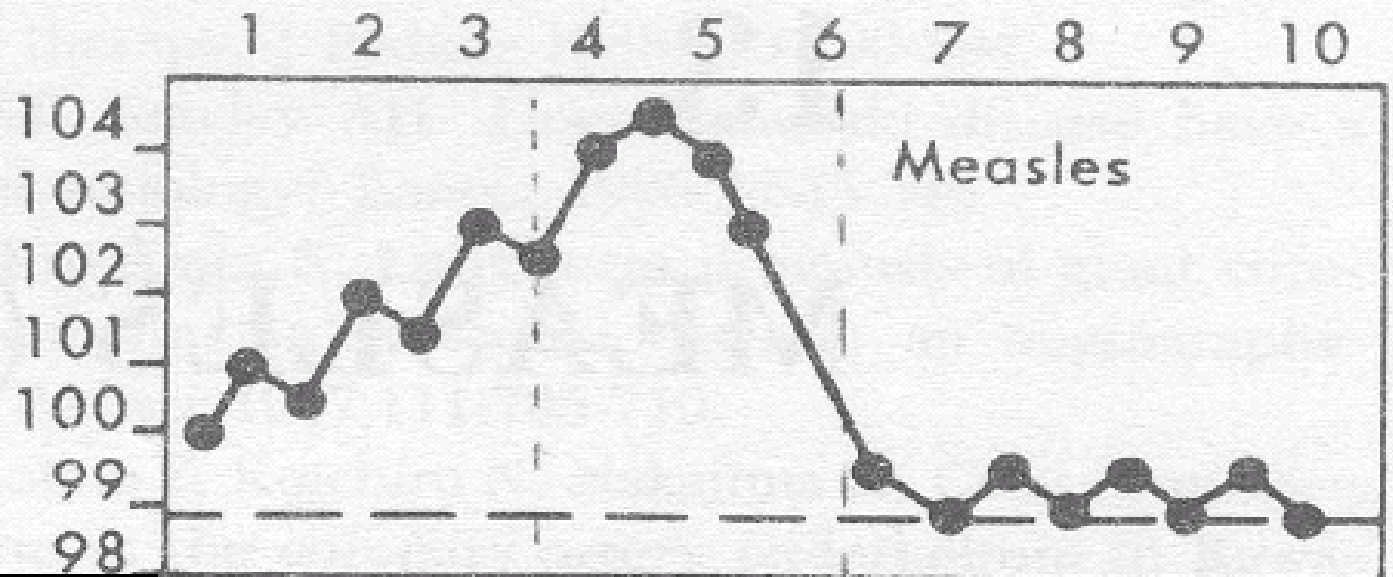
**Kızamık**



# Kızamık

## HASTALIK GÜNÜ

ATEŞ




DÖKÜNTÜ

KOPLİK

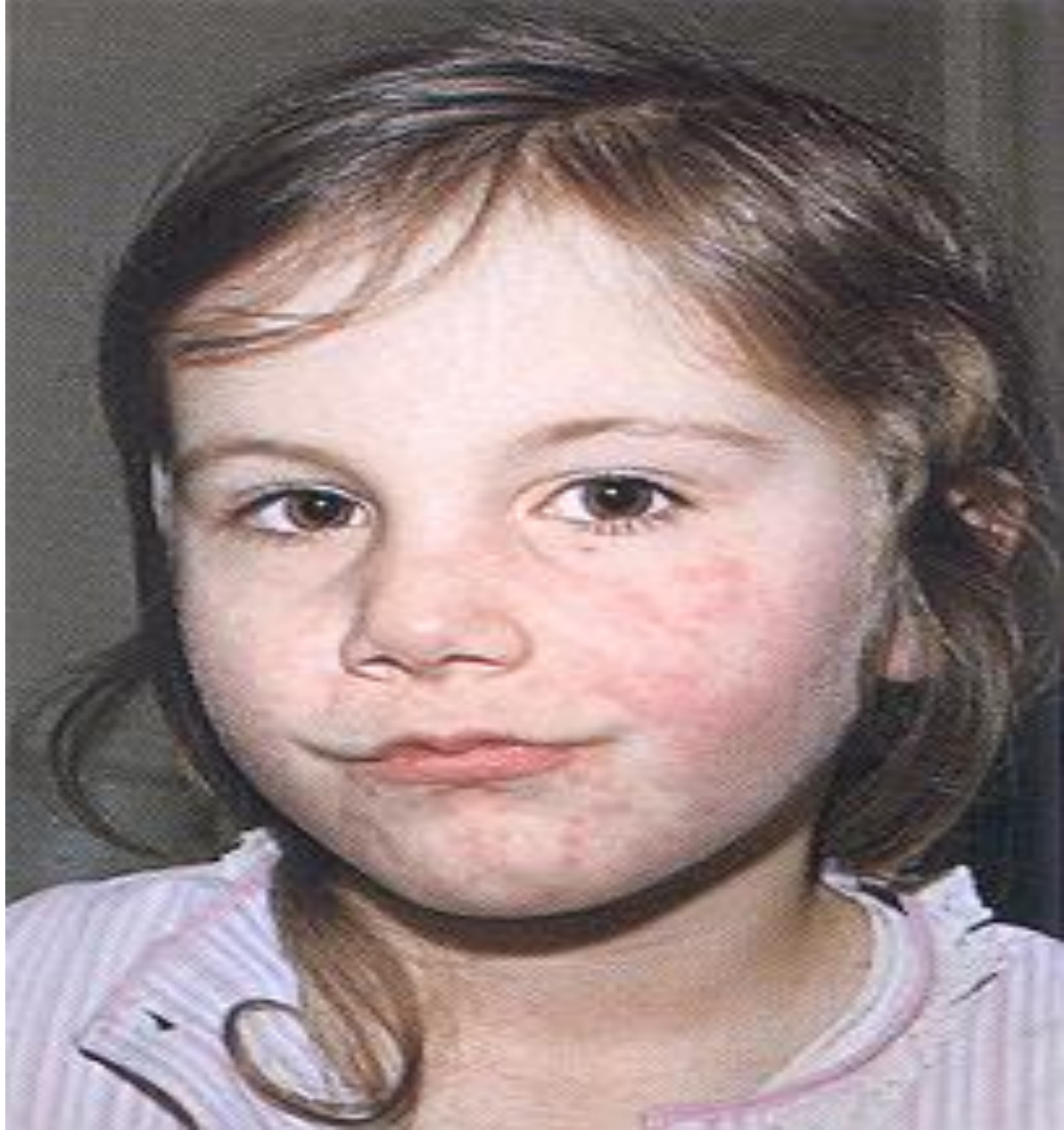KONJONKTİVİT

BURUN AKINTISI

ÖKSÜRÜK



**7 yaşında kız hasta, 37.8 C ateş, bugün okulda başlayan vücutta döküntü ve kulak arkasında beze şikayeti ile başvuruyor**

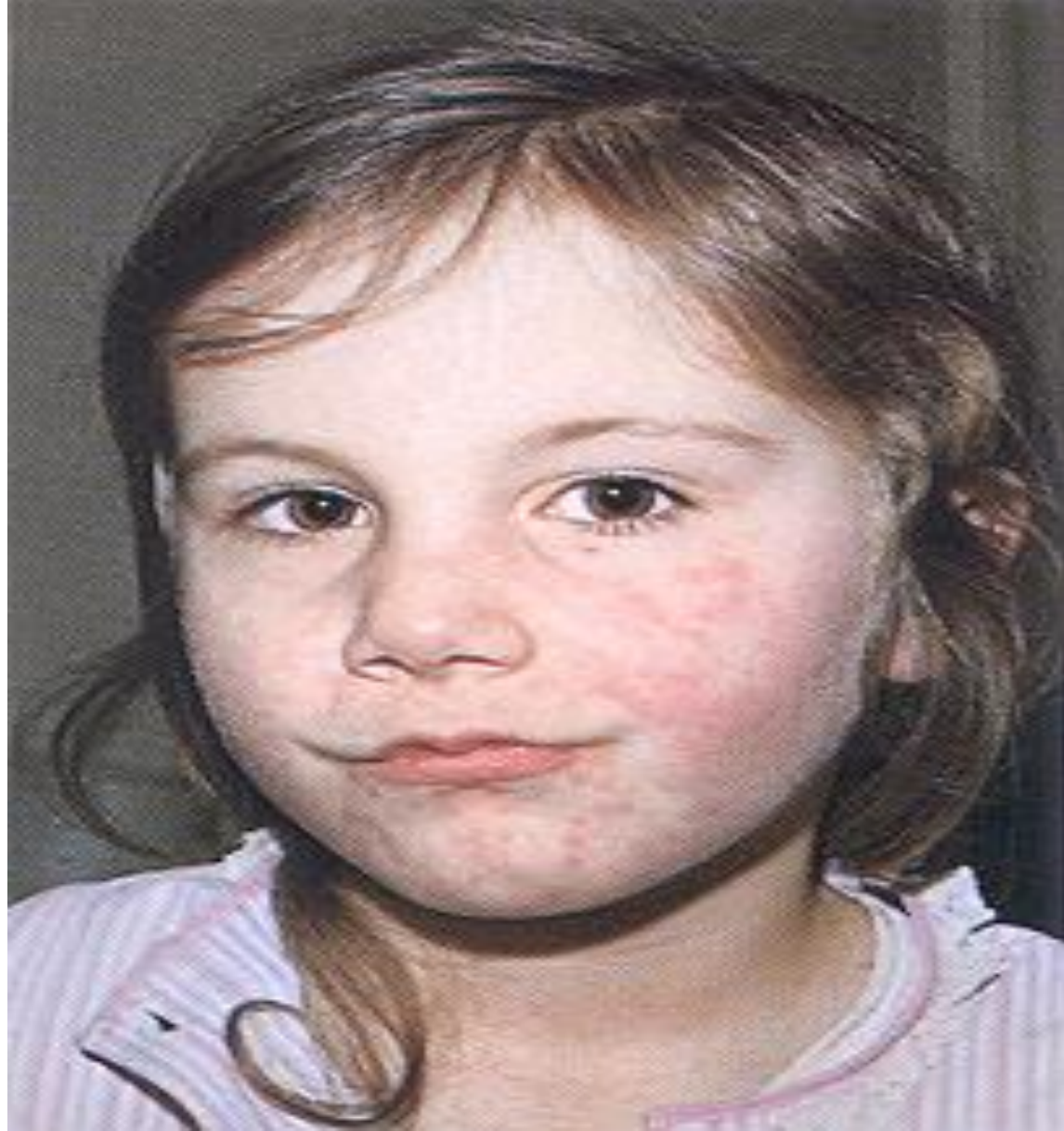



7 yaşında kız hasta, 37.8 C ateş, bugün okulda başlayan vücutta döküntü ve kulak arkasında beze şikayeti ile başvuruyor

**Olası tanınız?**

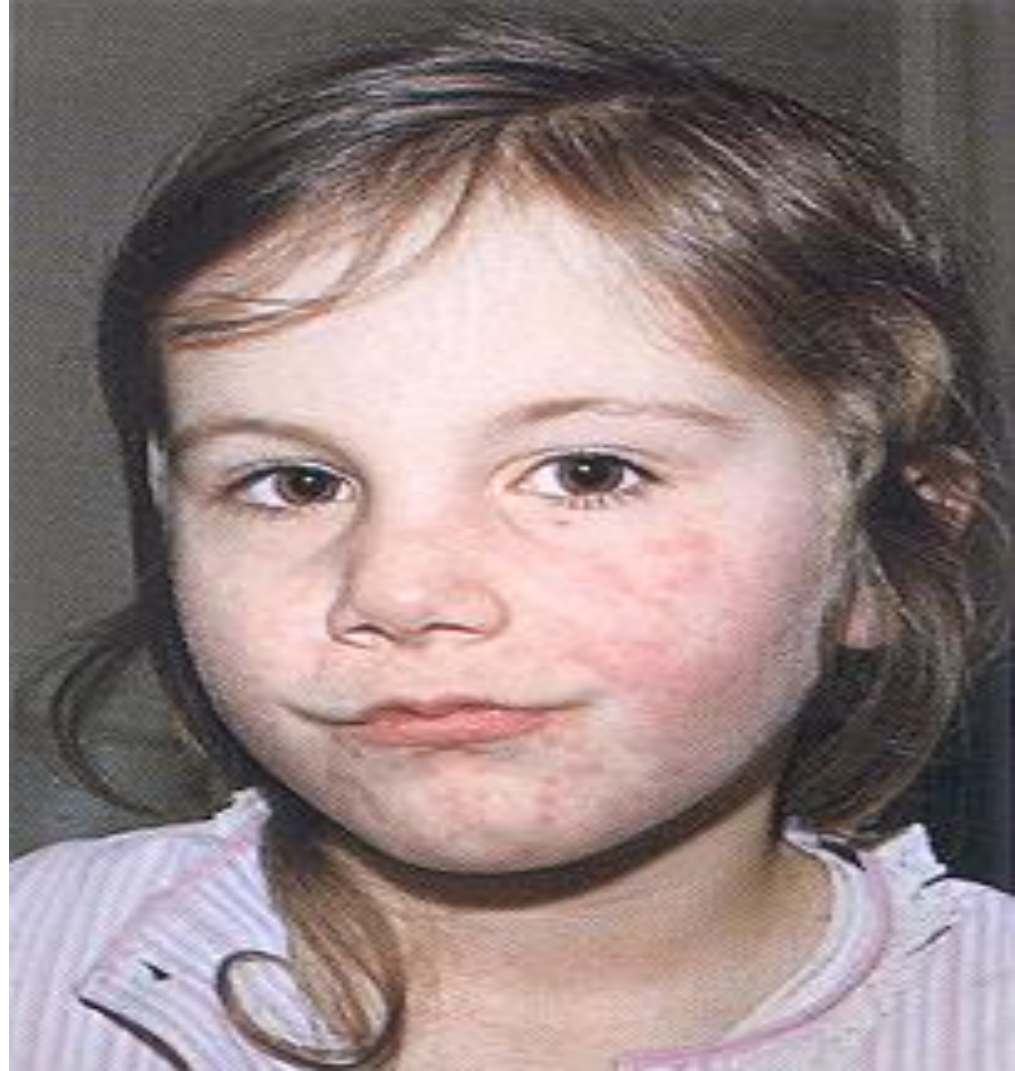- a) 6. hastalık
- b) 5. hastalık
- c) 4. hastalık
- d) 3. hastalık
- e) 2. hastalık



7 yaşında kız hasta, 37.8 C ateş, bugün okulda başlayan vücutta döküntü ve kulak arkasında beze şikayeti ile başvuruyor

**Olası tanınız?**

- a) 6. hastalık
- b) 5. hastalık
- c) 4. hastalık
- d) 3. hastalık**
- e) 2. hastalık

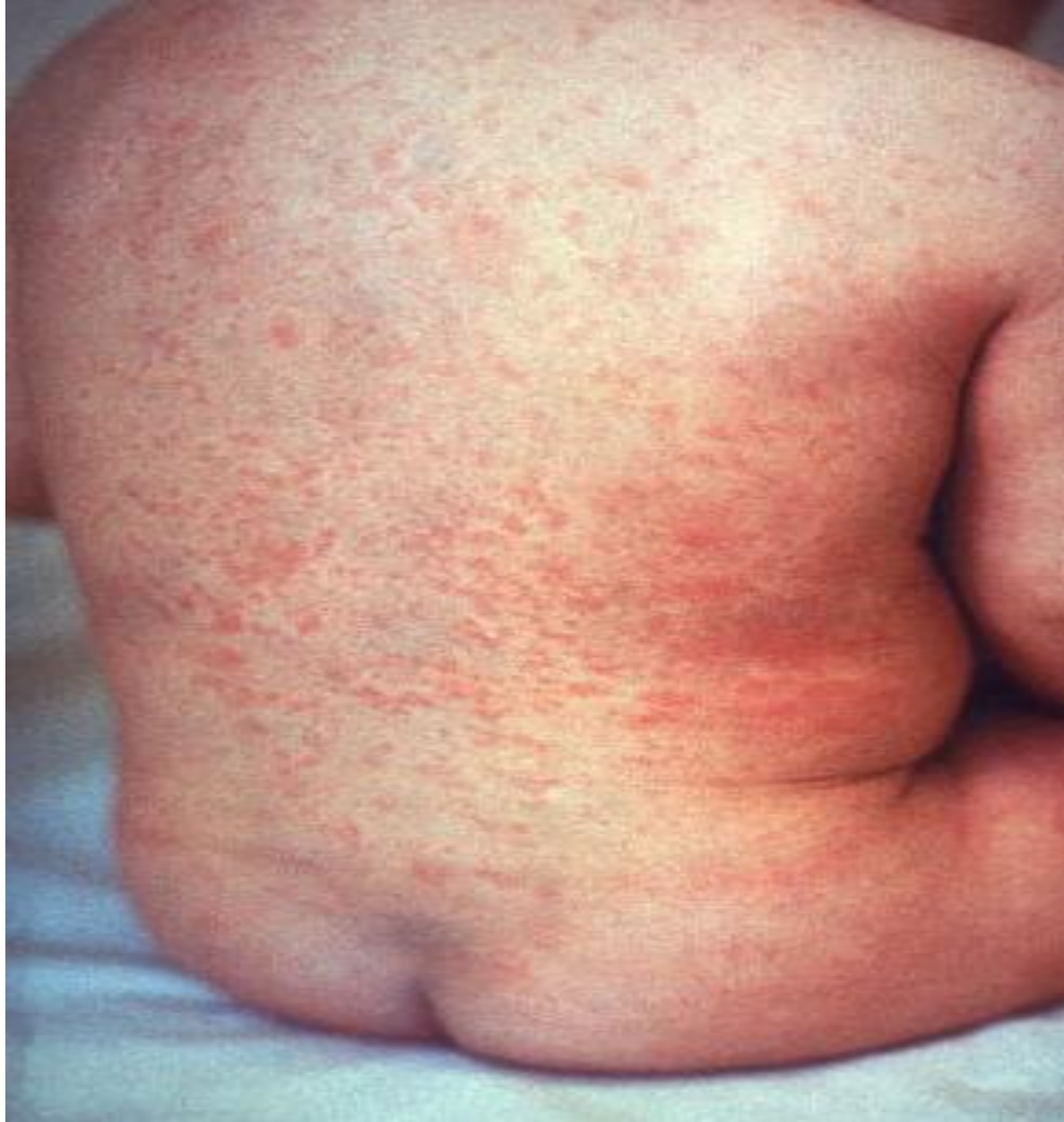

# Kızamıkçık

Tanı

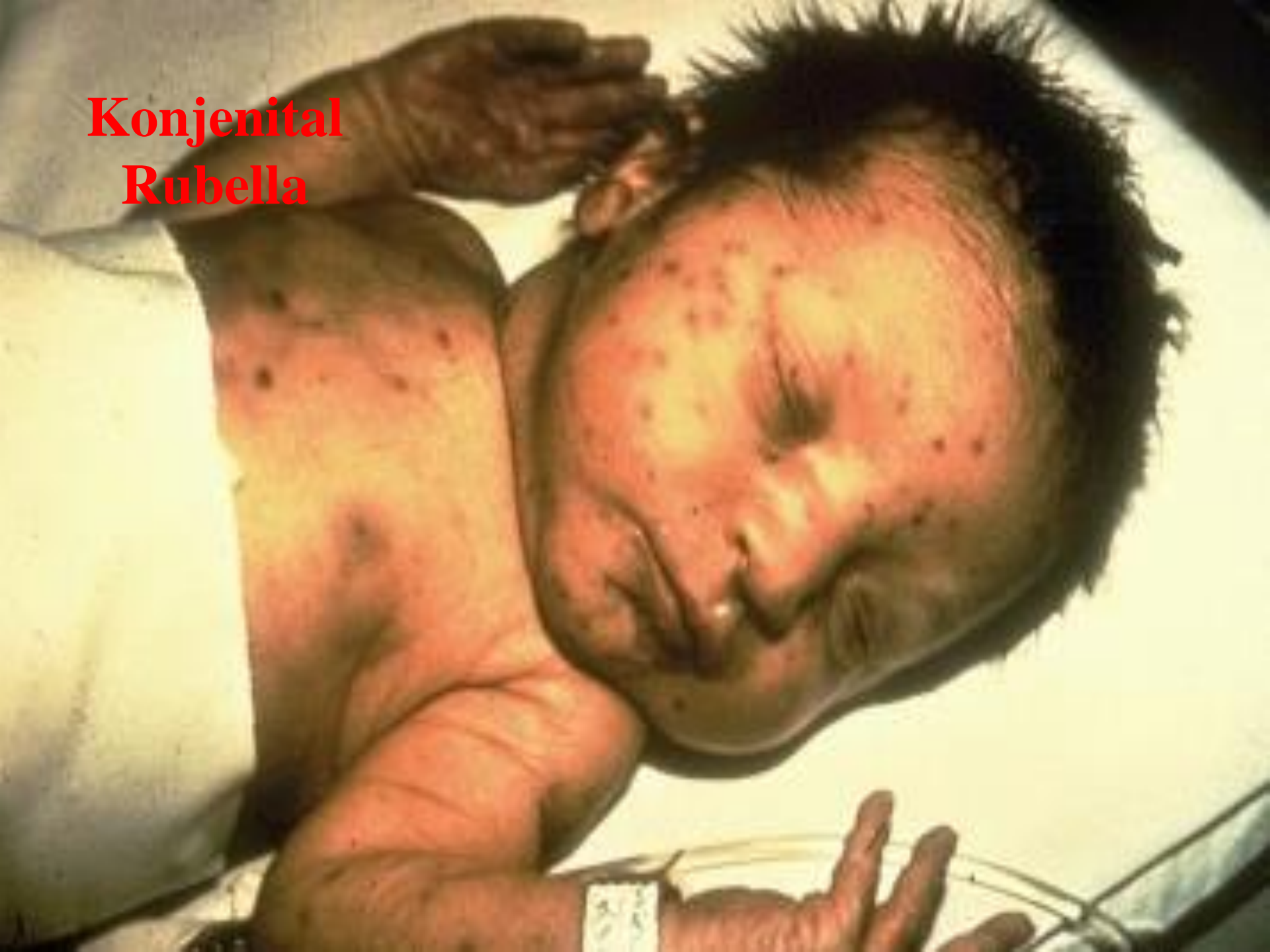

Tedavi



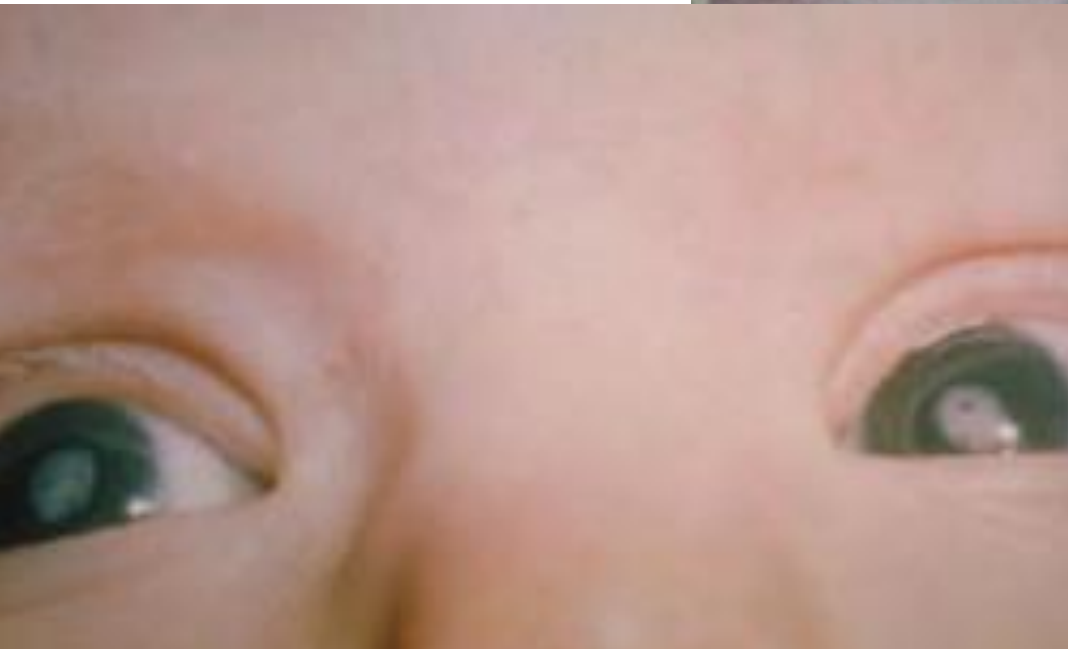
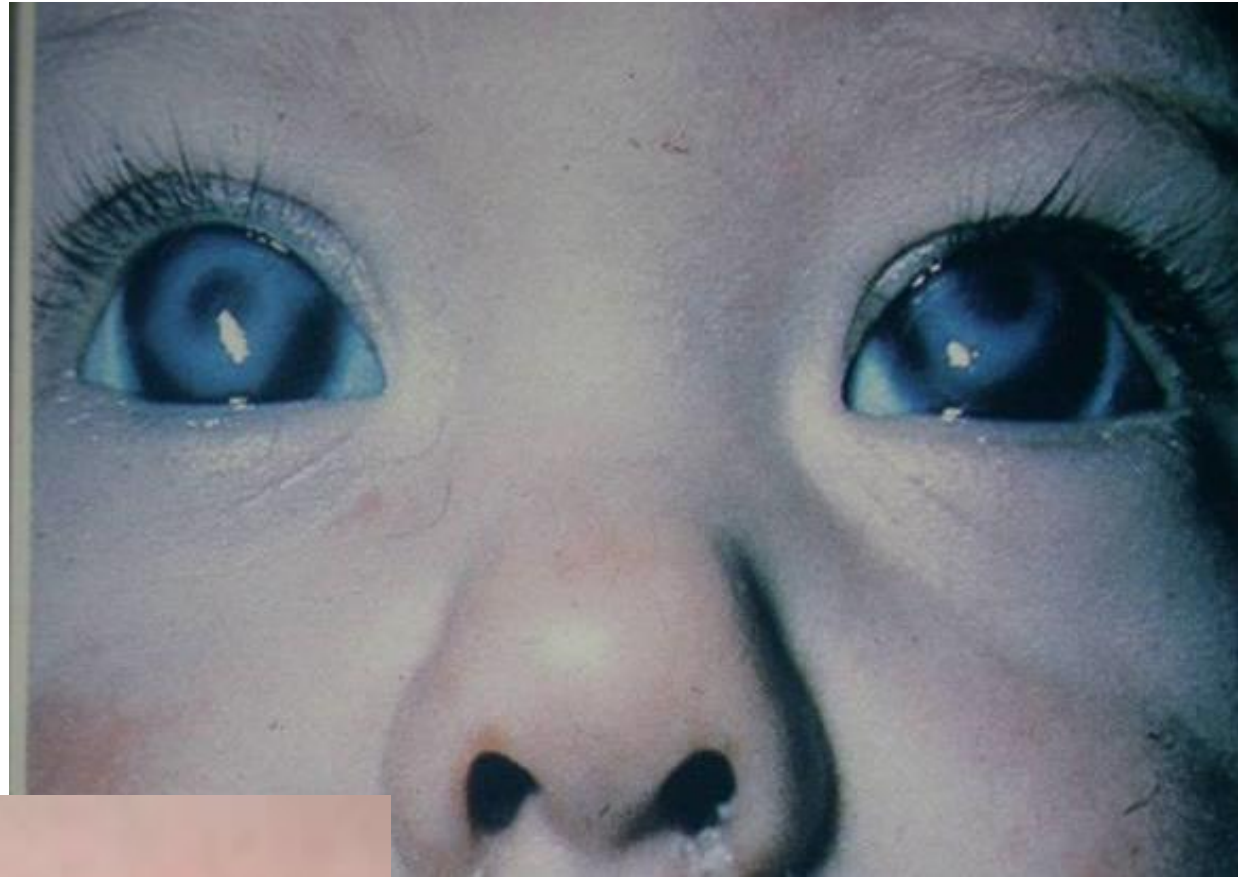
**Konjenital  
Rubella**



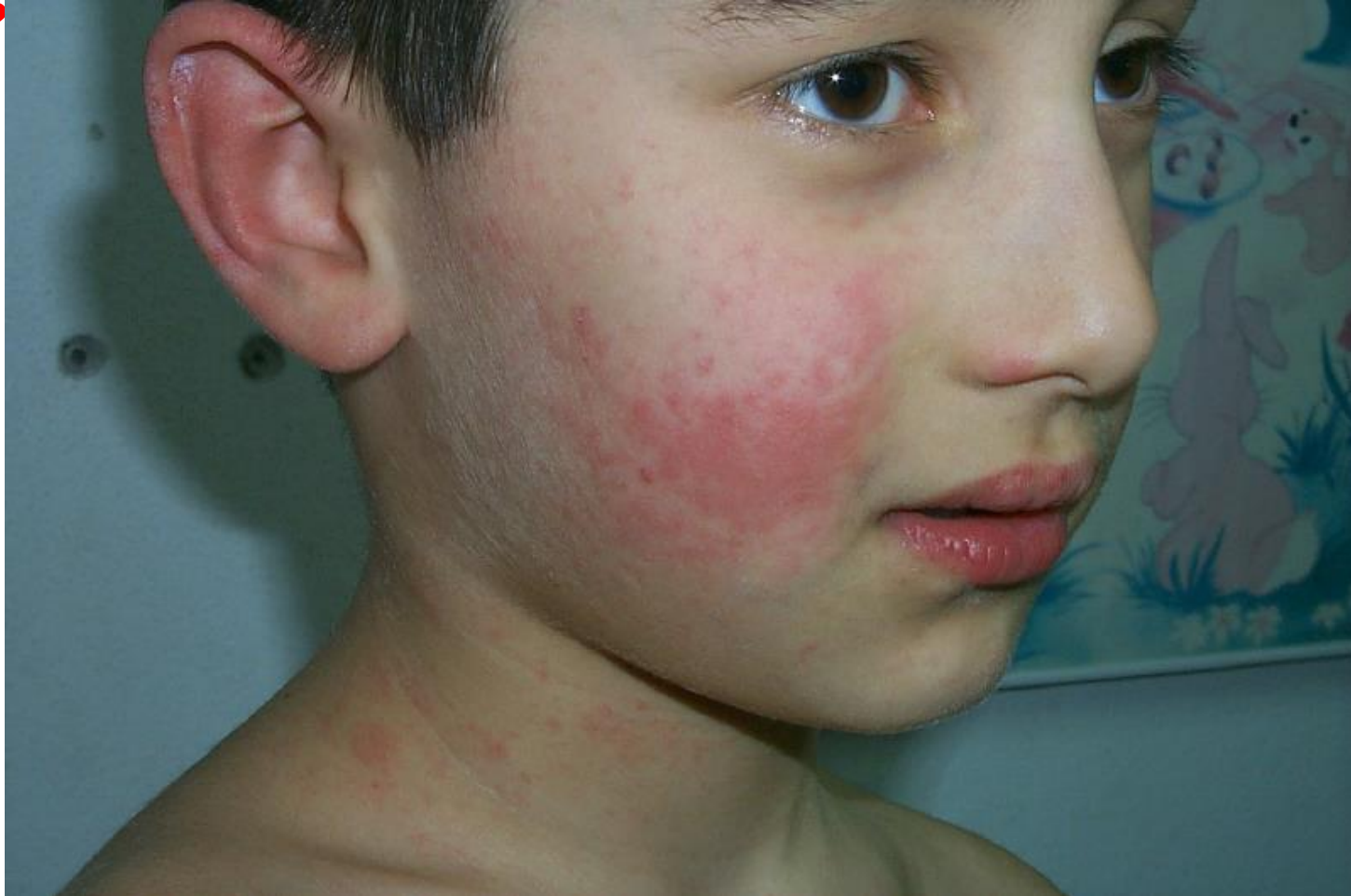

# Konjenital Rubella



**5 yaşında erkek hasta, hafif burun akıntısı ve kuru öksürük sonrasında yüzde ve vücutta döküntü şikayeti ile başvuruyor, belirgin ateşi yok**

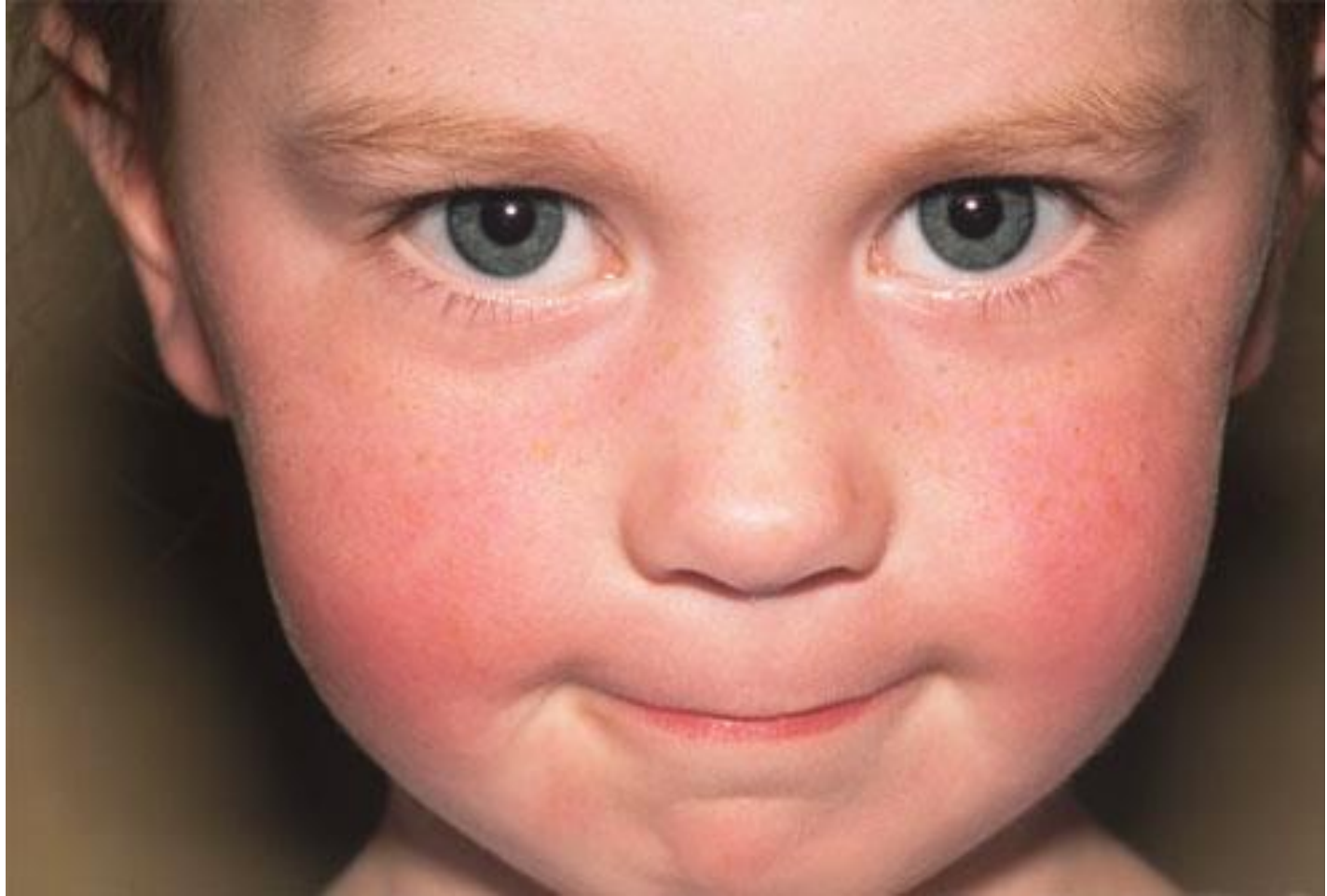**Olası tanınız?**



**5 yaşında erkek hasta, hafif burun akıntısı ve kuru öksürük sonrasında yüzde ve vücutta döküntü şikayeti ile başvuruyor, belirgin ateşi yok**

**Olası tanınız?**

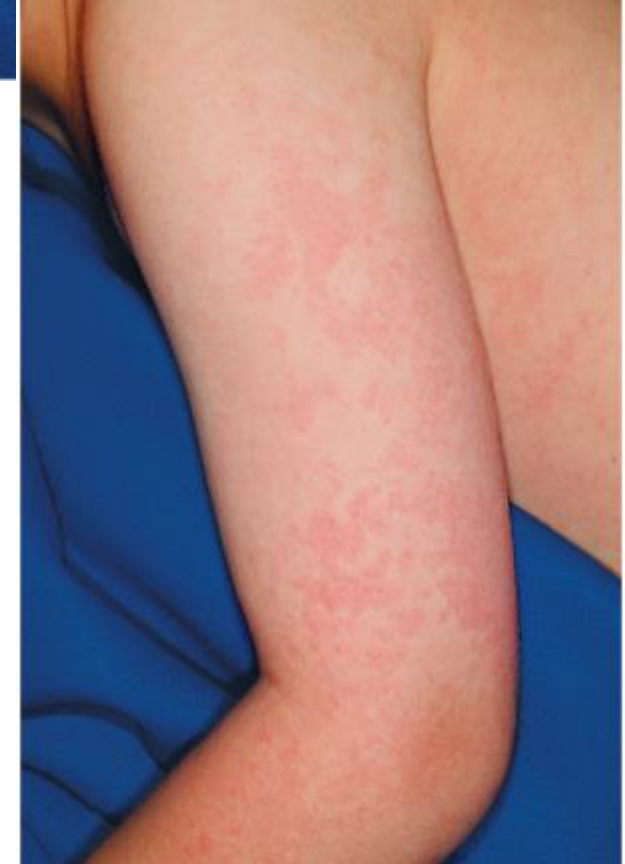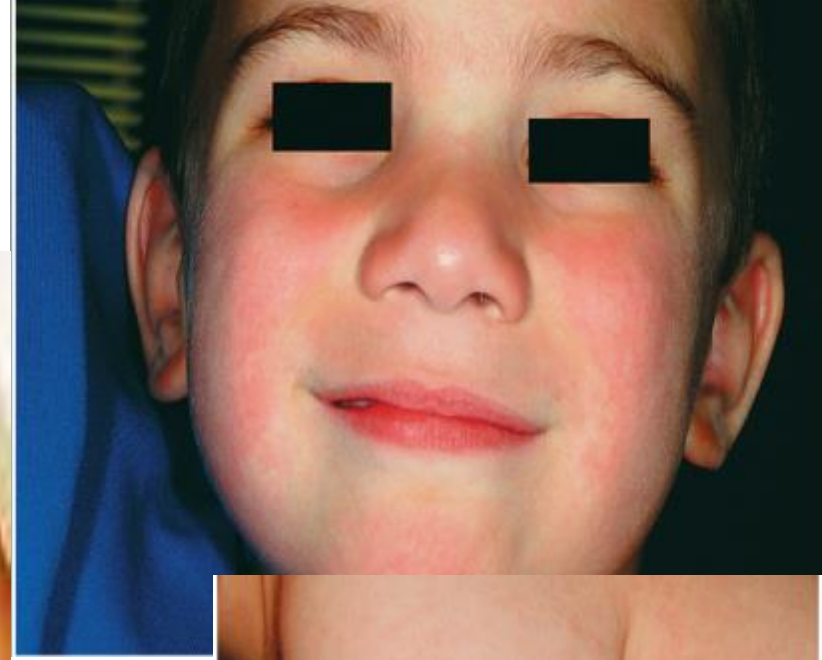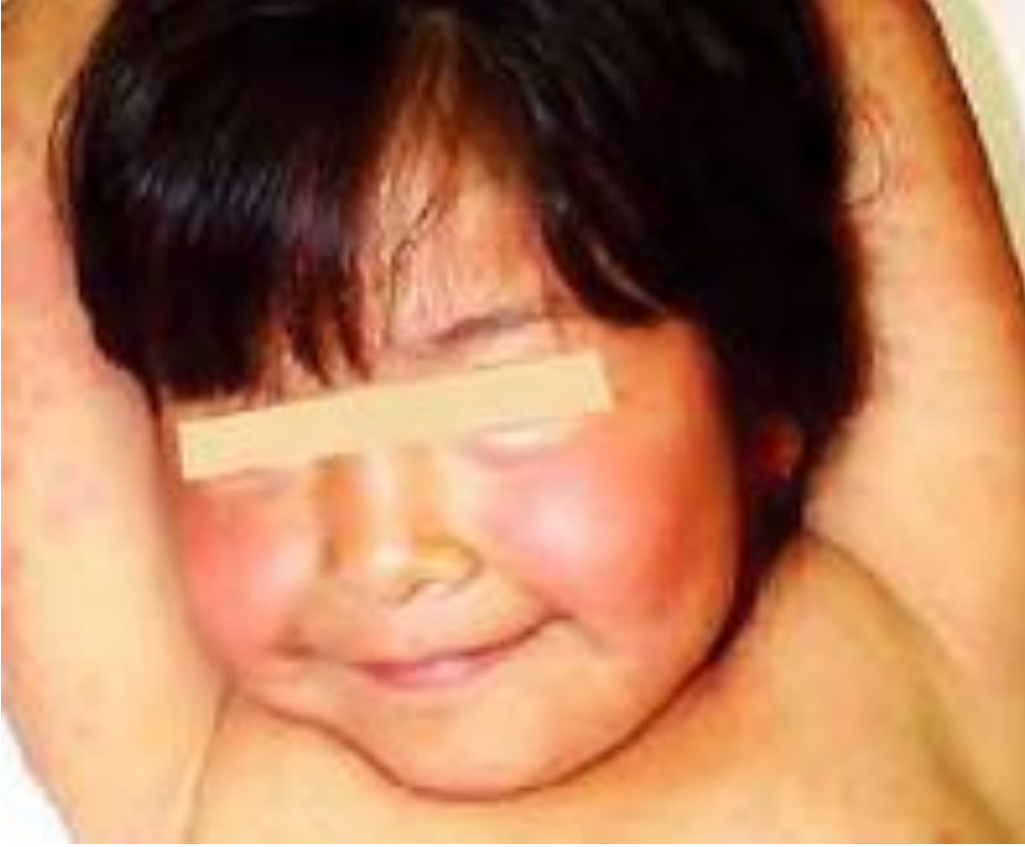- a) 5. hastalık
- b) 4. hastalık
- c) 3. hastalık
- d) 6. hastalık
- e) 2. hastalık



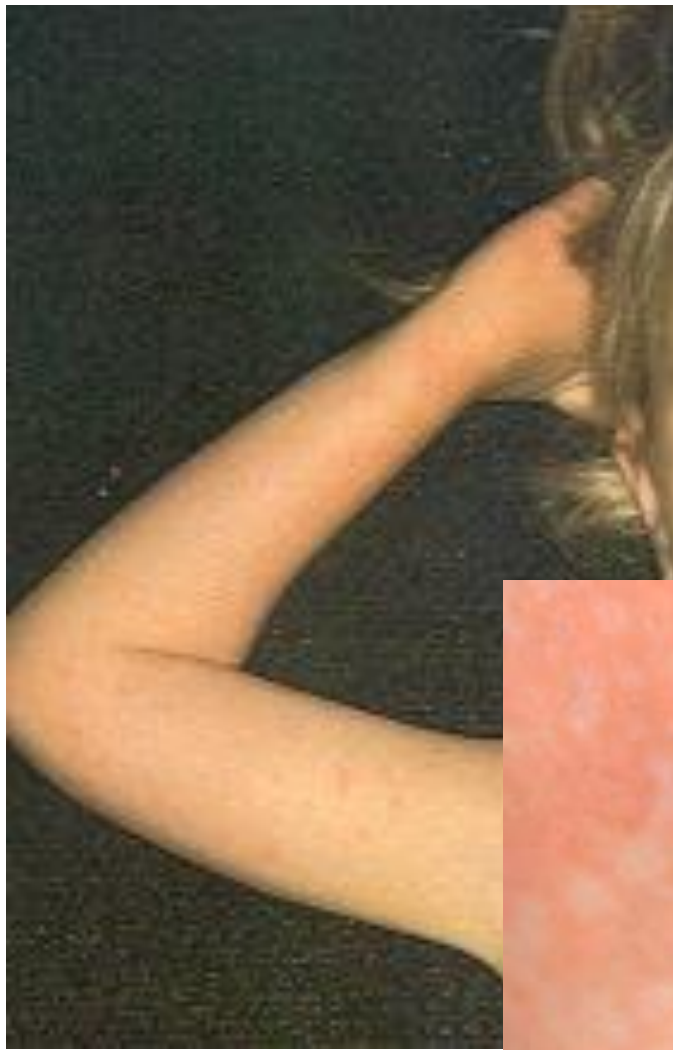
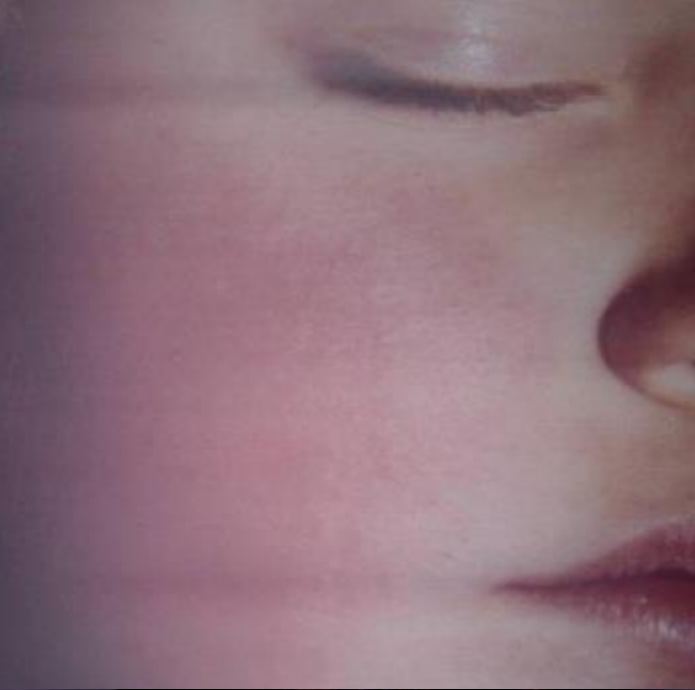
## 5. Hastalık

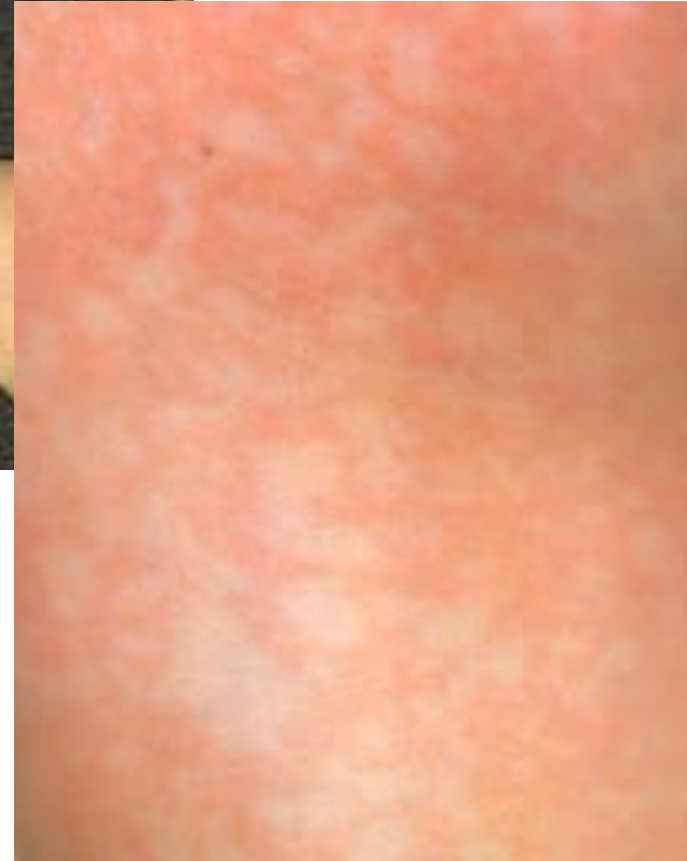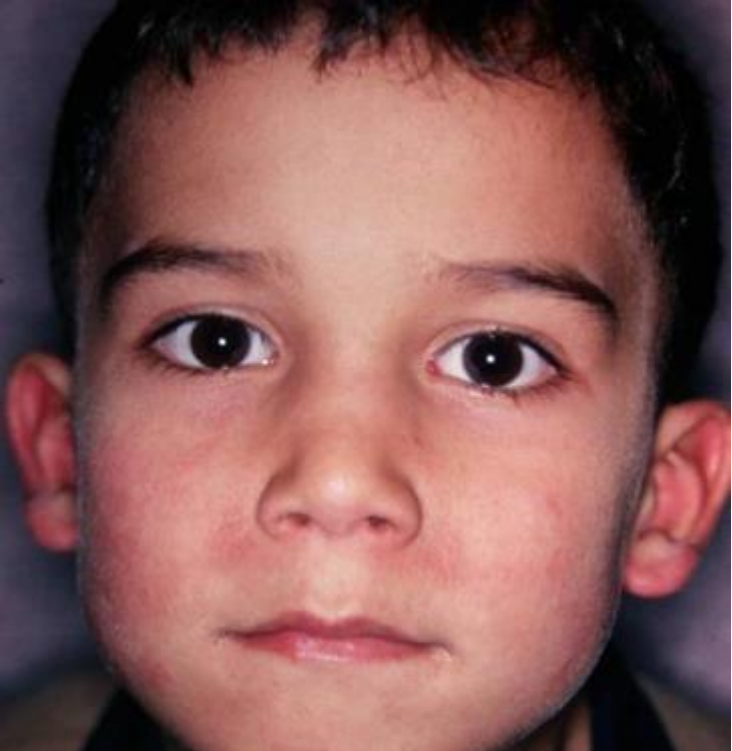### Eritema infeksiyozum



- Tokatlanmış çocuk; 1.EVRE
- Yaygın makülo-papüler döküntü; 2.EVRE
- Dantelamsı-retiküler döküntü; 3.EVRE

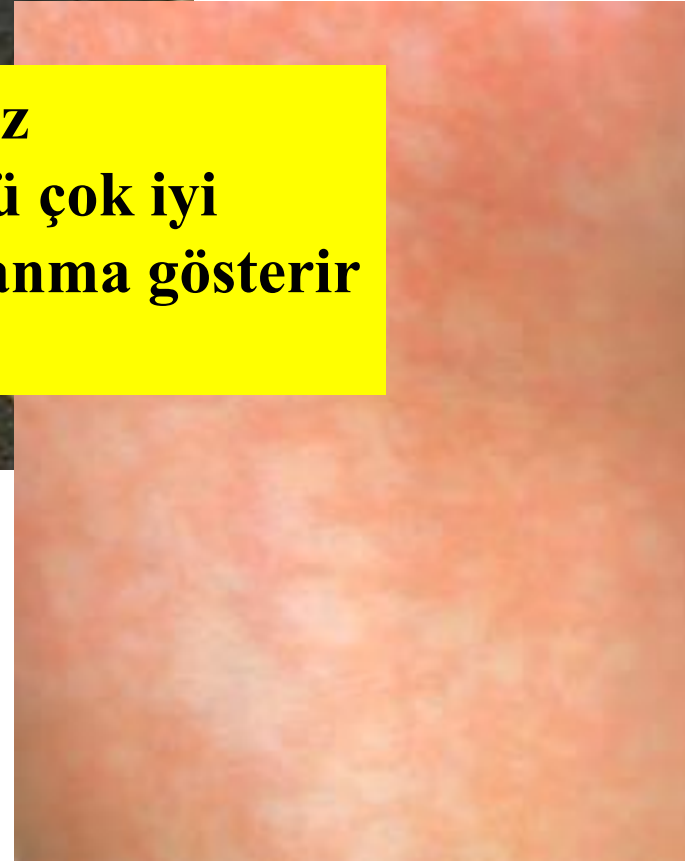
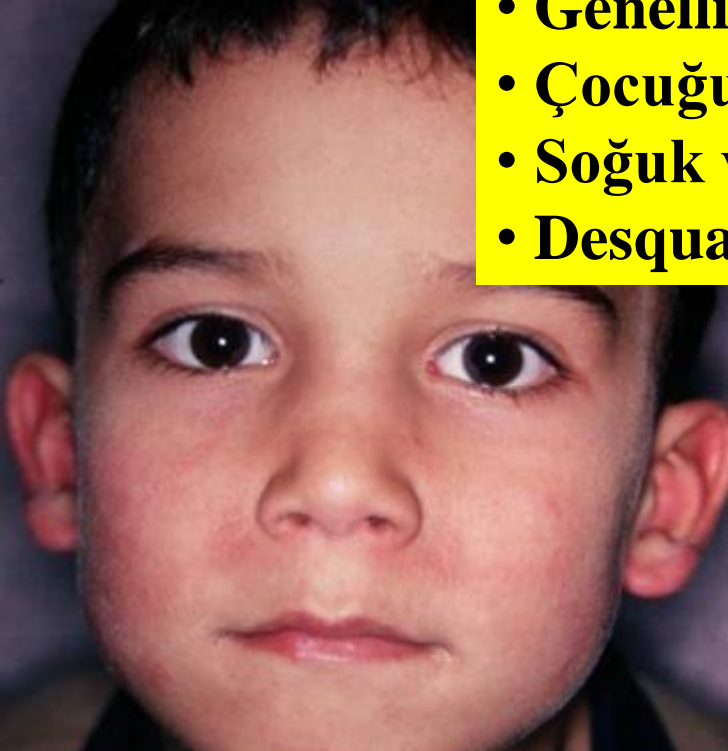
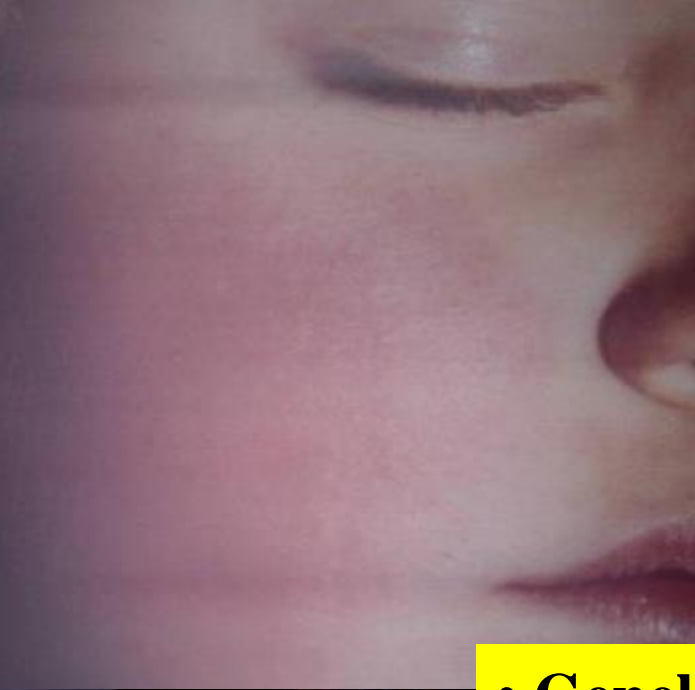**5. Hastalık**  
**Eritema infeksiyozum**



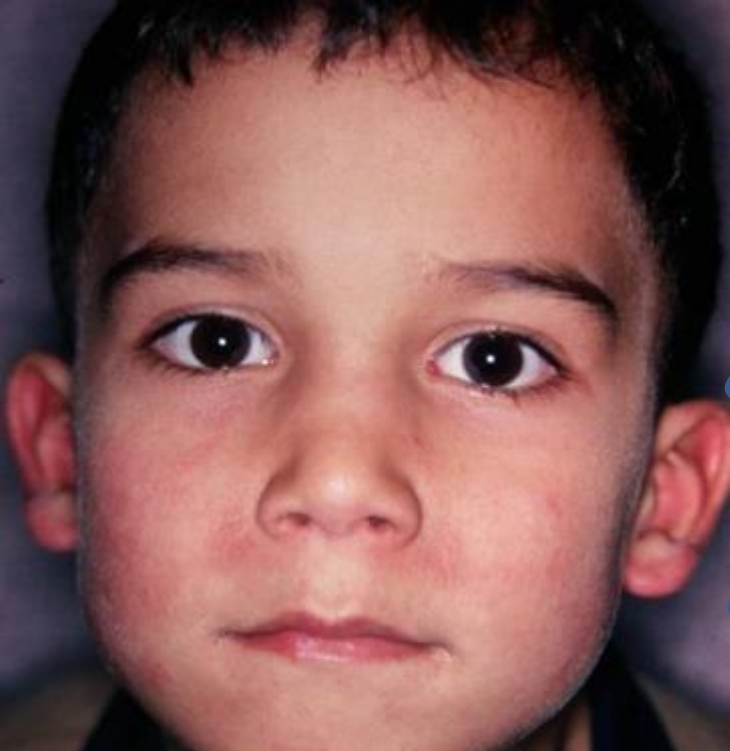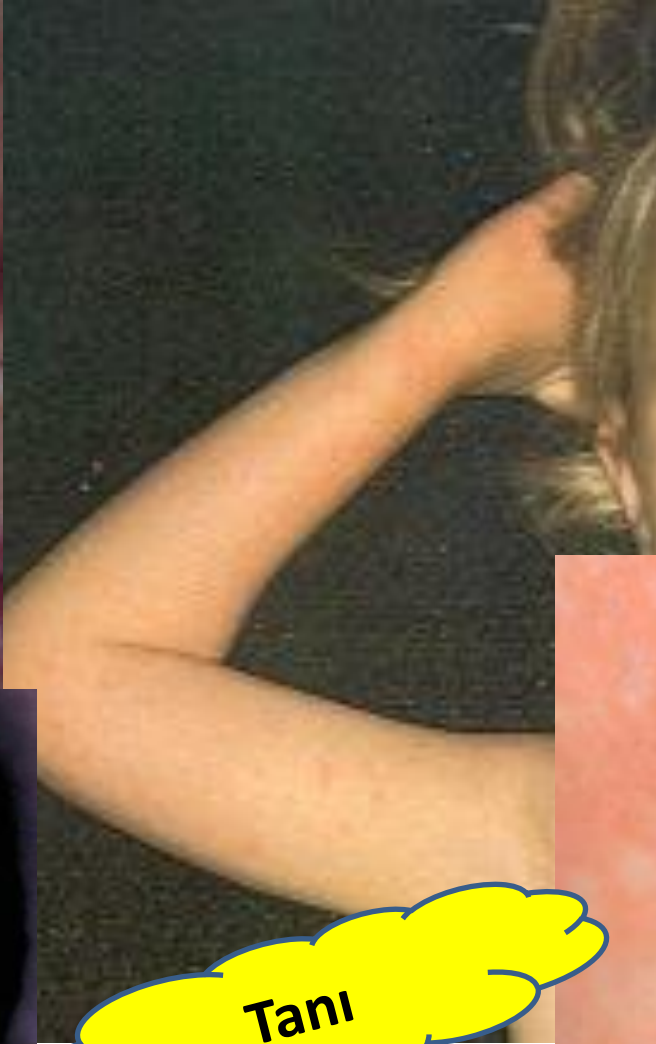**5. Hastalık**  
**Eritema infeksiyozum**

- Genellikle ateş eşlik etmez
- Çocuğun genel görünümü çok iyi
- Soğuk ve sıcak ile dalgalanma gösterir
- Desquamasyon olmaz



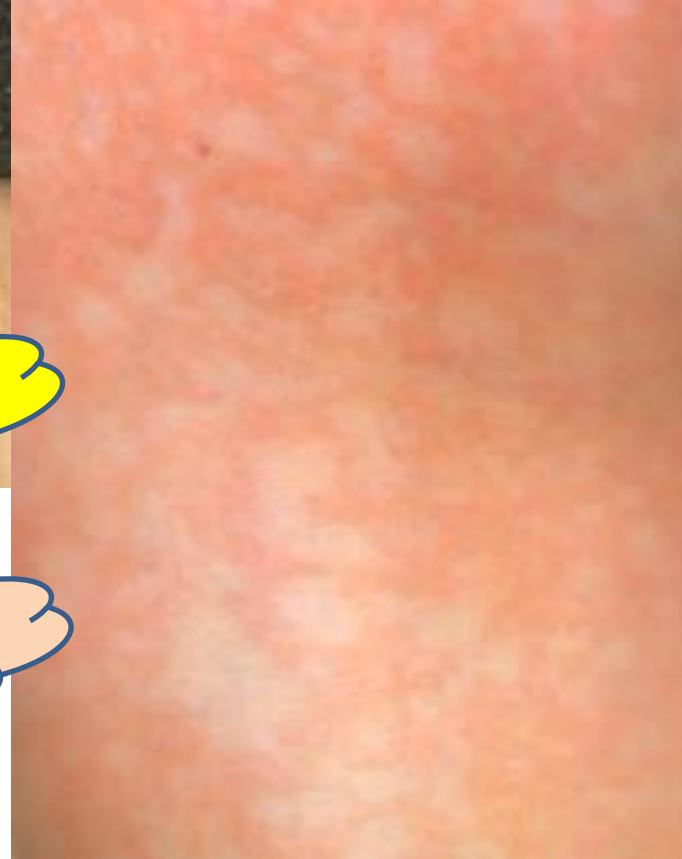

**5. Hastalık**  
**Eritema infeksiyozum**



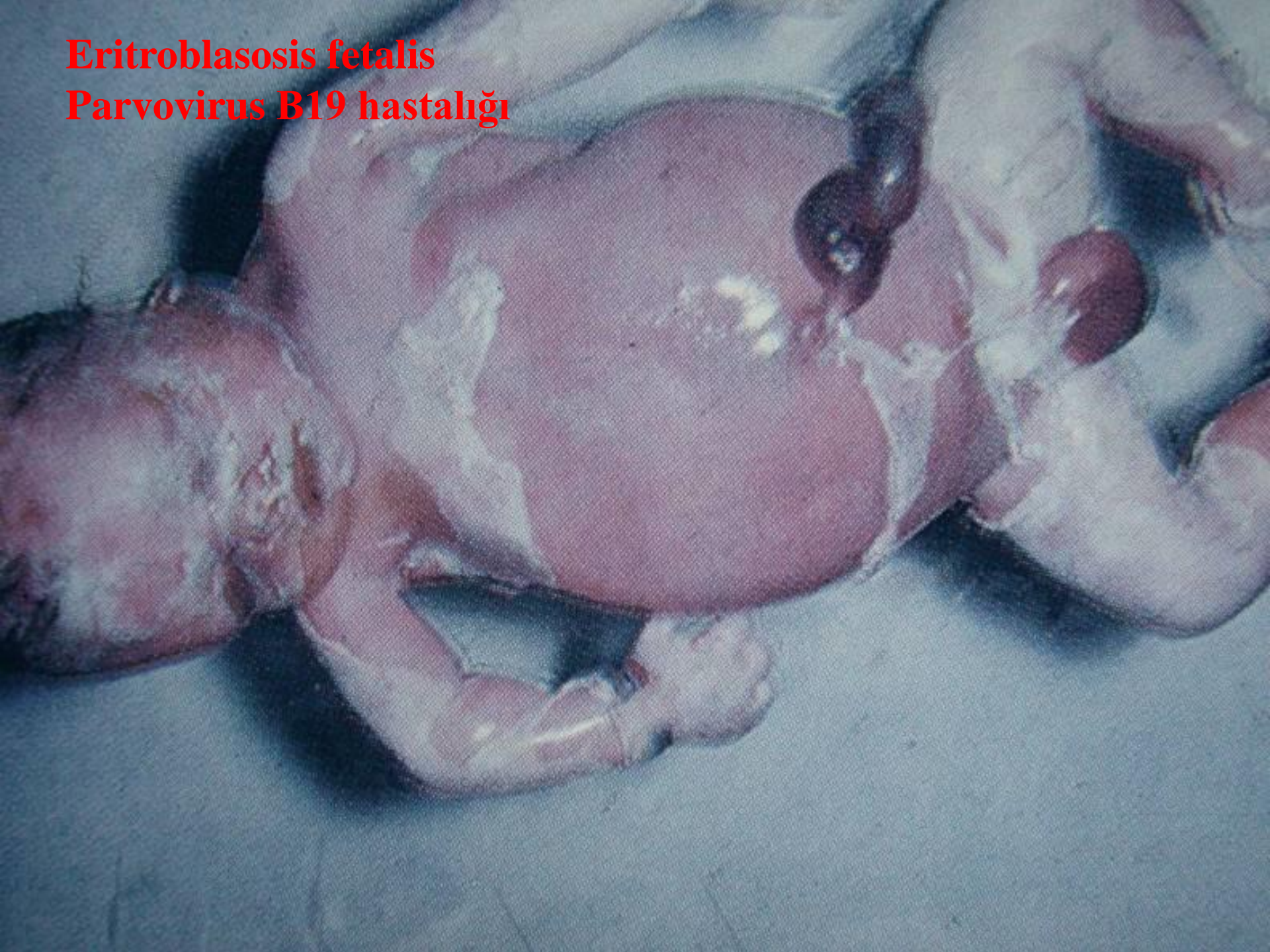**Tanı**

**Tedavi**

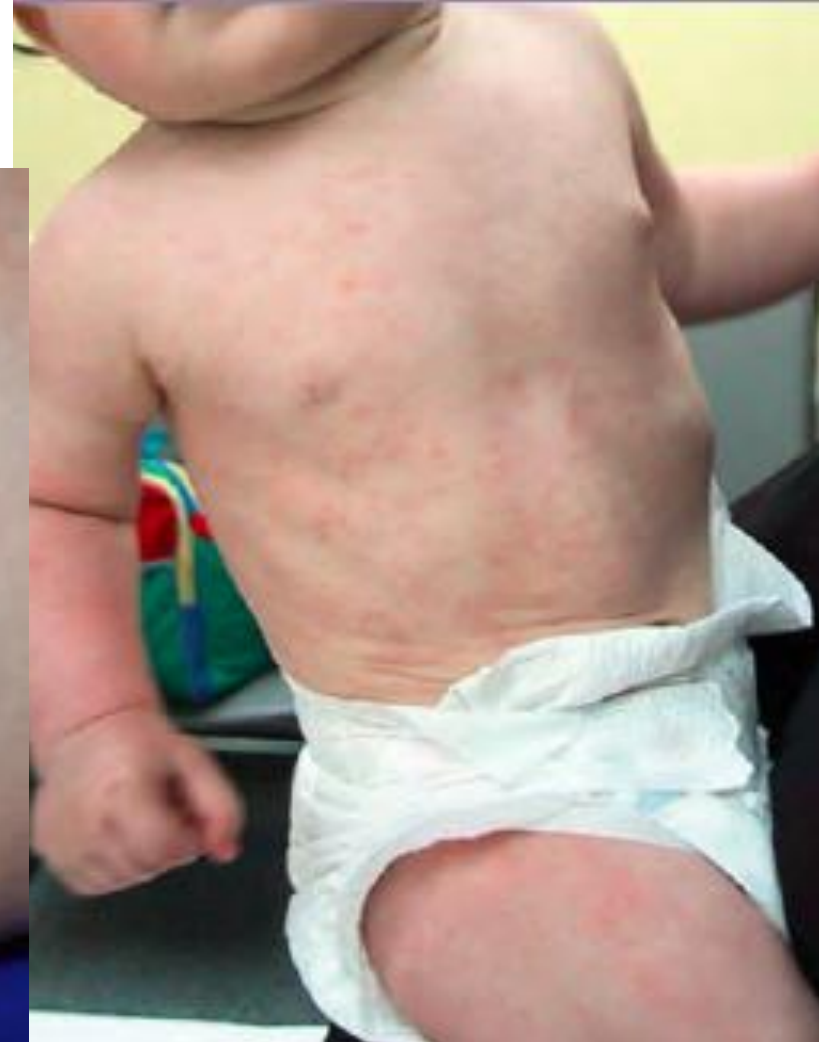
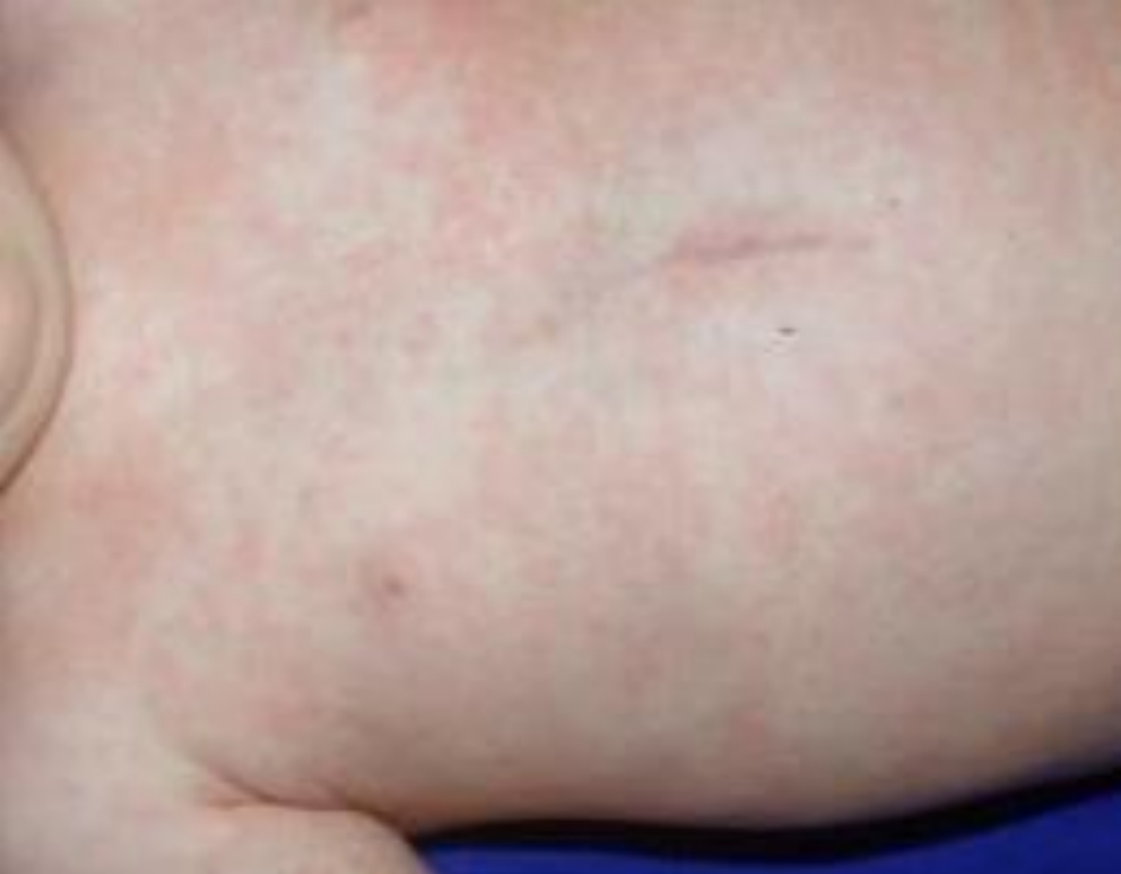


**Eritroblasosis fetalis**  
**Parvovirus B19 hastalığı**



**1 yaşında kız olgu son 2 gündür 39 derece ve üzerinde ateş yakınması var, FM odak yok, BK: 5000/mm<sup>3</sup> CRP: negatif TIT: N ateşli döneminde febril konvülsiyon geçiriyor.**

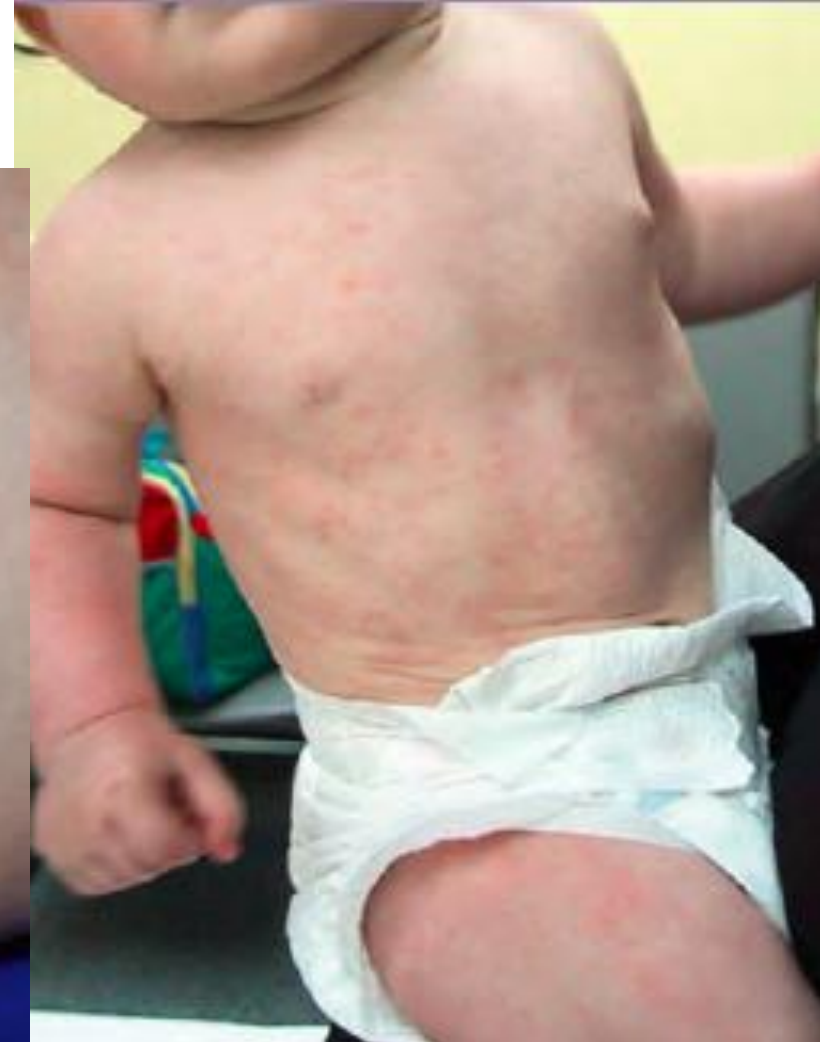
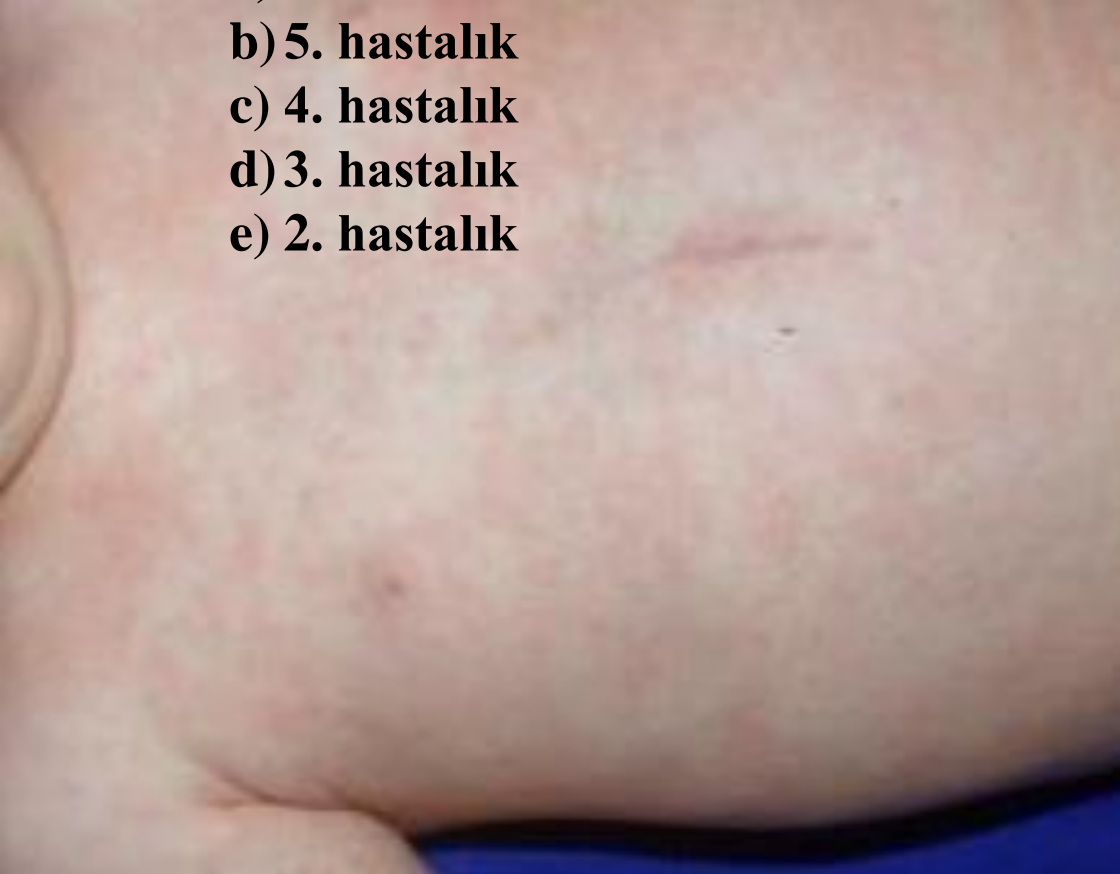


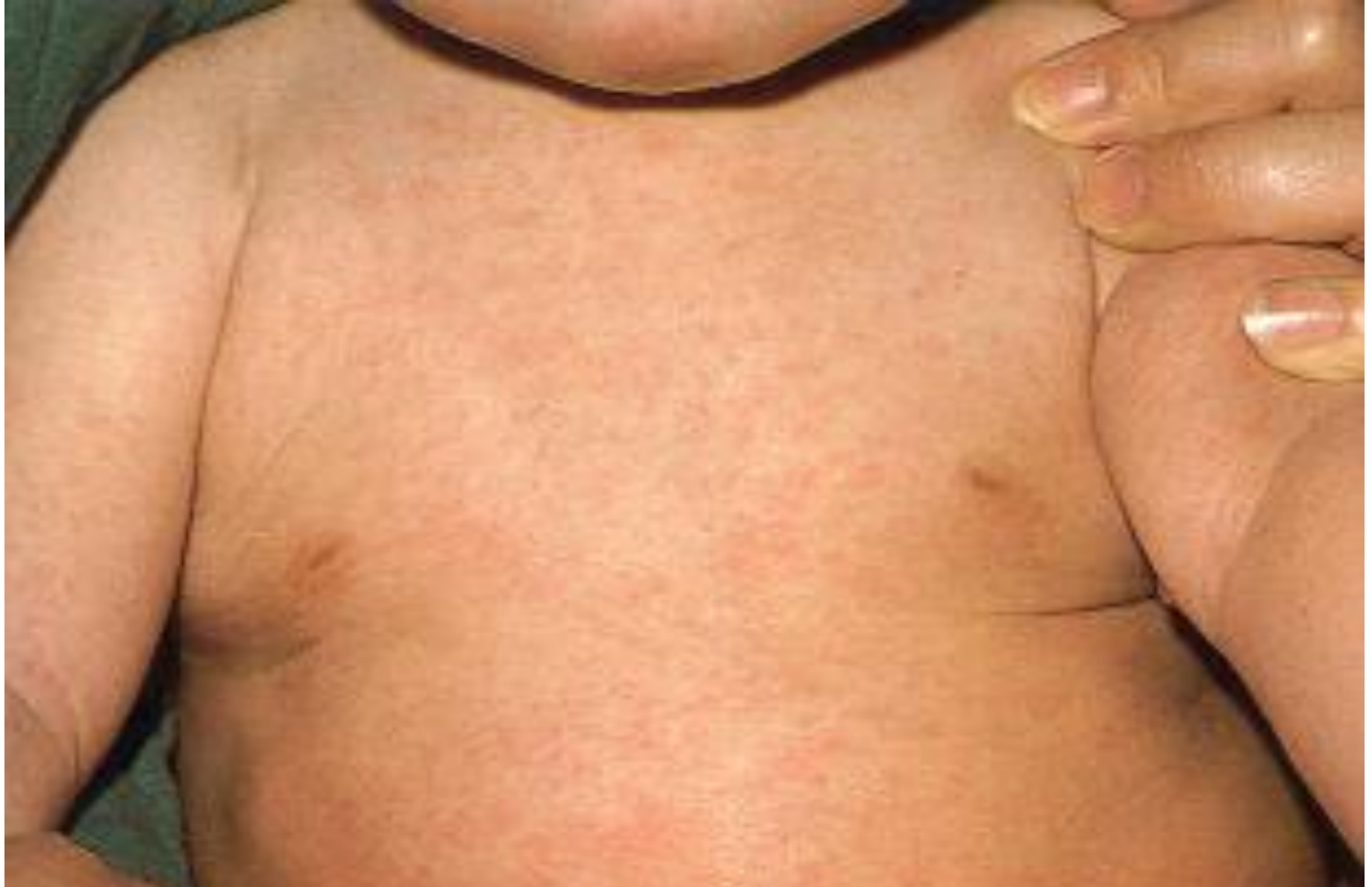**1 yaşında kız olgu son 2 gündür 39 derece ve üzerinde ateş yakınması var, FM odak yok, BK: 5000/mm<sup>3</sup> CRP: negatif TIT: N ateşli döneminde febril konvülziyon geçiriyor.**

**Olası tanınız?**

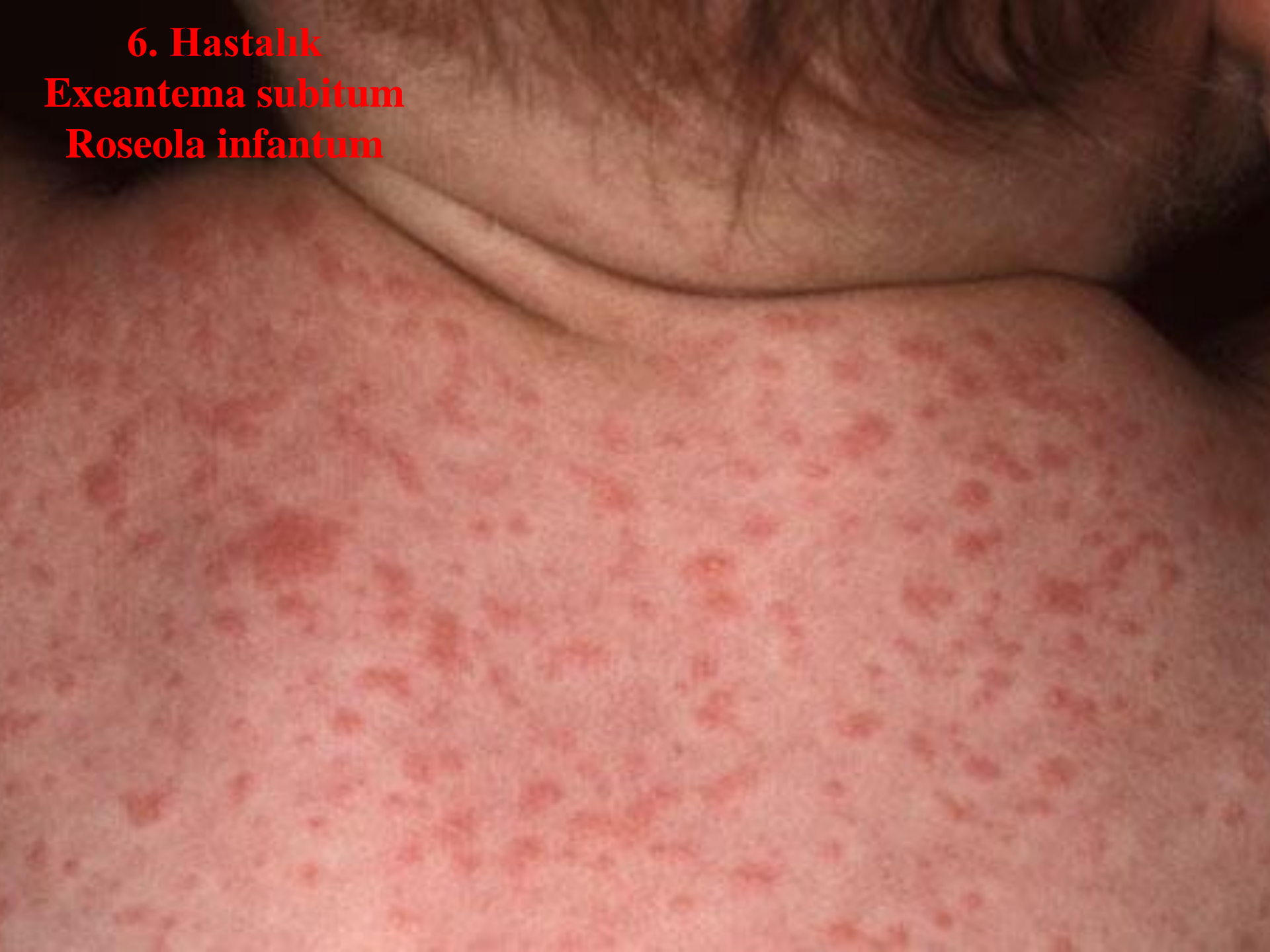- a) 6. hastalık
- b) 5. hastalık
- c) 4. hastalık
- d) 3. hastalık
- e) 2. hastalık



**6. Hastalık**  
**Exeantema subitum**  
**Roseola infantum**



**6. Hastalık**  
**Exeantema subitum**  
**Roseola infantum**





## 6. Hastalık

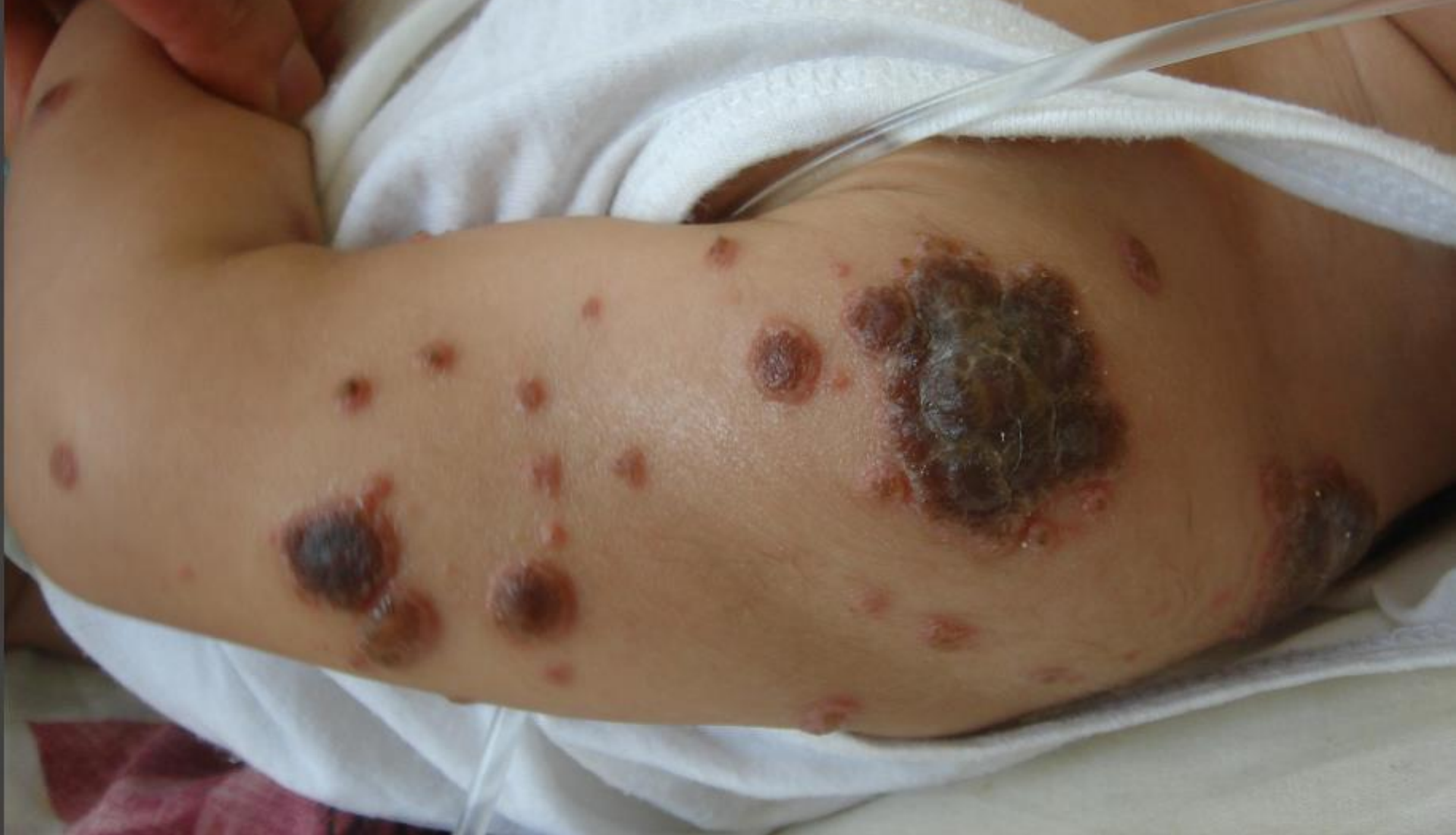**Exeantema subitum**

**Roseola infantum**

**Tanı**

**Tedavi**

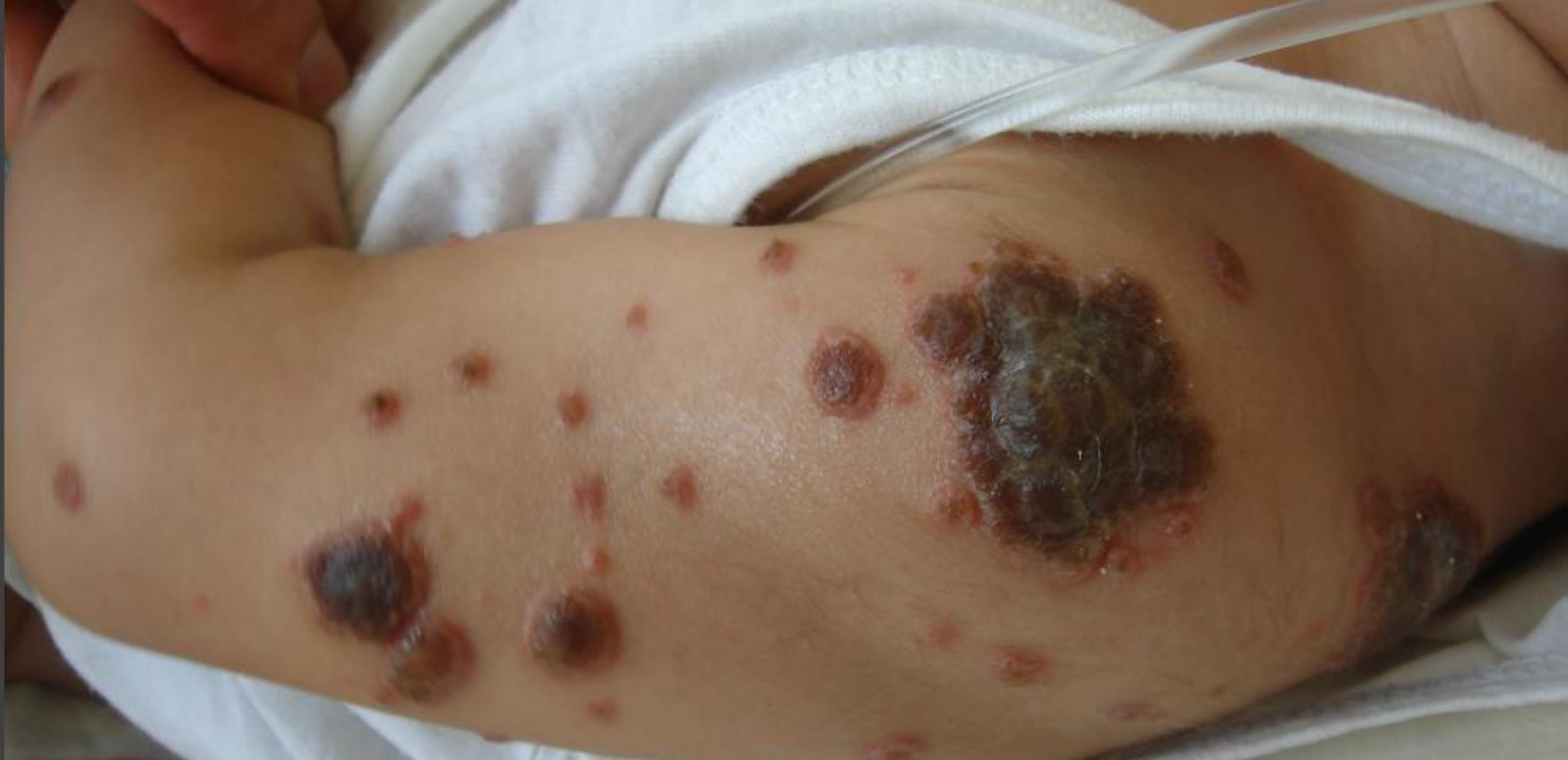**8ay, erkek bebek, 3 gn nce ate ve hafif dknt ile bavuruyor, sefdinir balanıyor, dkntleri artıyor, byyor, huzursuzluk var kaıyor, ađızda aft var, sađlı deride kurutlu lezyon var.**



8ay, erkek bebek, 3 gün önce ateş ve hafif döküntü ile başvuruyor, sefdinir başlanıyor, döküntüleri artıyor, huzursuzluk var kaşıyor, ağızda aft var, saçlı deride sivilce var.

**Olası tanınız?**

- a) Stafilokok empetigo
- b) Grup A streptokok empetigo
- c) Herpes simpleks
- d) Su çiçeği
- e) Herpes zoster

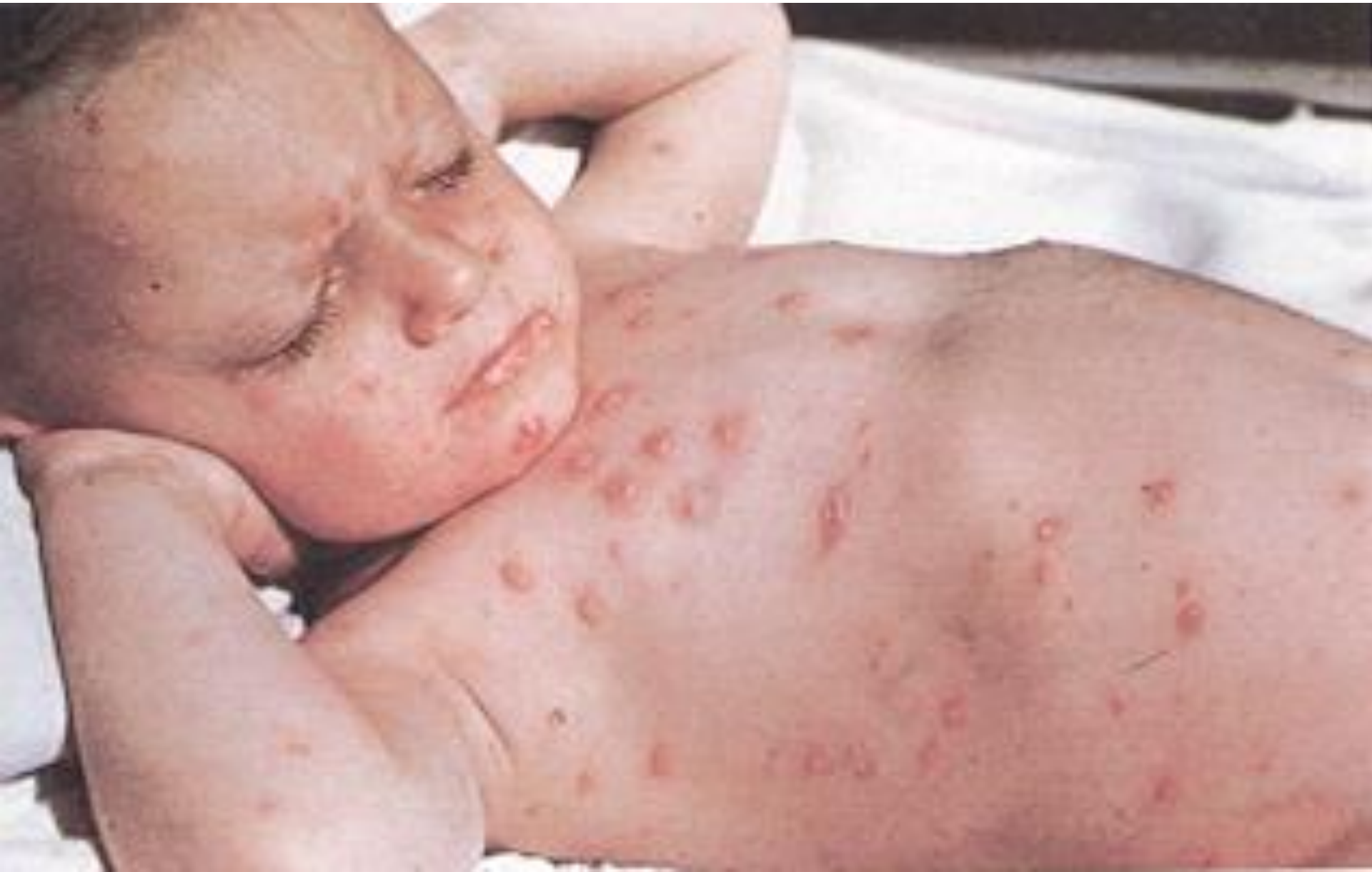



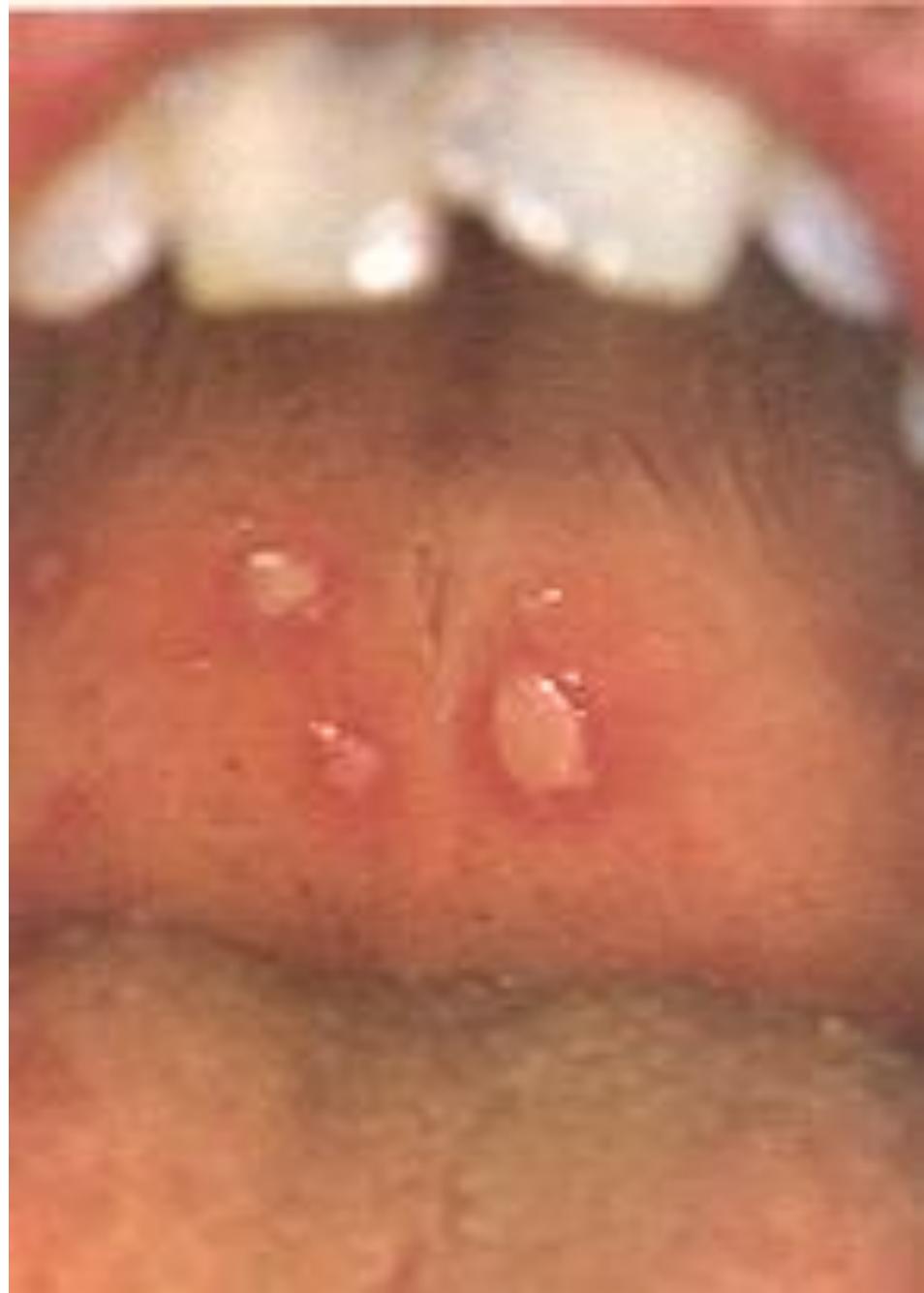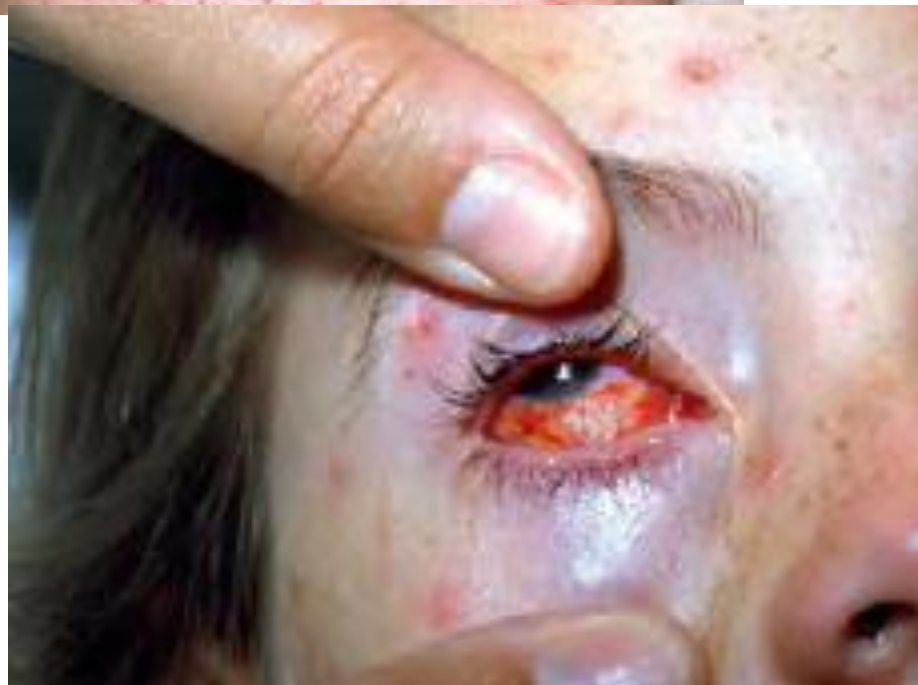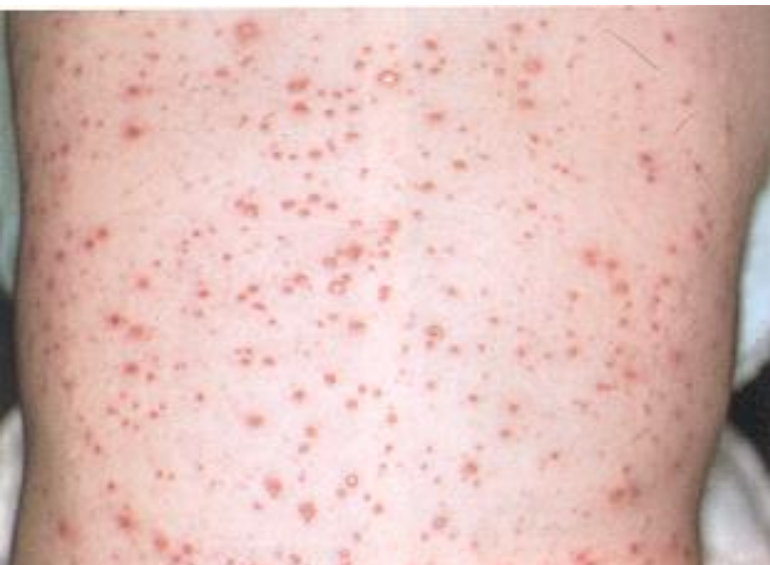## Hemorajik su çiçeği



## Su çiçeği

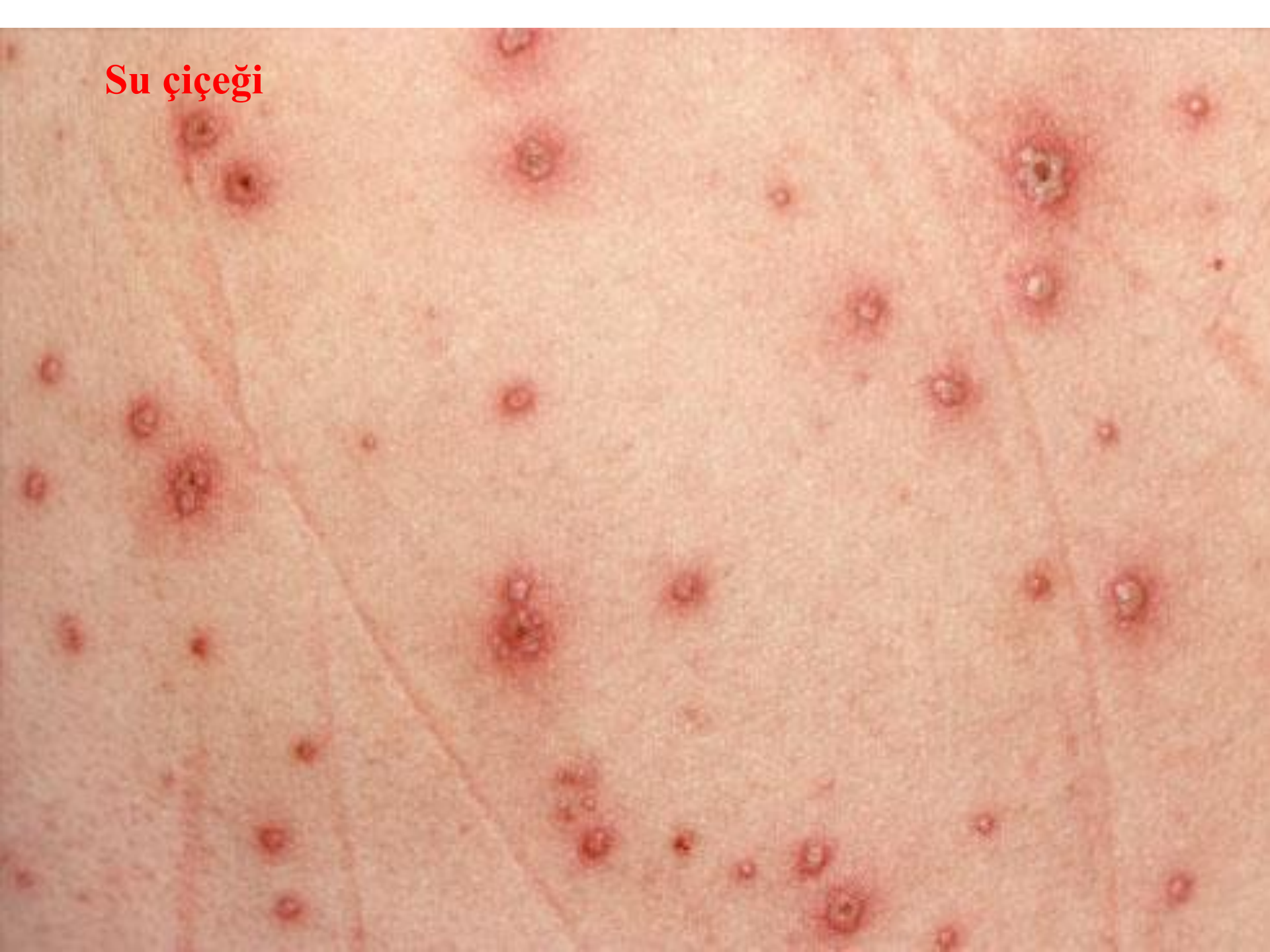

## Su çiçeği





**Su çiçeği**



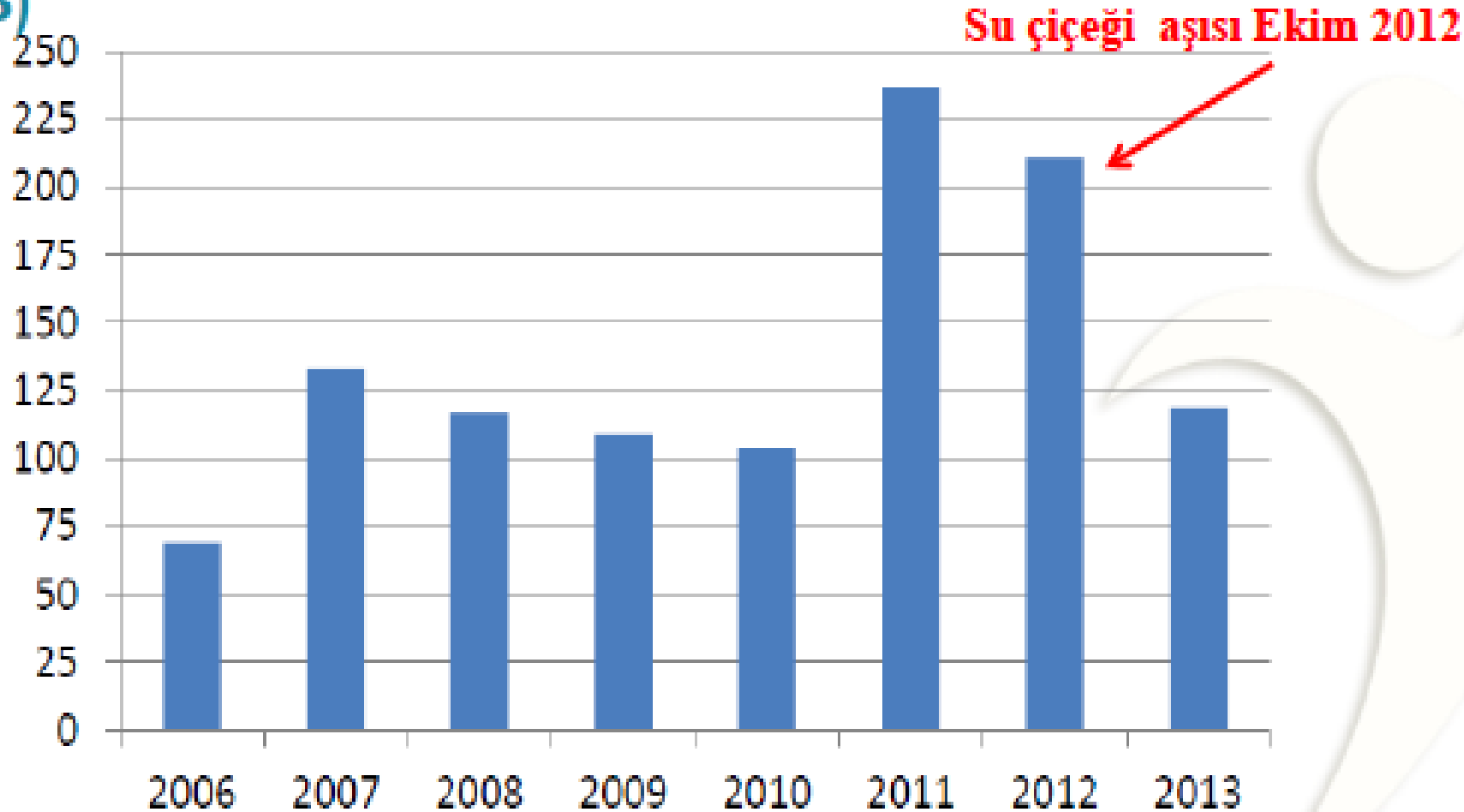
# Su çiçeđi

Tanı

Tedavi

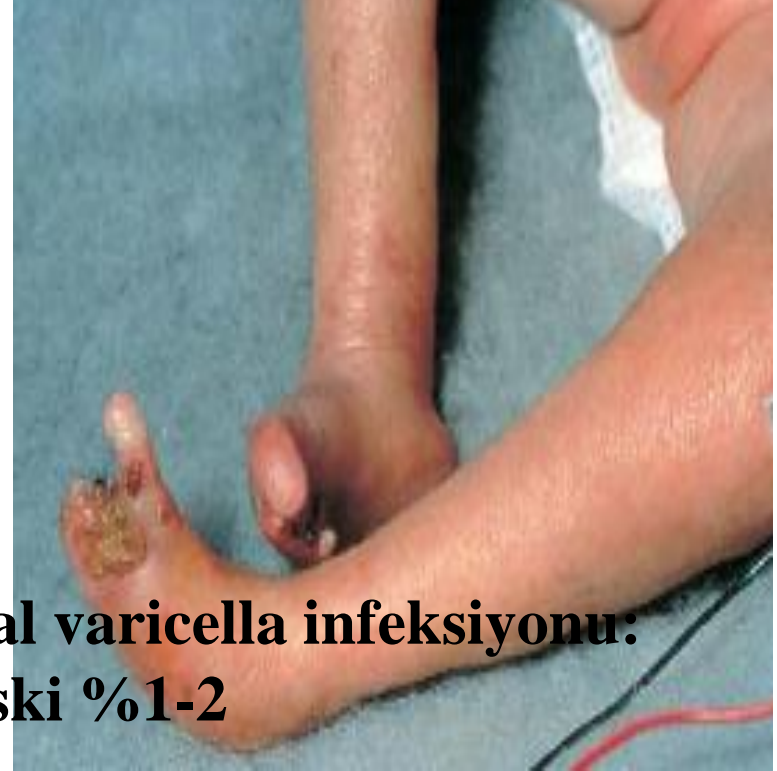
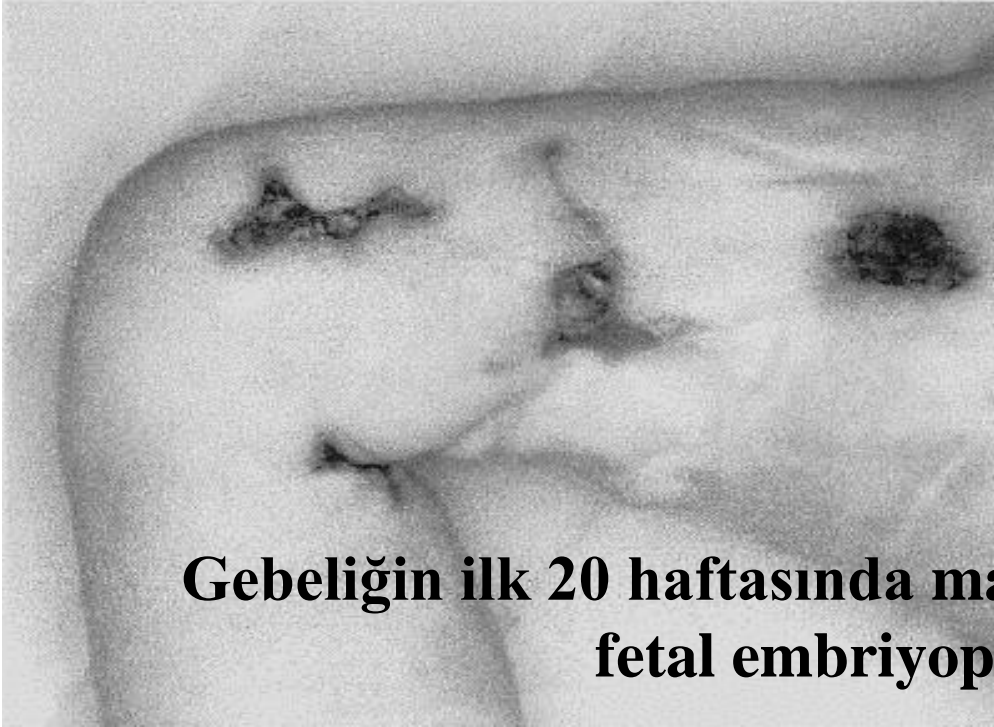
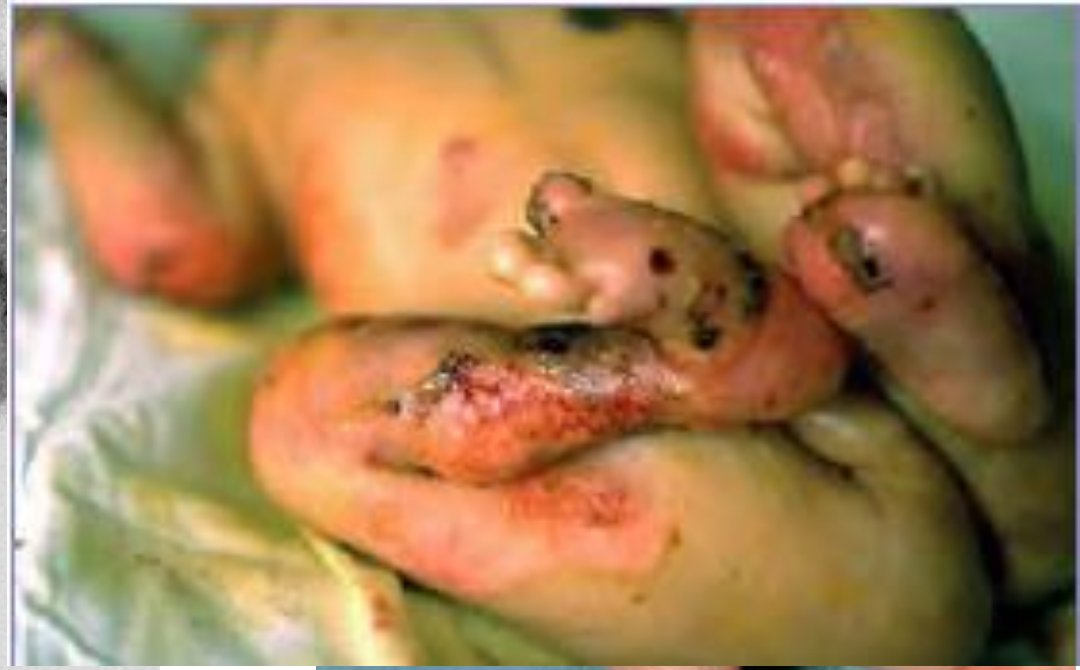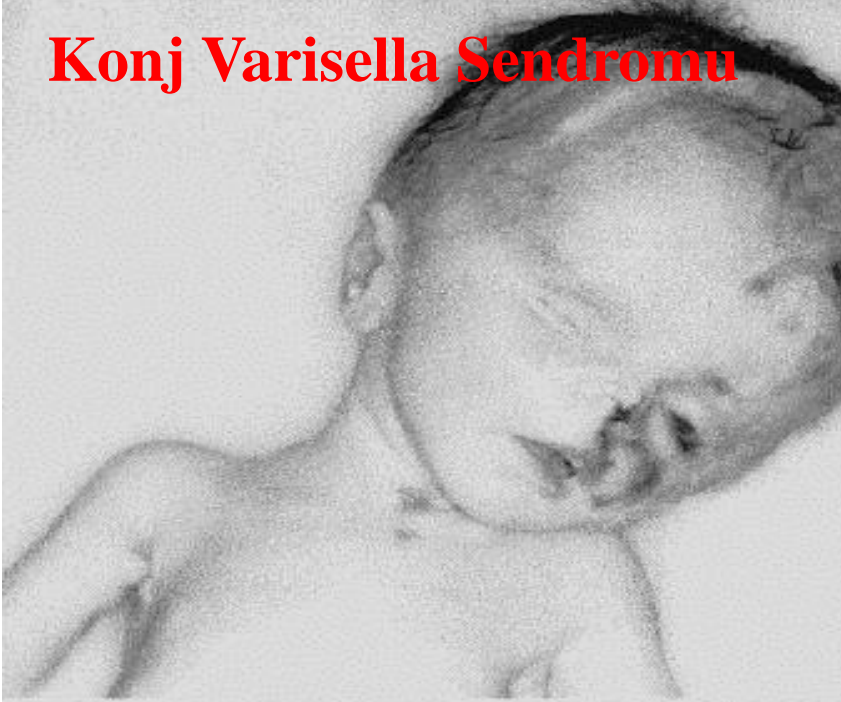## Birinci Basamak Sağlık Kurumlarından Bildirilen Suçiçeği İnsidansının (Yüz binde) Yıllara Göre Dağılımı, (Türkiye 2006- 2013)



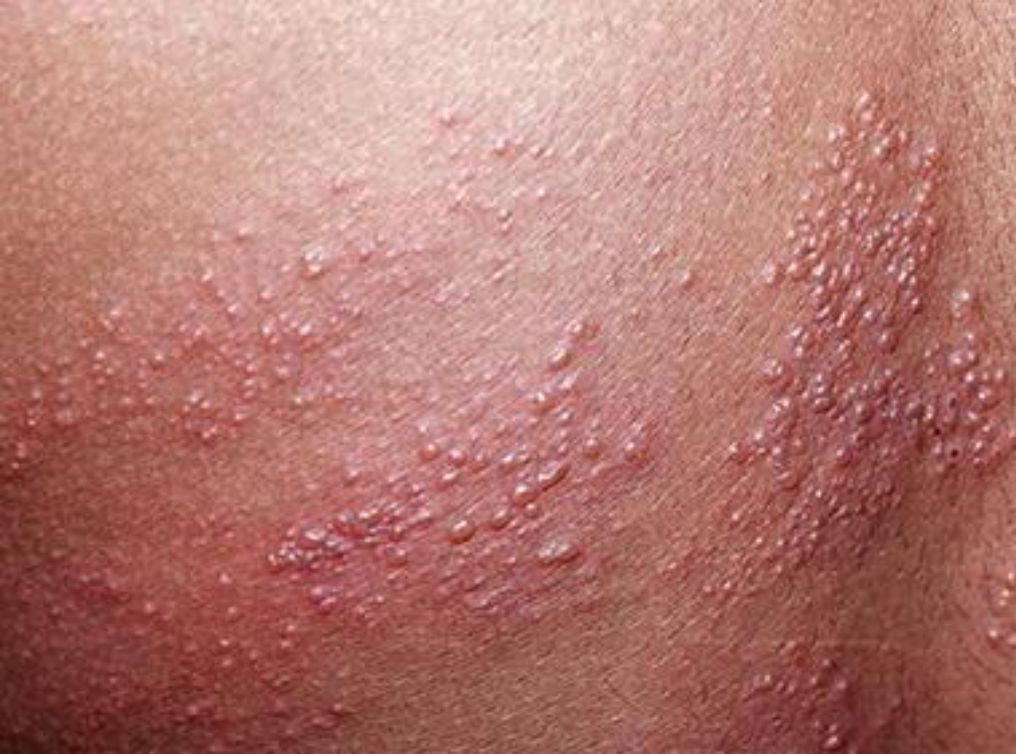
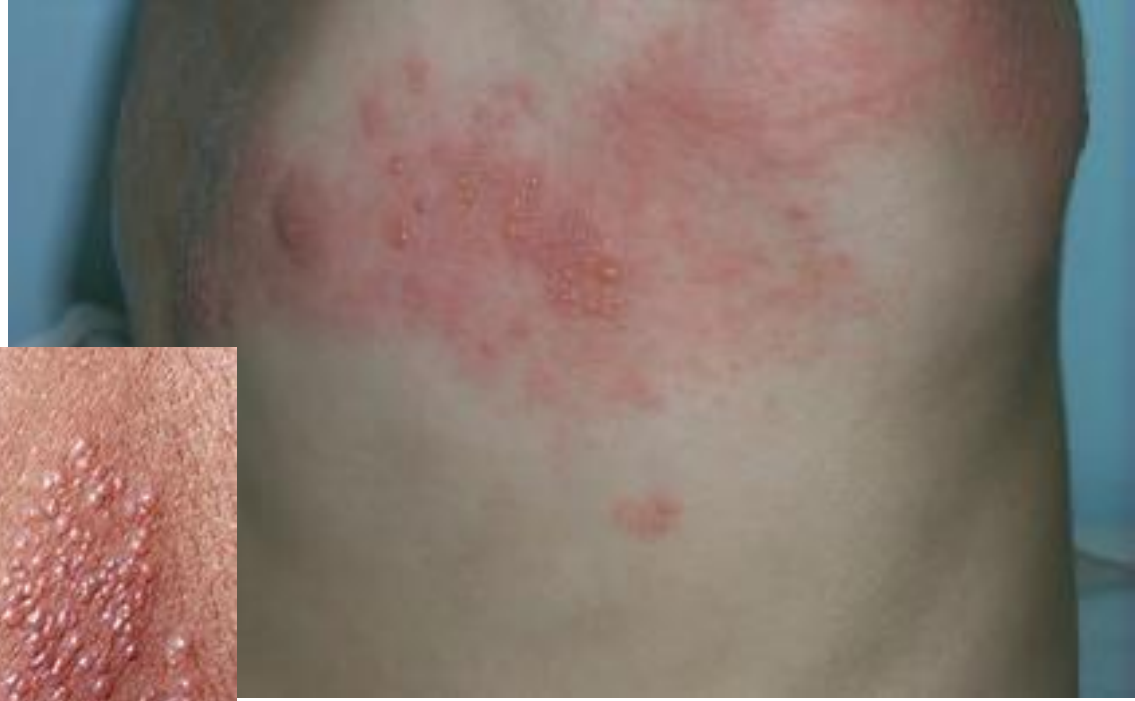
# Konj Varisella Sendromu



**Gebeliğin ilk 20 haftasında maternal varicella infeksiyonu:  
fetal embriyopati riski %1-2**

**10 yaşında erkek hasta sırt bölgesinde ağrılı ve kaşıntılı döküntü ile başvuruyor. 4 gün önce pikniğe gitmişler.**





**10 yaşında erkek hasta sırt bölgesinde ağrılı ve kaşıntılı döküntü ile başvuruyor. 4 gün önce pikniğe gitmişler.**

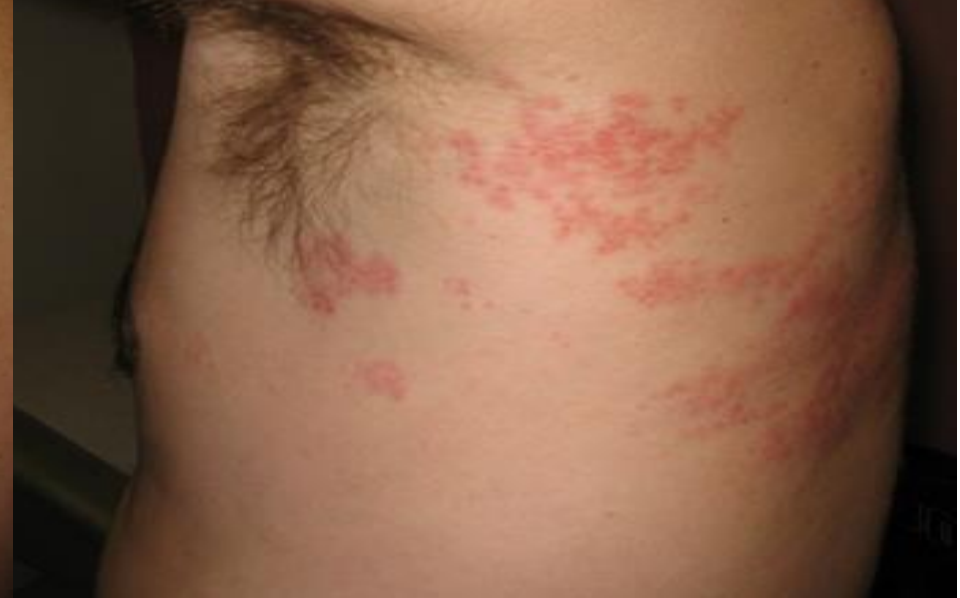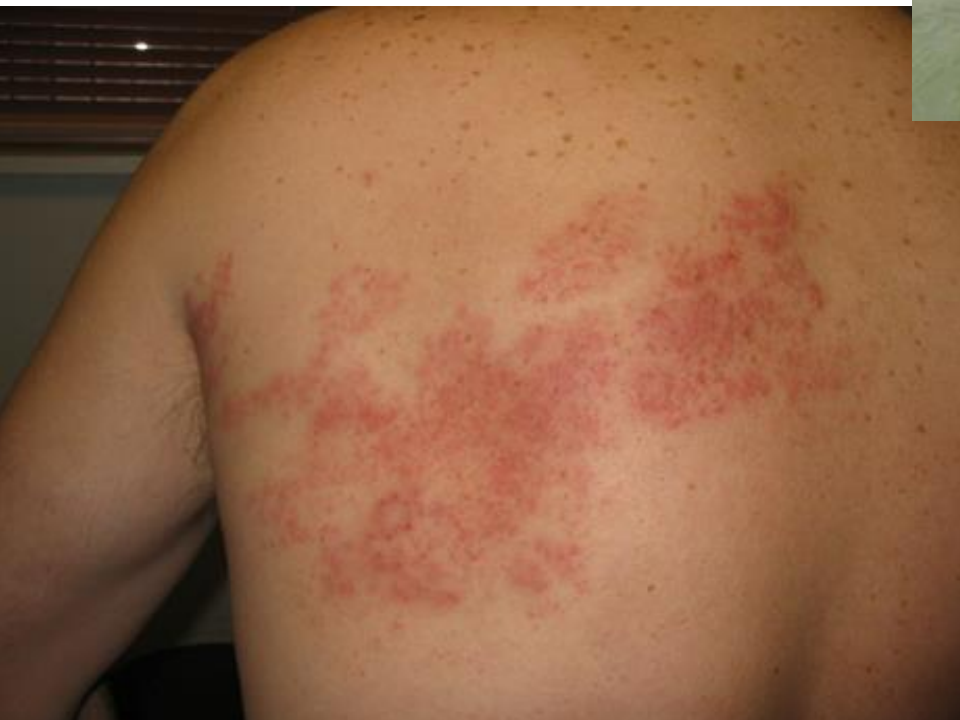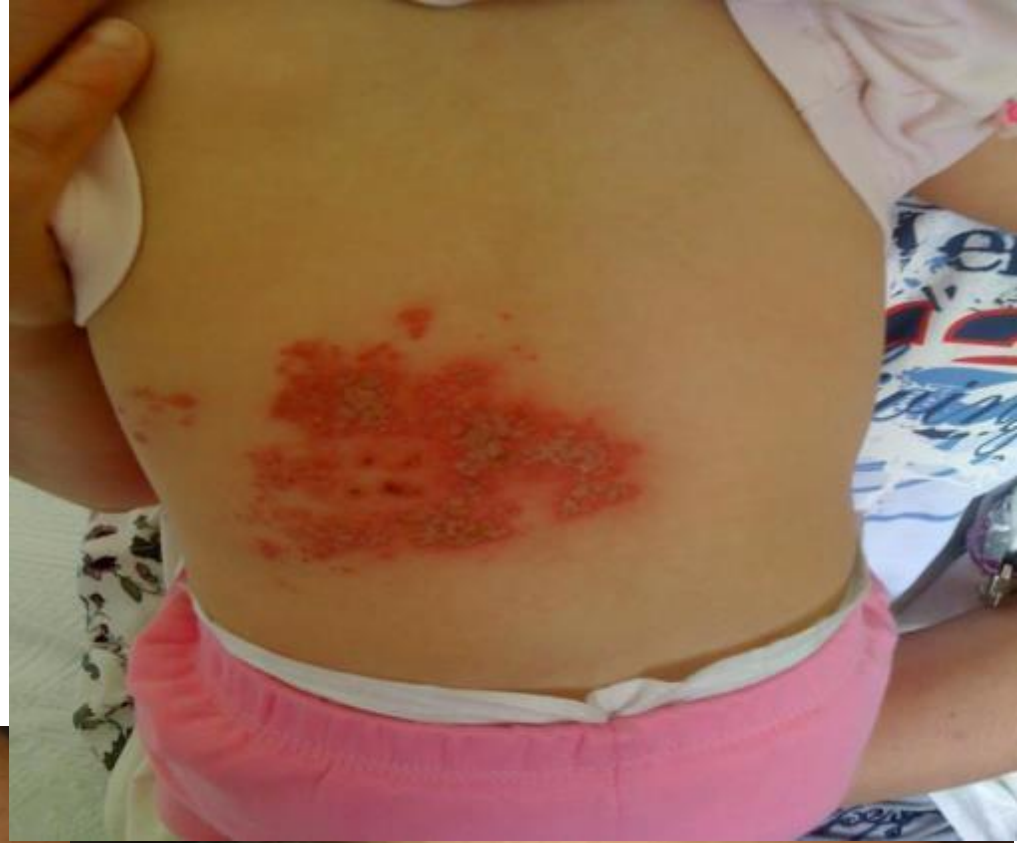**Olası tanınız?**

- a) Stafilokok empetigo
- b) Lyme hastalığı
- c) Herpes simpleks
- d) Allerji
- e) Herpes zoster





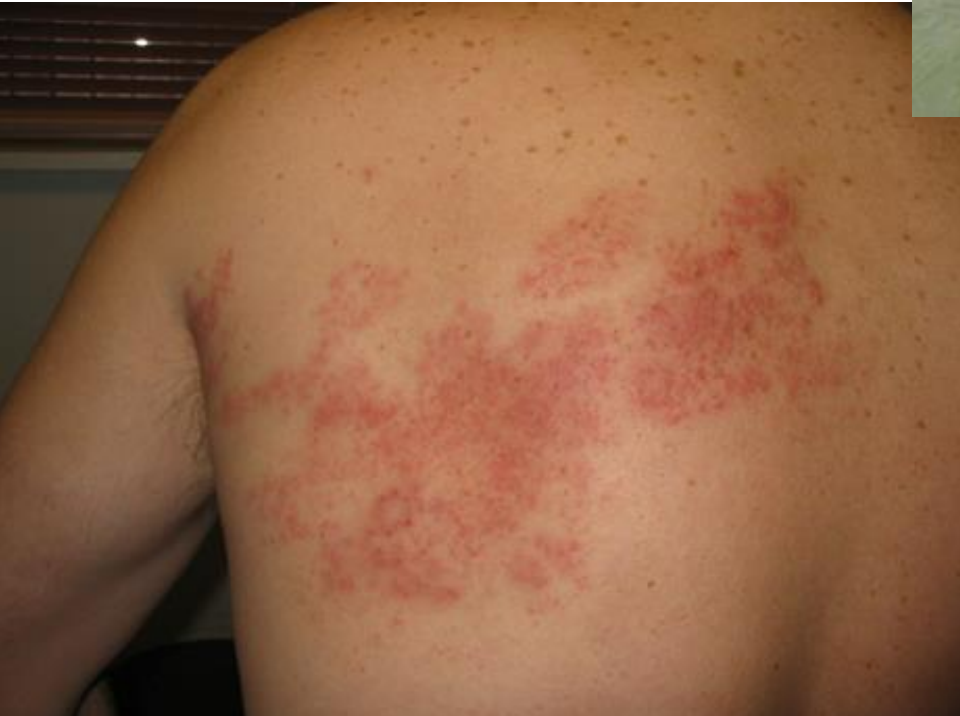## Zona Zoster



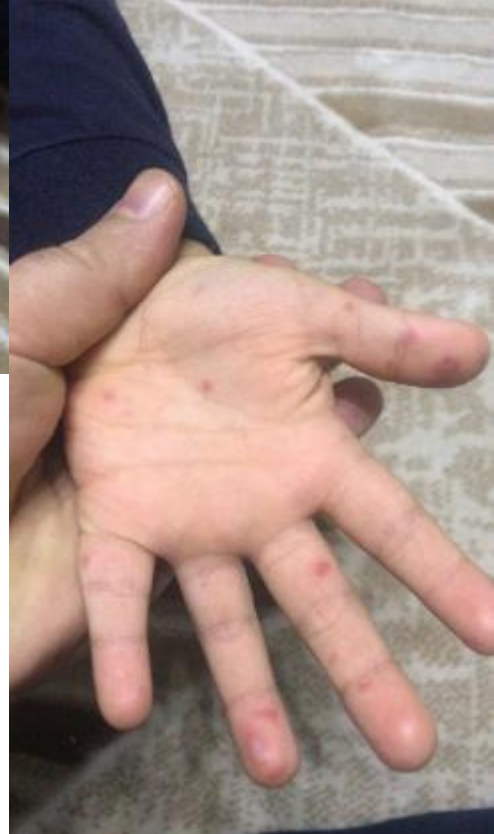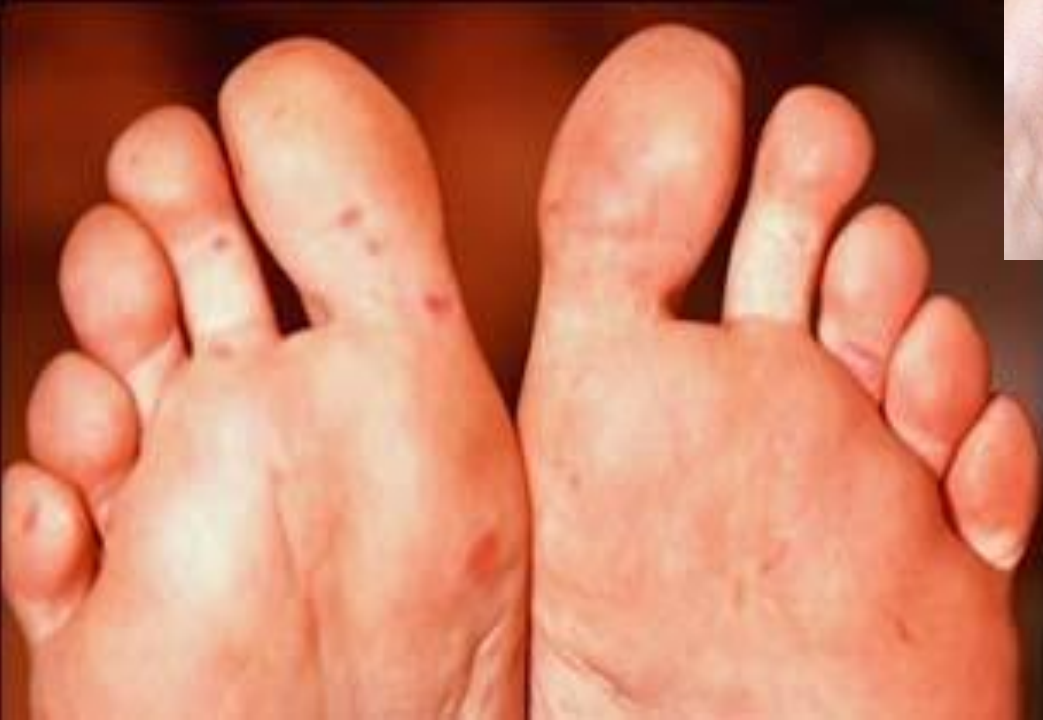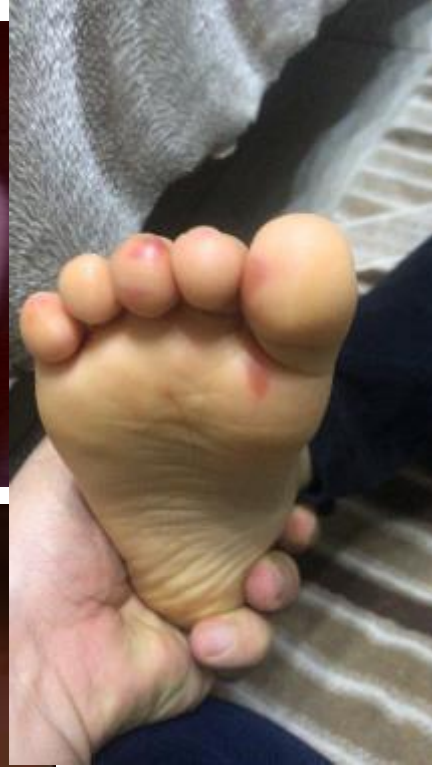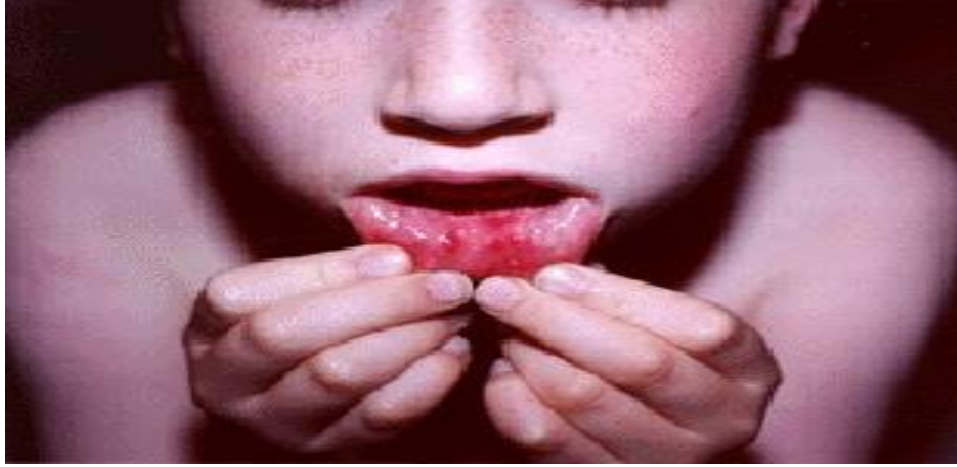# Zona Zoster

Tanı

Tedavi



**6 y erkek, ağustos ayında ateş ve ağızda bukkal mukozada oral veziküler lezyon, daha sonra ellerinde çıkıyor**

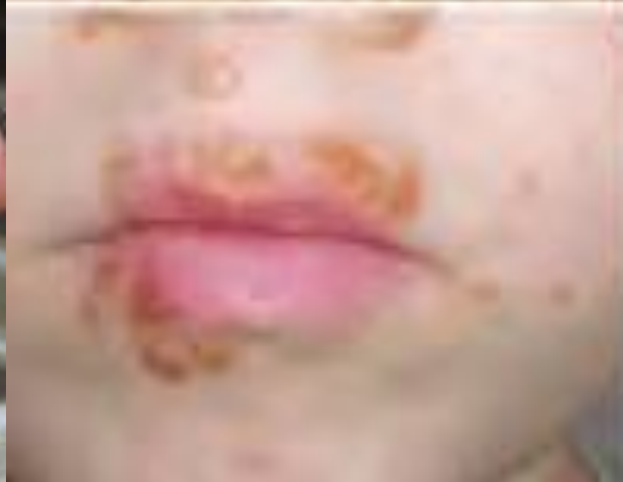
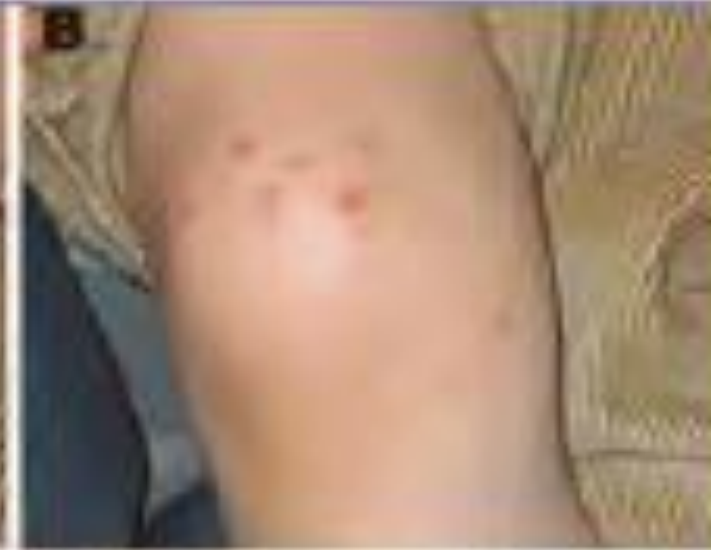
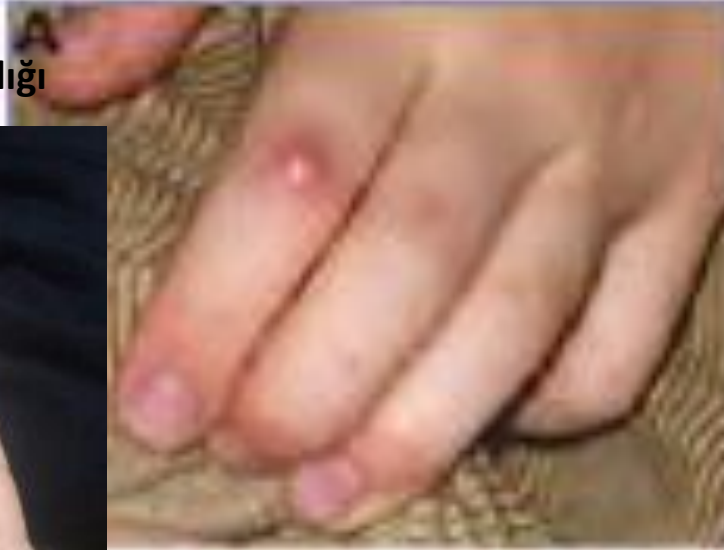
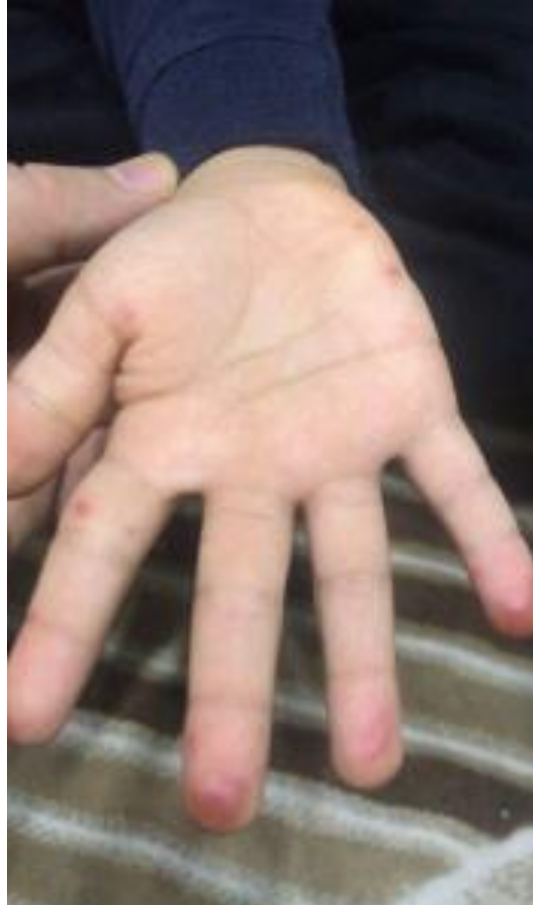
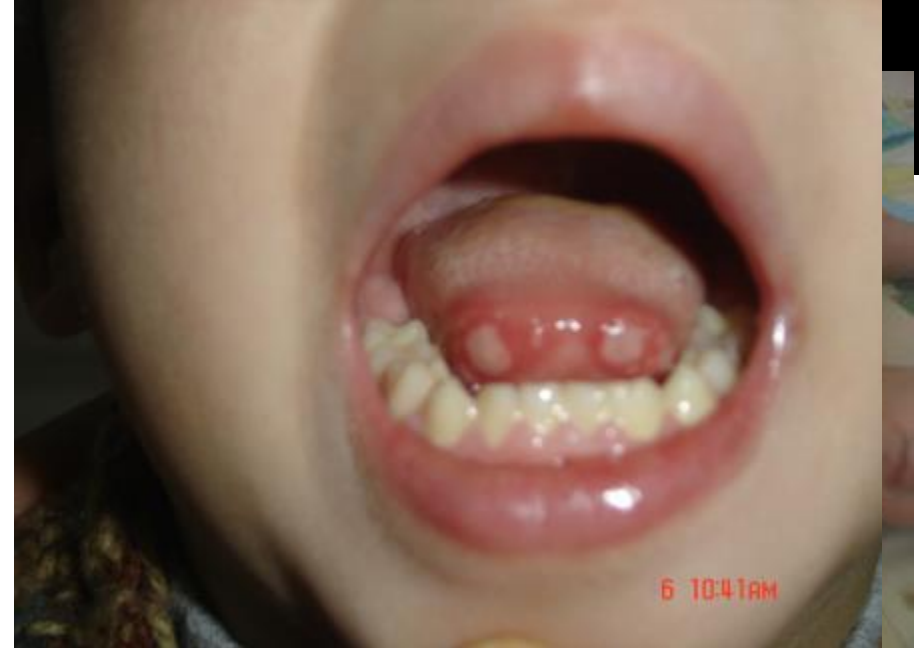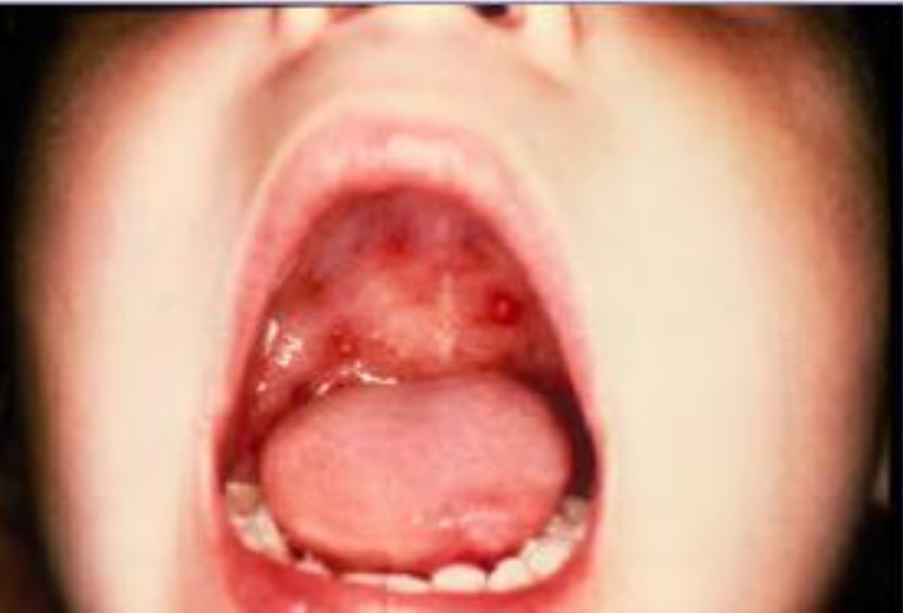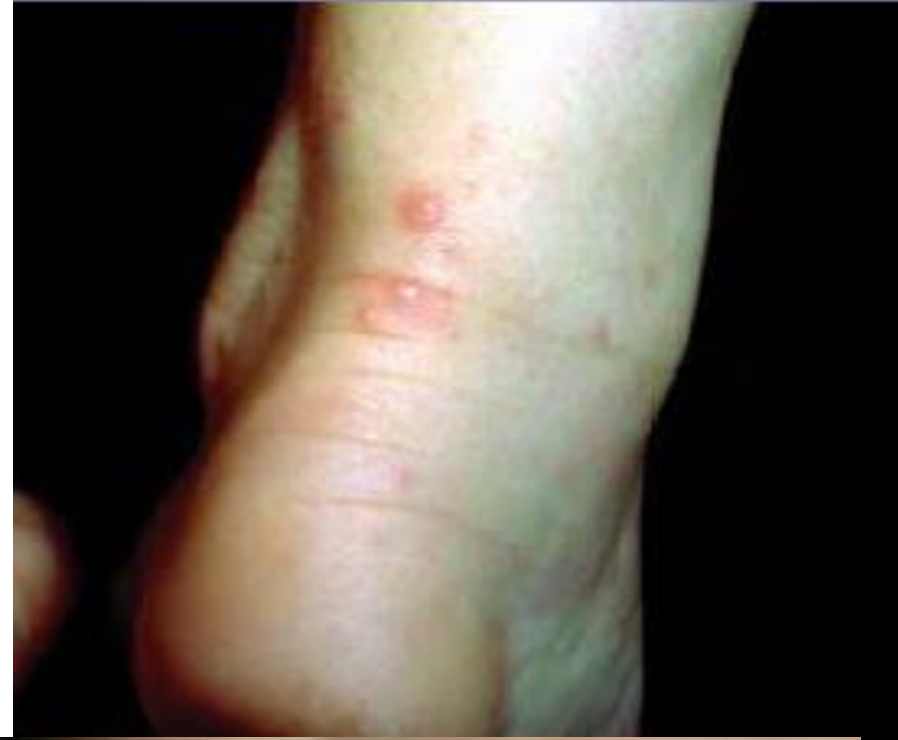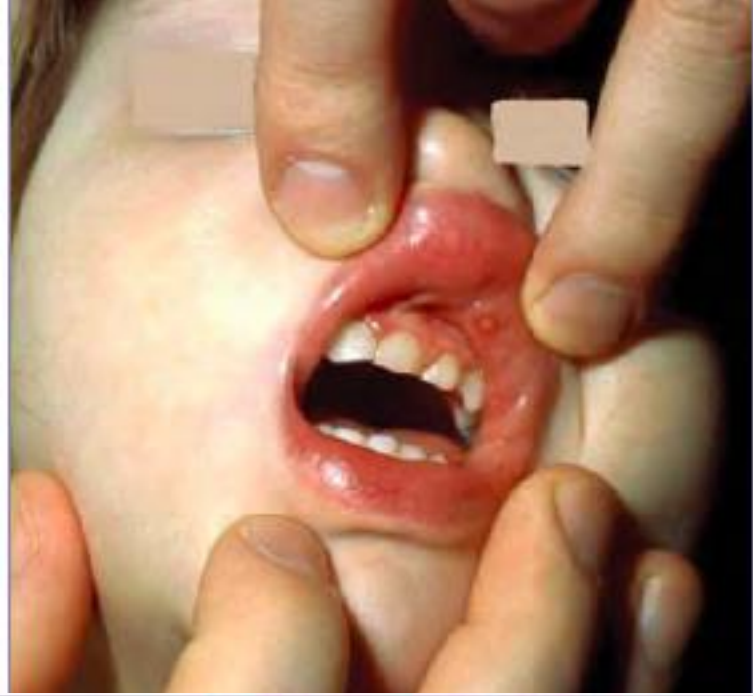6 y erkek, ağustos ayında ateş ve ağızda bukkal mukozada oral veziküler lezyon, daha sonra ellerinde çıkıyor

**Olası tanınız?**

- a) Su çiçeği
- b) Herpes simplex
- c) Zona zoster
- d) Kawasaki
- e) El ayak ağız hastalığı

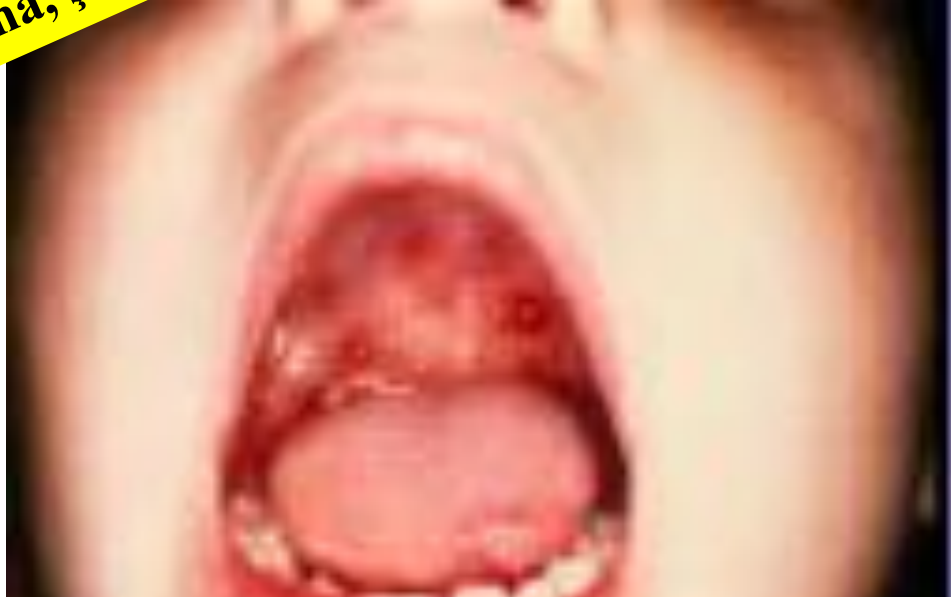
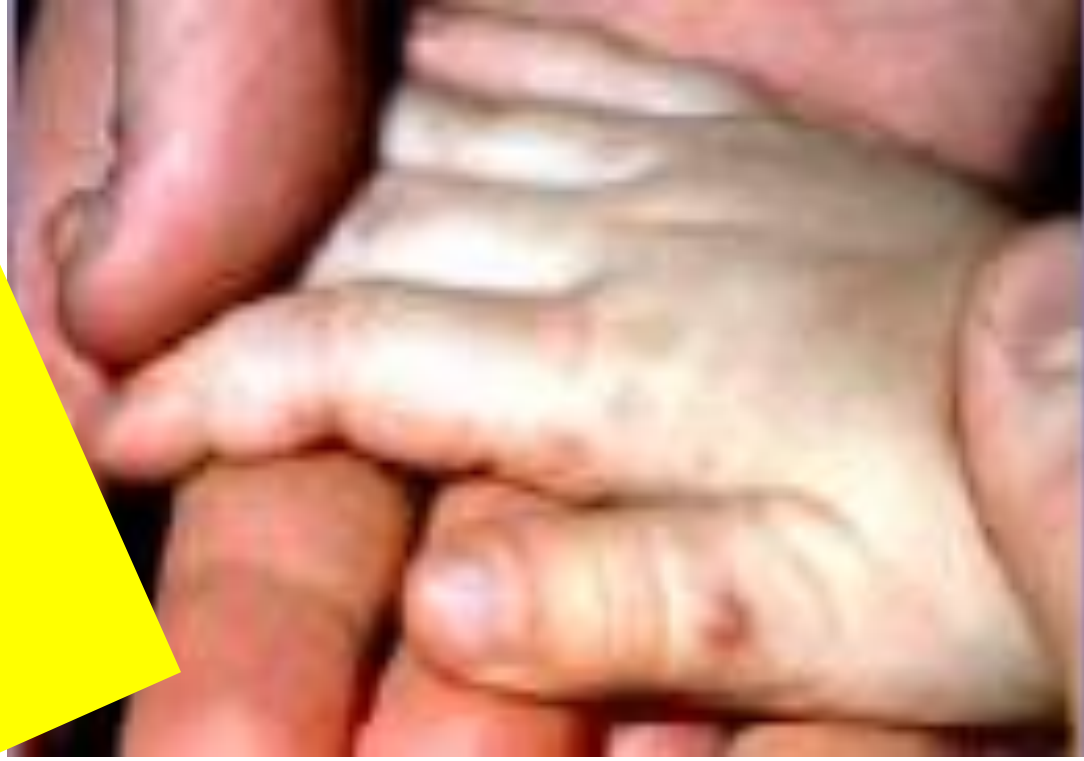
# El Ayak Ağız Hastalığı



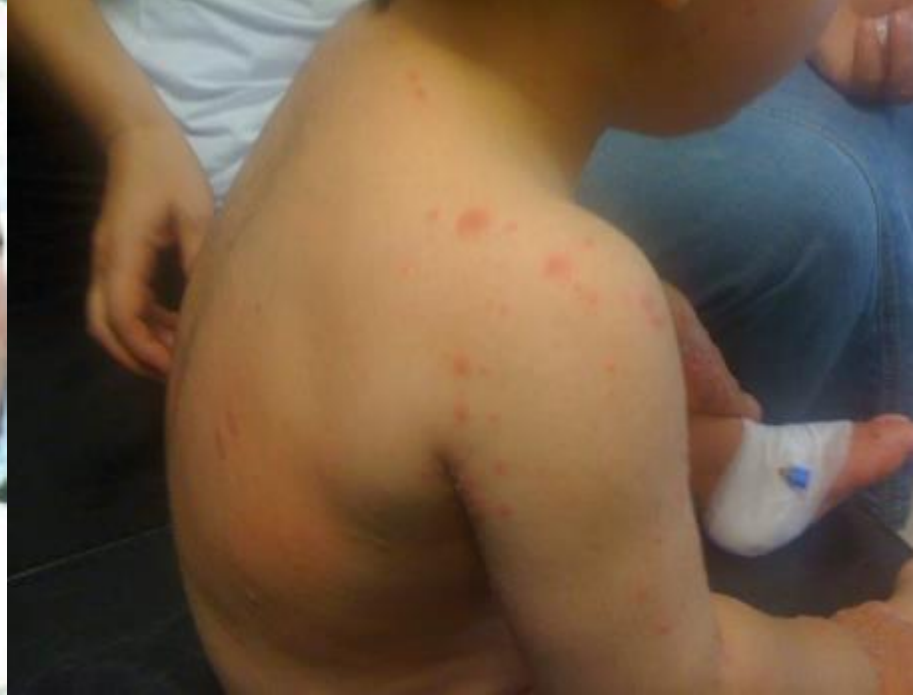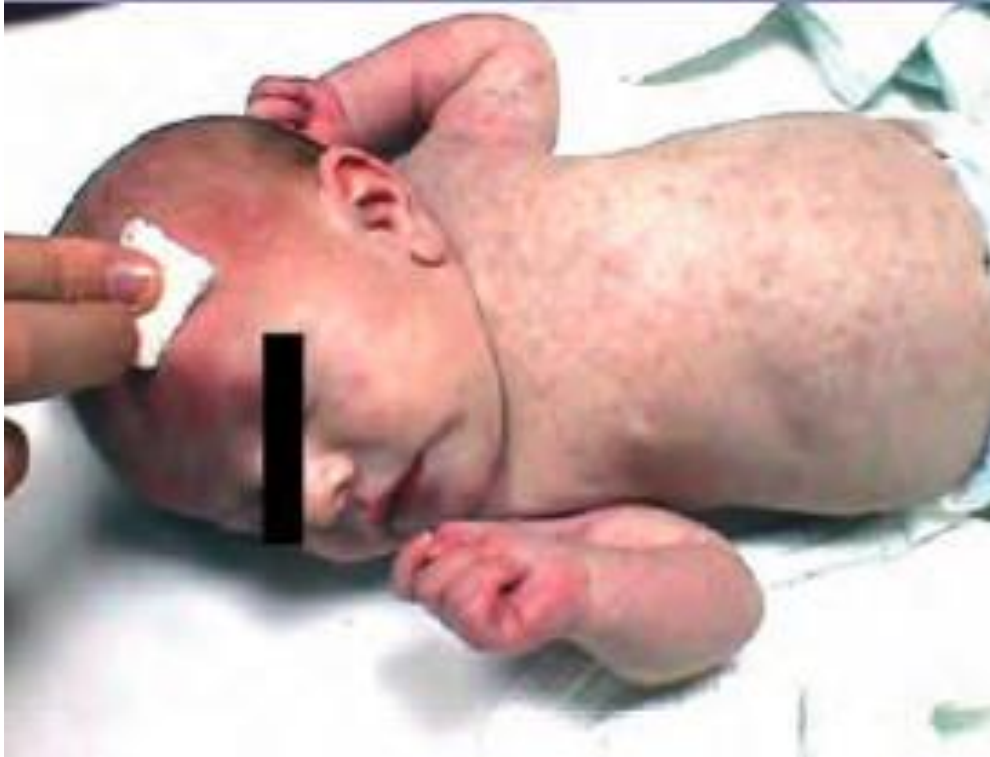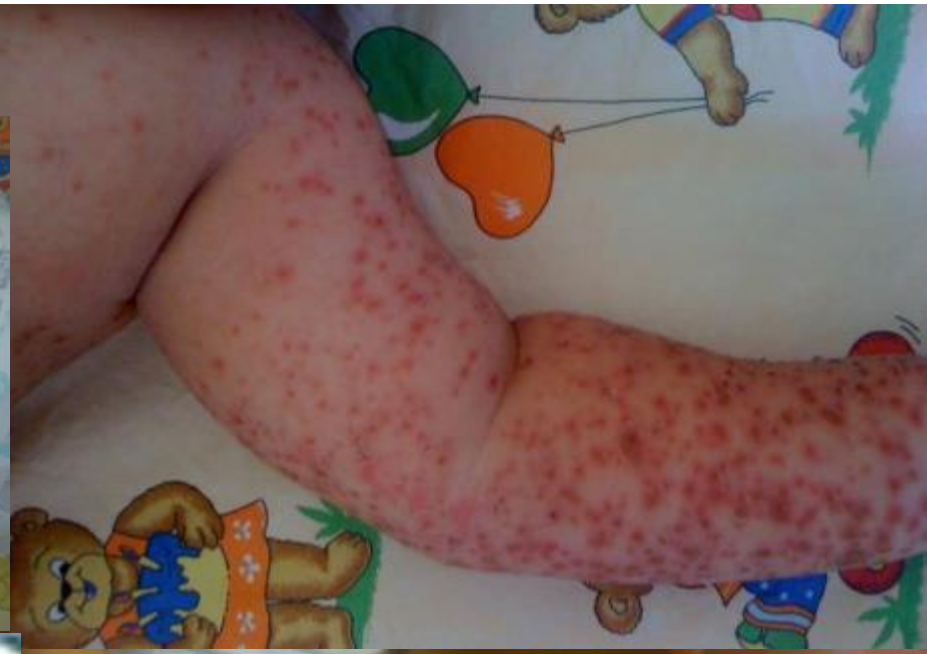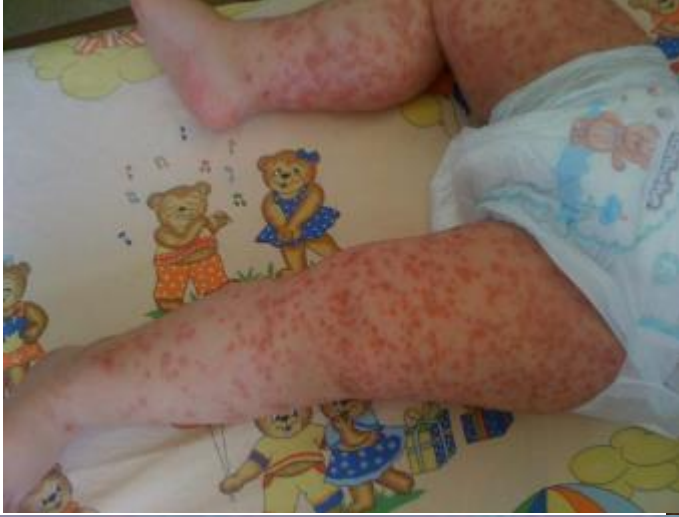## El Ayak Ağız Hastalığı

- Coxsackievirus A16; en sık
- enterovirus 71; daha ağır
- coxsackie A 5, 7, 9,10
- coxsackie B 2 ve 5
- Beyinsapı ensefalomyeliti,
- Neurogenic pulmoner ödem,
- Pulmoner kanama, şok

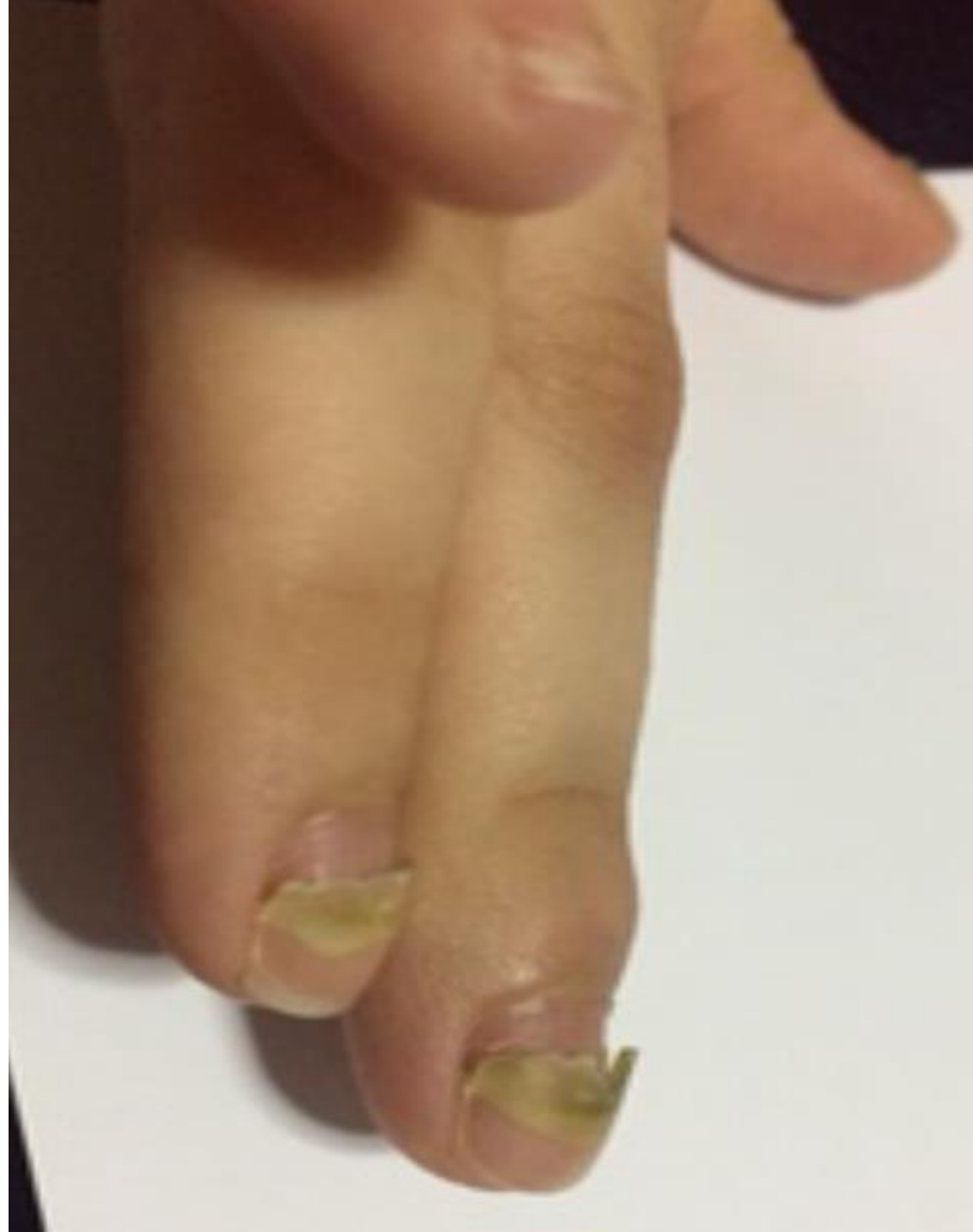



# El Ayak Ağız Hastalığı



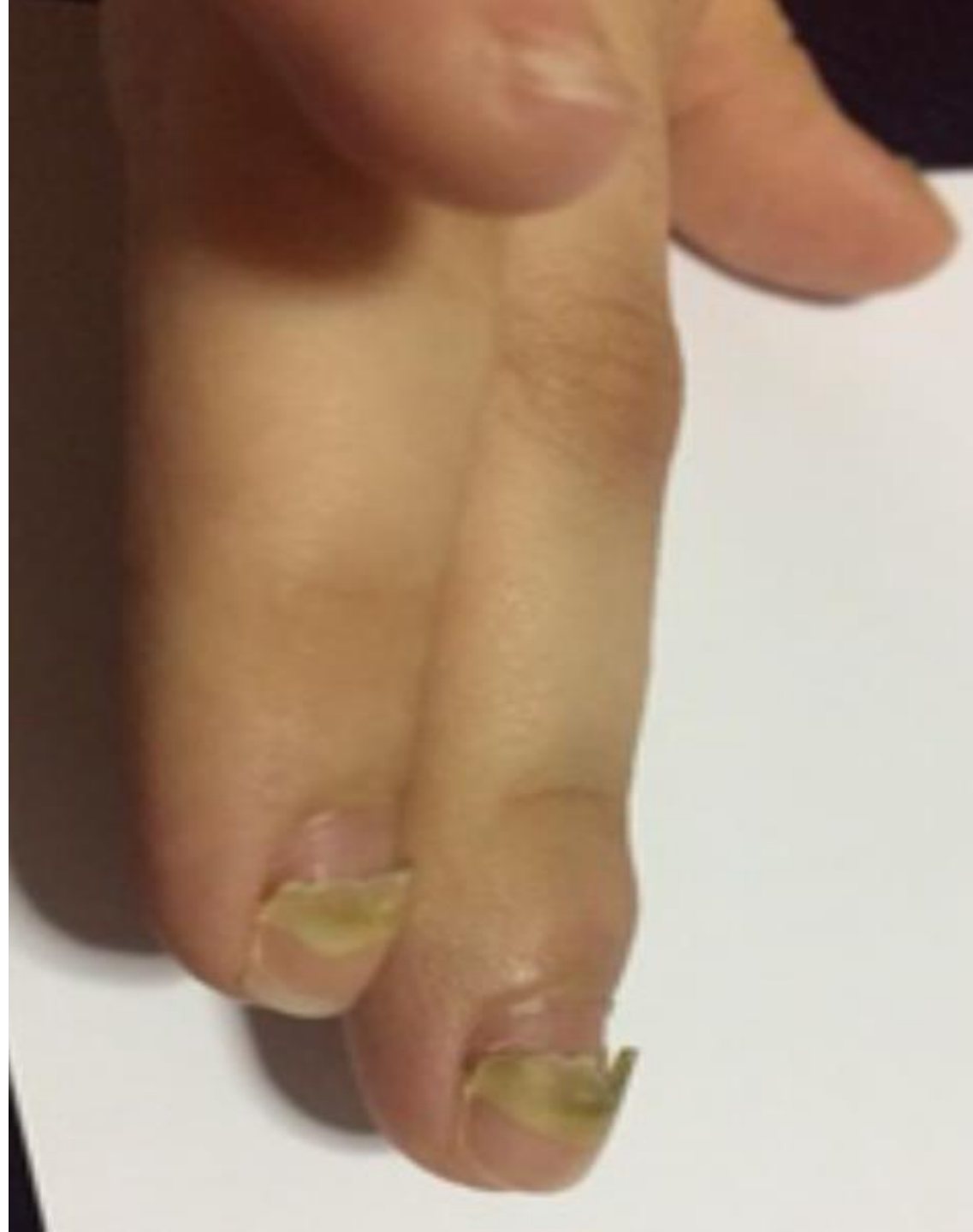
## El Ayak Ağız Hastalığı



# El Ayak Ağız Hastalığı

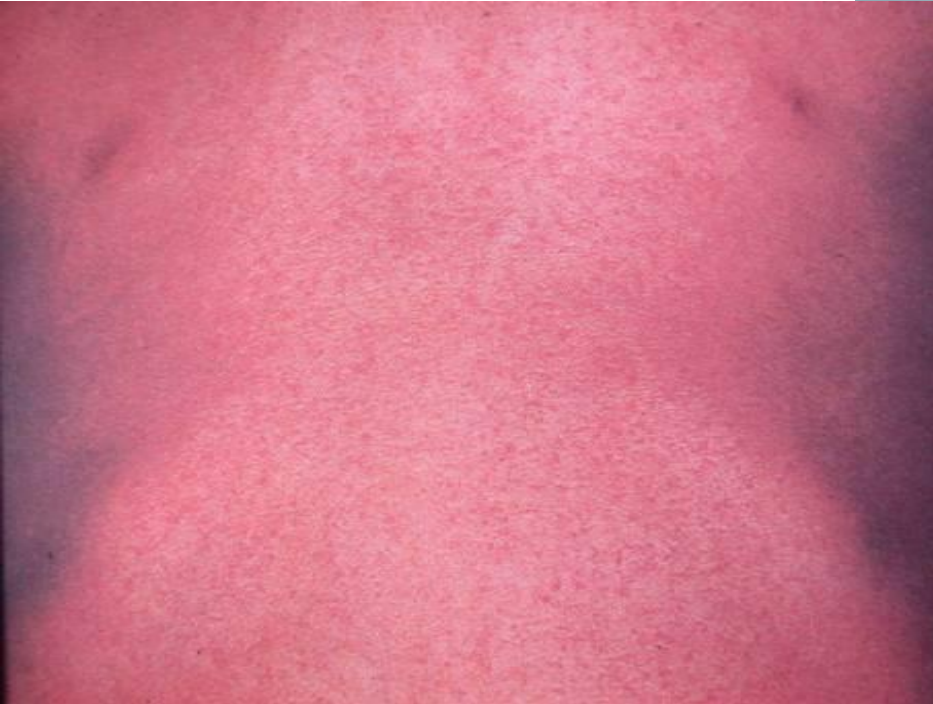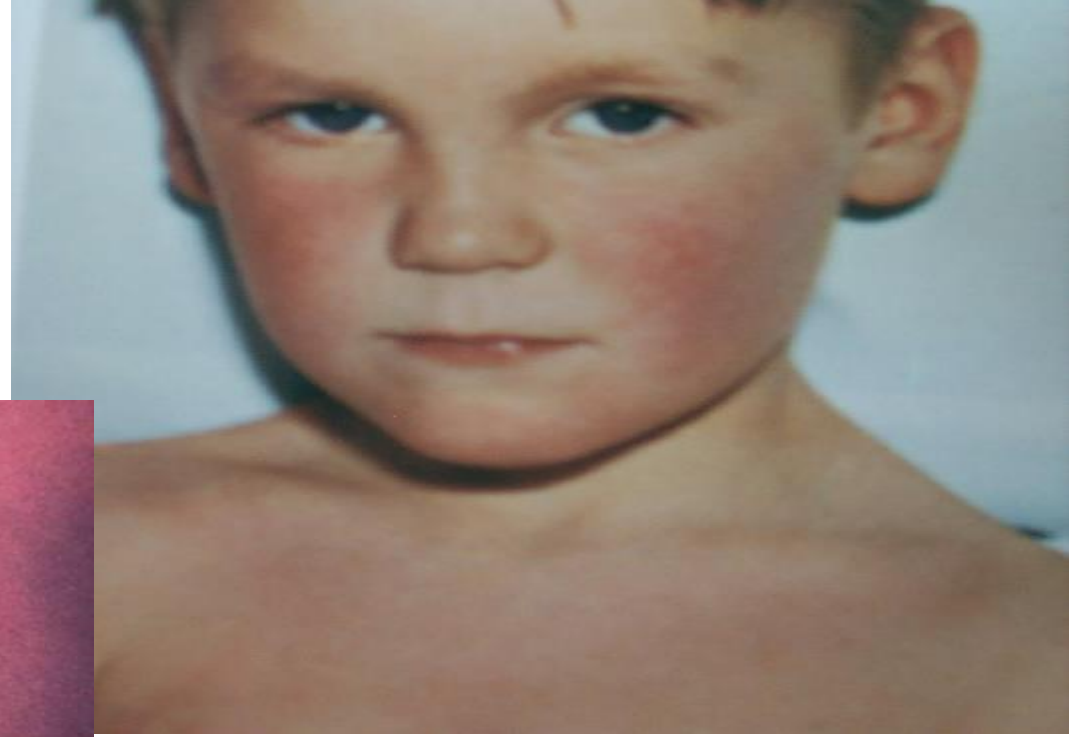Tanı

Tedavi

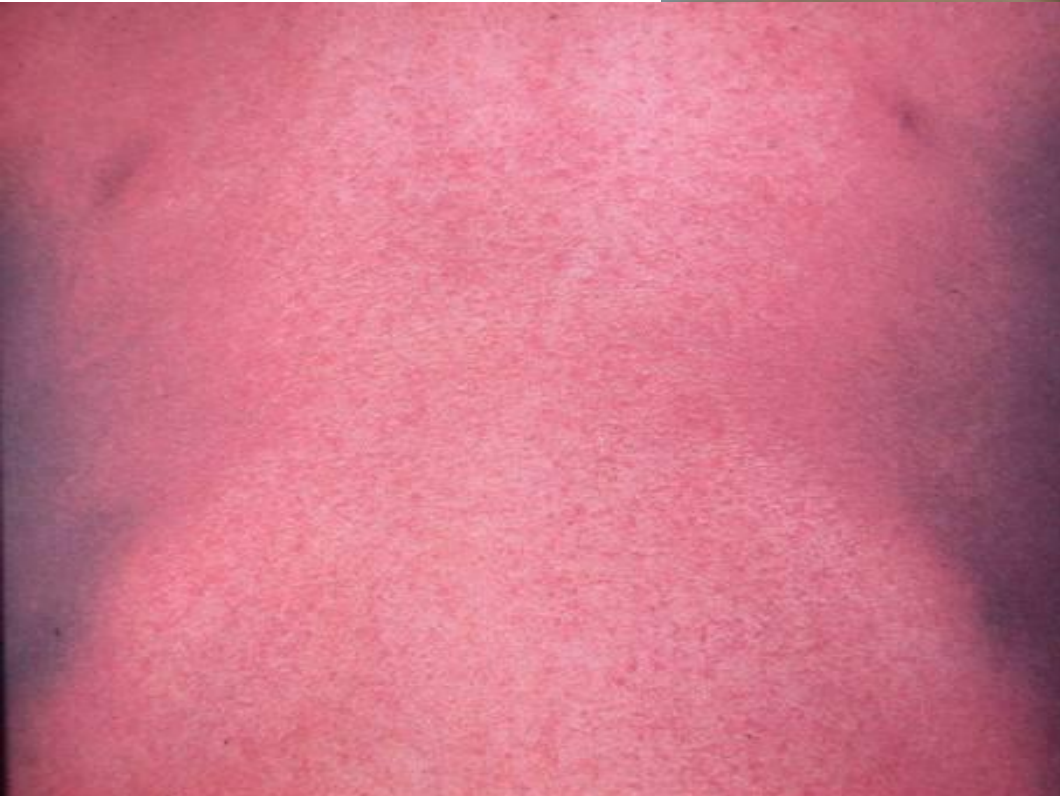
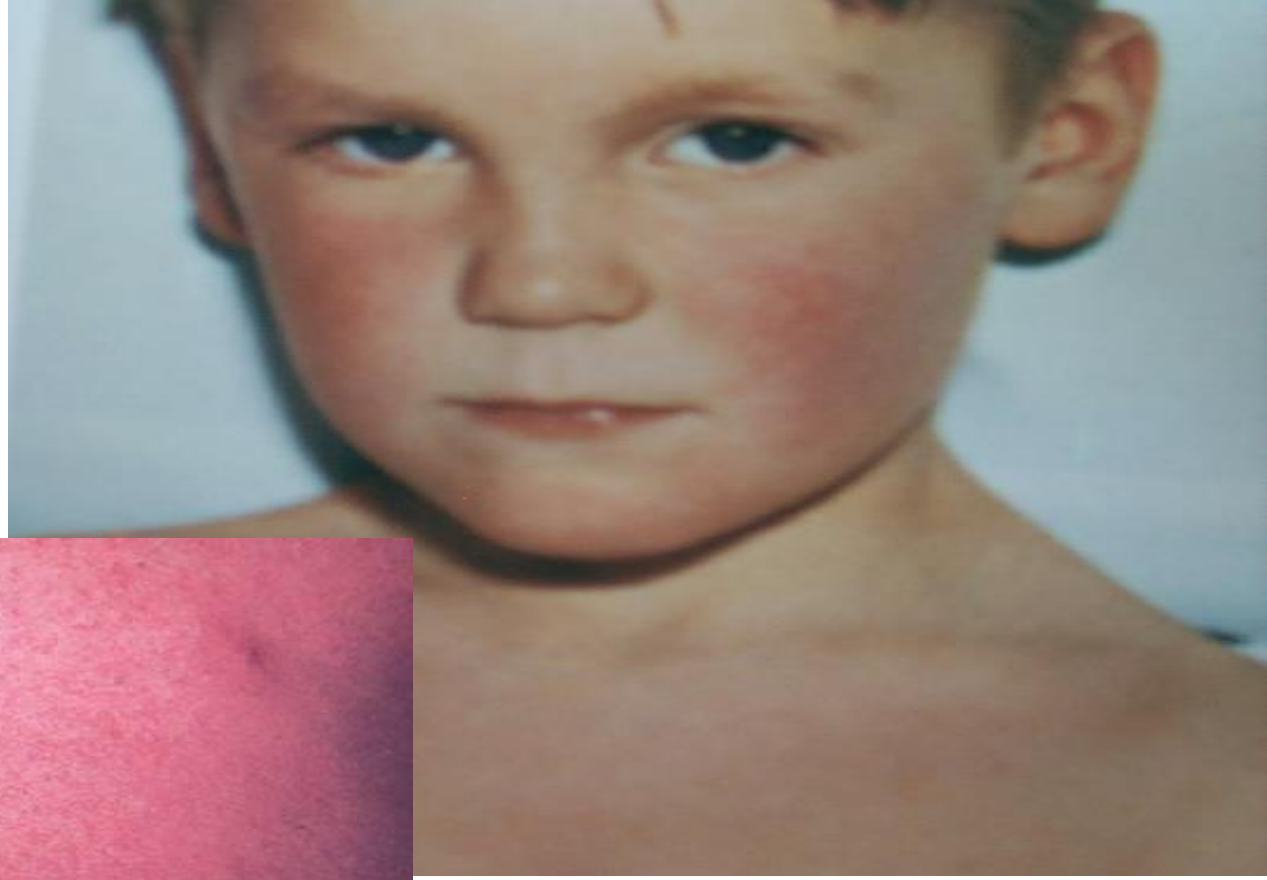


**7 y, E, yüksek ateş, boğaz ağrısı, yutma güçlüğü ve döküntü ile başvuruyor**



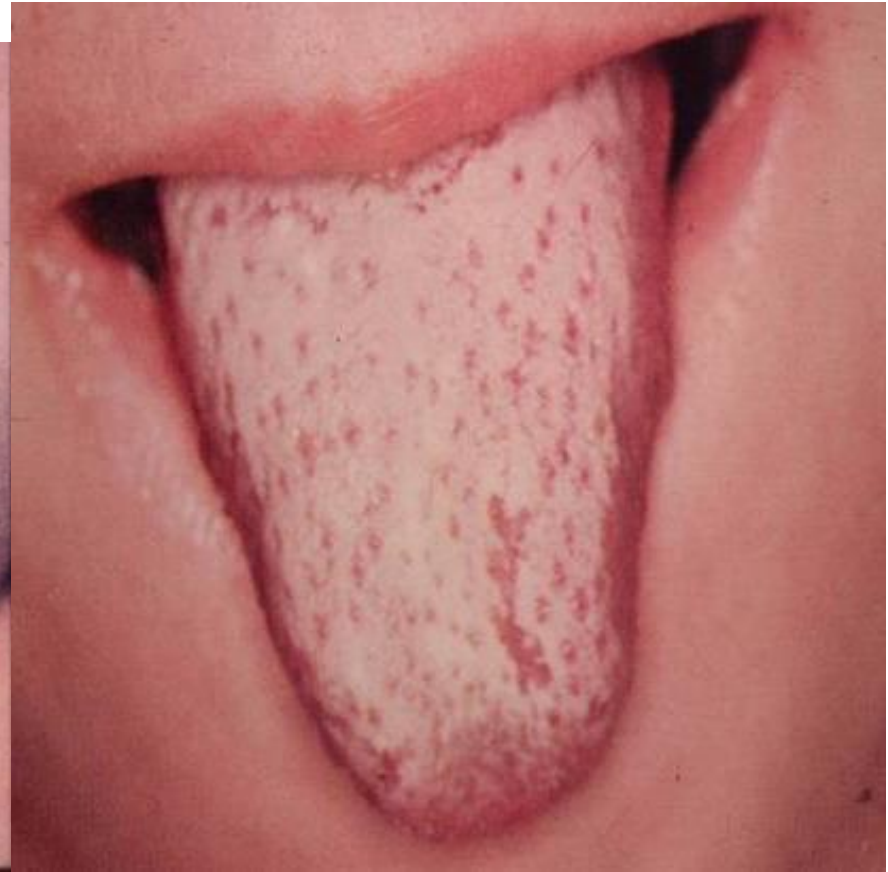
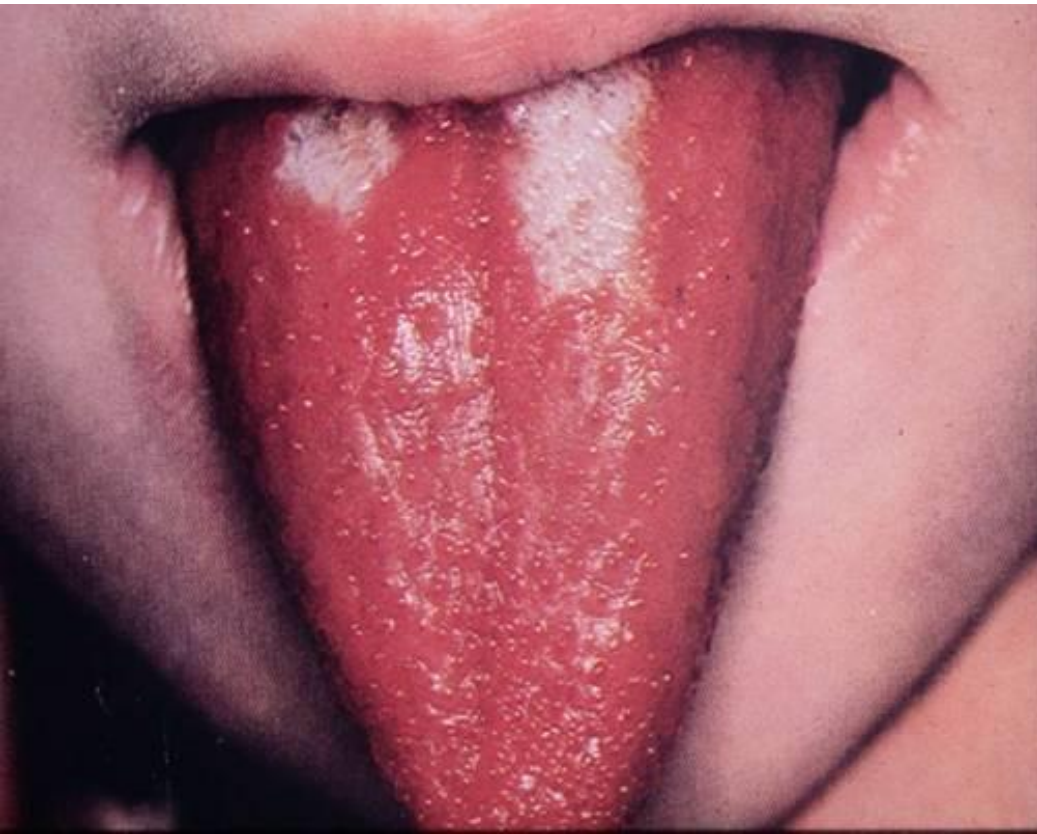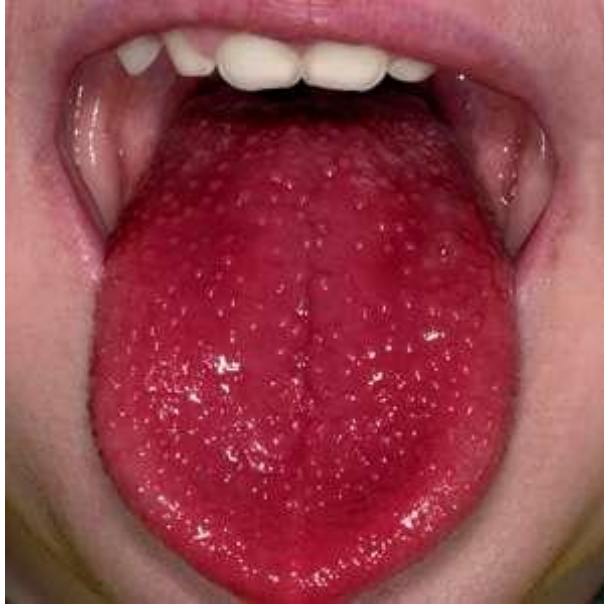**7 y, E, yüksek ateş, boğaz ağrısı, yutma güçlüğü ve döküntü ile başvuruyor**



**Olası tanınız?**

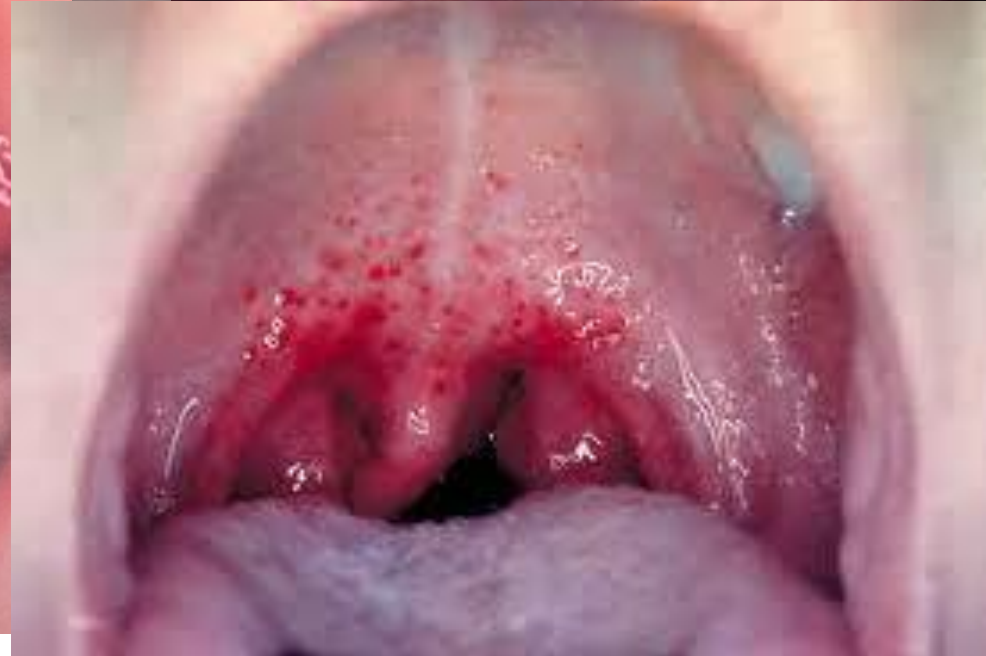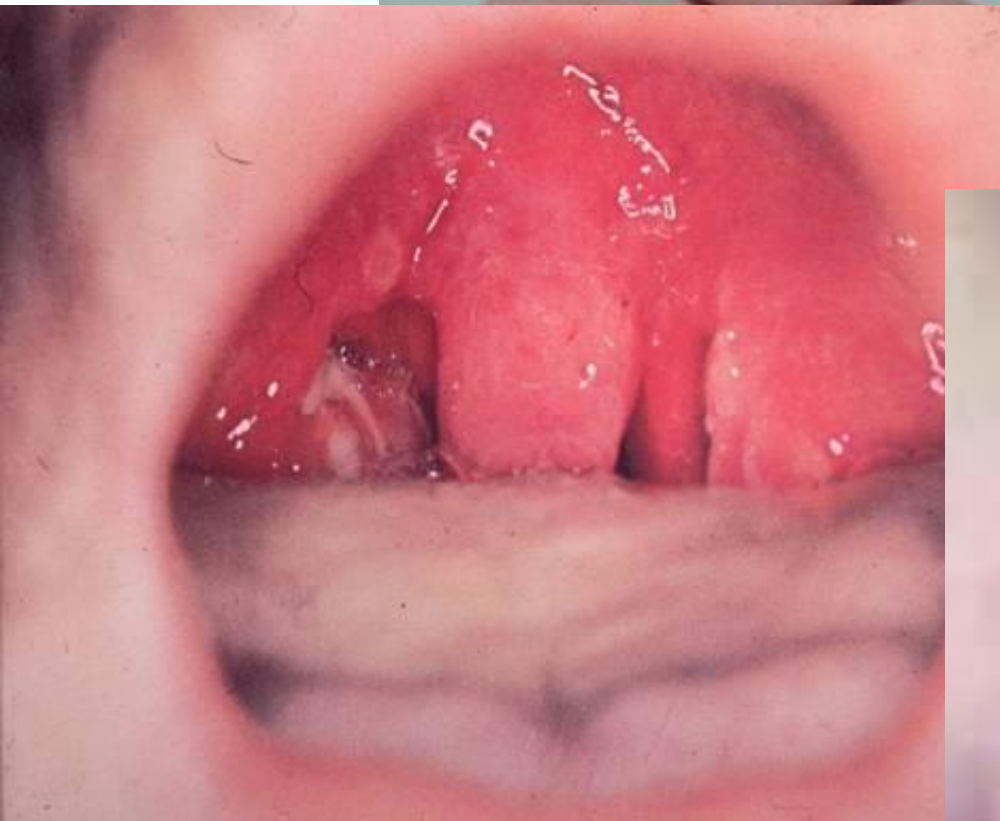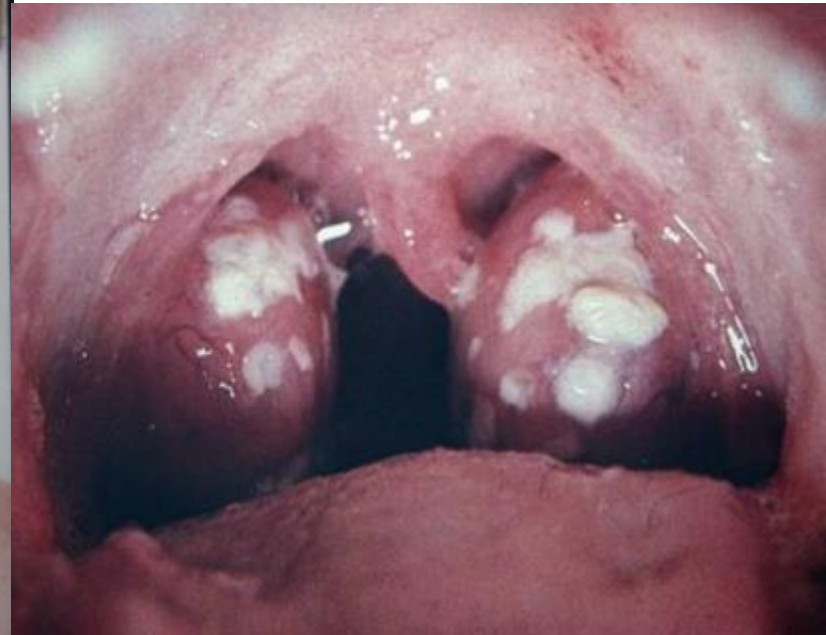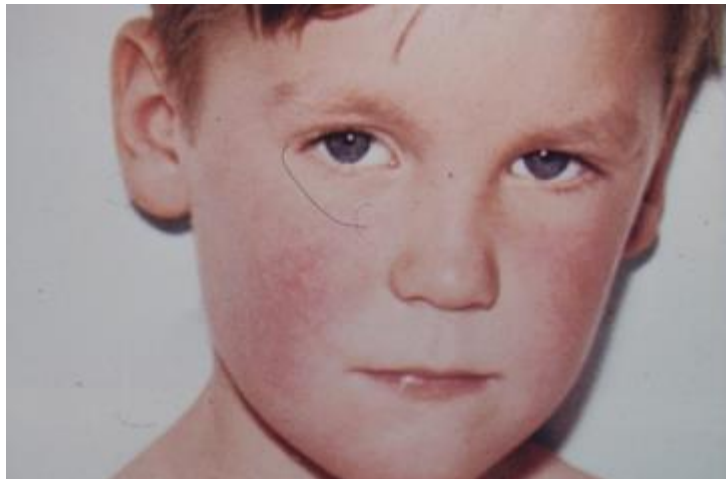- a) 6. hastalık
- b) 5. hastalık
- c) 4. hastalık
- d) 3. hastalık
- e) 2. hastalık

**Kızıl**

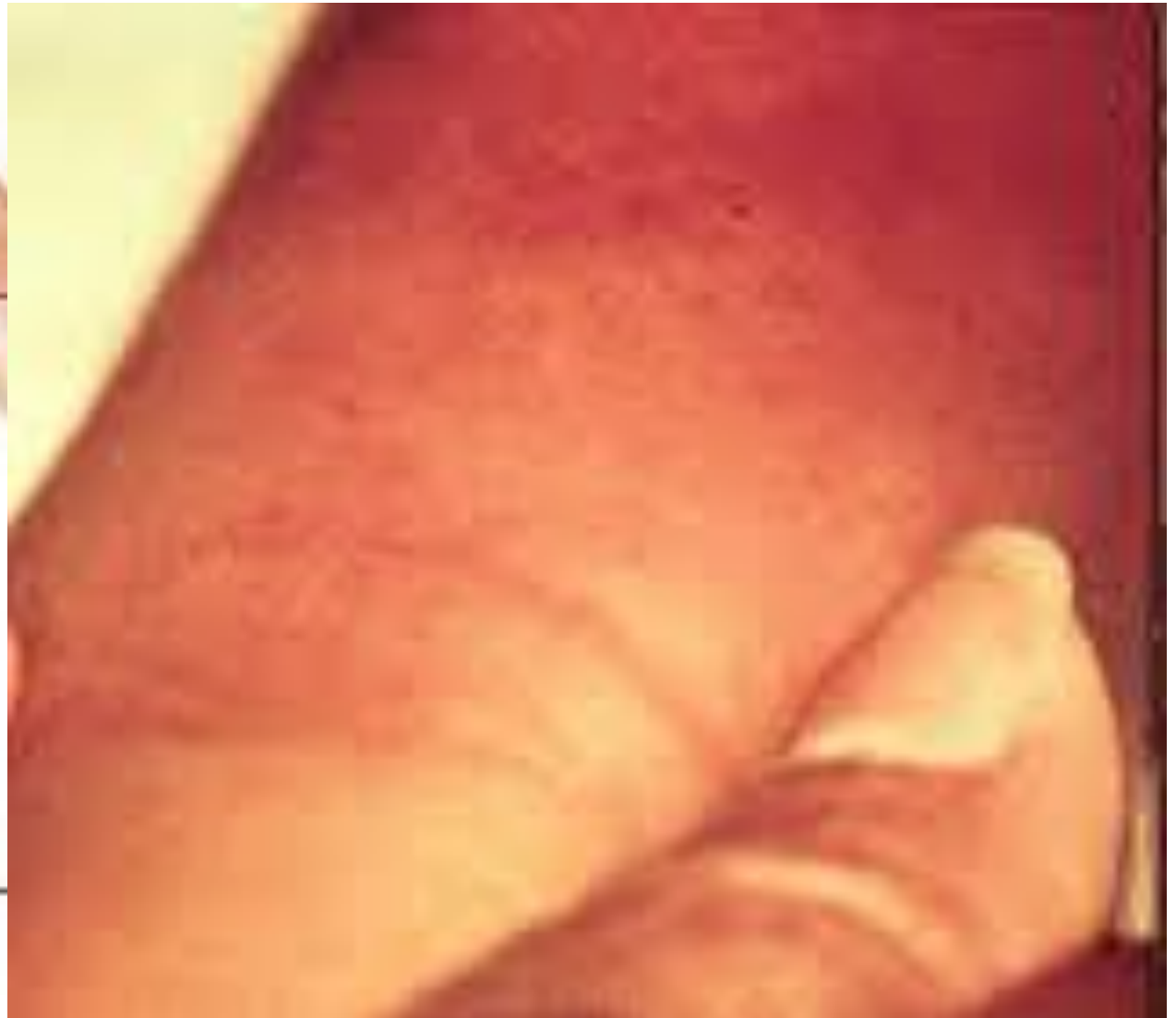
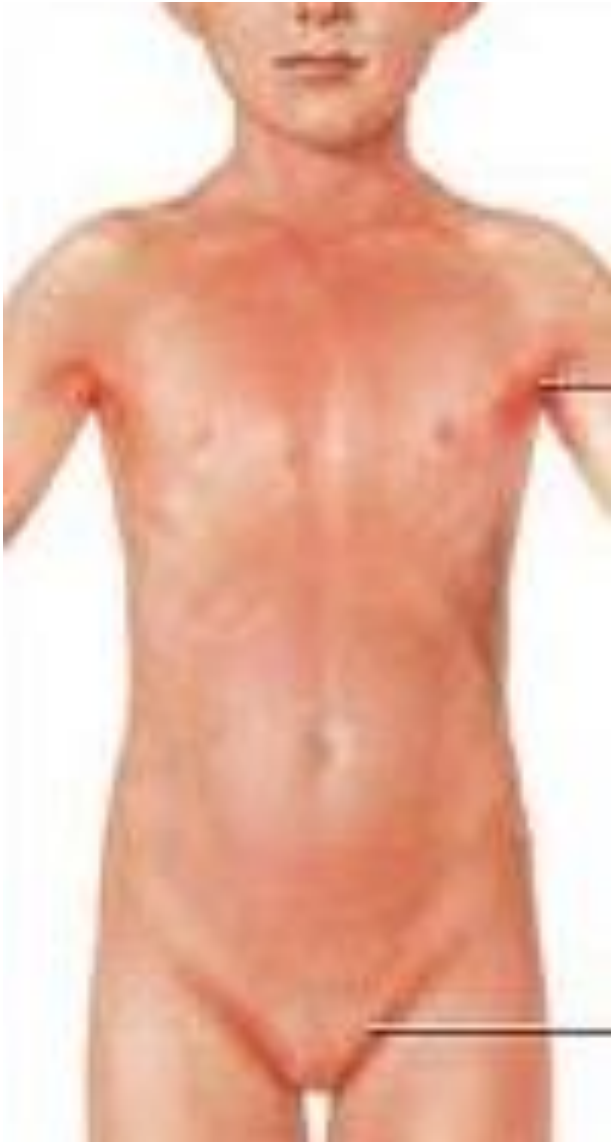


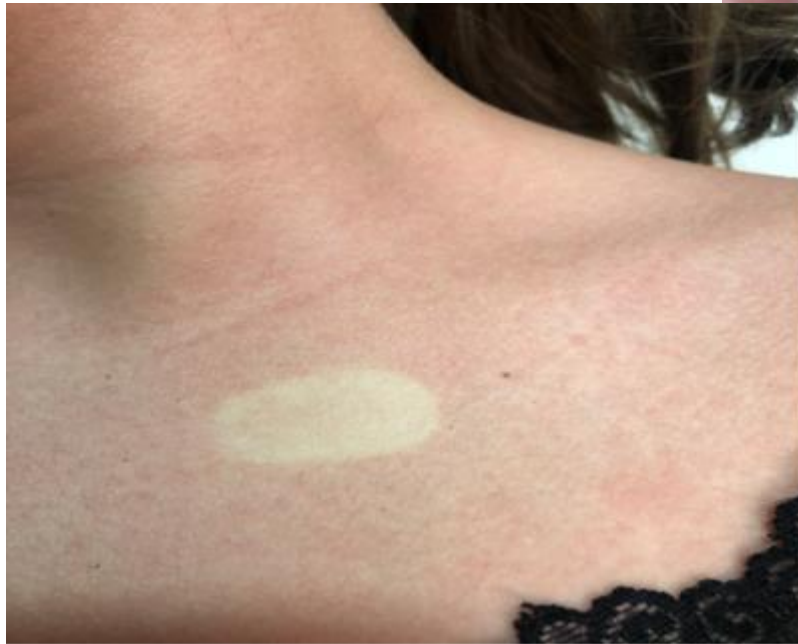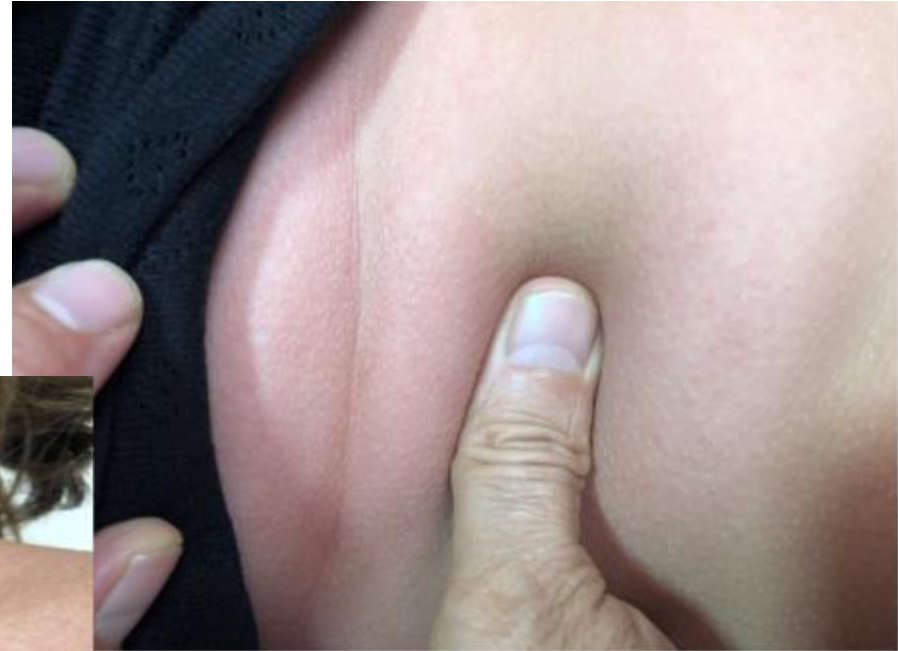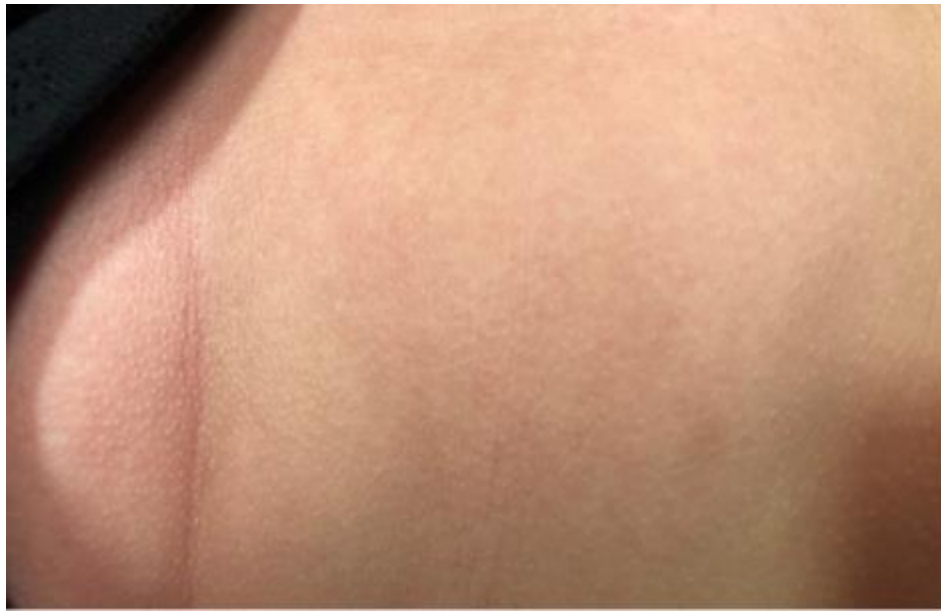**Kızıl**



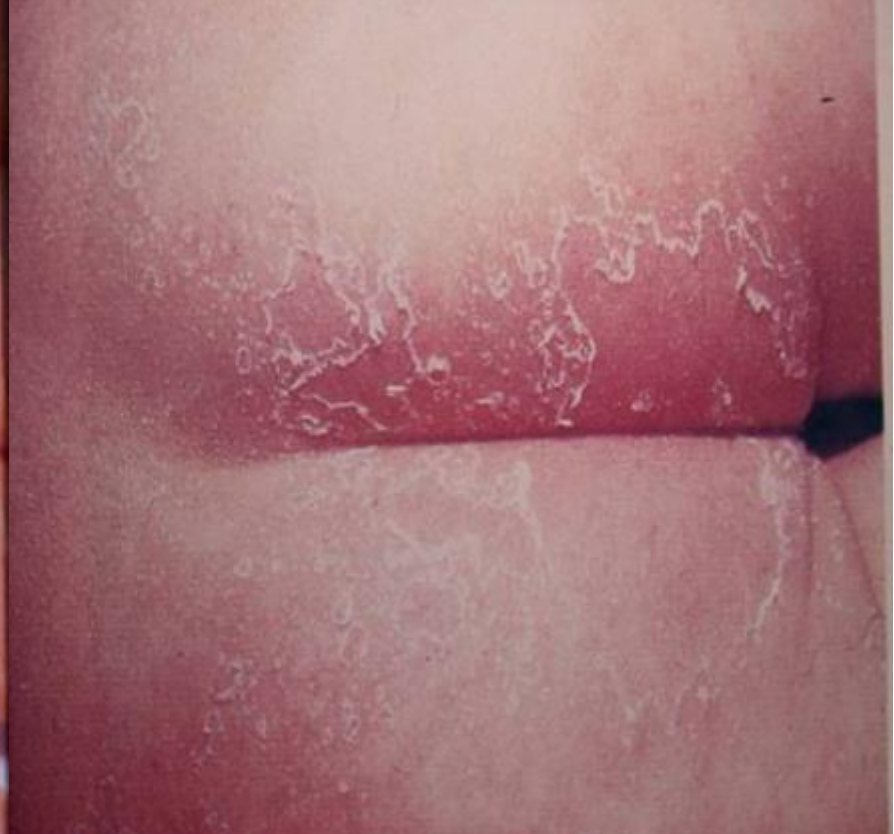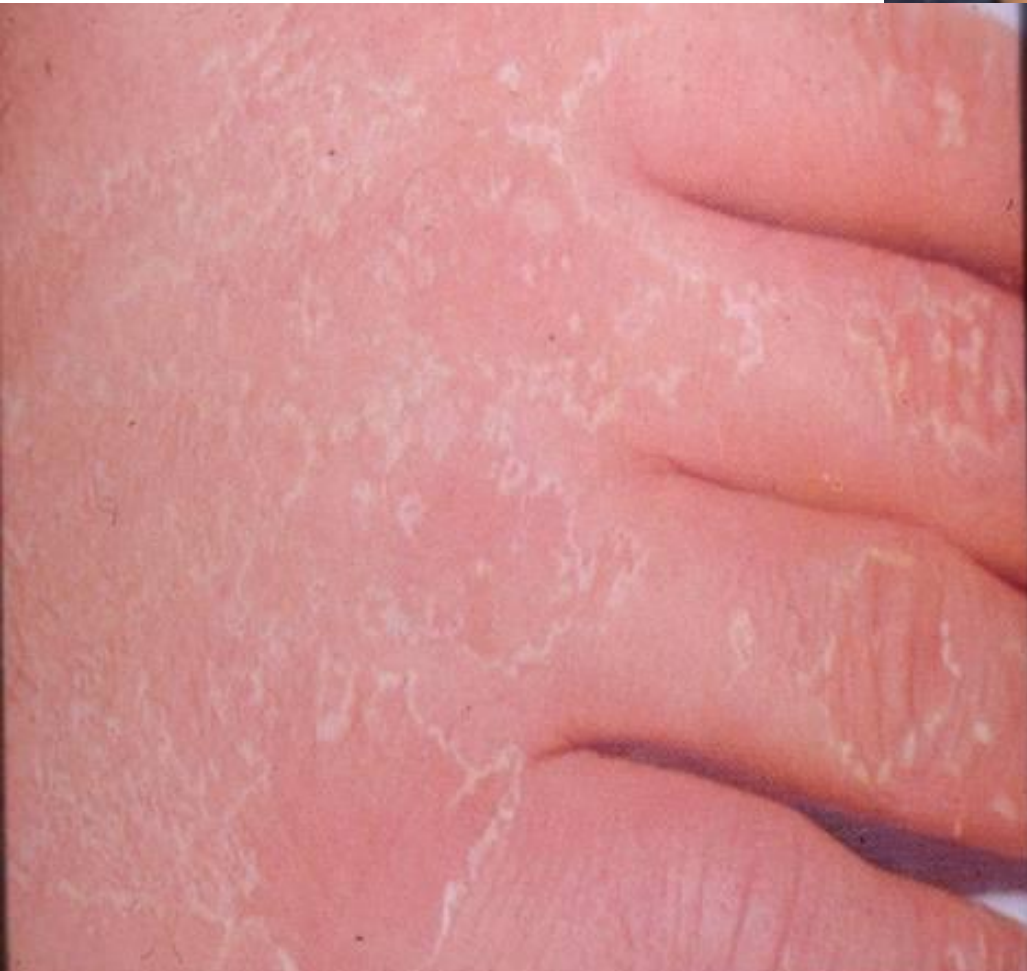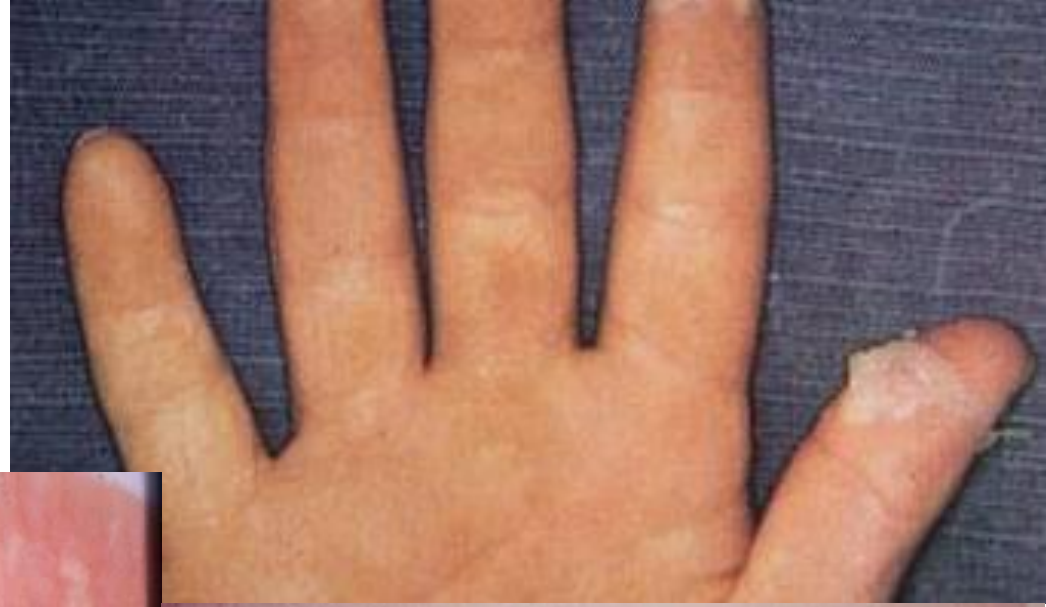# Kızıl







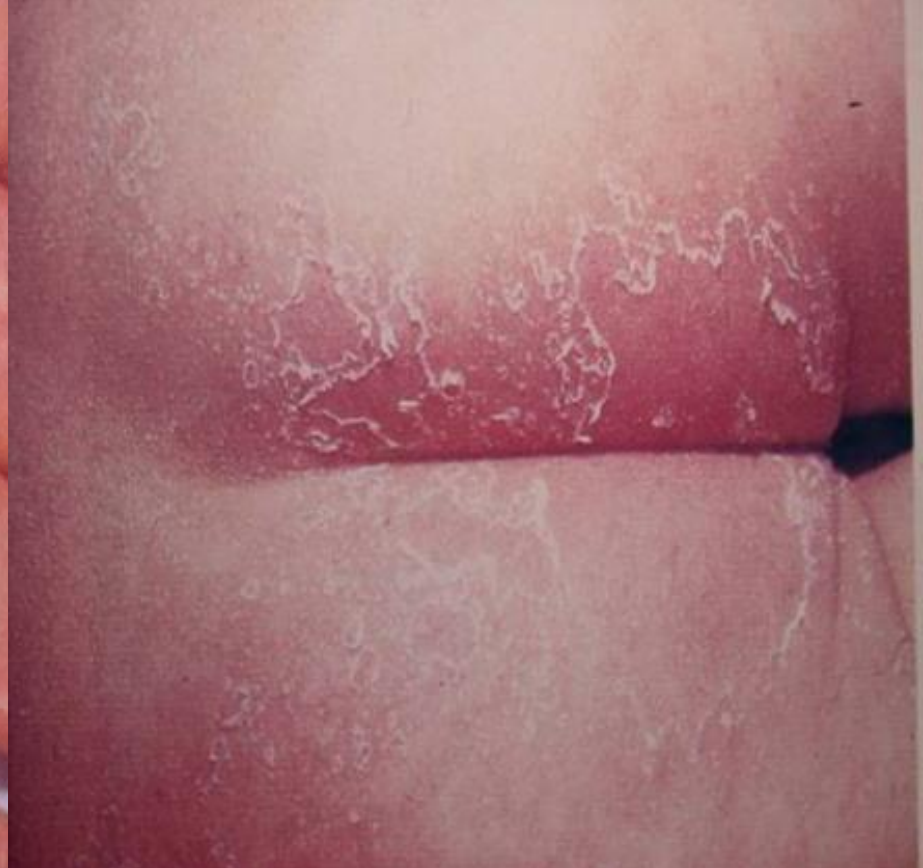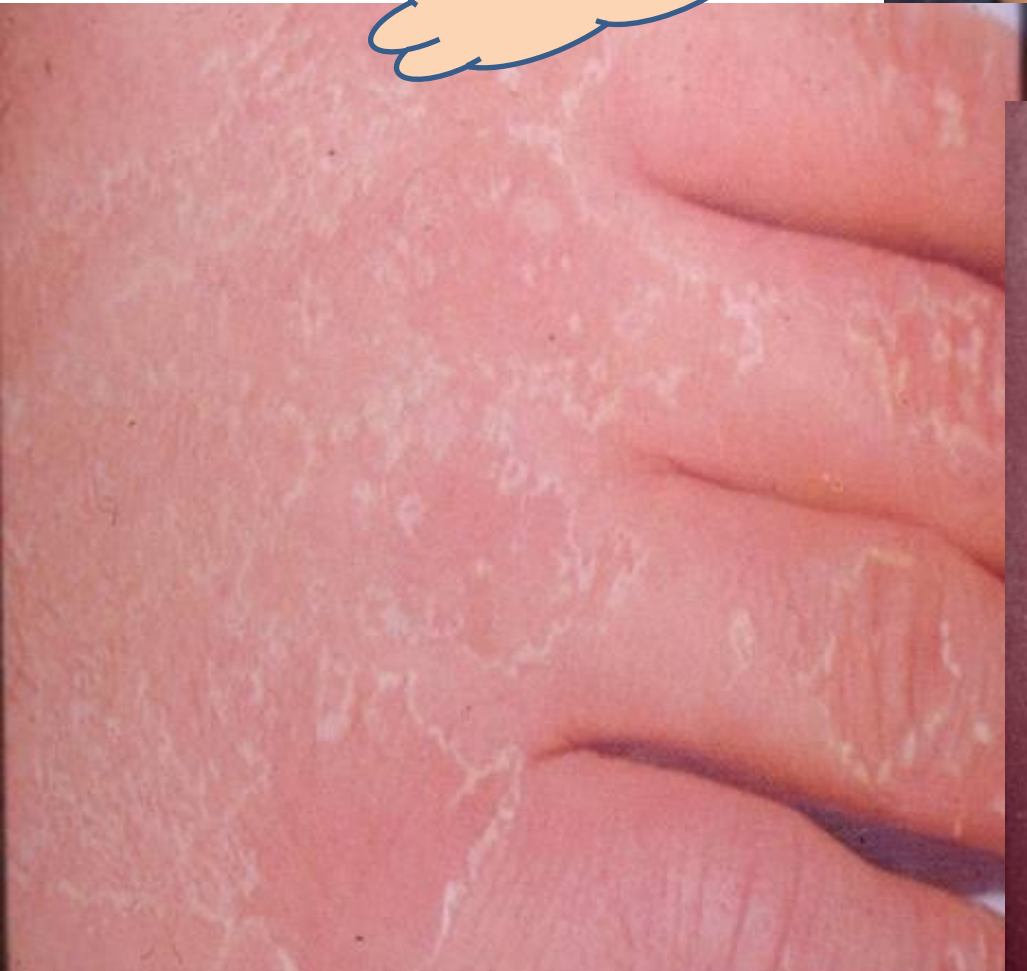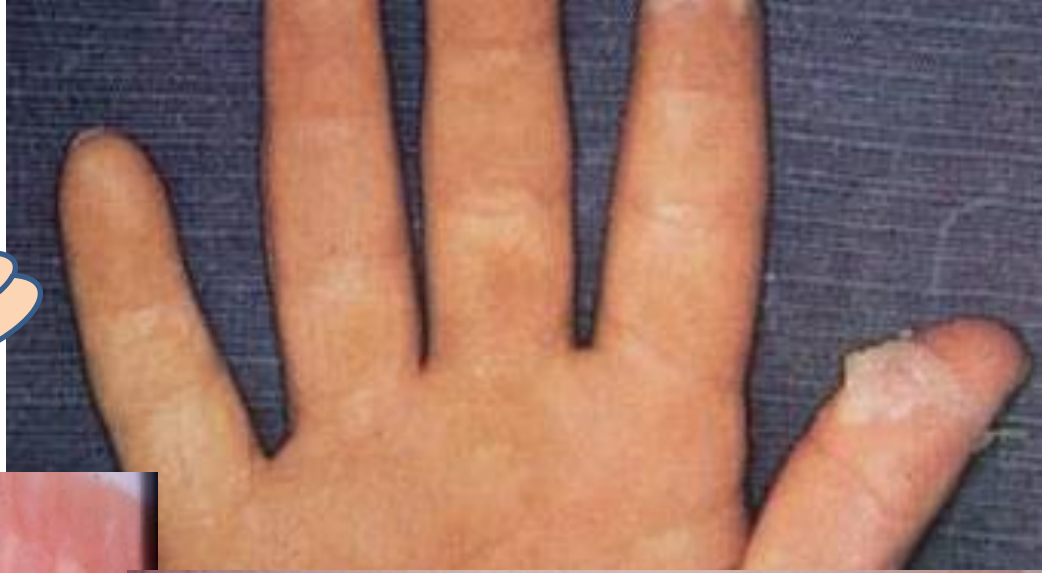**Kızıl**



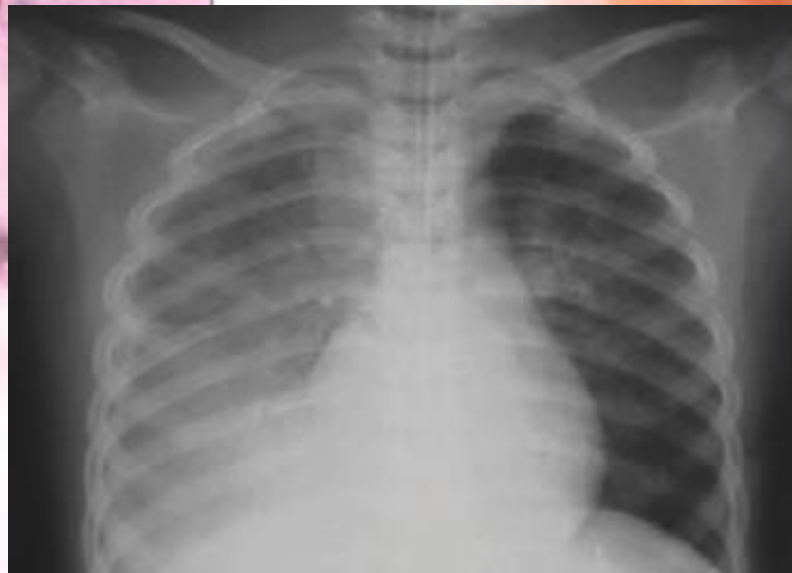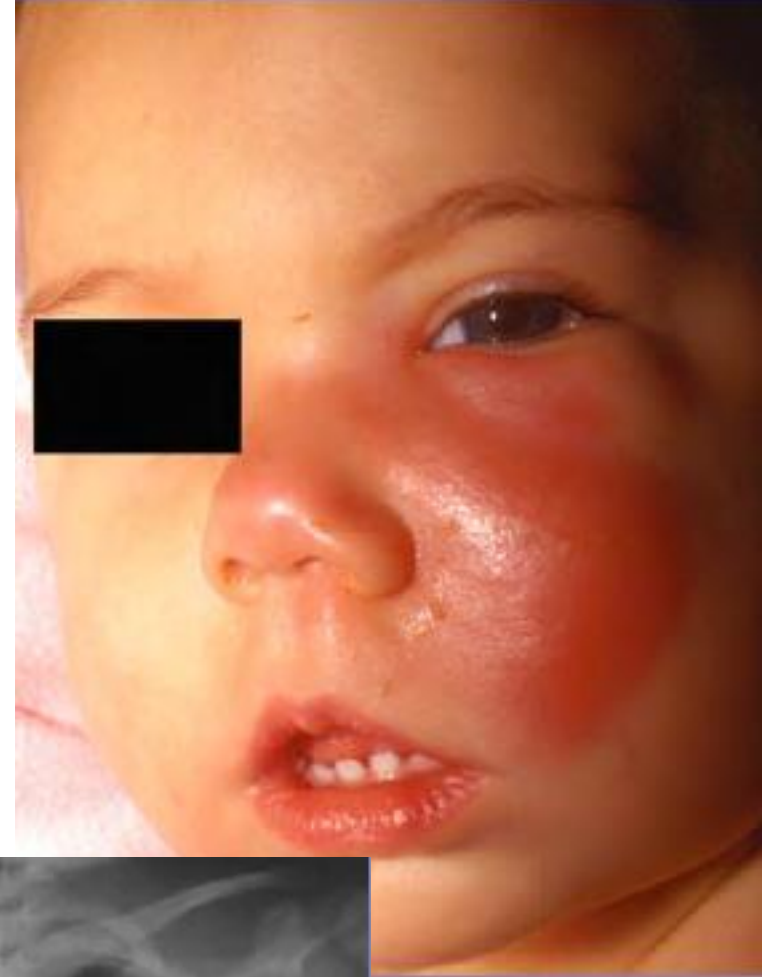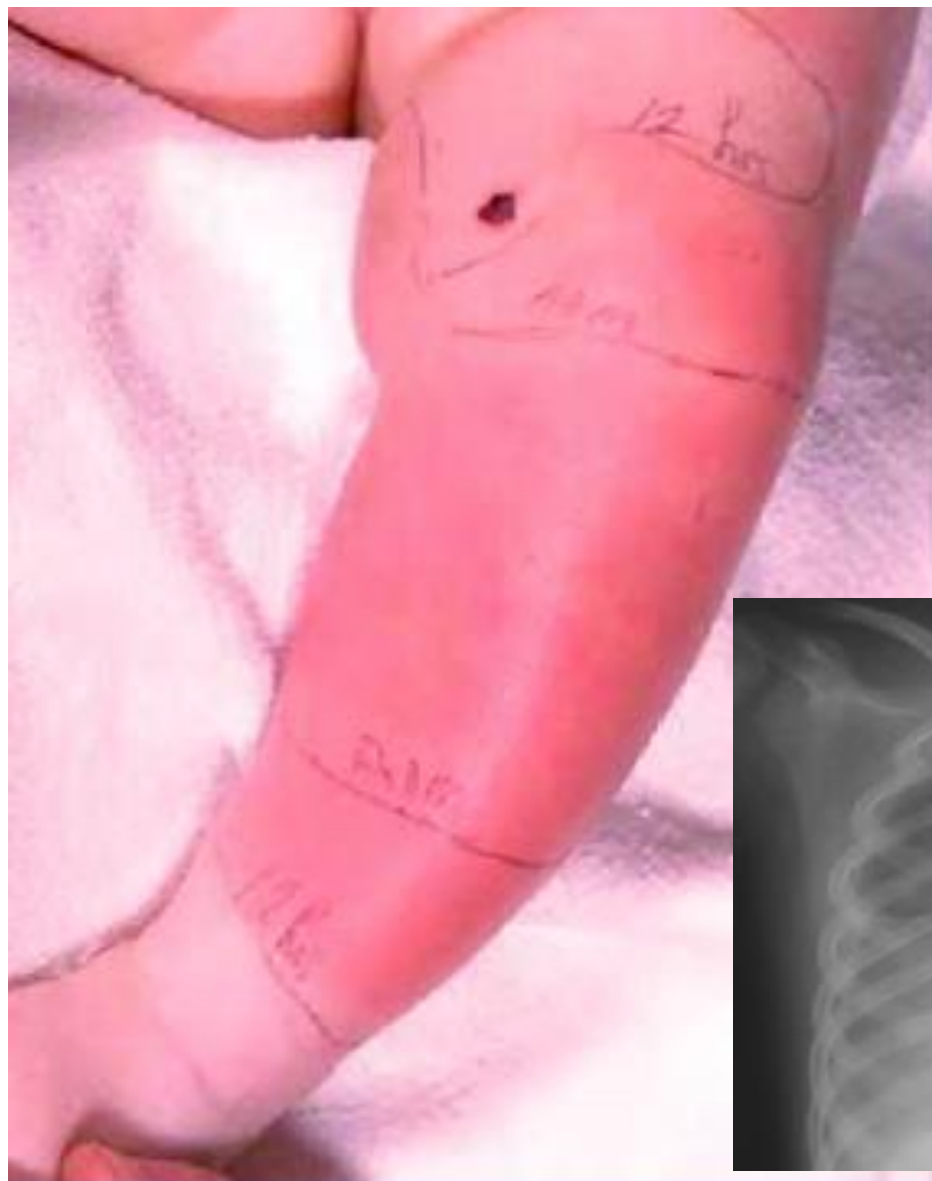# Kızıl

Tanı

Tedavi



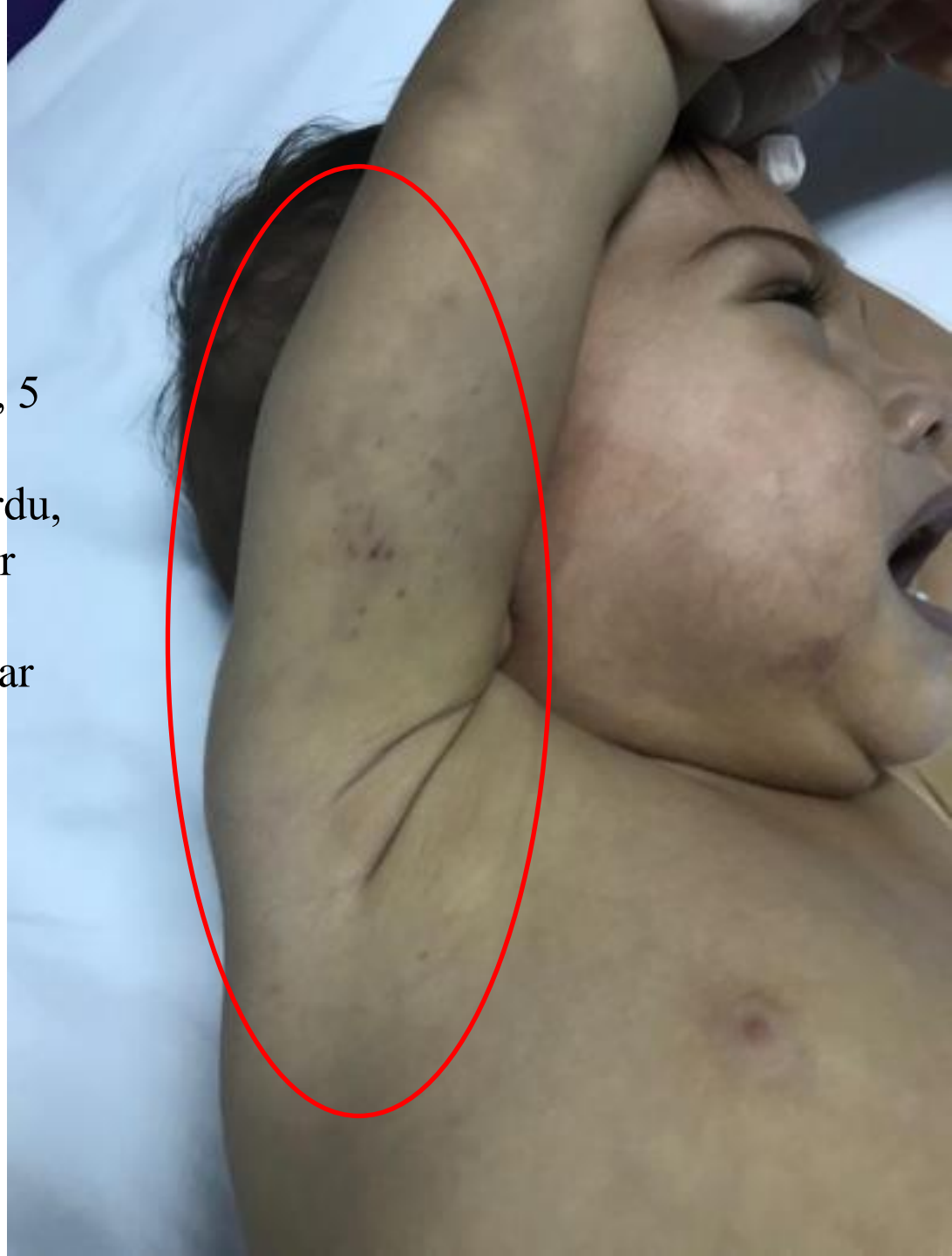# GAS





### **8 aylık KC transplant hastası**

- 14 gün kadar önce ÜSYE geçirmiş, 5 gün antibiyotik kullanmış
- Bir gündür 2 defa kusma ile başvurdu,
- Ateş 37.5 aksiller, hafif öksürük var  
iştahsızlık-orta. Genel durum iyice
- Sağ kol altında birkaç adet peteşi var

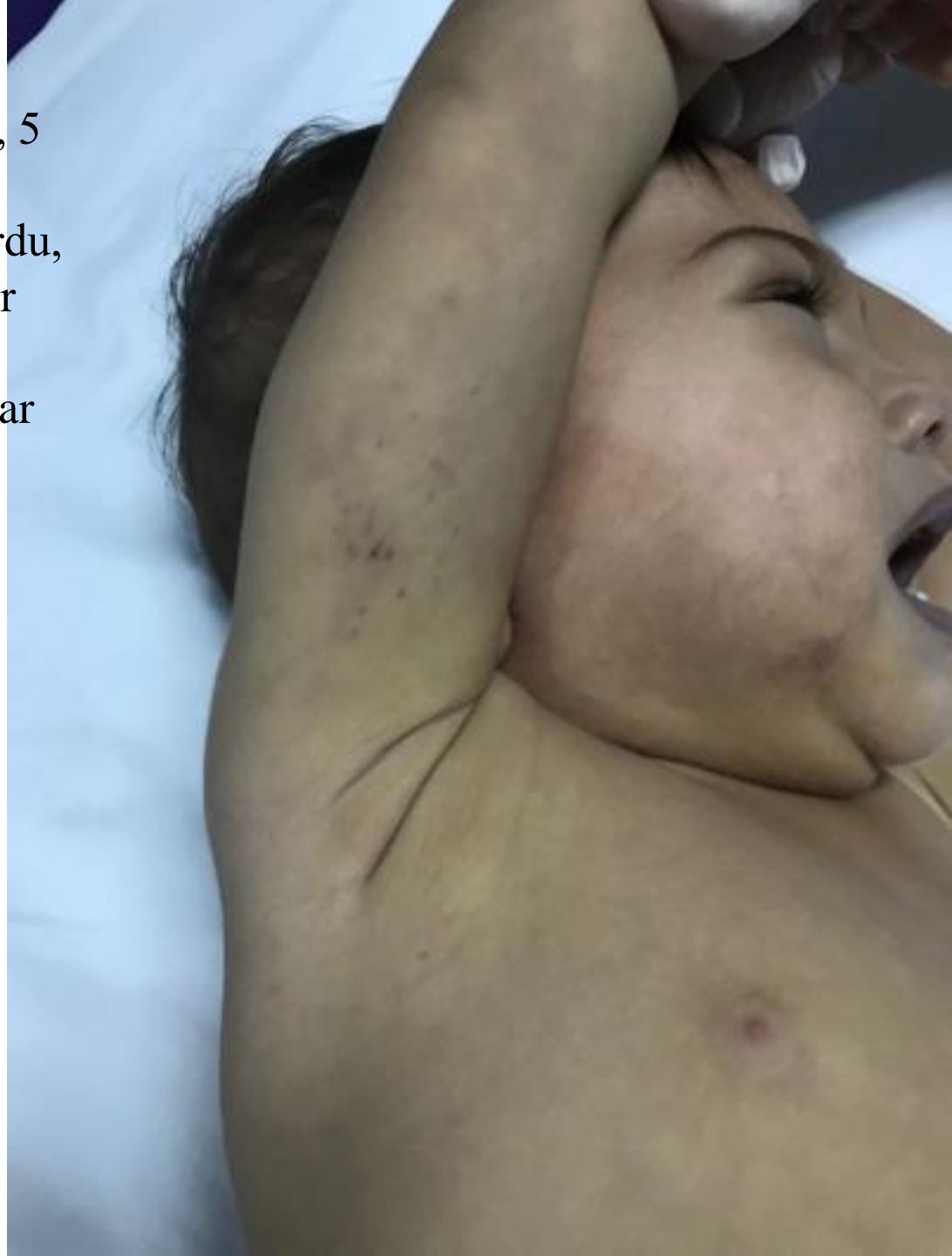


## 8 aylık KC transplant hastası

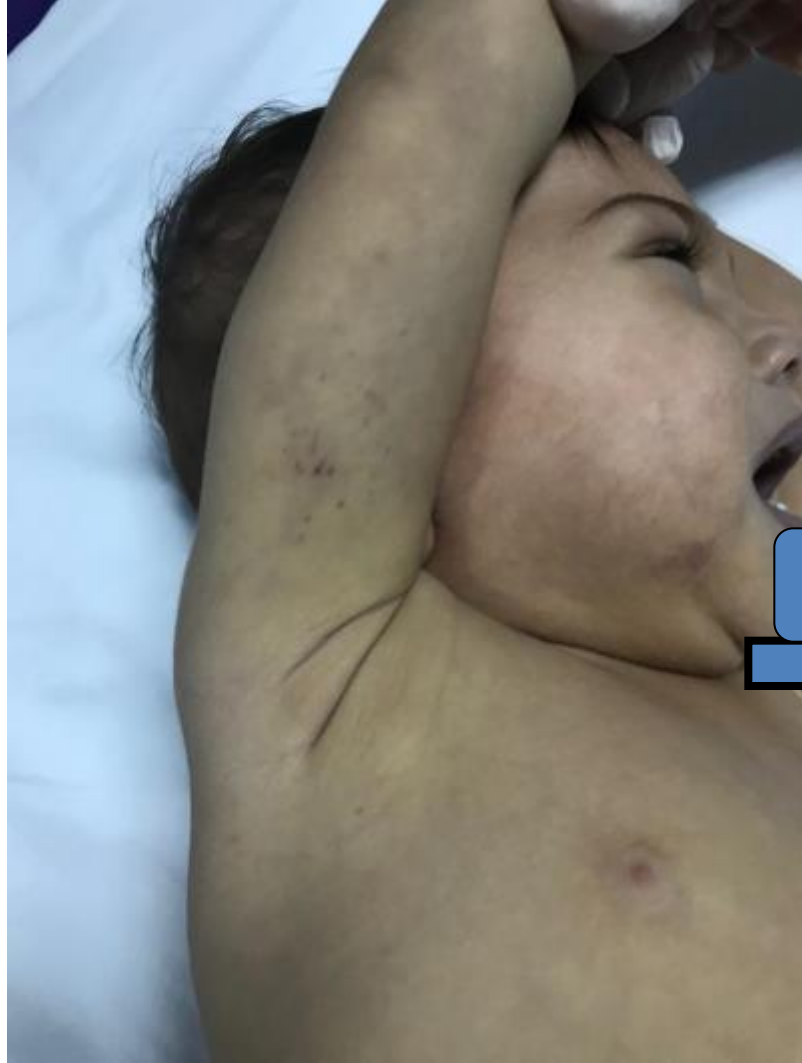- 14 gün kadar önce ÜSYE geçirmiş, 5 gün antibiyotik kullanmış
- Bir gündür 2 defa kusma ile başvurdu,
- Ateş 37.5 aksiller, hafif öksürük var  
iştahsızlık-orta. Genel durum iyice
- Sağ kol altında birkaç adet peteşi var

### Olası tanınız?

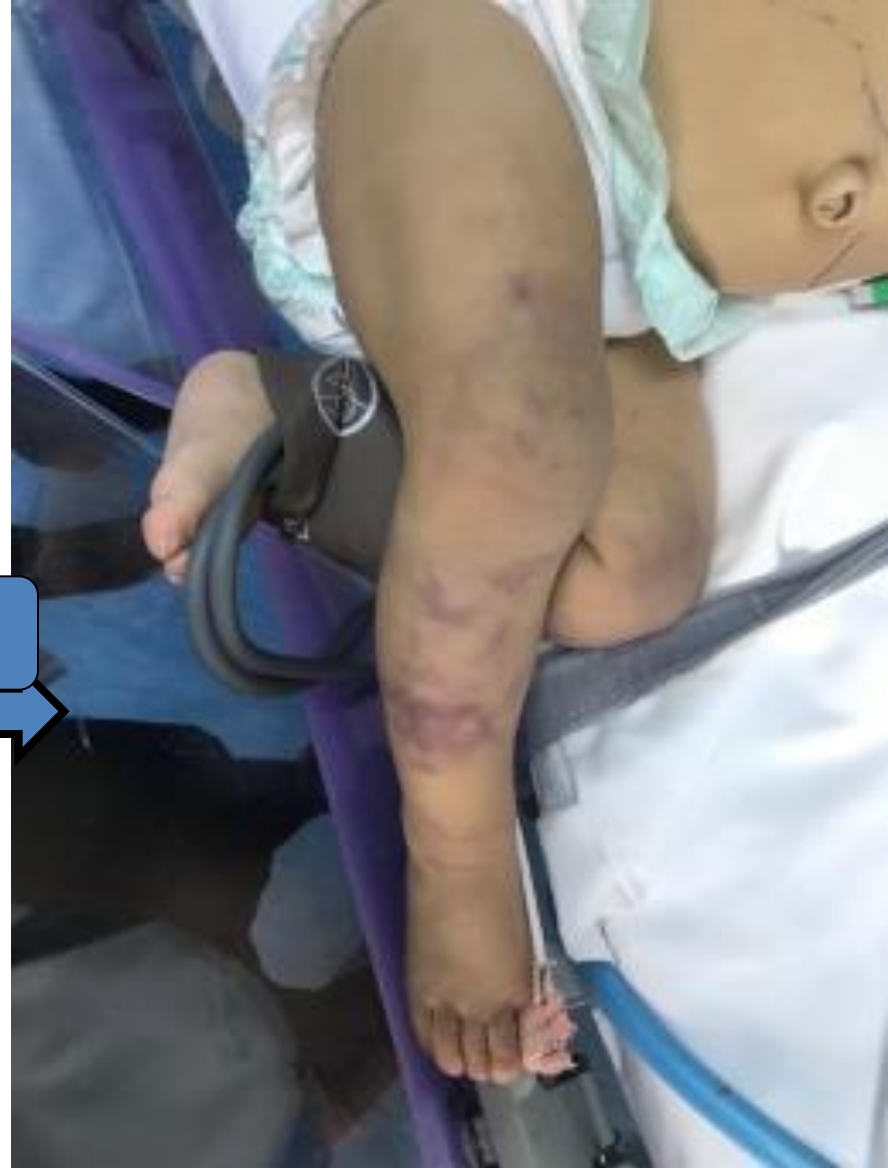- a) ITP
- b) Viral ÜSYE
- c) Meningokoksemi
- d) Sepsis
- e) Travma



## Peteşi, Purpura ve Meningokoksemi



12 sa

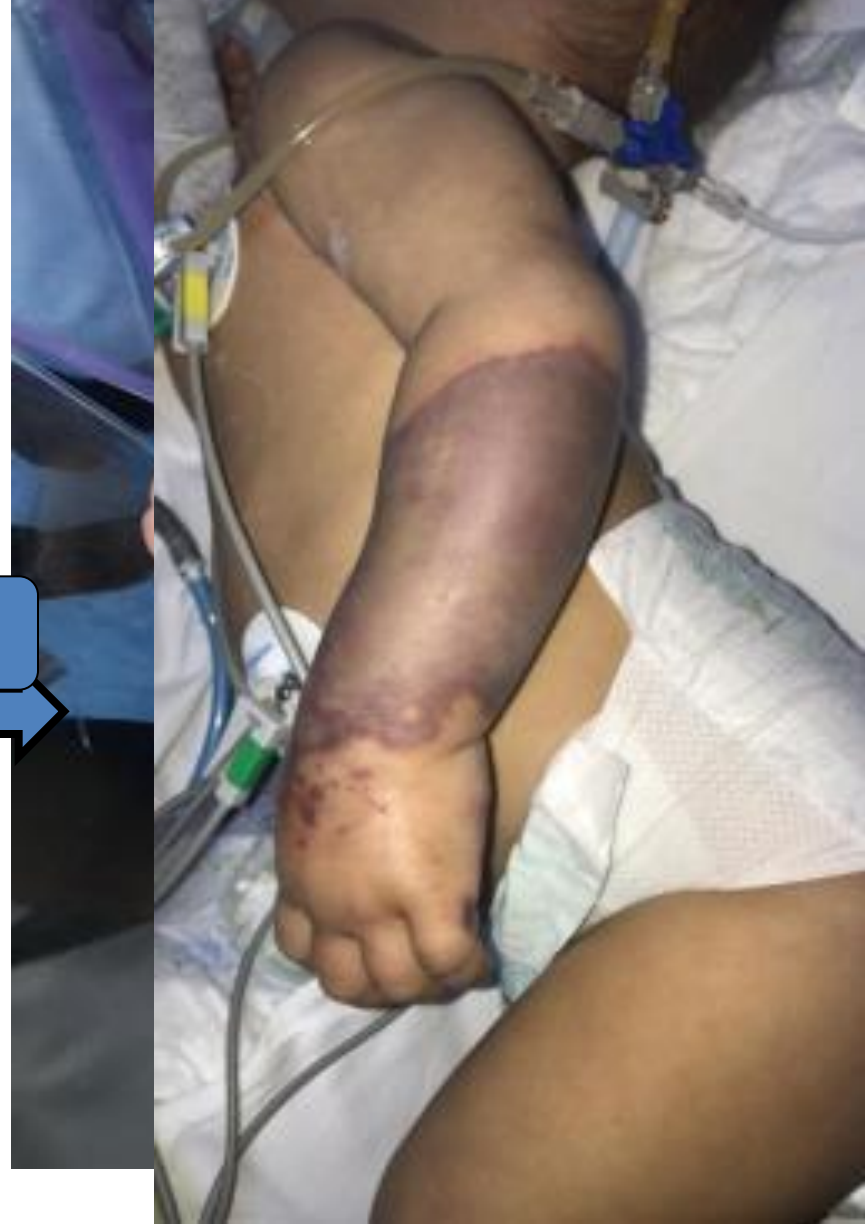



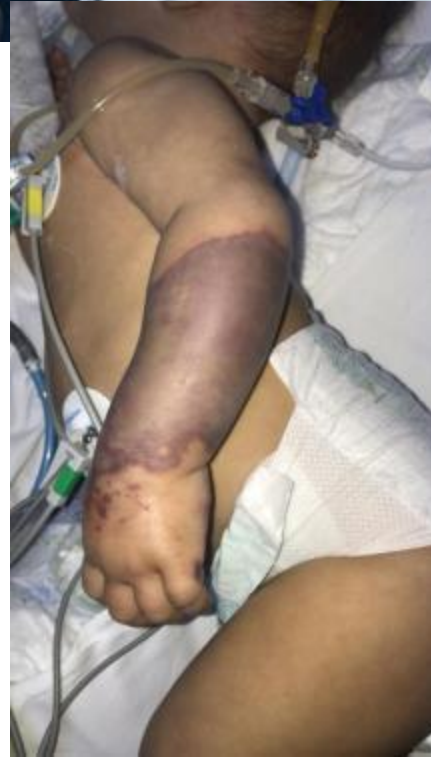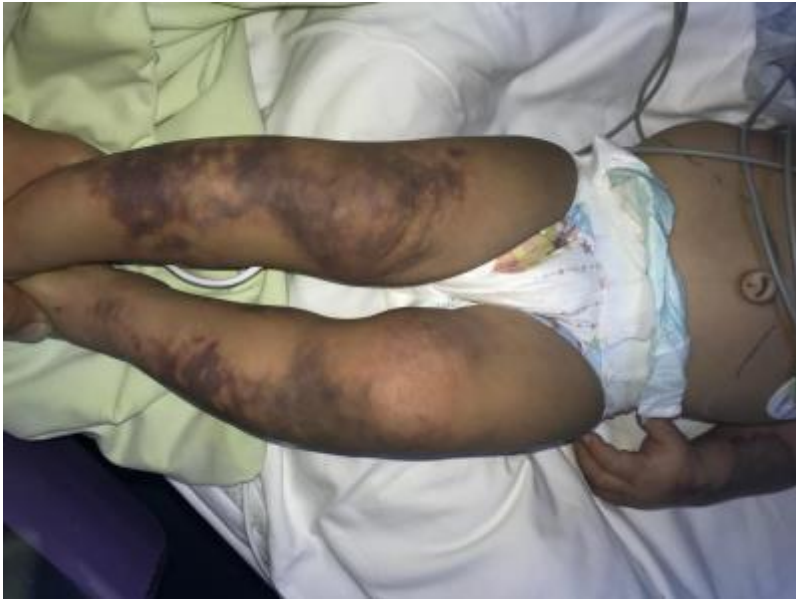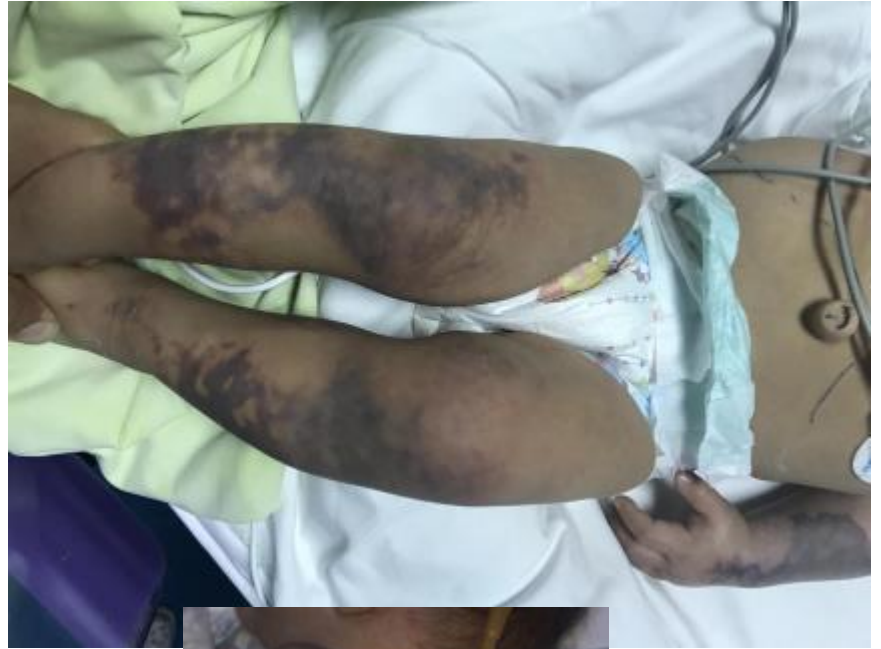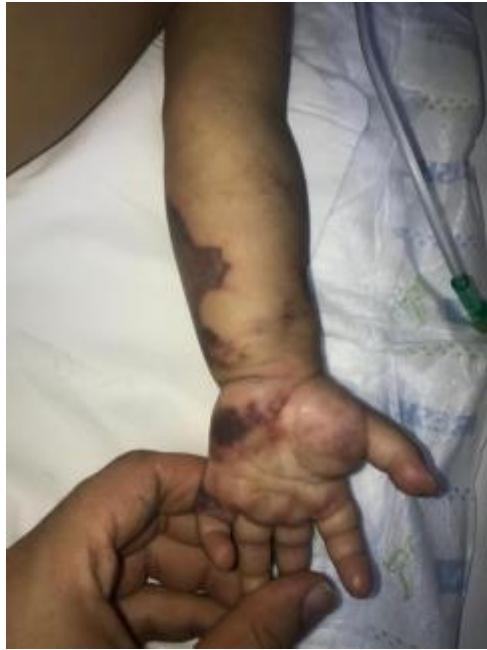Peteşi, Purpura ve Meningokoksemi



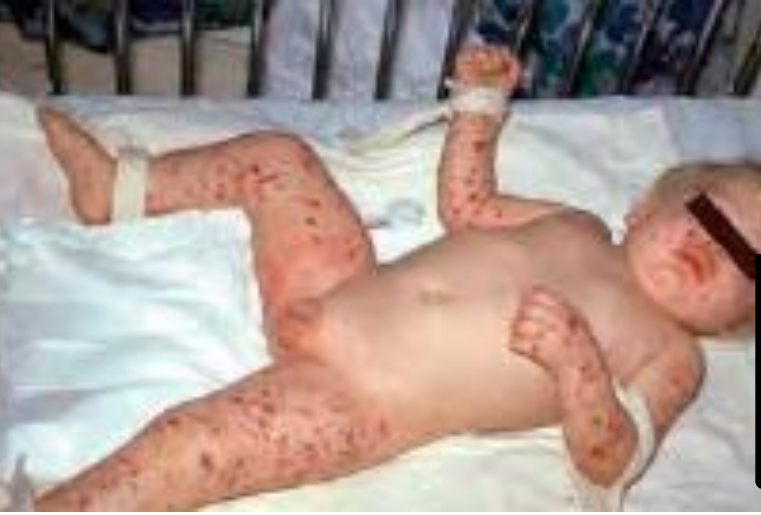12 sa



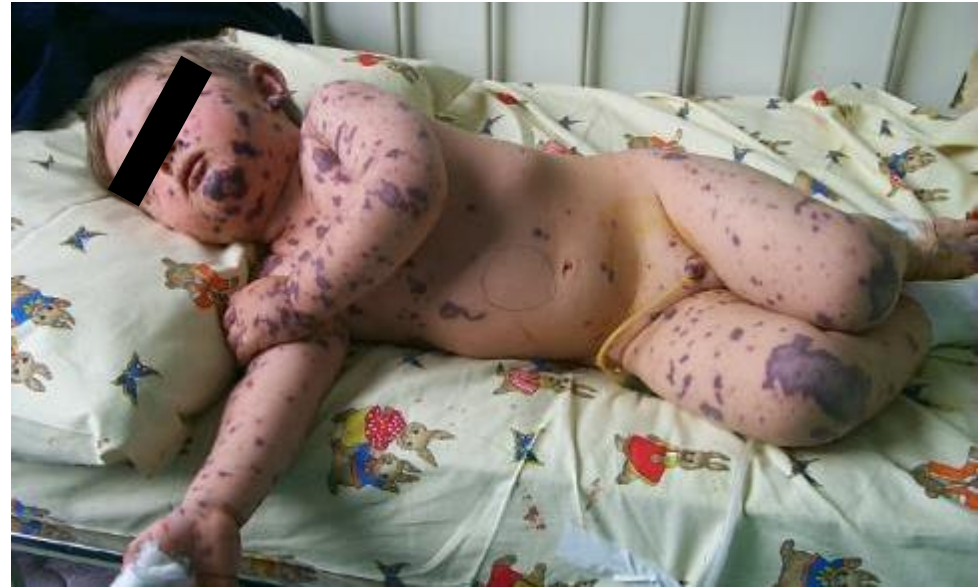12 sa



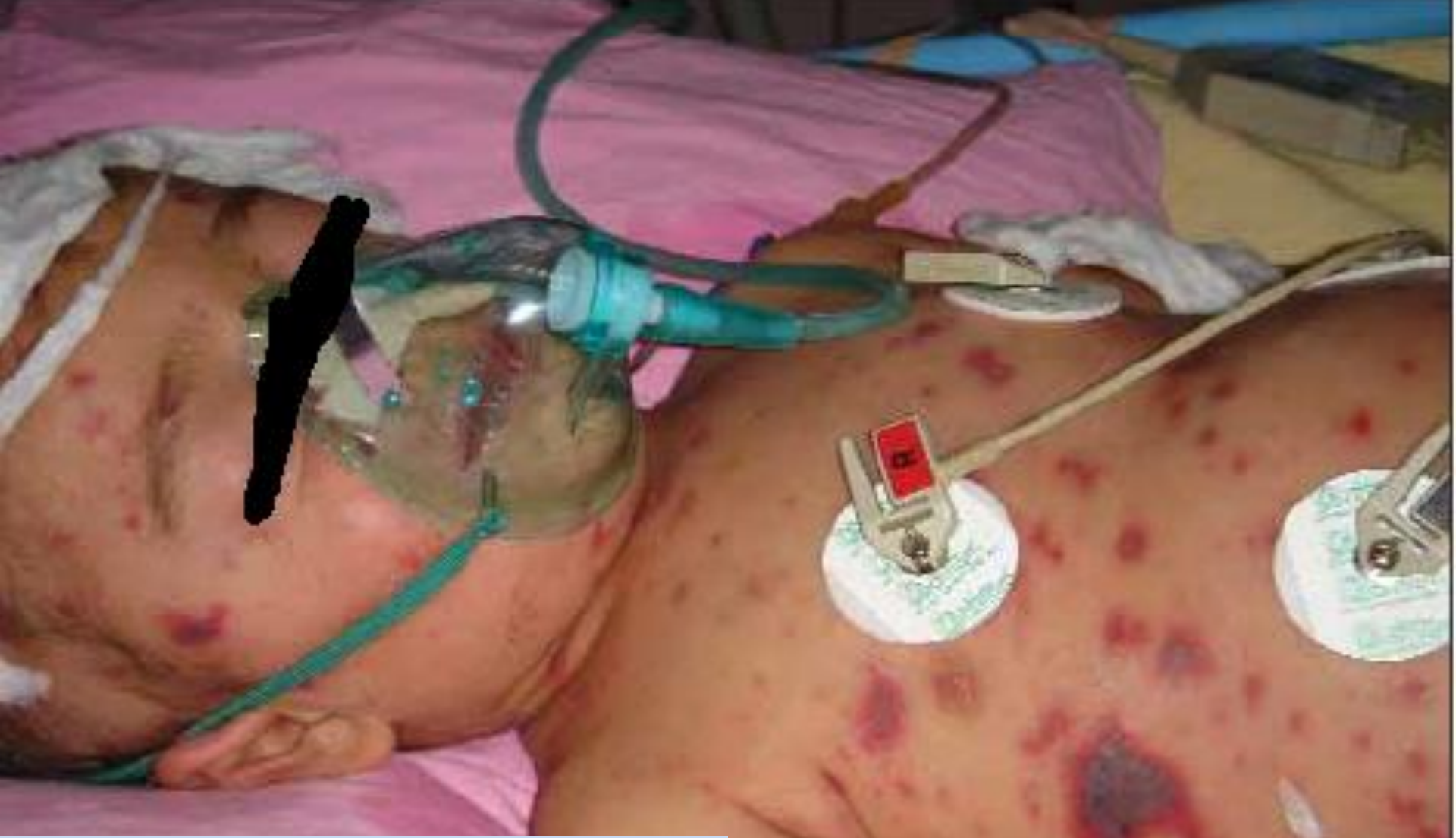## Peteşi, Purpura ve Meningokoksemi



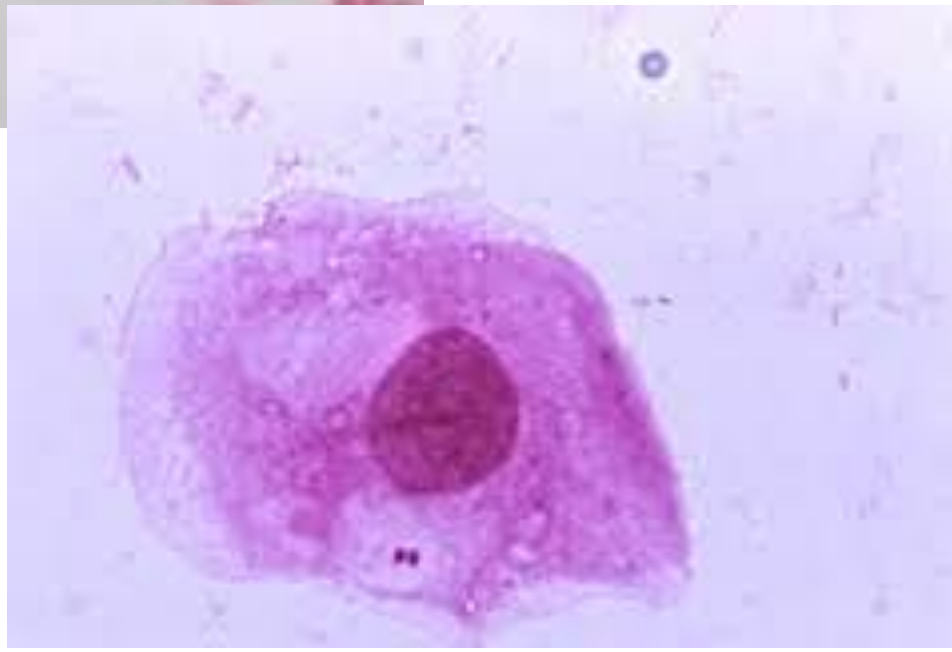
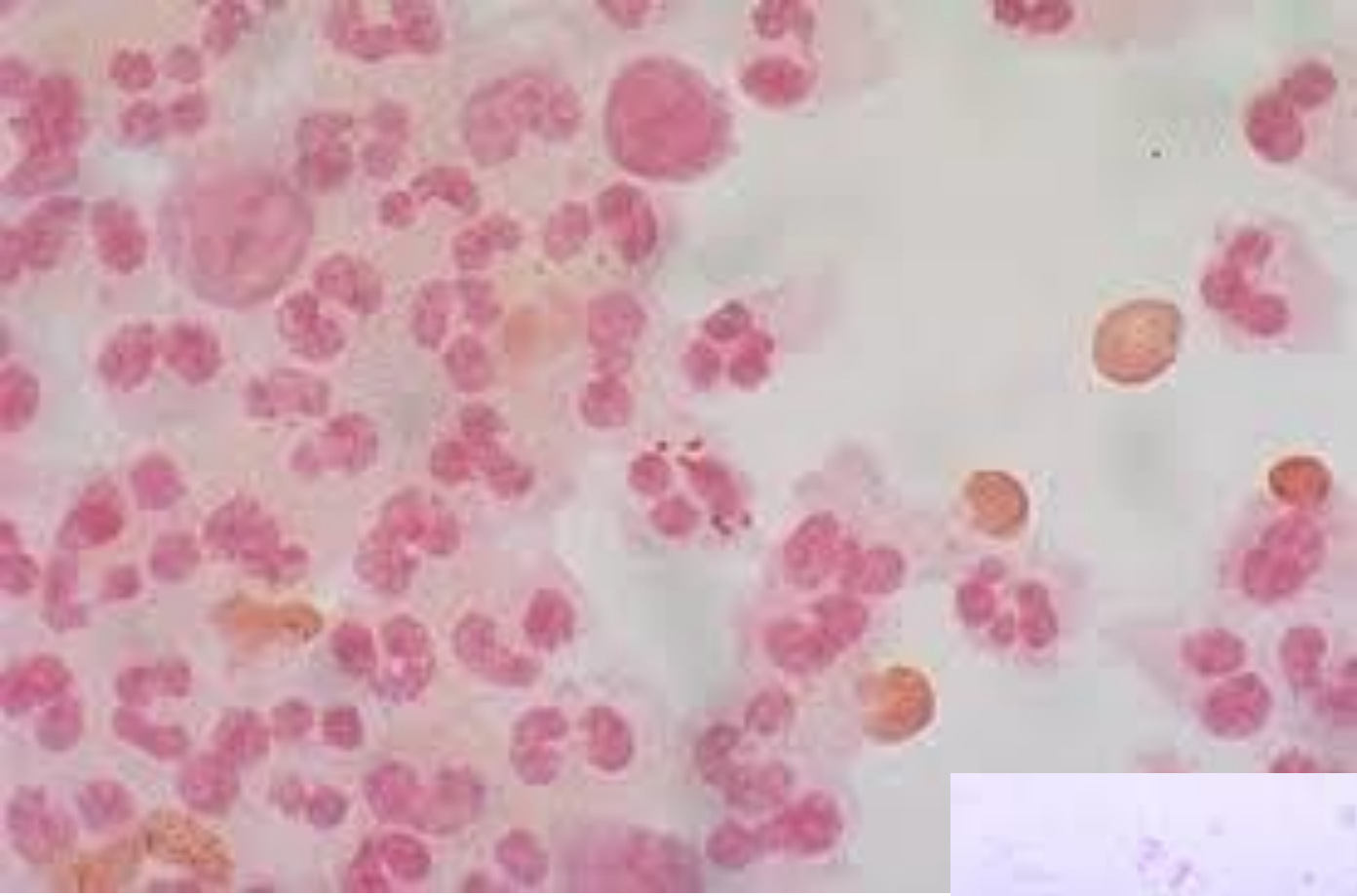
8 saat



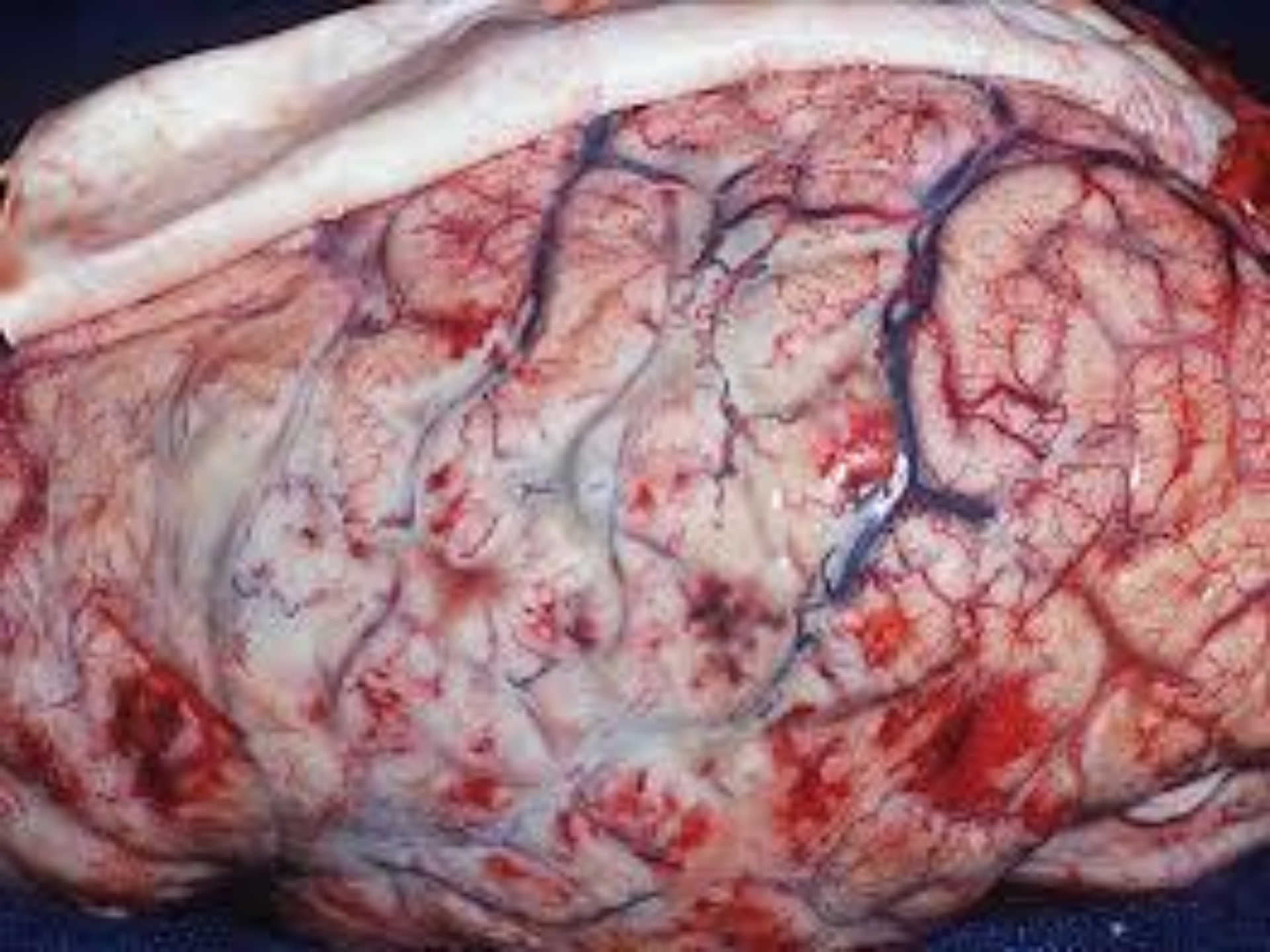



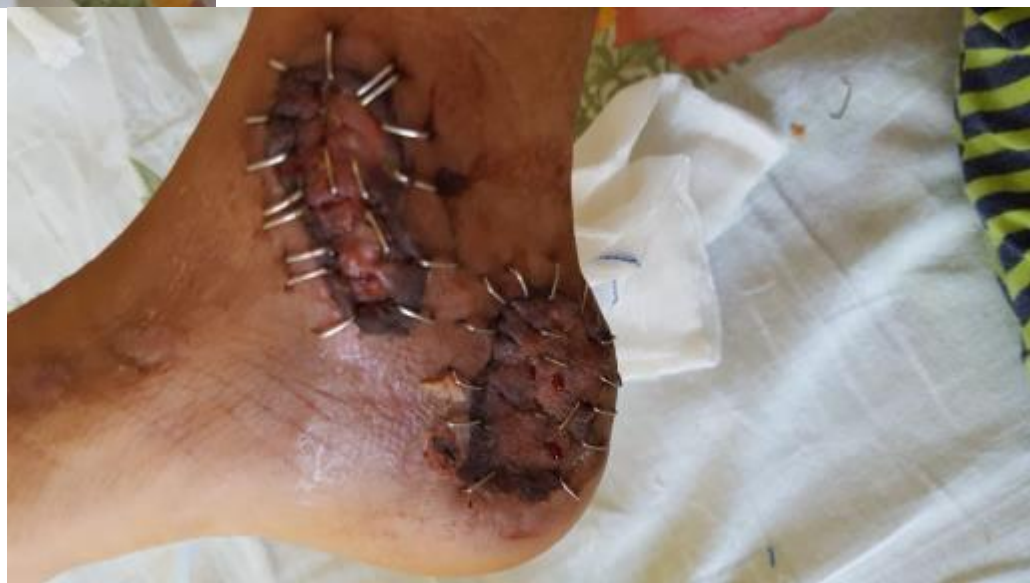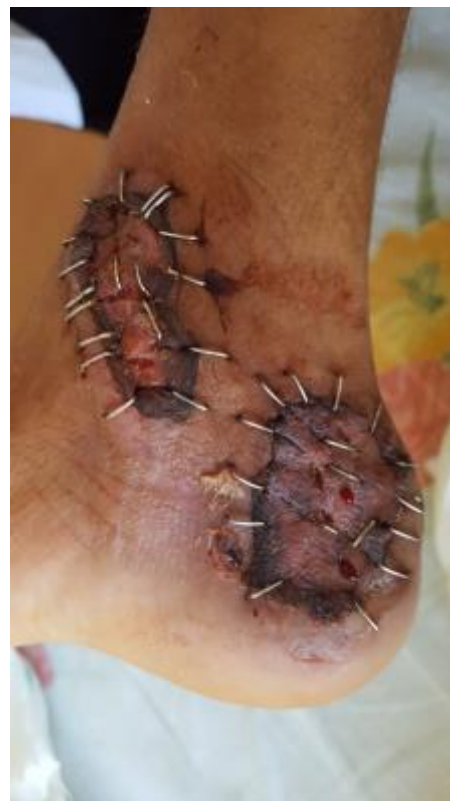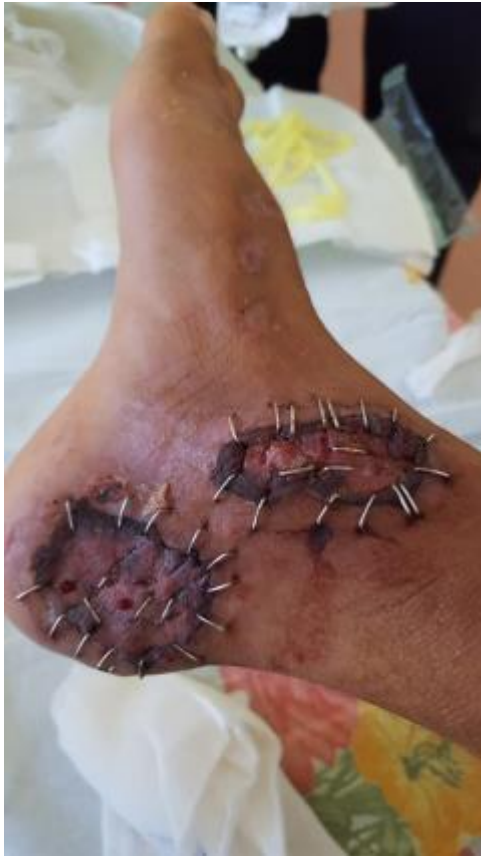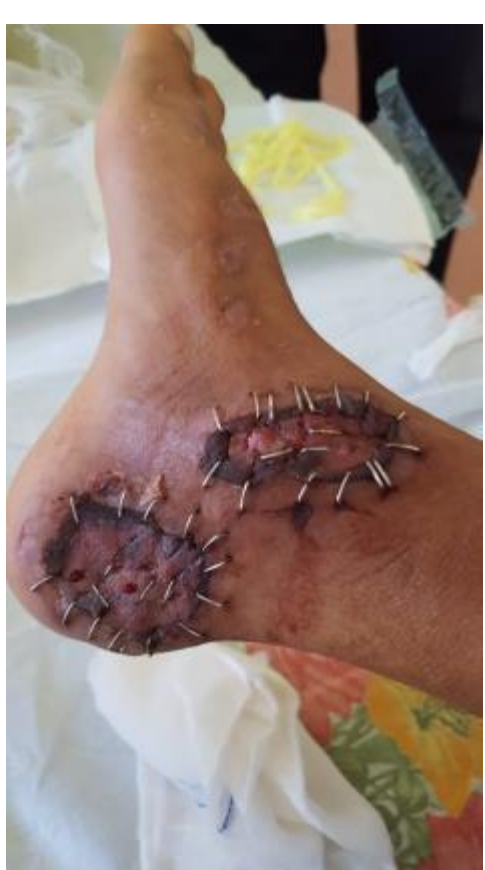- 19 ay kız
- Semptom; 12. sa başvuru
- Sepsis menenjit
- BOS hücre yok, üreme var
- Yatışının 8. saati ex



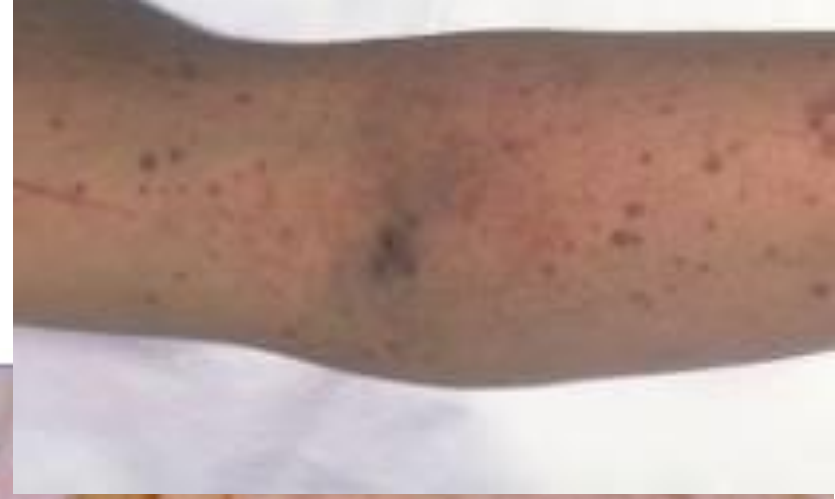
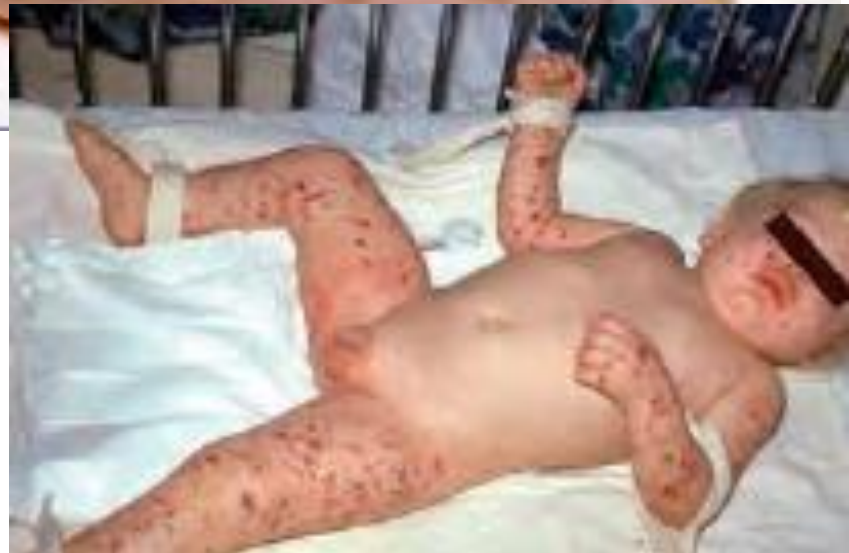
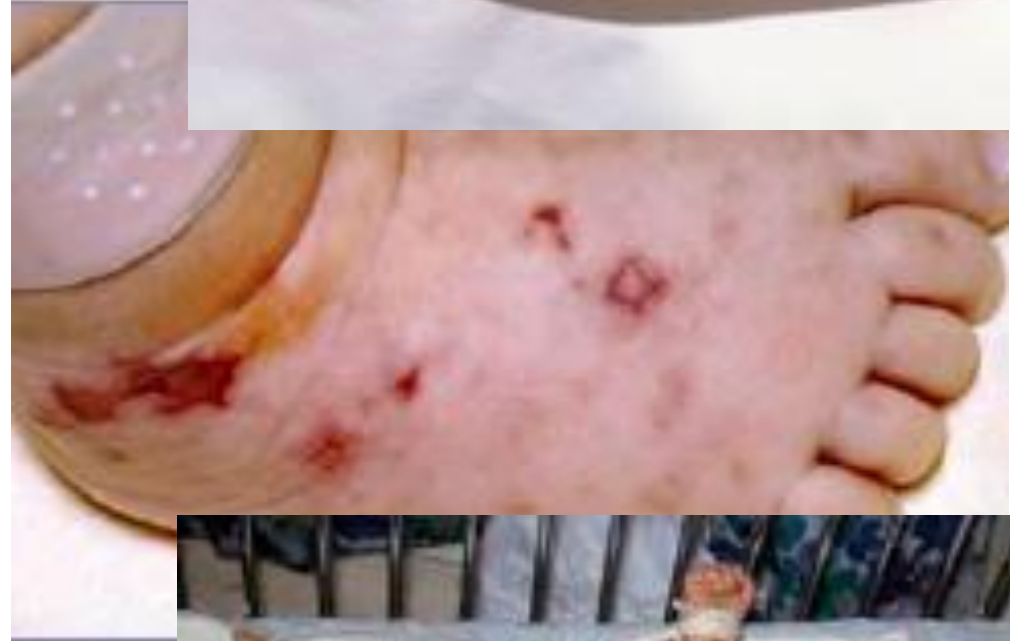
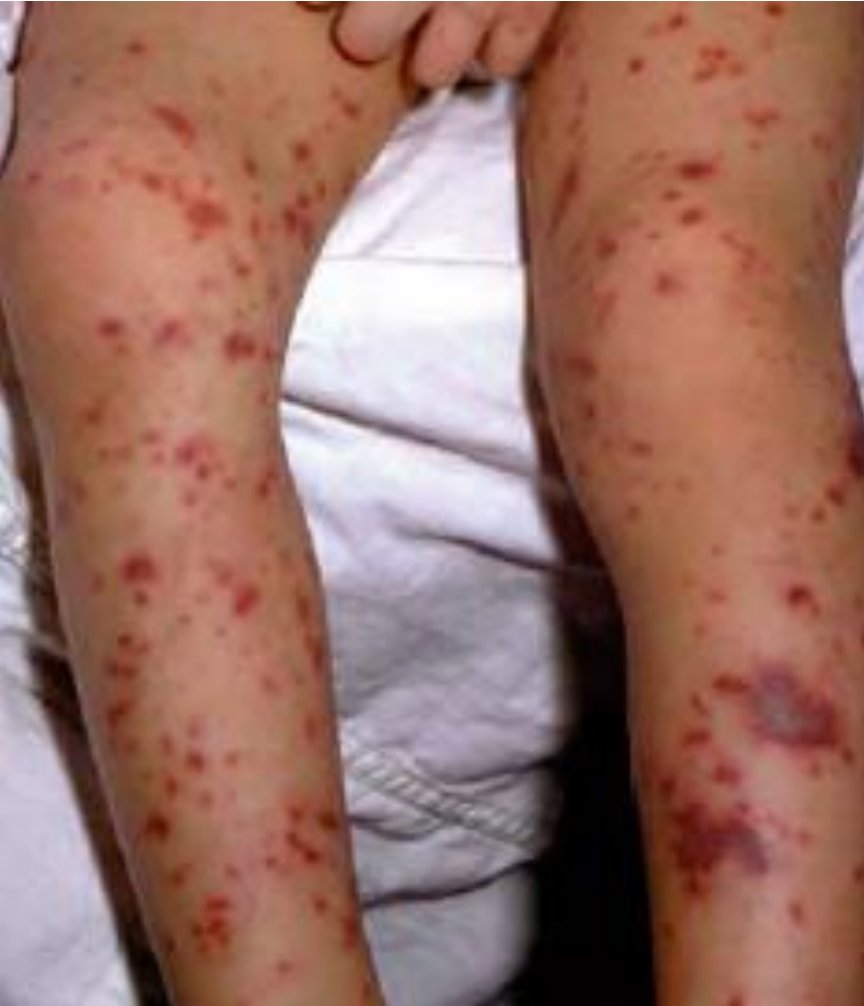




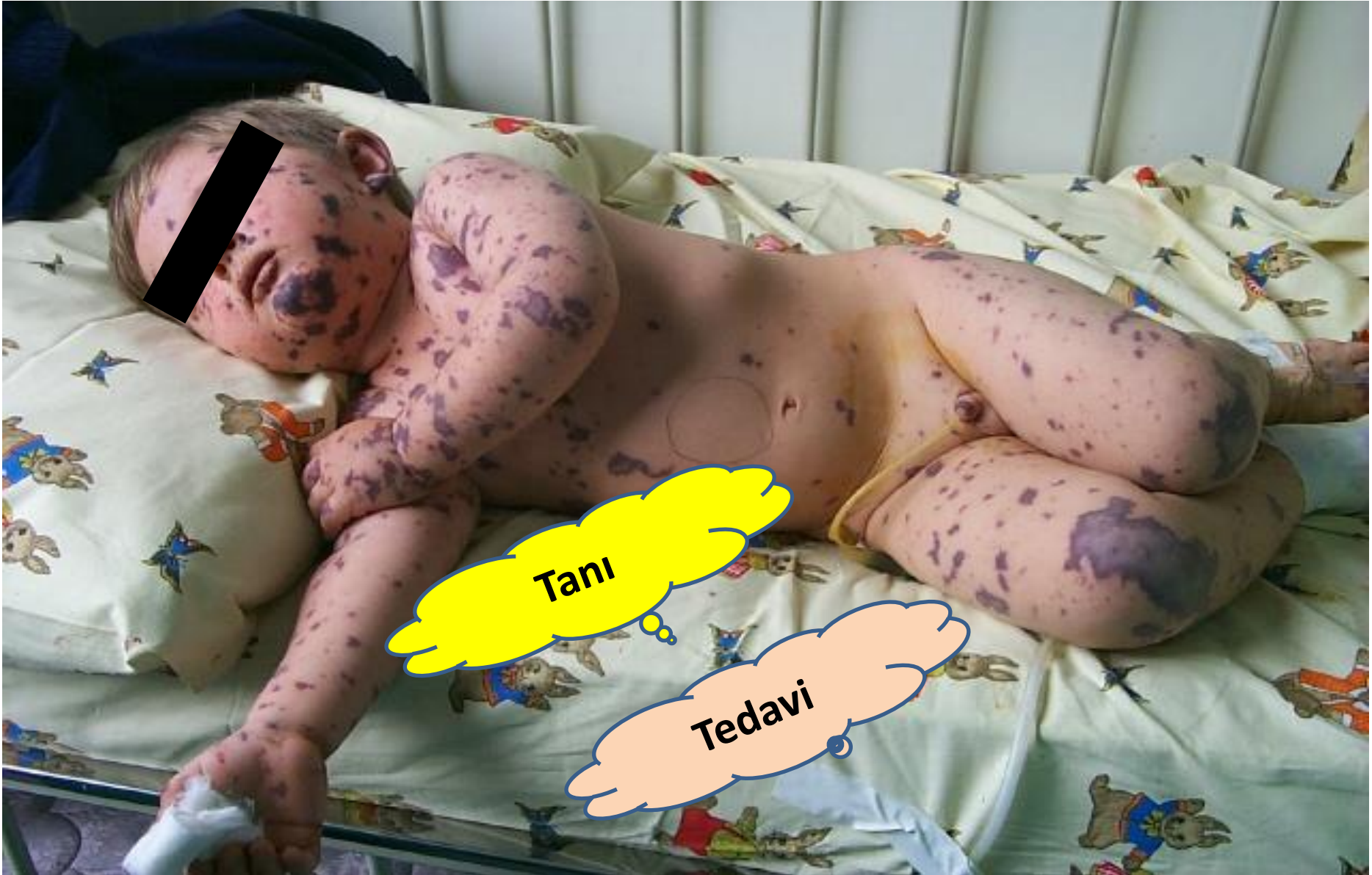## Peteşi, Purpura ve Meningokoksemi





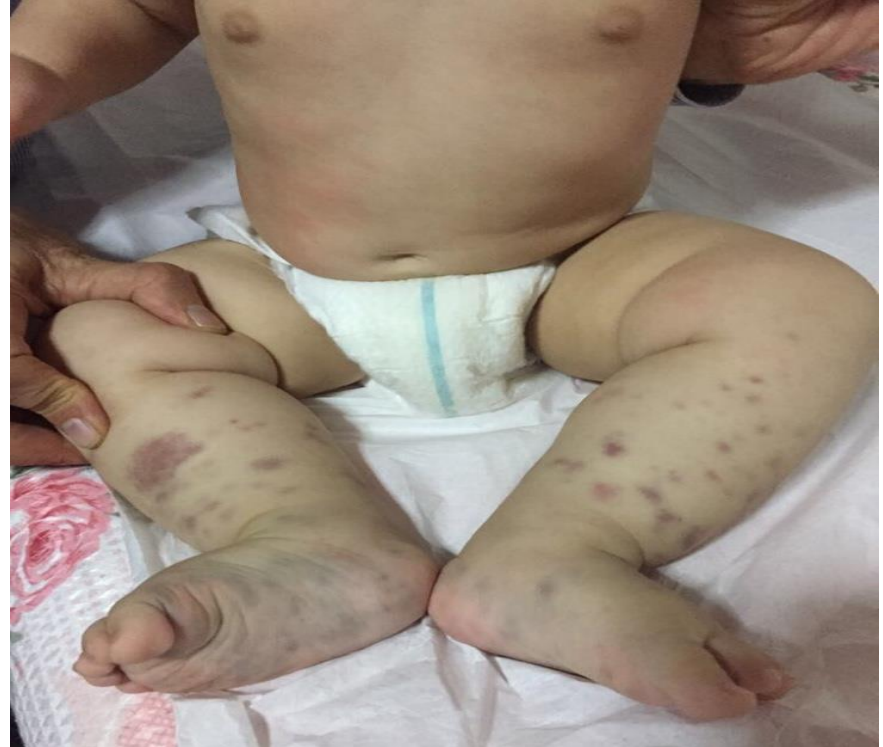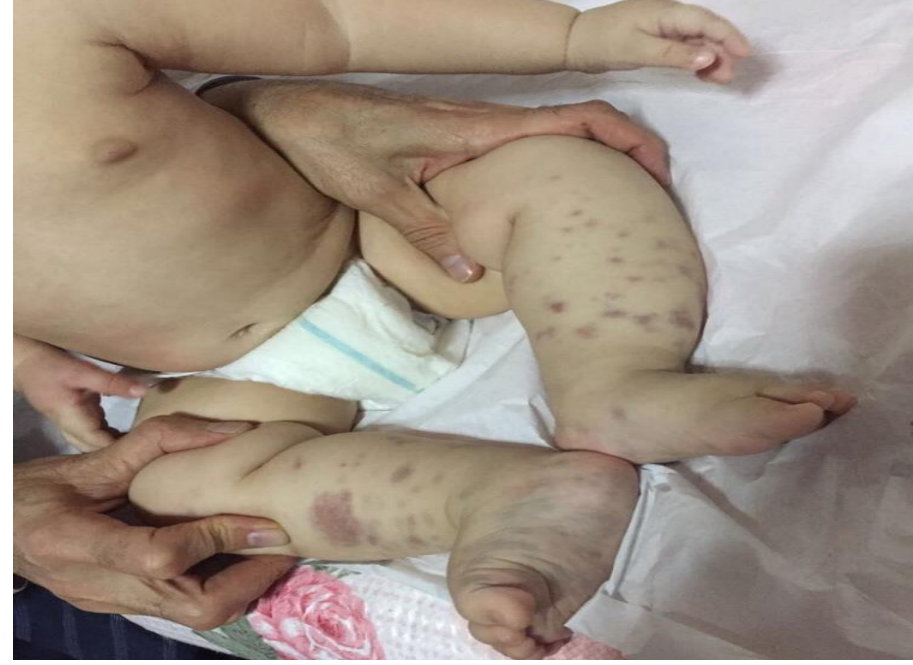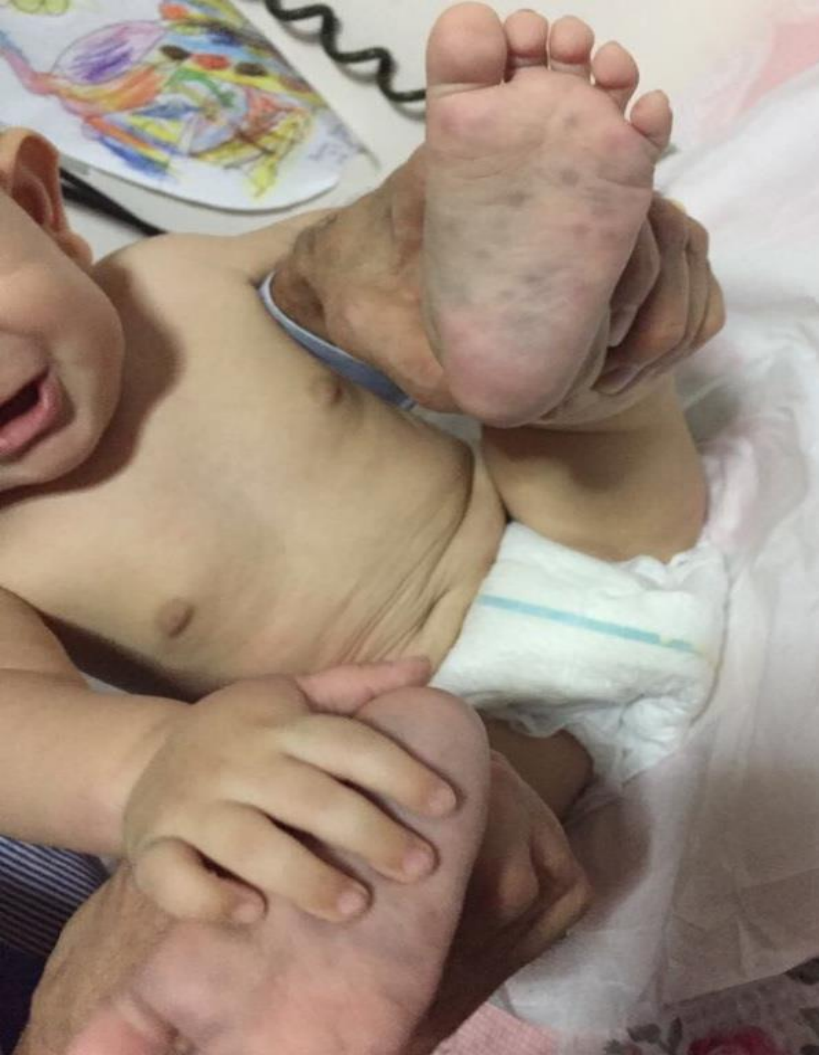# Peteşi, Purpura ve Meningokoksemi





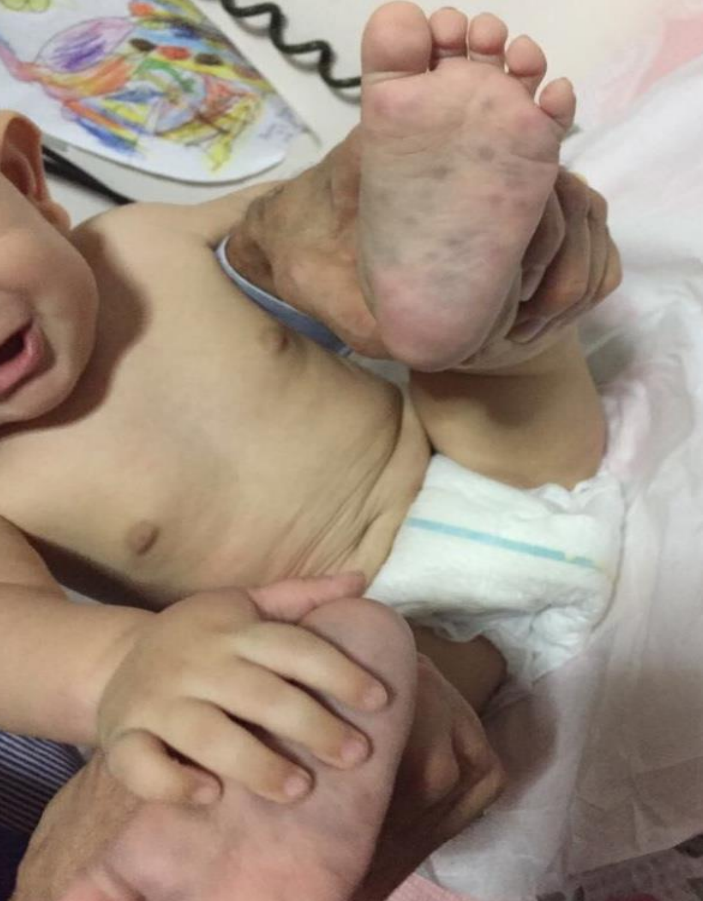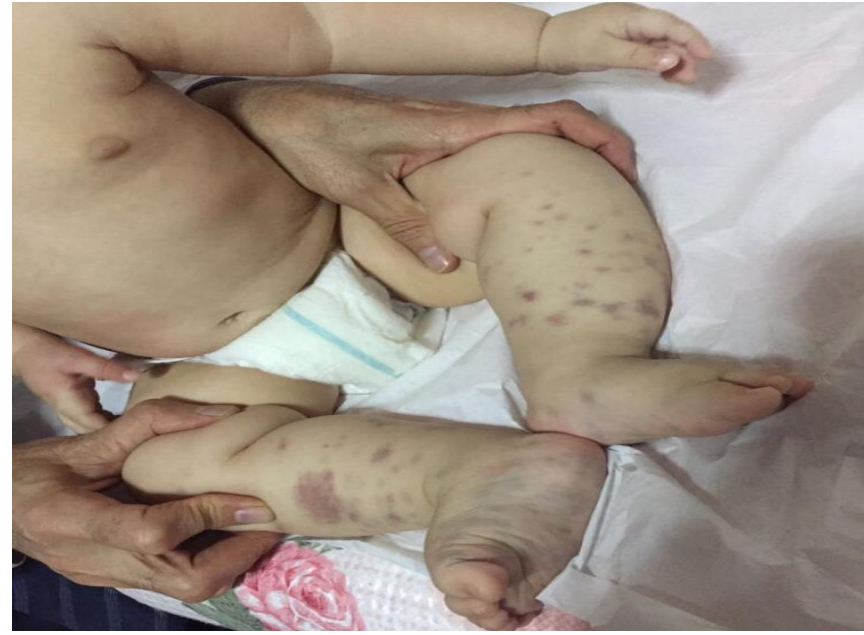## 7 aylık bebek

- Bir gündür ayaklarda morlukla başvurdu
- Ateş yok iştahsızlık yok.
- Genel durum iyi
- Basmakla solmayan döküntüleri var



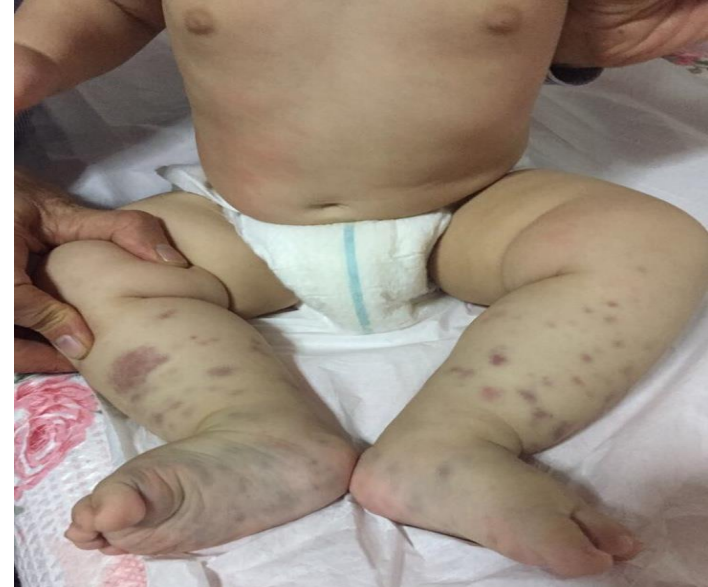## 7 aylık bebek

- Bir gündür ayaklarda morlukla başvurdu
- Ateş yok iştahsızlık yok.
- Genel durum iyi
- Basmakla solmayan döküntüleri var



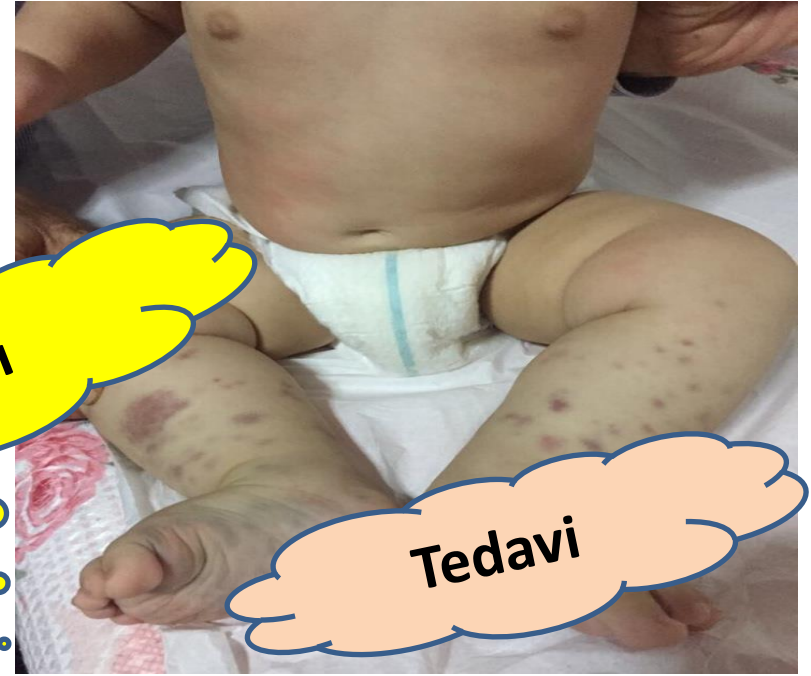
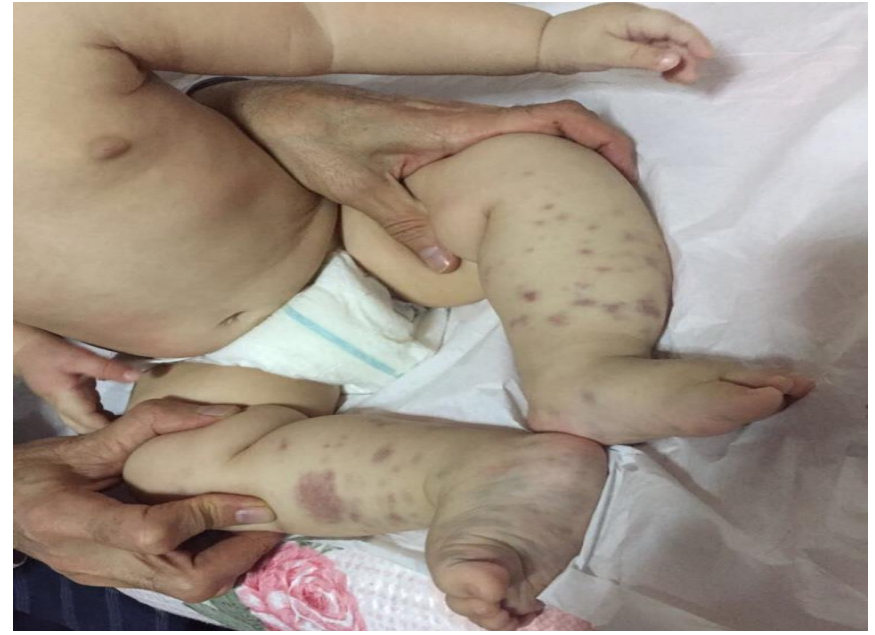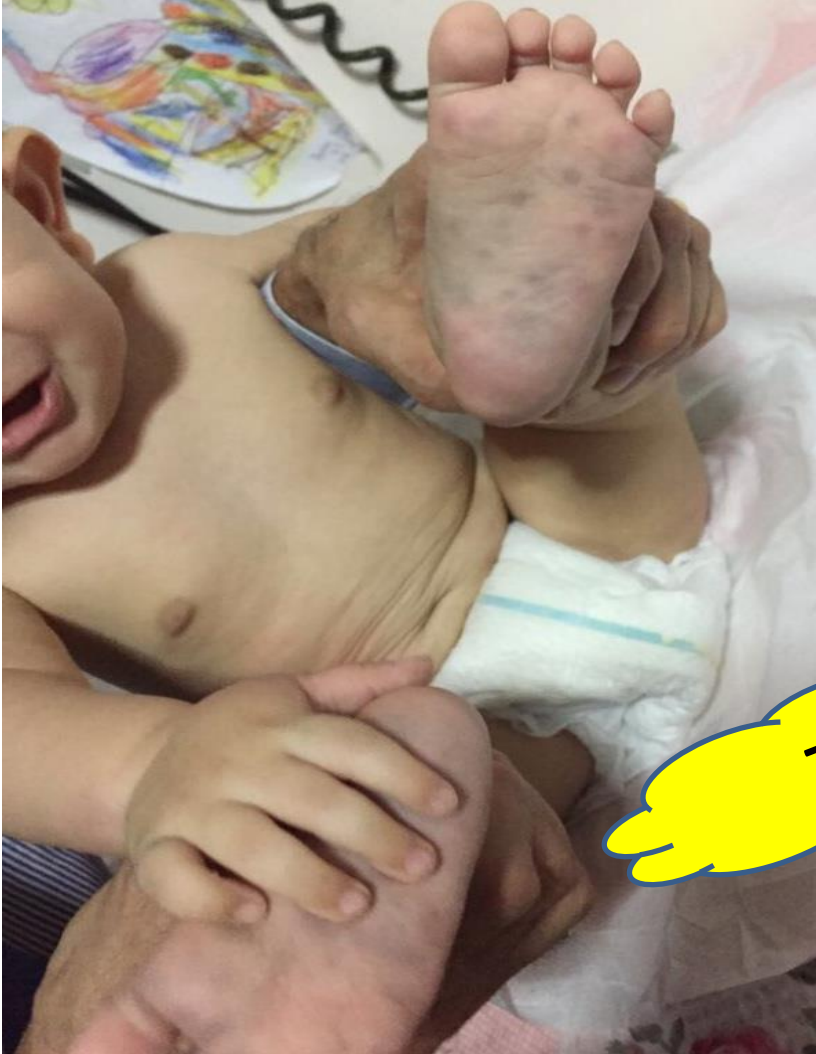### Olası tanınız?

- ITP
- Viral ÜSYE
- Meningokoksemi
- Benign infantil hemorajik ödem
- Travma





# Bening infantil hemorajik ödem

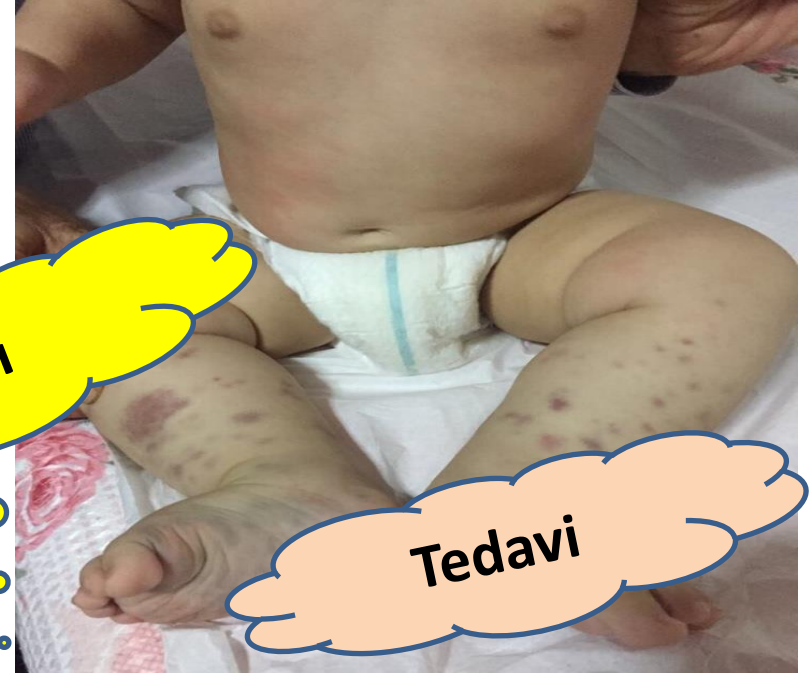

Tanı

Tedavi

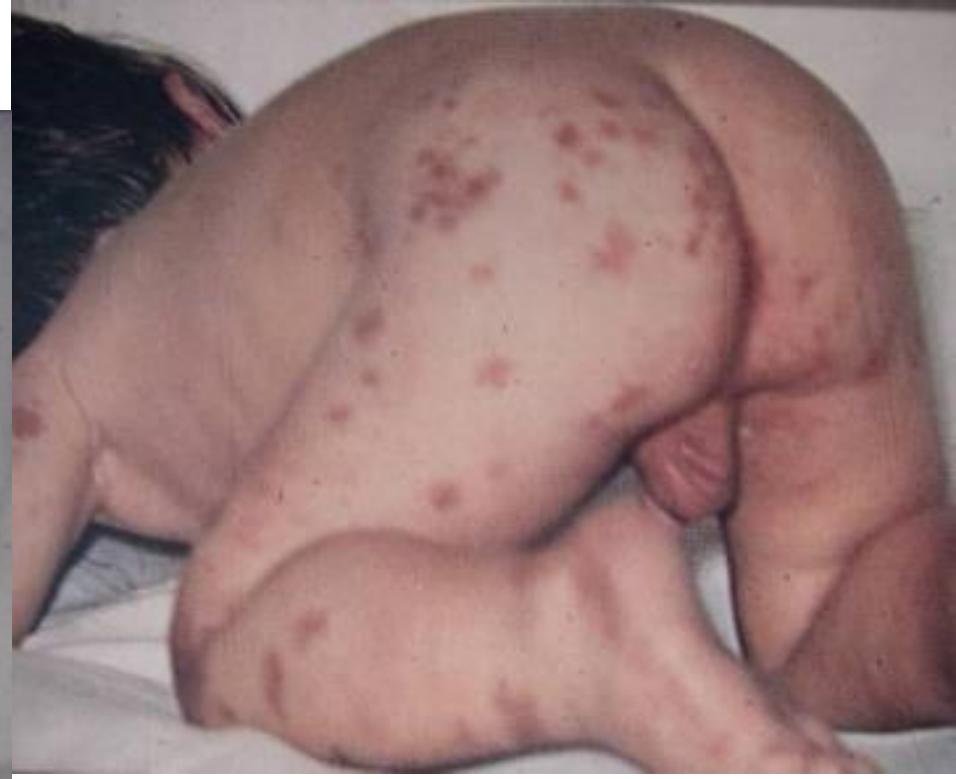
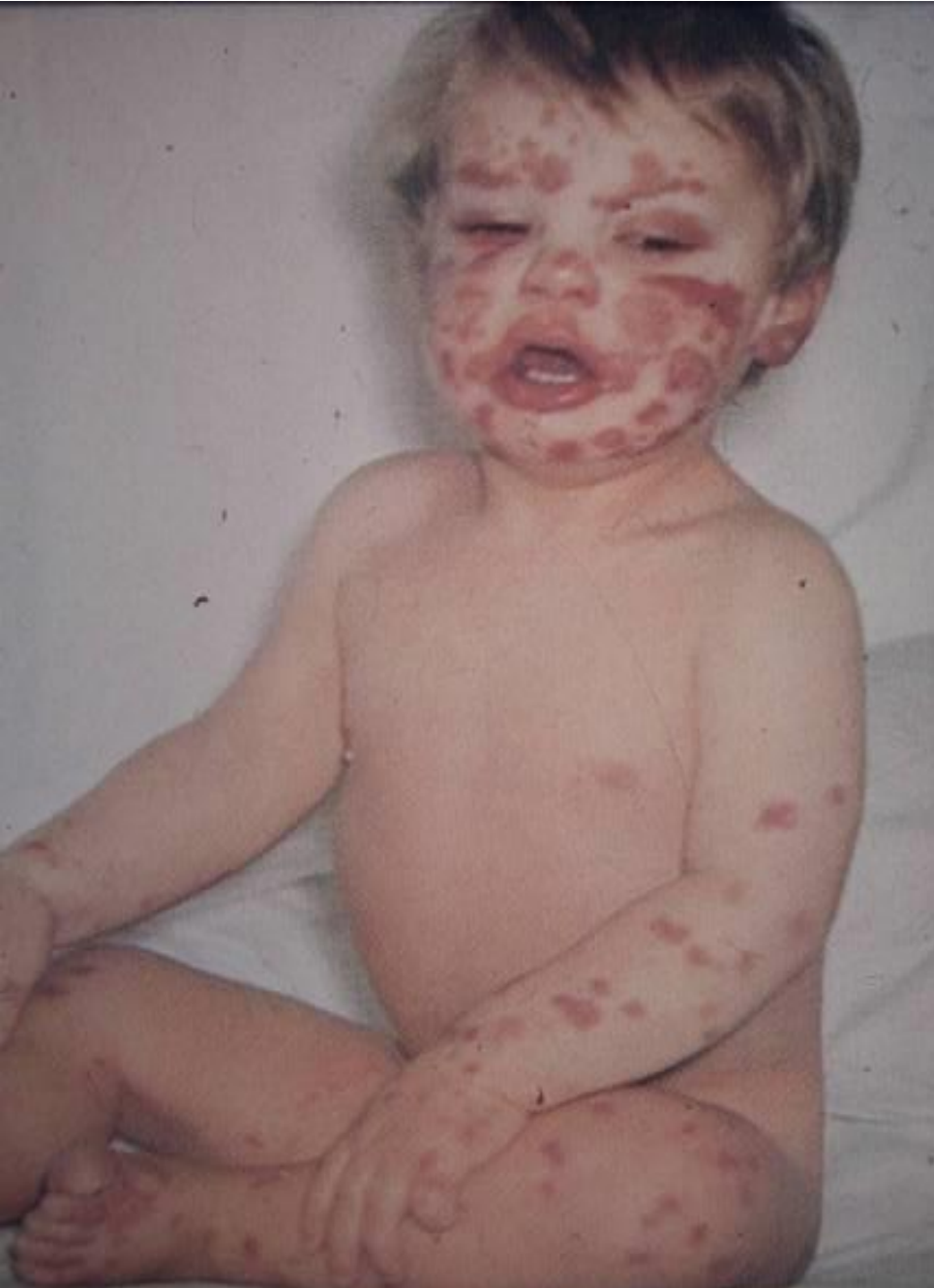
# Bening infantil hemorajik ödem



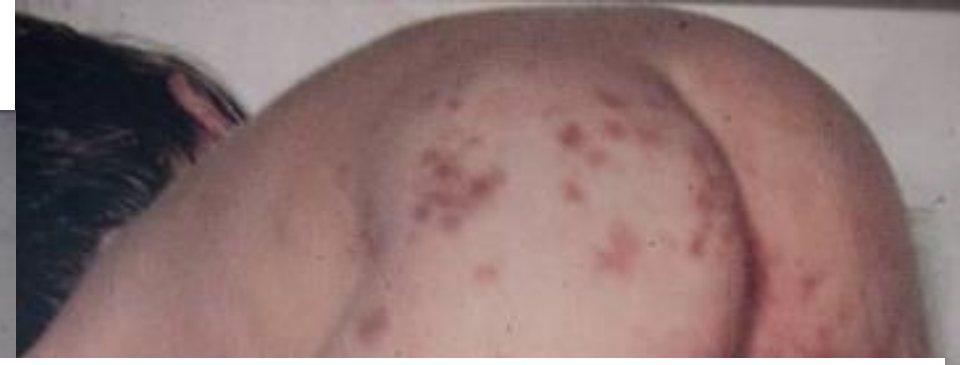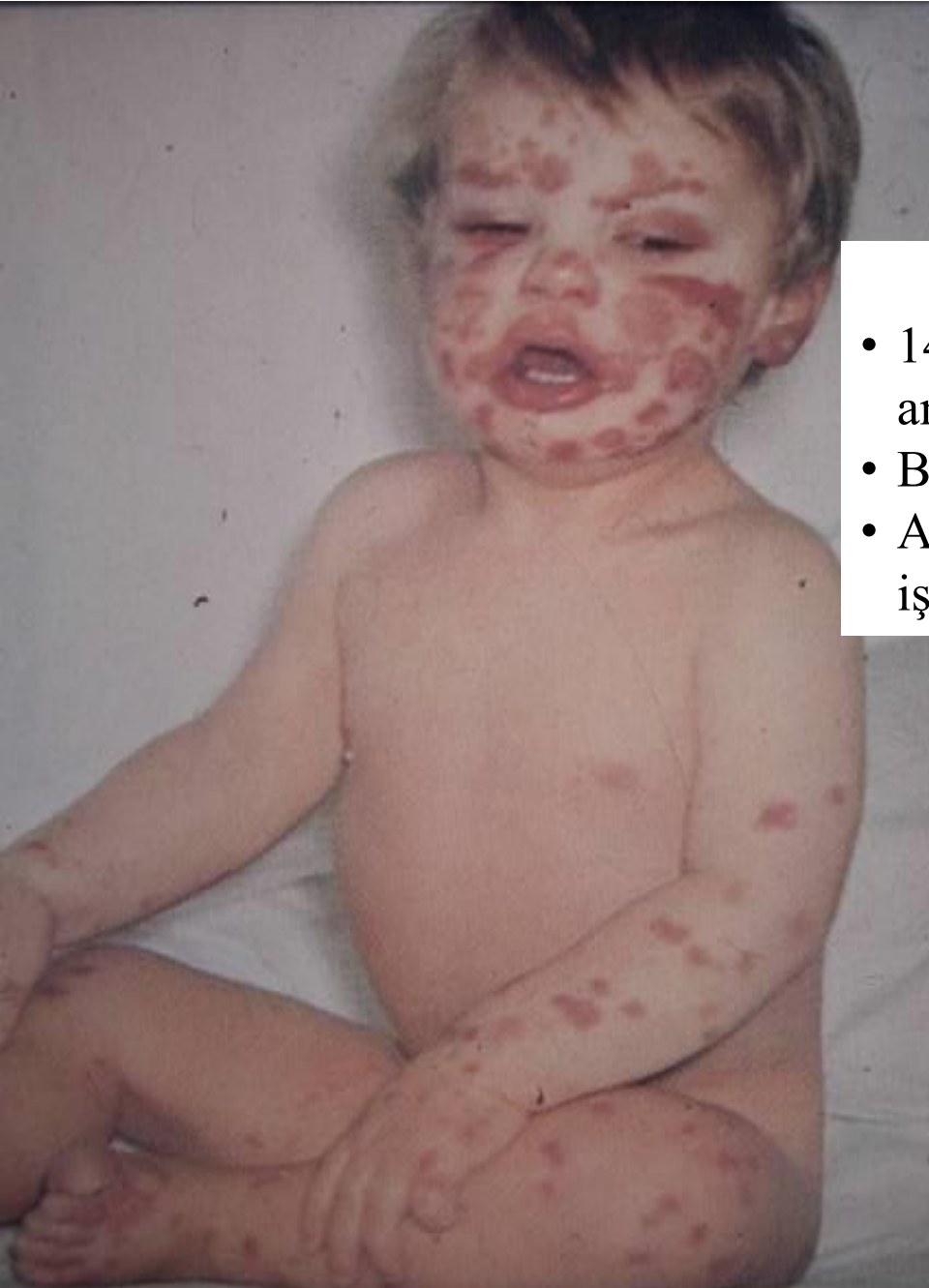Tanı

Tedavi



### **9 aylık bebek**

- 14 gün kadar önce ÜSYE geçirmiş, 5 gün antibiyotik kullanmış
- Bir gündür vücutta döküntüler varmış
- Ateş 37.5 timpanik, hafif öksürük var  
iştahsızlık-orta. Genel durum iyice



### 9 aylık bebek

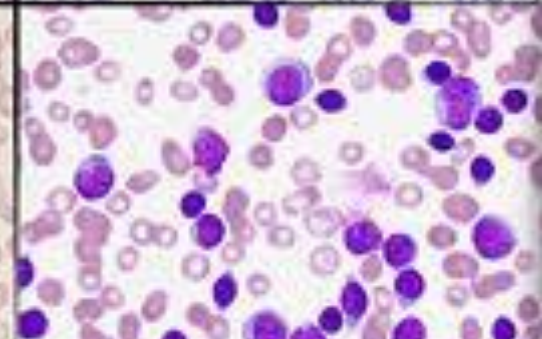
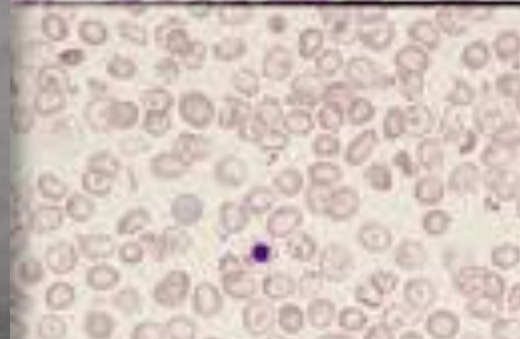
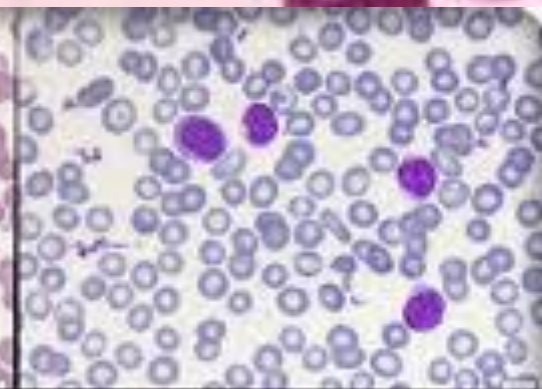
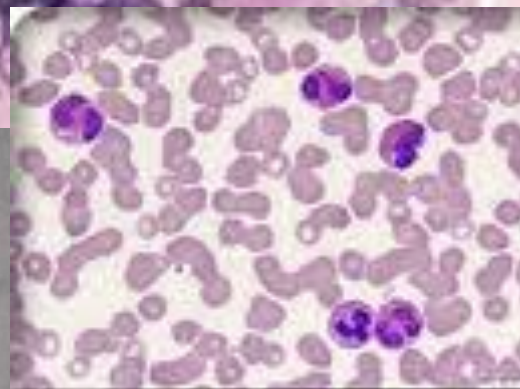
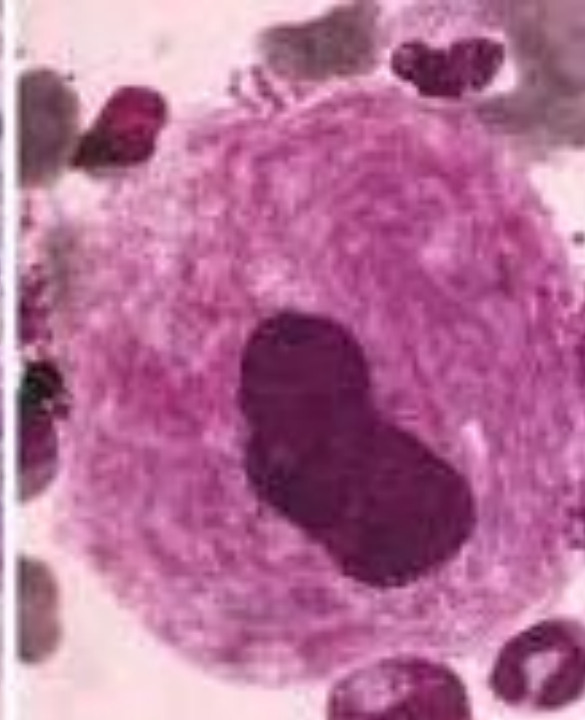
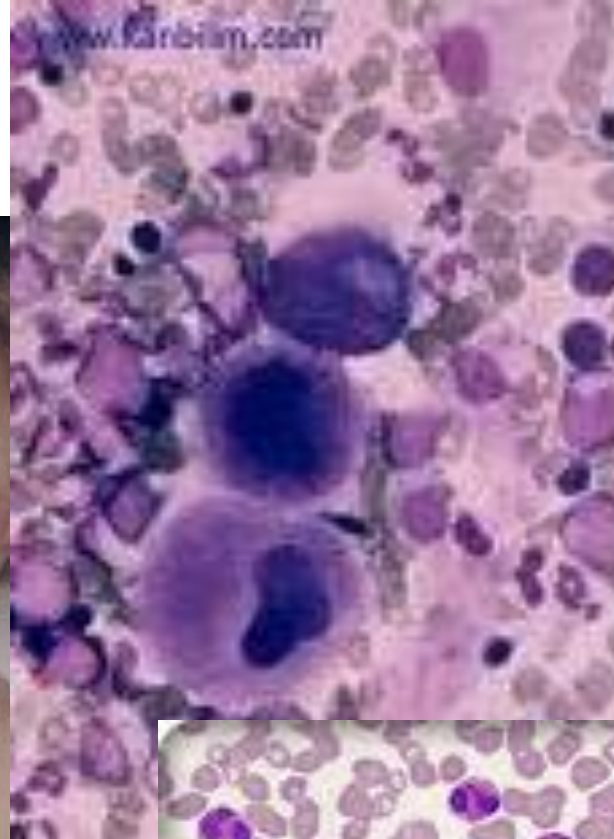
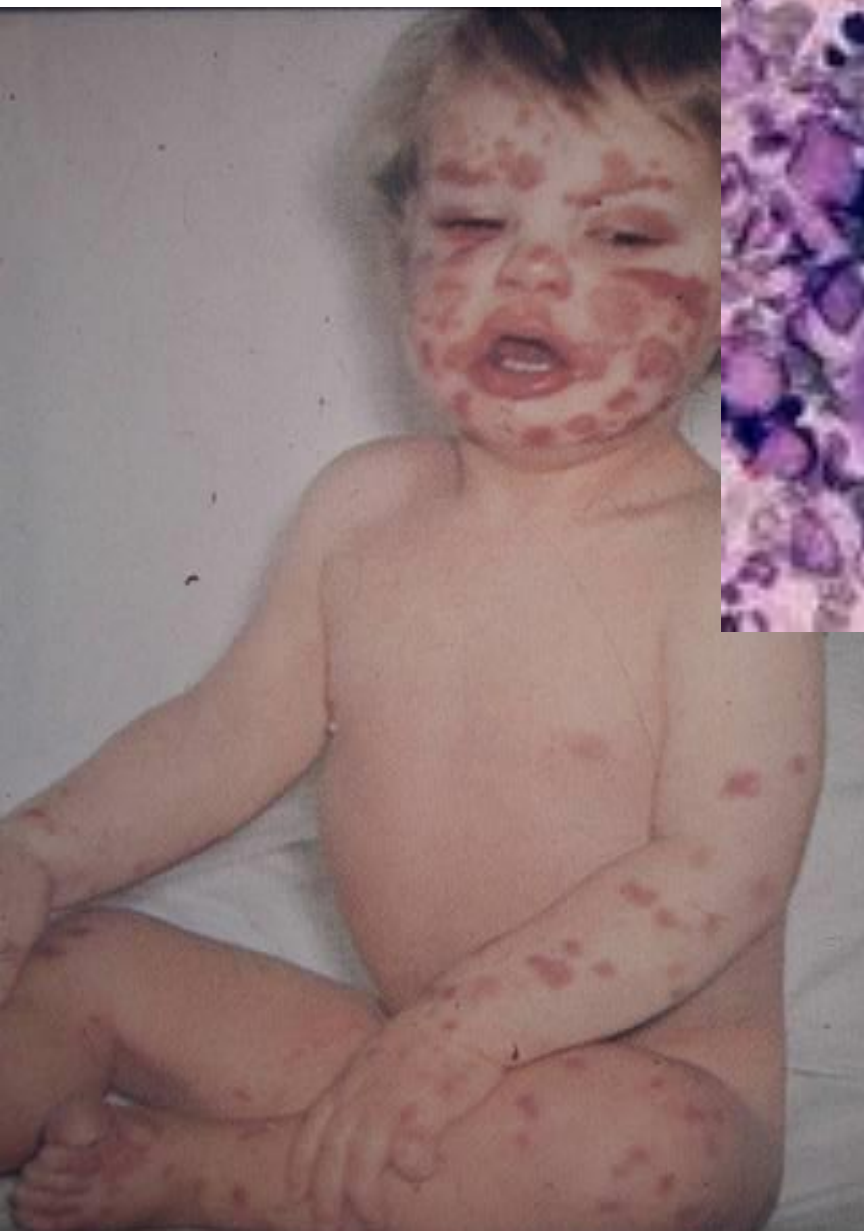- 14 gün kadar önce ÜSYE geçirmiş, 5 gün antibiyotik kullanmış
- Bir gündür vücutta döküntüler varmış
- Ateş 37.5 timpanik, hafif öksürük var  
iştahsızlık-orta. Genel durum iyice

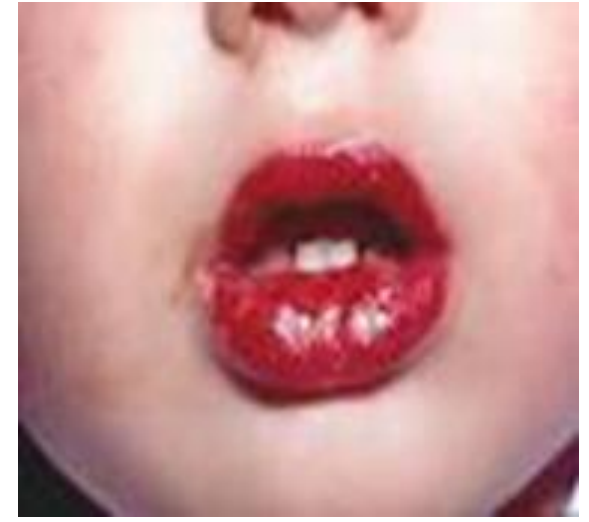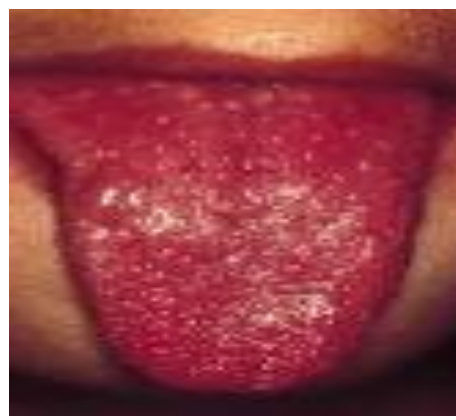### Olası tanınız?

- a) ITP
- b) Viral ÜSYE
- c) Meningokoksemi
- d) Henoch schönlein Purpurası
- e) Travma



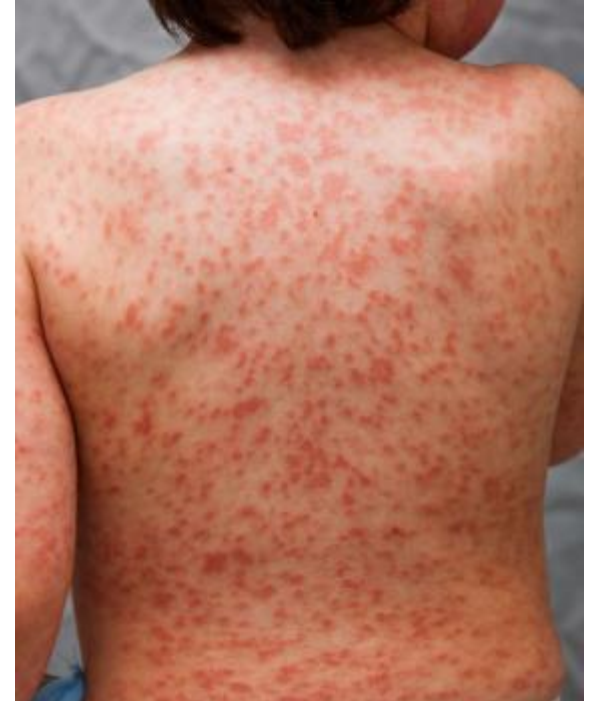# ITP





### 4 yaşında çocuk

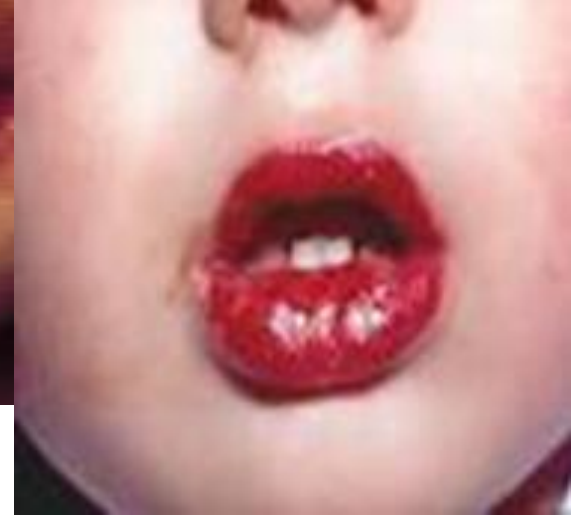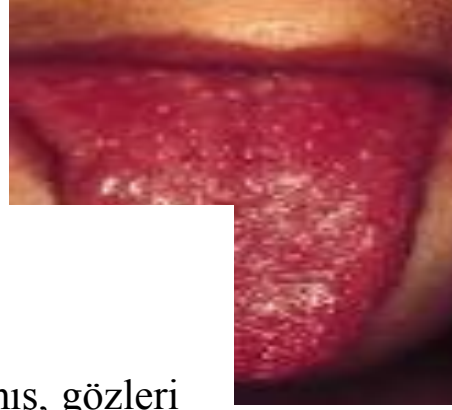
- 5gündür ateş var, sol boynunda şişlik var
- ÜSYE tanısıyla 5 gündür amoksisilin alıyor
- Bir gündür (AB 3. günü) vücutta döküntü çıkmış, gözleri de kızarmış
- Ateş devam ediyor, CRP 40mg/L
- AST 82, ALT 78 IU/L





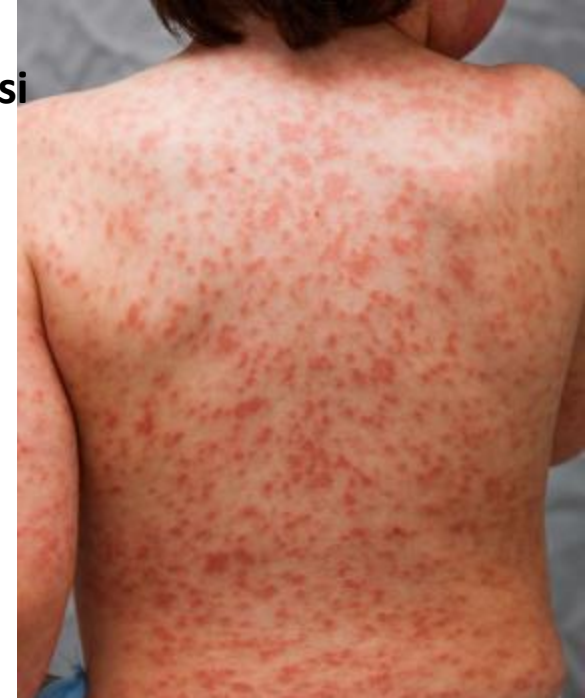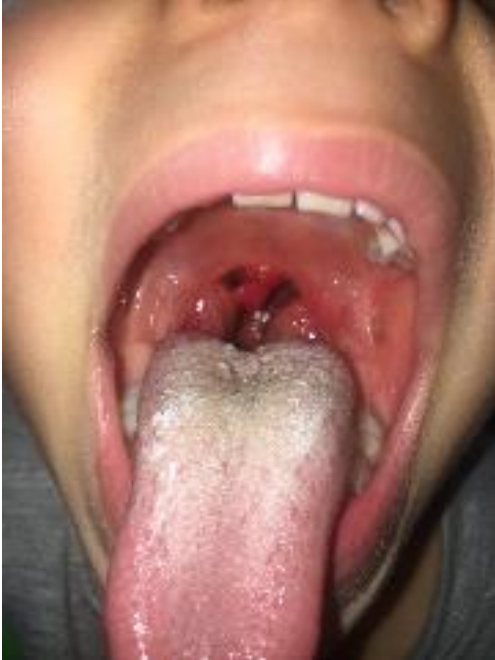### 4 yaşında çocuk

- 5gündür ateş var, sol boynunda şişlik var
- ÜSYE tanısıyla 5 gündür amoksisilin alıyor
- Bir gündür (AB 3. günü) vücutta döküntü çıkmış, gözleri de kızarmış
- Ateş devam ediyor, CRP 40mg/L
- AST 82, ALT 78 IU/L



**Olası tanınız?**

- a) Grup A Streptokok Tonsillofarenjiti
- b) Viral ÜSYE
- c) E mononükleosis
- d) ÜSYE+Amoksisilin allerjisi
- e) Kawasaki hastalığı

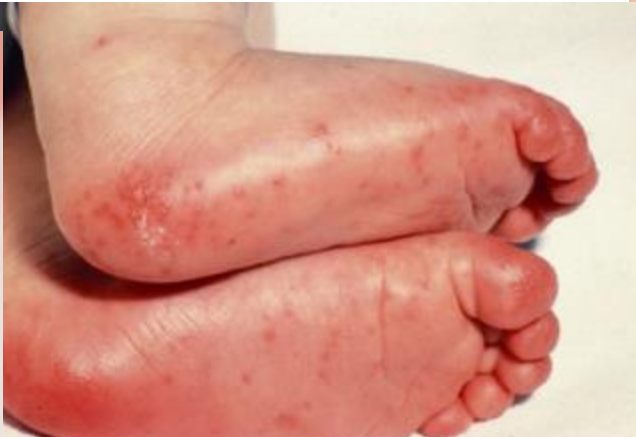
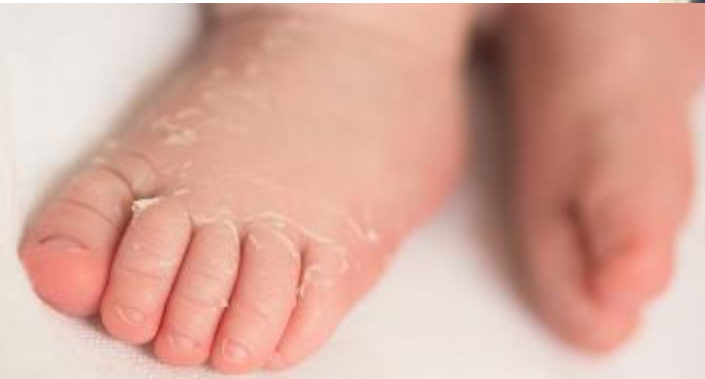
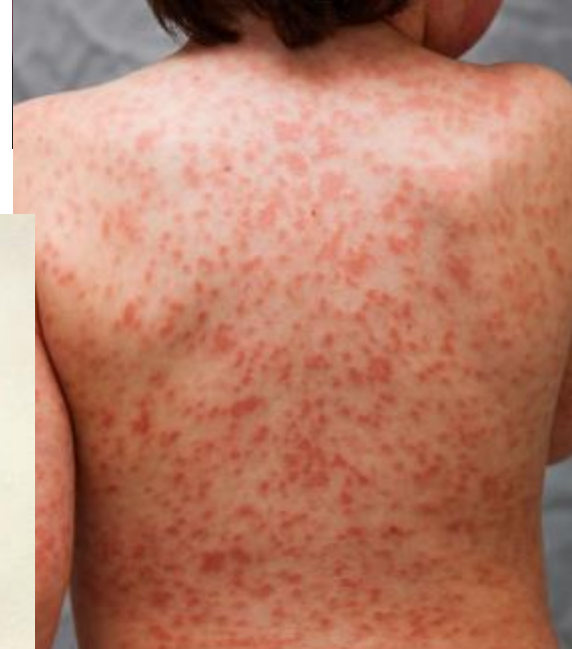
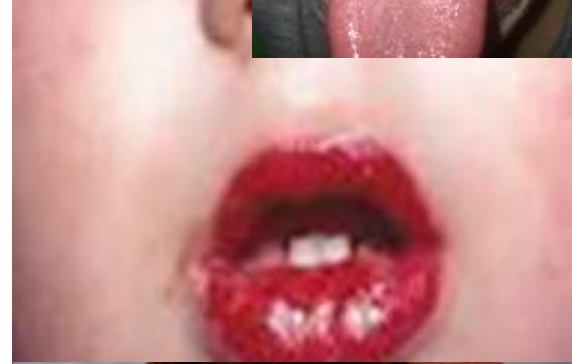
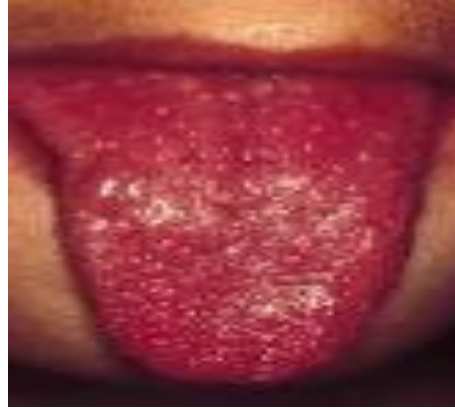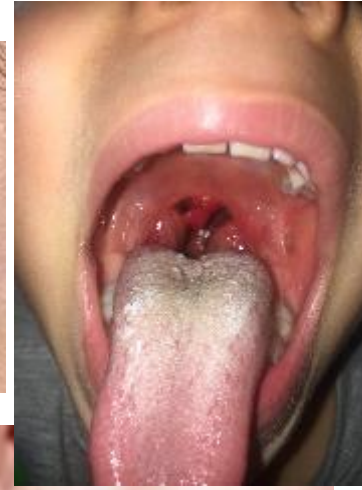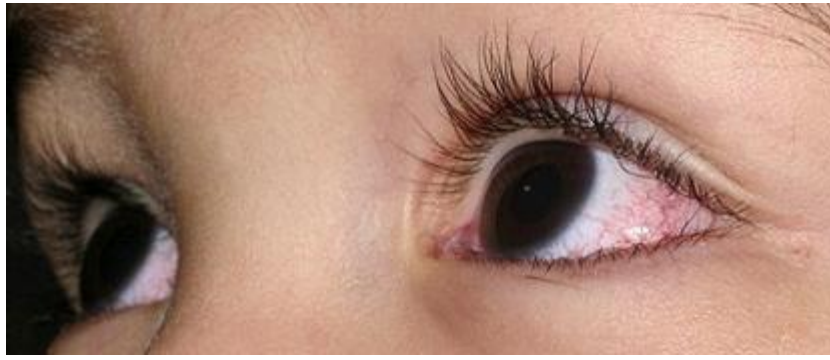## **Kawasaki Tanı kriterleri;**

**En az 5 gündür ateş; + 4 kriter**

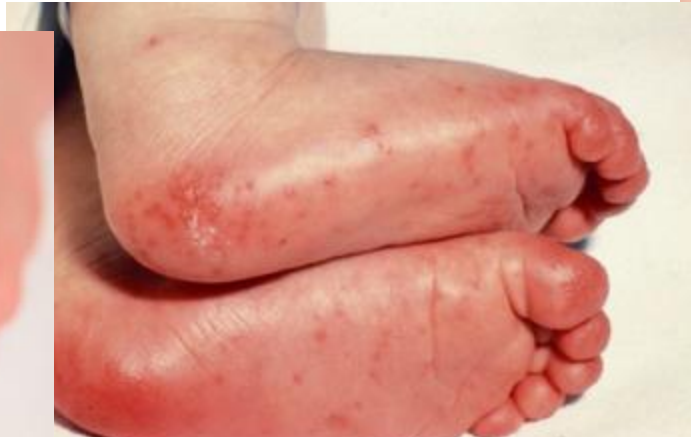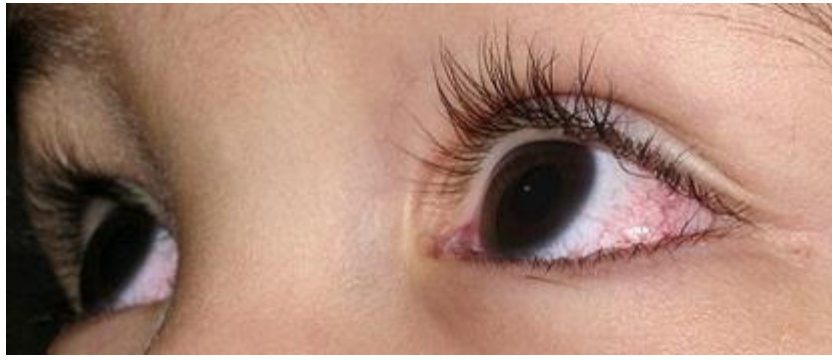- **Bulbar konjunktivit**
- **Ağız-dudak değişiklikleri**
- **Lenfadenopati**
- **Polimorf döküntü**
- **Periferel Ekstremitel değişiklikleri**



## **Kawasaki Tanı kriterleri;**

**En az 5 gündür ateş; + 4 kriter**

- **Bulbar konjunktivit**
- **Ağız-dudak değişiklikleri**
- **Lenfadenopati**
- **Polimorf döküntü**
- **Periferal Ekstremitte değişiklikleri**

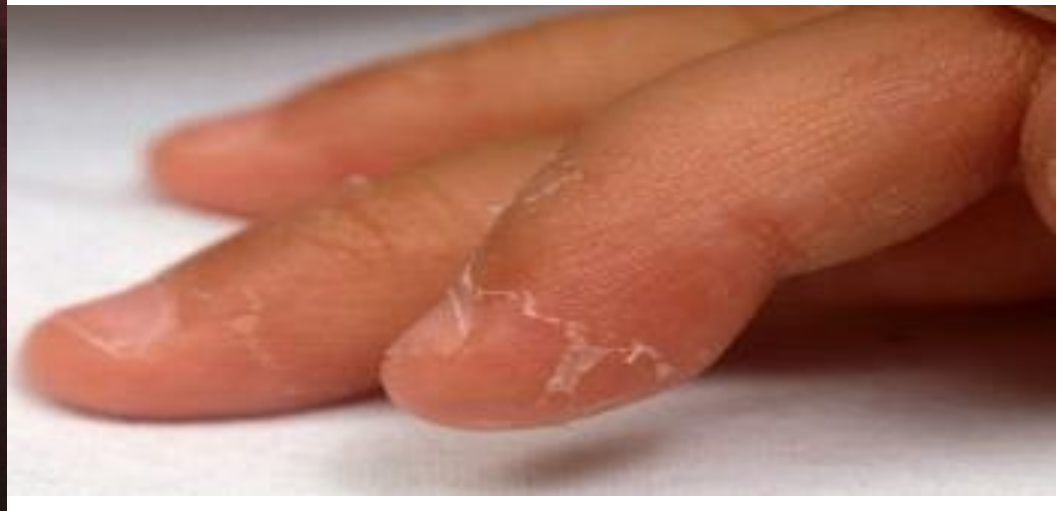
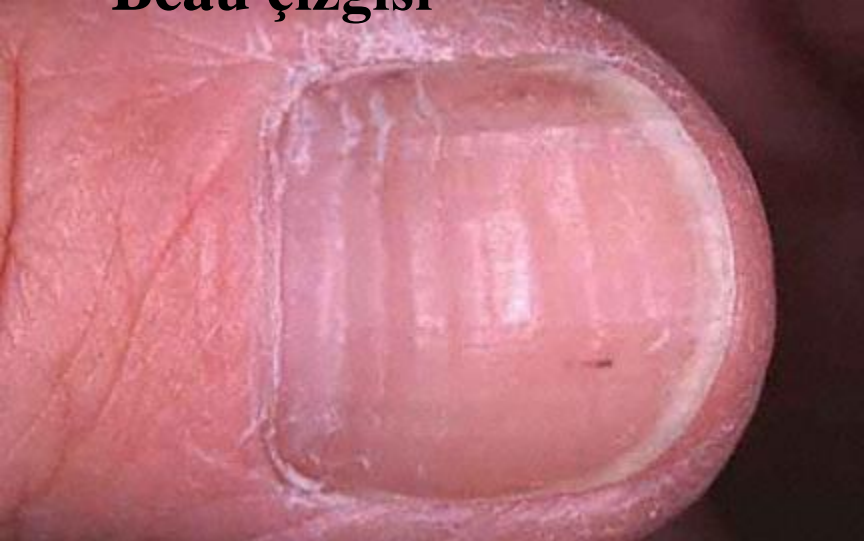


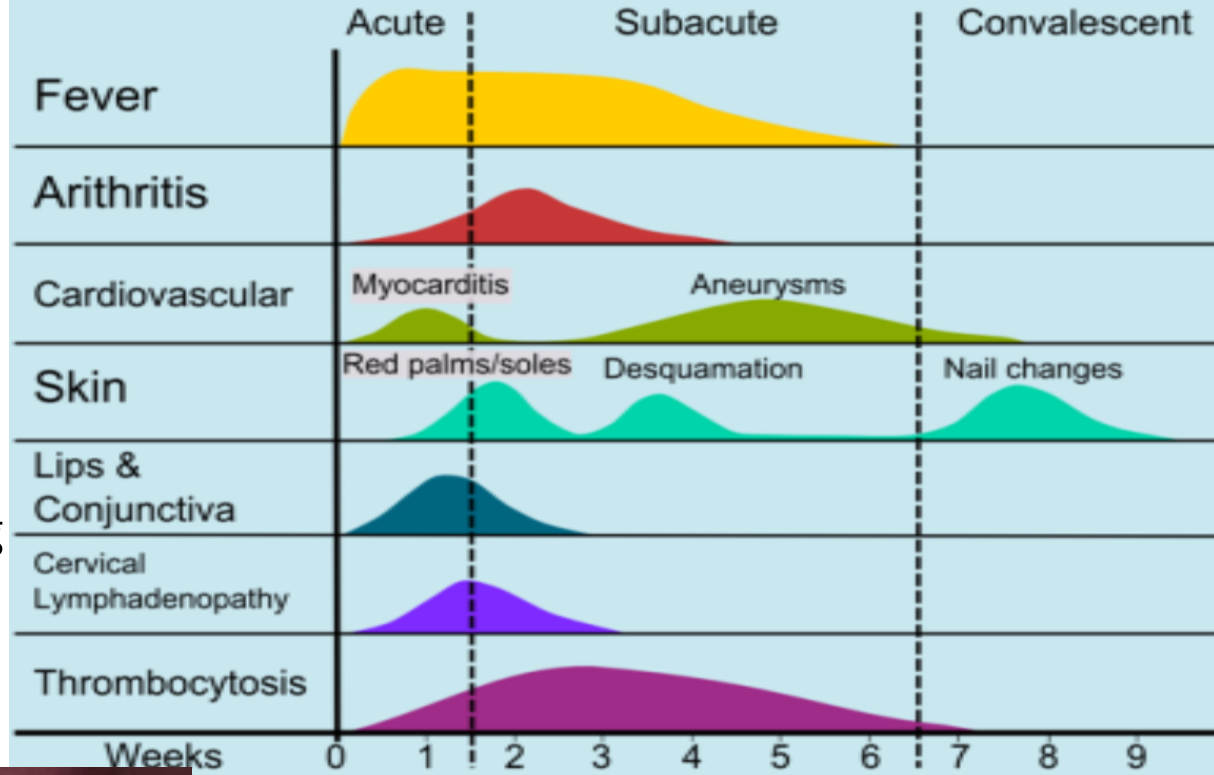
# Kawasaki

- Akut faz; 0-9. g
- Subakut faz; 10-25. g
- Konvelesan faz; 26-60.g

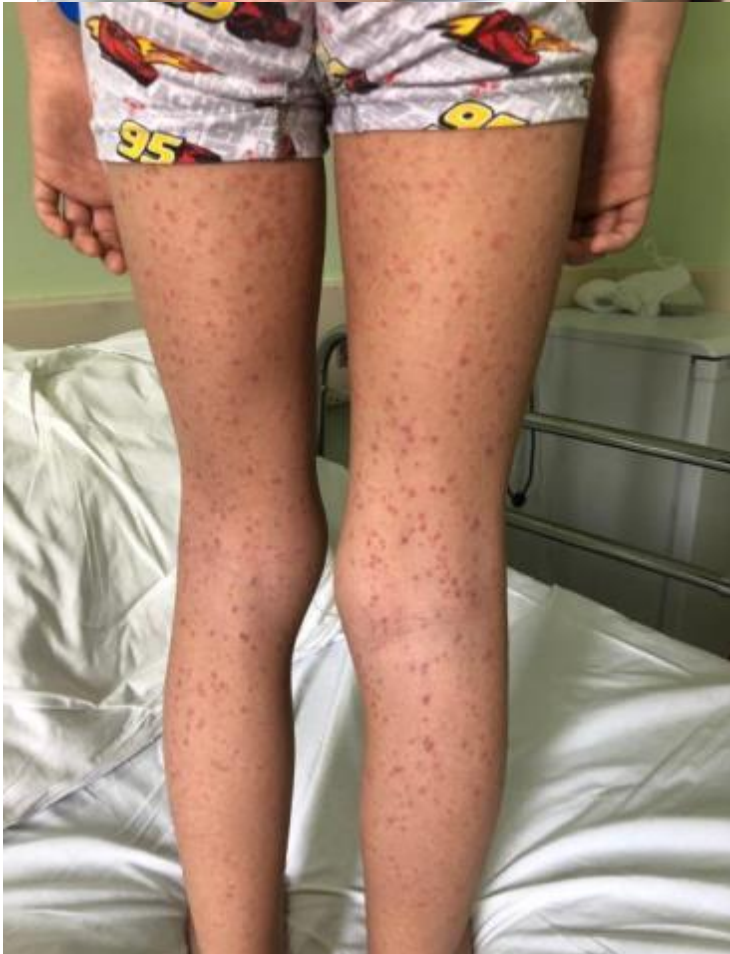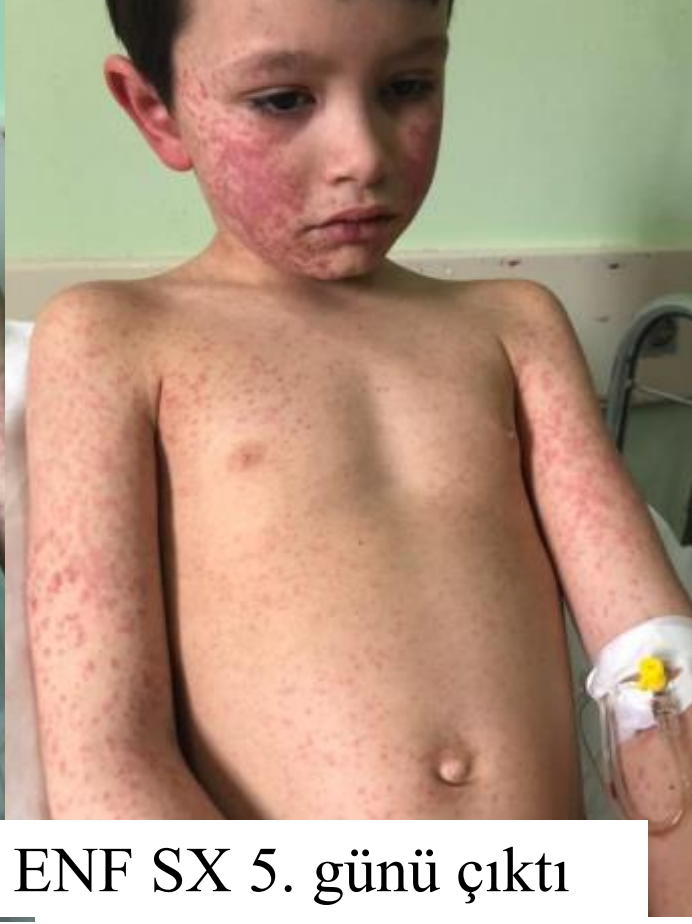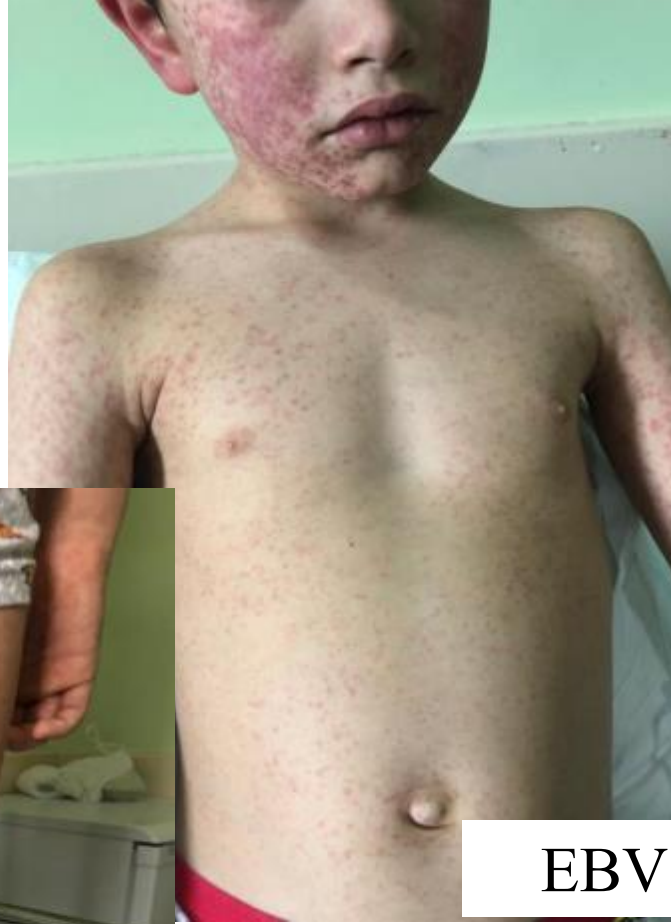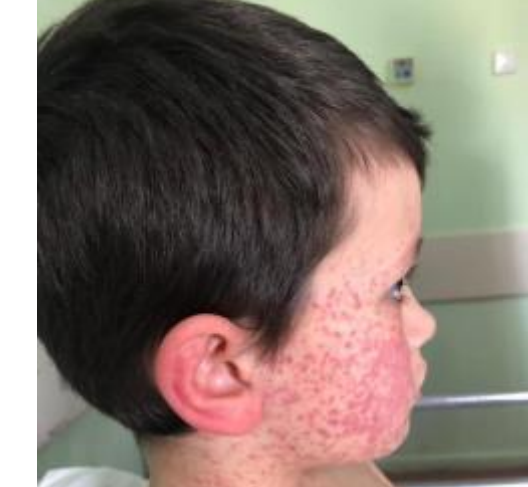## Beau çizgisi



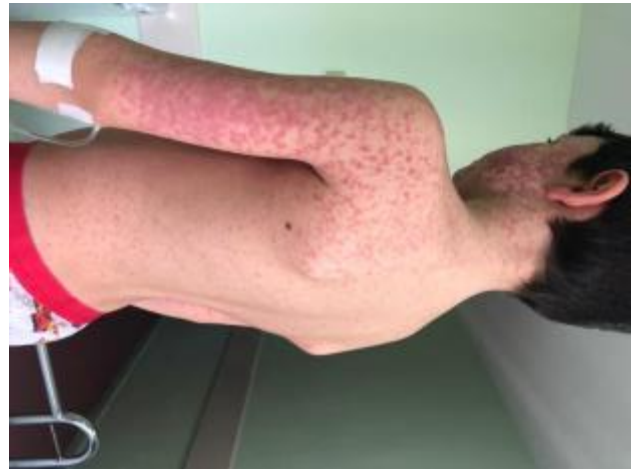## Clinical manifestations of Kawasaki Disease

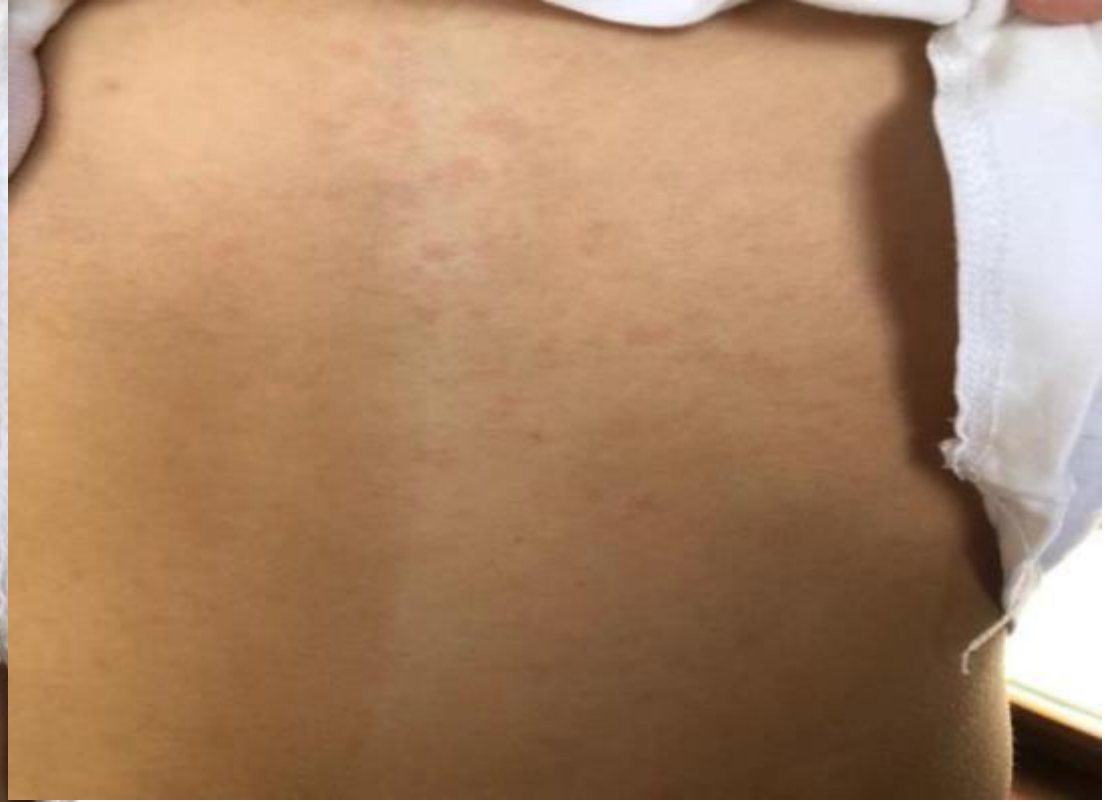
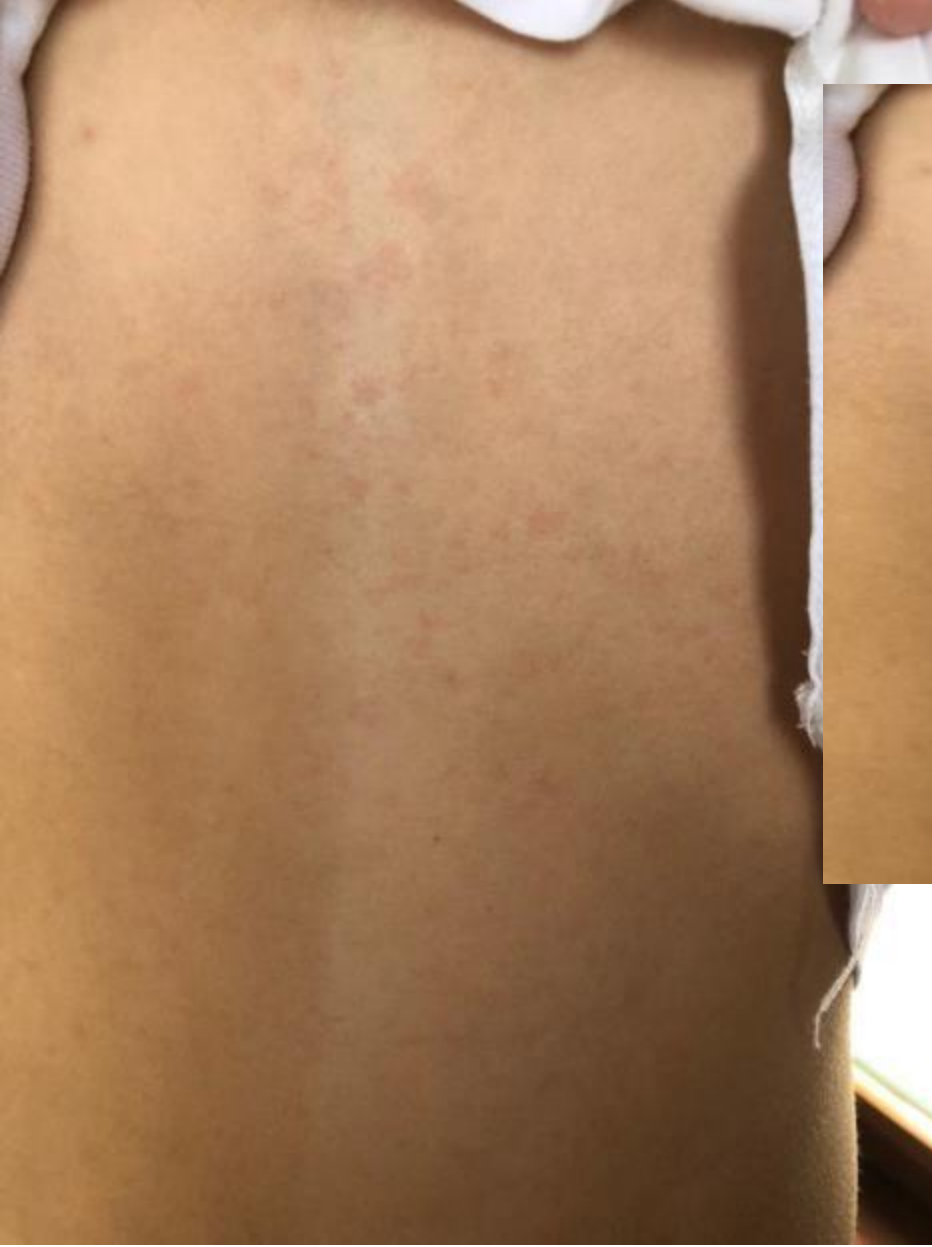




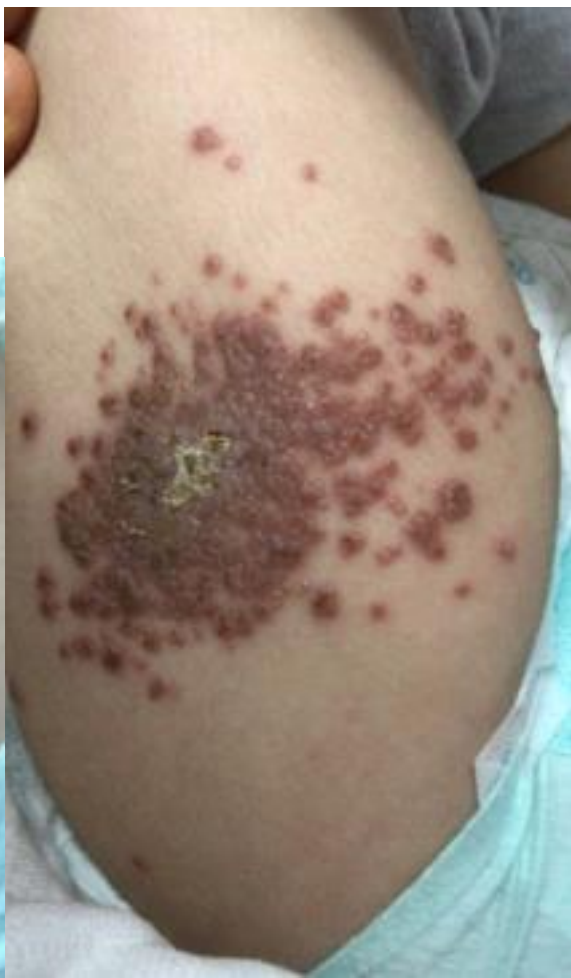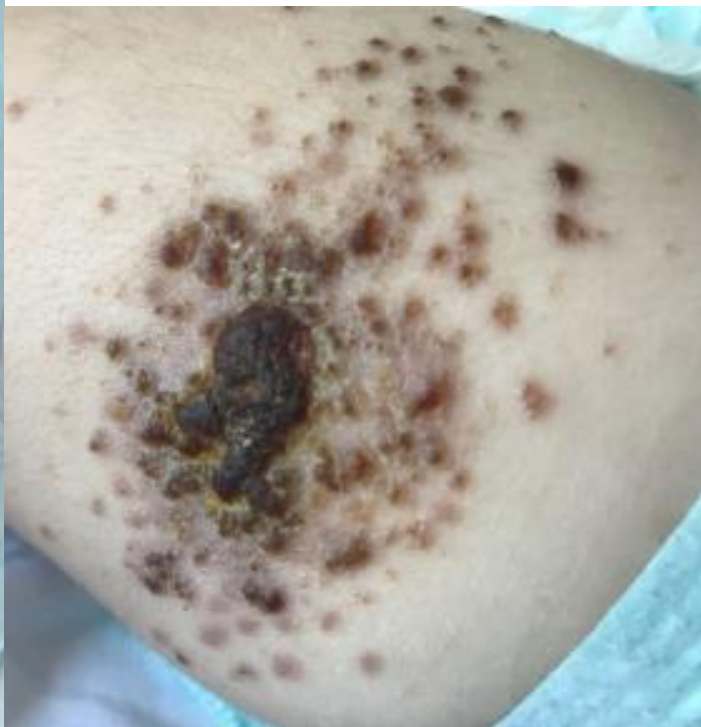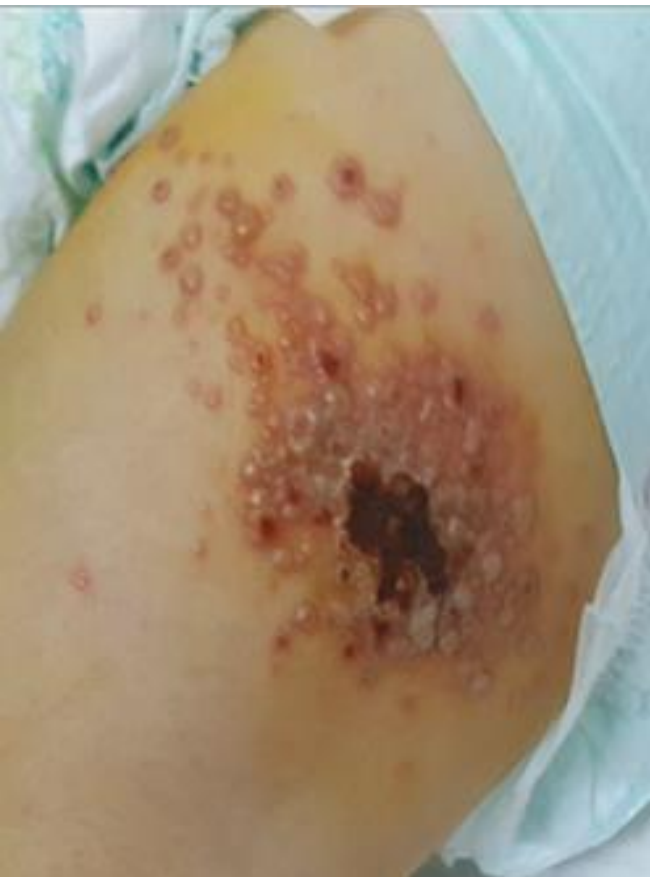EBV ENF SX 5. günü çıktı

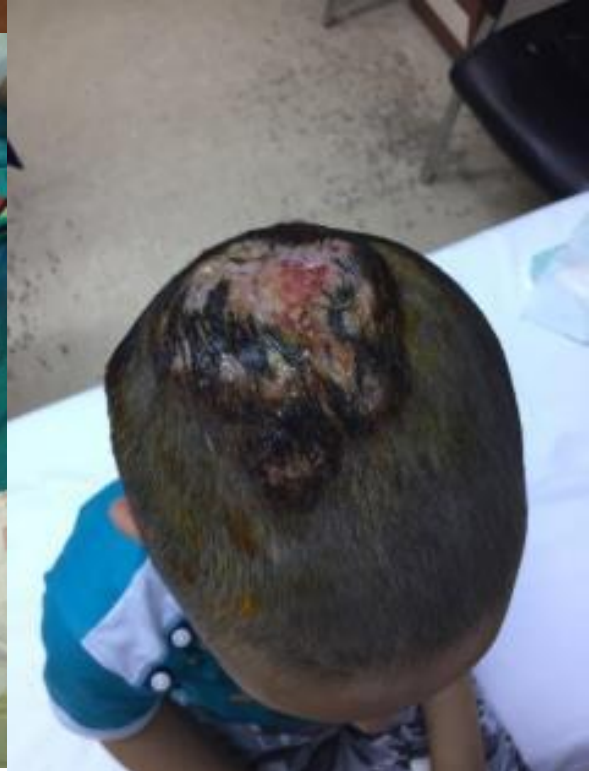
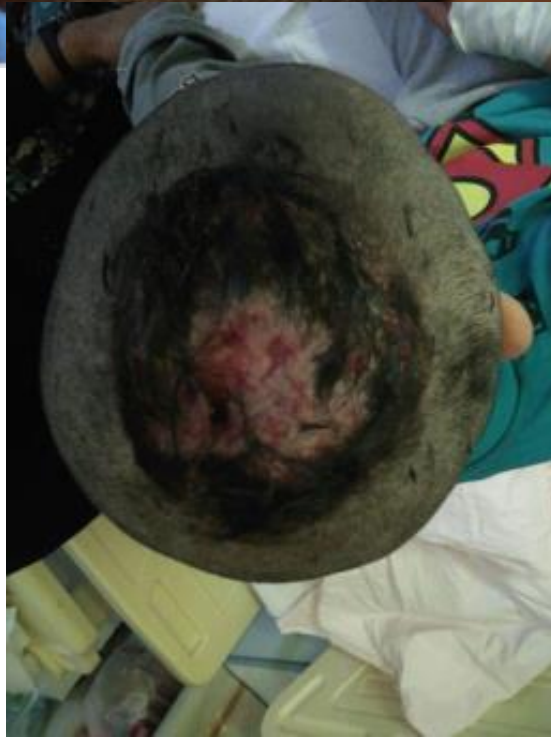
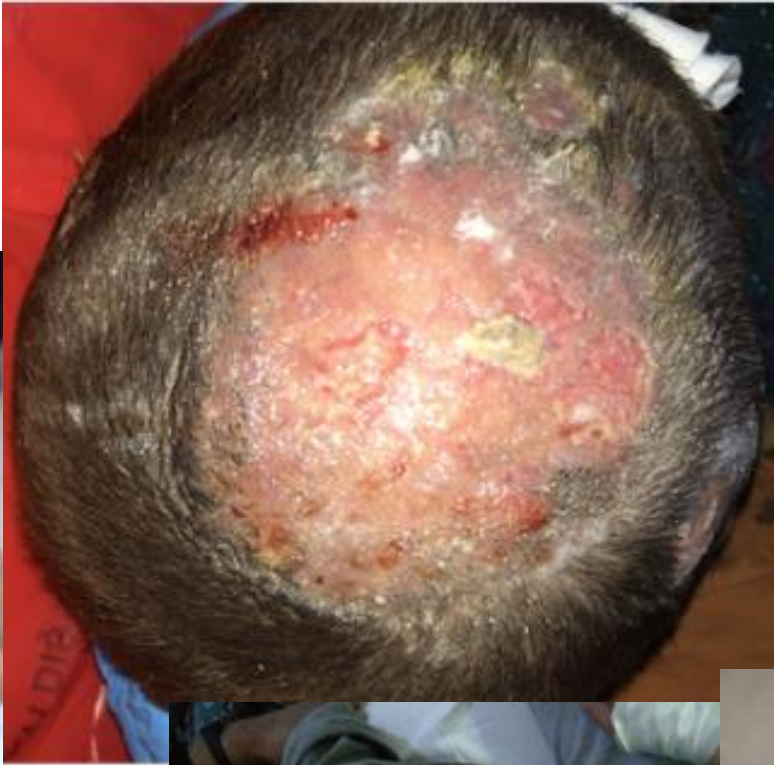
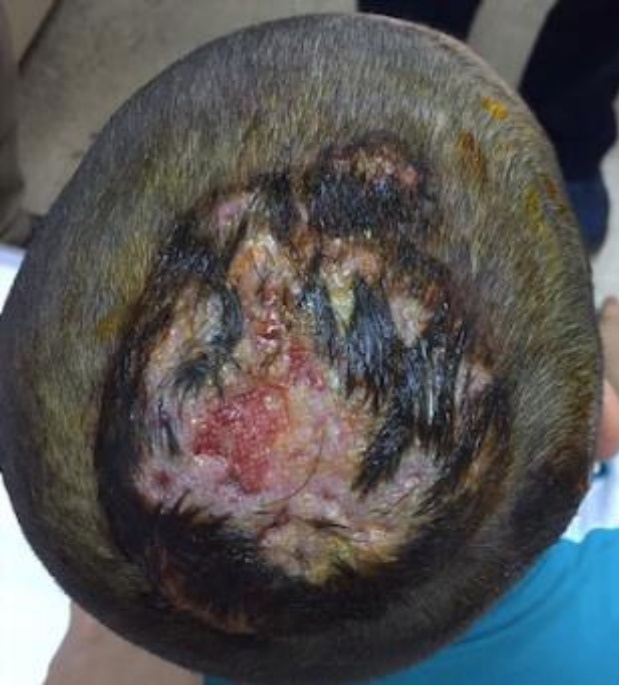

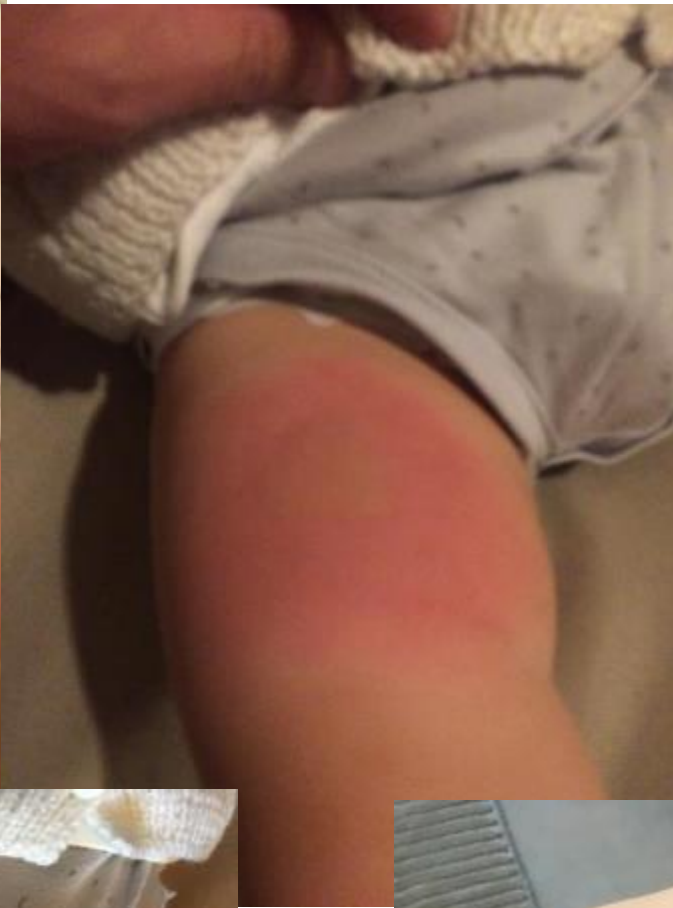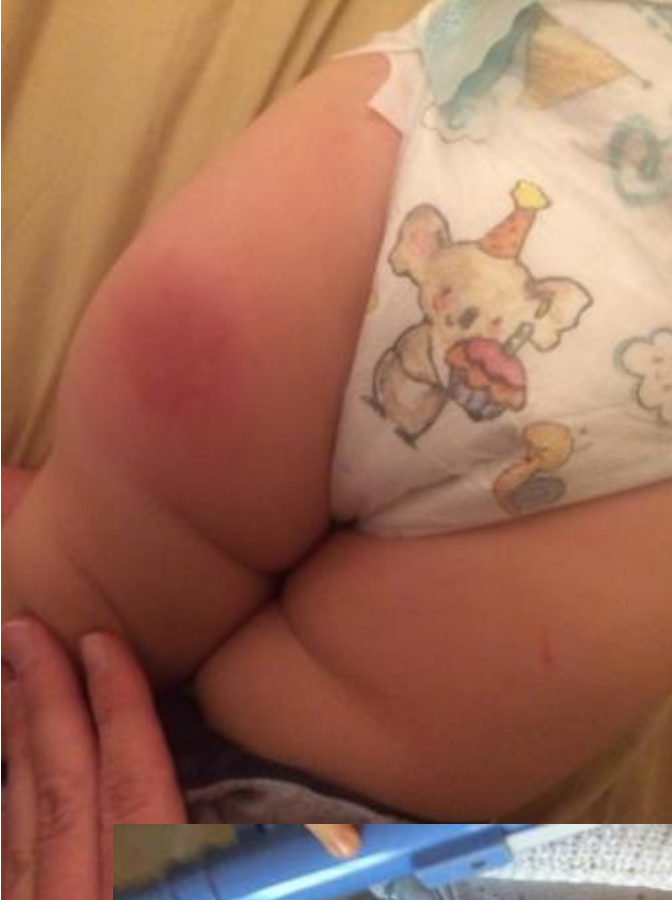AG, Ebv ve Amoklavin alıyor

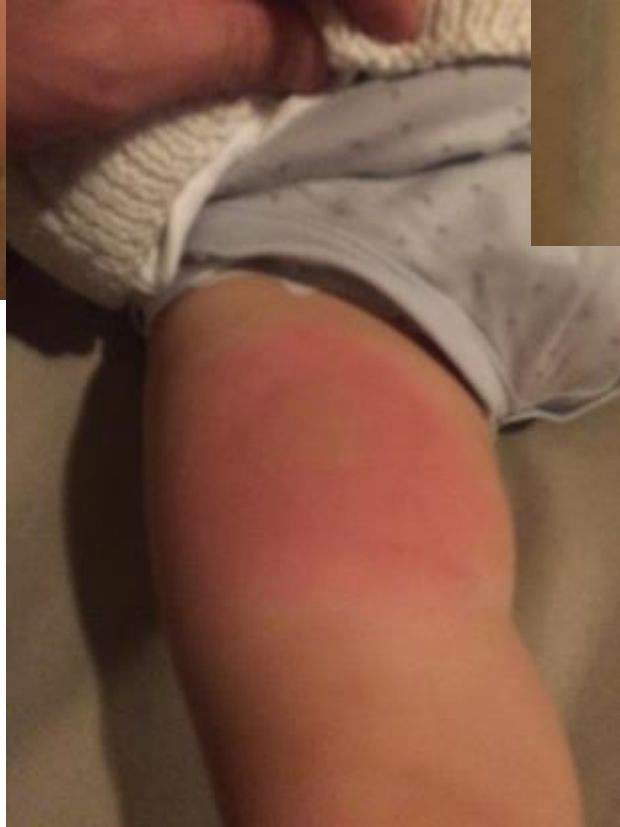
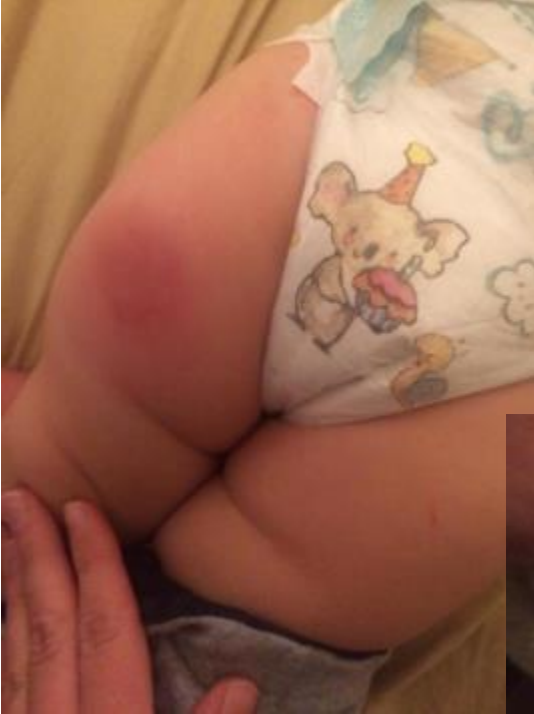






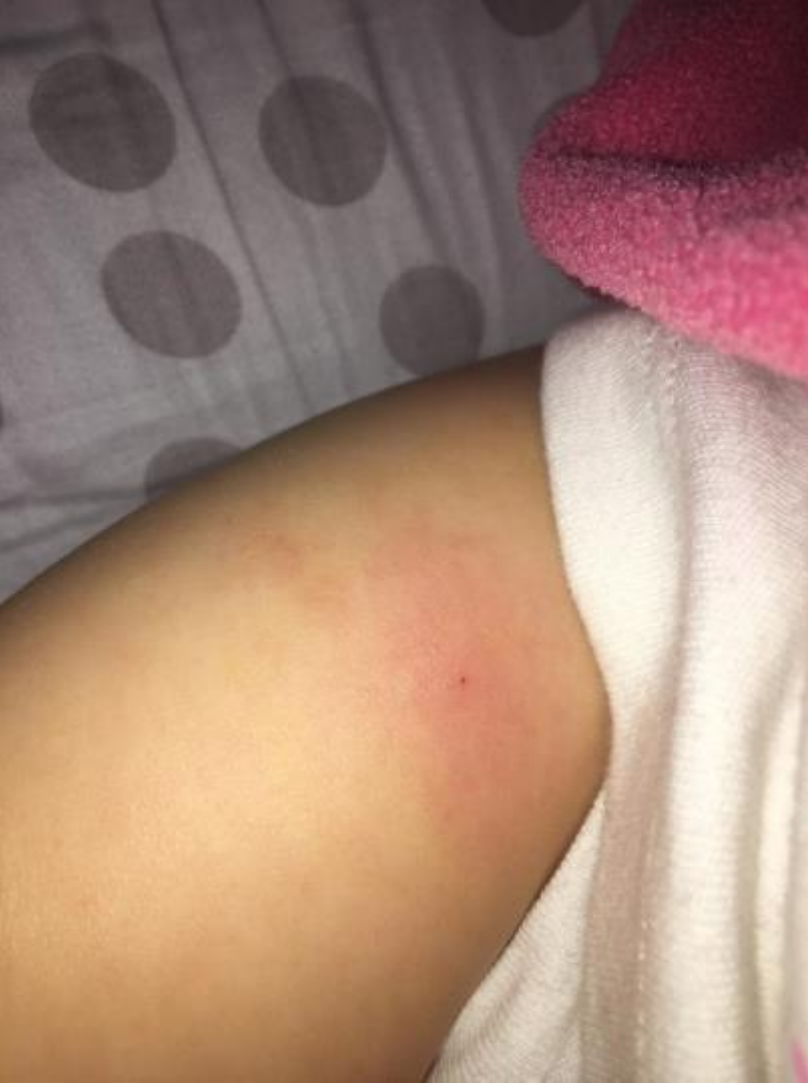



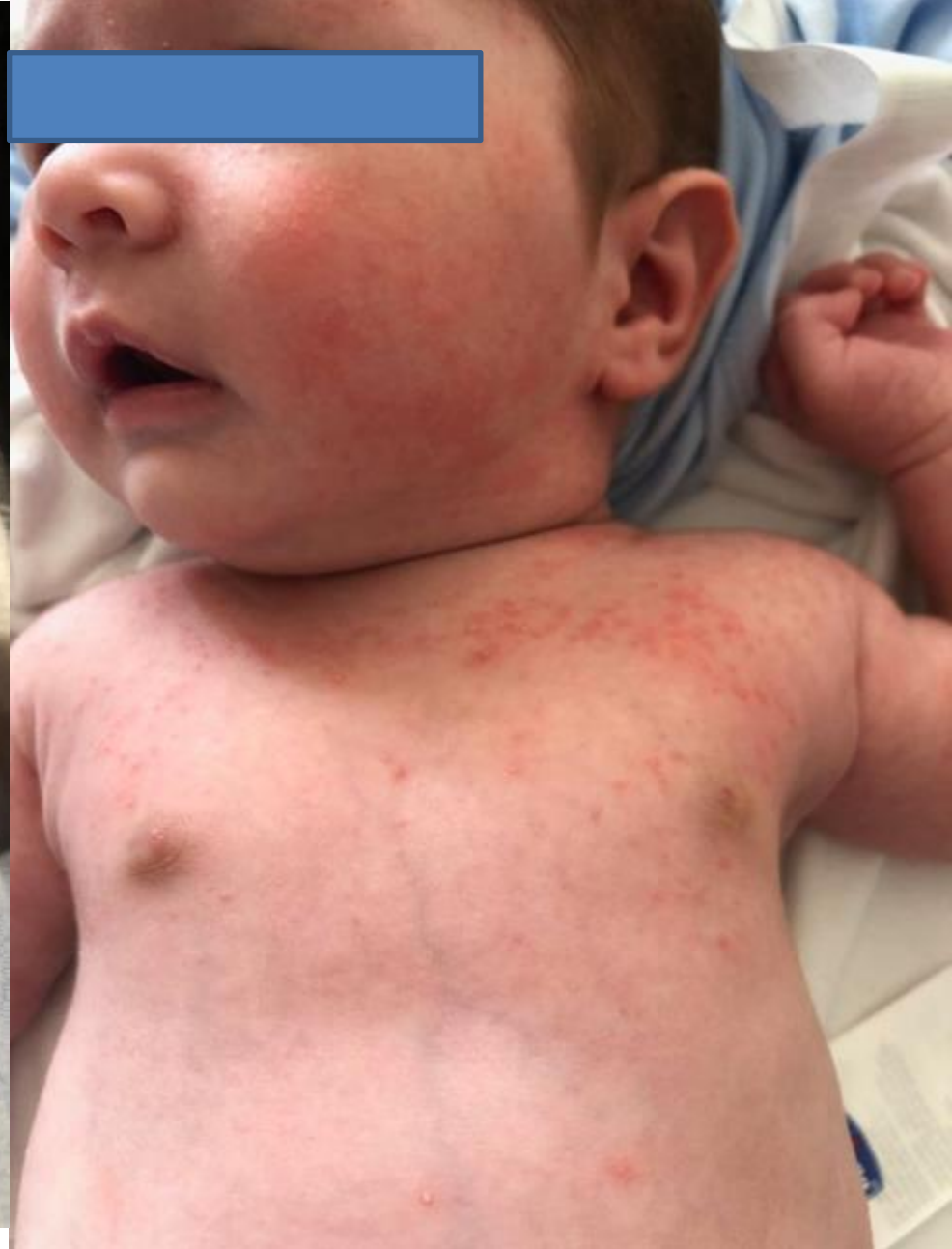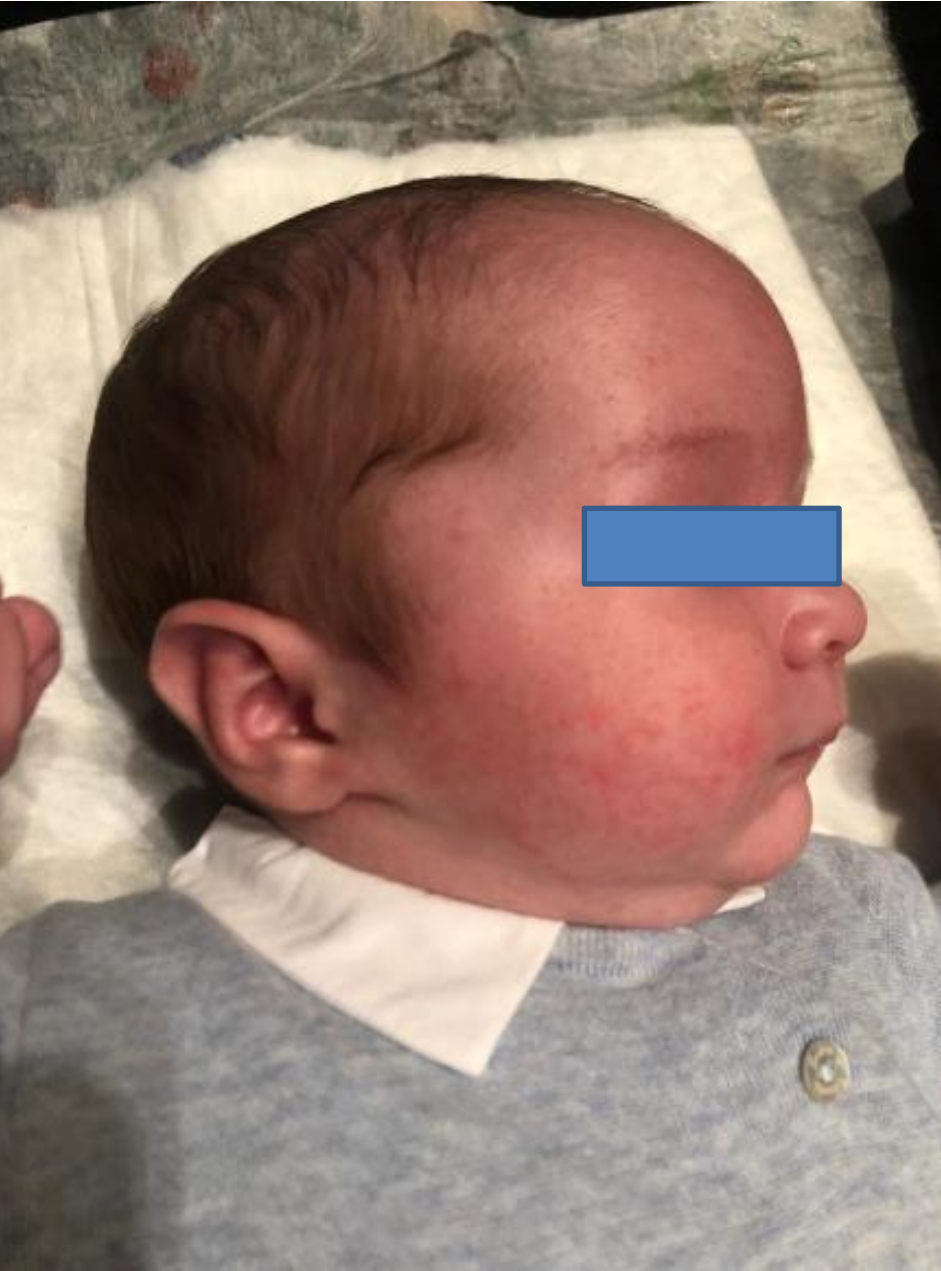Pentaxim 18 ay EY; yaklaşık  
18. Sa, 24. sa ve 3.g,5.g

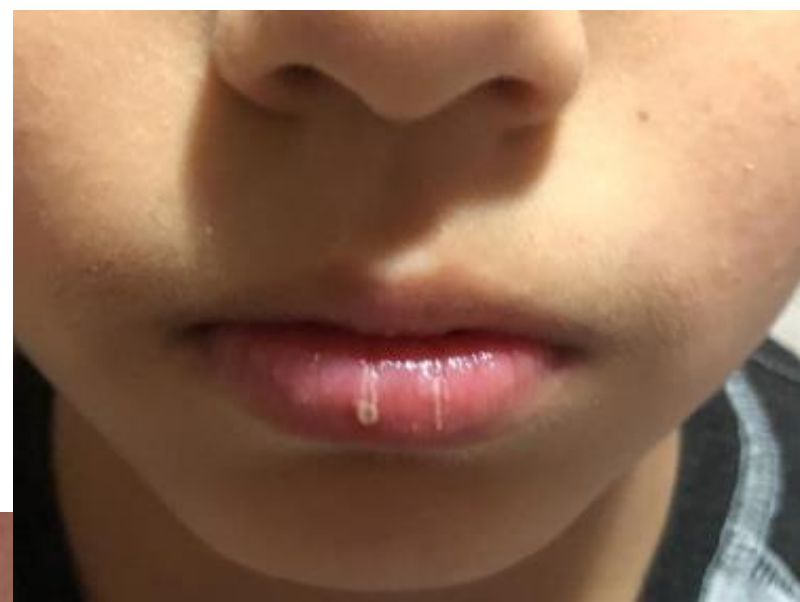
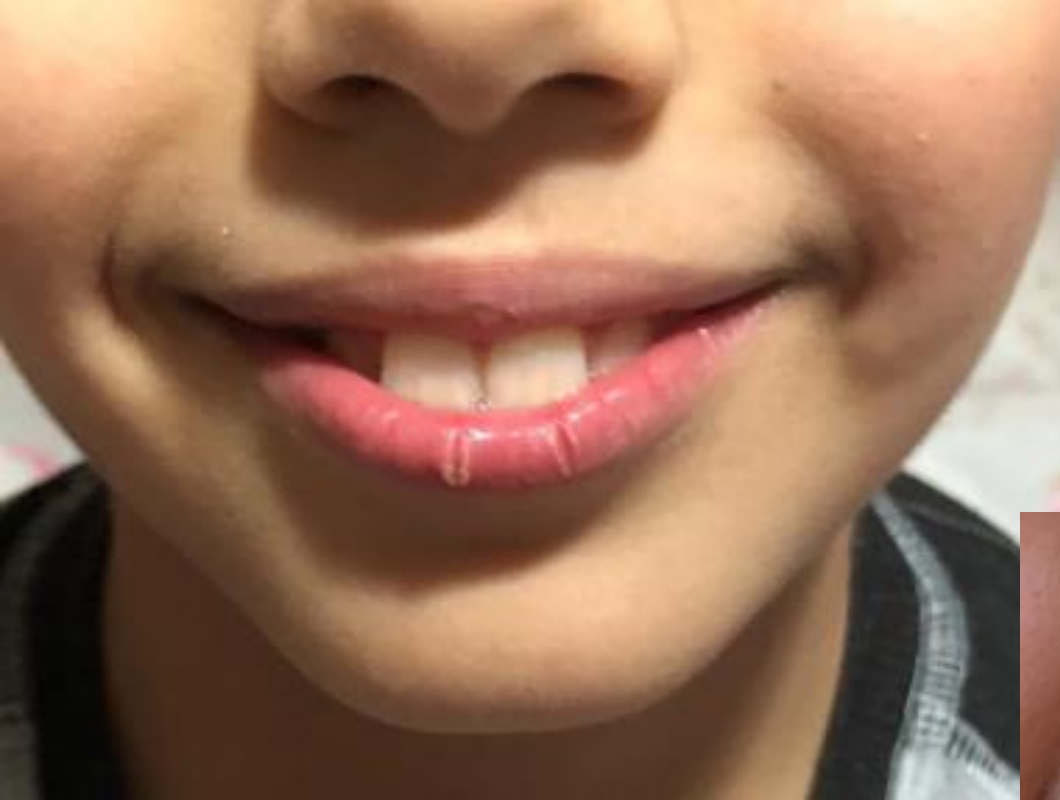


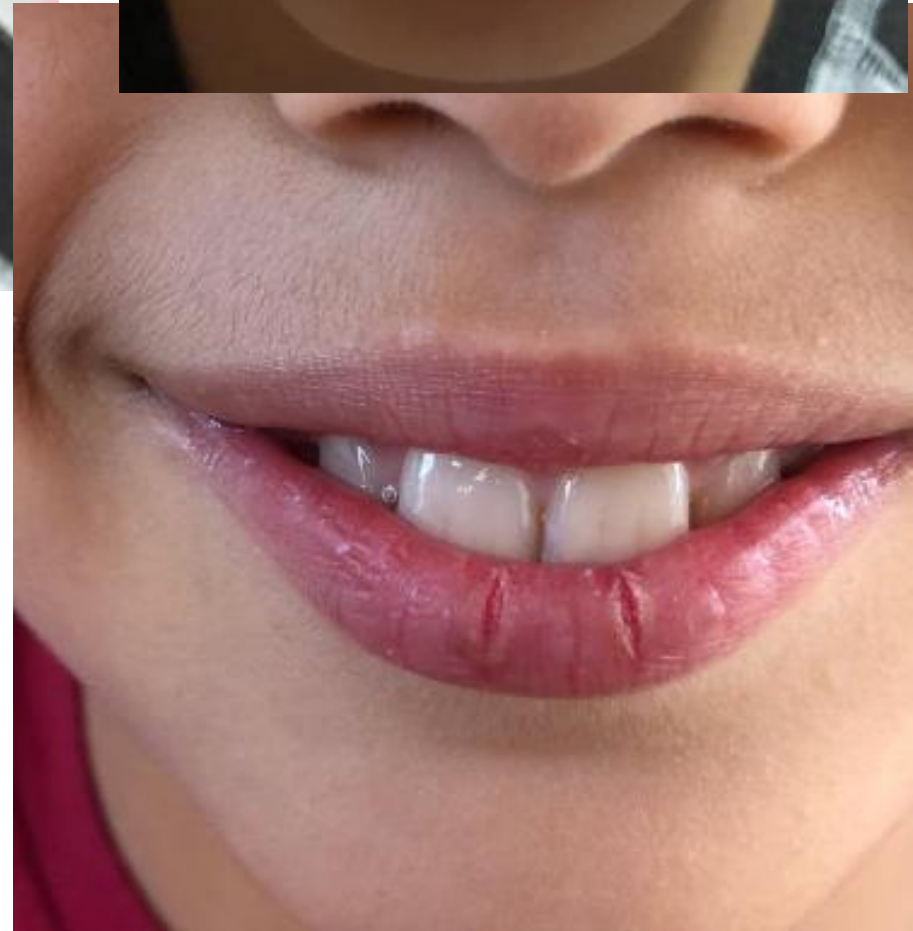MenB aşı YE; 2. Gün



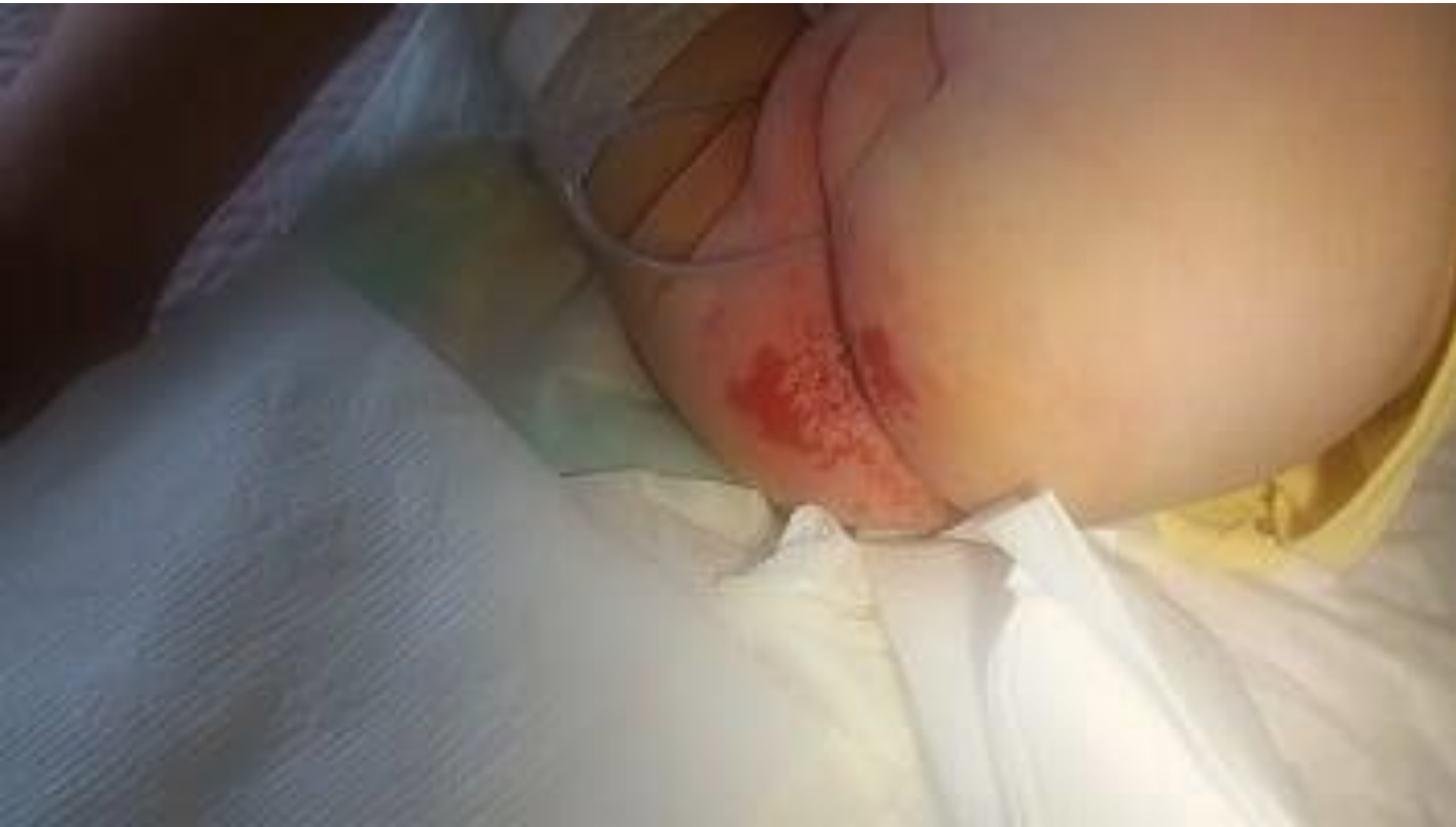Erythema neonatorum



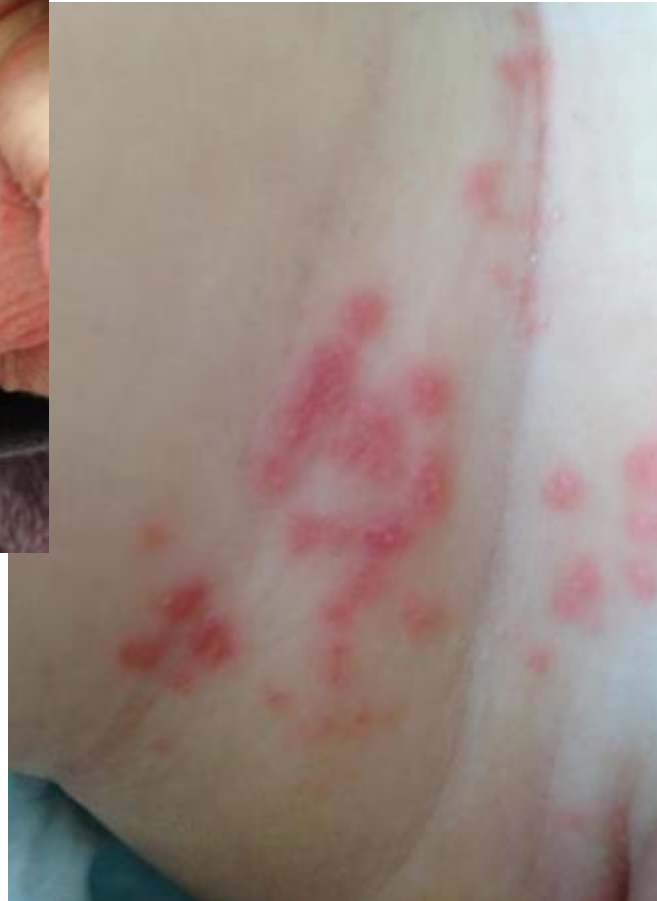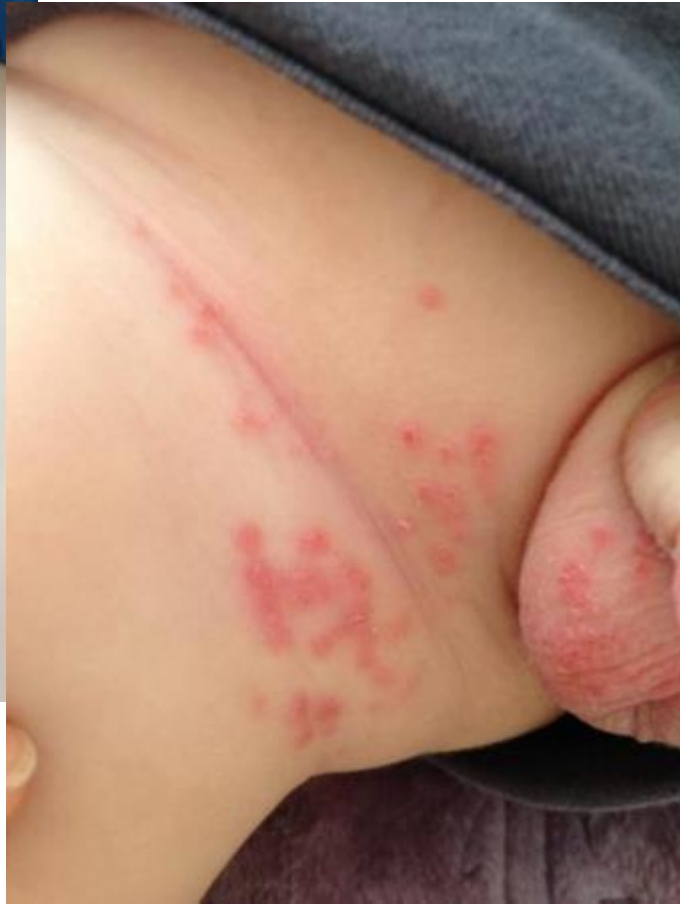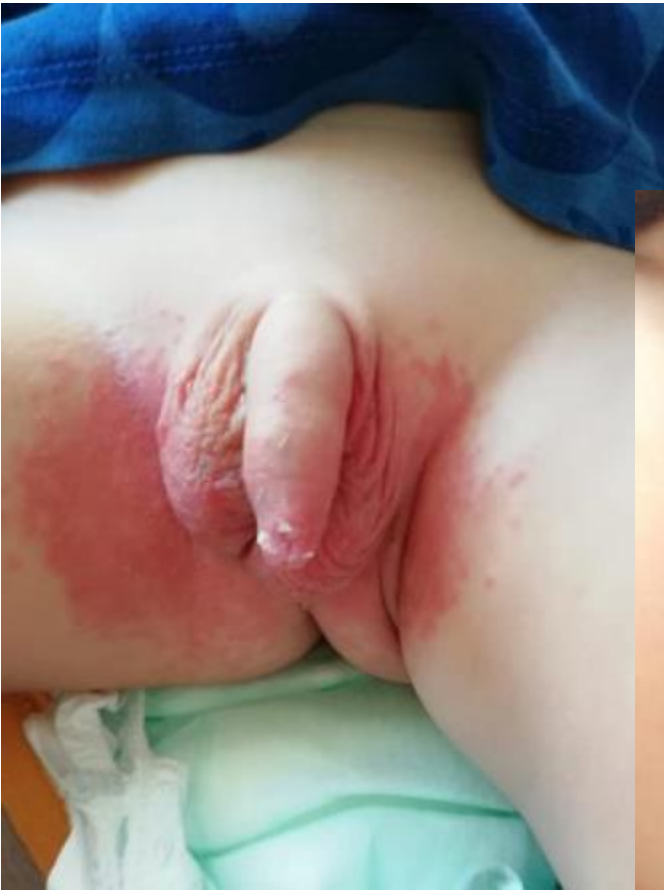Cheilitis

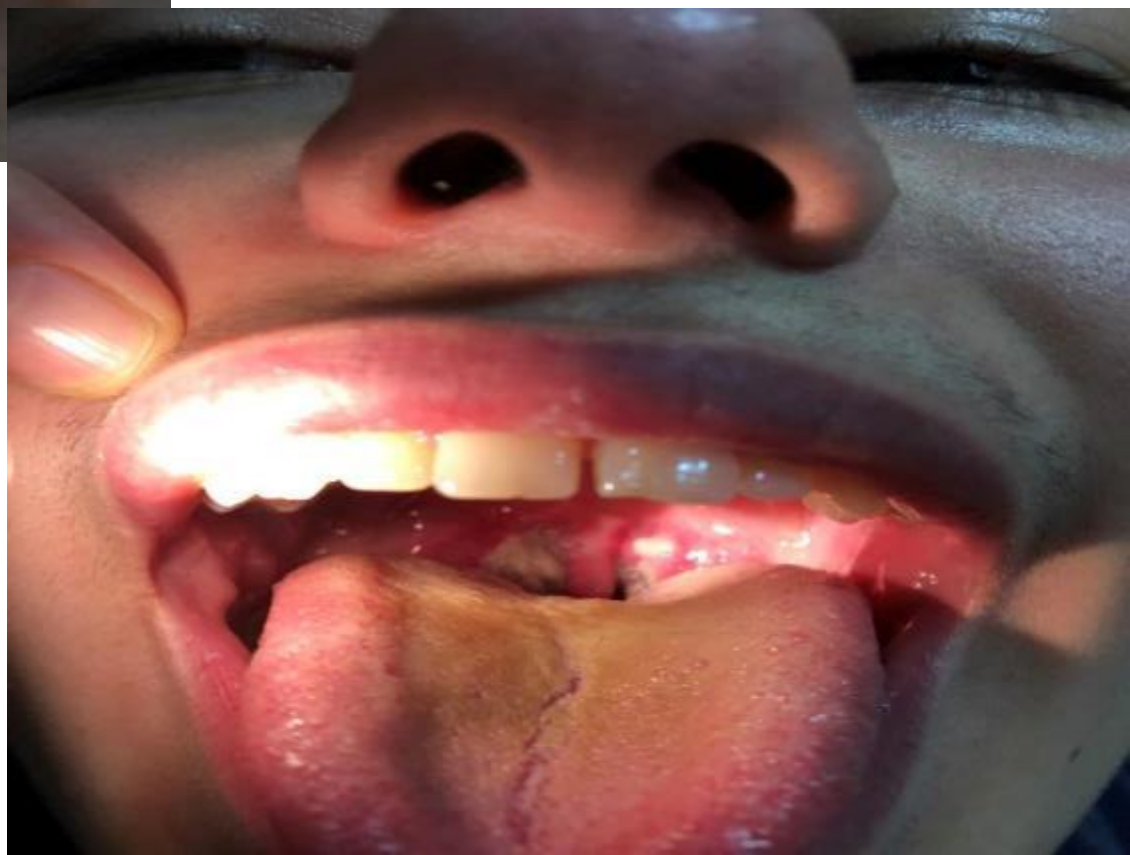
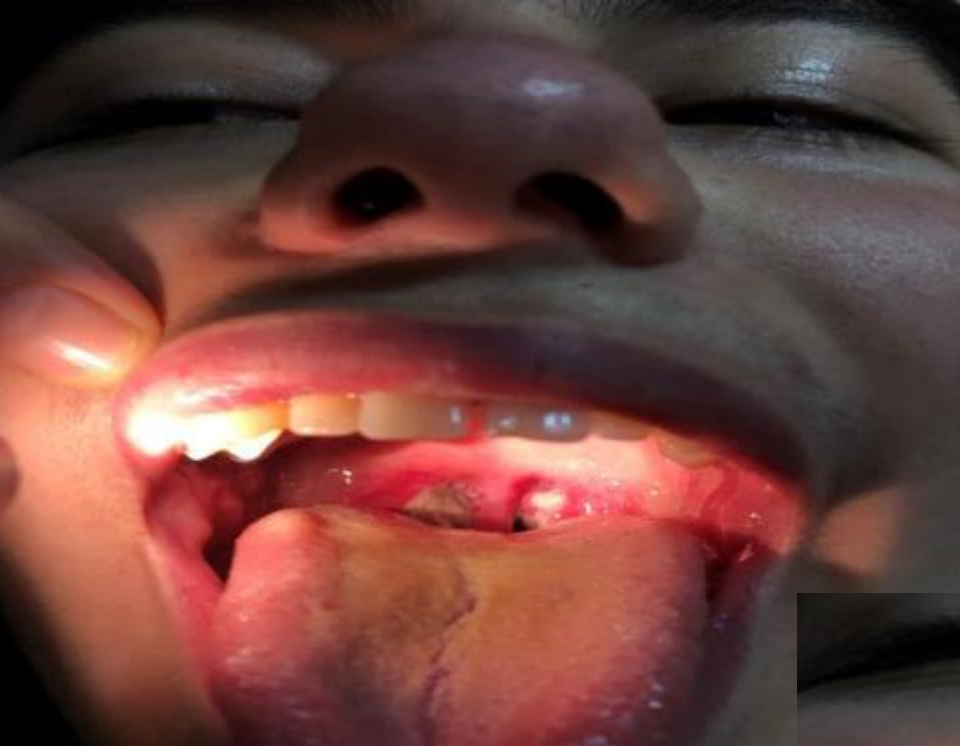




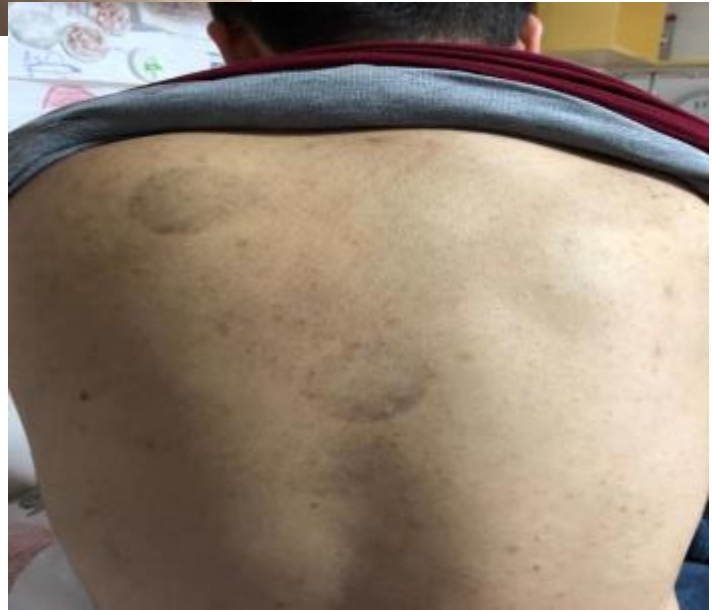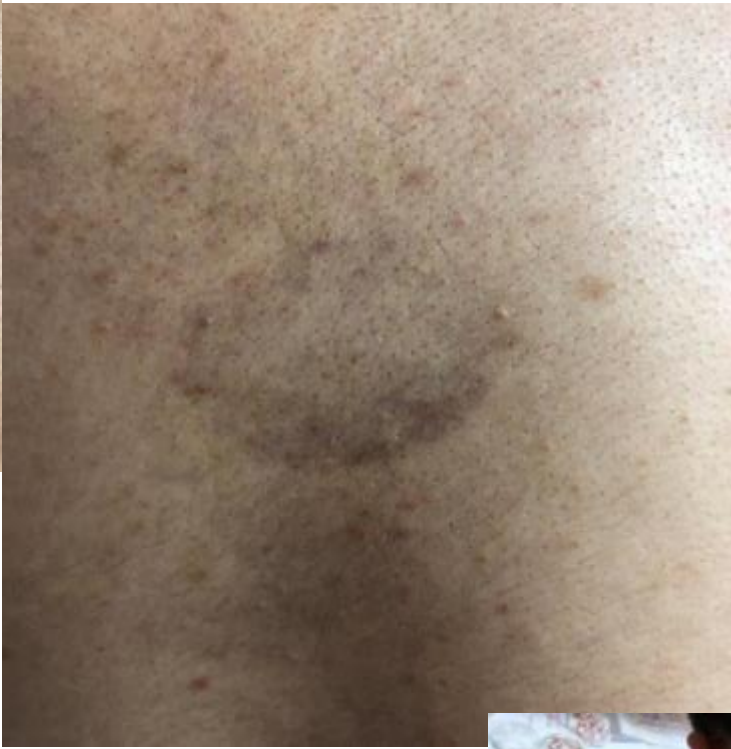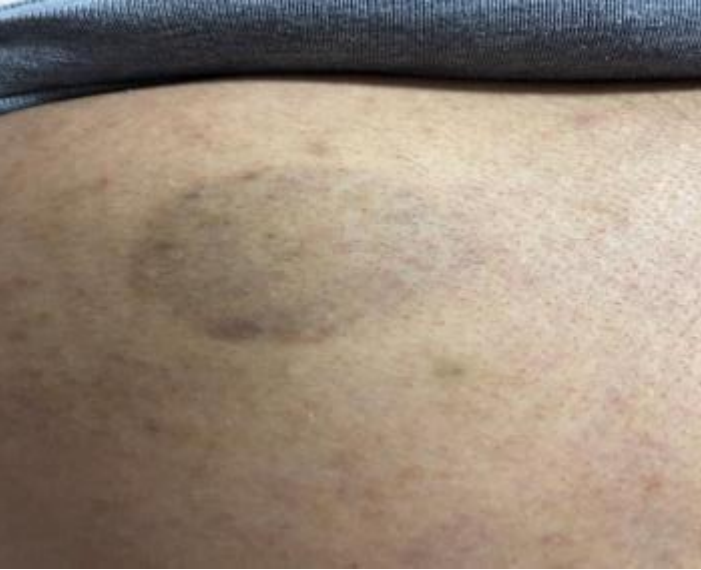ZSB; (DN.887715)-Embriyonel rabdomyosarcom (mesane), İdrar yolu enfeksiyonu, Diaper dermatit (fungall)









Ara Gler'den



**TeŖekkrler**